

Radiologické minimum pro prekliniku

Radiologie

Zobrazovací metoda doplňující vyšetření v
zubním lékařství

Radiologie

Princip

Rtg záření prochází různými materiály a je různou měrou absorbováno.

Absorbce způsobuje

– zobrazení různých struktur na filmu

(speciálními uspenze bromidu stříbrného))

nebo

- Zobrazení na obrazovce počítače (sensor – polovodič)

Radiologie

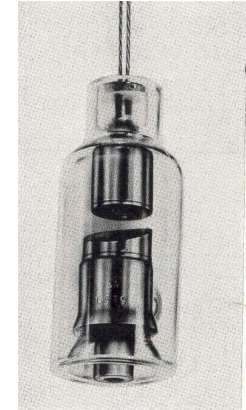- Rentgenka

Napětí mezi katodou a anodou

Katoda se zahřívá – emise elektronů –

Proud elektronů směřuje k anodě – náraz – teplo a vzniká rtg záření

Vlnová délka – $0,3 - 0,5 \times 10^{-10} \text{ m}$

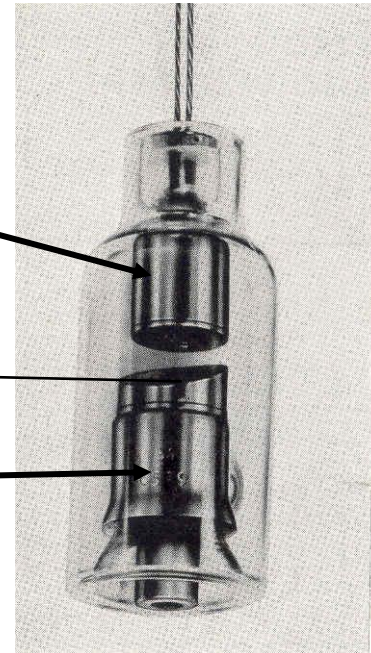


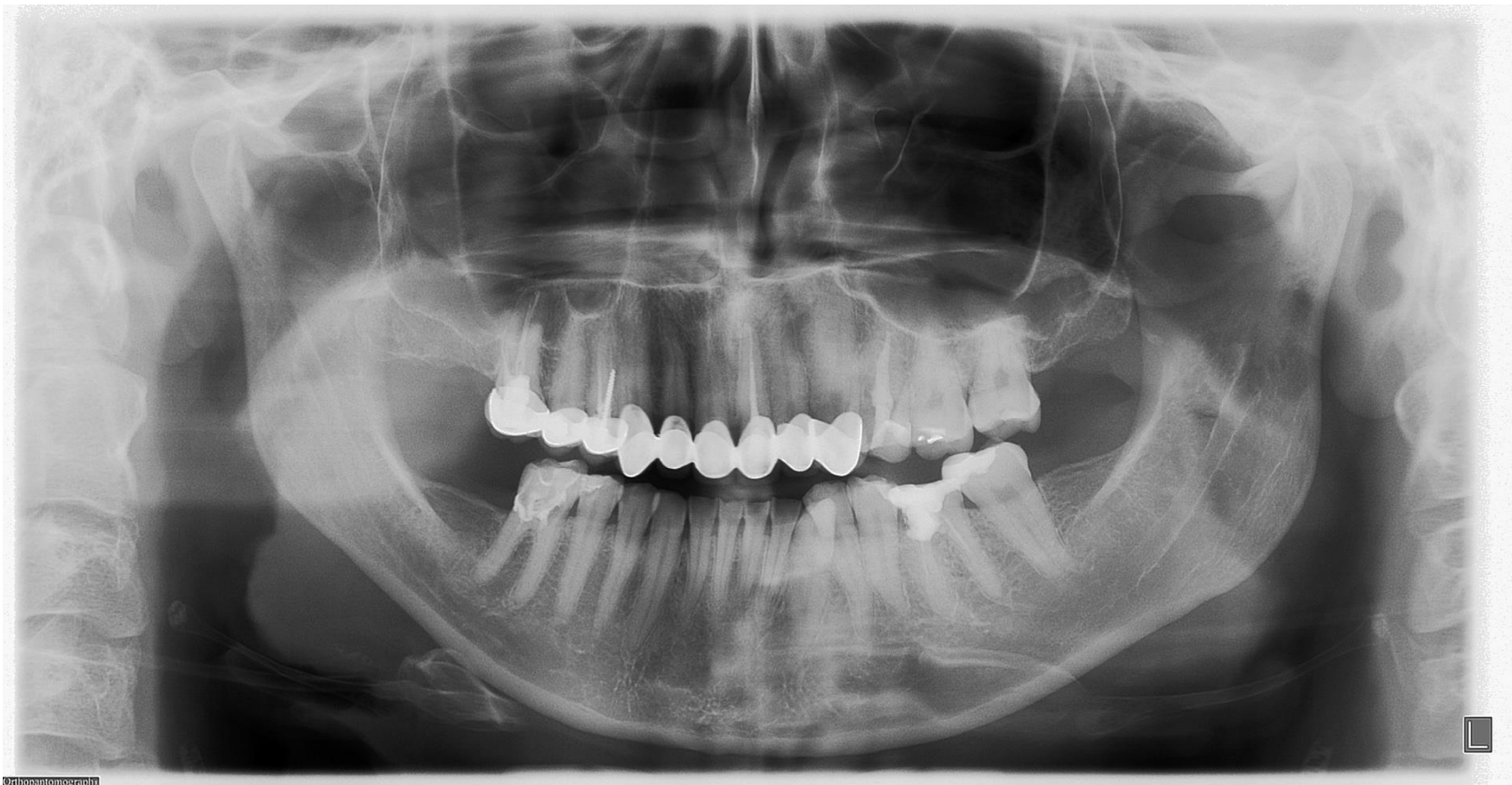Rentgenka

Katoda
wolfram
(tungsten) wolframové vlákno
(rozžhaveno do běla)

Fokus anody, z wolframu

Anoda






Rtg snímek je monochromatický – černobílý
Světlé oblasti – kontrastní, zastínění, radioopacita
Tmavé oblasti - projasnění, radiolucence

Extraorální a intraorální rentgenologie

- Extraorální
- Film je umístěn mimo dutinu ústní
 - OPG (orthopantomogram)
 - Telerentgenogram
 - Snímek lebky zadopřední
 - Snímek lebky zadopřední poloaxiální
 - Boční snímek lebky (temporomandibulární kloub, úhel mandibuly)
 - CT (computer tomography)



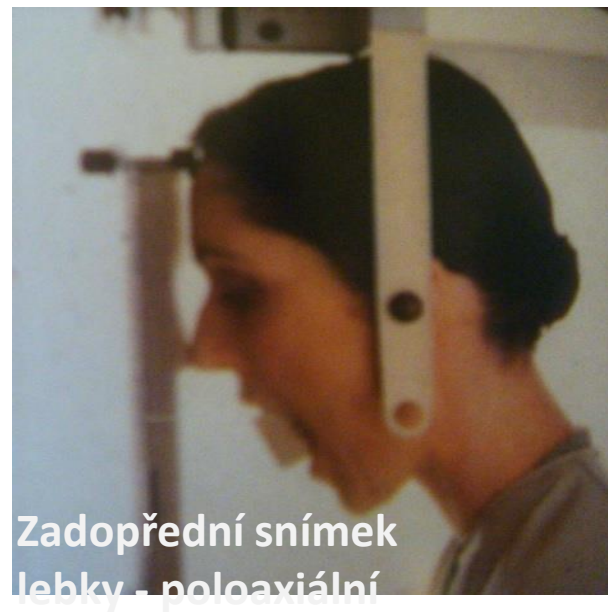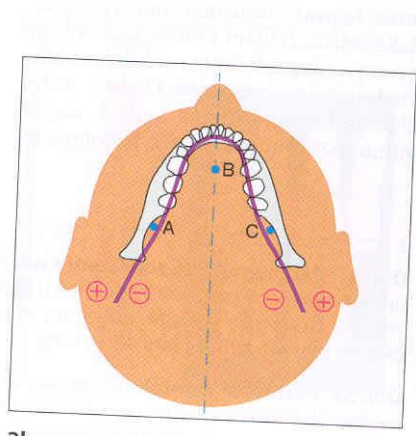
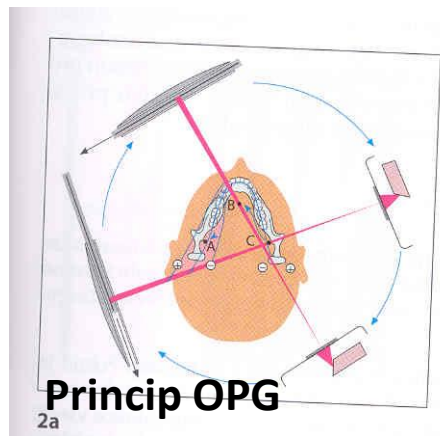
OPG



Zadopřední snímek
lebky



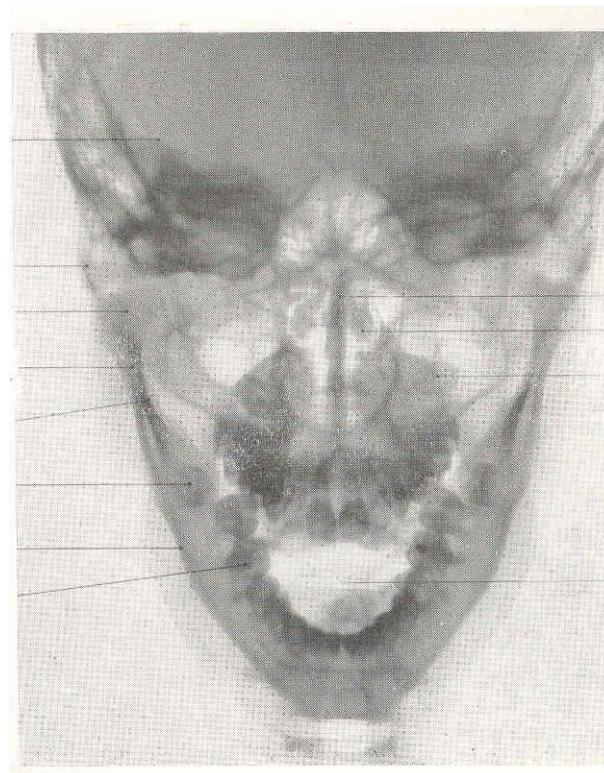
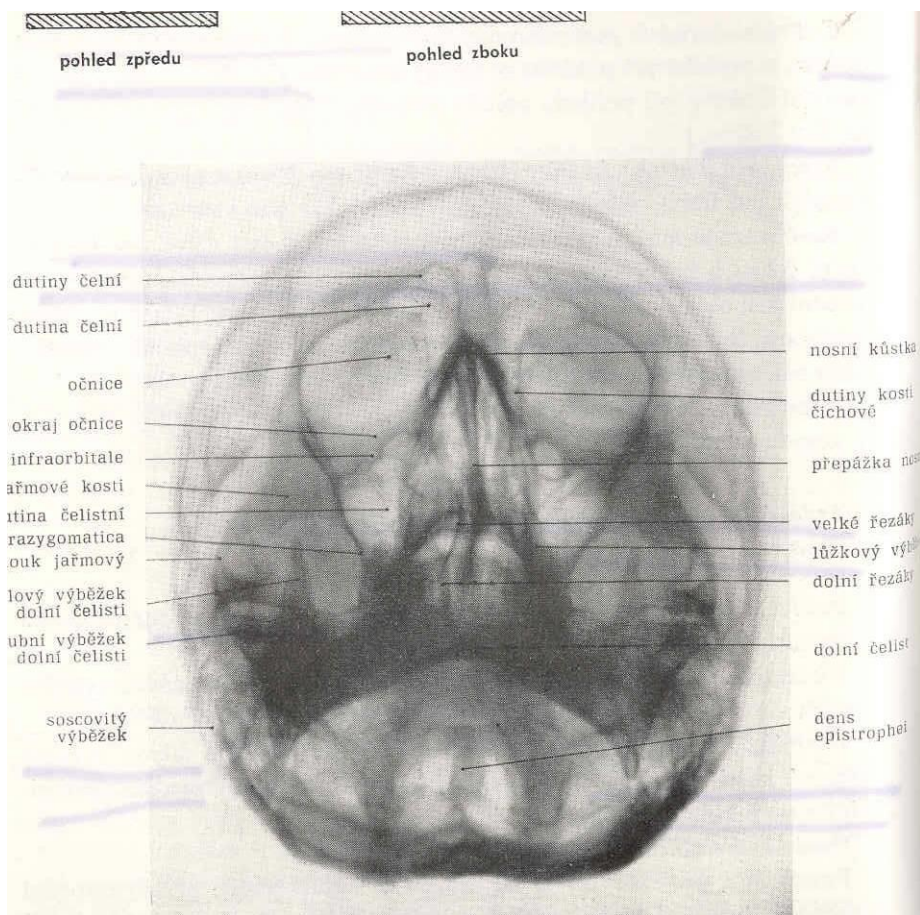
Boční snímek lebky

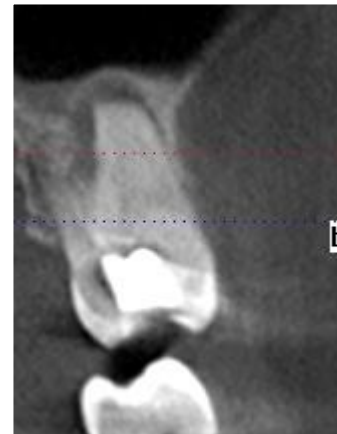
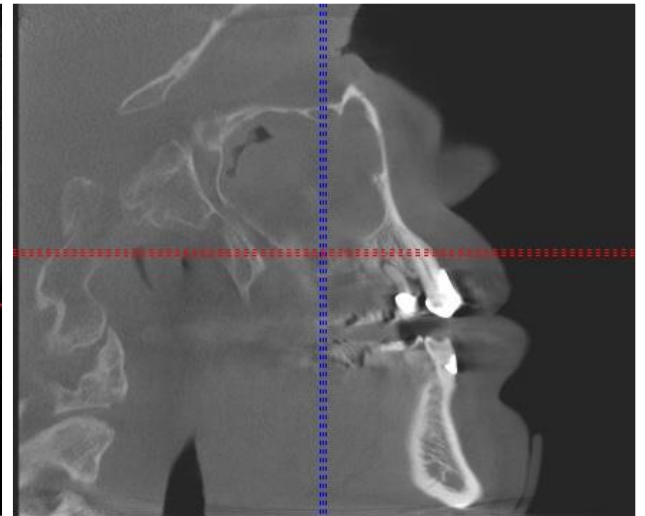
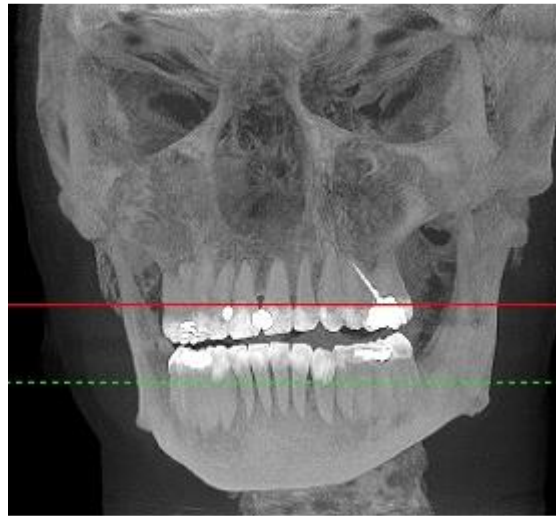
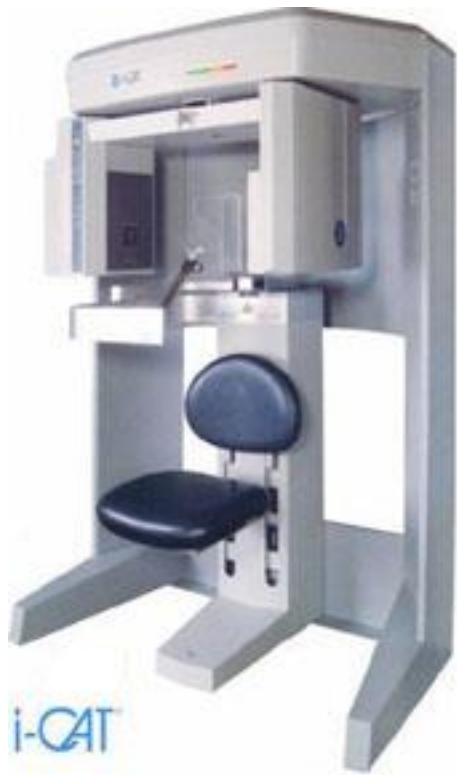

Zadopřední snímek
lebky - poloaxiální

Poloaxiální projekce

Zadopřední projekce





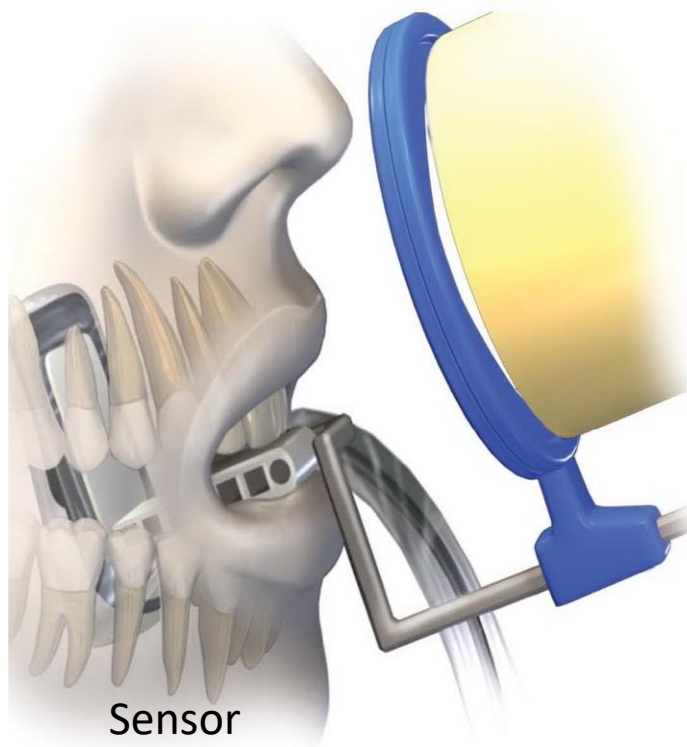
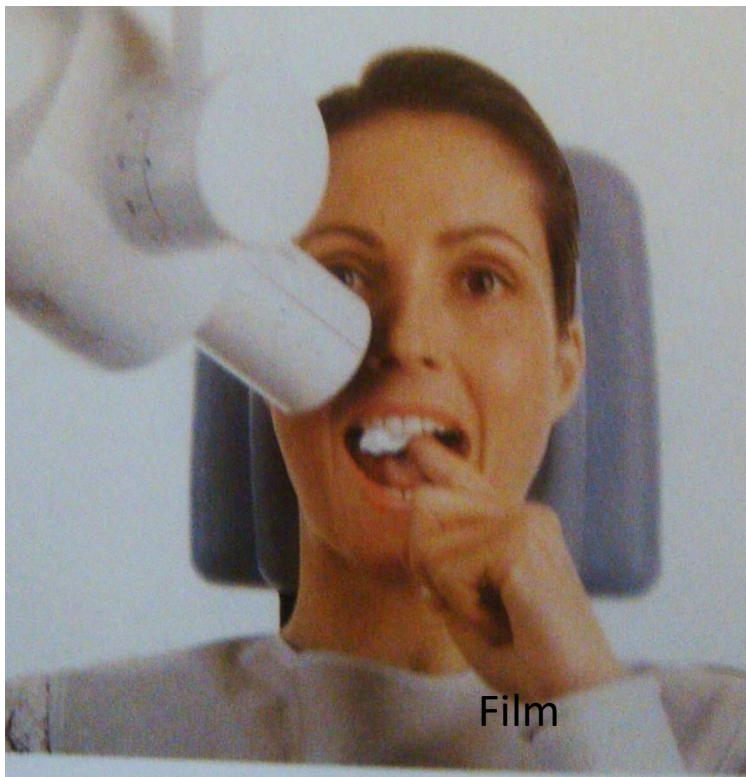
Dentální CT
Cone beam tomografie

Extraorální a intraorální radiologie

Intraorální– film je umístěn v ústech

Speciální rtg přístroj pro intraorální snímkování

- Zuby
- Alveolární kost
- Periodontální štěrbina
- Výplně (různá radioopacita)
- Kaz
- Neprořezané zuby
- Úroveň endodontického ošetření



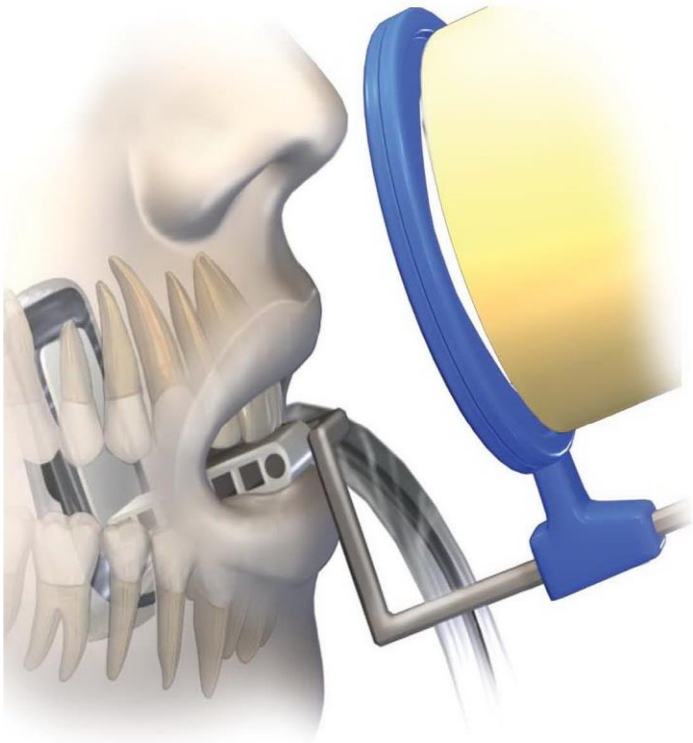
- Senzor (film) je v ústech

Zastavení tubusu

- V rovině vertikální
- V rovině horizontální

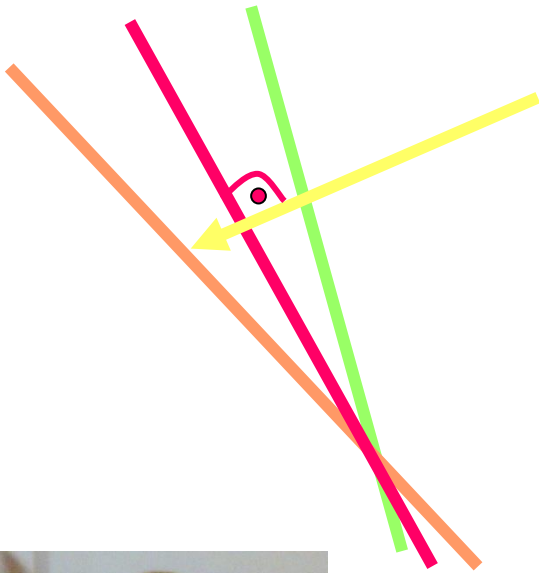
V rovině vertikální

Paralelní snímkovácí technika



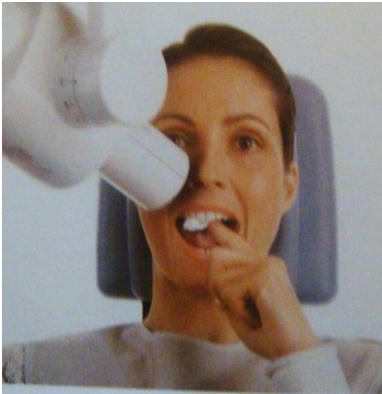
Film nebo senzor jsou umístěny paralelně s dlouhou osou vyšetřovaného zubu

Metoda půleného úhlu někdy není možné paralelní umístění



Centrální paprsek směřuje kolmo na rovinu půlící úhel mezi dlouhou osou zubu a filmem.

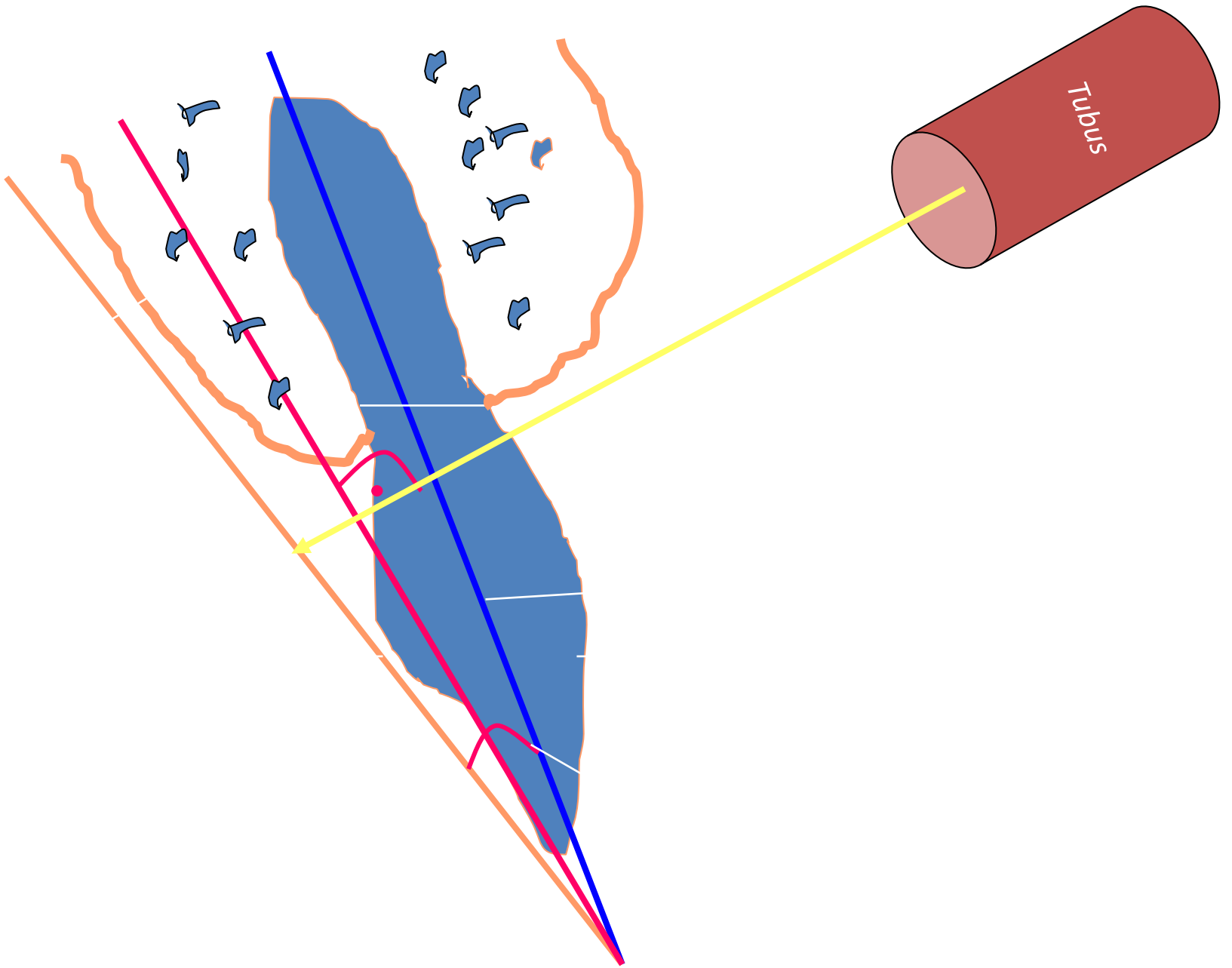
Snímek je izometrický



Hypometrický a hypermetrický obraz

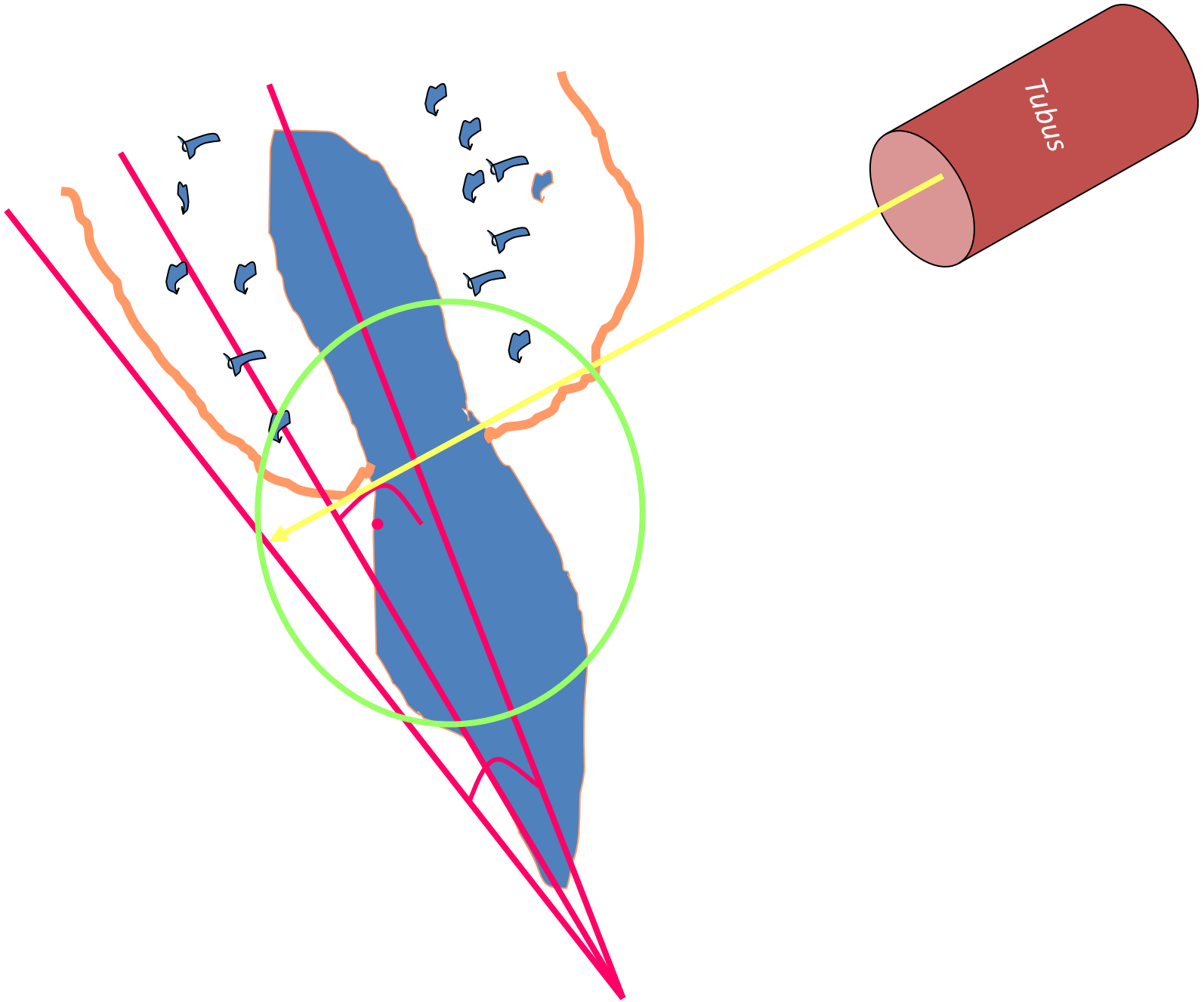
Hypometrický snímek – obraz zubu je menší než ve skutečnosti

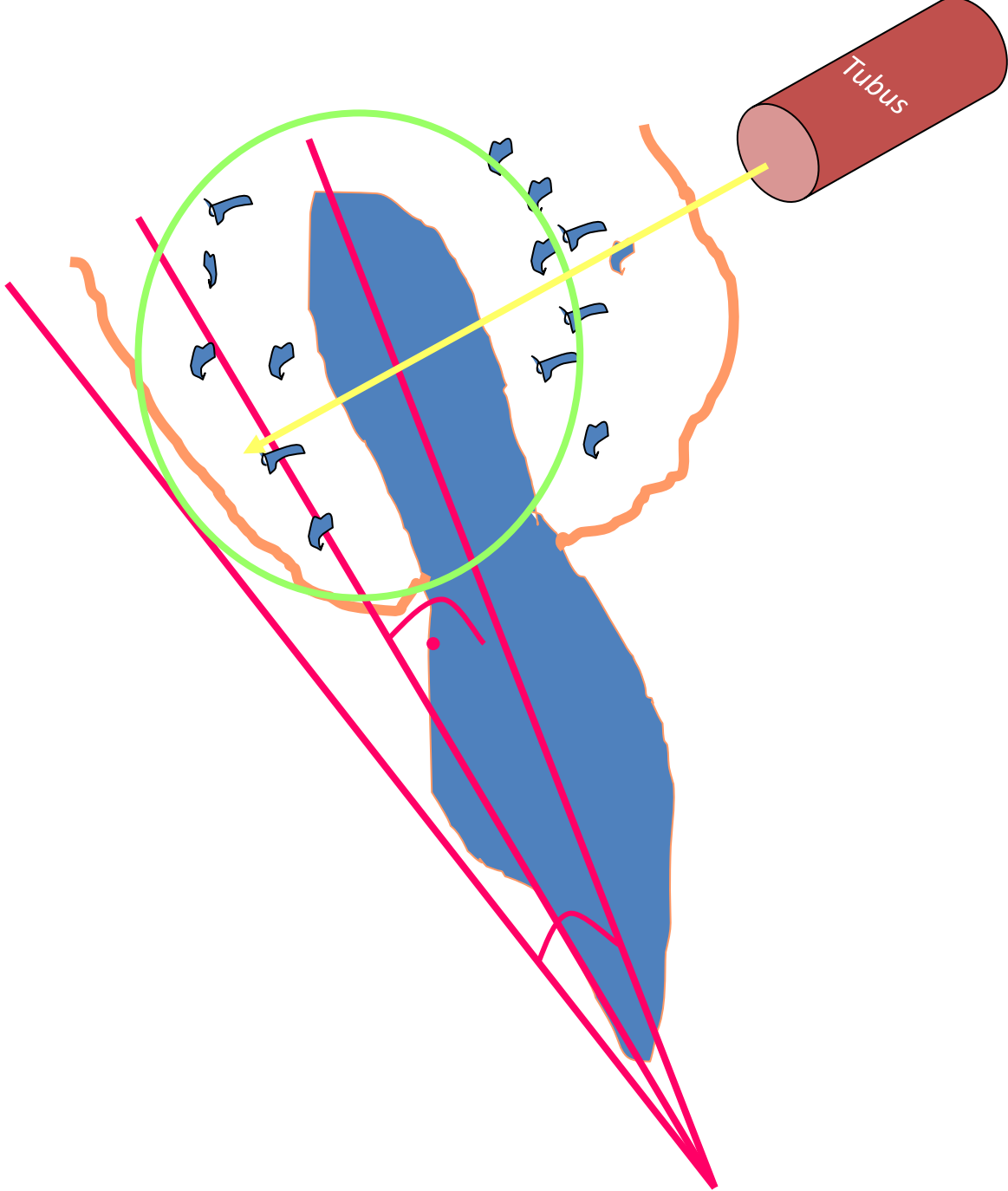
Hypermetrický snímek – obraz zubu je větší než ve skutečnosti



Zastavení tubusu

- Apikální
- Limbální
- Koronální

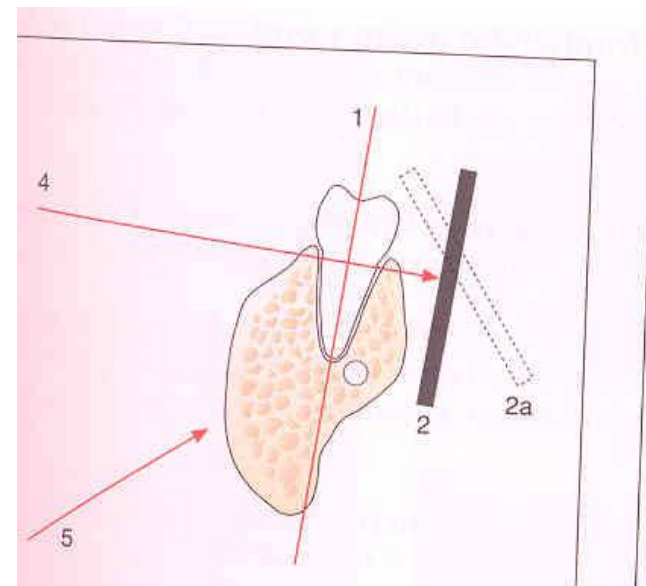
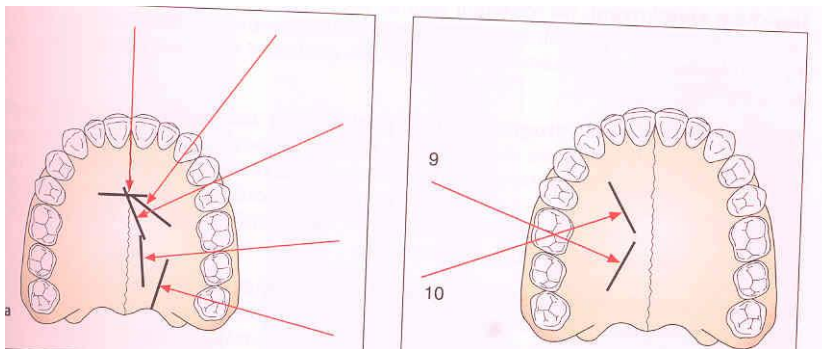




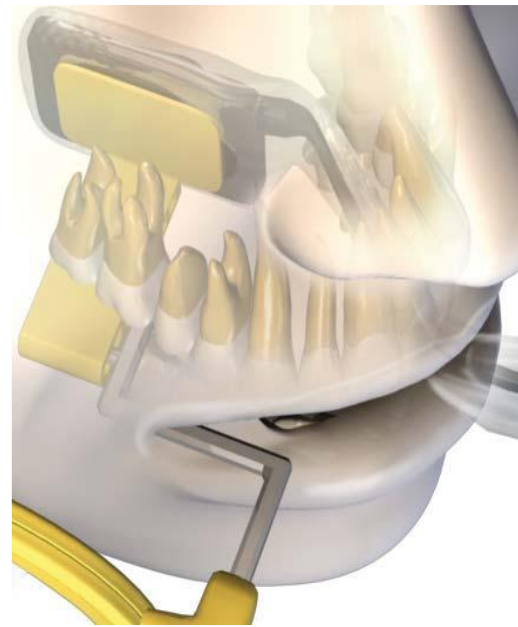
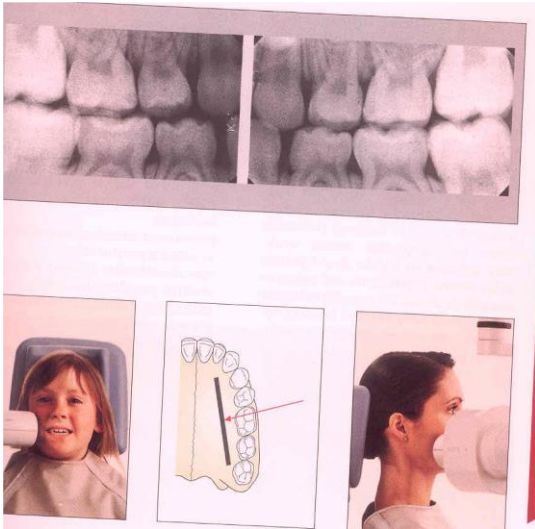
Ortoradiální a excentrická projekce

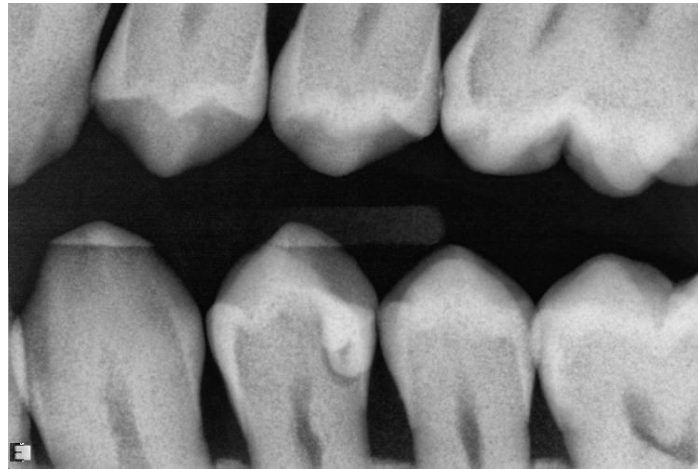
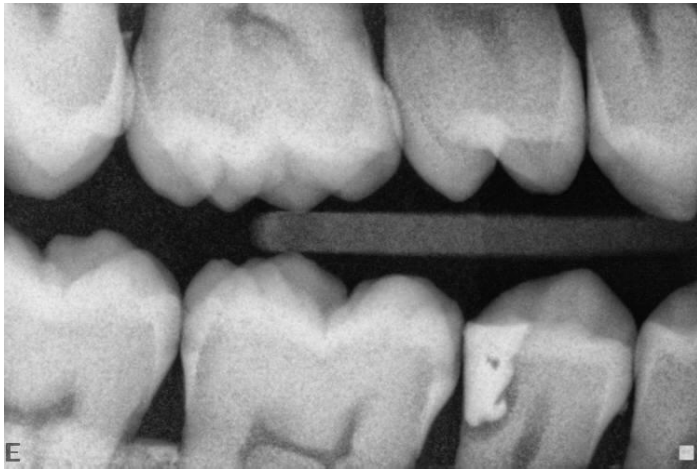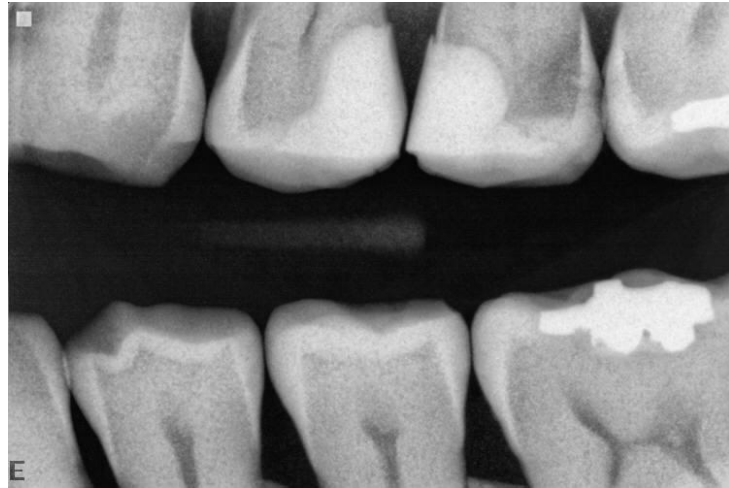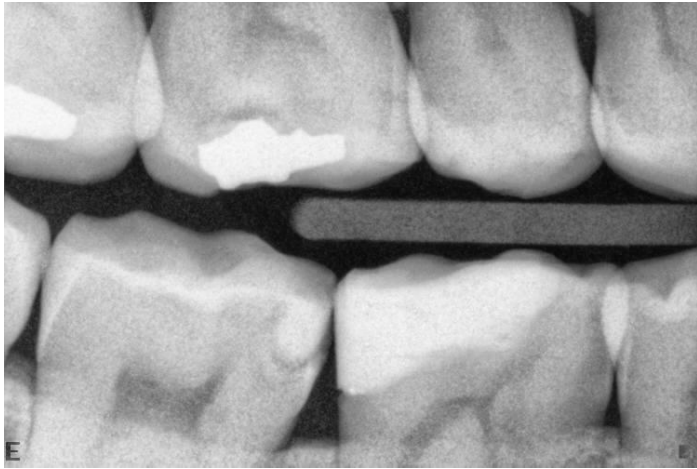Orthoradiální – centrální paprsek jde paralelně s interdentálními septy

Excentrická – paprsek jde z distální nebo meziální strany

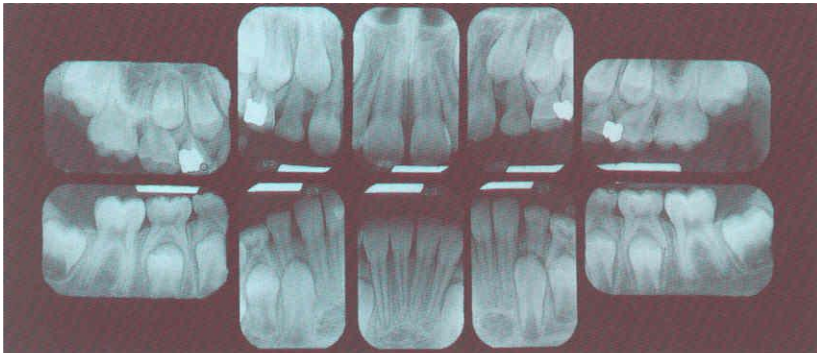


Bitewing

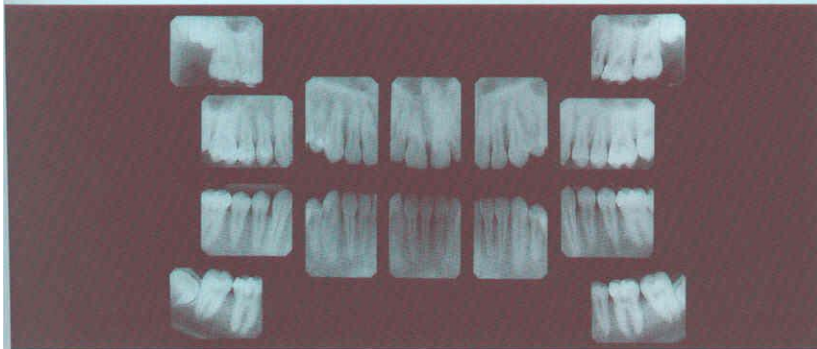




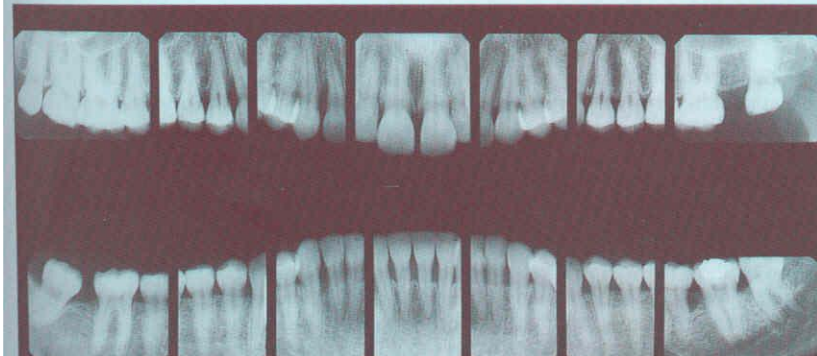
Bite wing



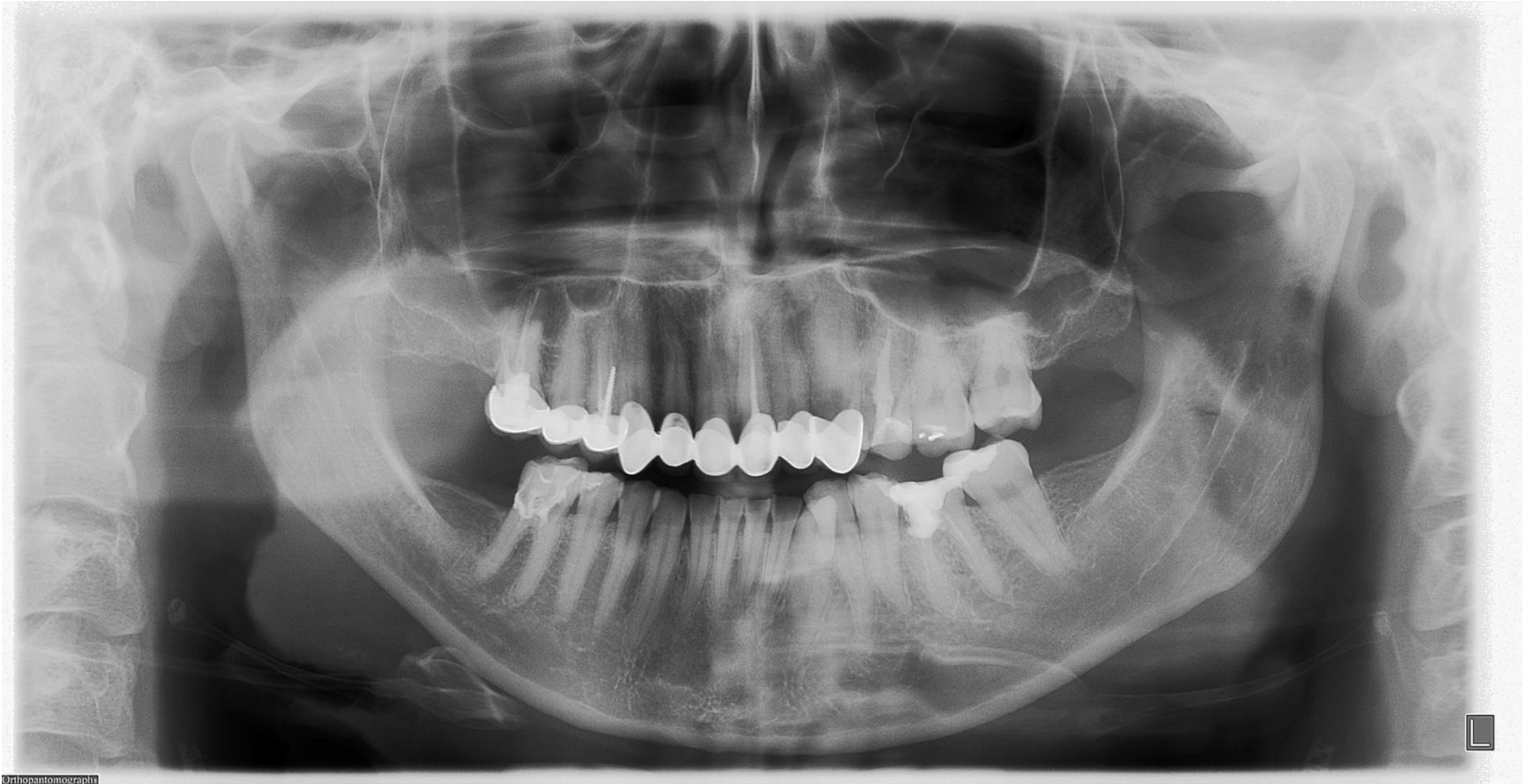58



59

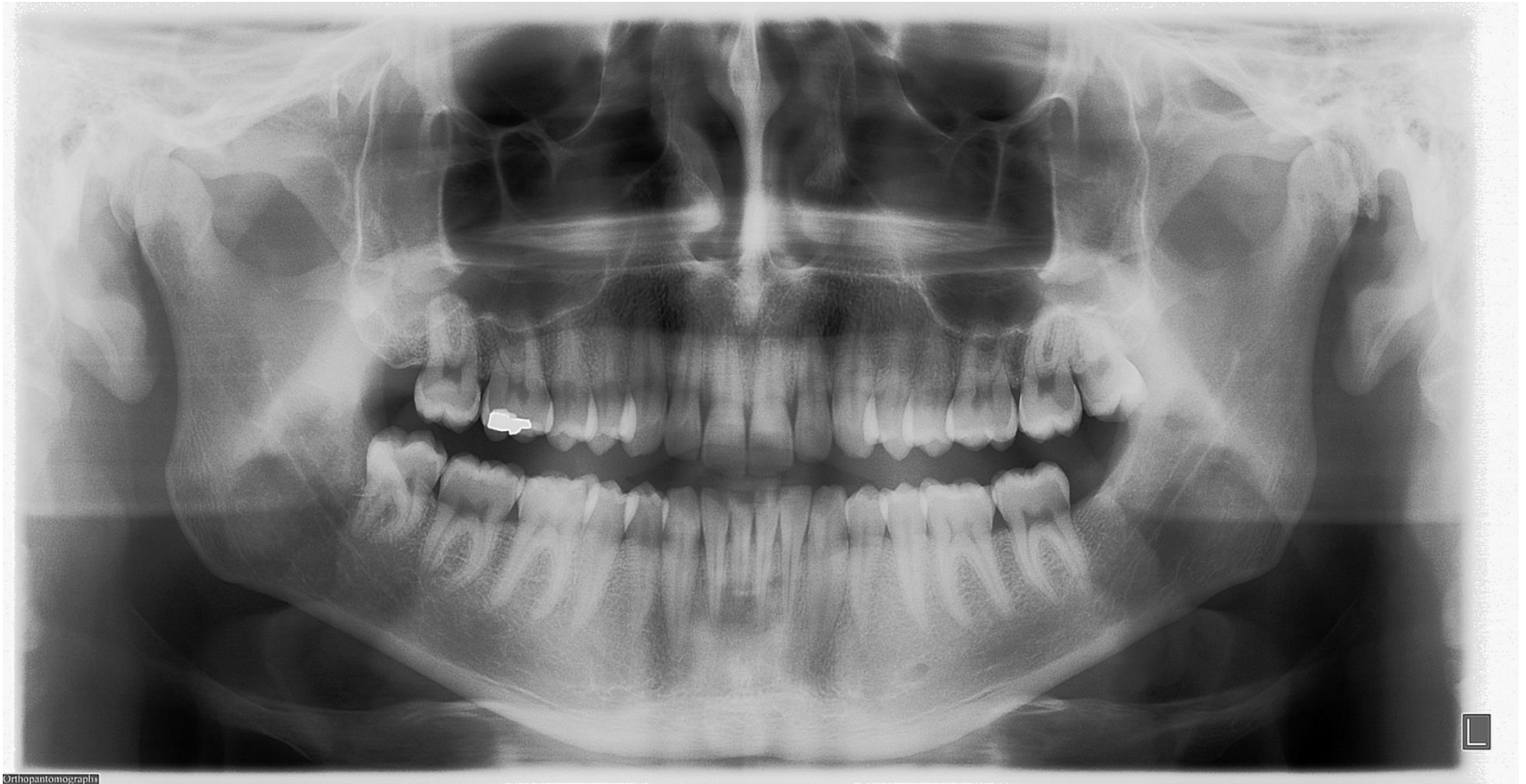

Intraorální status složený z jednotlivých snímků – možnosti uspořádání



Orthopantomograph

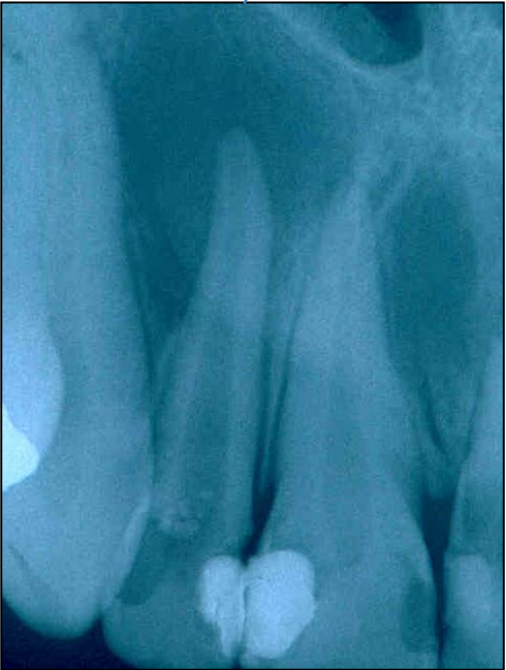OPG



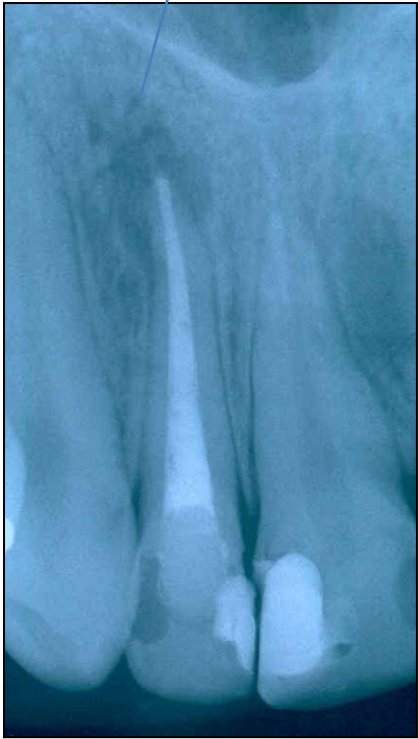Orthopantomograph

OPG

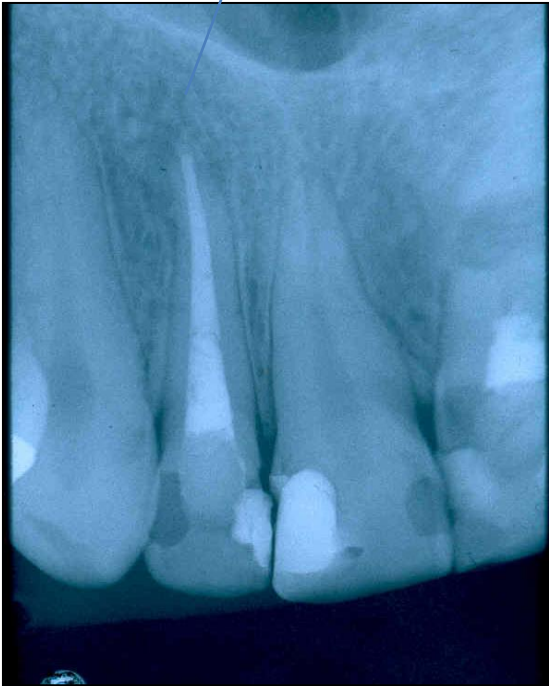Zub 12 před endodontickým ošetřením





Zub 12 po zaplnění kořenového kanálku



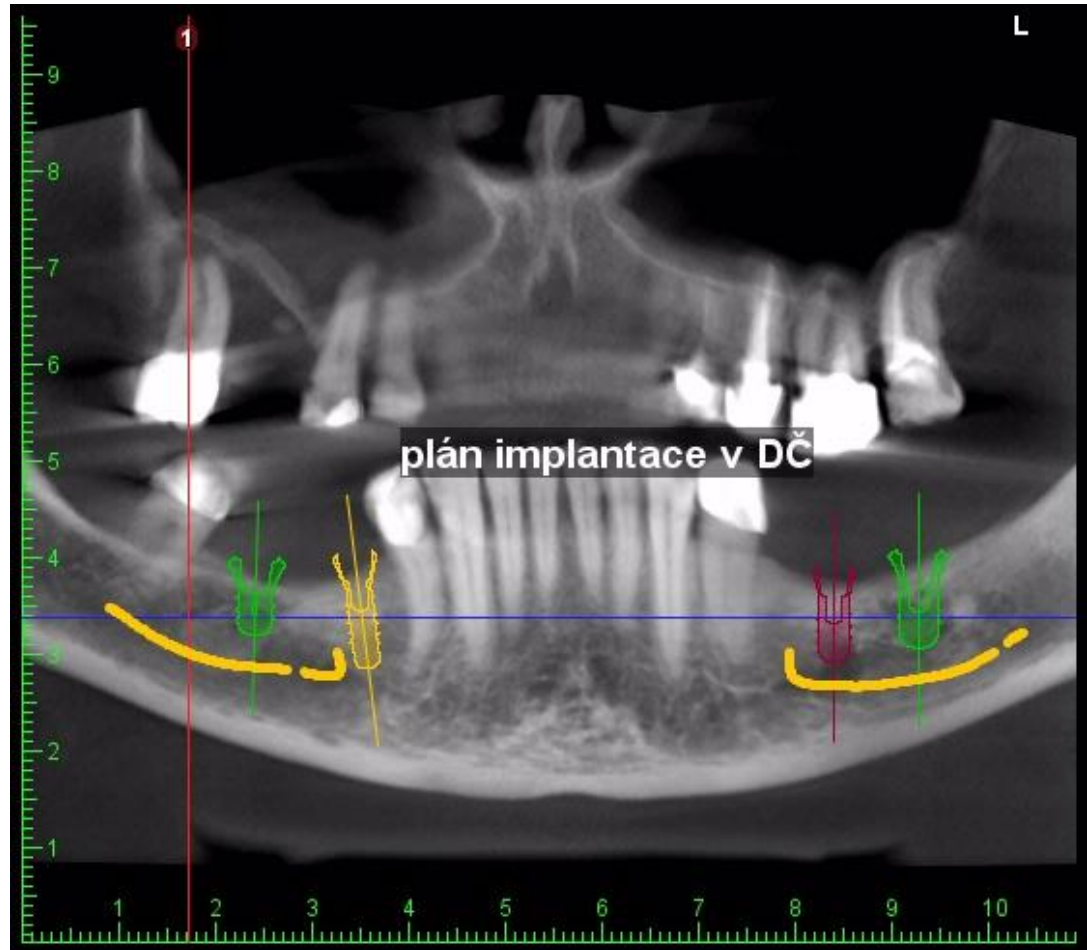
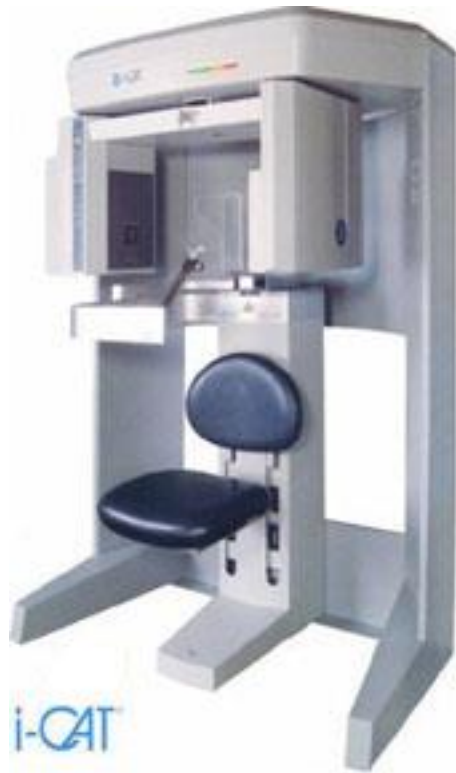Zub 12 při kontrole

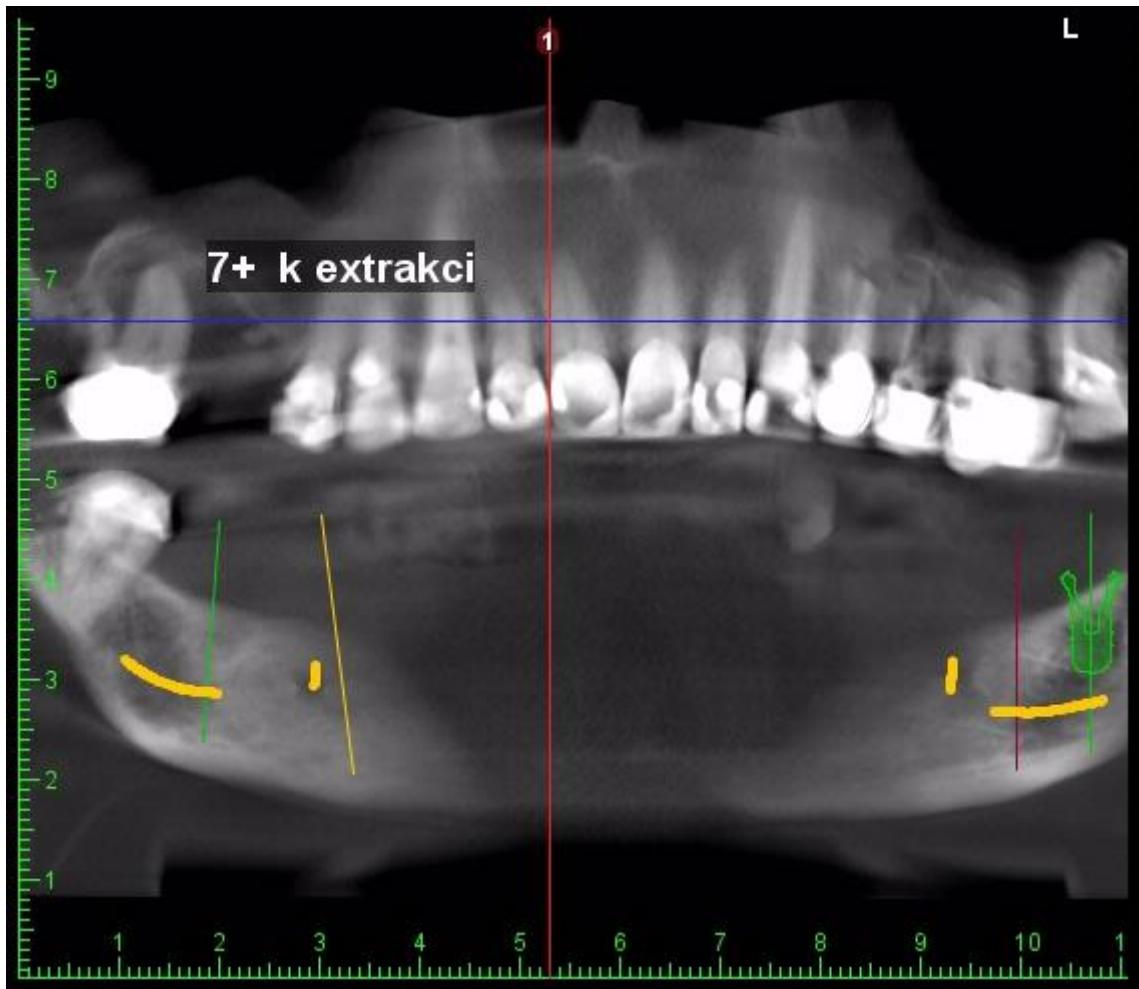


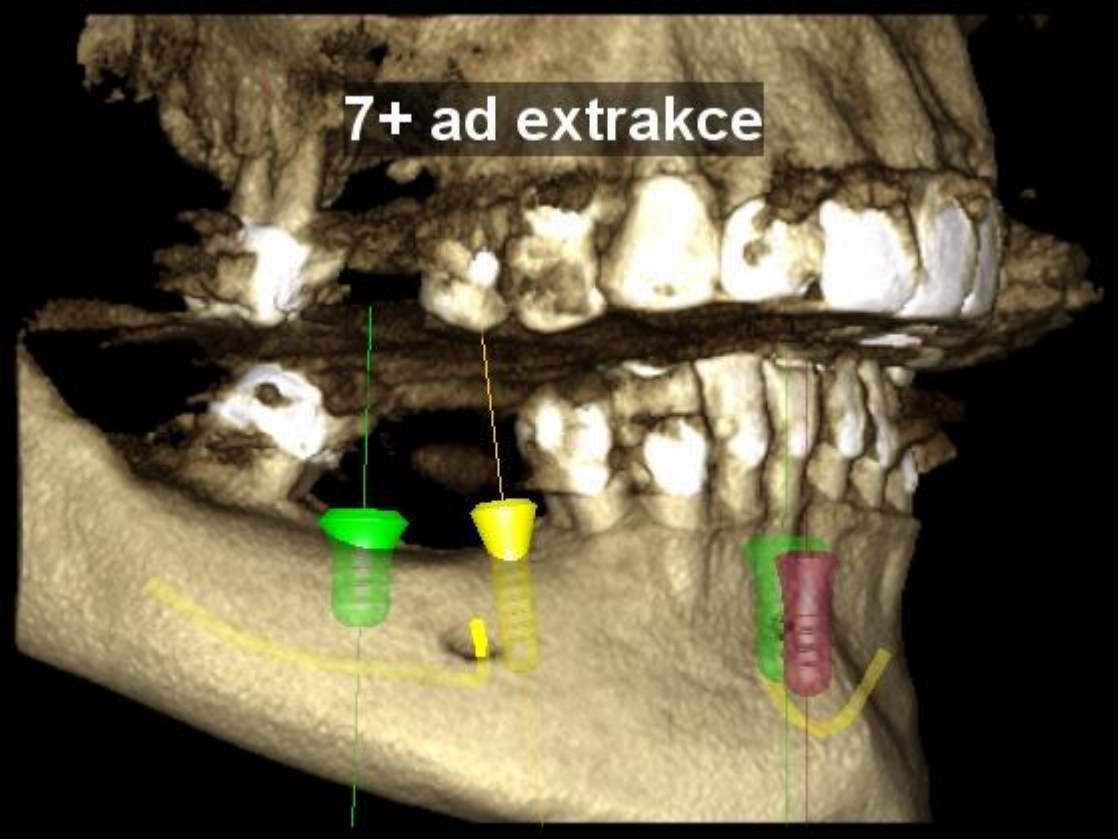
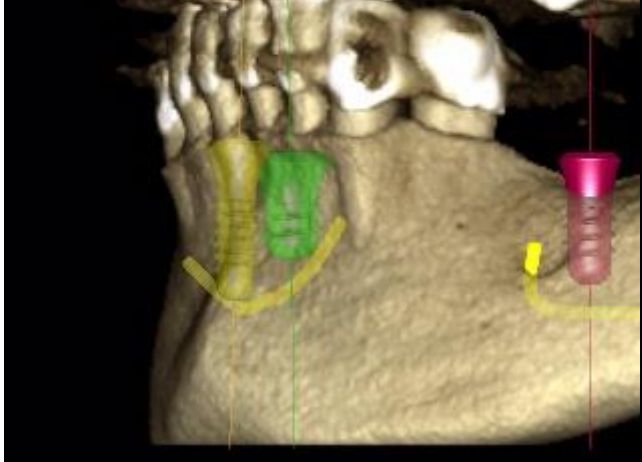
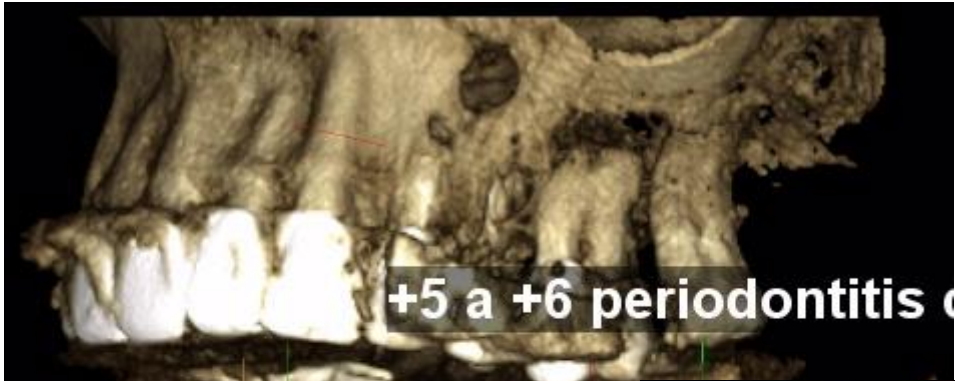Měřicí snímky

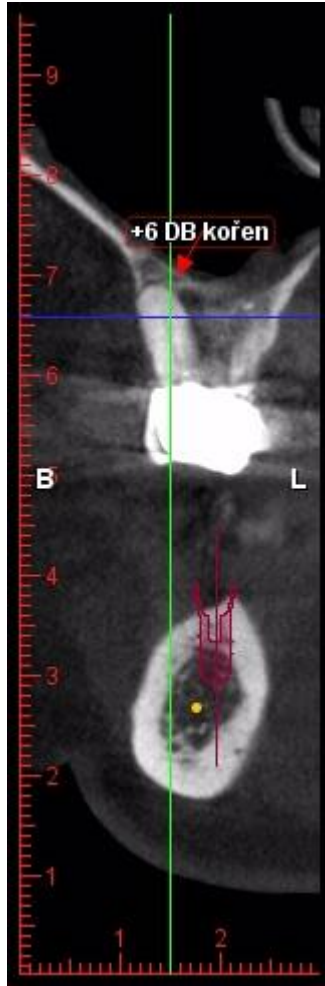
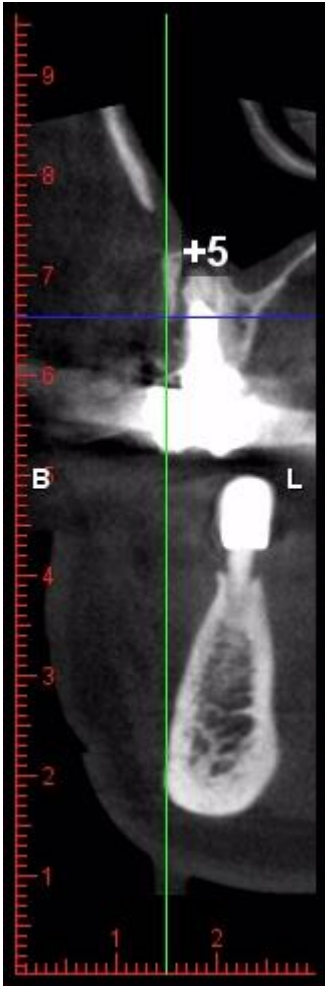


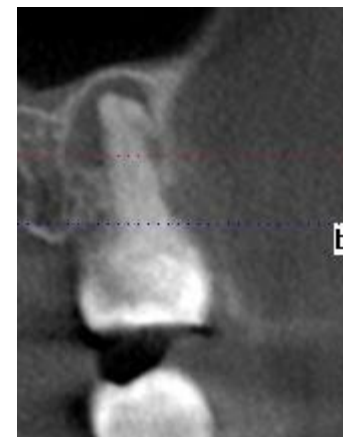
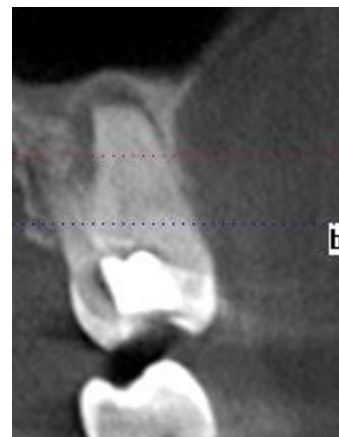
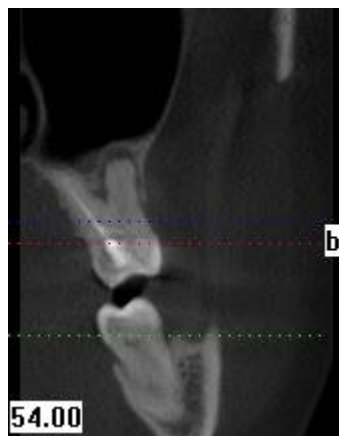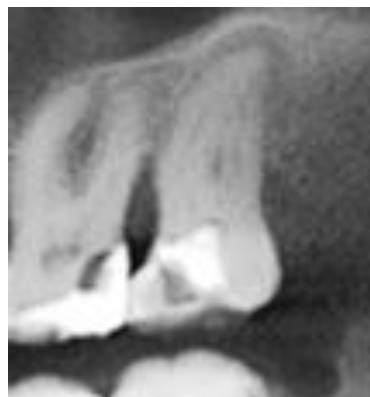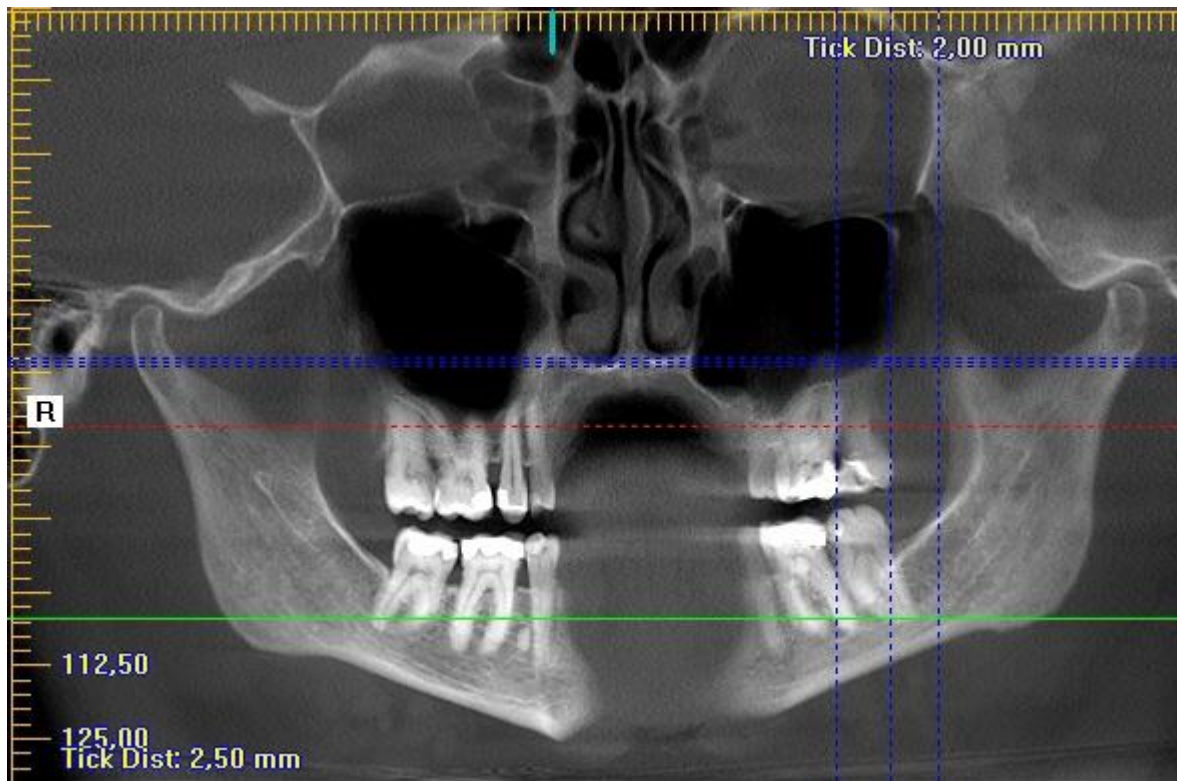
CBCT











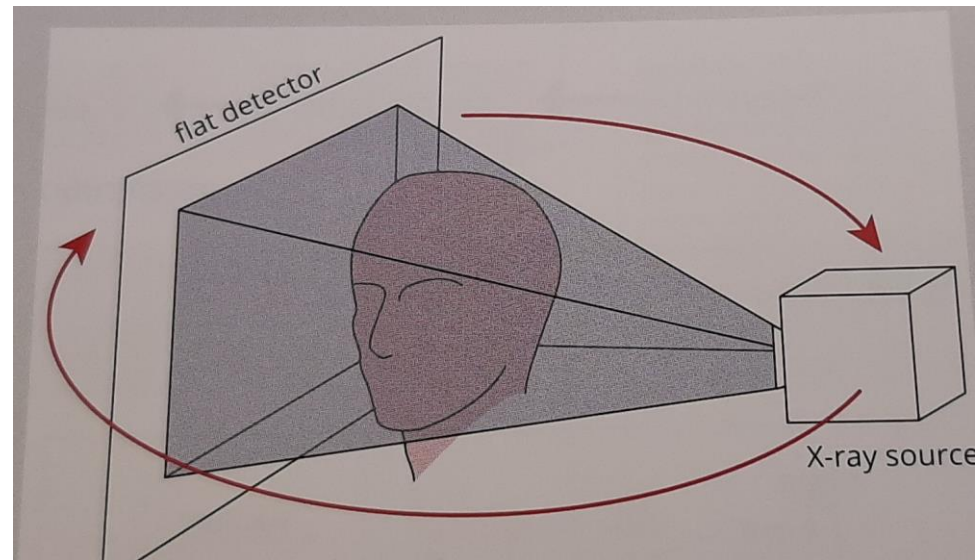
CBCT – cone beam computer tomography

CBCT

Zdroj i detektor rotují.

Pac může stát nebo sedět.

„Velký nebo malý objem“



CBCT – cone beam computer tomography

- Vysoká diagnostická výtěžnost zobrazení detailů, možnost 3D rekonstrukce.
- Endodoncie, implantologie, chirurgie, ortodoncie, ostatní obory. Propojení na io skenery.
- Radiace v porovnání s CT velmi nízká, není však zanedbatelná.
- Zvážit indikace vzhledem k radiaci a ceně zařízení.



RTG vyšetření v endodoncii

- Diagnostický snímek
- Měřicí snímek
- Kontrolní snímek