

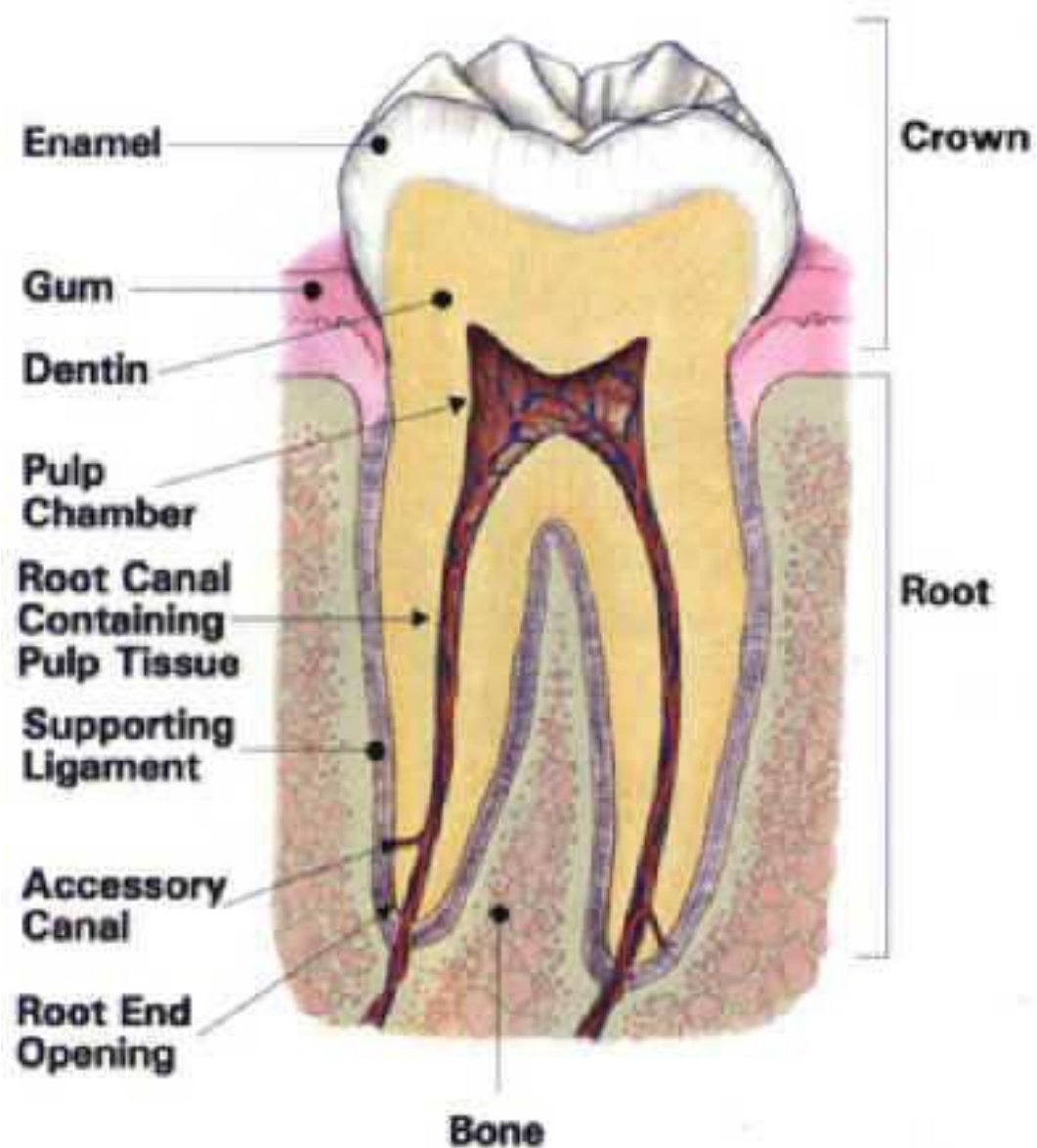
Zobrazovací metody ve stomatologii

- Speciální dentální radiodiagnostika
- Zobrazovací metody při vyšetřování obličejového skeletu a přilehlých měkkých částí.

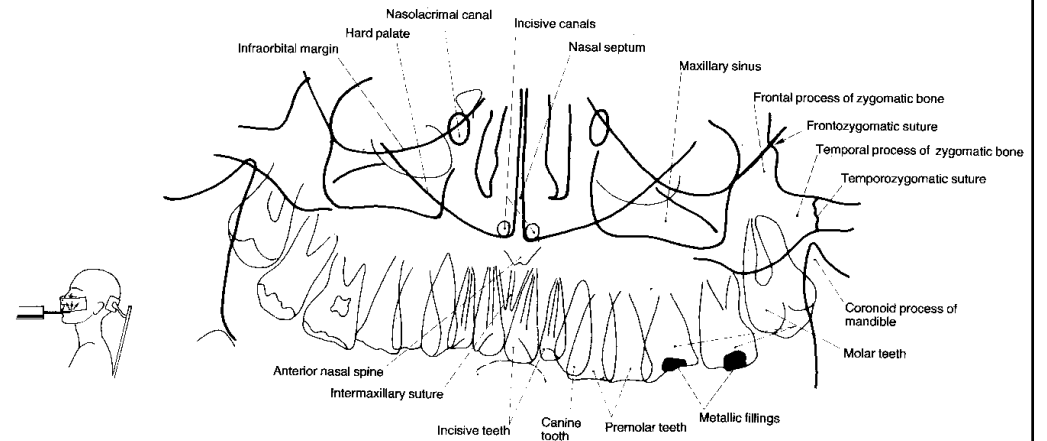
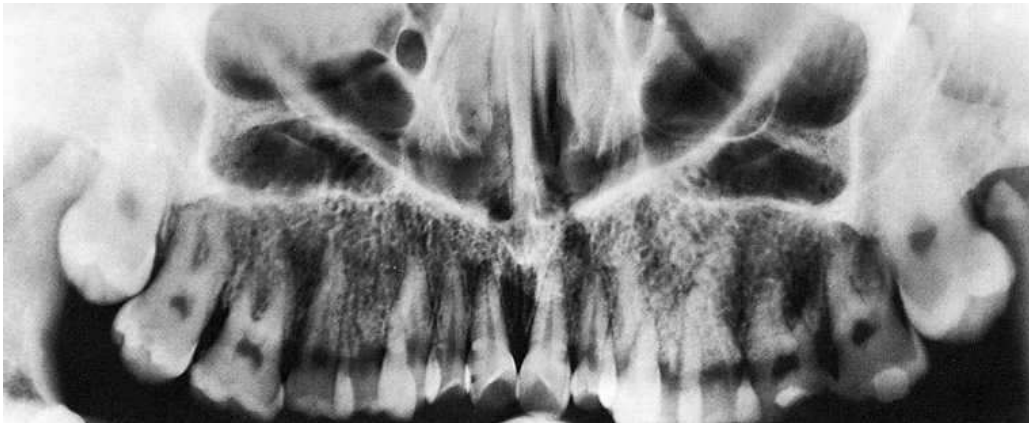Vyšetřovací metody.

- Intraorální snímky zubů
- Ortopantomografie
- Telerentgenografie
- Výpočetní tomografie
- Sialografie
- Magnetická rezonance
- Artrografie
- Sonografie
- Angiografie

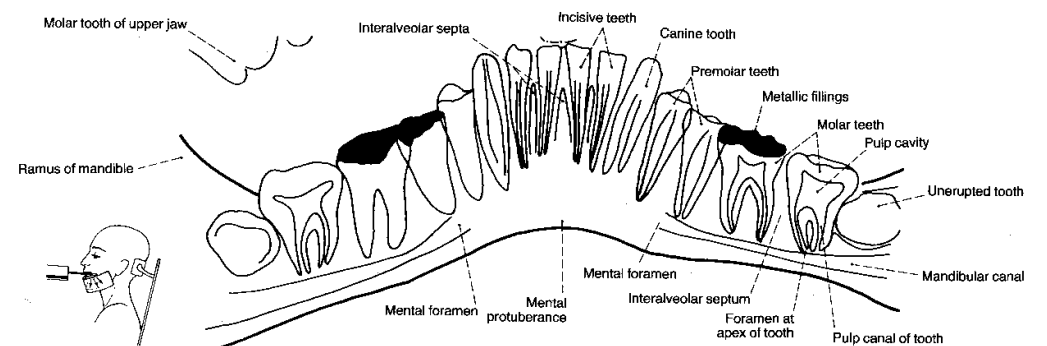
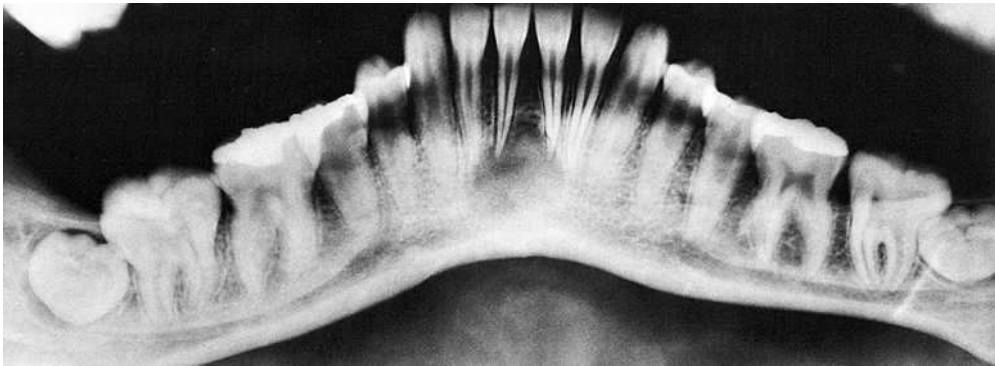
Anatomie a morfologie zubů



Rtg horní čelisti



Rtg dolní čelisti



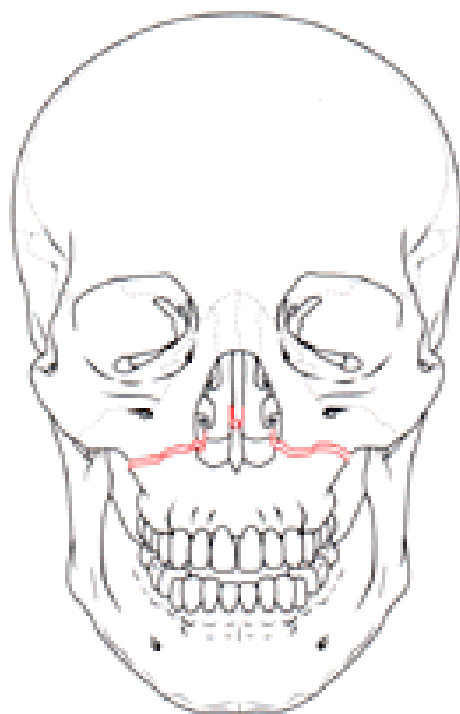
Vrozené malformace

- Rozštěpy- ostře ohraničené projasnění
- Retinované (impaktované zuby)

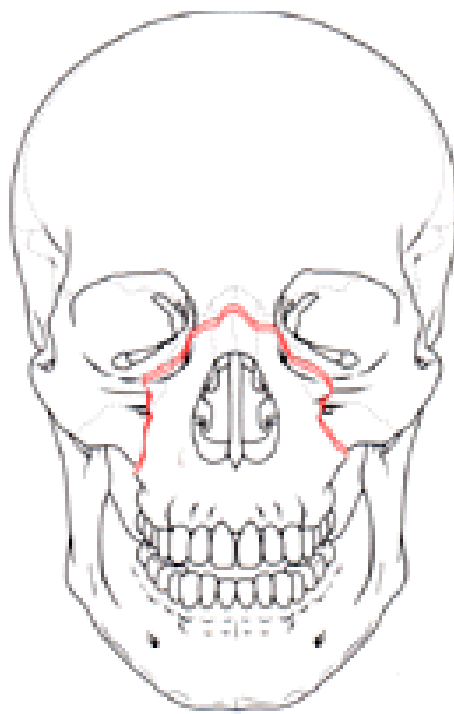
Traumatologie

- Poranění zubu a alveolárního výběžku
- Fract. dolní čelisti- 3 krát častěji než ostatní skelet
- Hydraulická fractura orbity
- Fract. střední etáže obličeje
- Zlomeniny laterální části

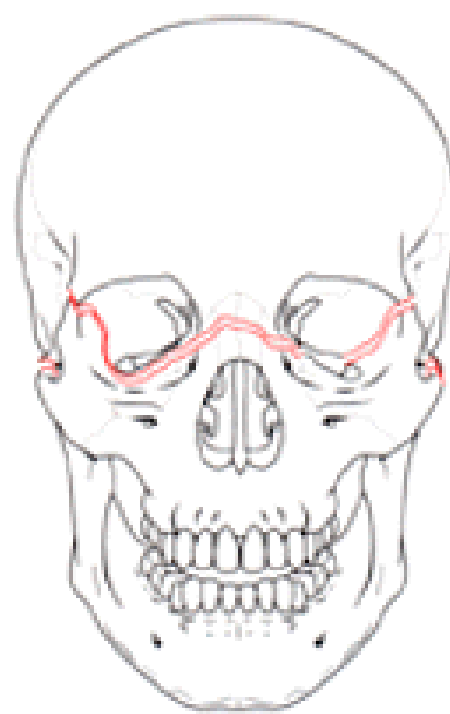
Zlomeniny střední etáže obličeje- klasifikace dle Le Forta



Lefort I



Lefort II



Lefort III

Záněty

- Zubní kaz
- Pulpitída
- Periodontitis
- Ostitída
- Osteomyelitída
- Granulom- cystogranulom

Cysty

- Dentální- odontogenní
- Extradentální- neodontogenní

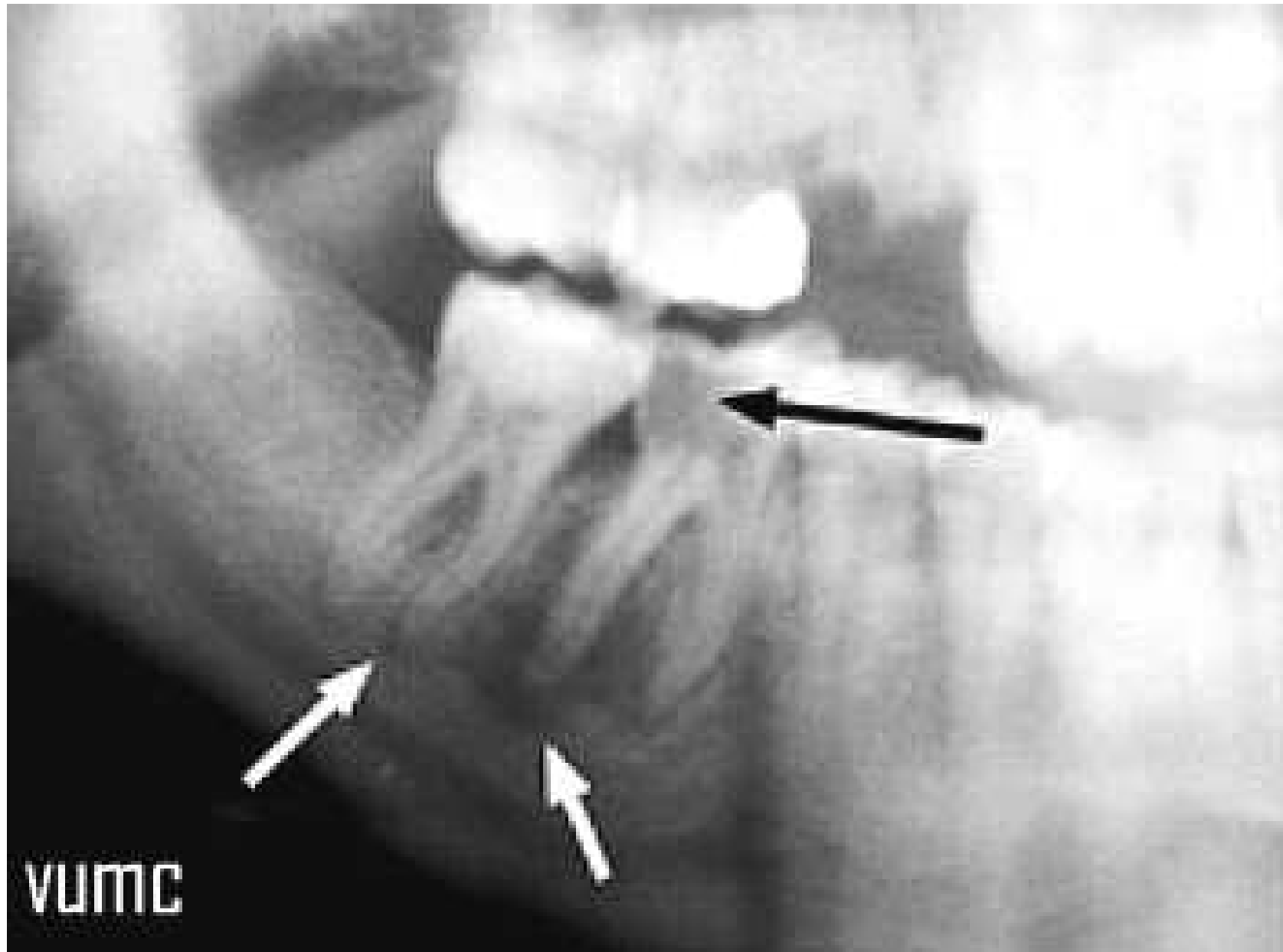
Nádory

- Benigní- osteom, hemangiom
- Maligní – osteogenní sarkom, mnohočetný myelom, karcinomy
- Specifické nádory- ameloblastom, odontom

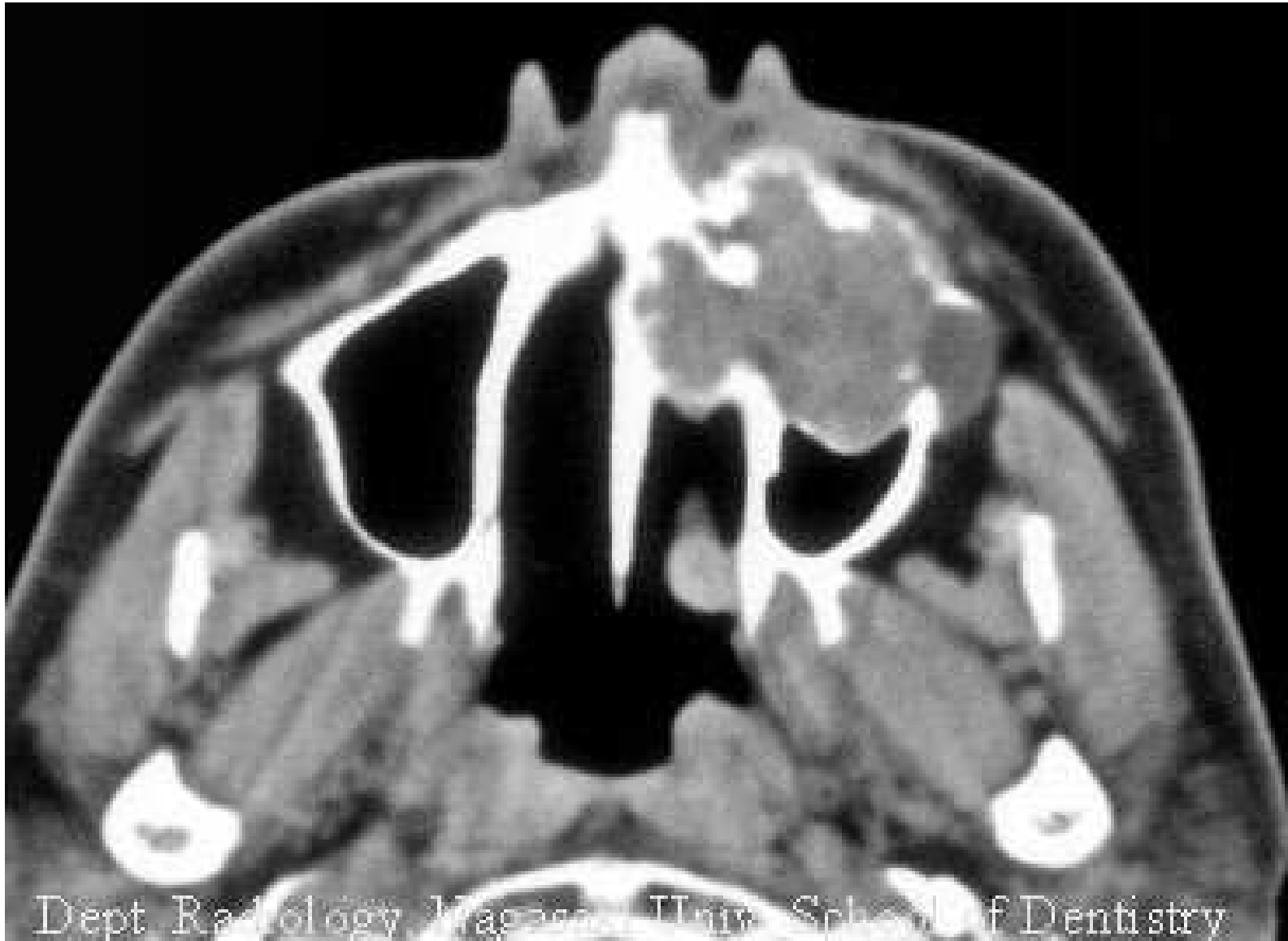Temporomandibulární kloub

- Akutní a chronické záněty
- Artróza
- Poranění
- Nádory

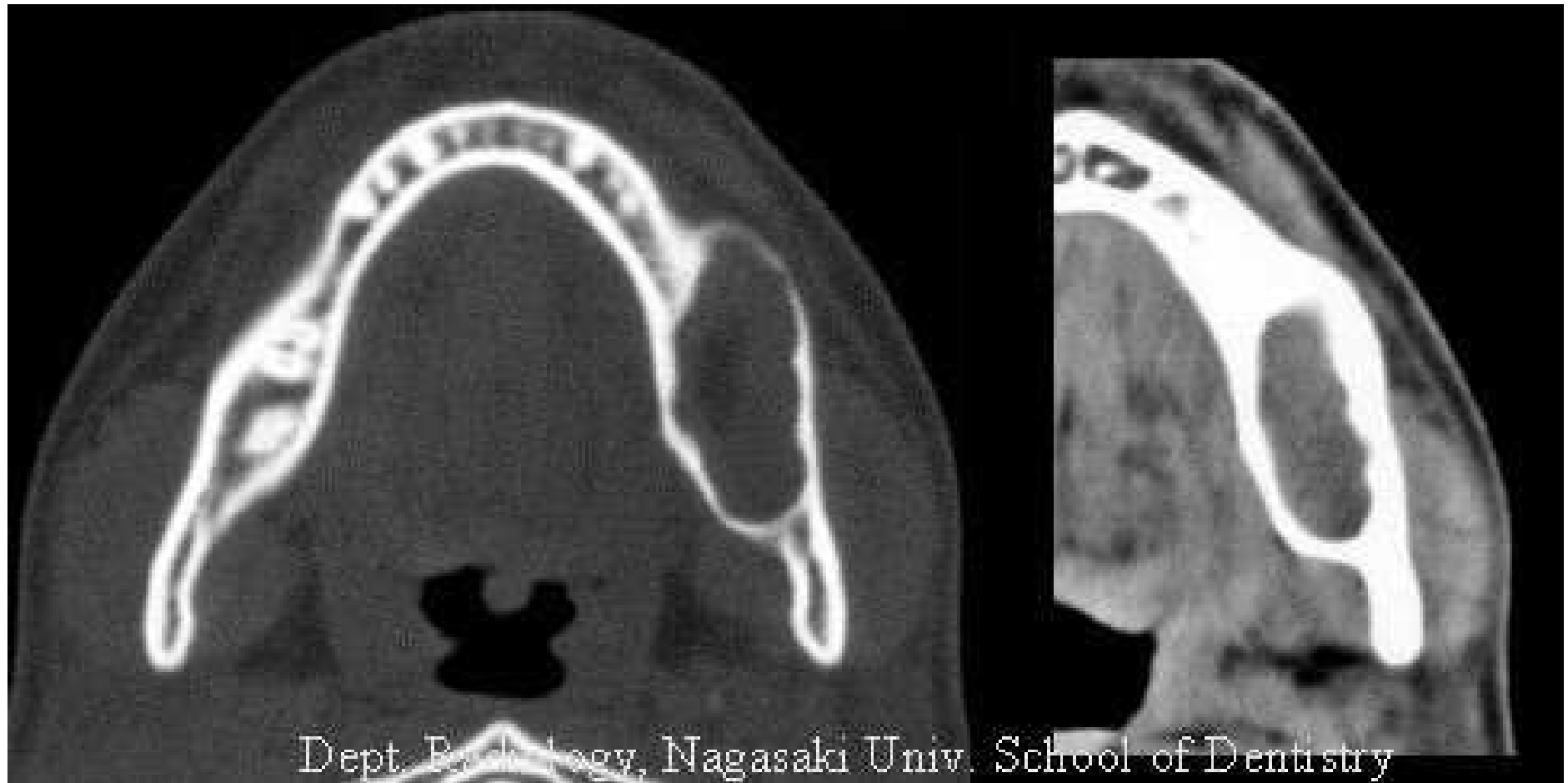
Periapikální absces



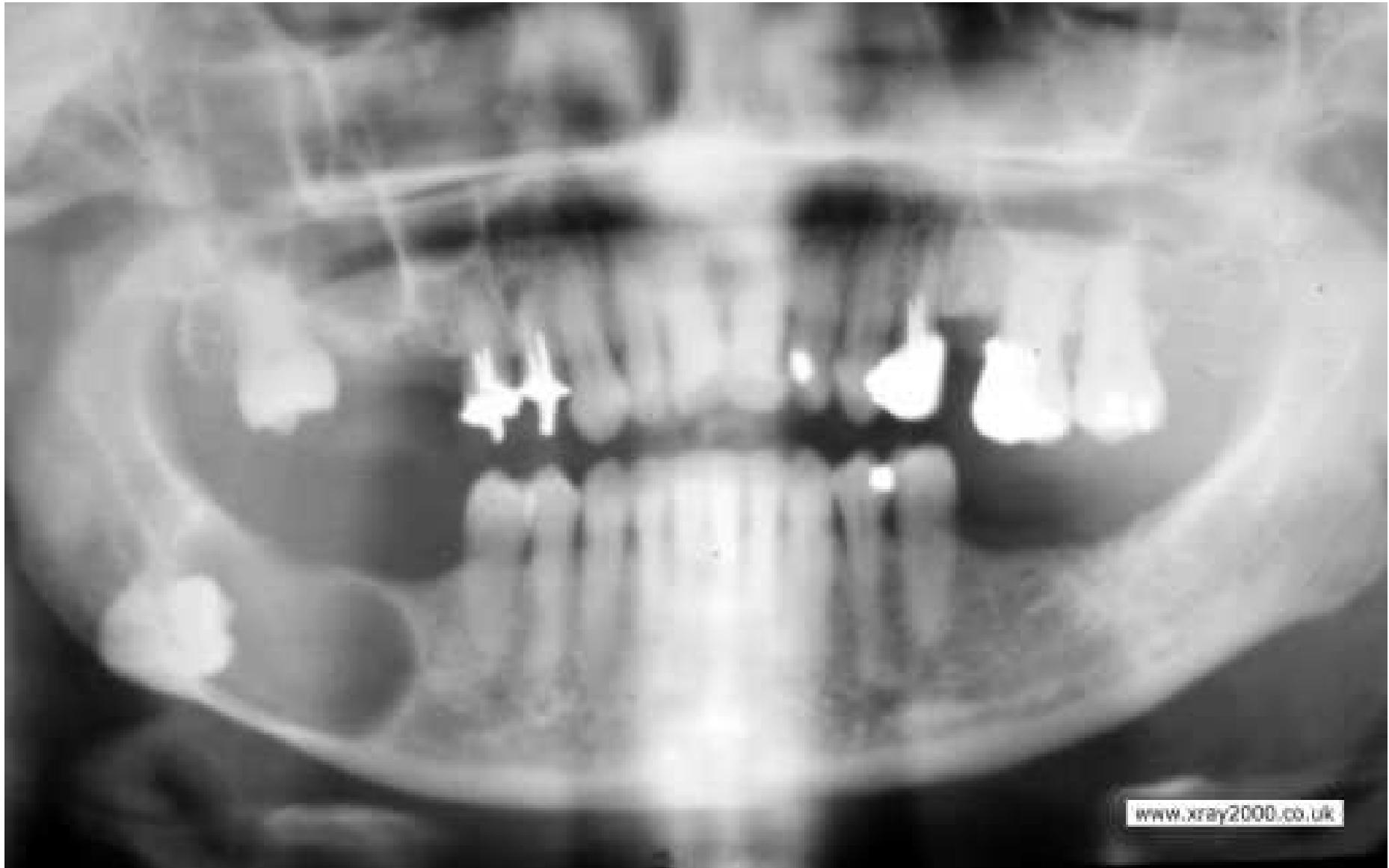Amaleblastóm- adamantinom



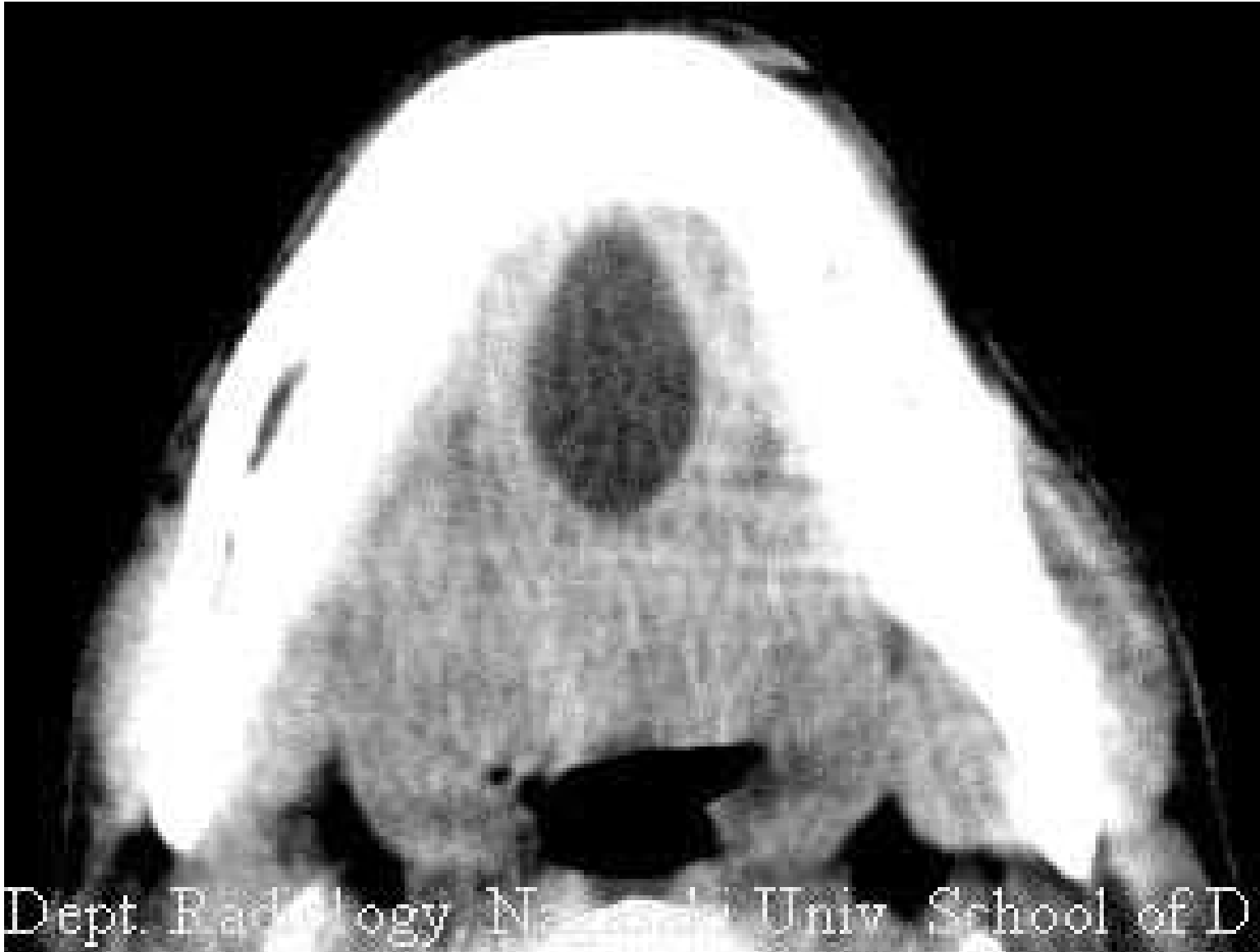Ameloblastóm



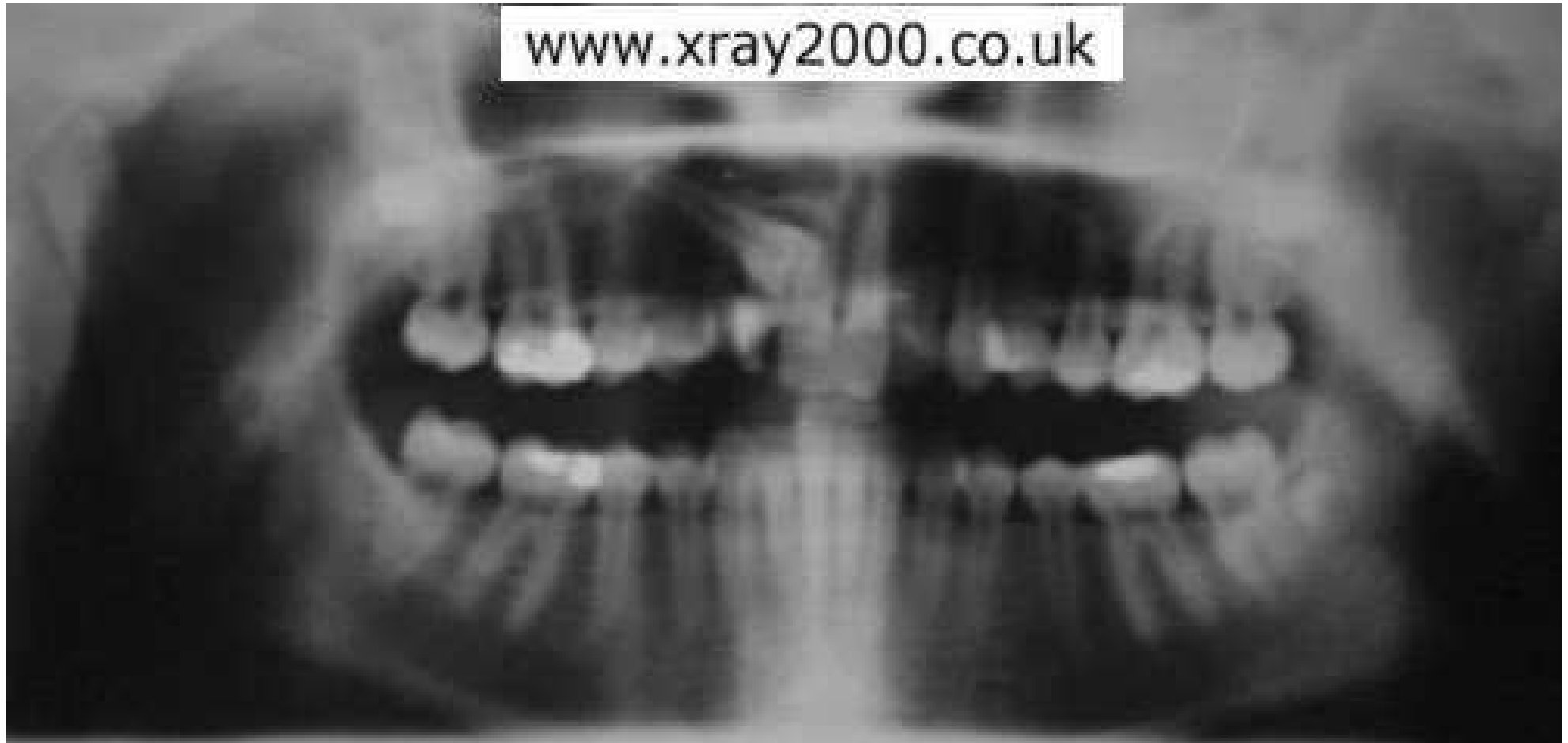Odontogení cysta cysta



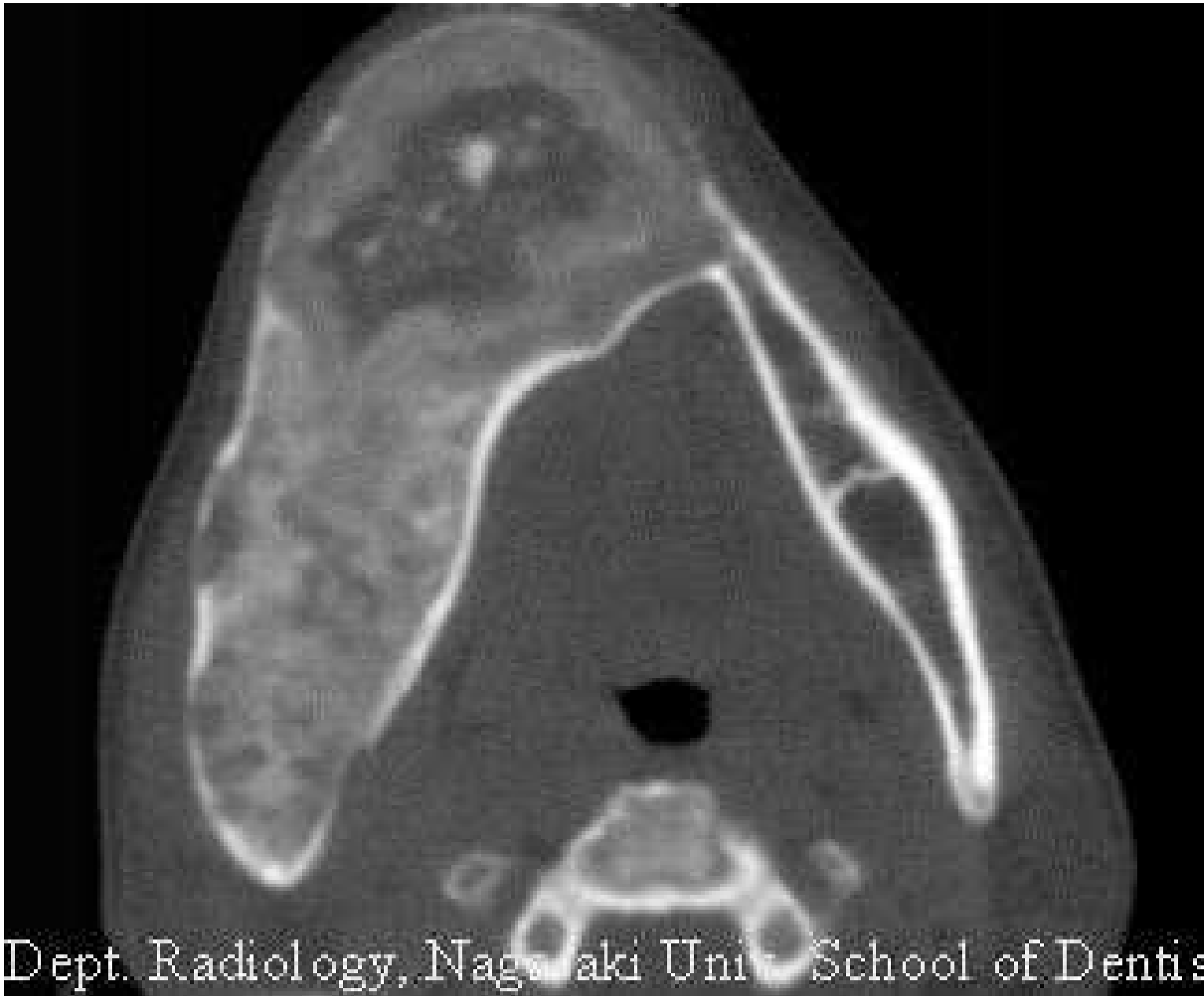
Dermoidní cysta



Ektopický zub

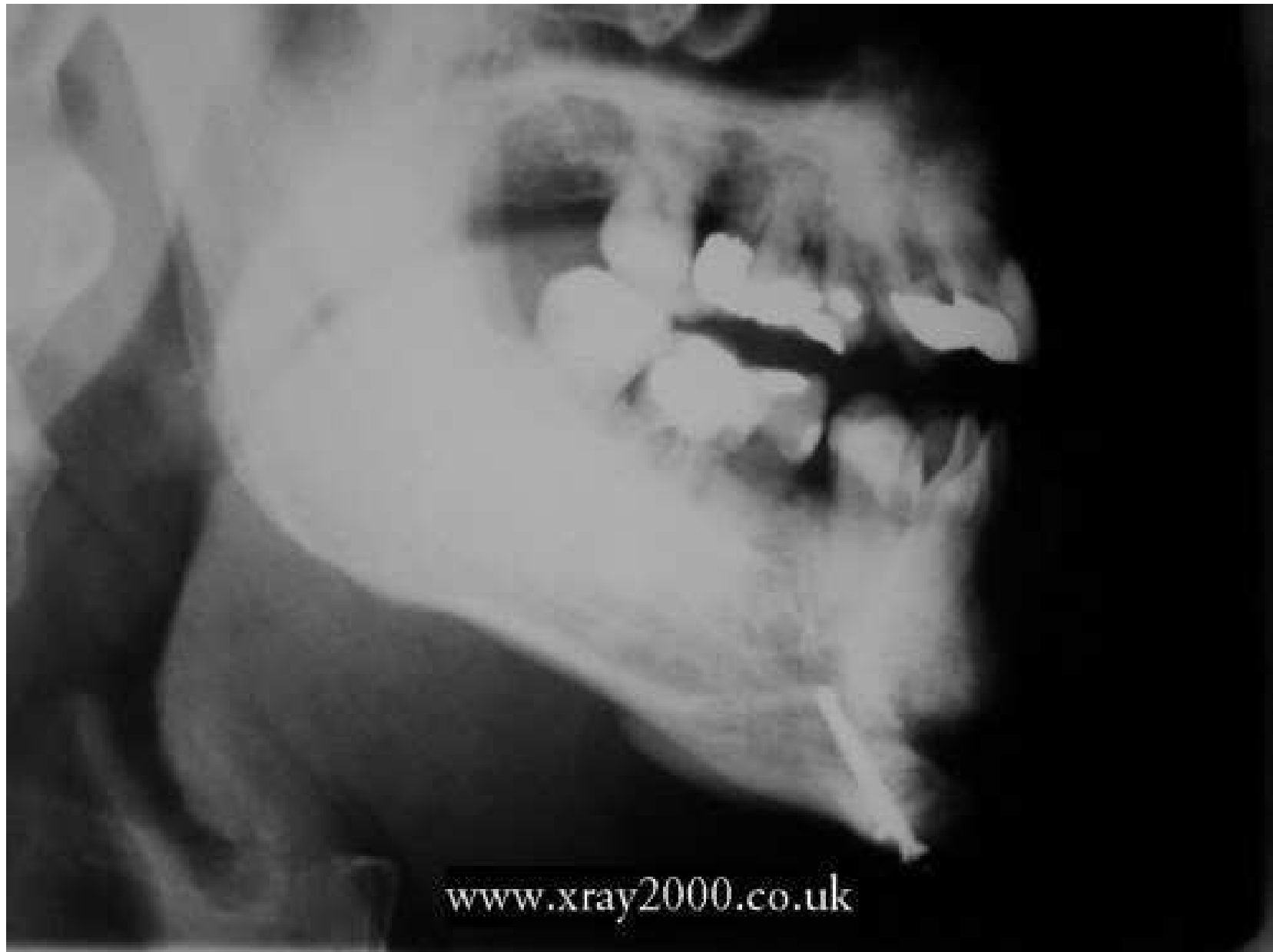

Fibrózní dysplazie



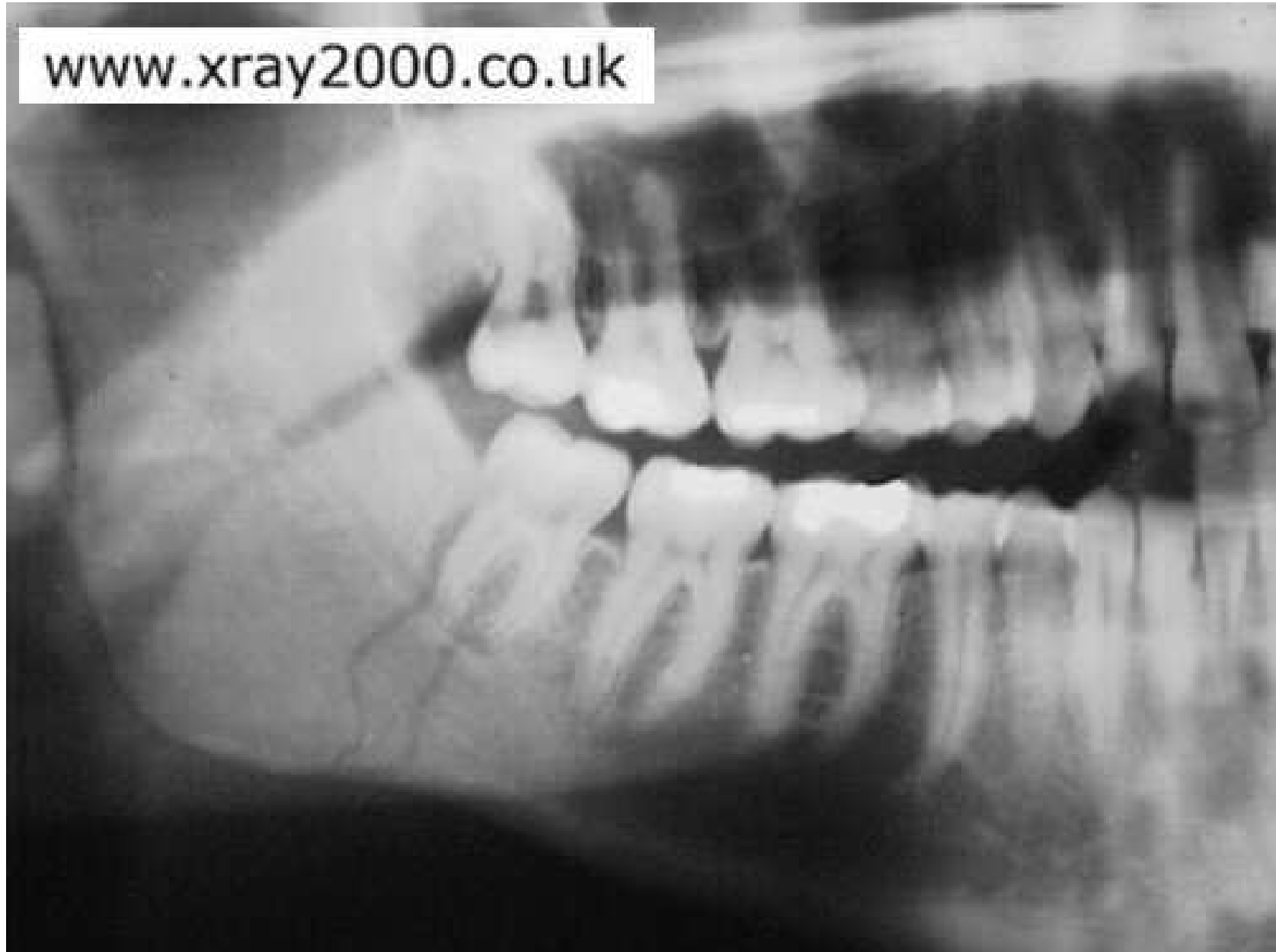Dept. Radiology, Nagasaki Univ. School of Dentistry

Fixace po fractuře

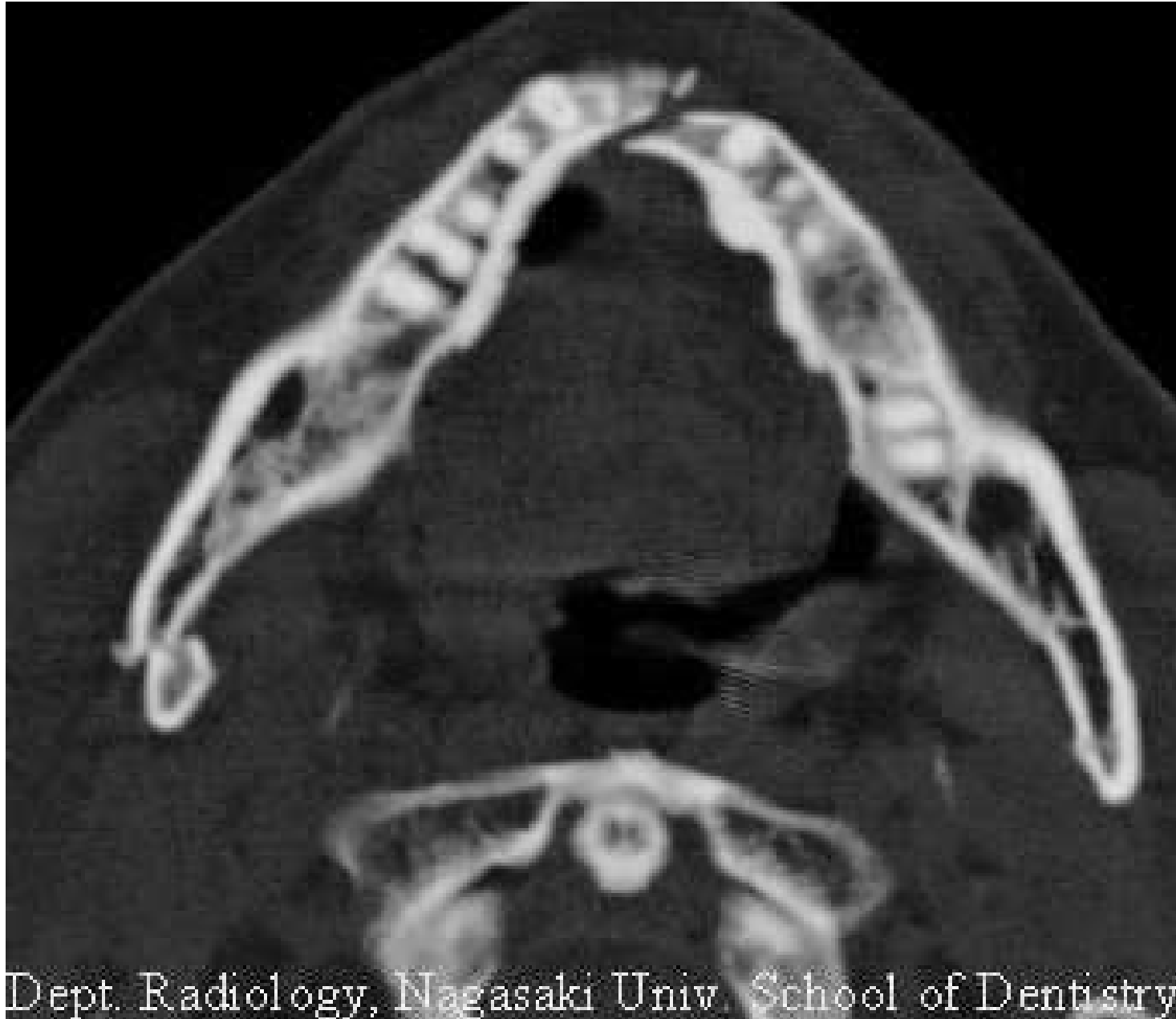

Fractura v úhlu mandibuly

www.xray2000.co.uk



Fractura mandibuly



Dept. Radiology, Nagasaki Univ. School of Dentistry

Fractura mandibuly

Dept. Radiology, Nagasaki Univ. School of Dentistry

