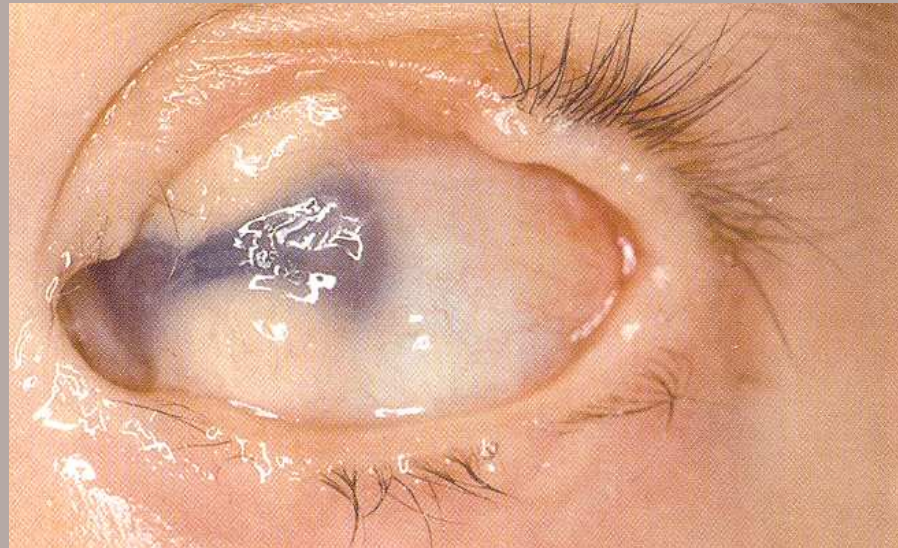
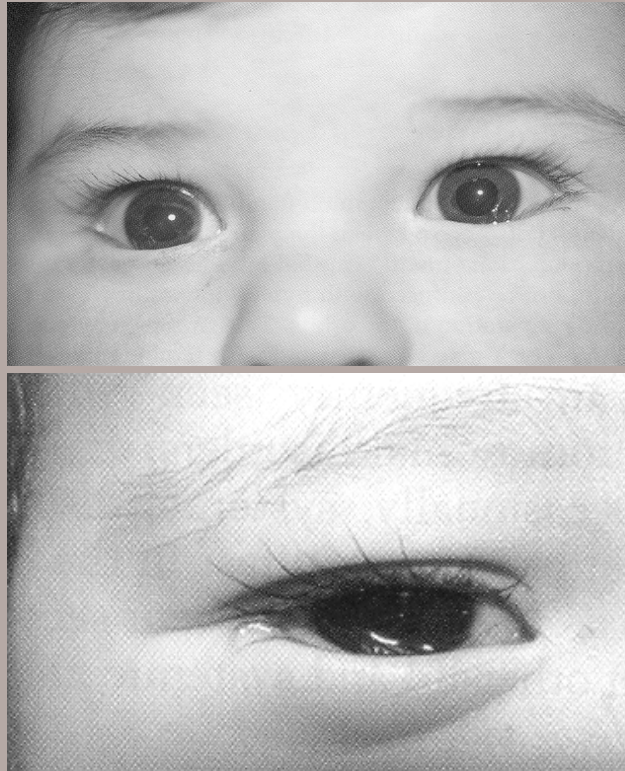
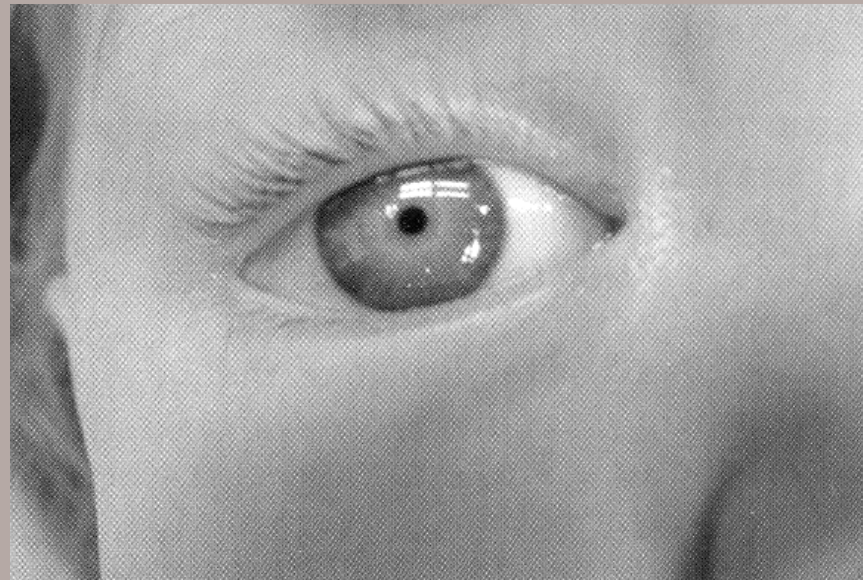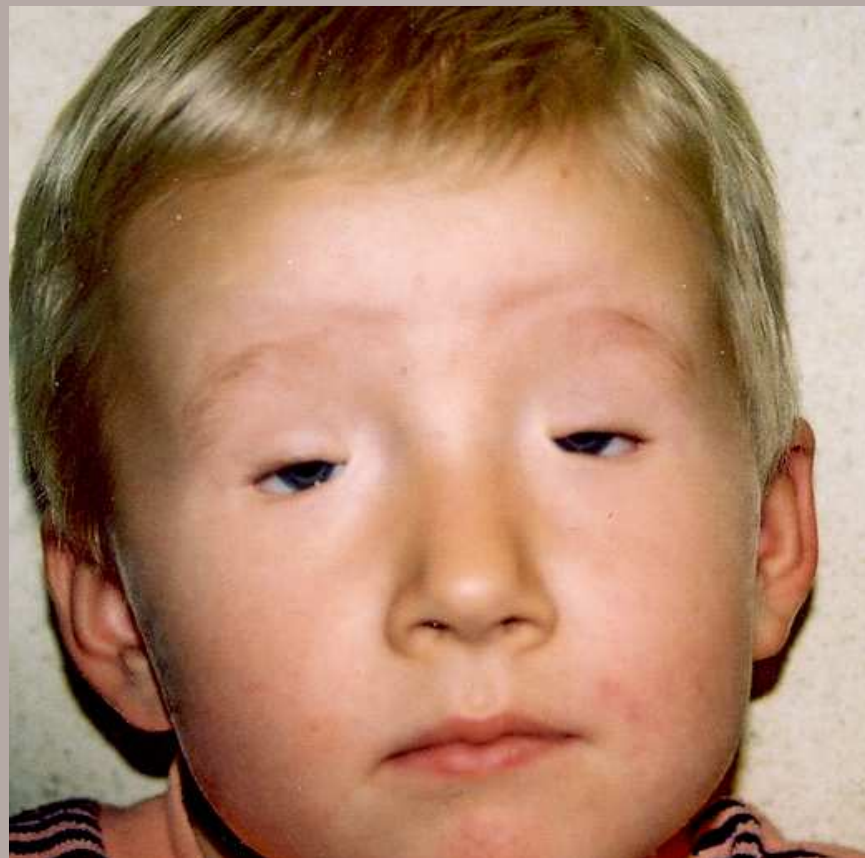Obr. 1.1 Vrozené kolobomy víček  
a epibulbární dermoidy u Goldenharova syndromu



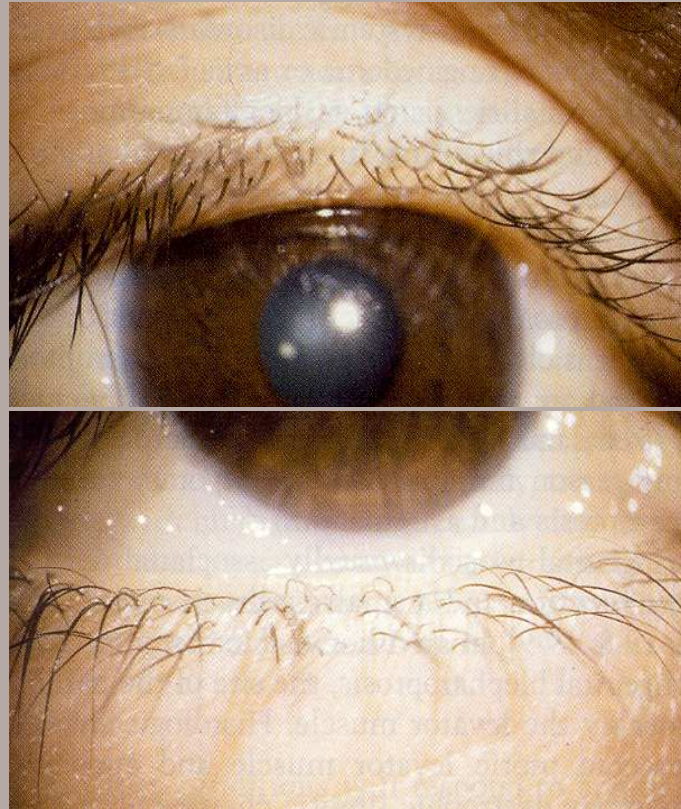
Obr. 1.2. Epiblefaron



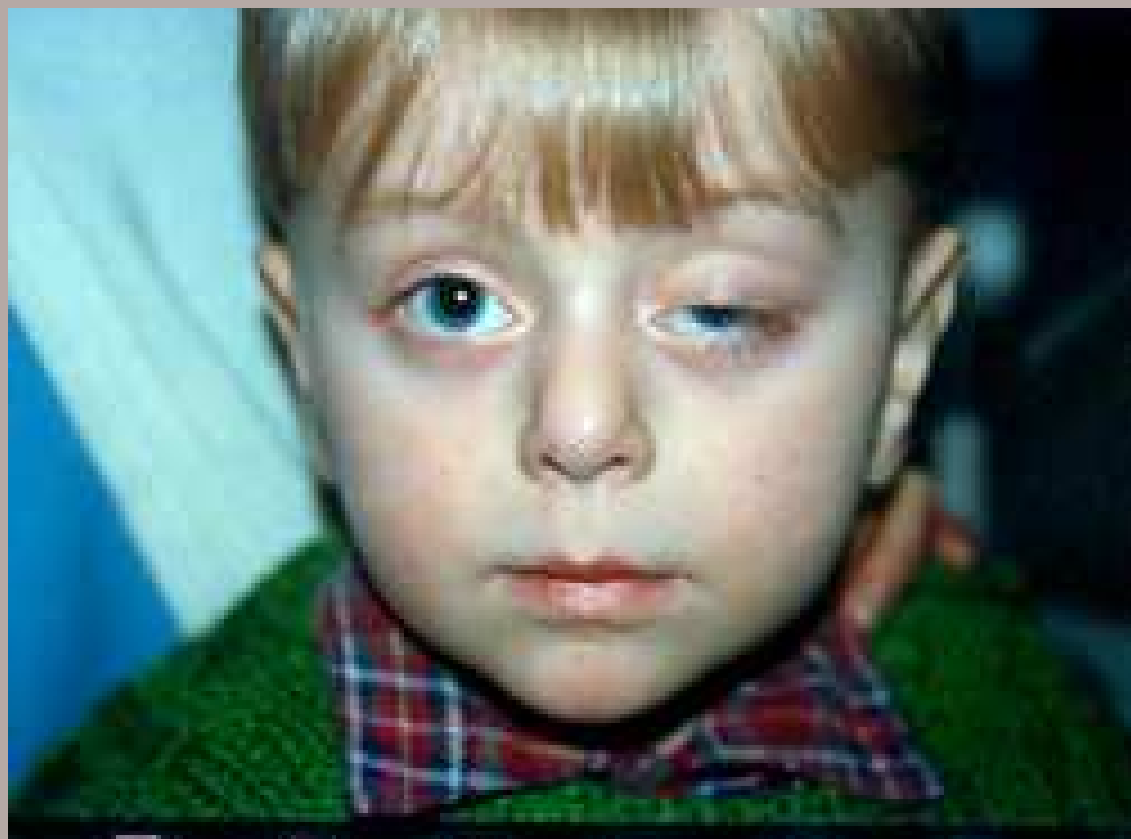Obr. 1.3. Euryblefaron



Obr. 1.4. Blefarofimóza



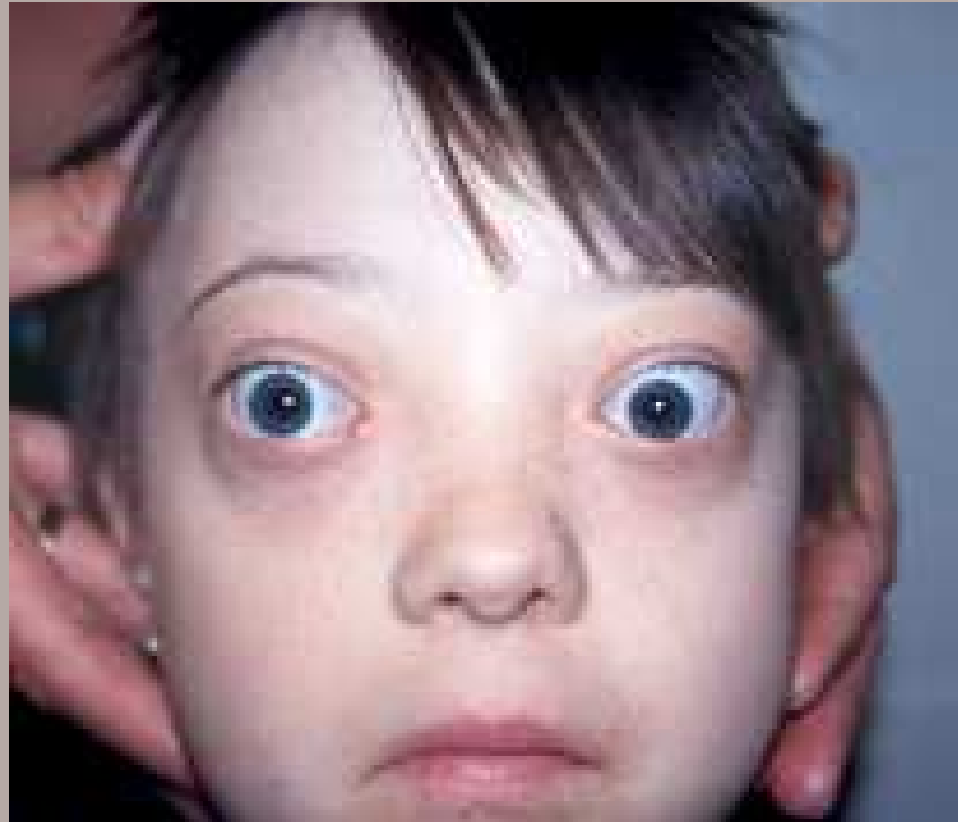Obr. 1.5. Distichiáza



Obr. 1.6. Vrozená ptóza horního víčka

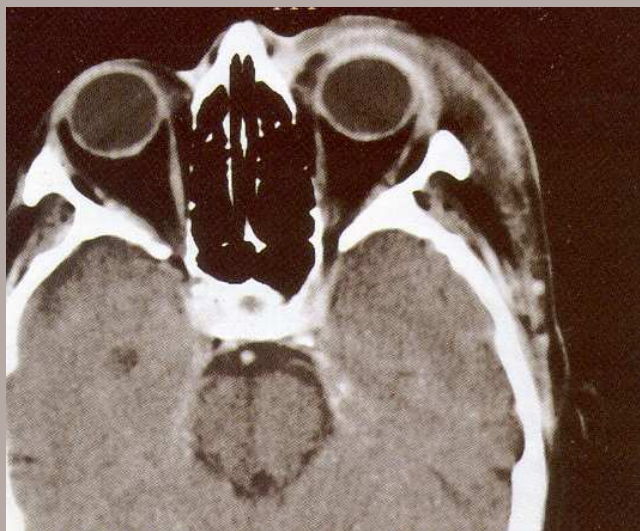
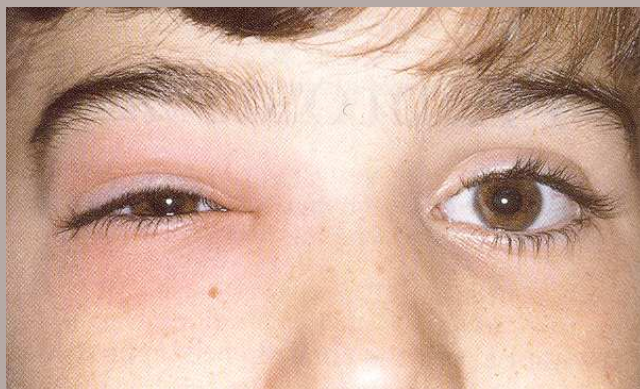

Obr. 1.7. Marcusův-Gunnův fenomén

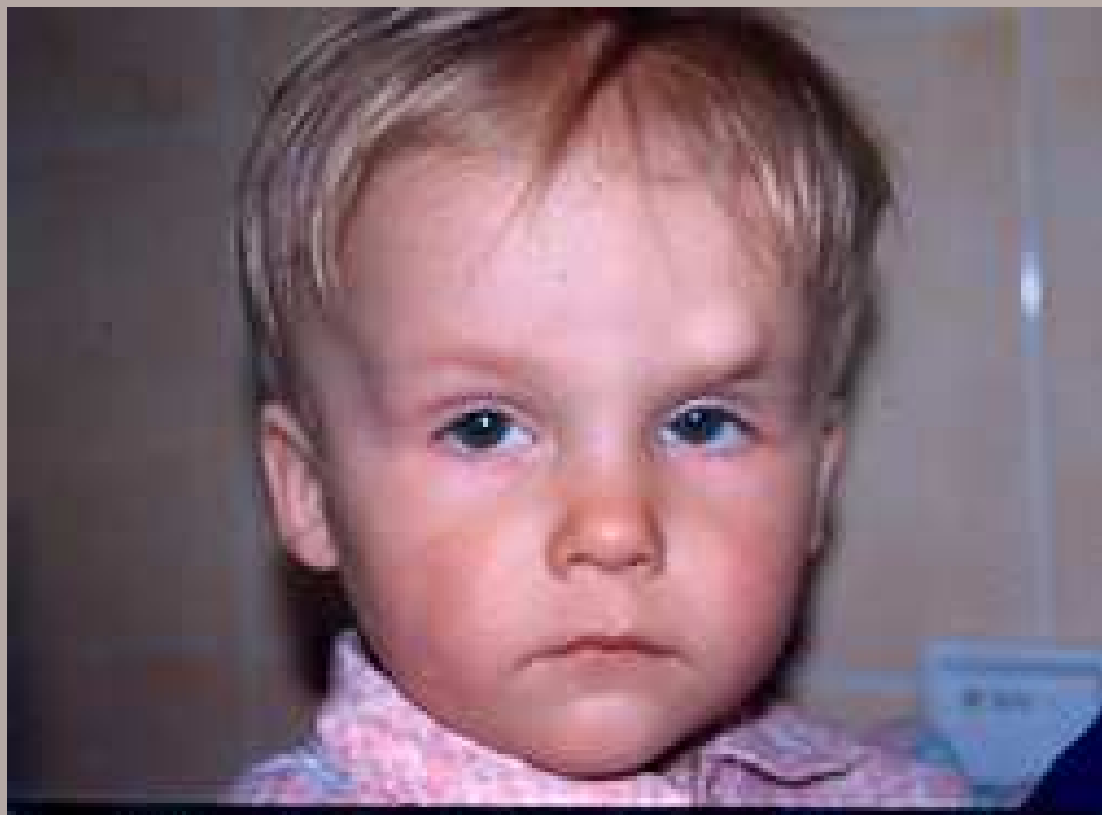

Obr. 1.8 Retrakce horních víček  
při hyperthyreoidismu

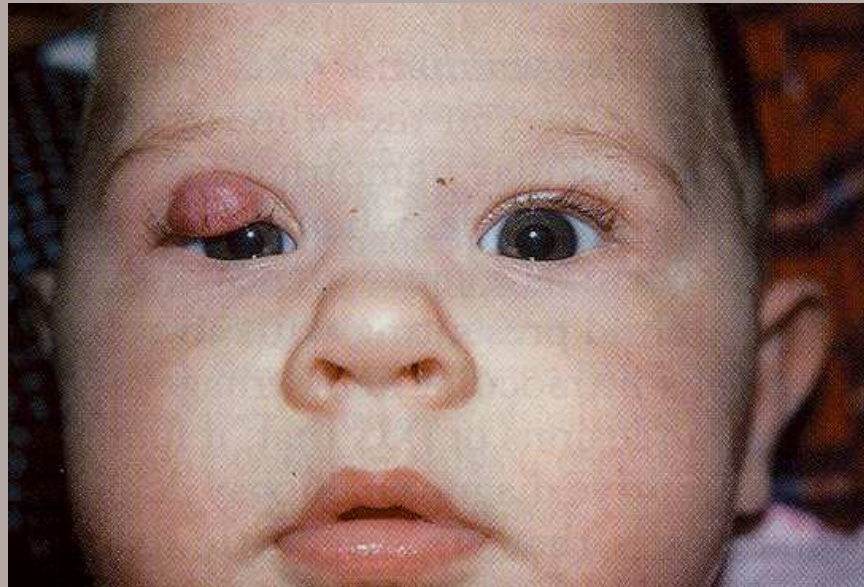



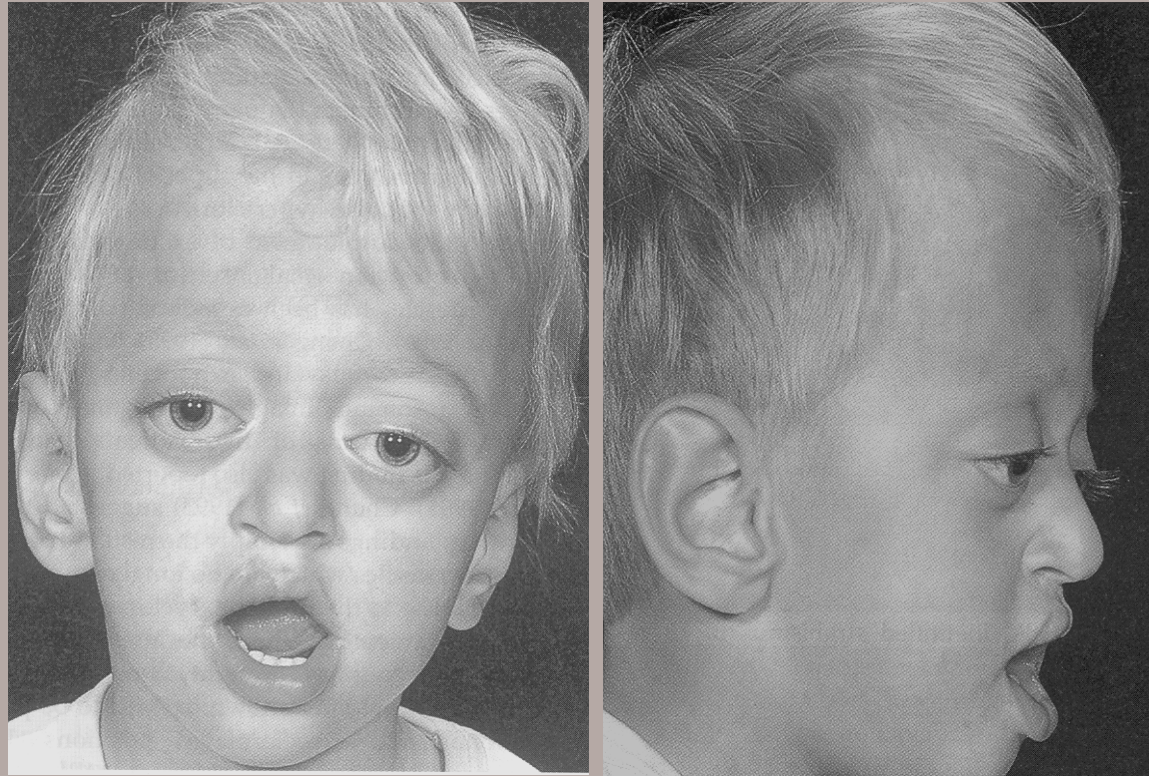Obr. 1.9 Preseptální flegmóna víček



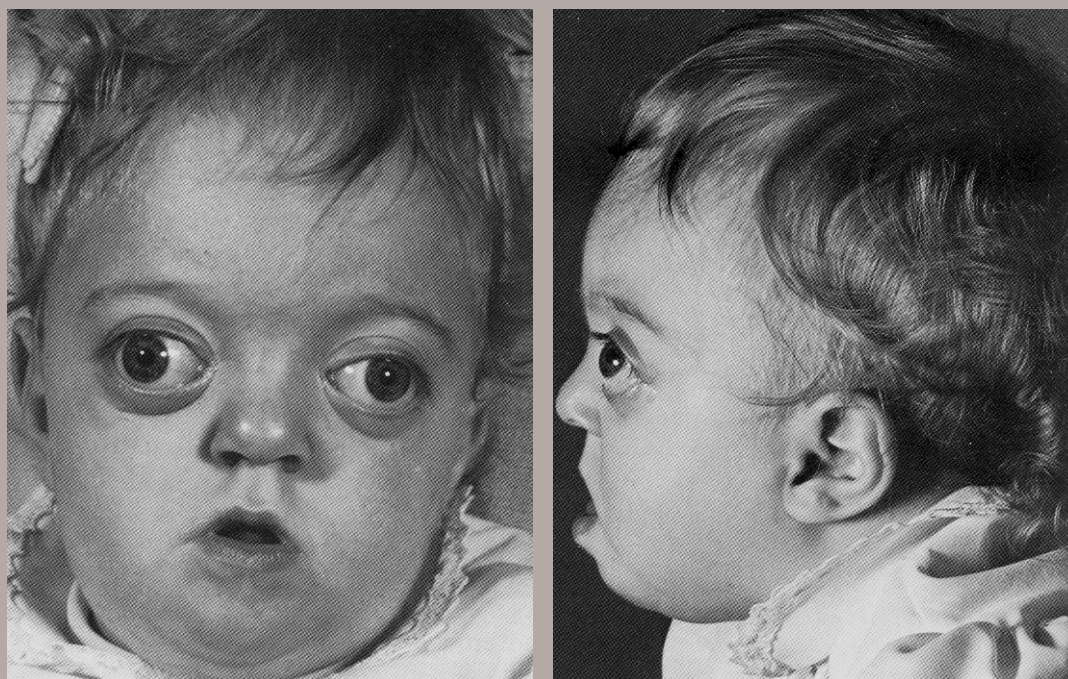Obr. 1.10 Dermoidní cysta



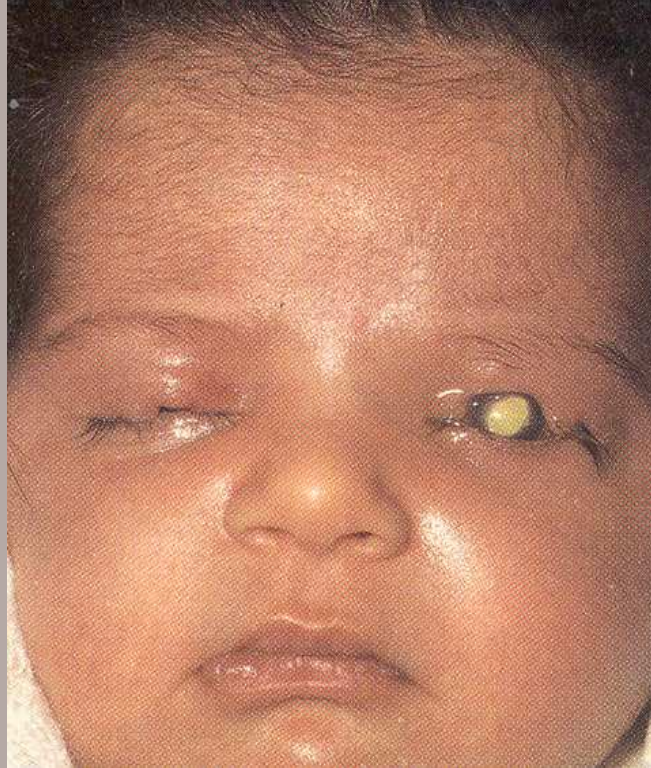Obr. 1.11 Hemangiom víčka



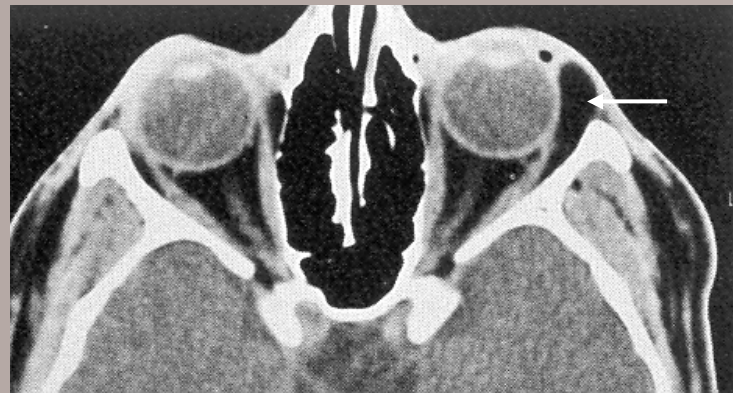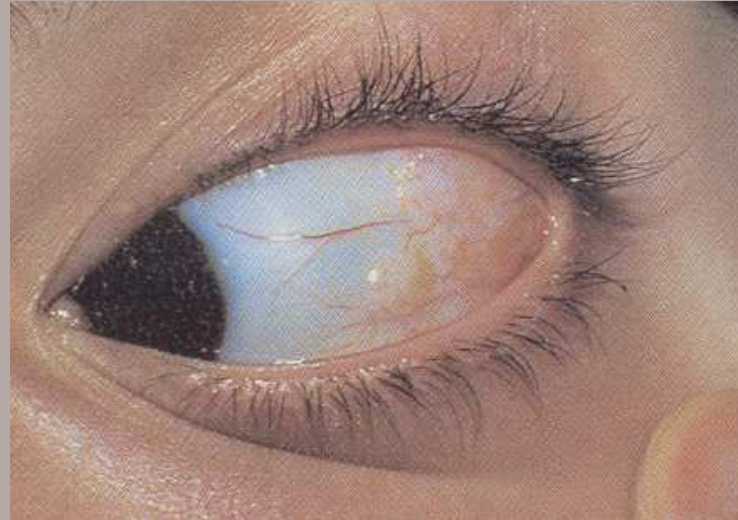Obr. 1.12 Oxycefalie



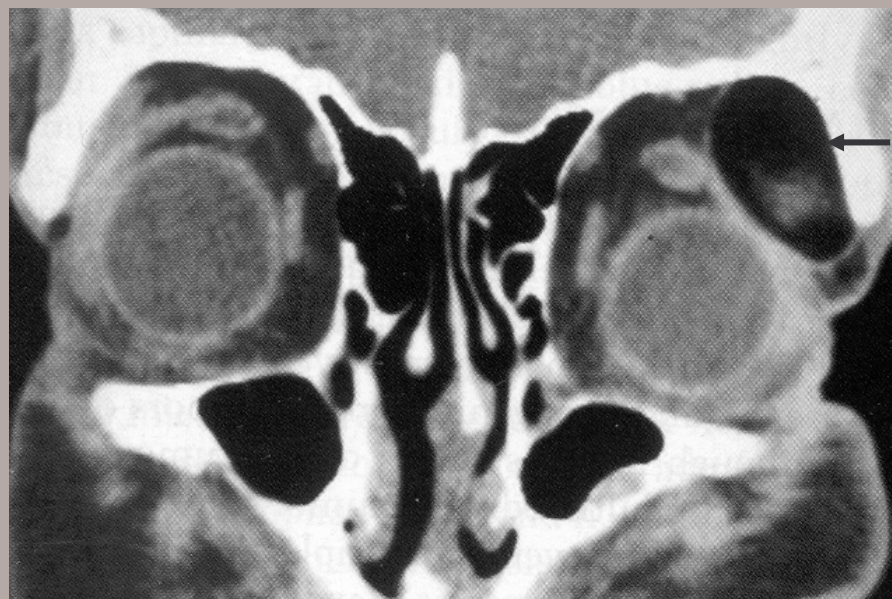Obr. 1.13 Crouzonův syndrom



Obr. 1.14 Goldenharův syndrom  
s kolobomy víček a expoziční keratopatií vlevo

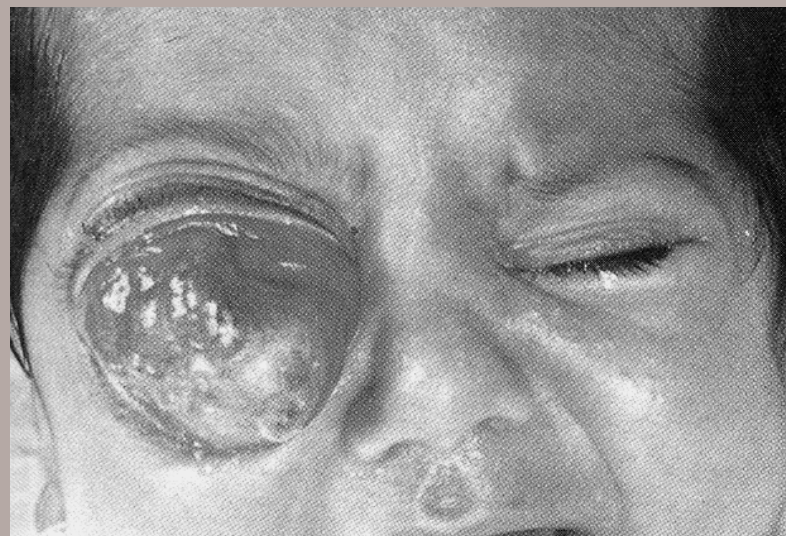

Obr. 1.15 Lipodermoid

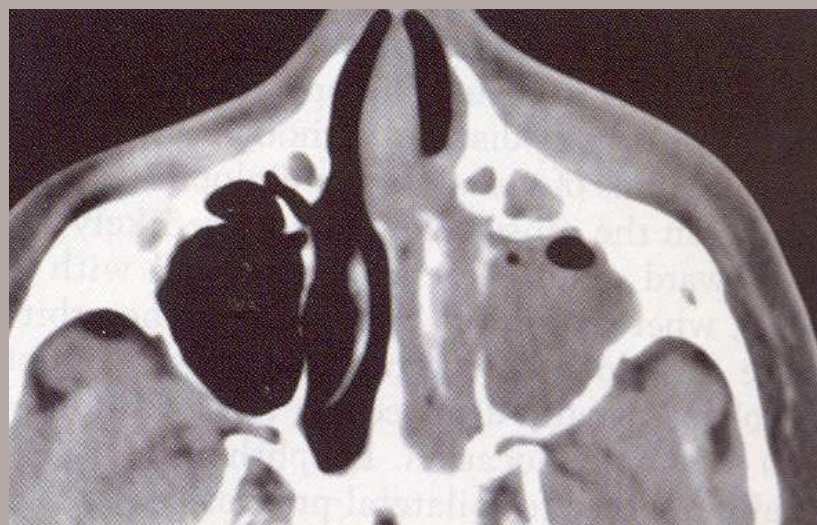
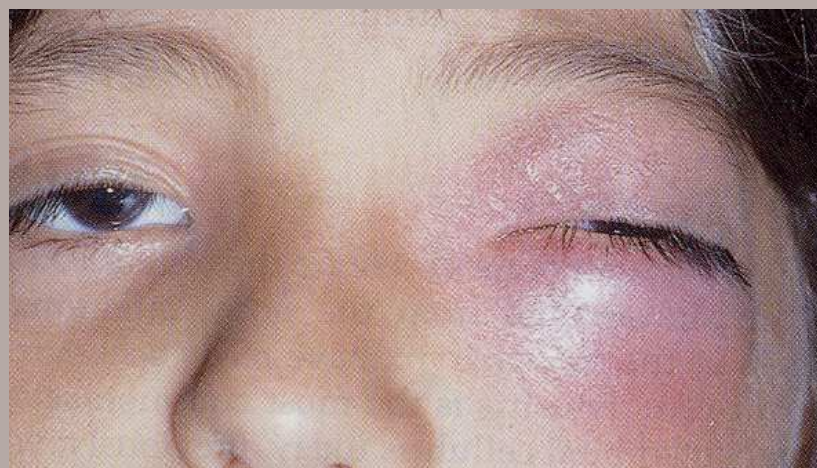

Obr. 1.16 CT snímek orbitální  
dermoidní cysty

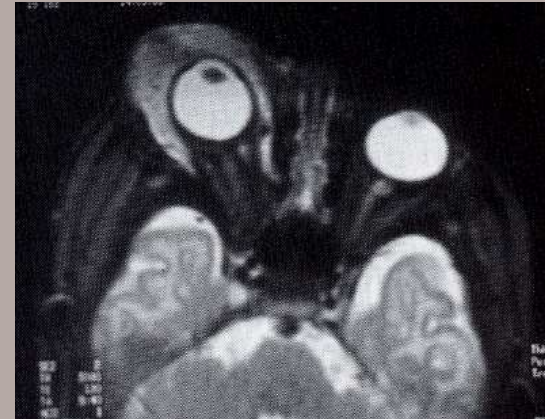
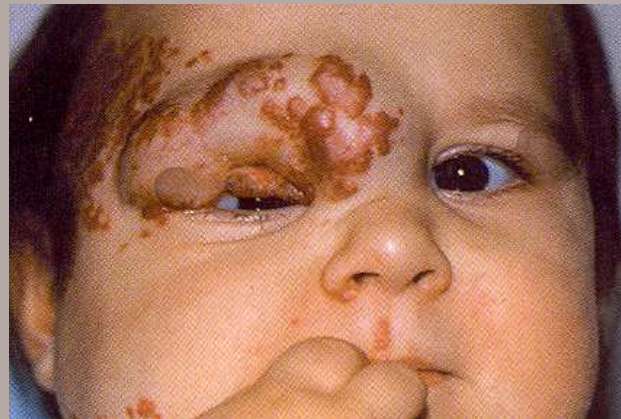
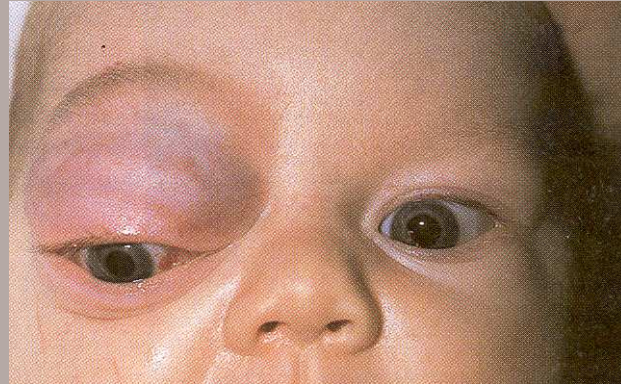


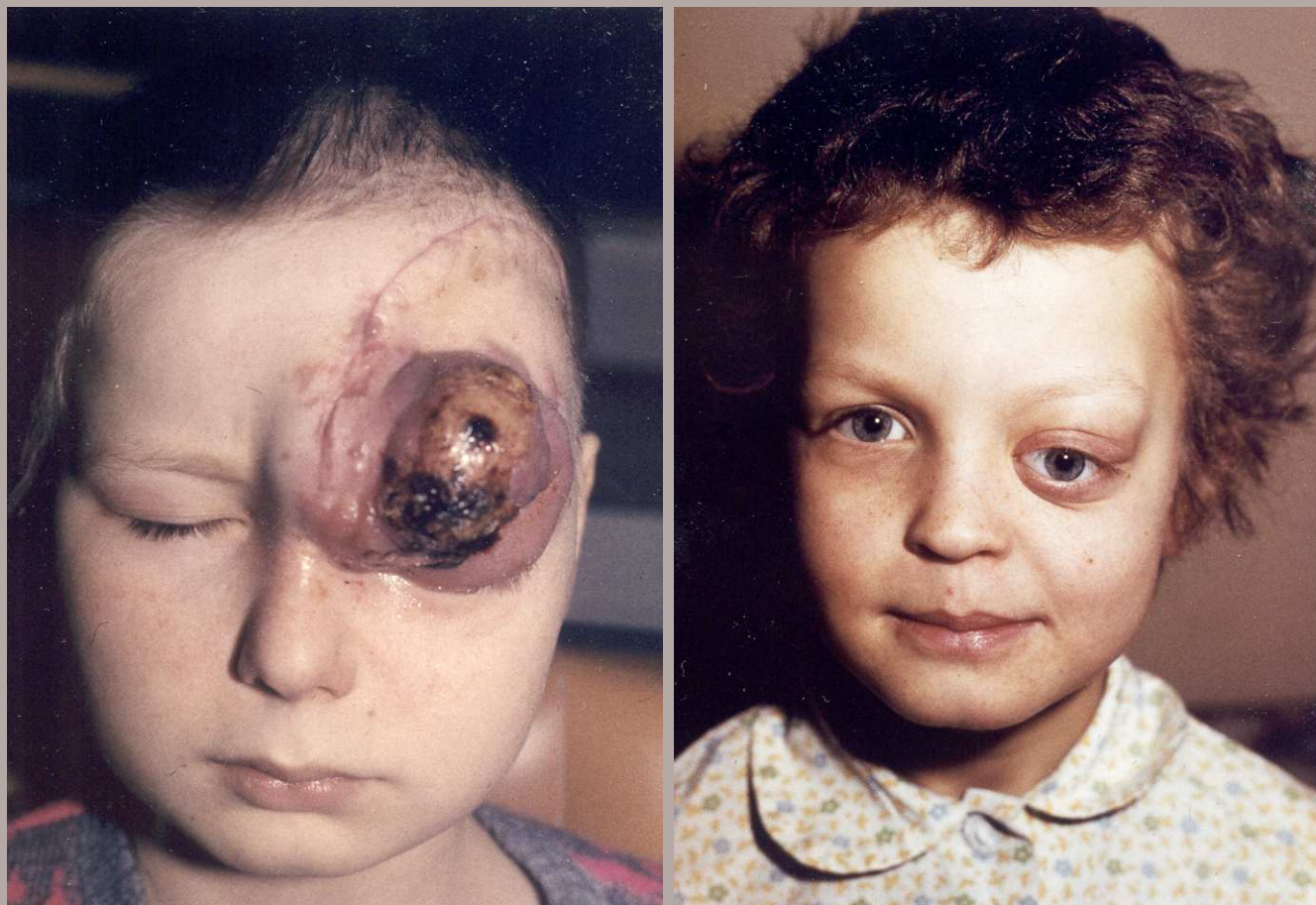Obr. 1.17 Teratom očnice



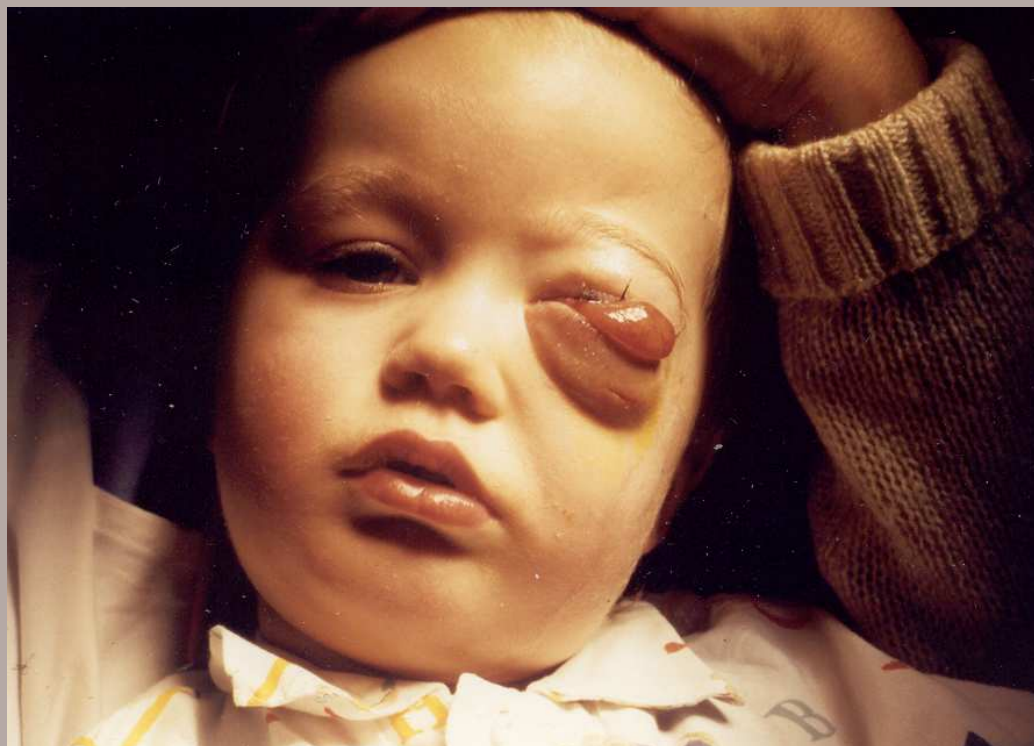Obr. 1.18 Orbitocellulitis, zánětlivá  
infiltrace maxilární a ethmoidální dutiny



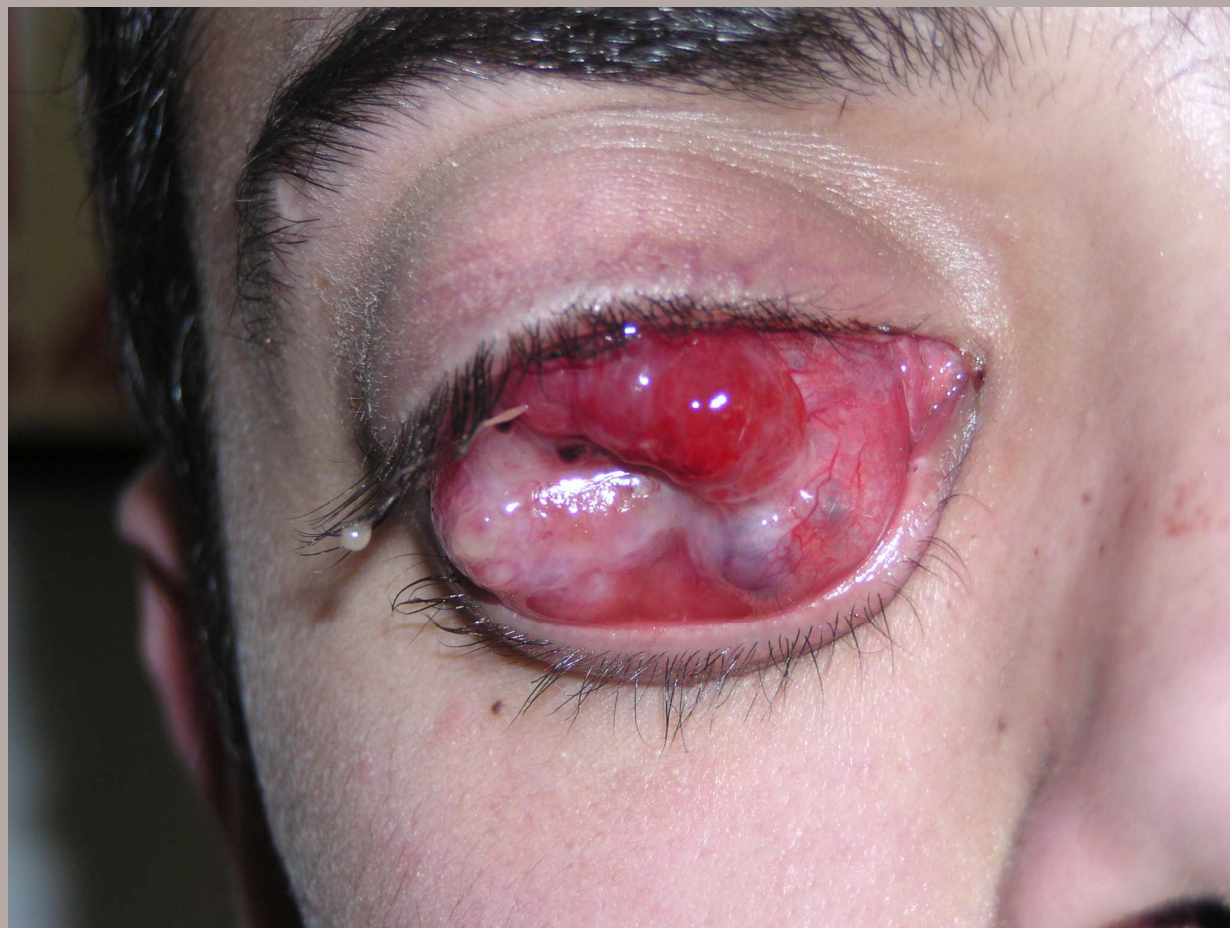Obr. 1.19 Kapilární hemangiom očnice



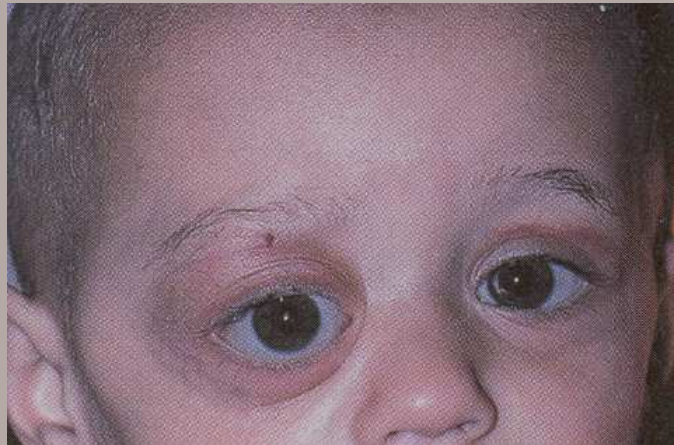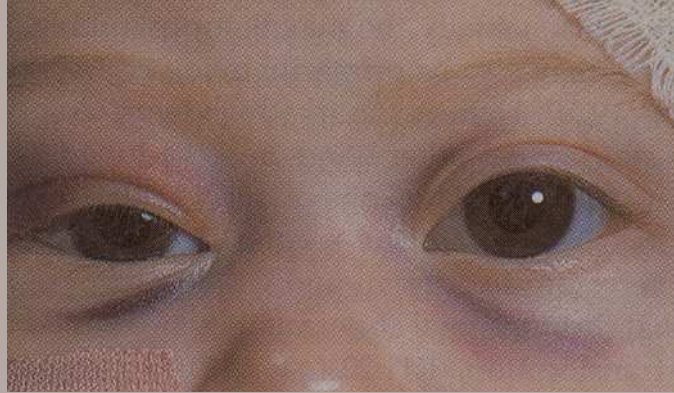Obr. 1.20 Rabdomyosarkom -embryonální typ



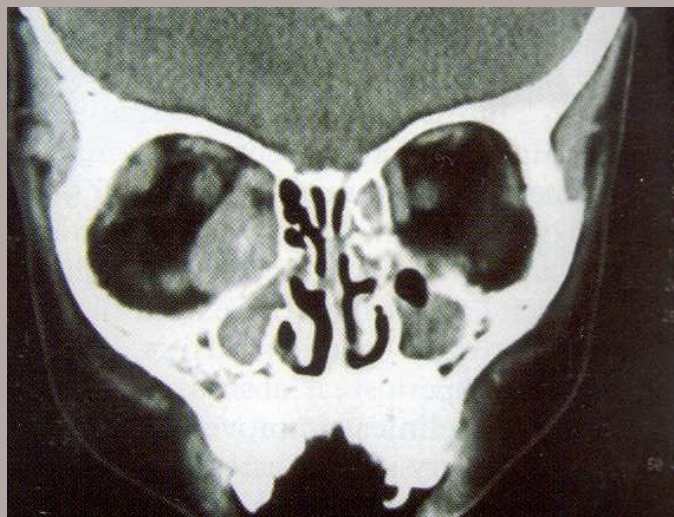
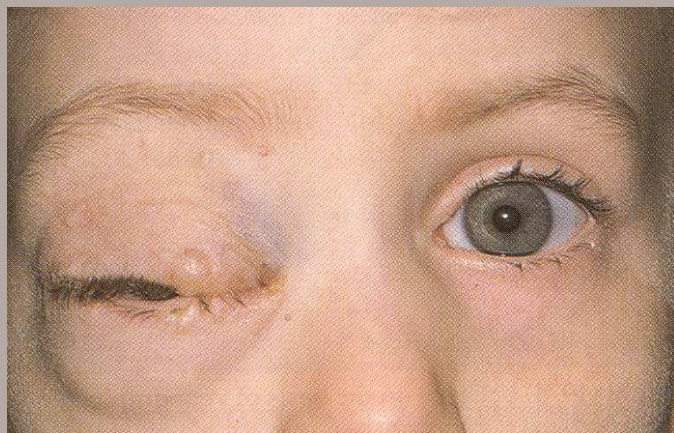Obr. 1.21 Rabdomyosarkom - alveolární typ



Obr. 1.22 Medulloepitheliom zcela devastující bulbus a prorůstající preekvatoriálně do očnice (18-letý pacient)

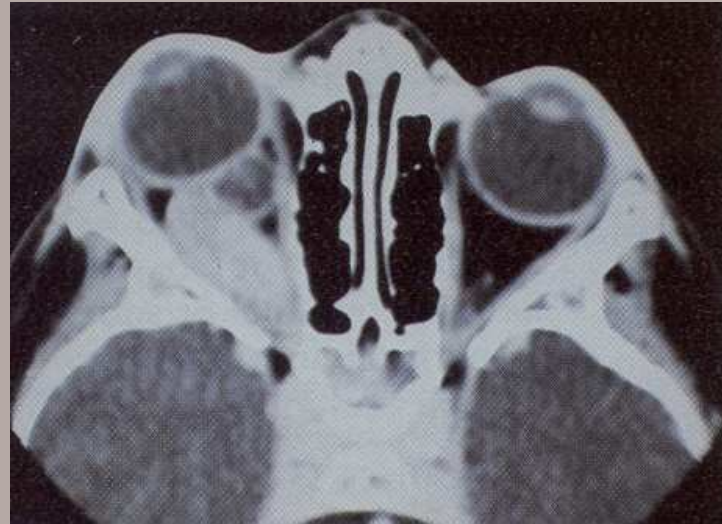
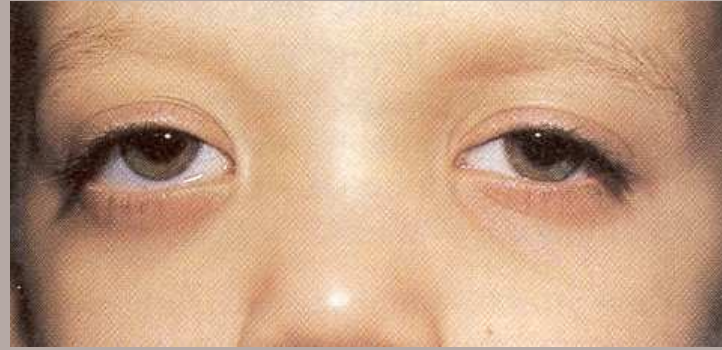

Obr. 1.23 Neuroblastom- orbitální metastáza

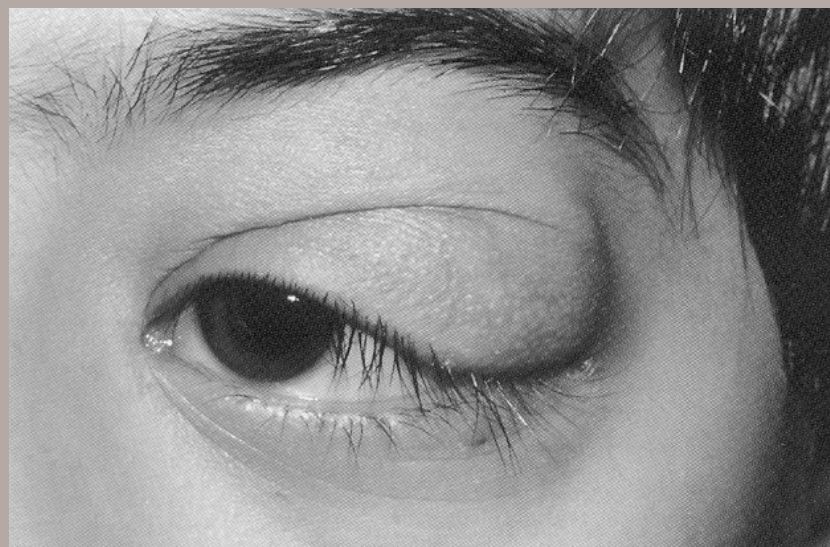

Obr. 1.24 Lymfangiom očnice

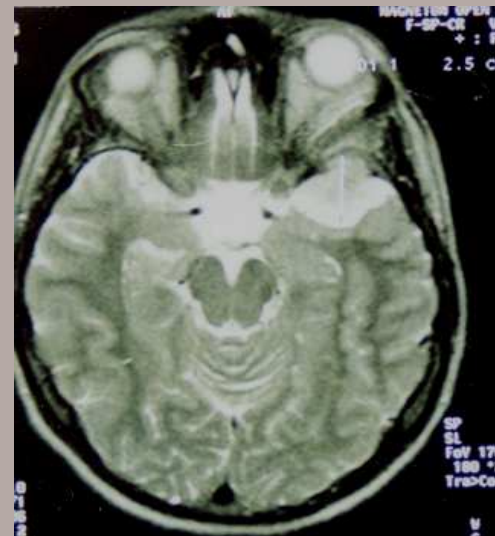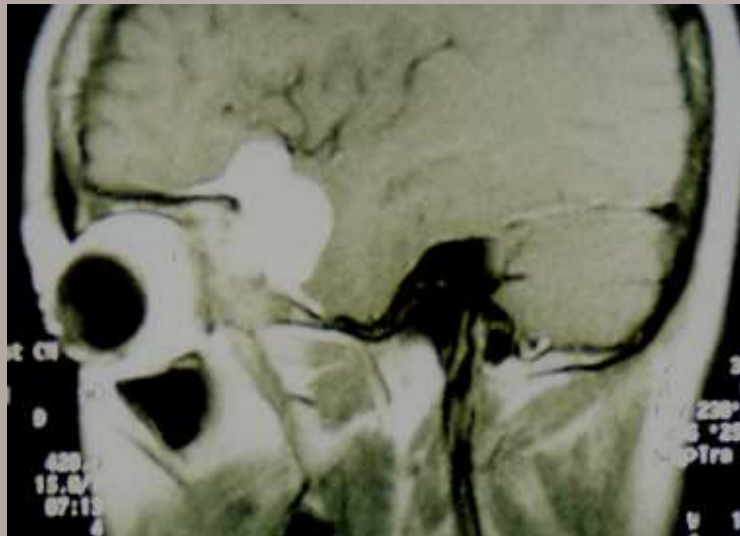

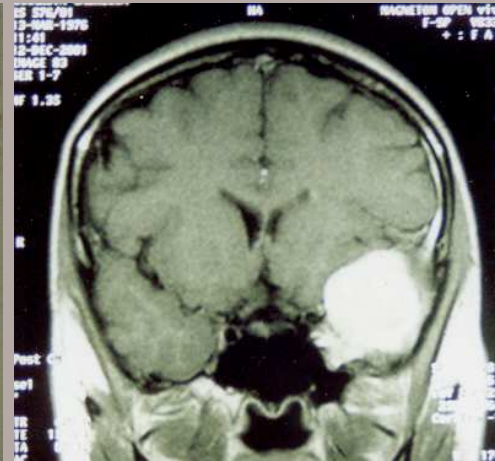
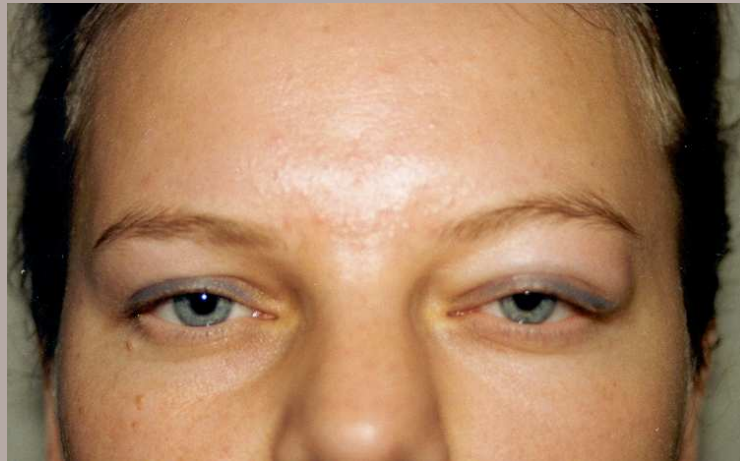

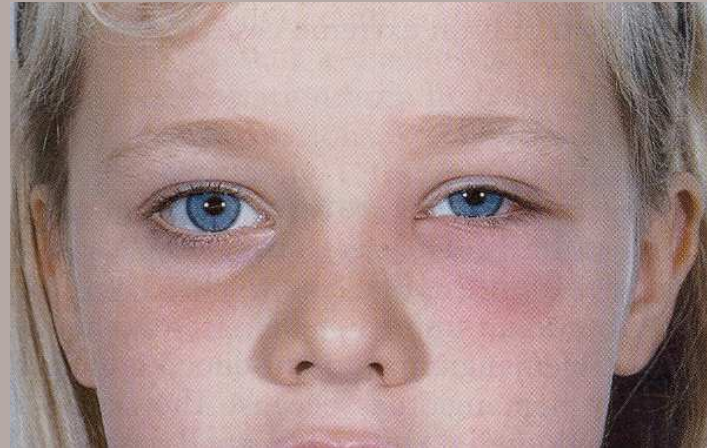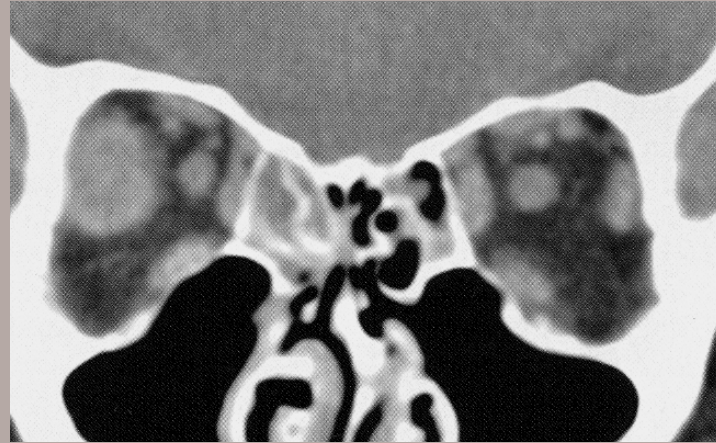
Obr. 1.25 Gliom zrkového nervu



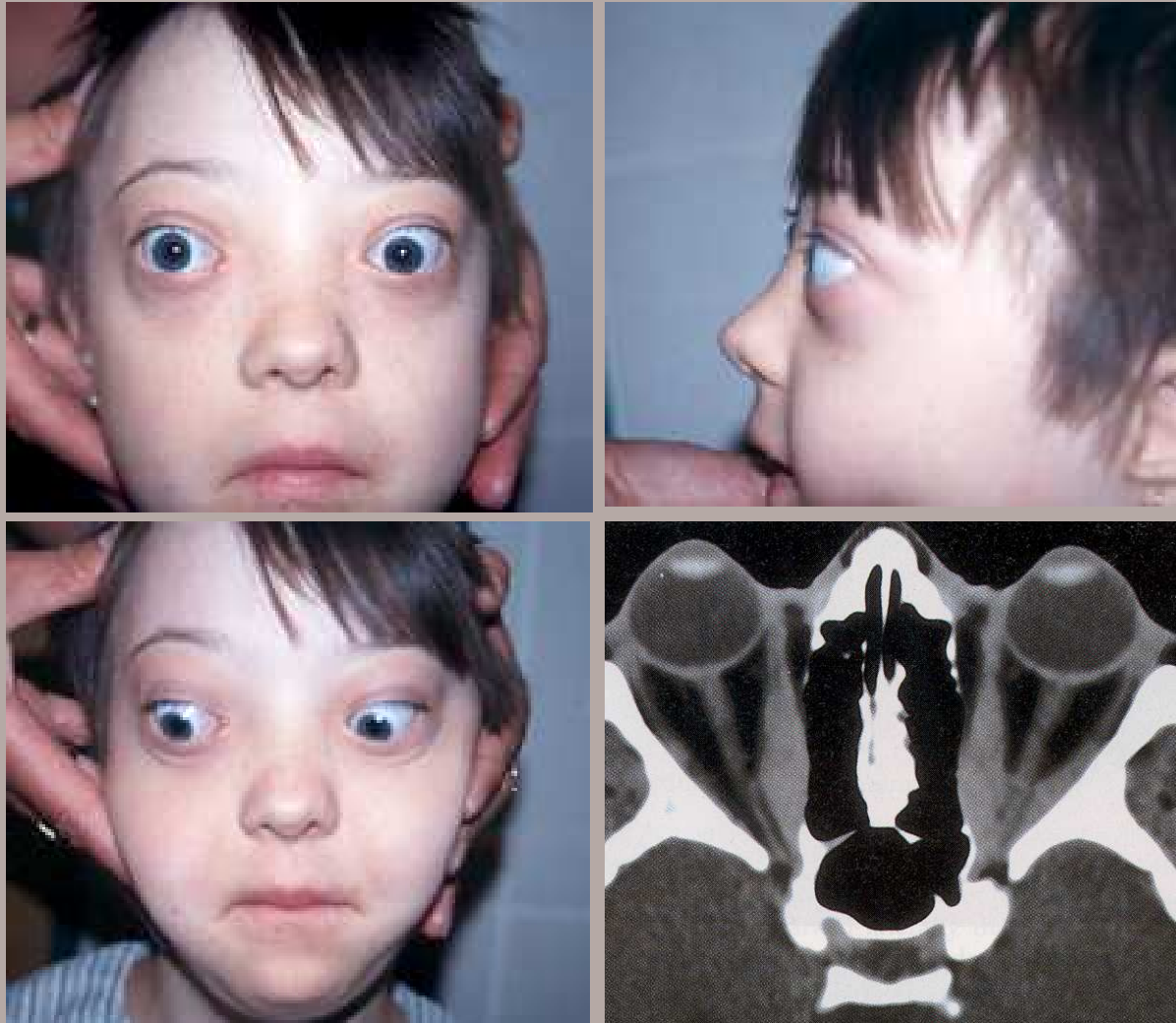
Obr. 1.26 Plexiformní neurofibrom



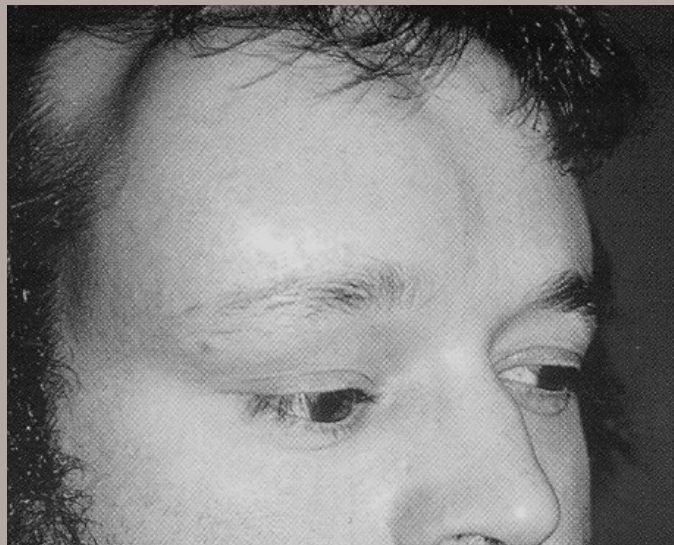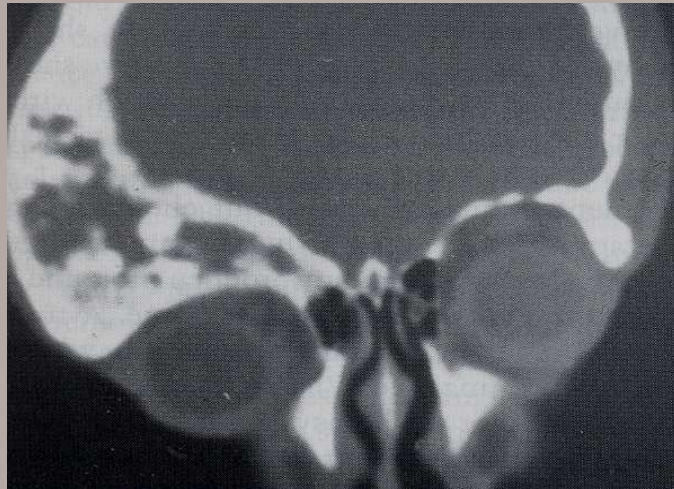
Obr. 1.27 Meningeom



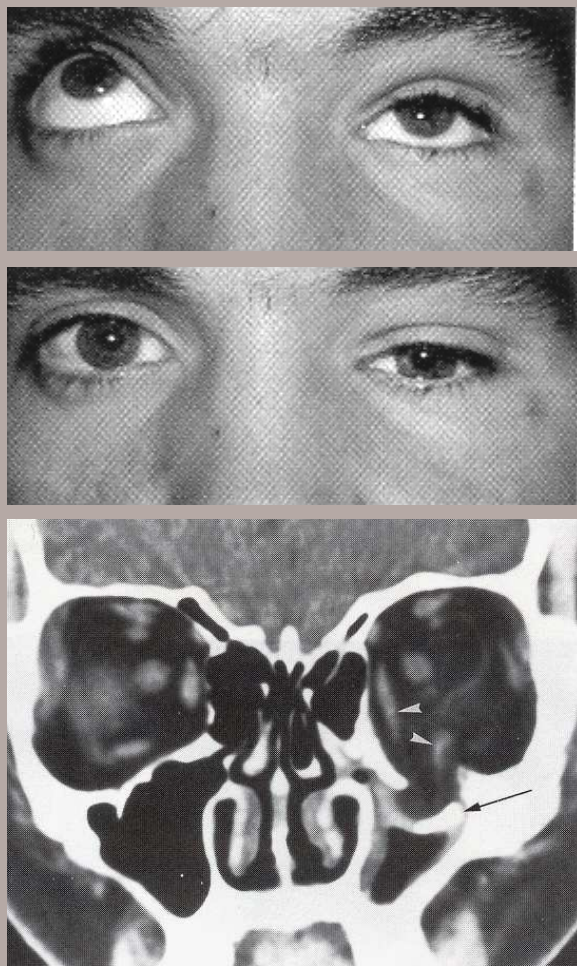
Obr. 1.28 Orbitální pseudotumor



Obr. 1.28 Endokrinní orbitopatie  
při hyperthyreoidismu (8-letá dívka)



Obr. 1.30 Fibrózní dysplázie



Obr. 1.31 Hydraulická fraktura očnice