

# Genetika a syndromologie kraniofaciální oblasti

5.Ročník Zubní lékařství

# Zuby

- Hypodontia(anodontia- velmi vzácně)
- Přibližně u 5-10% populace
- Součást některých syndromů  
(Hypohidrotická ectodermální dysplasie  
Orofaciodigitální sy aj.)

# Ectodermální dysplasie

- Hypohidrotická ectodermální dysplasie - dědičnost XR, světlé jemné vlasy, chybí řasy, obočí, suché sliznice, chybí potní žlázy, hypodontia až anodontie. Nebezpečí přehřátí.
- Ženy přenašečky - jen mikrosymptomy (hypodontie)

# Zuby

- Hyperodontie- vzácněji
- Familiární výskyt
- Dědičnost polygenní-multifaktoriální
- Syndromová asociace- dysostosis cleidocranialis

# Dysostosis cleidocranialis

- charakteristické postižení skeletu (lebka, klavikuly, pánev)

Dg.kriteria: opožděný uzávěr lebečních švů a fontanel, opožděná dentice, hypoplazie/aplazie klíčních kostí

- Výskyt asi 1:100 000
- AD, vysoká penetrance, variabilní expresivita
- Lokus 6p21, gen CBFA1(RUNX2)
- 30% -de novo mutace

# Zuby

- Poruchy skloviny - amelogenesis imperfecta (AR, AD, XR)
  - u některých syndromů (např. u trichodento-oseózního syndromu – TDO-AD, Kohlschutterova syndromu –AR,apod.)
  - negenetické formy abnormálního vývoje skloviny (fluorózu, užívání tetracyklinových antibiotik apod.)

# Zuby

- Dentinogenesis imperfecta
  - Samostatně AD
  - součást různých forem osteogenesis imperfecta (AD, event. AR, různé typy, defekt kolagenu I)
  - abnormality dentinu u řady systémových onemocnění spojených s defekty absorpce a cirkulujících hladin vápníku a fosfátů (např. vitamin D-rezistentní křivice, hypoparathyreoidismus apod.).

# Zuby

- Zubní kaz- multifaktoriální, interakce mezi enviromentálními a genetickými faktory
- vnímavost zubní tkáně, složení ústní mikroflóry a strava.



# Onemocnění parodontu

- Častá příčina ztráty zubů
- Multifaktoriální
- Součást vzácných monogenních syndromů

## Papillon-Lefèvre syndrom

- AR dědičnost
- Frekvence 1-4/1 000 000
- Palmoplantární hyperkeratosa
- periodontoclasia

# Čelistní anomálie

- Anomálie prognátního charakteru (nadměrný růst horní čelisti) se vyskytuje cca u 14% populace, dědičnost se předpokládá multifaktoriální s vysokou korelací mezi sourozenci.
- Mandibulární progenie je zvětšení dolní čelisti, často ve všech třech rozměrech. Výskyt ve 3-9% populace, dědičnost polygenní (multifaktoriální), byly popsány rodiny s typickým AD typem přenosu ( nejznámější případ Habsburků).

# Rozštěpy rtu a patra

- Populační frekvence CL 1/500-1/1000
- Frekvence CP 1/2500
- Většinou multifaktoriálně dědičná vada
- U chromosom. Aberací
- Syndromy asociované s CL/CP/CLP
- Prenatální dg. UZ vyšetřením není zcela spolehlivá
- Prevence – kyselina listová

# Rozštěp rtu a patra-empirická rizika (Harper)

<u>Postižená osoba</u>	<u>CLP-riziko v %</u>	<u>CP –riziko v %</u>
Sourozenec	2,2-4,0	1,8
Dva sourozenci	10	8
Sourozenec a rodič	10	
Rodič	4,3	3
Příbuzný II.st	0,6	
Populační riziko	0,3	
	0,1	0,04

# Genetické riziko-rozštěp rtu a patra v souvislosti se závažností vady

Vývojová vada                      riziko pro sourozence v %

Bilaterální CLP                      5,7

Unilaterální CLP                      4,2

Unilaterální CL                      2,5

# Vrozené chromosomové aberace s rozštěpem rtu a patra

- trisomie 13
- trisomie 18
- různé vrozené strukturální aberace autosomů
- velokardiofaciální syndrom, mikródelece 22q11

# Patau syndrome

- 47,XX(XY), +13
- 1/5000-10 000 u novorozenců, 1/90 SA
  
- CPbilateral, vrozené vývojové vady CNS, očí, postaxiální hexadaktilie...)

# Edwardsův sy +18

- 1:5000
- IUGR
- microcephalie
- dolichocephalie
- CP
- Micromandibula
- Protáhlé záhlaví



# Wolf-Hirschhorn syndrom, 4p-

1:50 000

8% de novo delece

13% v důsl. famil. translokace

F:M 2:1

35% zmírá do 2 let


symptomy

-retardace růstu

-mikrocefalie, kraniofaciální dysmorfie

-rozštěpy rtu a patra

-srdeční defekty



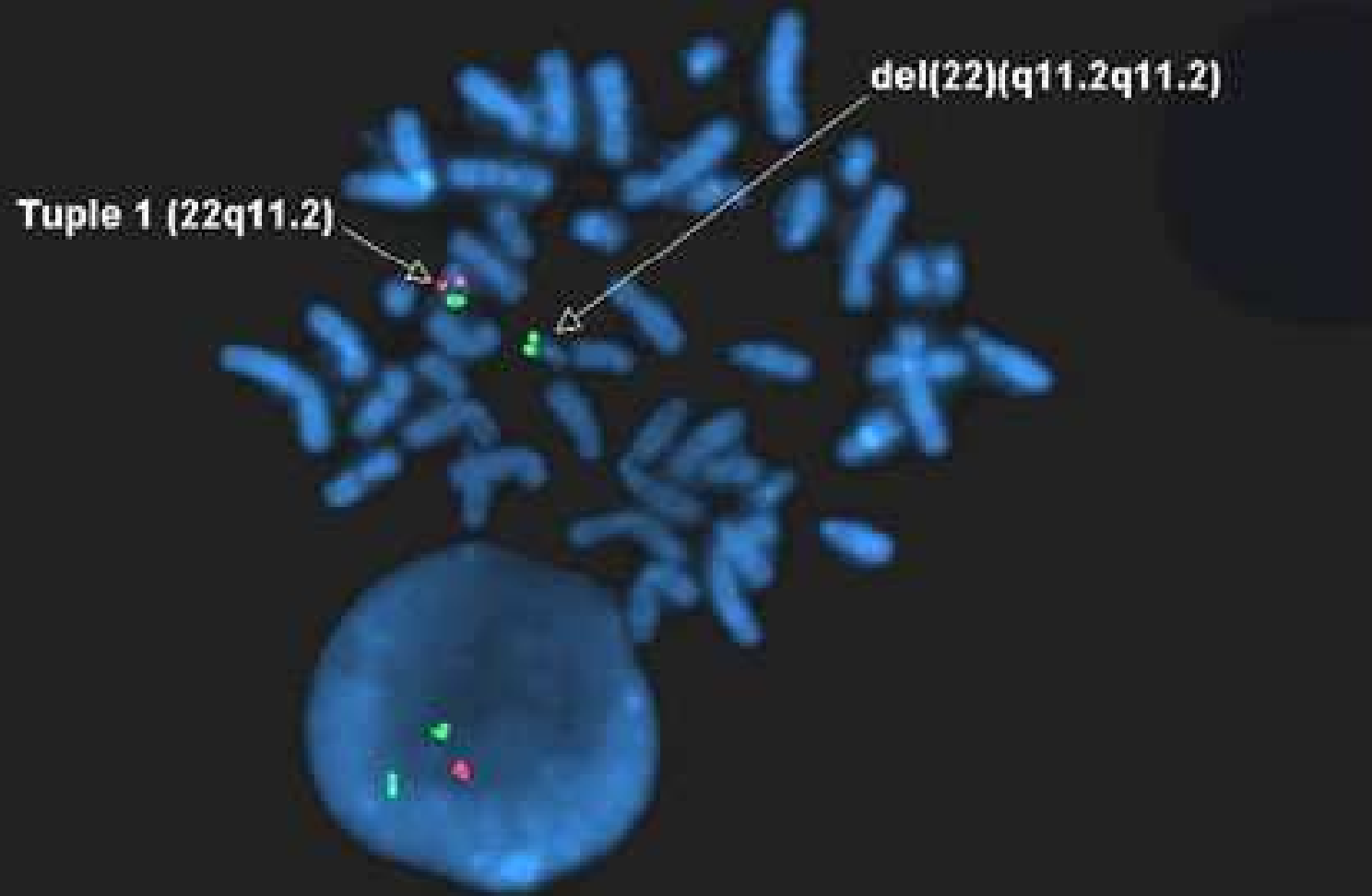
# Di George –velokardiofaciální syndrom

- Mikrodelece 22q11
- Klinické projevy:
  - srdeční vady
  - faciální dysmorfie  
rozštěp patra( i submukózní)
  - hypoplasie/aplasie thymu  
( poruchy imunity, hypokalcémie)

**Tuple 1 (22q11.2) Spectrum Orange DiGeorge Probe**

**ARSA (22q13.3) Spectrum Green Control Probe**

**del(22)(q11.2q11.2)**



# Syndromy bez mendelovské dědičnosti s rozštěpem rtu a/nebo patra

## ■ Pierre-Robinova sekvence

- rozštěp patra
- glosoptosa
- mikromandibula

# Syndromy s AD dědičností s rozštěpem rtu a/nebo patra

- Syndrom van der Woude
- EEC syndrom
- Sticklerův syndrom
- Larsenův syndrom

# Syndrom van der Woude

- Rozštěpové vady obličeje
- Paramediální píštěle na dolním rtu
- Hypodoncie
- Neúplná penetrance,
- Variabilní expresivita !!!

# EEC syndrom

- Ektrodaktylie-deformity rukou, nohou
- Ektodermální dysplazie-kůže, vlasy, nehty
- Rozštěpové vady obličeje
- Další abnormality-ledviny, oči, zuby

# Sticklerův syndrom

Výskyt 1:10 000

Mutace v genech:COL11A1,COL11A2,COL2A1

Klinické projevy

- Pierre-Robinova sekvence
- oční -glaukom,katarakta, retinopatie
- senzorieurální vada sluchu
- artropathie, vertebropathie, skoliosa,chlopenní vady



# Larsenův syndrom

výskyt 1:100 000

Mnohočetné dislokace kloubů

Deformity DKK

Faciální dysmorfie

Další: malý vzrůst, další skeletální abnormality, srdeční vady, rozštěp patra, sluchová vada, mentální retardace

Popsána varianta s AR dědičností

# Syndromy s AR dědičností s rozštěpem rtu a /nebo patra

- Meckel-Gruber syndrom
- Fryns syndrom
- Roberts syndrom( pseudotalidomidový syndrom)
- Diastrofická dysplazie
- Smith-Lemli-Opitz syndrom
- Orofaciodigitální syndrom typ II

# Meckel-Gruber syndrom

Velké polycystické ledviny

- VVV CNS( encephalocele)
- Postaxiální polydaktylie
- obličejové rozštěpy
- Potterové sy( facies, hypoplasie plic)
- Anomalie genitálu
- Fibrosa jater

Genet.heterogenita-lok.17q21-24,11q13 a 8q24

# Frynsův syndrom

- Diafragmatická hernie
- Abnormality nosu, uší, laryngu, prstů, palců
- rozštěpy rtu/patra

# Robertsův syndrom

- Pseudotalidomidový syndrom
  - Disproporcionální malý vzrůst
  - rozštěpy rtu a patra( často bilat.)
  - zákaly rohovky
  - Oligodaktylie
  - Fokomelie
  - Radiální hypoplasie
  - Mentální retardace

# Diastrofická dysplasia

- trpaslivity, v do 120 cm
- zkrácení končetin
- rozštěpy patra
- ušní abnormality
- deformity a kloubní kontraktury
- dysplasia kyčelních kloubů
- deformity rukou („ palec stopaře“)
- deformity páteře
- degenerativní kloubní změny

# Smith-Lemli-Opitzův syndrom

- pre- a postnatální růstová retardace
- Mikrocefalie
- Faciální dysmorfie,
- Rozštěpy patra nebo uvuly
- Těžká mentální retardace
- Hypospadiie, anomalie genitálu
- Syndaktylie 2. a 3.prstu DKK
- Mutace DHCR genu, lok.11q12-q13
- Nízká hl.cholesterolu, zvýš.7-dehydrocholesterol

# Orofaciodigitální syndrom typ II

- Mohr syndrom
  - mediální rozštěp horního rtu
  - mikrognathia
  - Rozštěp jasyka, ankyloglosie
  - hypertelorismus
  - Bilaterální hexadactylie na HKK, bilaterální polysyndaktylie palců DKK
  - Frekvence 1:300 000



# Syndromy s X-vázanou dědičností s rozštěpem rtu a /nebo patra

- Orofaciodigitální syndrom typ I
- Otopalatodigitální syndrom
- Izolovaný X-vázaný rozštěp patra s ankyloglosií

# Orofaciodigitální syndrom typ I

- Papillon-Léage-Psaume syndrom
- 1:50 000
- klenuté čelo, dystopia canthorum, úzký nos s hypoplazií alárních chrupavek, mediální rozštěp-pseudorozštěp horního rtu, krátký horní ret, rozštěpy patra, jazyka, přespočetné zuby, malpozice zubů aj.
- kůže- milia na obličeji a ušních boltcích
- Malformace prstů-klinodaktylie, syndaktylie, brachydaktylie 2.-5.prstu
- Častěji adultní výskyt polycystických ledvin

# Otopalotodigitální syndrom

## ■ Typ I

- charakteristická facies (prominující nadočnicové oblouky, antimongoloidní postavení očních štěrbin, hypertelorismus, široký kořen nosu)
- Rozštěp patra
- Převodní porucha sluchu
- Mentální retardace
- Růstová retardace, dysplazie kostí

## ■ Typ II

- +další mnohočetné skeletální anomálie

# Kraniosynostosy

- Předčasný uzávěr lebečních švů
- Heterogenní skupina etiologicky i patogeneticky
- Izolovaně nebo součást syndromů
- Většinou AD dědičnost

# Apertův syndrom

- Dědičnost AD
- turicefalie,
- zobákovitý nos,
- hypoplasie střed. části obličeje,
- PMR,
- srostlé prsty,
- DNA dg. mutace FGFR2 genu

# Crouzonův syndrom

- AD dědičnost
- nejčastěji synostosa švu koronárního a sagitálního
- zobákovitý nos
- hypoplasie horní čelisti
- exoftalmus, nízko nasedající uši
- impresiones gyrorum
- Mutace FGFR2 genu

# Pfeiffer syndrom

- AD dědičnost
- Brachycefalie
- Hypoplasie střední části obličeje
- Exoftalmus
- kožní syndaktylie na HKK
- mediální deviace palců nohou
- Mutace FGFR2 genu, FGFR1 genu

# Seathre-Chotzen syndrom


- AD dědičnost
- Brachycefalie
- Hypoplasie maxily
- Syndaktylie, halux valgus, brachydaktylie
- Mutace genu TWIST



# Carpenter syndrom

- AR dědičnost
- Brachycefalie
- Hypoplasie střední obličejové části
- Nízkonased.uši, plochý kořen nosu
- Obesita
- Mentální retardace
- Brachydaktylie, postaxiální polydaktylie, klinodaktylie, syndaktylie, camptodaktylie
- Lokus 6p11

# Kraniofaciální syndromy



# Goldenhar syndrom

- hypoplasie obličeje,
- kolobomy víček,
- rudimentární boltce,
- výrůstky před tragem, makrostomie
- Anomalie obratlů
- dědičnost AD, AR

# Treacher Collins syndrom

- antimongoloidní postavení očních šterbin,
- kolobomy víček,
- makrostomie, mikrogenie,
- rudimentární boltce
- dědičnost AD, méně AR

# Hallermann-Streifff syndrom

## Okulomandibulodyskranie

- Dyskranie s hypotrichosou
- Anomalie obličeje, zejm.oka(mikroftalmie, colobomy, strabismus cataracta)
- Zubní anomalie-nenonat.zuby, přespočetné zuby, malocluse aj.
- Somatická retardace
- AD,AR,heterpgenie, většinou sporadicky

# Orofaciodigitální syndrom

- Drobné faciální anomalie
- Orální symptomy( CLP, laločnatý jazyk s rozštěpem ,zkrácené frenulum aj.)
- Digitální anomalie( brachydaktylie, syndaktylie, polydaktylie, klinodaktylie)
- Heterogenní, 8 podtypů

Typ I – XD

Typ II-VI- AR

Typ VIII- XR

Typ VII- AD/XD

# Oculodentodigitální syndrom

- úzký nos s hypoplastickými křídly a tenkými nostrilami,
- mikrokornea s anomáliemi duhovky,
- syndaktylie a/nebo camptodaktylie postaxiálních prstů, hypoplazie/aplazie střední falangy 5. prstu nohou
- hypoplazie skloviny
- Dědičnost je autosomálně dominantní, až 50% případů vzniká na podkladě nových mutací.

# Frontonasální dysplazie

- Median cleft face syndrome
- Hypertelorismus
- brachycefalie, výrazné čelo s širokým kořenem nosu a víceméně rozděleným nosem (pak často přední cranium bifidum occultum a/nebo mediální rozštěp obličeje)
- často široce otevřená fontanela, sutura metopica synostóza koronárního švu
- Faciální asymetrie, vysoké patro, diastematózní chrup.
- Výskyt je většinou sporadický, popisována je také dědičnost AD nebo AR.
- Převaha ženského pohlaví 6:1.



# Aarskog syndrom

- neobvyklá obličejová stigmatizace,
- krátké prsty,
- somatická retardace,
- penoskrotální kožní řasa.
- Mentální retardace mírného stupně,  
v průběhu dětského věku se spíše zlepšuje
- Dědičnost X recesivní.