

RTG snímky

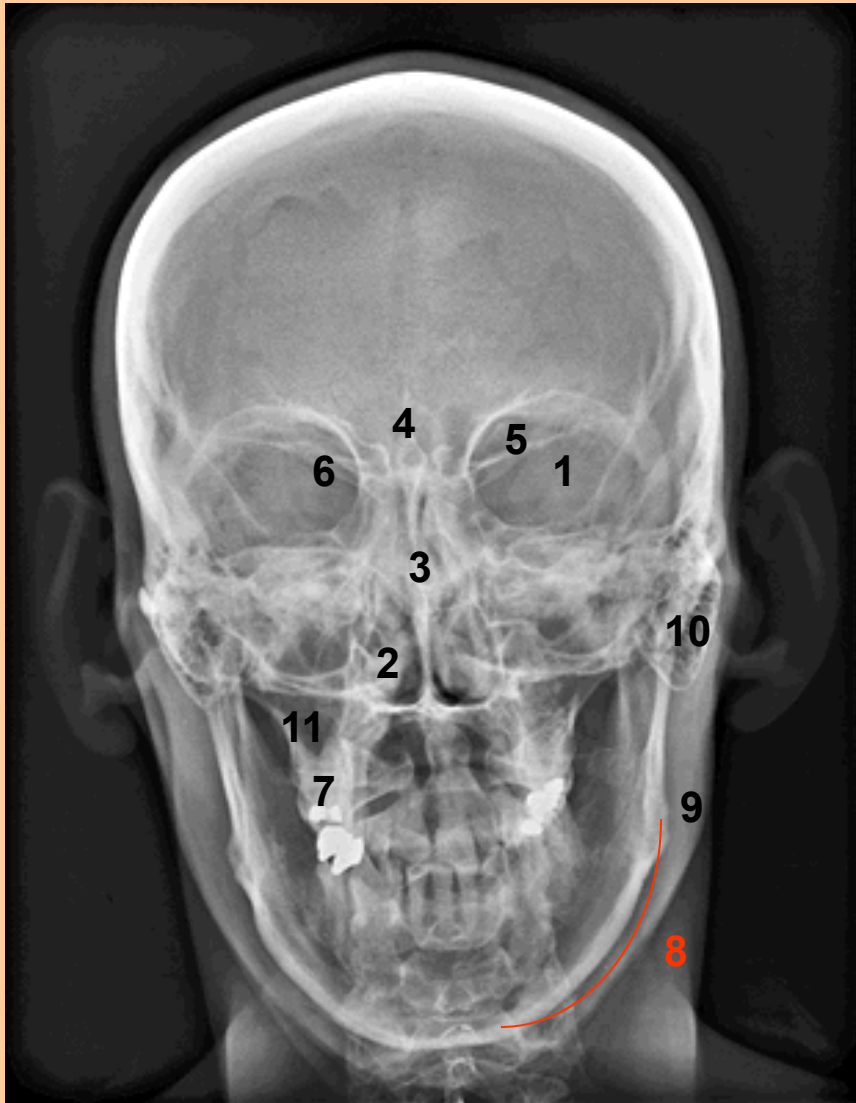
Prosté snímky

Prosté snímky

- K získání obrazu využíváme schopnost tkání pohlcovat RTG záření
- Čím je tkáň hutnější tím více záření pohltí a na RTG snímku vytvoří sytější stín (snímek je negativ, bílá místa označujeme jako stíny a tmavá místa jsou projasnění = stín srdeční, projasnění plicní tkáně)
- Nejvíce záření pohlcují kovy = výplně v zubech, korunky, náhradní klouby, šrouby, svorky...
- Prosté snímky využíváme většinou k získání obrazu pojivových tkání pohybového systému, hodnocení jejich celistvosti např. u zlomenin, vývoje kosti, osteoporózy, vzájemných vztahů při poranění kloubů atd.
- Lze je použít ke kontrole operačních výkonů na kostech

Rtg snímek hlavy

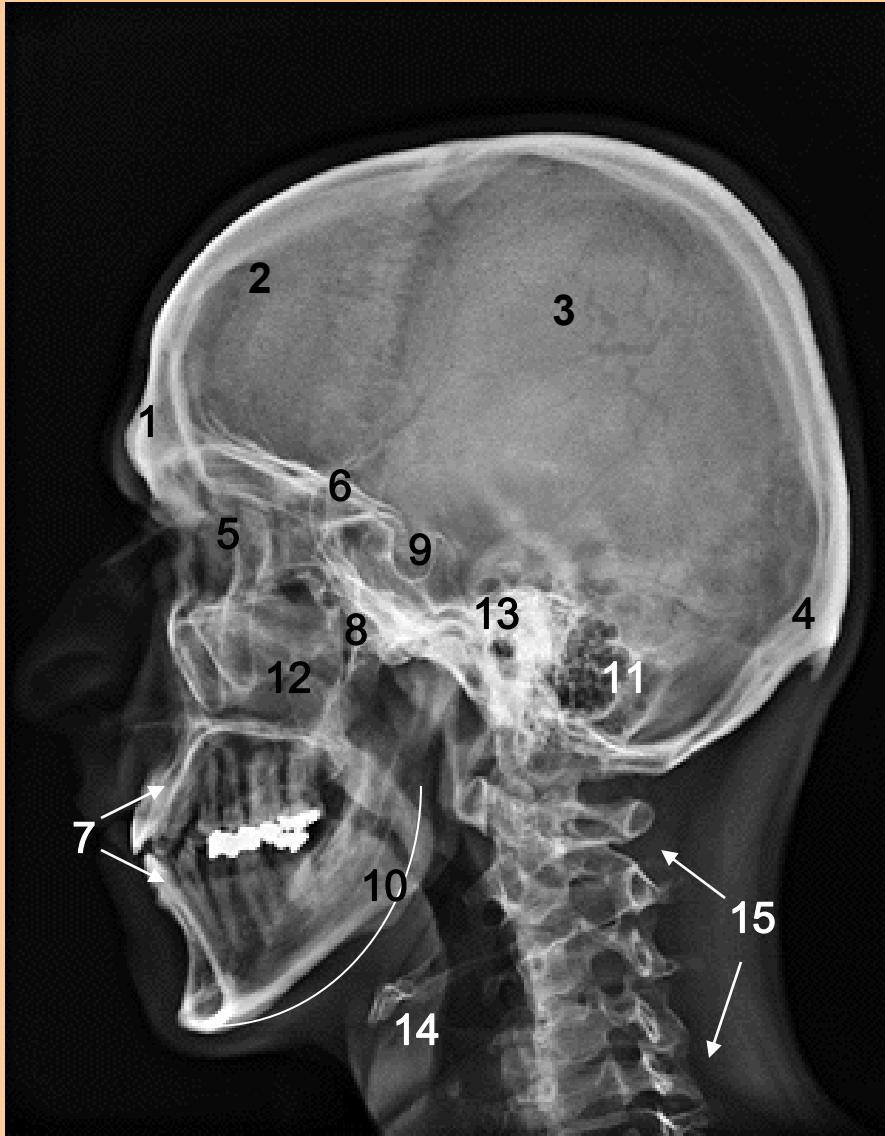
Prostý snímek v sagitální projekci



1. Orbita
2. Cavum nasi
3. Septum nasi
4. Crista galli
5. Ala minor + fissura orbitalis sup.
6. Fissura orbitalis superior
7. Processus alveolaris
8. Corpus mandibulae
9. Angulus mandibulae
10. Processus mastoideus
11. Sinus maxillaris

Rtg snímek hlavy

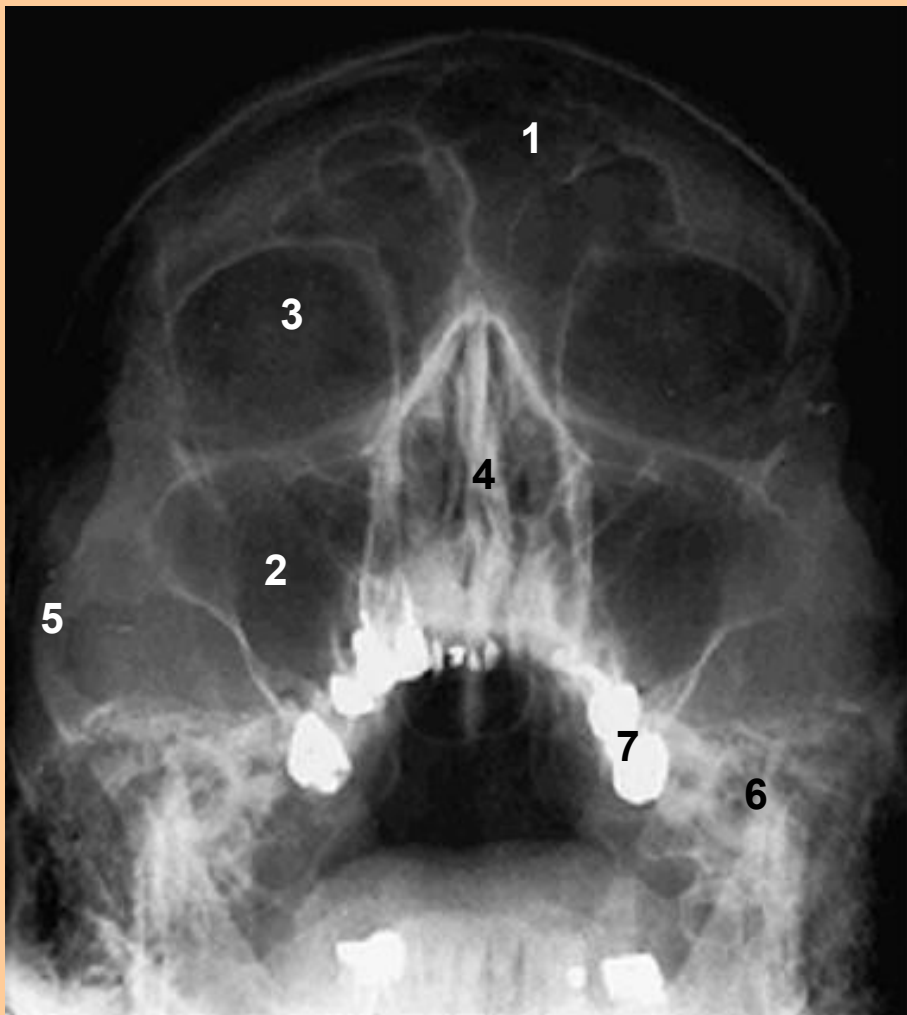Prostý snímek v boční projekci



1. Sinus frontalis
2. Squama ossis frontalis
3. Os parietale
4. Os occipitale + protuberantia occipitalis ext.
5. Orbita
6. Allae minores
7. Alveolli dentales + zuby s výplněmi
8. Fossa pterygopalatina
9. Sella turcica + fossa hypophyseos
10. Corpus, ramus, angulus mandibulae
11. Processus mastoideus
12. Sinus maxillaris
13. Porus acusticus externus
14. Os hyoideum
15. Vertebrae cervicales

Rtg snímek hlavy

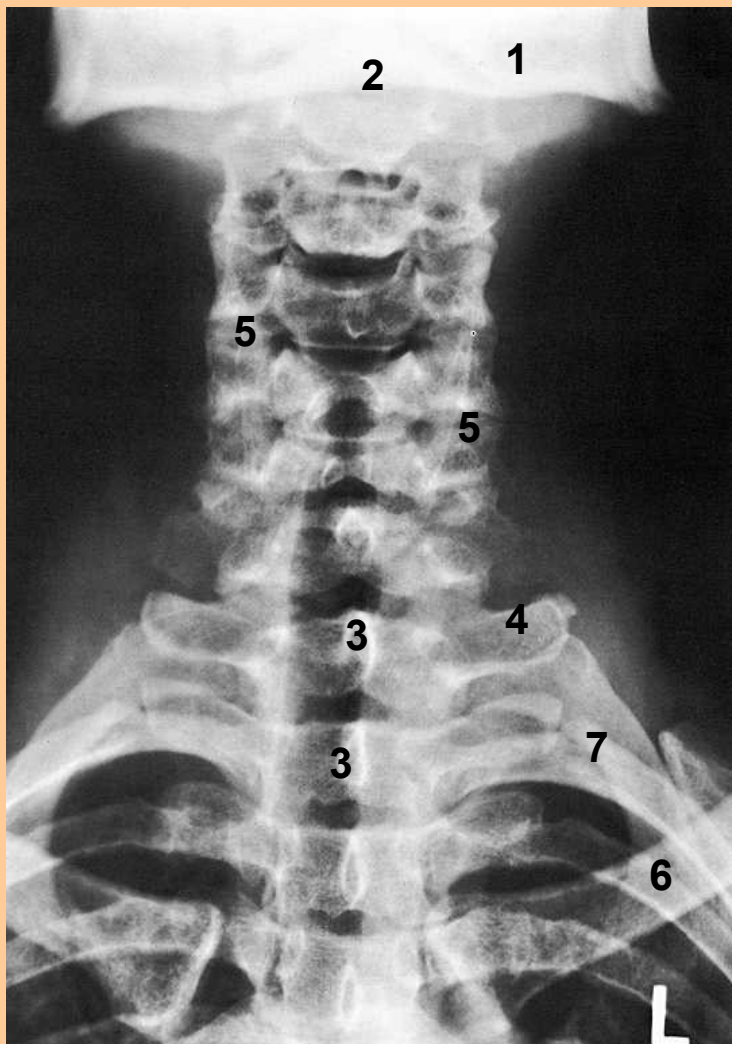
Prostý snímek k vyšetření paranasálních dutin
(tzv. poloaxiální = Water's)



1. Sinus frontalis
2. Sinus maxillaris
3. Orbita
4. Septum nasi
5. Arcus zygomaticus
6. Ramus mandibulae
7. Zuby (kovové korunky)

Rtg snímek krku

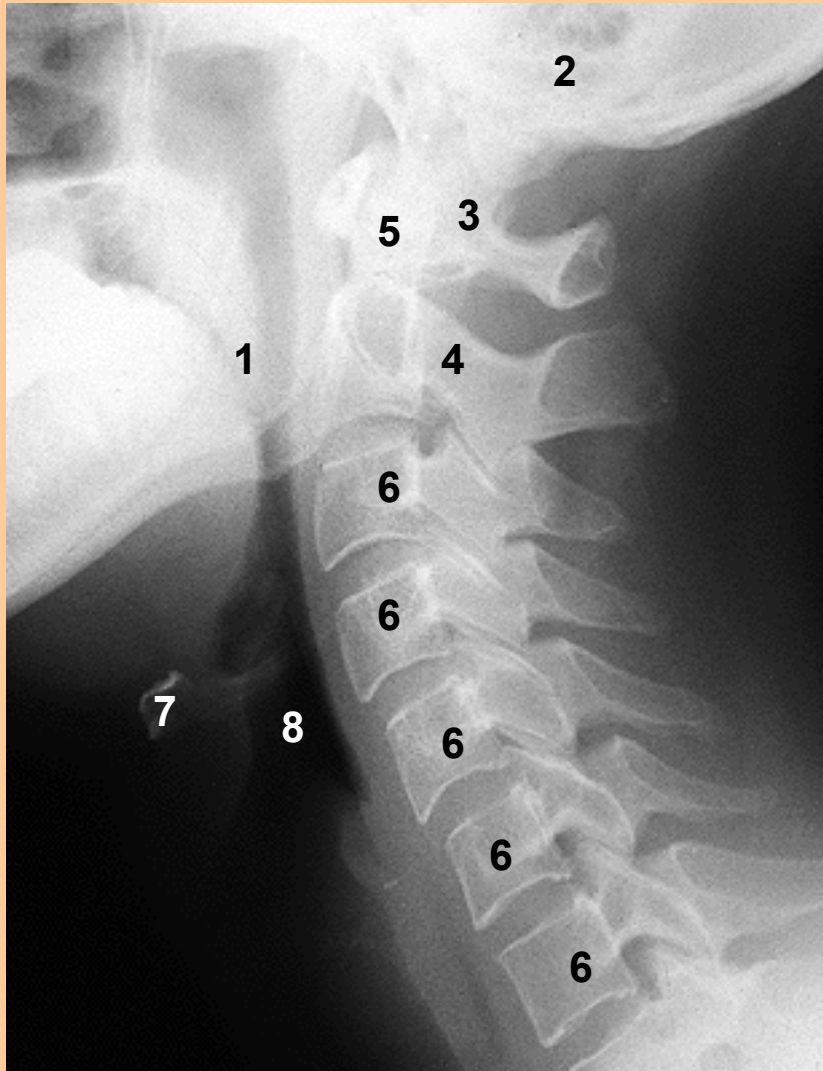
Prostý snímek krční páteře v předozadní projekci



1. Mandibula
2. Dens axis
3. Processus spinosus
4. Processus transversalis
5. Articulatio intervertebralis
6. Clavicula
7. Costae

Rtg snímek hlavy a krku

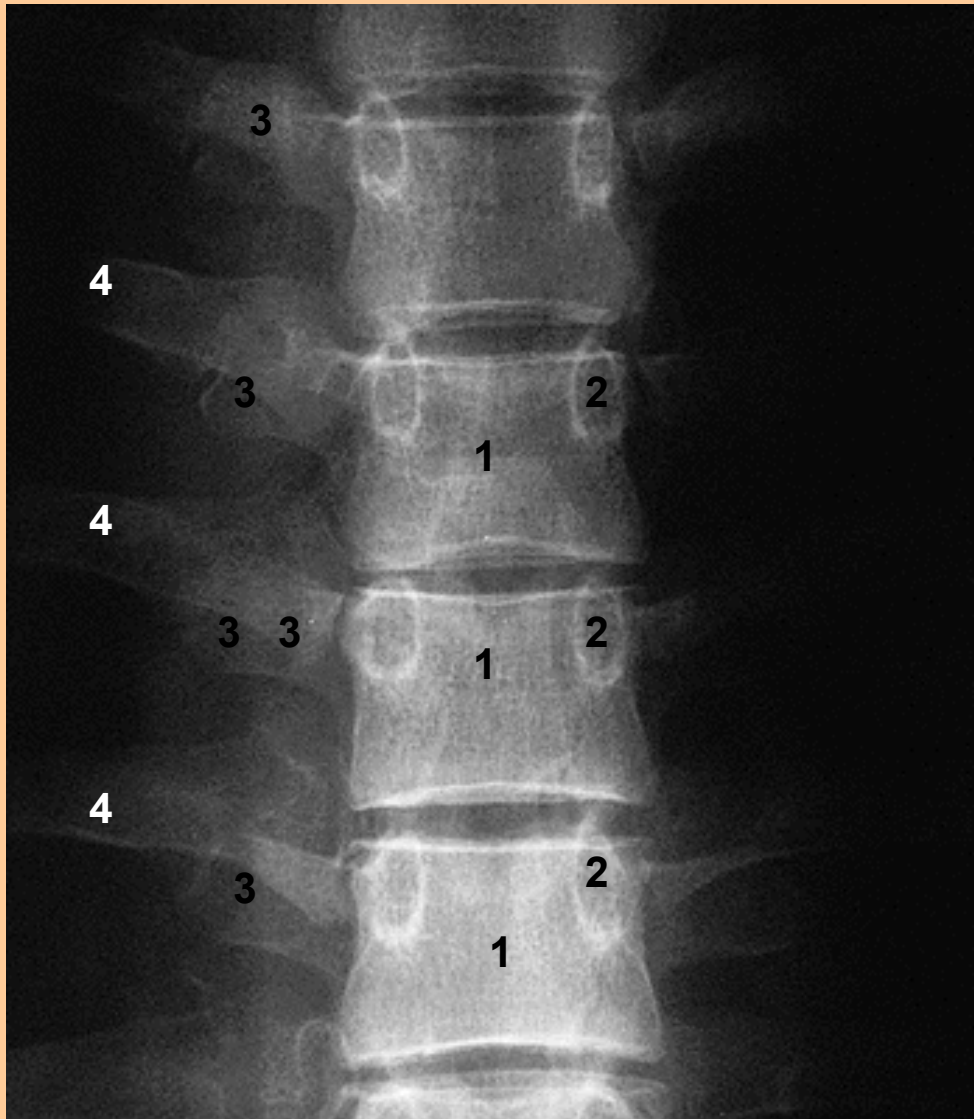
Prostý snímek krční páteře v boční projekci



1. Angulus mandibulae
2. Processus mastoideus
3. Atlas
4. Axis
5. Dens axis
6. Vertebrae cervicales III až VII
7. Os hyoideum
8. Vzduch v dýchacích cestách

Rtg snímek hrudníku

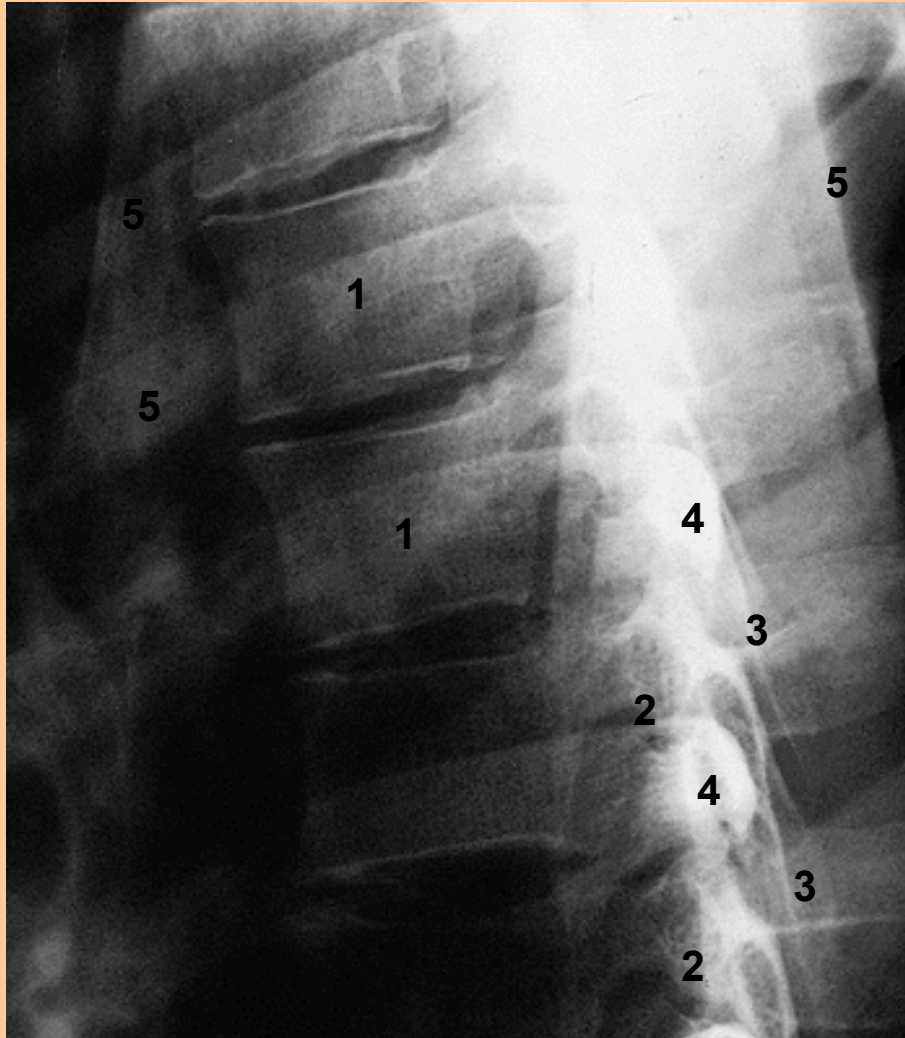
Prostý snímek hrudní páteře v předozadní projekci



1. Corpus vertebrae
2. Art. intervertebrales
3. Processus transversus
4. Costae

Rtg snímek hrudníku

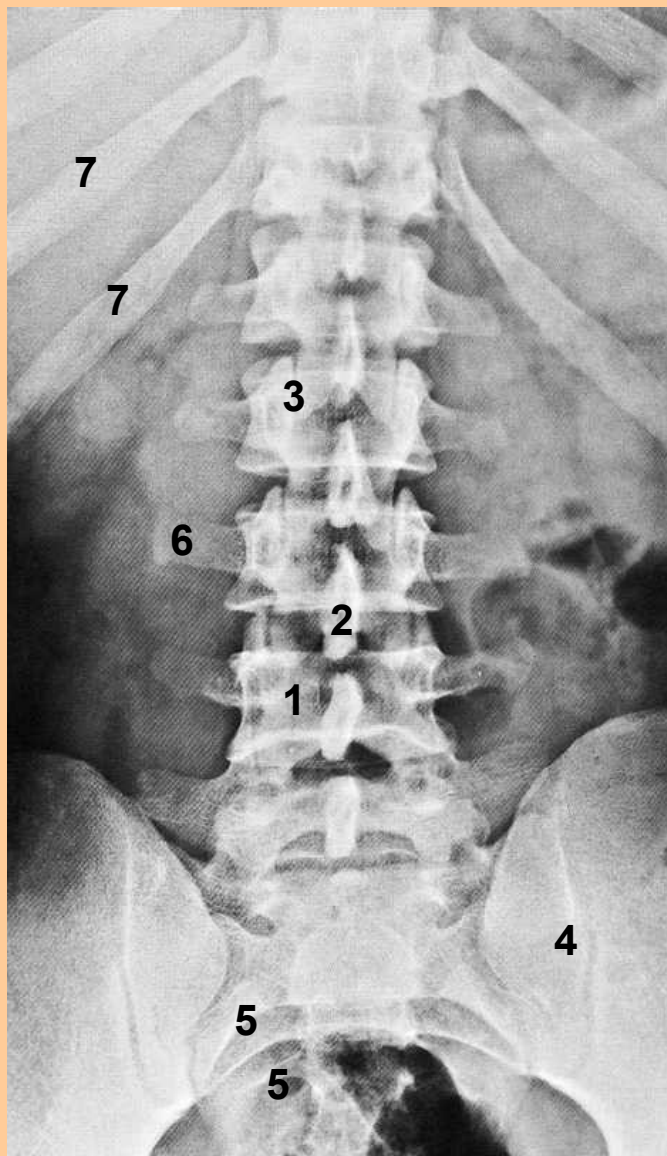
Prostý snímek hrudní páteře v boční projekci



1. Corpus vertebrae
2. Art. intervertebrales
3. Processus spinosus
4. Processus transversus
5. Costae

Rtg snímek břicha a pánve

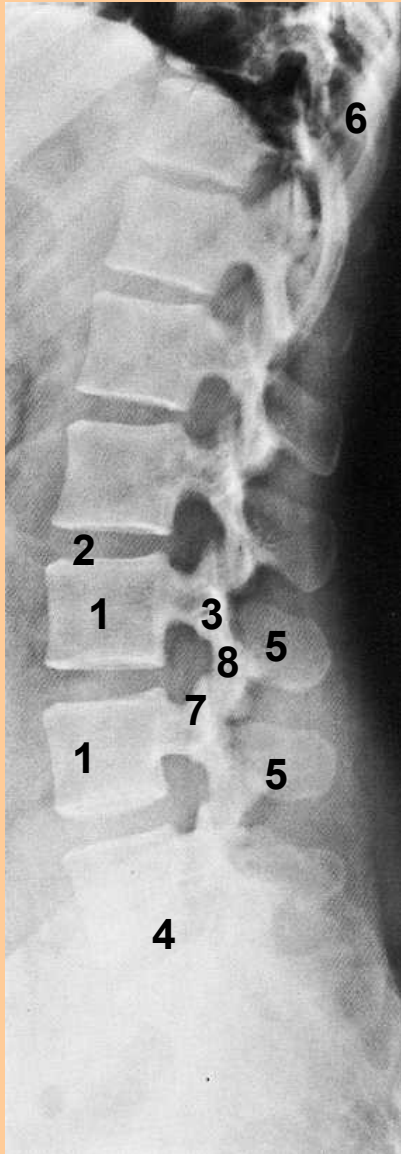
Prostý snímek bederní páteře v předozadní projekci



1. Corpus vertebrae
2. Processus spinosus
3. Processus articularis
4. Articulatio sacroiliaca
5. Foramina sacralia pelvina
6. Processus costarius
7. Costae

Rtg snímek břicha a pánve

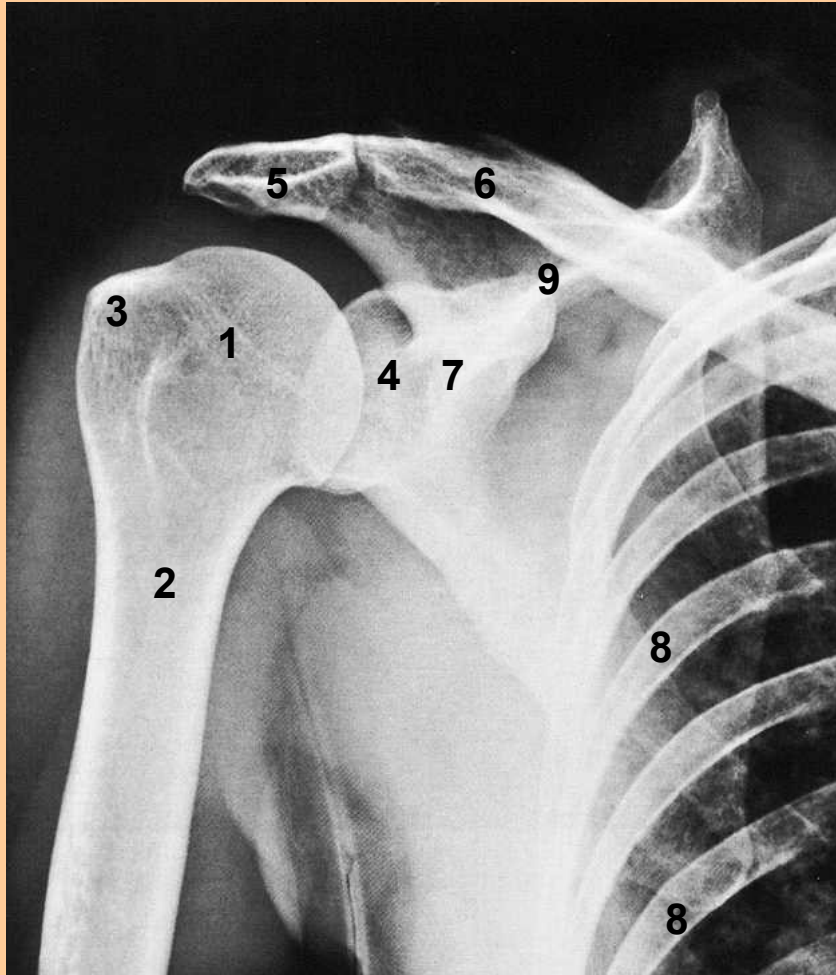
Prostý snímek bederní páteře v
boční projekci



1. Corpus vertebrae
2. Discus intervertebralis
3. Processus costarius
4. Os sacrum
5. Processus spinosus
6. Costae
7. Processus articularis superior
8. Processus articularis inferior

Rtg snímek ramena

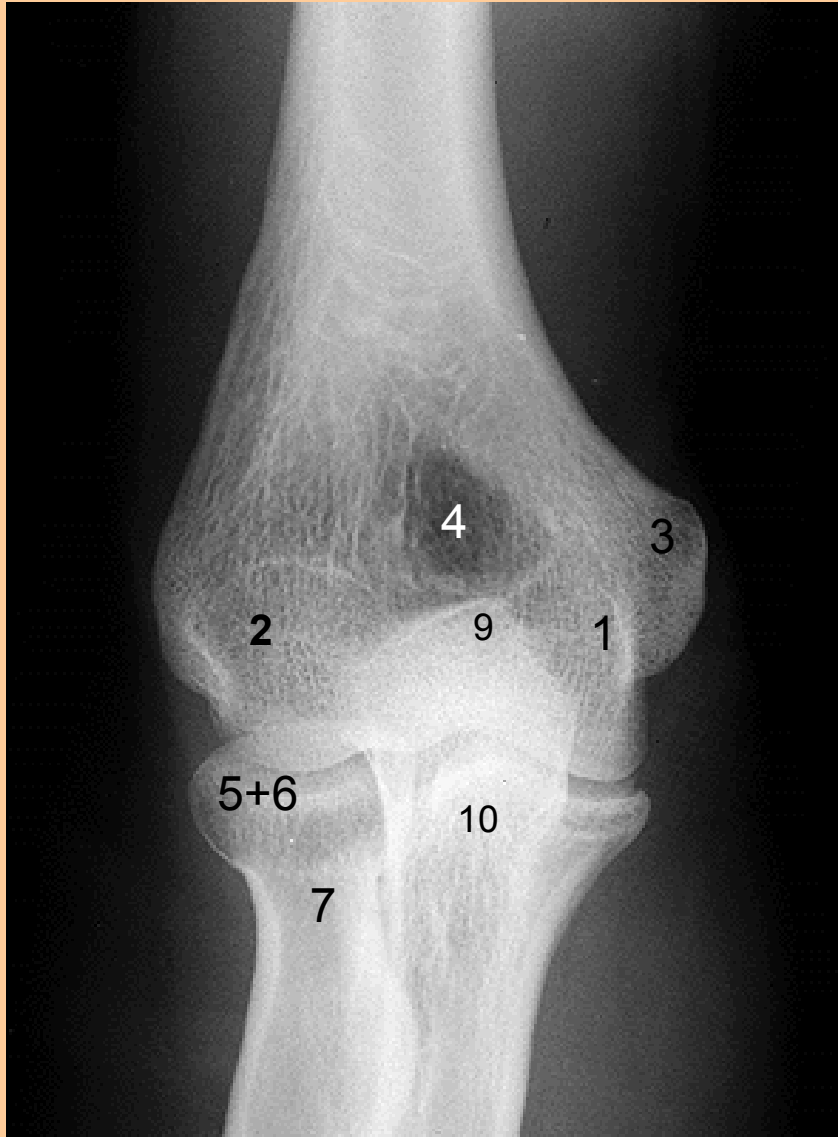Prostý snímek art.humeri



1. Caput humeri
2. Collum humeri
3. Tuberculum major
4. Cavitas glenoidalis
5. Acromion
6. Extremitas acromialis claviculae
7. Processus coracoideus
8. Costae
9. Spina scapulae

RTG snímek loketního kloubu

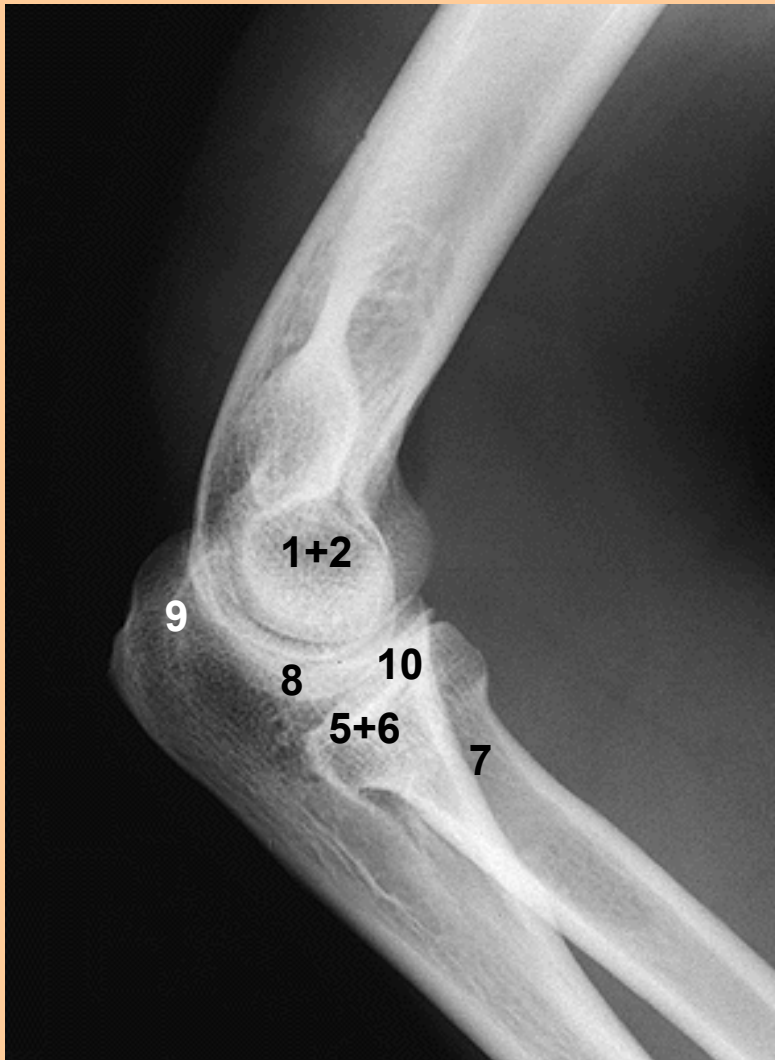Prostý snímek art.cubiti



1. Trochlea humeri
2. Capitulum humeri
3. Epicondylus medialis
4. Fossa olecrani
5. Caput radii
6. Circumferentia capitis radii
7. Collum radii
8. Incisura ulnae
9. Olecranon ulnae
10. Processus coronoideus

Rtg snímek lokte

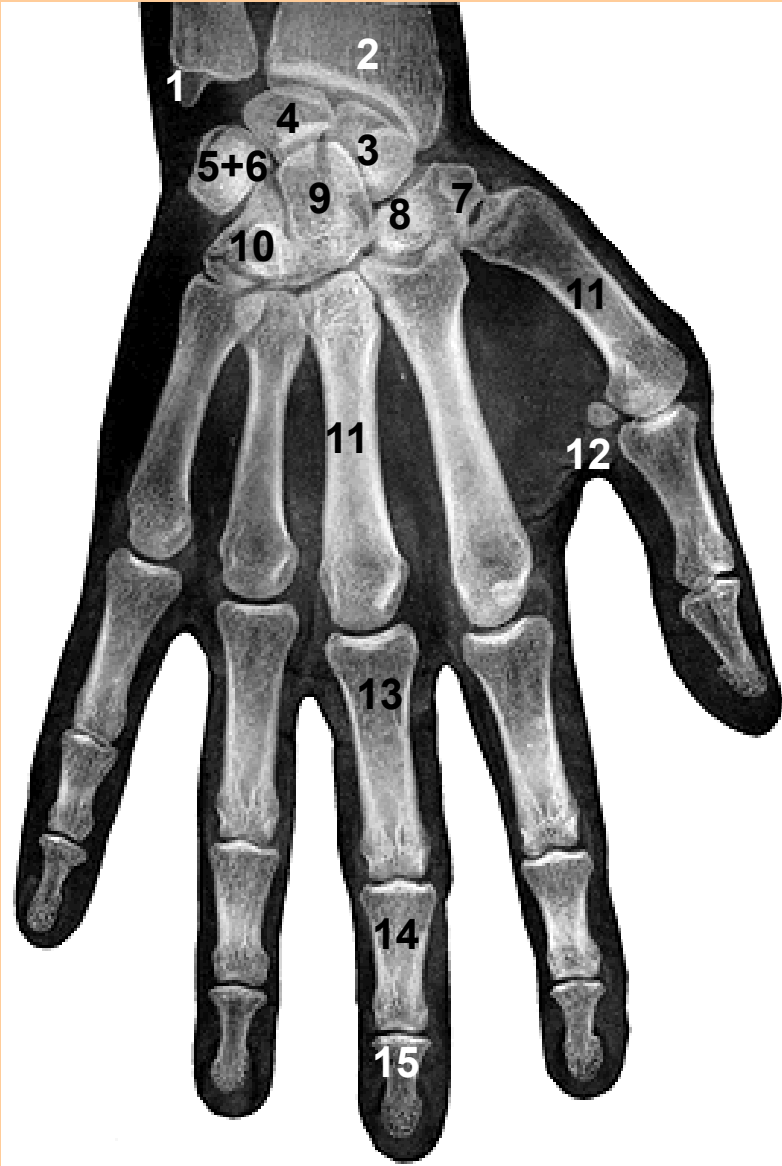Prostý snímek art.cubiti



1. Trochlea humeri
2. Capitulum humeri
3. Epicondylus medialis
4. Fossa olecrani
5. Caput radii
6. Circumferentia capitis radii
7. Collum radii
8. Incissura ulnae
9. Olecranon ulnae
10. Processus coronoideus

Rtg snímek ruky (dospělý)

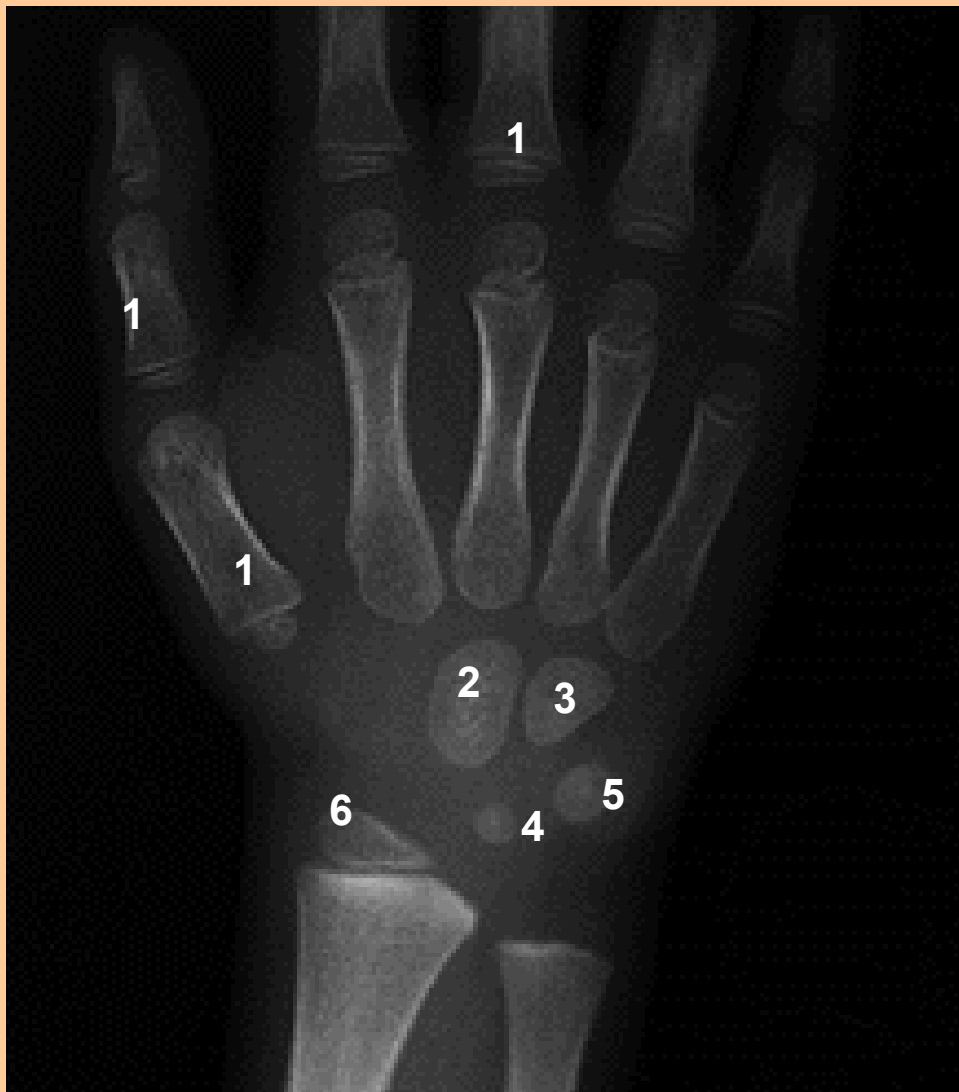Prostý snímek kloubů ruky



1. Processus styloideus ulnae
2. Facies articularis carpea
3. Os scaphoideum
4. Os lunatum
5. Os triquetrum
6. Os pisiforme
7. Os trapezium
8. Os trapezoideum
9. Os capitatum
10. Os hamatum
11. Ossa metacarpi
12. Ossa sesamoidea
13. Phalanx proximalis
14. Phalanx media
15. Phalanx distalis

Rtg snímek ruky dítěte (4,5 roku)

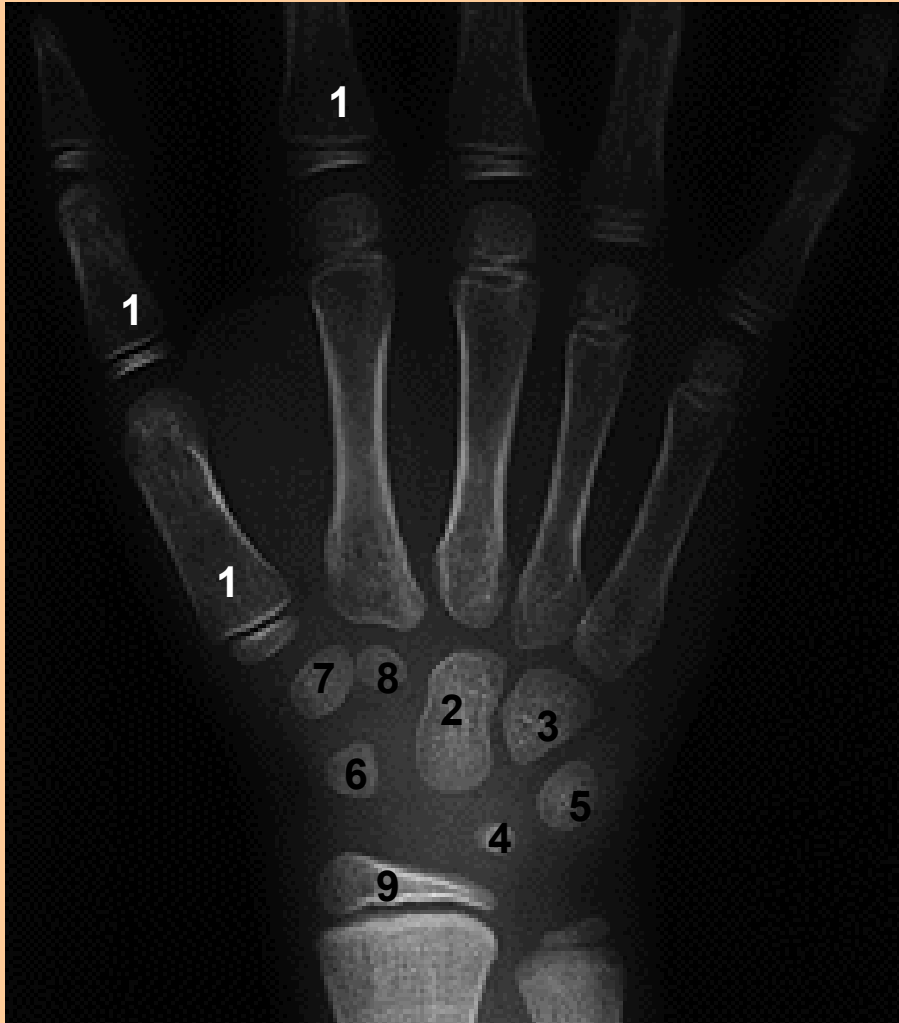Prostý snímek kloubů ruky dítěte



1. Růstové chrupavky
2. Budoucí os capitatum
3. Budoucí os hamatum
4. Budoucí os lunatum
5. Budoucí os triquetrum
6. Radius, epiphysis distalis

Rtg snímek ruky dítěte (7 let)

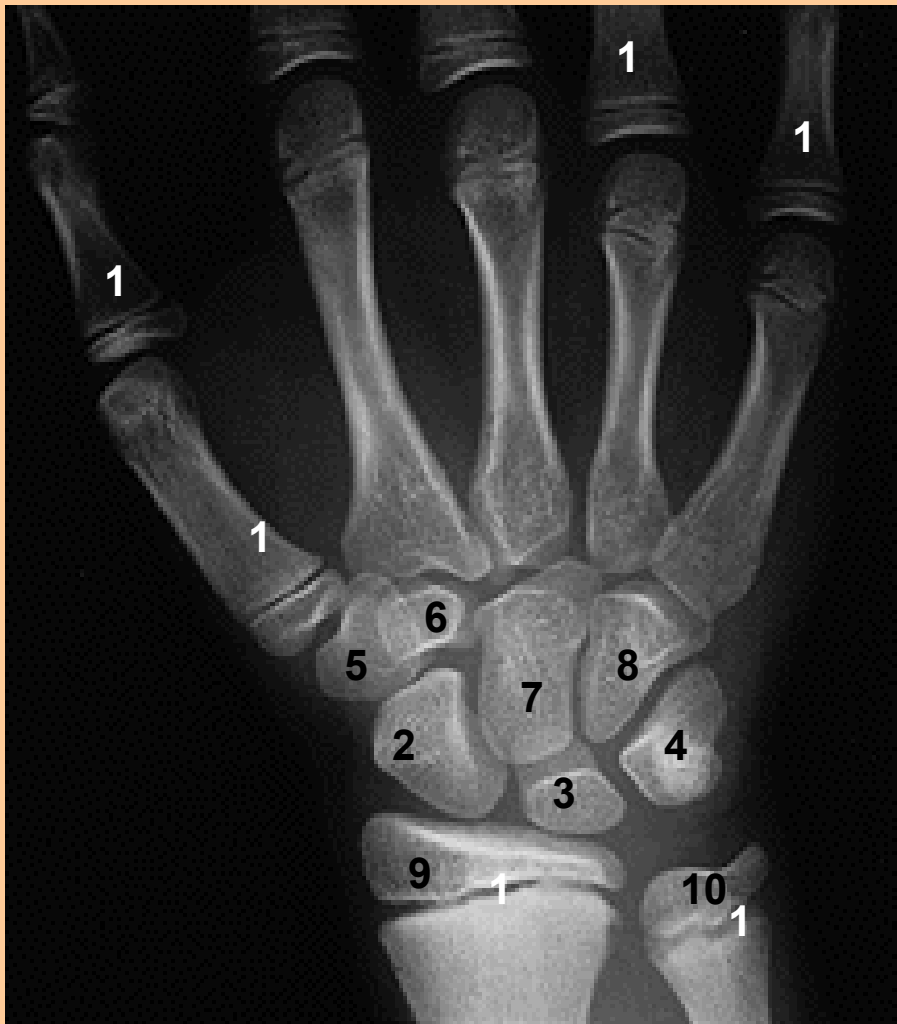Prostý snímek kloubů ruky dítěte



1. Růstové chrupavky
2. Budoucí os capitatum
3. Budoucí os hamatum
4. Budoucí os lunatum
5. Budoucí os triquetrum
6. Budoucí os scaphoideum
7. Budoucí os trapezium
8. Budoucí os trapezoideum
9. Radius, epiphysis distalis

Rtg snímek ruky dítěte (11 let)

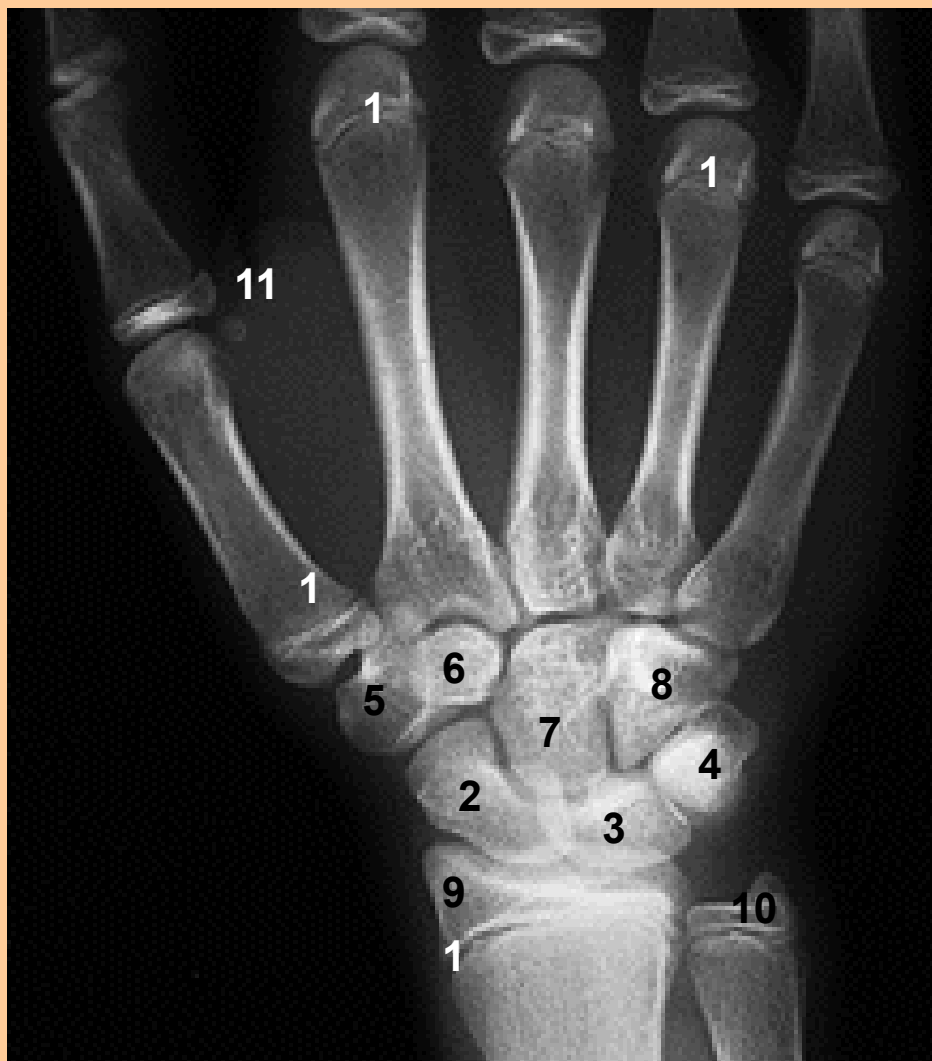Prostý snímek kloubů ruky dítěte



1. Růstové chrupavky
2. Os scaphoideum
3. Os lunatum
4. Os triquetrum
5. Os trapezium
6. Os trapezoideum
7. Os capitatum
8. Os hamatum
9. Radius, epiphysis distalis
10. Ulna, epiphysis distalis

Rtg snímek ruky dítěte (13 let)

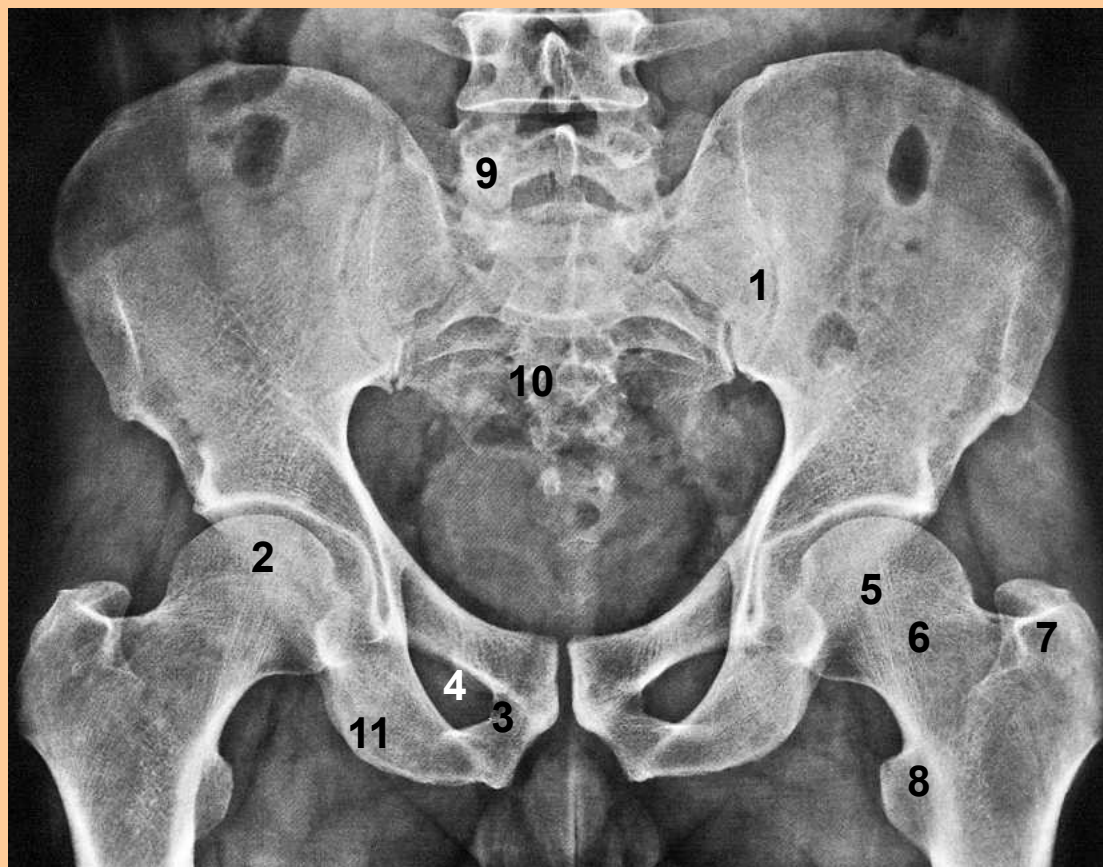
Prostý snímek kloubů ruky dítěte



1. Růstové chrupavky
2. Os scaphoideum
3. Os lunatum
4. Os triquetrum
5. Os trapezium
6. Os trapezoideum
7. Os capitatum
8. Os hamatum
9. Radius, epiphysis distalis
10. Ulna, epiphysis distalis
11. Os sessamoideum

Rtg snímek pánve dospělého

Prostý snímek

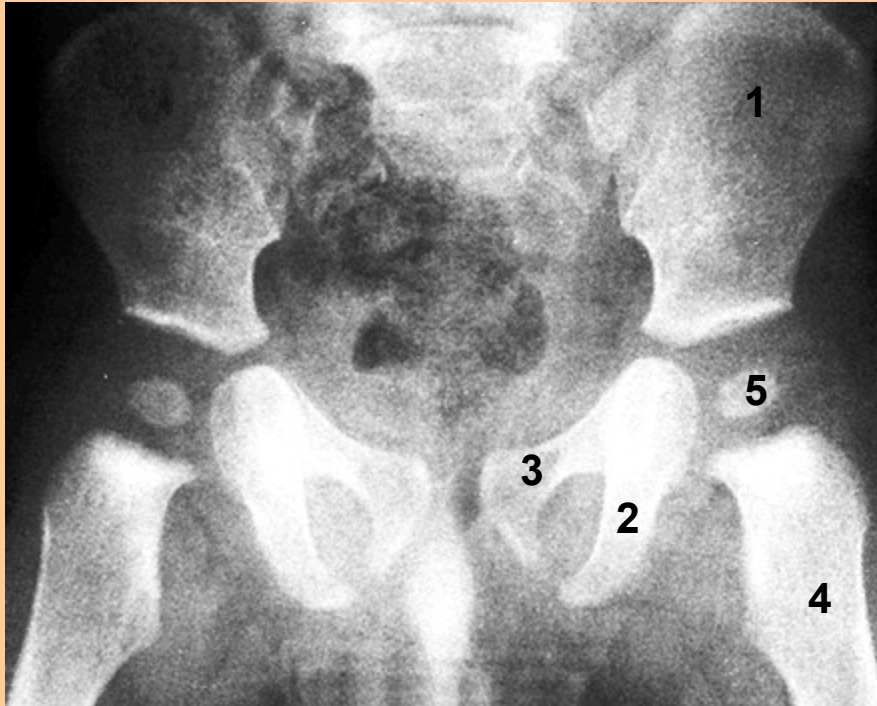


1. Art.sarcoiliaca
2. Art.coxae
3. Symphysis pubica
4. Foramen obturatum
5. Caput femoris
6. Collum femoris
7. Trochanter major
8. Trochanter minor
9. Vertebrae lumbales
10. Os sacrum
11. Tuber ischiadicum

Rtg pánve dítěte

Prostý snímek zachycuje jednotlivé kosti tvořící budoucí os coxae

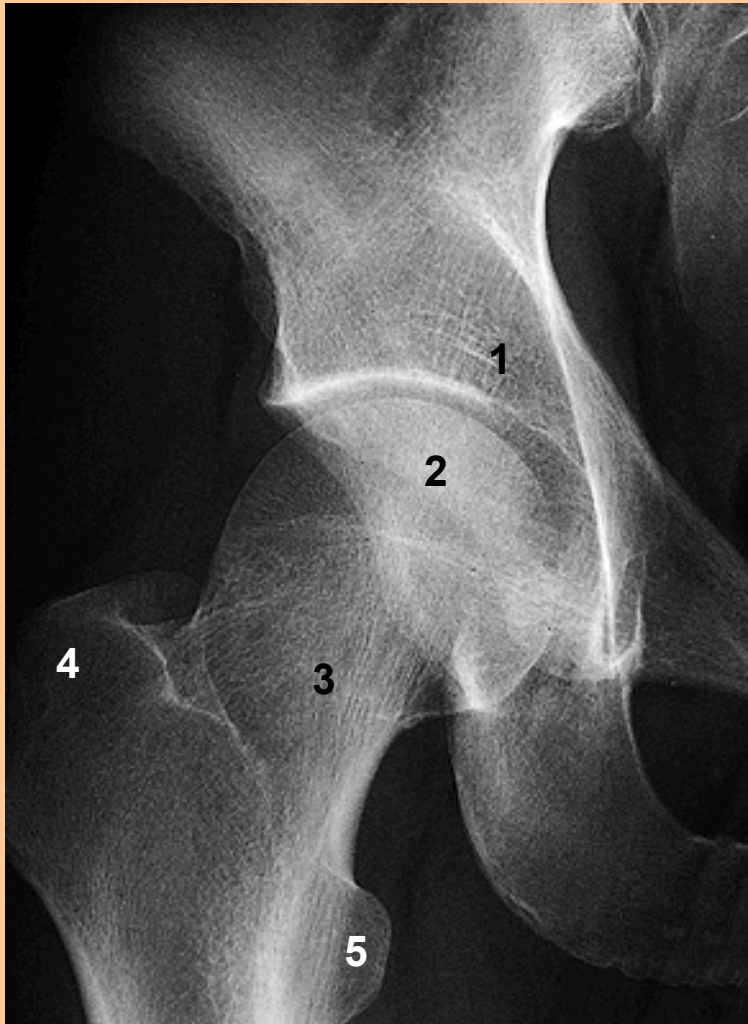
U budoucího acetabula se nachází ossifikační jádro budoucí hlavice kyčelního kloubu



1. Os illium
2. Os pubis
3. Os ischii
4. Femur
5. Budoucí caput femoris

Rtg snímek kyčelního kloubu

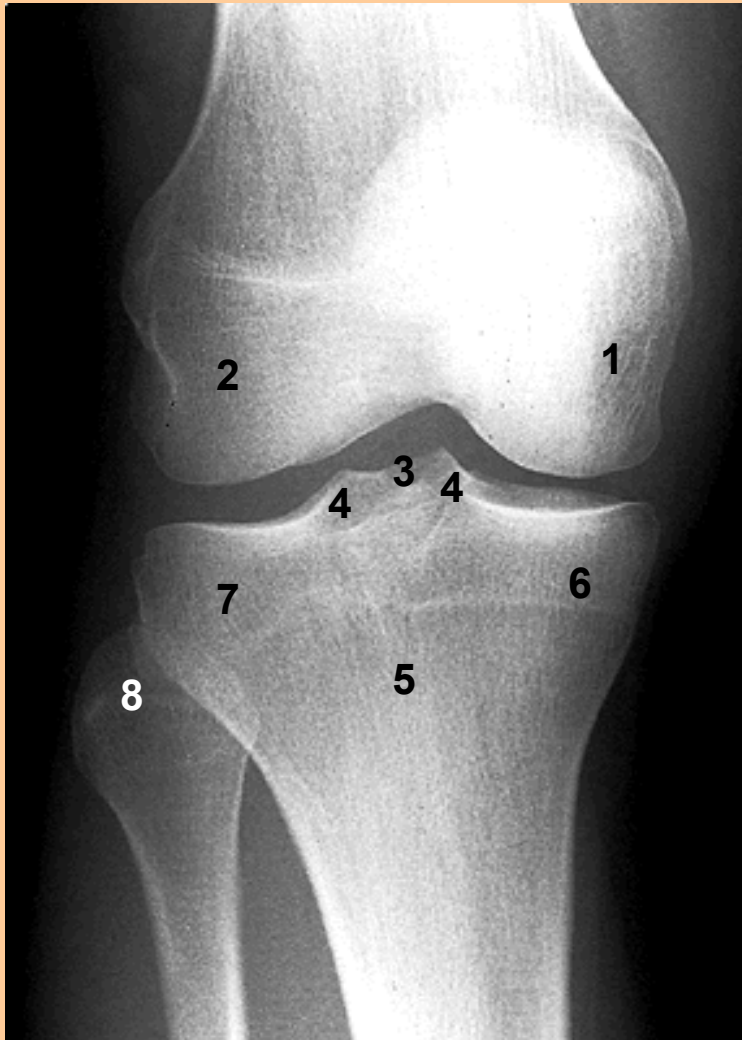Prostý snímek art.coxae



1. Acetabulum
2. Caput femoris
3. Collum femoris
4. Trochanter major
5. Trochanter minor

Rtg snímek kolena

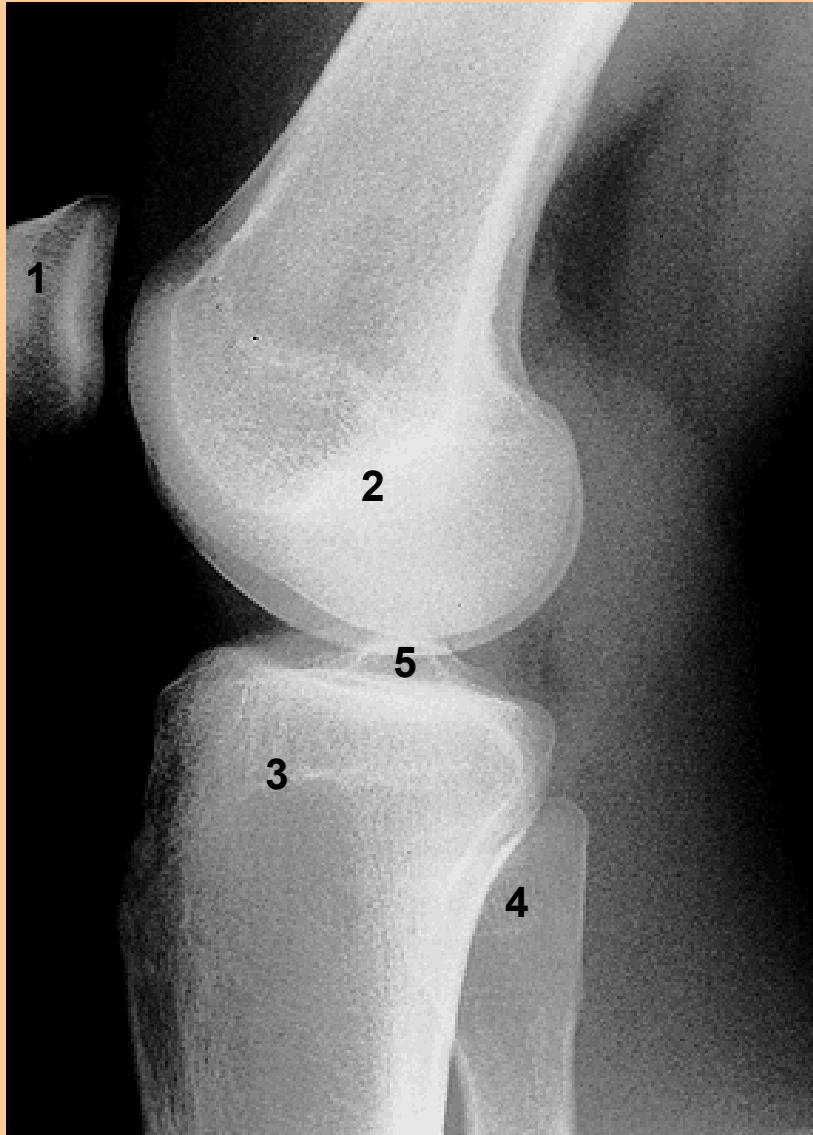
Prostý snímek art.genu, předozadní projekce



1. Condylus medialis femoris
2. Condylus lateralis femoris
3. Eminentia intercondylaris
4. Tuberculum intercondylare med. et lat.
5. Tibia
6. Condylus medialis tibiae
7. Condylus lateralis tibiae
8. Caput fibulae

Rtg snímek kolena

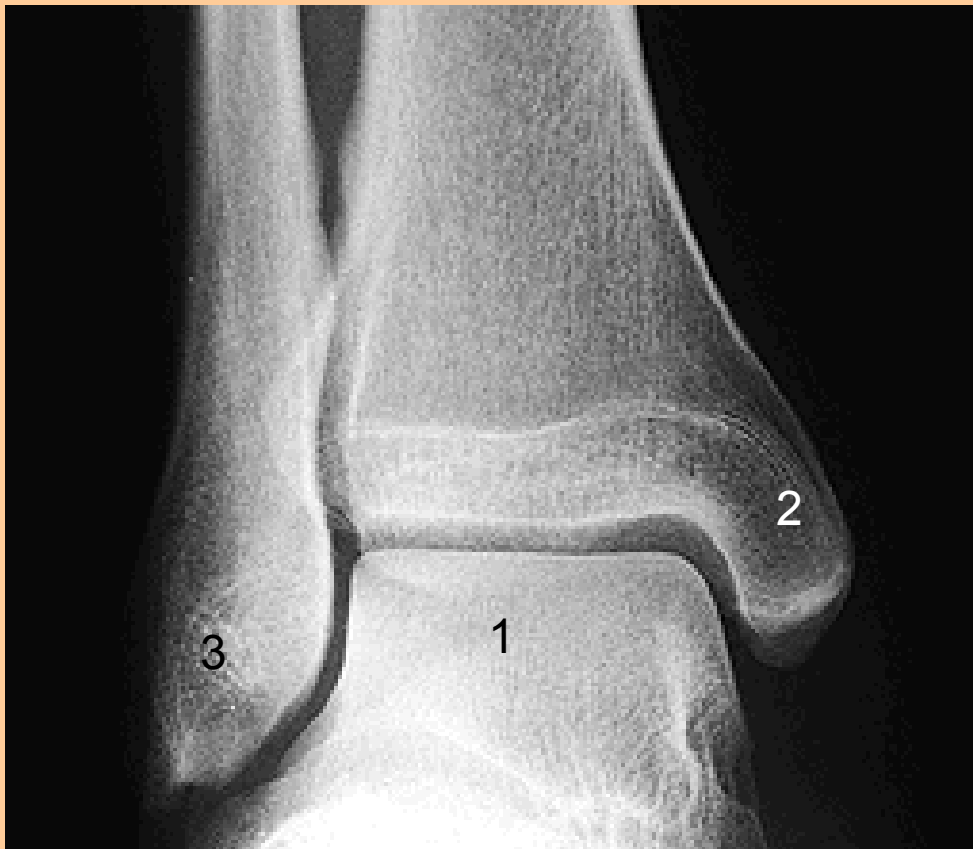Prostý snímek art.genu, boční projekce



1. Patella
2. Kondyly femuru
3. Kondyly tibie
4. Fibula
5. Eminentia intercondylaris

Rtg snímek hlezenního kloubu

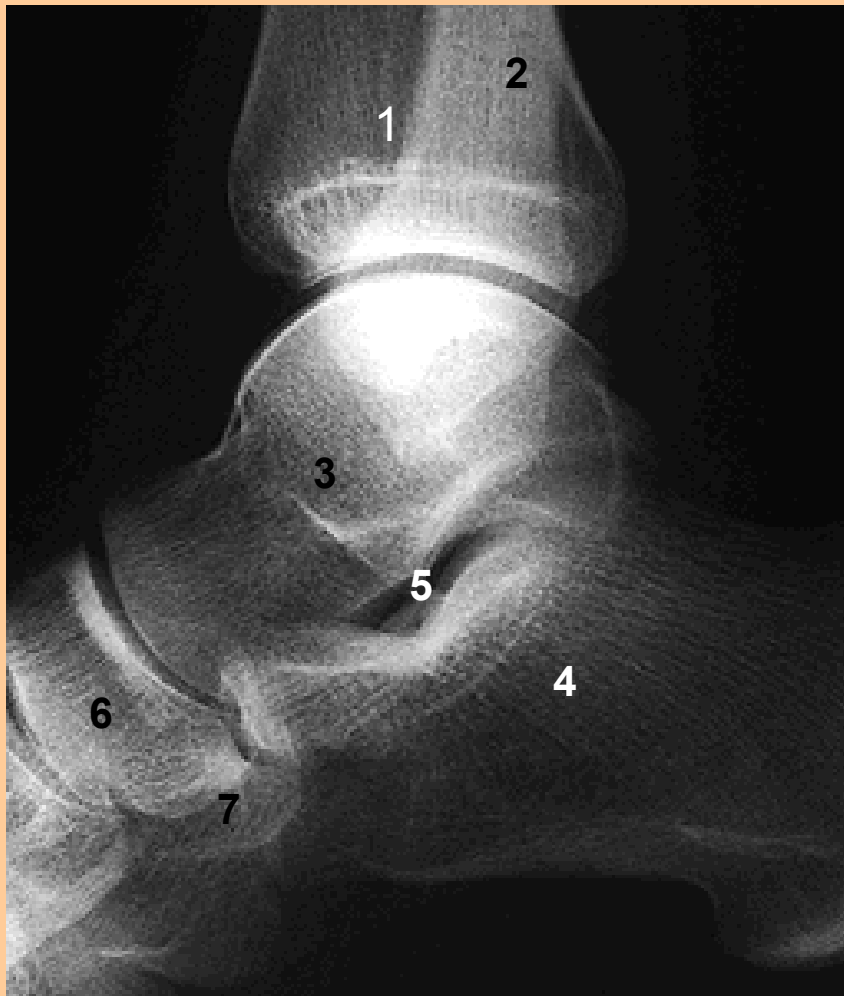Prostý snímek art.talocruralis v předozadní projekci



1. Trochlea tali (talus)
2. Malleolus medialis (tibia)
3. Malleolus lateralis (fibula)

Rtg snímek hlezenního kloubu

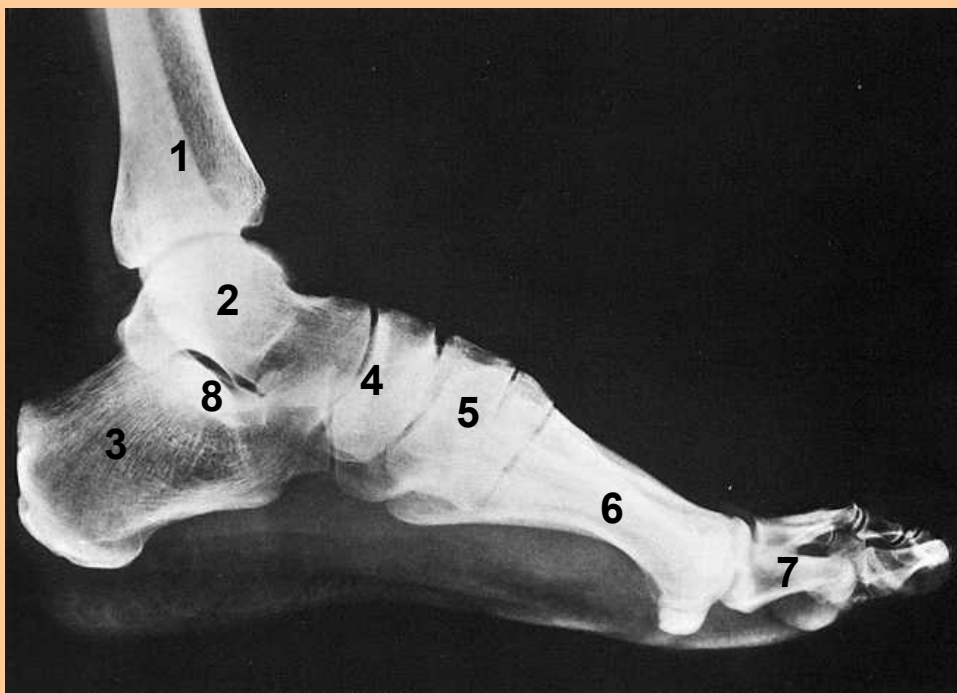
Prostý snímek art.talocruralis v boční projekci



1. Tibia
2. Fibula
3. Talus
4. Calcaneus
5. Sinus tarsi
6. Os naviculare
7. Os cuboideum

Rtg snímek nohy

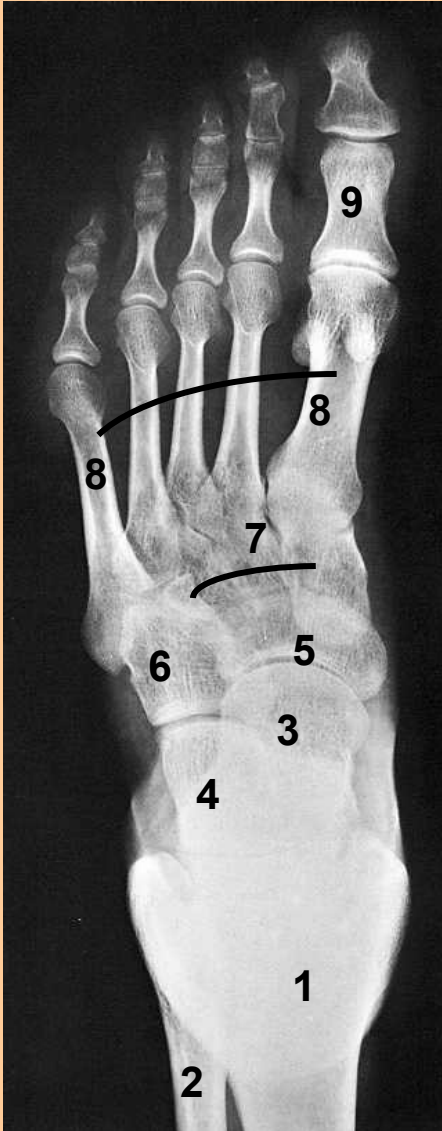
Prostý snímek kloubů nohy v boční projekci



1. Tibia
2. Talus
3. Calcaneus
4. Os naviculare
5. Ossa cuneiformia
6. Ossa metatarsalia
7. Digiti pedis
8. Sinus tarsi

Rtg snímek nohy

Prostý snímek kloubů nohy v dorsoplantární projekci



1. Tibia
2. Fibula
3. Talus
4. Calcaneus
5. Os naviculare
6. Os cuboideum
7. Ossa cuneiformia
8. Ossa metatarsalia
9. Digiti pedis