

Svaly DK

Svaly kyčelní

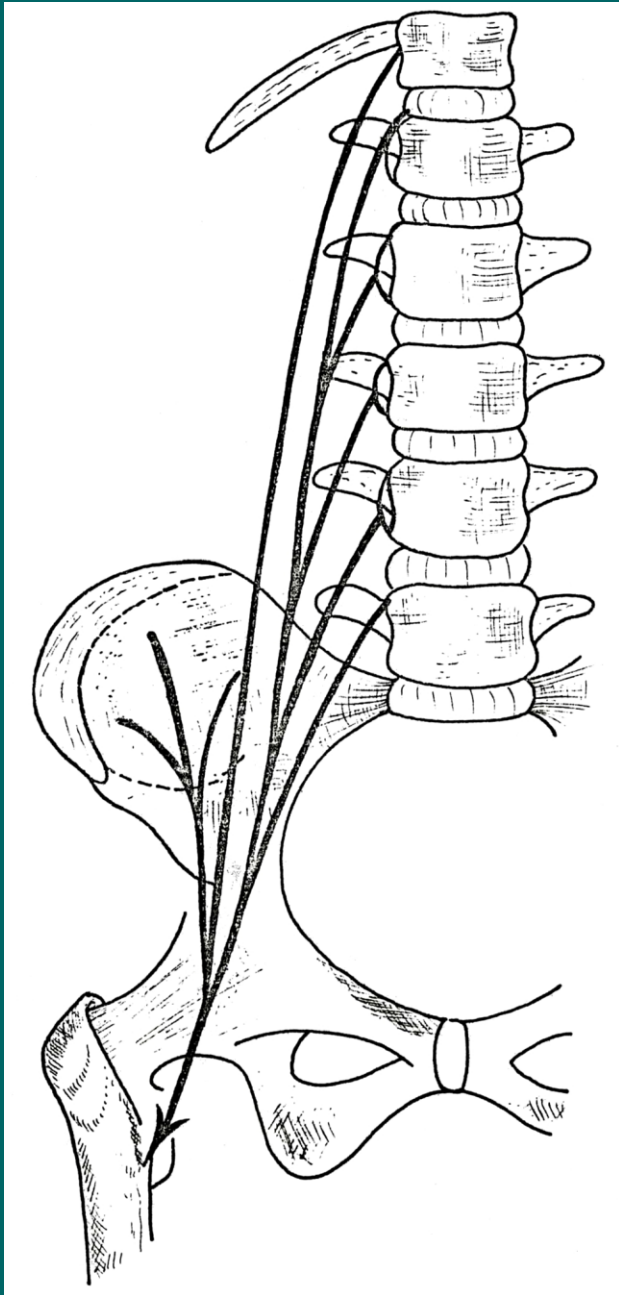
Dělíme na skupinu přední a zadní:

Přední skupina:

- M.iliopsoas

Zadní skupina:

- Mm.glutei (maximus, medius, minimus)
- M.piriformis
- Mm.gemelli
- M.obturatorius internus
- M.quadratus femoris



M.psoas major

Z: disci intervertebrales bederních obratlů

Ú: v oblasti linea terminalis se spojuje s
m.iliacus

M.iliacus

Z: fossa iliaca

v oblasti linea terminalis se spojuje
s m.psoas major

Ú: trochanter minor

F: flexe v kloubu kyčelním

I: plexus lumbalis

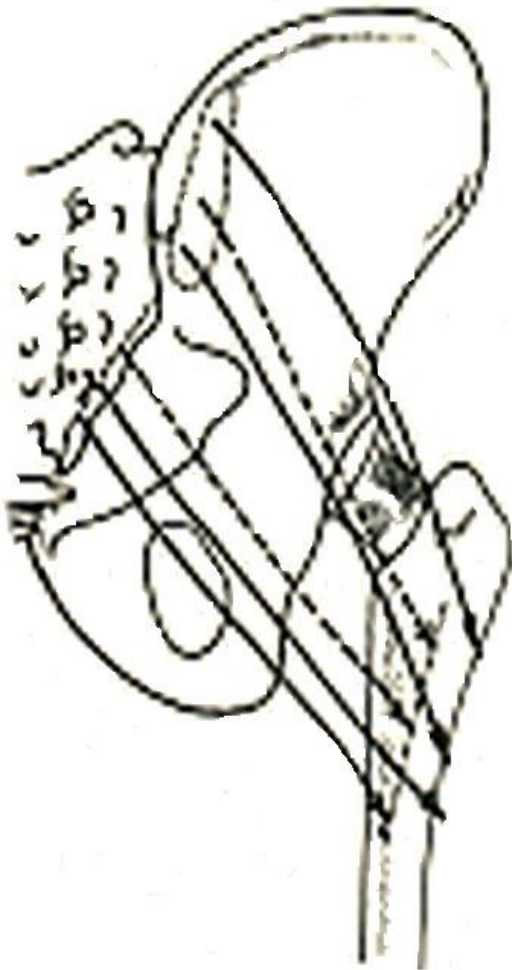
M.gluteus maximus

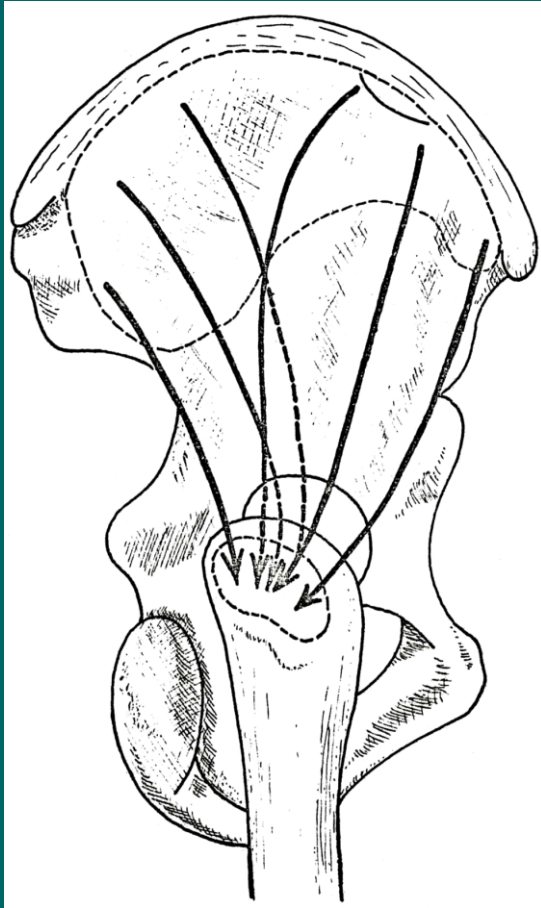
Z: dorsálně od linea glutea posterior, od kosti křížové a fascia thoracolumbalis

Ú: tractus iliotibialis, tuberositas glutea femoris, labium laterale lineae asperae

F: zanožení, tahem za tractus iliotibialis vzpřímený postoj

I: n.gluteus superior





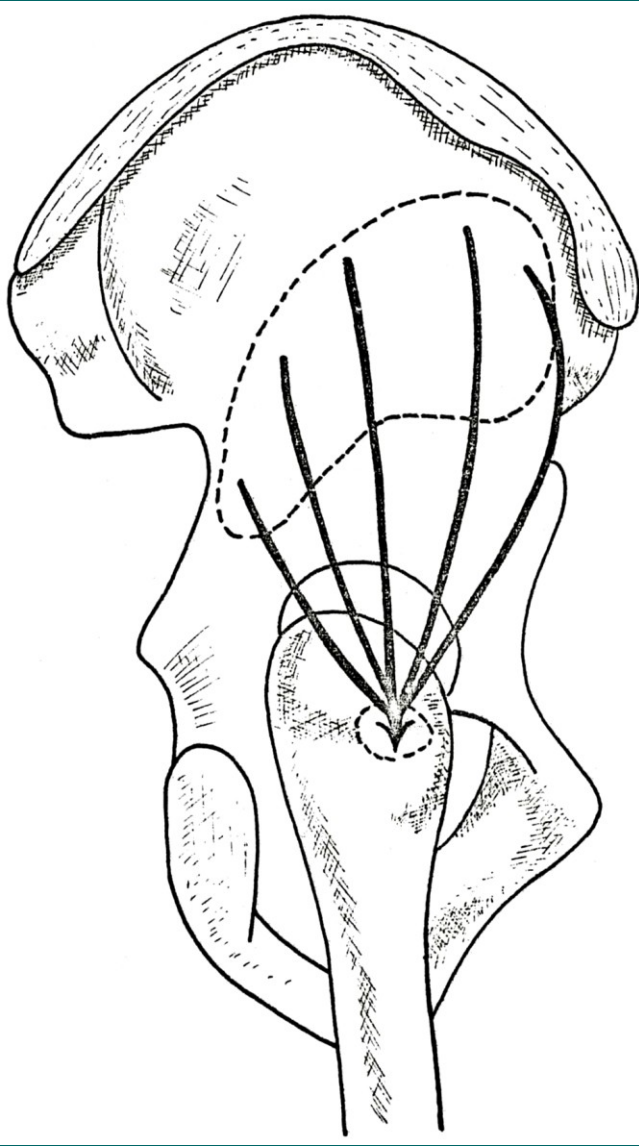
M.gluteus medius

Z: ala ossis ilii, mezi linea glutea anterior a posterior a labium externum cristae iliacaе

Ú: trochanter major femoris

F: ventrální snopce přednožení, dorsální snopce zanožení, celkově abdukce stehna

I: n.gluteus superior



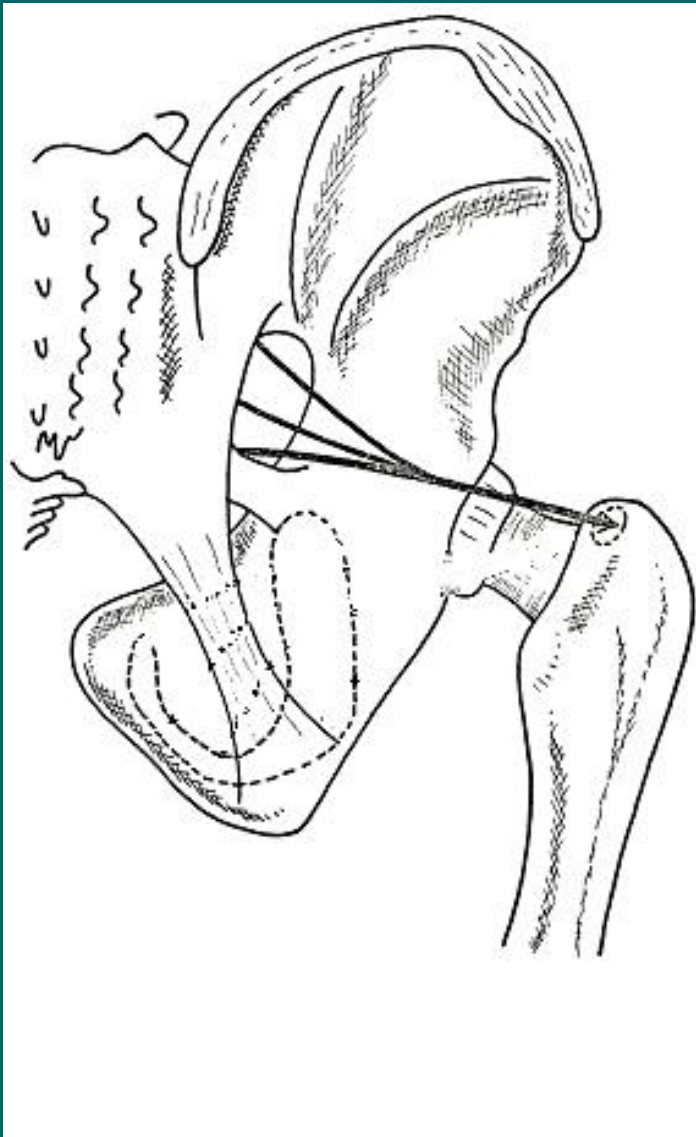
M.gluteus minimus

Z: ala ossis ilii, mezi linea glutea inferior a anterior

Ú: trochanter major femoris

F: ventrální snopce přednožení, dorsální snopce zanožení, celkově abdukce stehna

I: n.gluteus superior



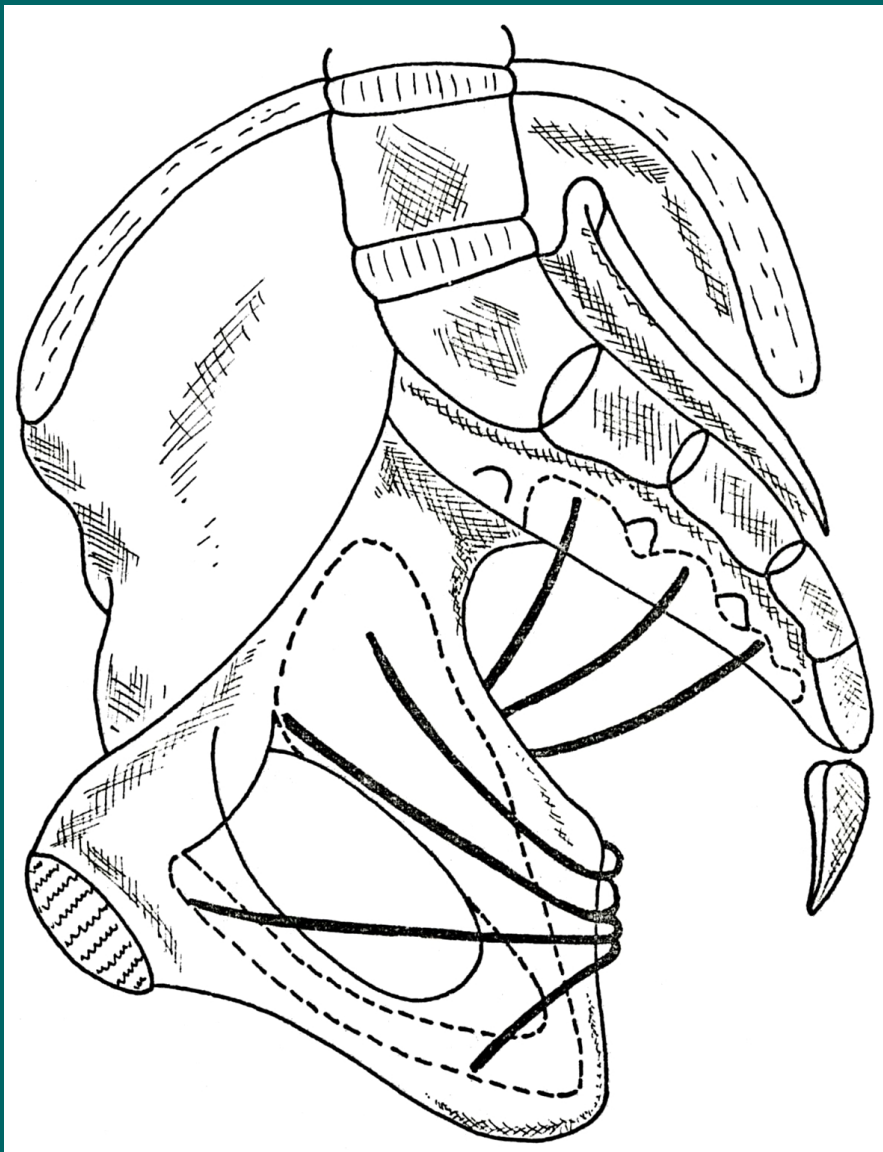
M.piriformis

Z: laterální část facies pelvina křížové kosti

Ú: trochanter major

F: laterální rotace stehna (femorální supinace)

I: plexus sacralis



M.piriformis

Z: laterální část facies pelvina křížové kosti

Ú: trochanter major

F: laterální rotace stehna (femorální supinace)

I: plexus sacralis

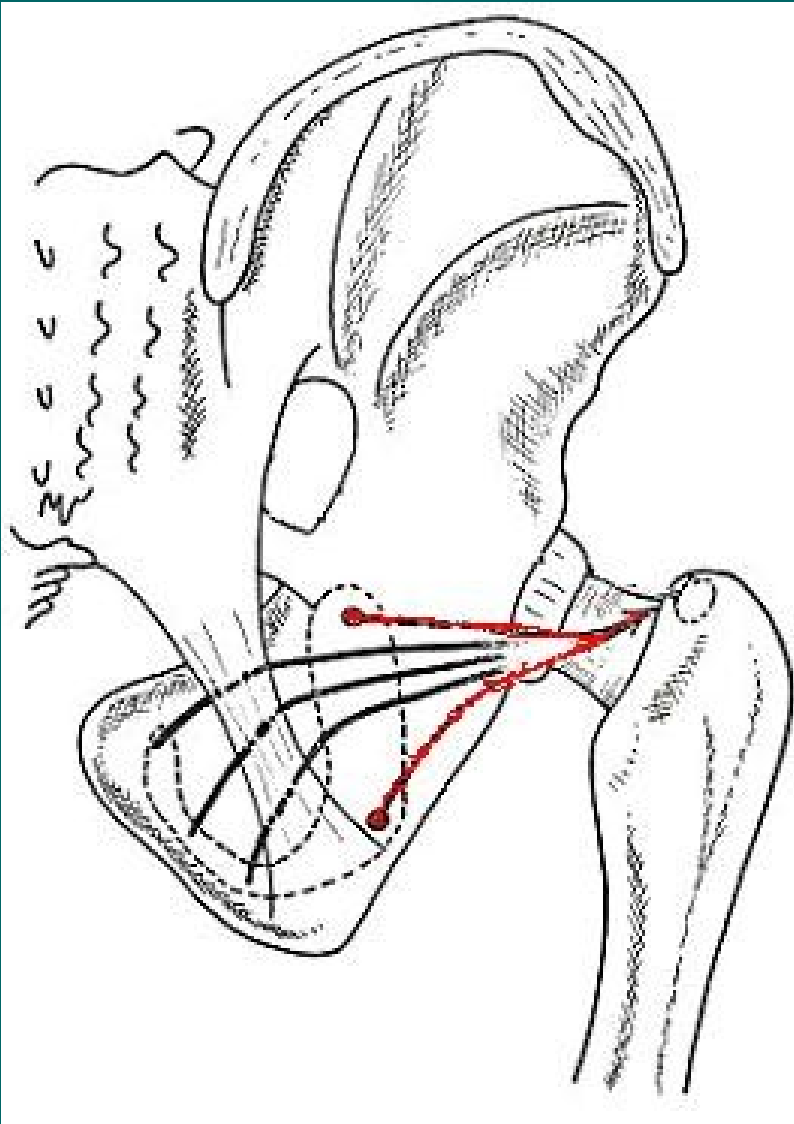
M.obturatorius internus

Z: vnitřní strana membrana obturatoria

Ú: fossa trochanterica

F: laterální rotace stehna (femorální supinace)

I: plexus sacralis



M.obturatorius internus

Z: vnitřní strana membrana obturatoria

Ú: fossa trochanterica

F: laterální rotace stehna (femorální supinace)

I: plexus sacralis

M.gemellus superior

Z: spina ischiadica

Ú: šlacha m.obturatorius int.

F: femorální supinace

I: plexus sacralis

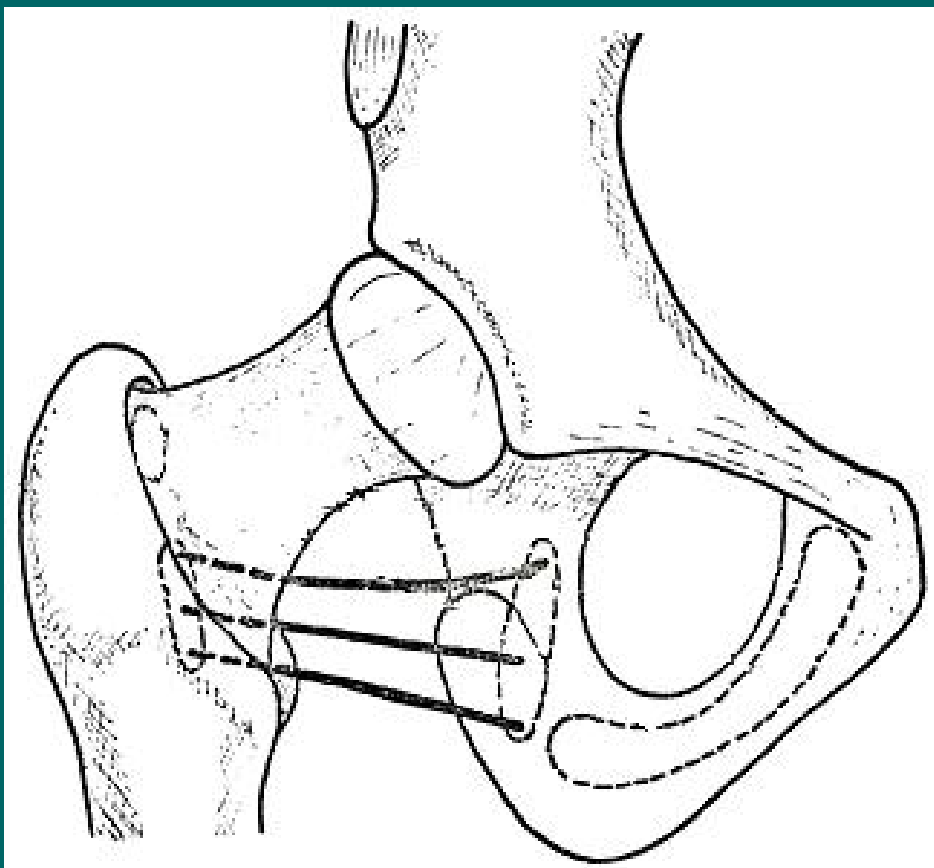
M.gemellus inferior

Z: tuber ischiadicum

Ú: šlacha m.obturatorius int.

F: femorální supinace

I: plexus sacralis



M. quadratus femoris

Z: tuber ischiadicum

Ú: trochanter major, crista
intertrochanterica

F: femorální supinace

I: plexus sacralis

Svaly stehenní

Dělíme na skupinu :

přední = extenzory


- m.quadriceps femoris, M.sartorius

mediální = adduktory

- m.gracilis, m.adductor magnus, longus, brevis, m. pectineus, m.obturatorius ext.

zadní = flexory

- m.semitendinosus, m.semimembranosus, m.biceps femoris



M. quadriceps femoris

Z: M.rectus femoris: spina iliaca ant.inf.

M.vastus medialis: labium med.lineae asperae

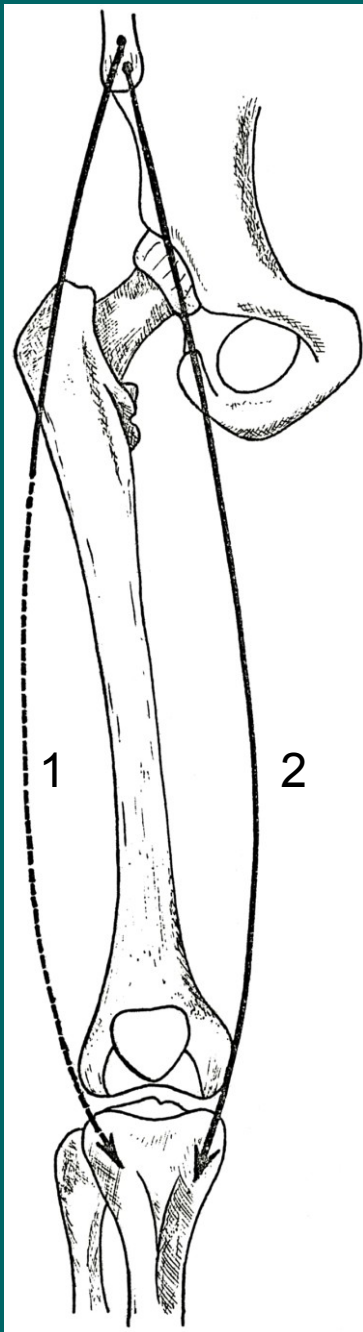
M.vastus lateralis: labium lat.lineae asperae

M.vastus intermedius: tělo kosti stehenní

Ú: basis patellae a prostřednictvím lig.patellae na
tuberositas tibiae

F: extenze v kolenním kloubu, m.rectus femoris také
flexi v kloubu kyčelním

I: N.femoralis



1. M.tensor fasciae latae

Z: spina iliaca anterior superior

Ú: tractus iliotibialis

F: napínání fascia lata, extenze v kolenním kloubu

I: n.femoralis

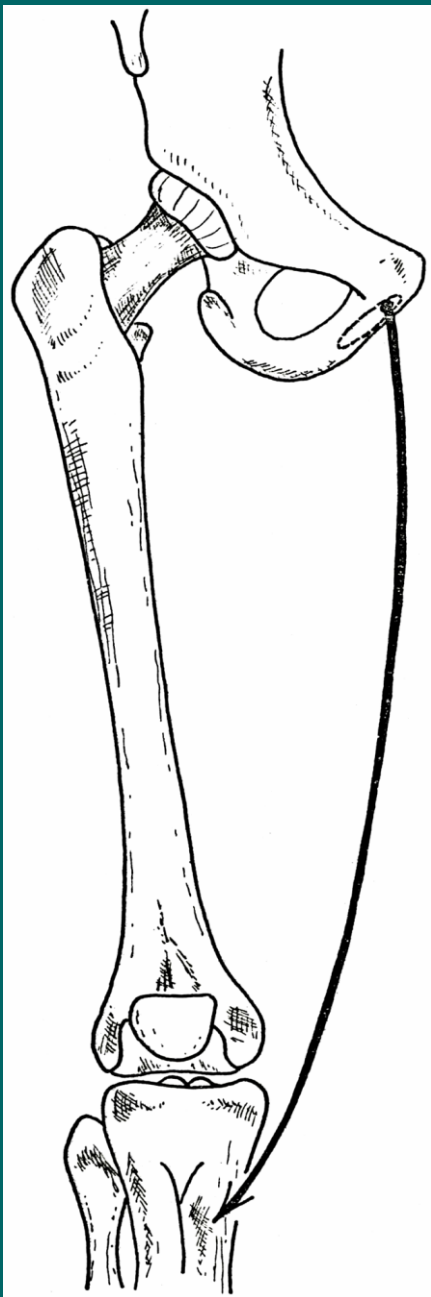
2. M.sartorius

Z: spina iliaca anterior superior

Ú: tuberositas tibiae (pes anserinus)

F: flexe v kloubu kyčelním a kolenním

I: n.femoralis



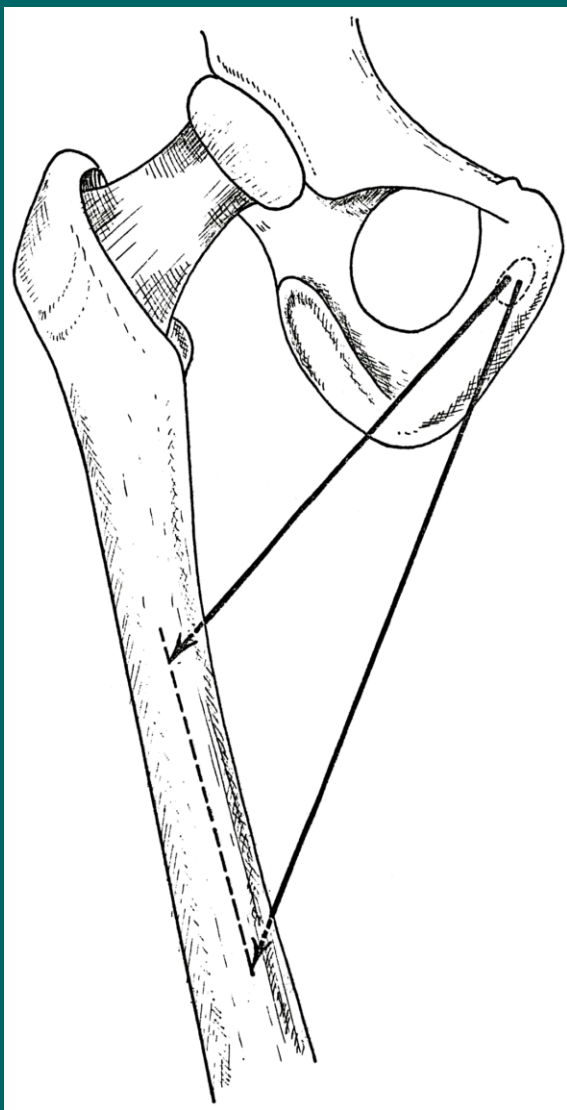
M.gracilis

Z: pod symfýzou

Ú: tuberositas tibiae (pes anserinus)

F: addukce stehna a flexe v kolenním
kloubu

I: n.obturatorius



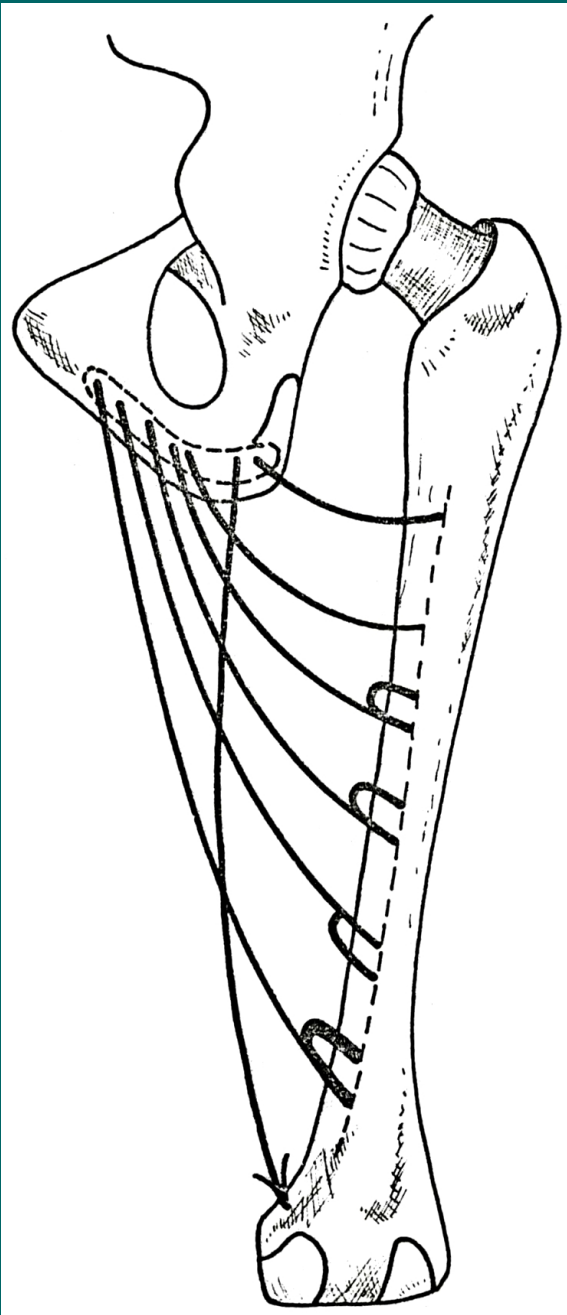
M.adductor longus

Z: ramus ossis pubis mezi symfýzou a tuberculum pubicum superior a ramus inferior

Ú: prostřední třetina linea aspera femoris,

F: addukce stehna

I: n.obturatorius



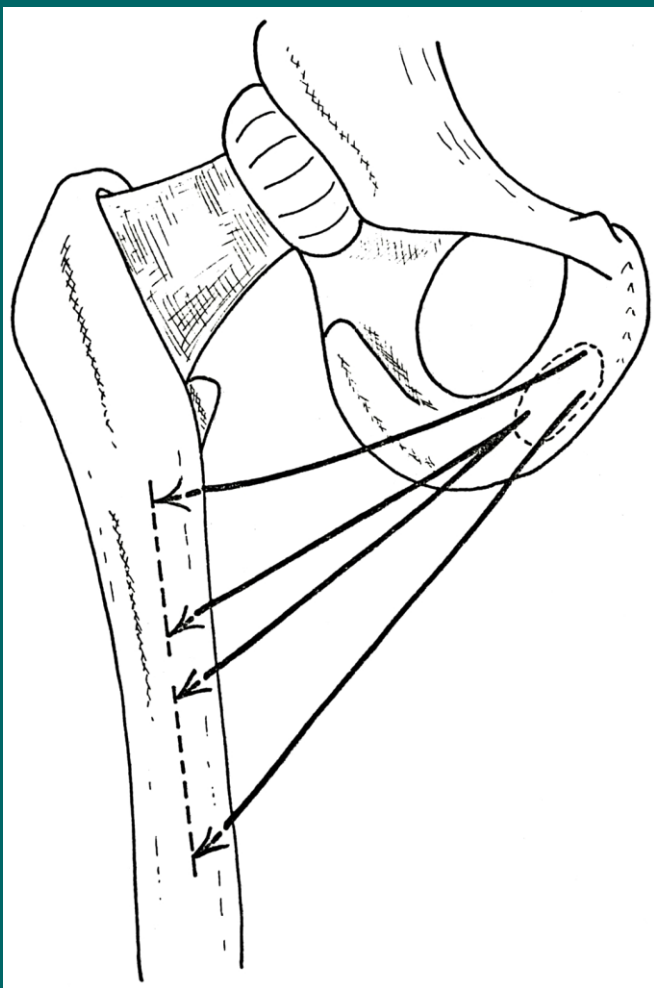
M.adductor magnus

Z: dolní okraj kosti pánevní až po tuber ischiadicum

Ú: labium mediale linea asperae femoris, condylus medialis femoris

F: addukce stehna

I: n.obturatorius, n.ischiadicus



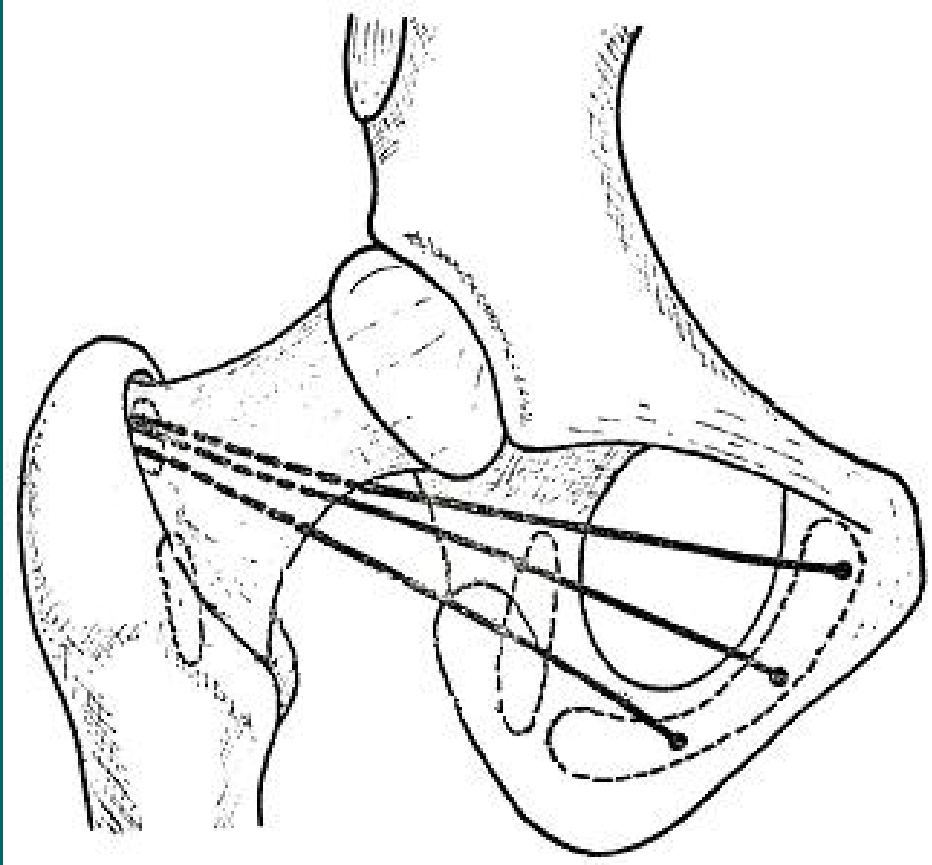
M.adductor brevis

Z: přechod ramus superior a ramus inferior
ossis pubis

Ú: proximální třetina linea aspera femoris,

F: addukce stehna

I: n.obturatorius



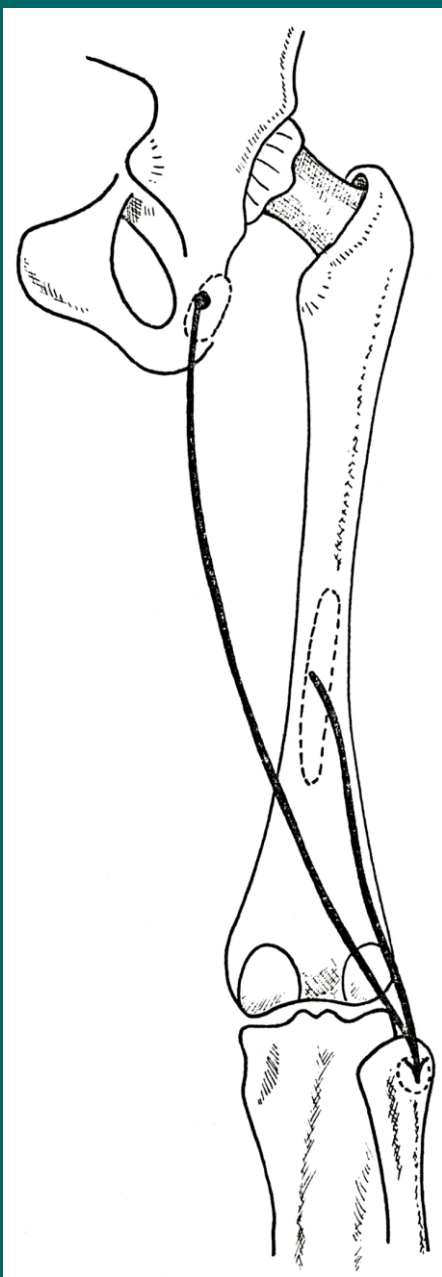
M.obturatorius externus

Z: zevní strana membrana obturatoria a okraj lemující kosti

Ú: fossa trochanterica

F: supinace stehna

I: n.obturatorius



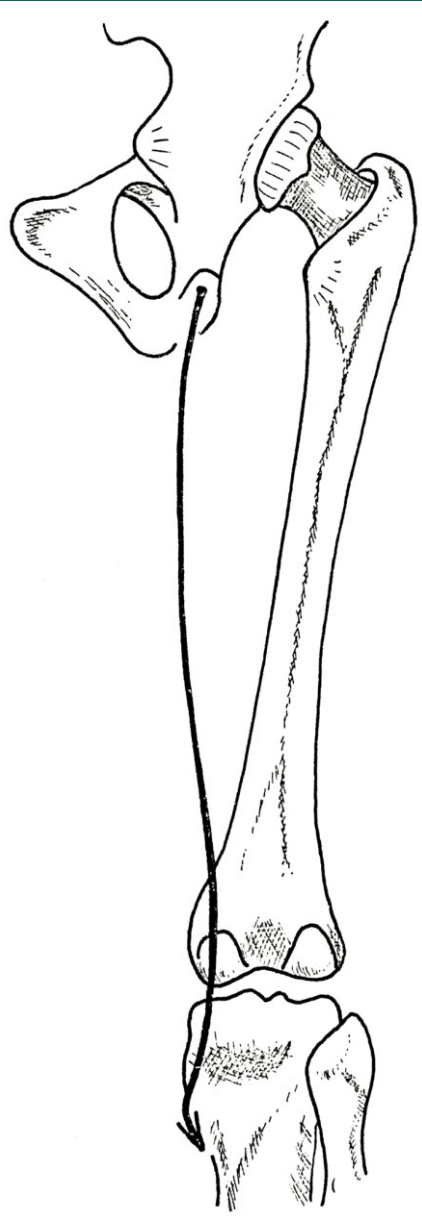
M.biceps femoris

Z: caput longum na tuber ischiadicum,
caput breve na prostřední části labium
laterale lineae asperae

Ú: caput fibulae

F: zanožení v kyčelním kloubu, flexe v
kloubu kolenním

I: n.ischiadicus



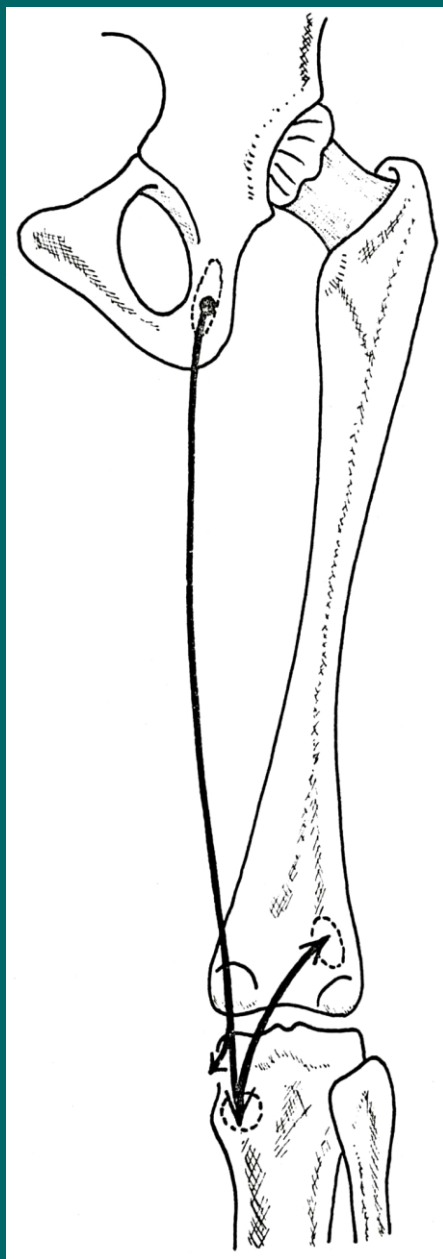
M.semitendinosus

Z: tuber ischiadicum

Ú: tuberositas tibiae (pes anserinus)

F: zanožení v kyčli, flexe v kolenním kloubu

I: n.ischiadicus



M.semimembranosus

Z: tuber ischiadicum

Ú: mediální strana proximálního konce tibie, ligamentum popliteum obliquum

F: zanožení v kyčli, flexe v kolenním kloubu

I: n.ischiadicus

Svaly bércové

Dělíme na přední, laterální a zadní skupinu

Přední skupina:

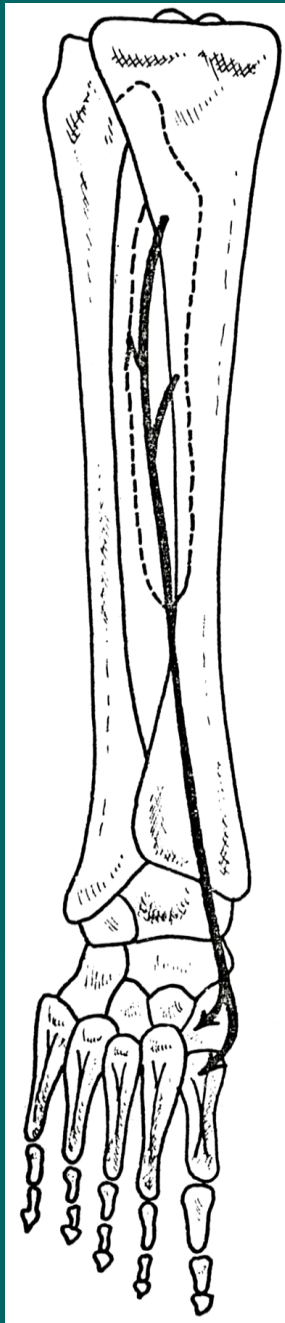
- m.tibialis ant., m.extenzor hallucis longus, m.extenzor digitorum longus

Laterální skupina:

- m.peroneus longus, m.peroneus brevis

Zadní skupina:

- m.triceps surae, m.plantaris, m.popliteus, m.tibialis posterior, m.flexor hallucis longus, m.flexor digitorum longus



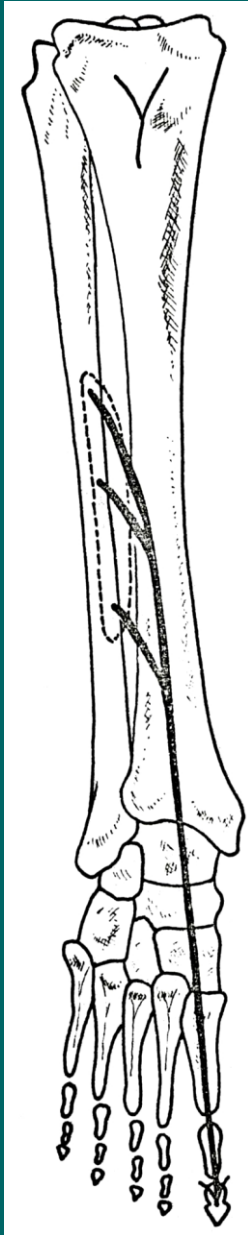
M.tibialis anterior

Z: zevní strana tibie, membrana interossea cruris

Ú: os cuneiforme mediale, base I.kosti metatarsální

F: dorsální flexe nohy a její supinace

I: n.peroneus profundus



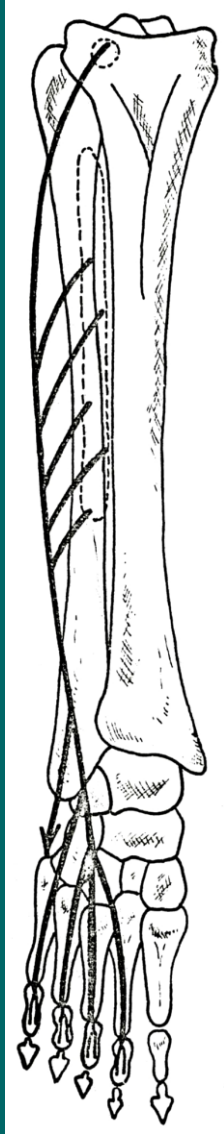
M.extensor hallucis longus

Z: vnitřní plocha fibuly a membrana interossea cruris

Ú: dorsální aponeuróza palce

F: dorsální flexe palce a nohy

I: n.peroneus profundus



M. extensor digitorum longus

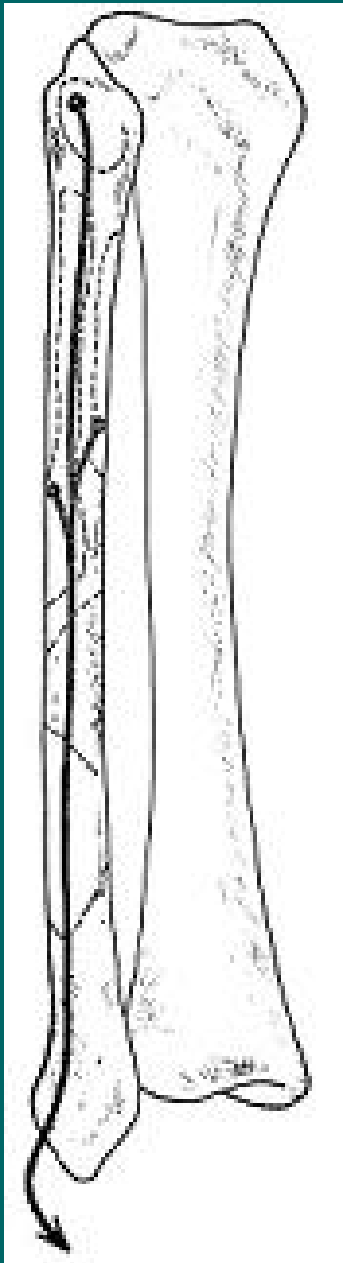
Z: kondylus lateralis tibiae, proximální konec fibuly a membrana interossea cruris

Za průběhu se dělí na 5 šlach

Ú: dorsální aponeuróza tříčlankových prstů, pátá hlava se upíná na tuberositas ossis metatarsi V. (peroneus tertius)

F: extenze prstů a nohy a její pronace

I: n. peroneus profundus



M.peroneus longus

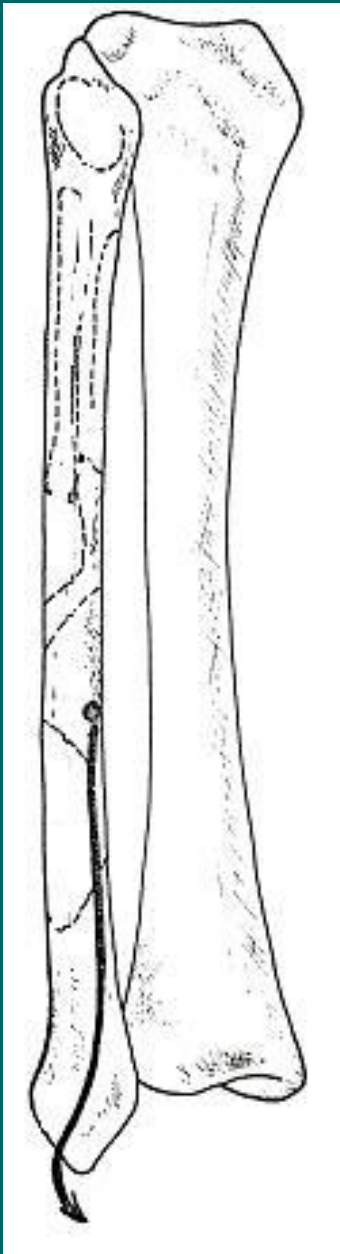
Z: caput fibulae, proximální konec fibuly z vnější strany

P: pod sulcus malleoli lateralis, trochlea peronealis na planta pedis

Ú: os cuneiforme mediale, base 1.kosti metatarsální

F: plantární flexe nohy a její pronace

I: n.peroneus superficialis



M.peroneus brevis

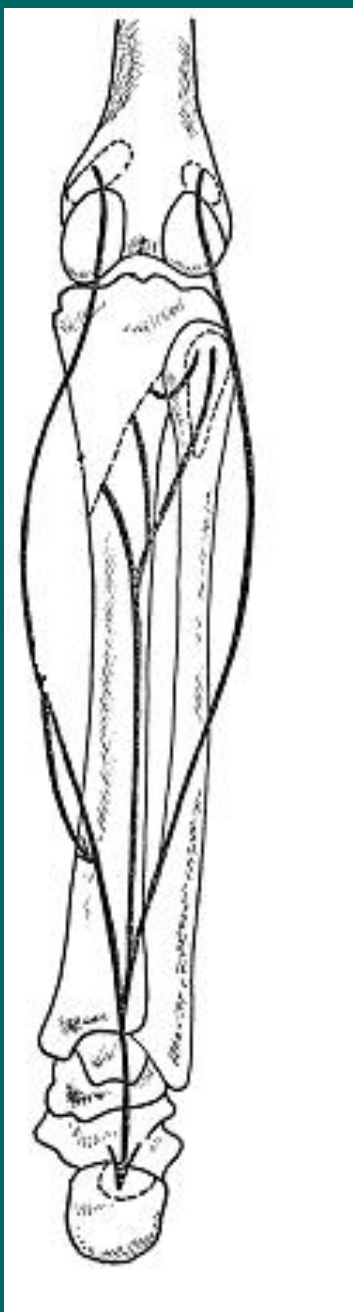
Z: distální část laterální plochy fibuly

P: pod sulcus malleoli lateralis, nad trochlea peronealis

Ú: tuberositas ossis metatarsi V.

F: plantární flexe nohy a její pronace

I: n.peroneus superficialis



M.triceps surae

Mohutný sval, tvořící podklad lýtka, dělí se na povrchový **m.gastrocnemius** a hluboký **m.soleus**

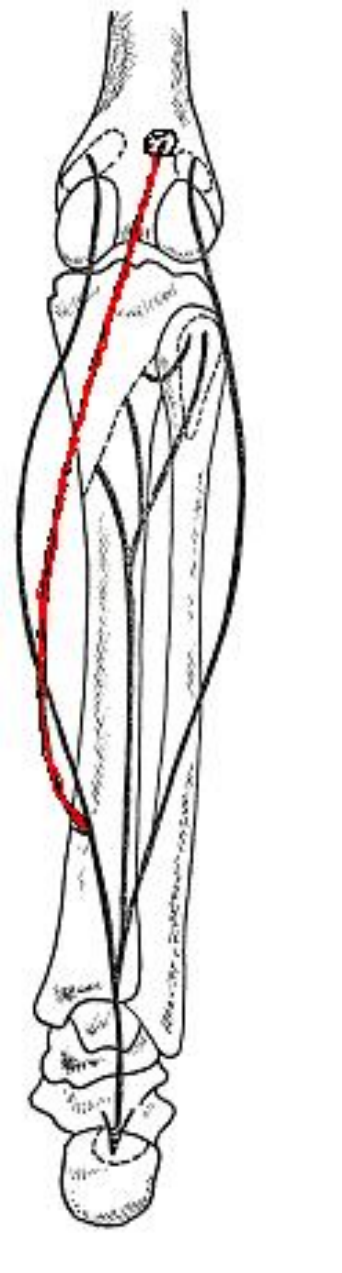
Z 1: oba epicondyly femuru, caput mediale a laterale

Z 2: caput fibulae a arcus tendineus m.solei

Ú: tuber calcanei, tendo calcaneus(Achillova šlacha)

F: plantární flexe palce a flexe kolena (m.gastrocnemius)

I: n.tibialis



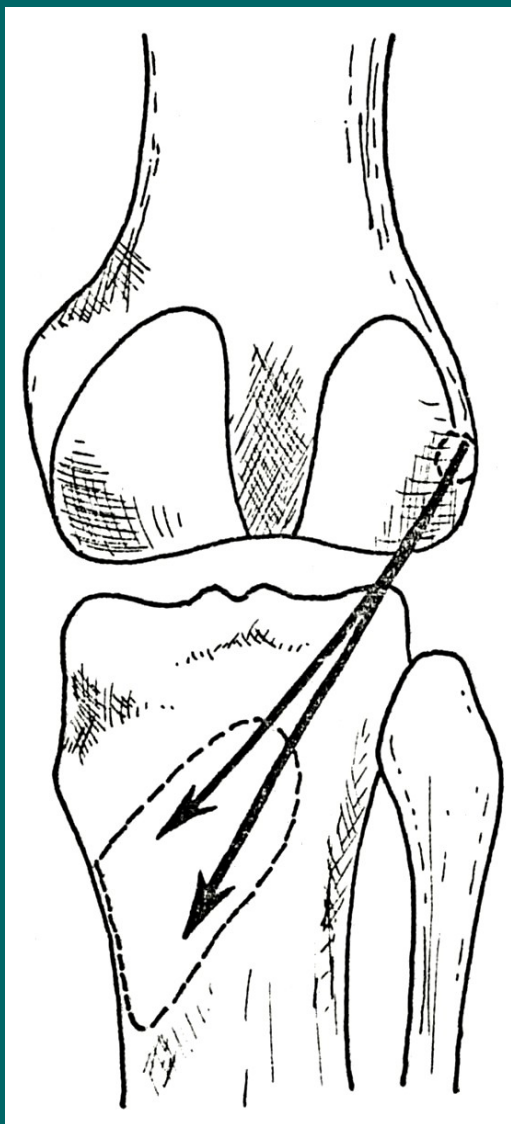
M. plantaris

Z: epicondylus lateralis femoris

Ú: splývá s Achillovou šlachou

F: plantární flexe palce a flexe kolena

I: n. tibialis



M.popliteus

Z: epicondylus lateralis femoris

Ú: linea musculi solei

F: flexe v kolenním kloubu

I: n.tibialis



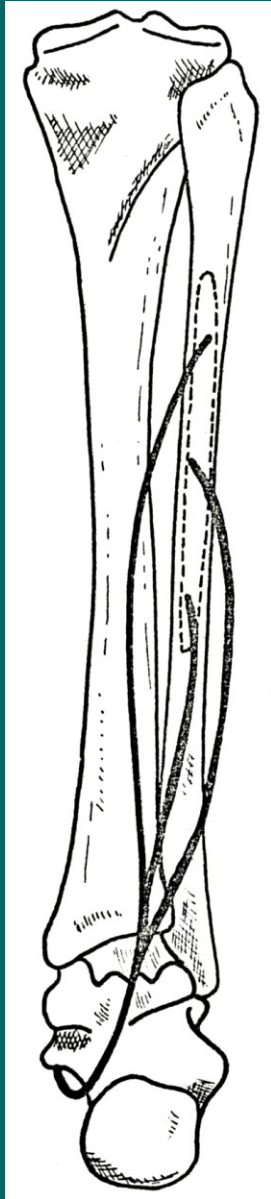
M.tibialis posterior

Z: zadní strana tibie, vnitřní plocha fibuly
a membrana interossea cruris

Ú: průchod skrz sulcus malleoli medialis na
tuberositas ossis navicularis

F: plantární flexe nohy, udržování klenby
nožní

I: n.tibialis



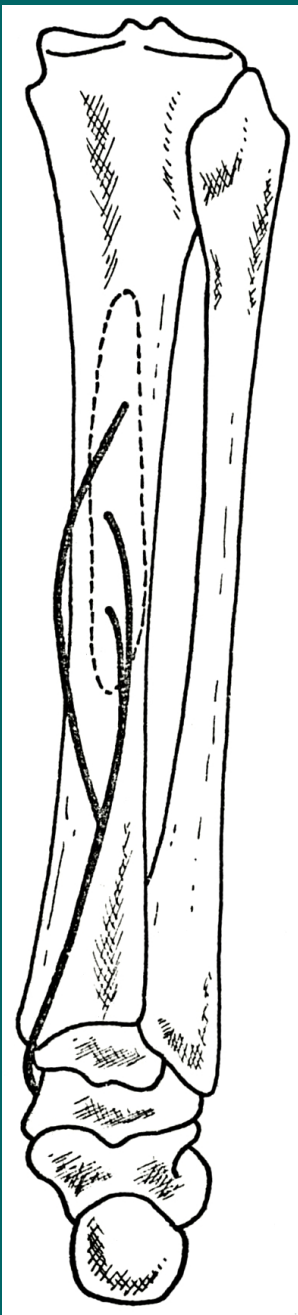
M.flexor hallucis longus

Z: zadní plocha fibuly, prochází pod sustentaculum tali a kříží se na plantě se šlachou m.flexor digitorum longus

Ú: distální článek palce

F: flexe palce a nohy

I: n.tibialis



M.flexor digitorum longus

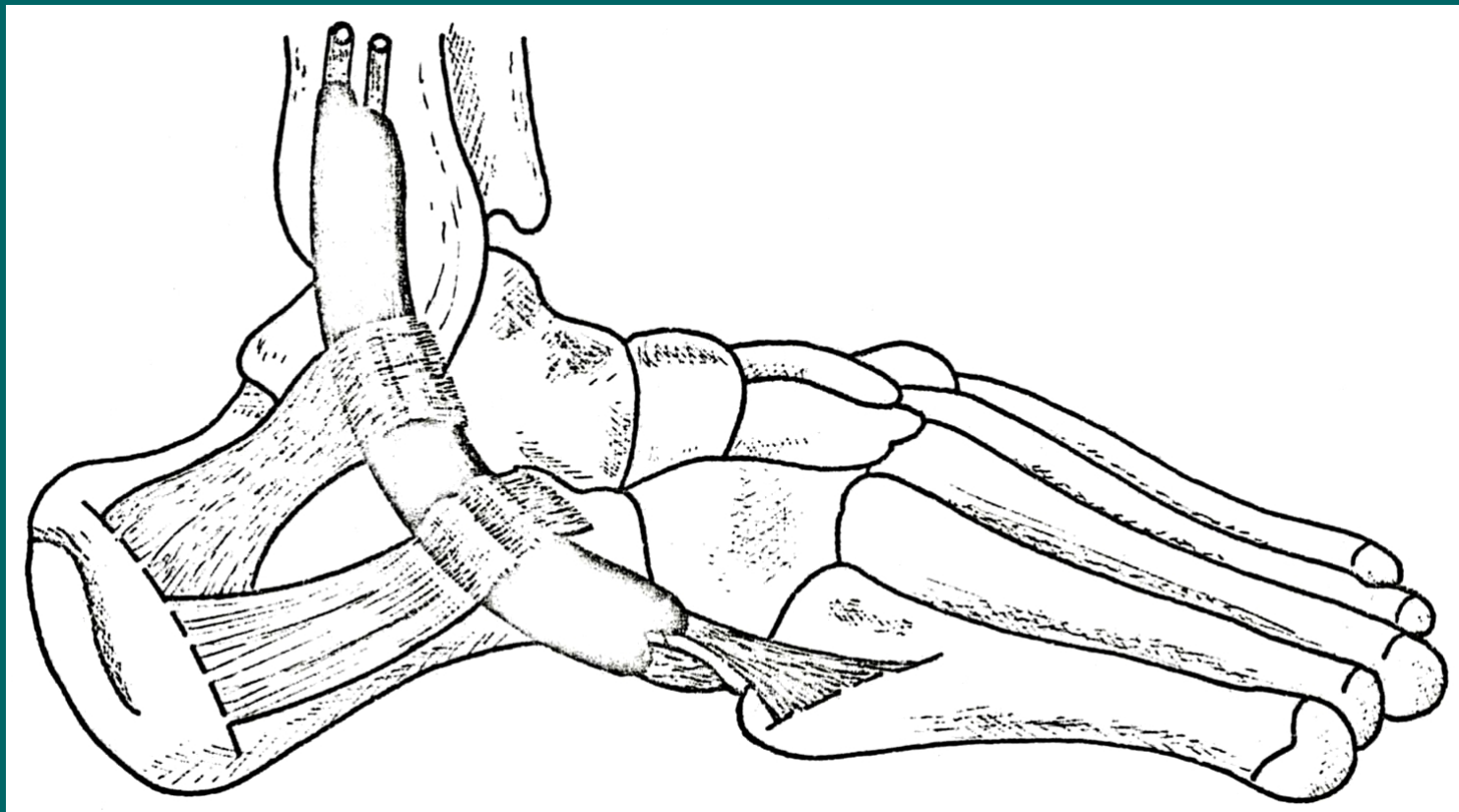
Z: zadní plocha tibie

Ú: distální článek tříčlankových prstů

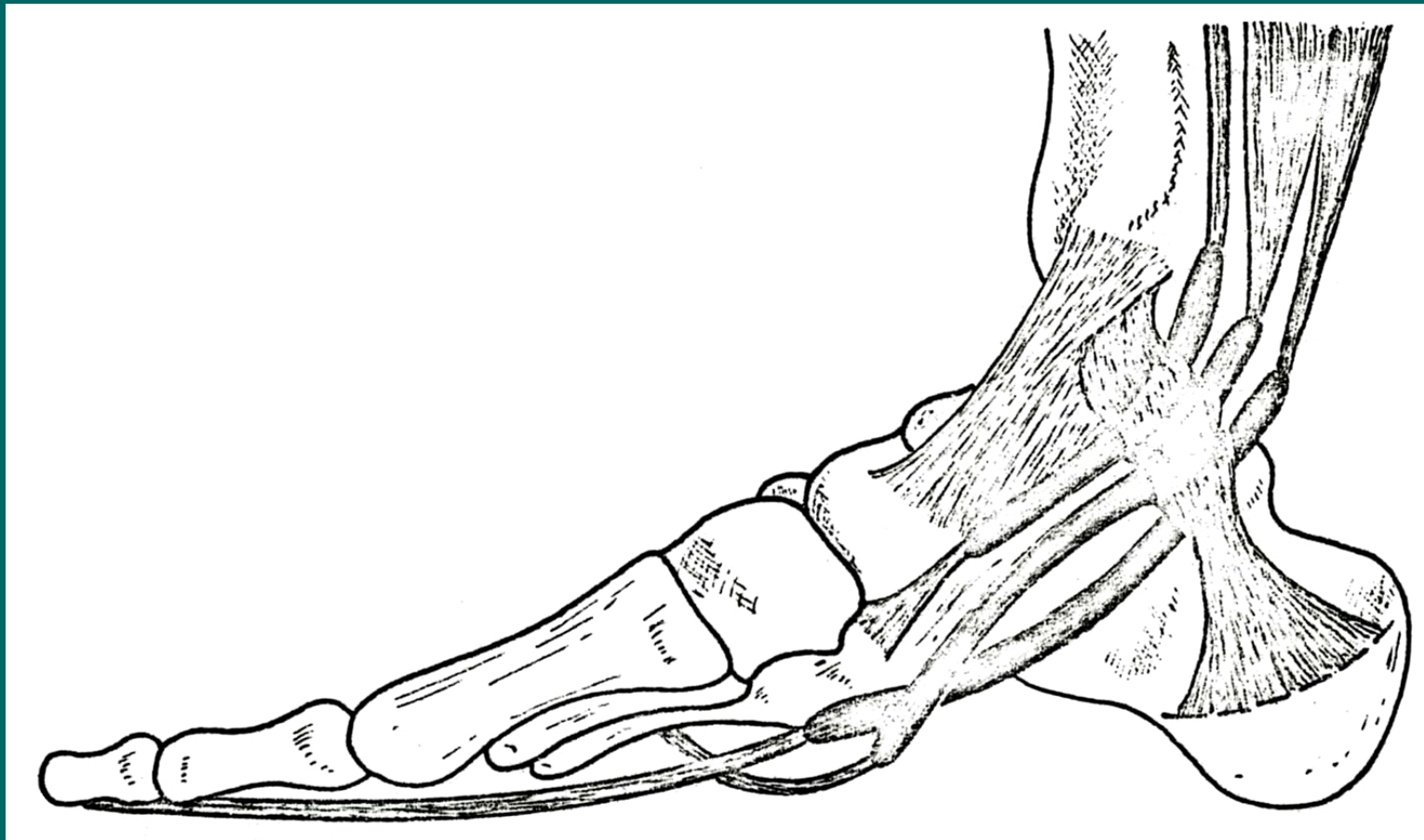
F: flexe prstů a nohy

I: n.tibialis

Retinaculum mm. peroneorum



Retinaculum mm.flexorum



Svaly nohy

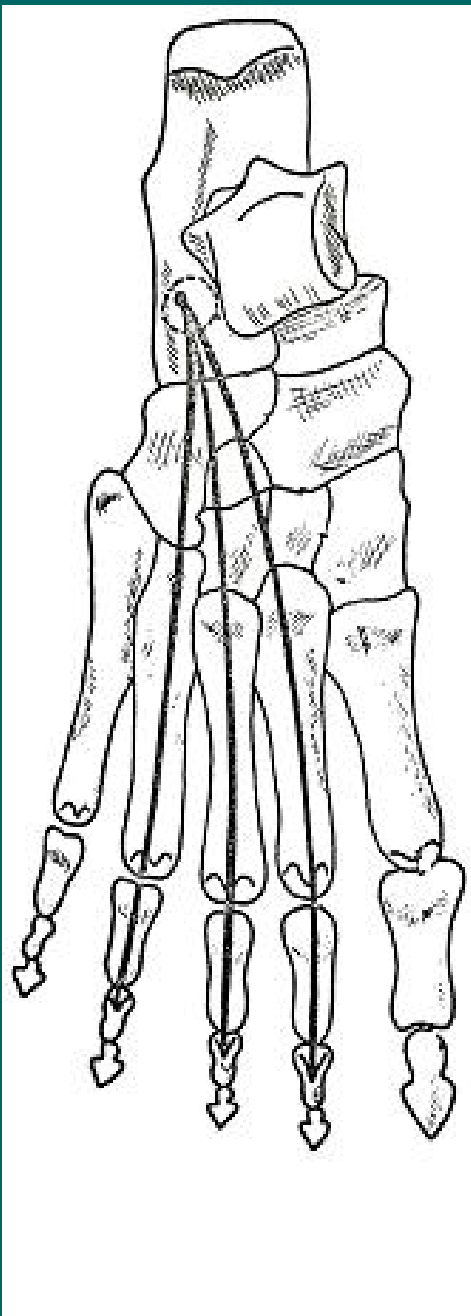
Dělíme na skupinu dorsální a plantární

Dorsální skupina:

- m.extensor hallucis brevis
- m.extensor digitorum brevis

Plantární skupina:

- Povrchová vrstva: m.abductor hallucis
m.flexor digitorum brevis
m.abductor digiti minimi
- Prostřední vrstva: m.quadratus plantae
mm.lumbricales
- Hluboká vrstva: m.flexor hallucis brevis
m.adductor hallucis
m.flexor digiti minimi brevis
m.opponens digiti V.
- Interosseální vrstva: mm.interossei dorsales
mm.interossei plantares



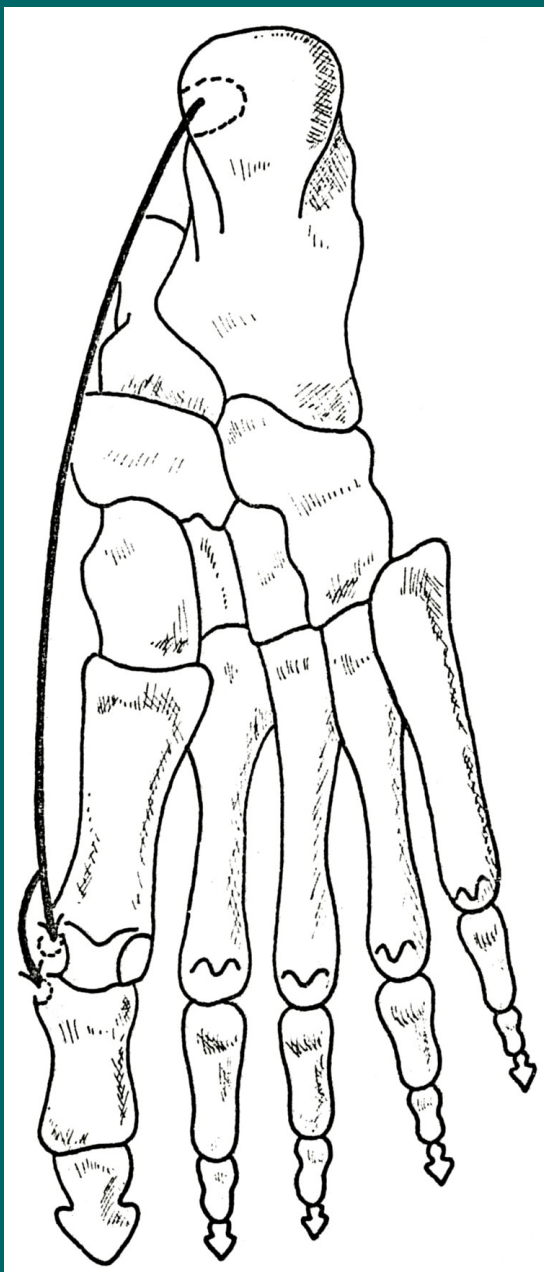
M.extensor digitorum brevis

Z: sousedství sinus tarsi

Ú: rozdělení do tří šlach, dorsální aponeuróza 2. až 4.prstu

F: extenze prstů

I: n.peroneus profundus



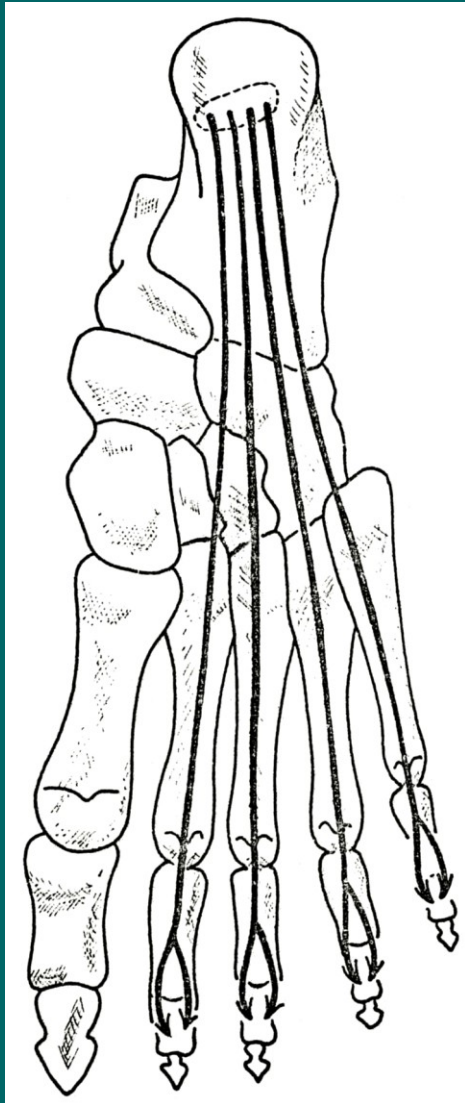
M.abductor hallucis

Z: tuber calcanei (processus med.)

Ú: mediální sesamská kůstka
art.metatarsophalangea a base
proximálního článku palce

F: abdukce a flexe proximálního článku
palce

I: n.plantaris medialis



M.flexor digitorum brevis

Z: tuber calcanei (processus med.)

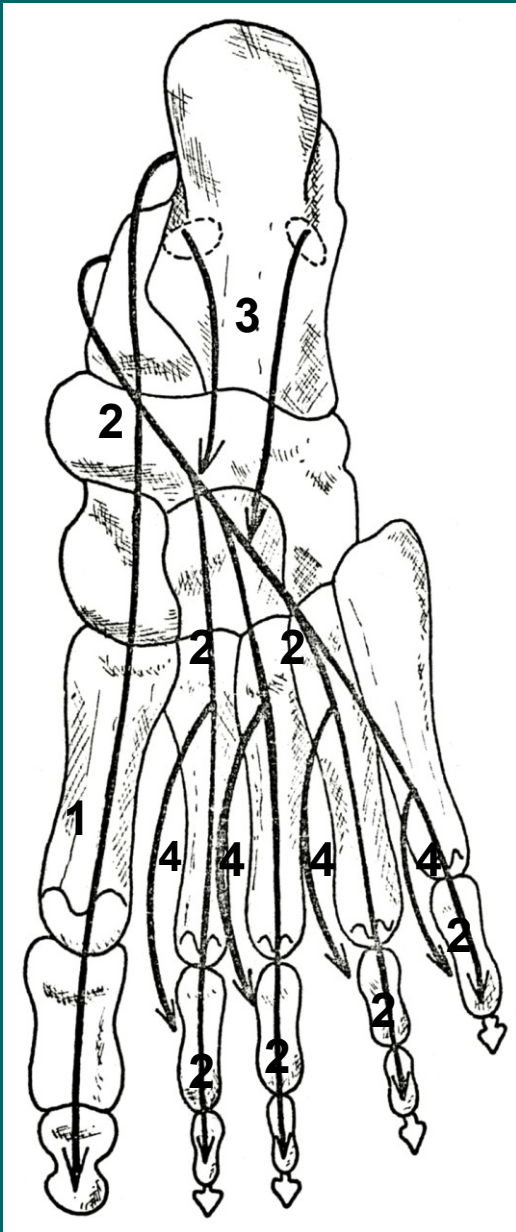
P: 4 cípy, přecházejí ve šlachy, které se štěpí na 2 raménka

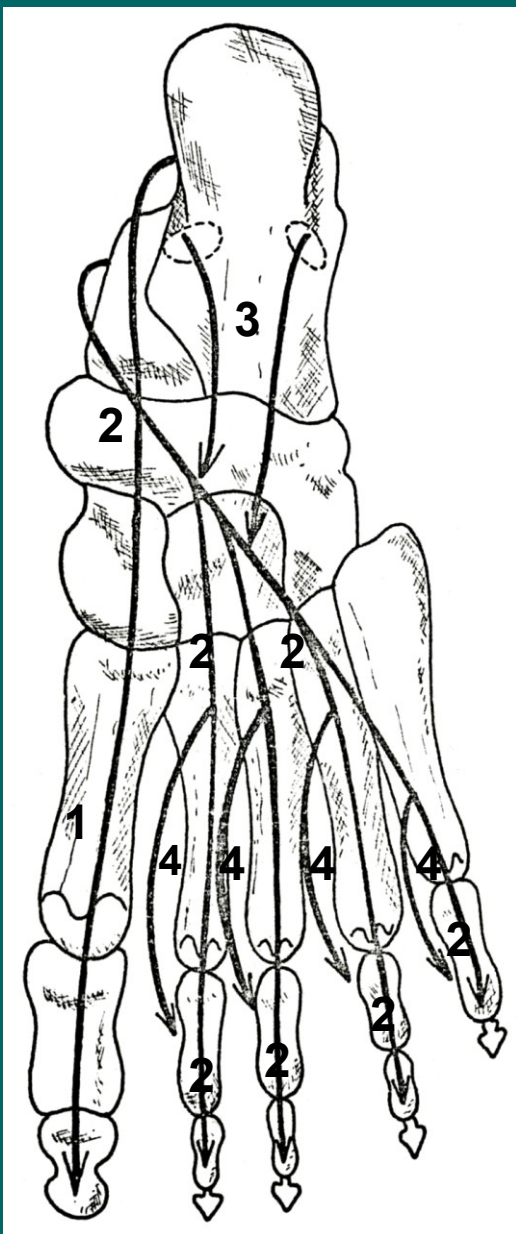
Ú: phalanx media

F: flexe proximálního a prostředního článku prstu

I: n.plantaris medialis

**Překřížení m.flexor hallucis longus (1),
m.flexor digitorum longus (2),
m.quadratus plantae (3) a
mm.lumbricales (4)**





M.quadratus plantae (3)

Z: tuber calcanei

Ú: šlacha m.flexor digitorum longus

F: napomáhá flexi prstů

I: n.plantaris lat.

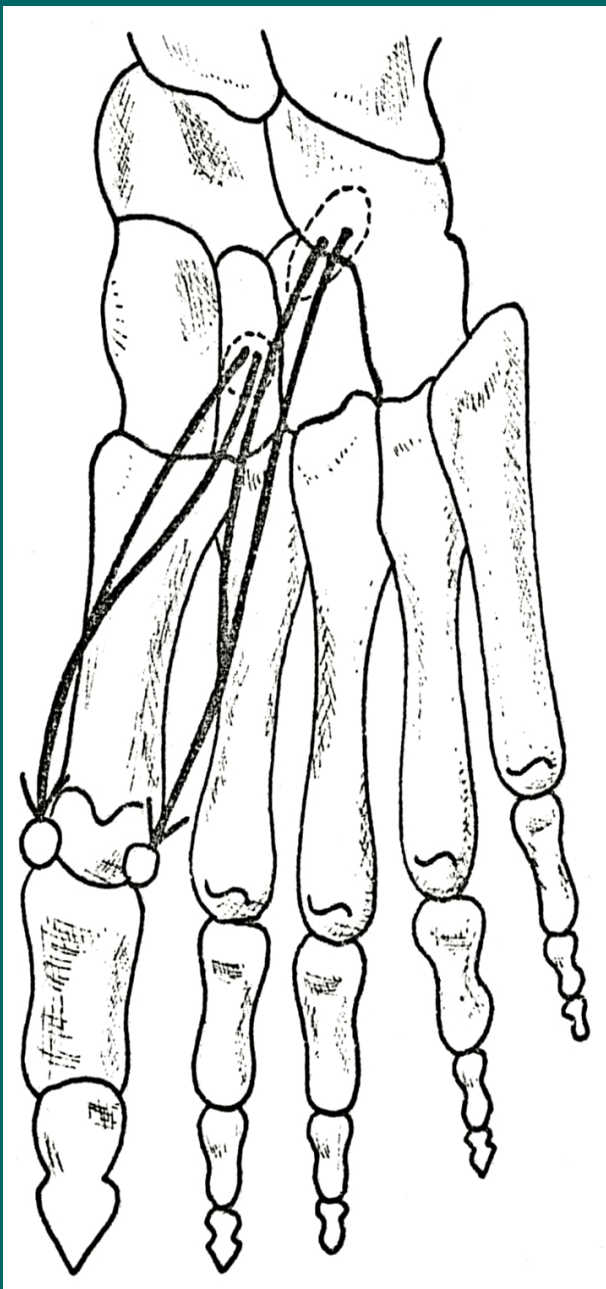
Mm.lumbricales (4)

Z: šlachy m.flexor digitorum longus

Ú: mediální strana proximálních článků,
dorsální aponeuróza 2. až 5. prstu

F: flexe proximálních, extenze distálních
článků, naklánění prstů k palci

I: n.plantaris medialis a lateralis



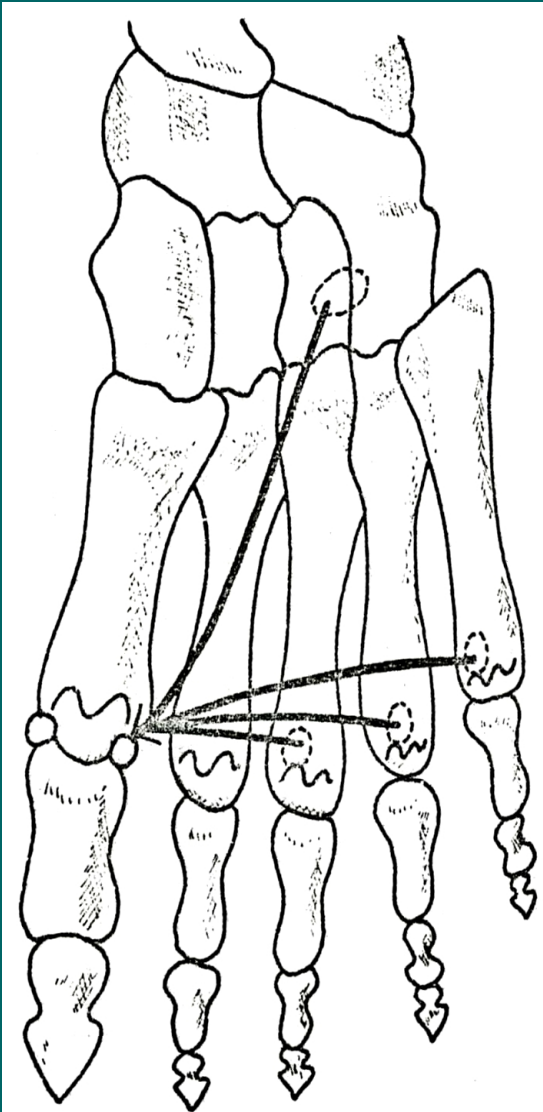
M.flexor hallucis brevis

Z: plantární strana klínových kostí (2 hlavy)

Ú: sesamské kůstky palce nohy

F: flexe palce

I: n.plantaris medialis

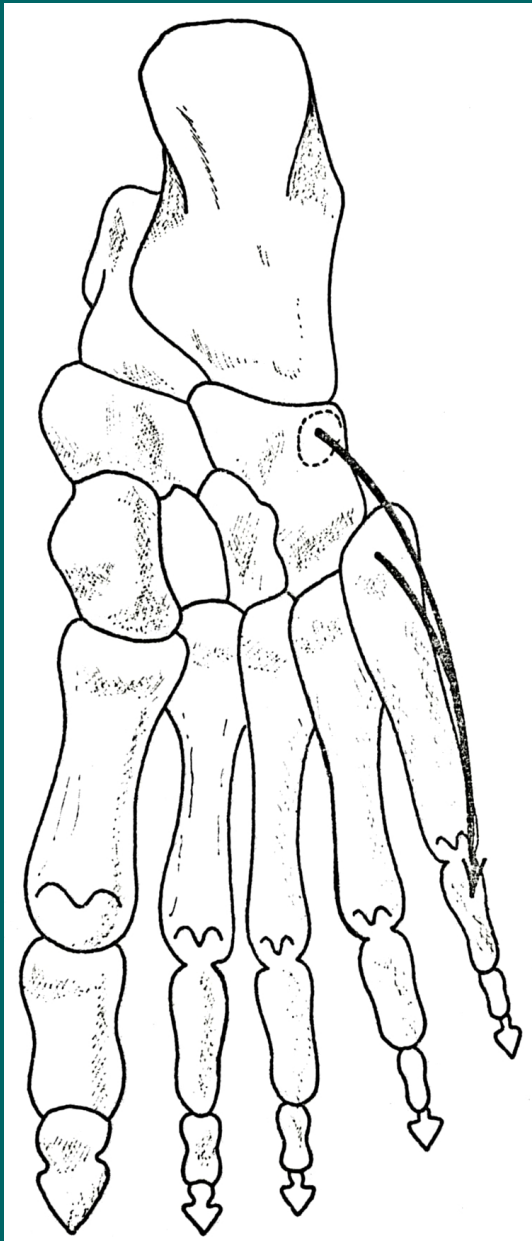


M.adductor hallucis

Z: **caput obliquum** na plantární straně
distálních tarsálních kostí
caput transversum na plantární straně
3.,4. a 5. art.metatarsophalangae
Ú: laterální sesamská kůstka palce

F: addukce palce

I: n.plantaris lateralis



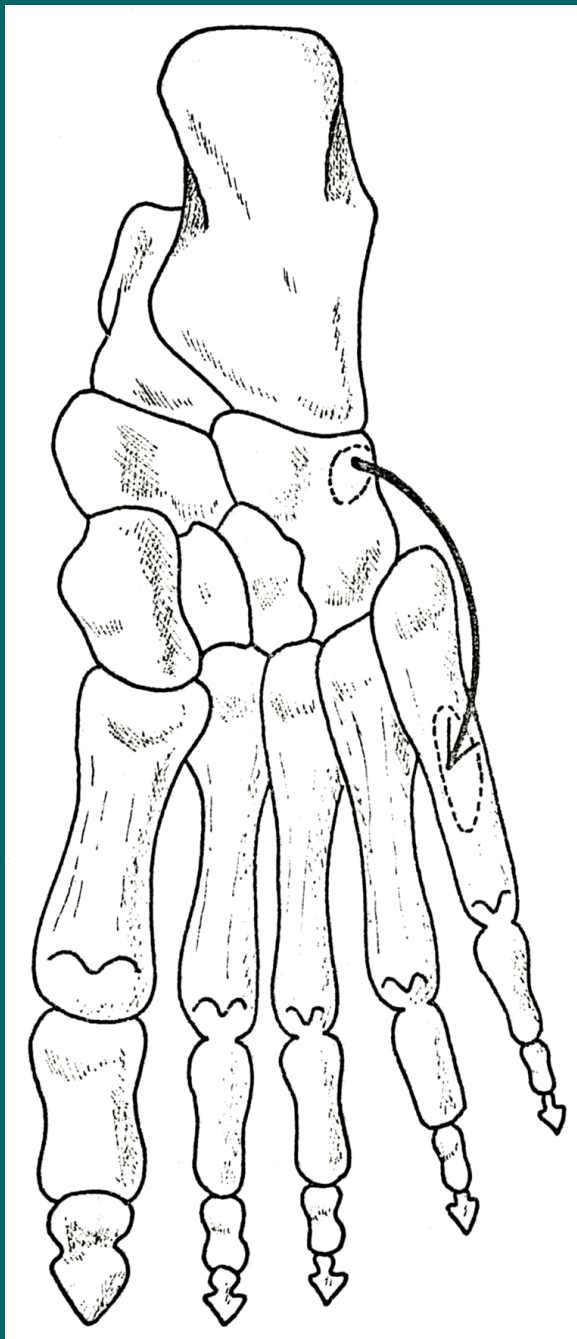
M.flexor digiti minimi brevis

Z: plantární strana os cuboideum a base 5. kosti metatarsální

Ú: base proximálního článku malíku

F: flexe proximálního článku 5.prstu

I: n.plantaris lateralis



M. opponens digiti minimi

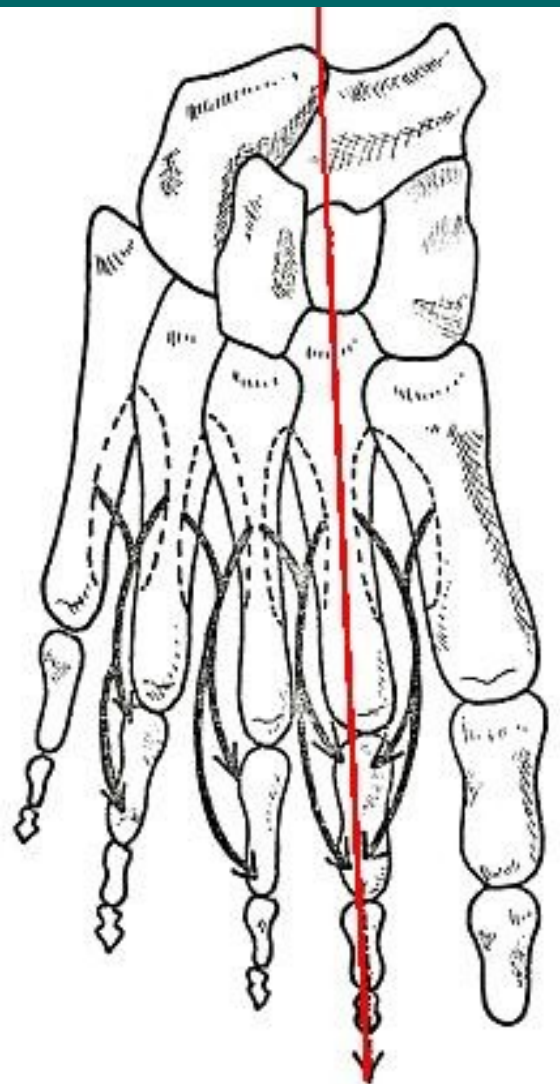
(Odděluje se od m. flexor digiti minimi brevis)

Z: plantární strana ossis cuboidei

Ú: tělo 5. kosti metatarsální

F: opozice 5. prstu

I: n. plantaris lateralis



Dorsální strana

Mm.interossei dorsales

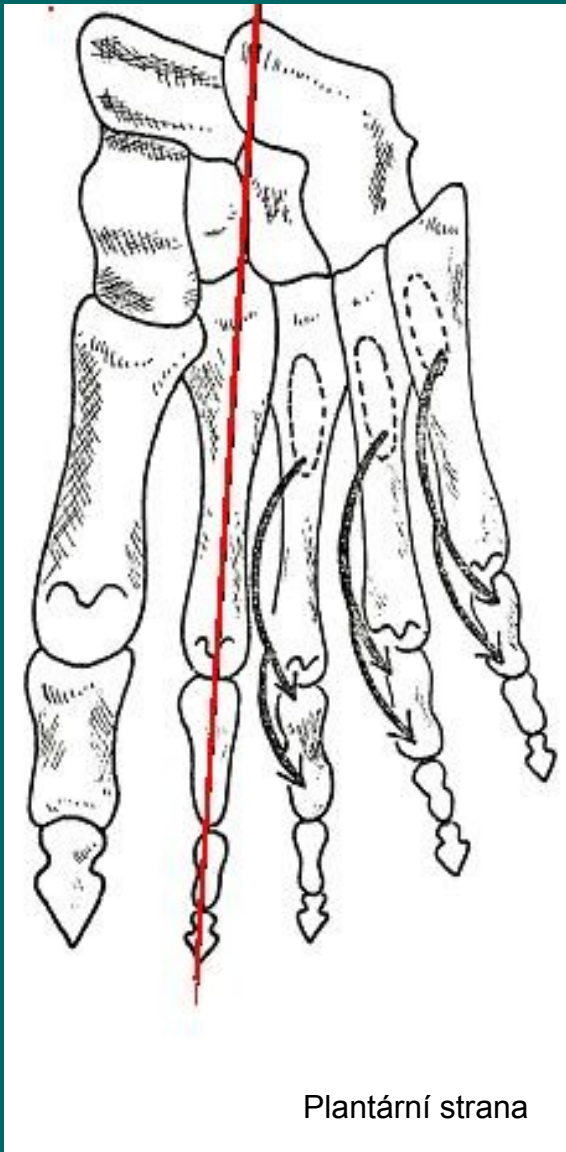
(čtyři svaly)

Z: sousední strany metatarsálních kostí

Ú: base proximálních článků, dorsální aponeuróza strany prstu odvrácená od osy nohy (osa nohy prochází středem 2.prstu)

F: flexe proximálních článků, extenze prostředních a distálních článků, odtažení prstů od osy nohy

I: n.plantaris lateralis



Plantární strana

Mm.interossei plantares

(tři svaly)

Z: 3. až 5. metatarsální kost

Ú: base proximálního článku a dorsální aponeuróza prstu na straně přivrácené k ose nohy = na palcovou stranu 3.,4. a 5. prstu

F: flexe proximálních článků, extenze prostředních a distálních.
Přitažení 3. až 5. prstu k ose nohy

I: n.plantaris lateralis