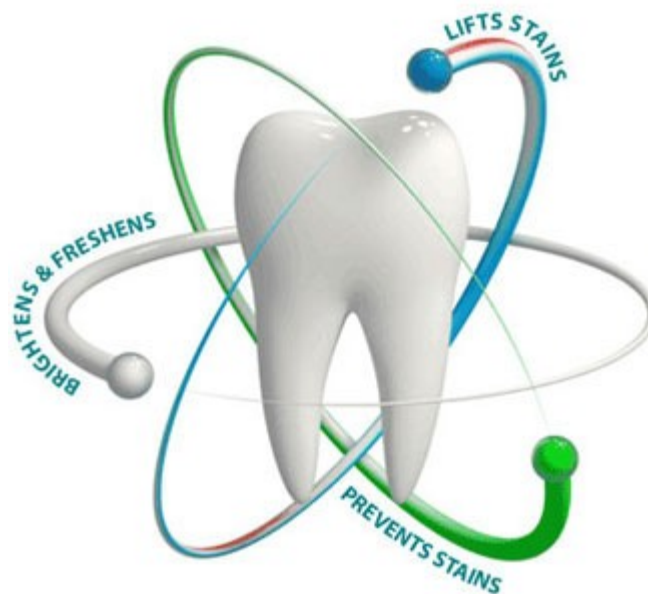




# Přednáška 2

- zub a zubní lůžko
- periodontium
- parodont
- gingiva
- metody zpracování tvrdých tkání
- zub – sklovina



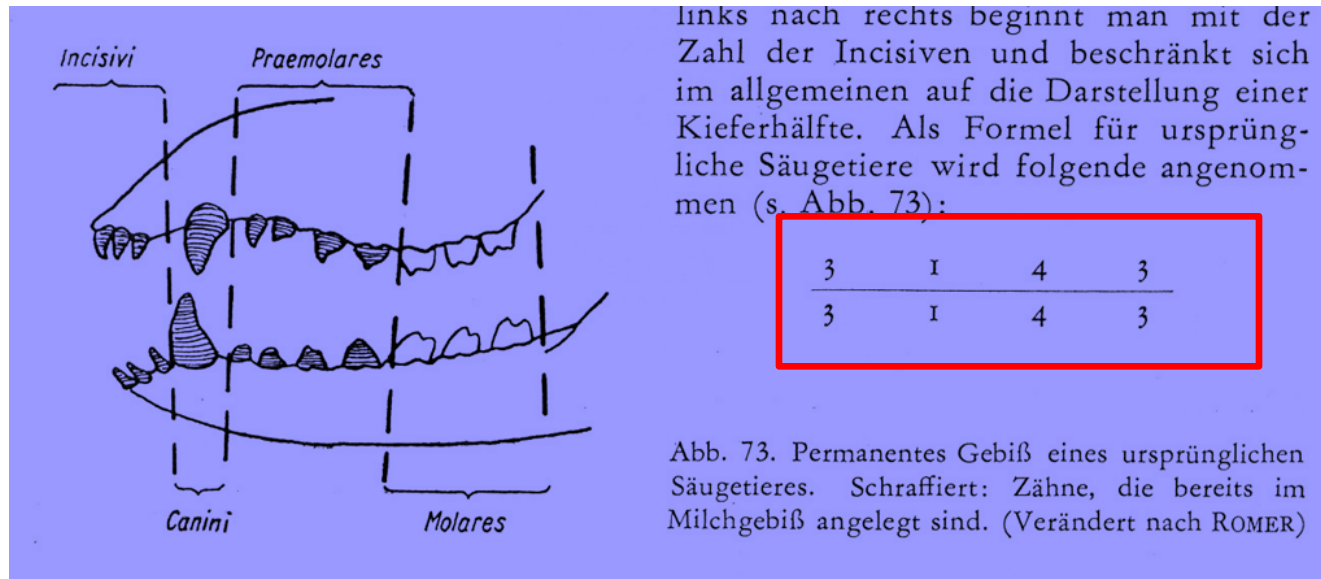
# Základy fylogeneze a srovnávací anatomie zubů

**zuby – tvrdé orgány, které jsou pokládány za deriváty kůže; podobně jako ona derivují z ektodermu a mezenchymu**

**tzv. **pravé zuby** (z emailu a dentinu) se objevují až u čelistnatých obratlovců (Gnathostomata)**

za předchůdce zubů se považují **plakoidní šupiny u paryb**, které pokrývaly povrch těla a dutinu ústní

počet zubů – variabilní, od asi 15 až po cca 170, pro daný druh charakteristický



u primátů a člověka: 32

	2	1	2	3
	I <sub>1</sub>	I <sub>2</sub>	C	P <sub>1</sub> P <sub>2</sub> M <sub>1</sub> M <sub>2</sub> M <sub>3</sub>

# soubor všech zubů = dentice

U člověka je dentice

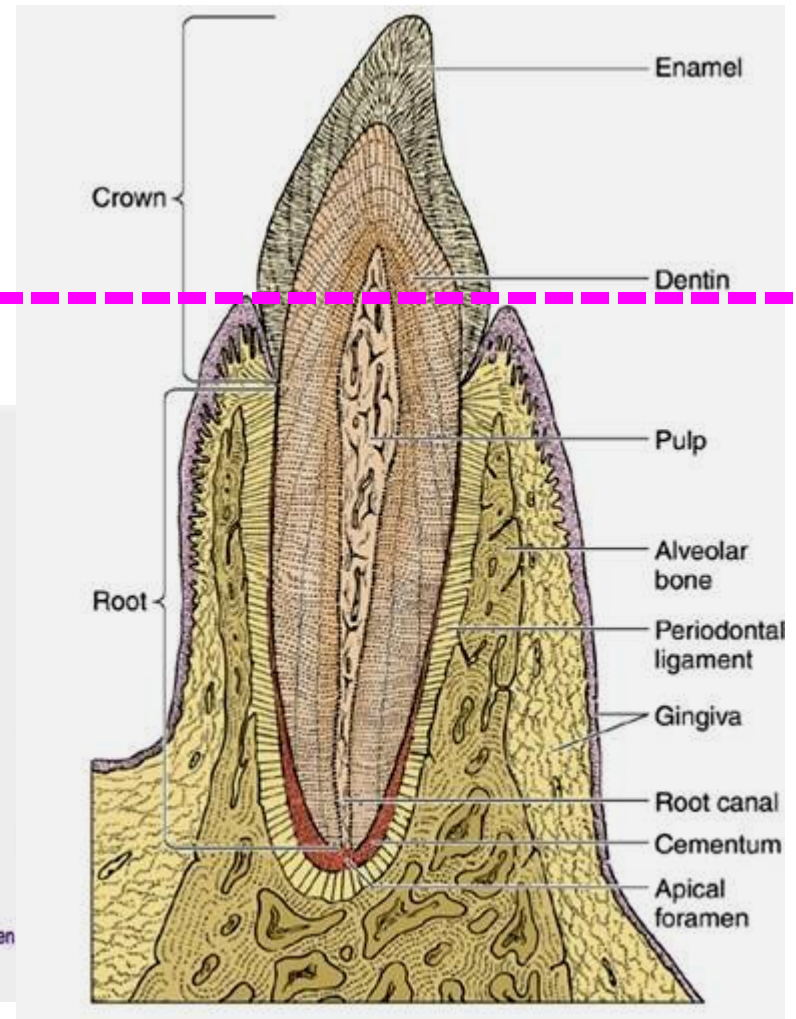
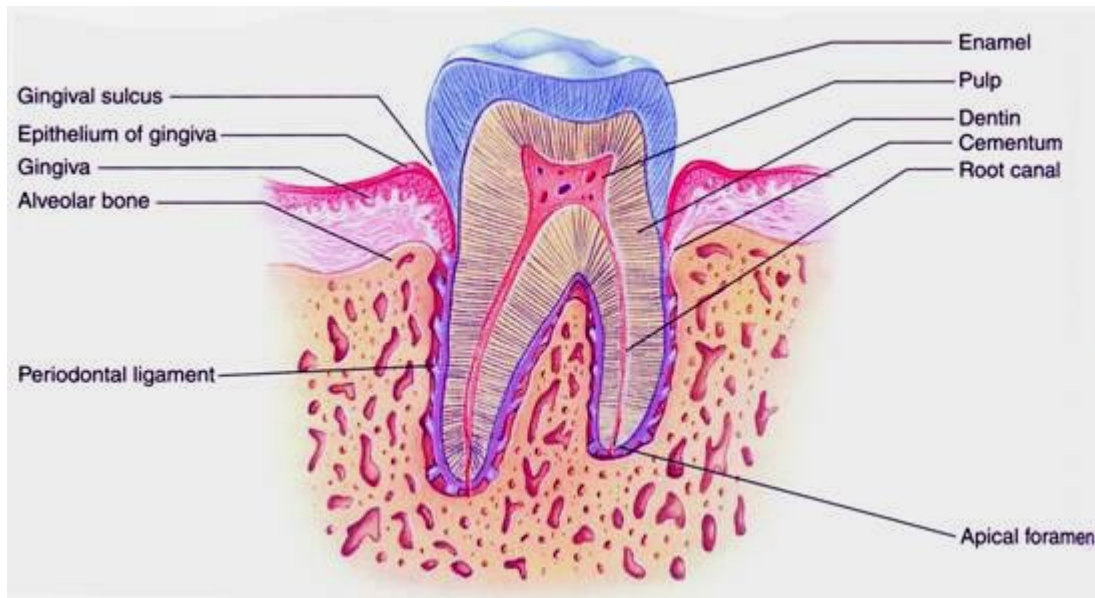
- **podle tvaru zubů: heterodontní** – zuby jsou tvarově odlišné  
(u savců dentes incisivi, canini, praemolares a molares)
- **podle počtu výměn: difyodontní** (dentes decidui, dentes permanentes)
- **podle způsobu upevnění k čelisti: thekodontní** - vsazeny do zubních jamek

# Zub a zubní lůžko, periodontium, parodont, gingiva

směry užívané při popisu: **apikální, koronální, mesiální, distální, vestibulární, linguální (palatinální)**

## části zubu: korunka, krček a kořen

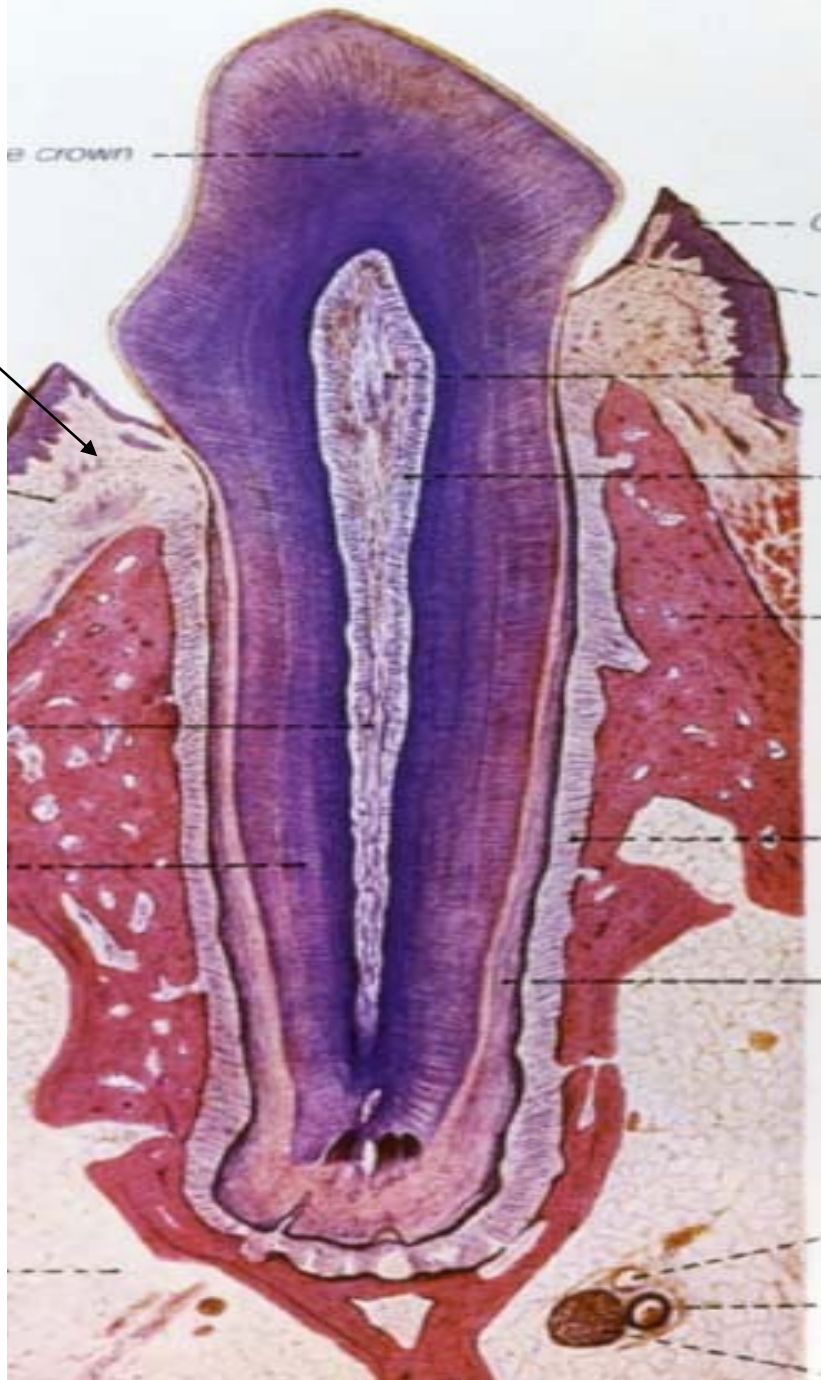dutina **cavum dentis** přecházející do kořenového kanálku **canalis radicis dentis**, ten ústí na apexu kořene otvorem **foramen apicis radicis dentis**  
anatomická vs **klinická korunka**,  
anatomický vs **klinický kořen**





# Zub (dens)

gingiva



## TERMINOLOGIE:

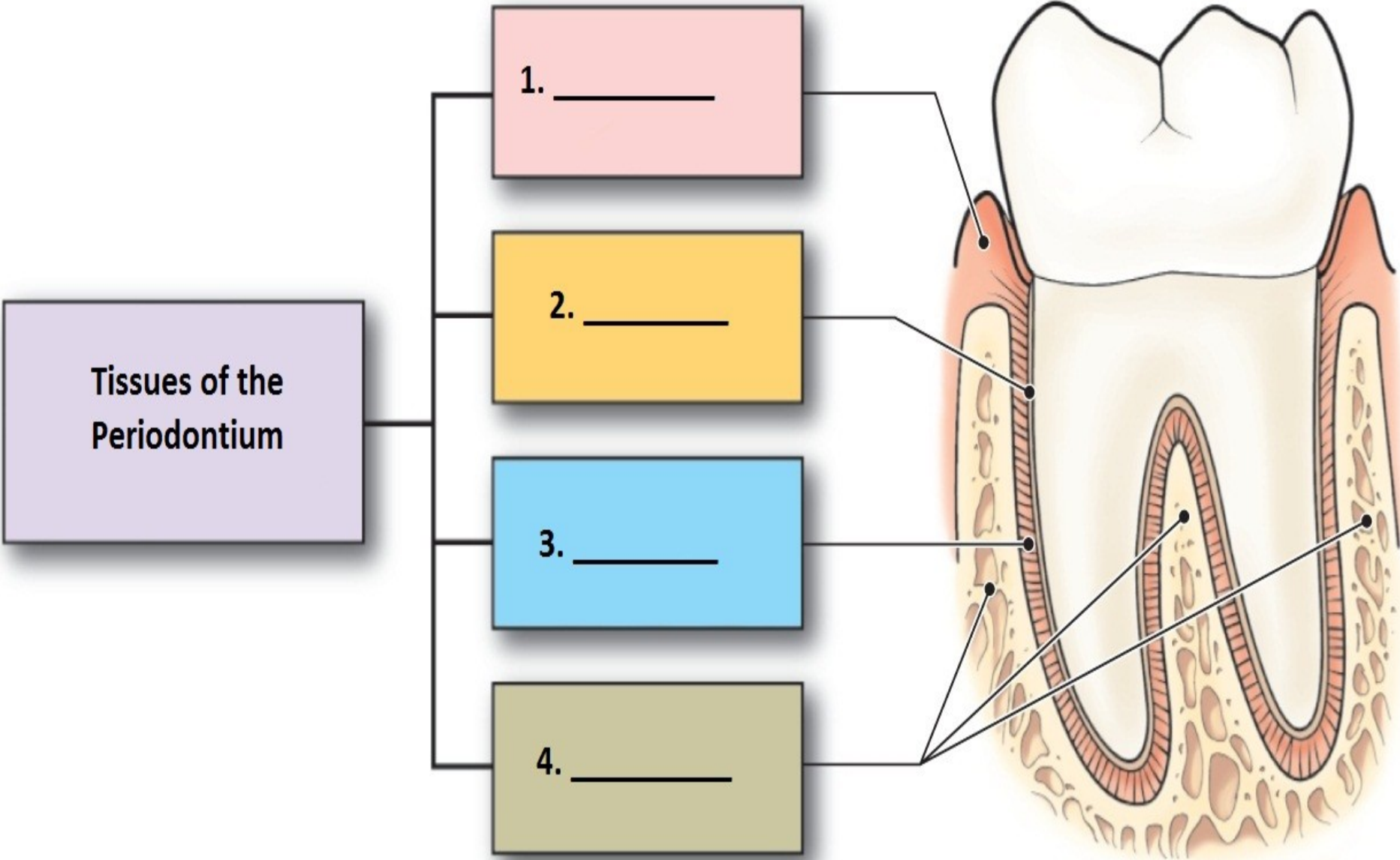
Dentes decidui (lactei) - 20  
Dentes permanentes – 28-32

Corona dentis (korunka)  
Collum (krček)  
Radix (kořen)  
Cavum et canalis radices dentis  
(dutina a kořenový kanálek)  
Pulpa dentis  
Foramen apicis radices

Alveolus (zubní lůžko)  
(gomphosis – syndesmosis)  
Periodontium (ozubice)  
Závěsný aparát zubu

- **zubní lůžko, alveolus** každý zub má samostatné
- **Periodontium (ozubice)** - husté kolagenní vazivo, které upevňuje kořen zubu v lůžku
- **závěsný aparát zubu** = ozubice + cement zubního kořene + stěna zubního lůžka tvoří anatomicko-funkční celek
- závěsné zařízení od dutiny ústní odděluje **dáseň - gingiva**, která pevně přirůstá k povrchu krčku zubu a vytváří kolem něj **Gottliebovu epitelovou těsnicí manžetu**
- **parodont** = závěsný aparát zubu + dáseň

# Parodont



Tissues of the Periodontium

1. \_\_\_\_\_

2. \_\_\_\_\_

3. \_\_\_\_\_

4. \_\_\_\_\_



# Tkáně zuby

## - tvrdé:

- **sklovina - email,**

subst. adamantina (ř. adamas, adamantos = ocel, diamant),  
substantia vitrea (lat. vitrum = sklenice)

- **zubovina - dentin,**

substantia eburnea (l. ebur = slonovina)

- **cement** - substantia ossea

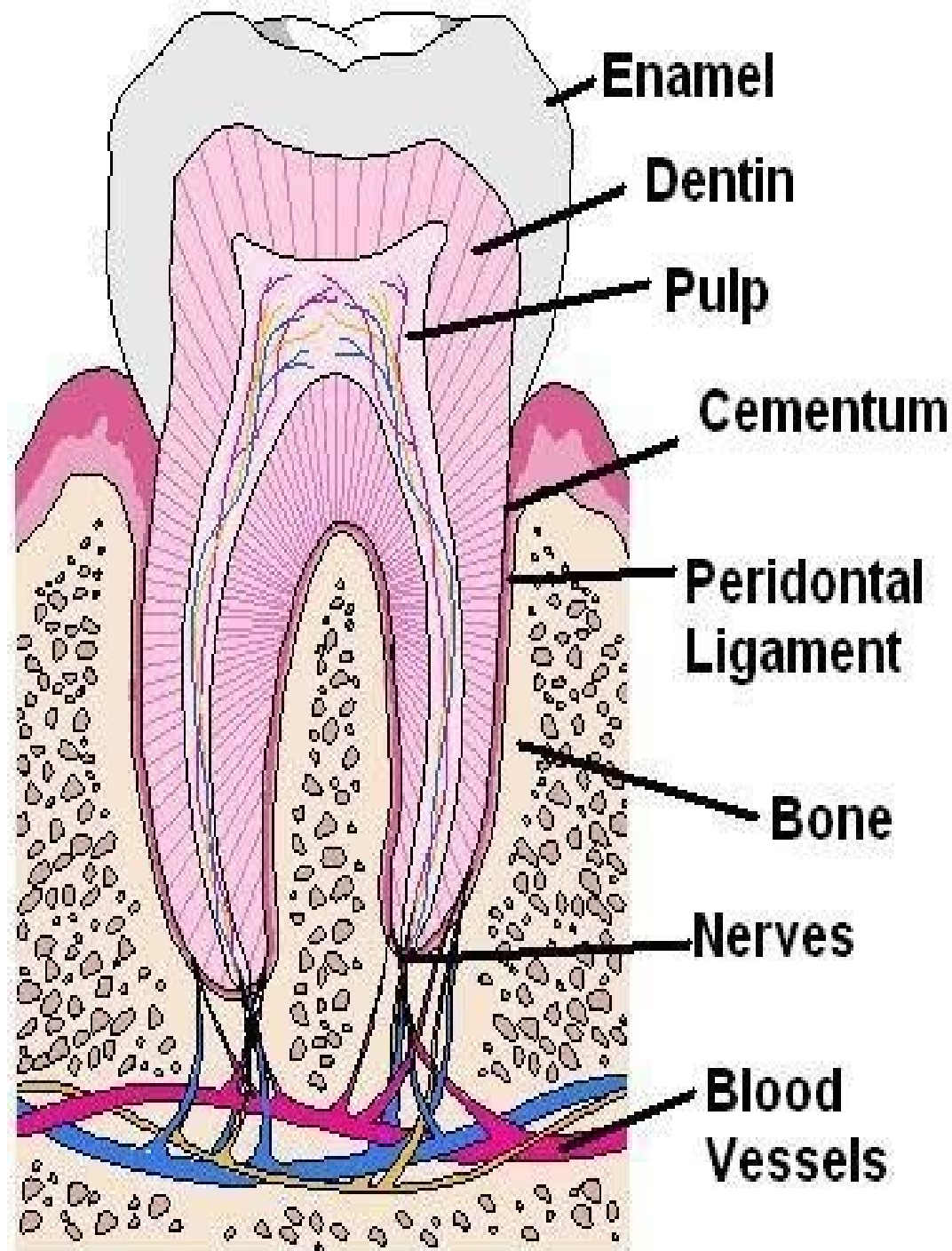
## - měkké:

- **zubní dřev - pulpa dentis**

# Tkáně zubu

(a jeho okolí)

- dentin
- sklovina
- cement
- pulpa
- periodontium,  
závěsný aparát,  
dentogingivální  
uzávěra, gingiva



# Tvrdé tkáně zubu a lamelózní kost - srovnání

	sklovina	zubovina	cement	lamelózní kost
barva	modrobílá	nažloutlá (slonová kost)	žlutohnědá	žlutohnědá
<b>anorganická složka</b>	<b>95 (86)</b>	<b>70 (45)</b>	<b>61 (33)</b>	<b>45 (23)</b>
<b>organická složka</b>	<b>1 (2)</b>	<b>20 (30)</b>	<b>27 (31)</b>	<b>30 (37)</b>
<b>H<sub>2</sub>O</b>	<b>4 (11)</b>	<b>10 (25)</b>	<b>12 (36)</b>	<b>25 (40)</b>
kolagenní vlákna	žádná	ano /kolmo k dentinovým tubulům/	ano / plst' /	ano /v lamele stejným směrem/
buňky	ameloblasty chybějí	odontoblasty (uloženy na pulpární straně dentinu)	cementoblasty (cementocyty)	osteoblasty osteocyty
<b>krevní cévy</b>	<b>ne</b>	<b>ne</b>	<b>ne</b>	<b>ano (v Haversových kanálcích)</b>
nervy	ne	ano (na začátku dentinových tubulů)	ne	ano (v Haversových kanálcích)

# Postupy užívané ke studiu mikroskopické stavby zubů

ve světelné mikroskopii se užívají:

- **zubní výbrusy**
- **obarvené řezy zhotovené z odvápněného zubu**

## Zubní výbrusy

50 - 70  $\mu\text{m}$  silné ploténky zhotovené broušením

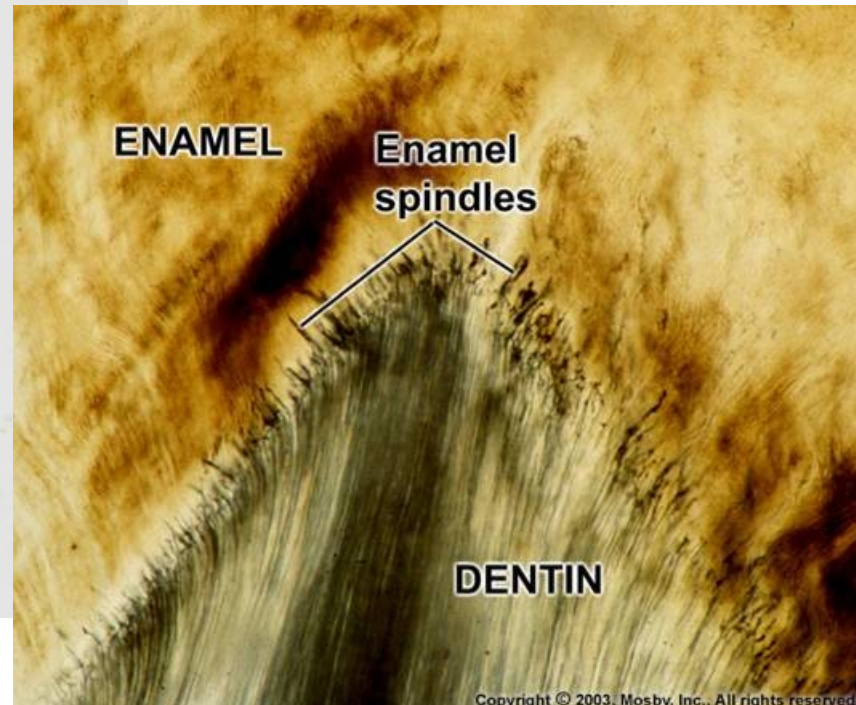
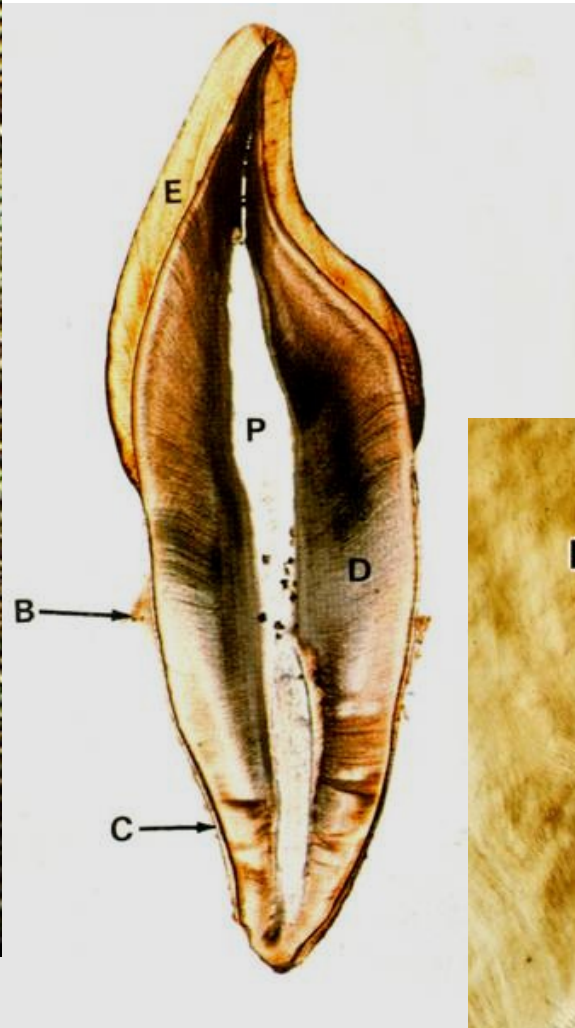
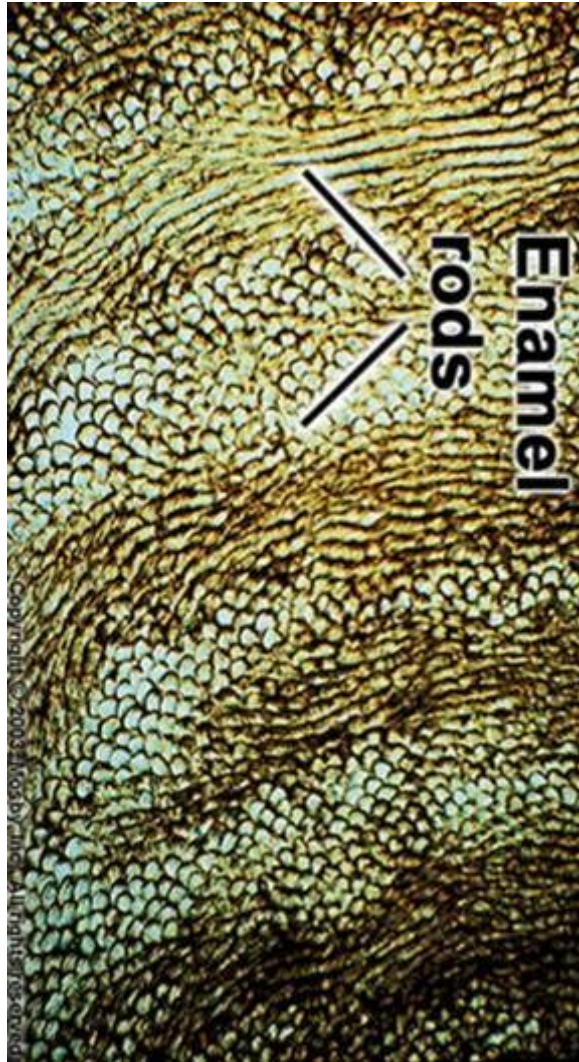
Zub se pilkou nebo karborundovým kotoučkem nasazeným na držák zubní vrtačky rozkrájí na tenké plátky, které se vybrušují na stále jemnějších brousících kamenech a nakonec na matném skle s použitím speciálních brusných prášků a past

během broušení se musí ploténka svažovat vodou

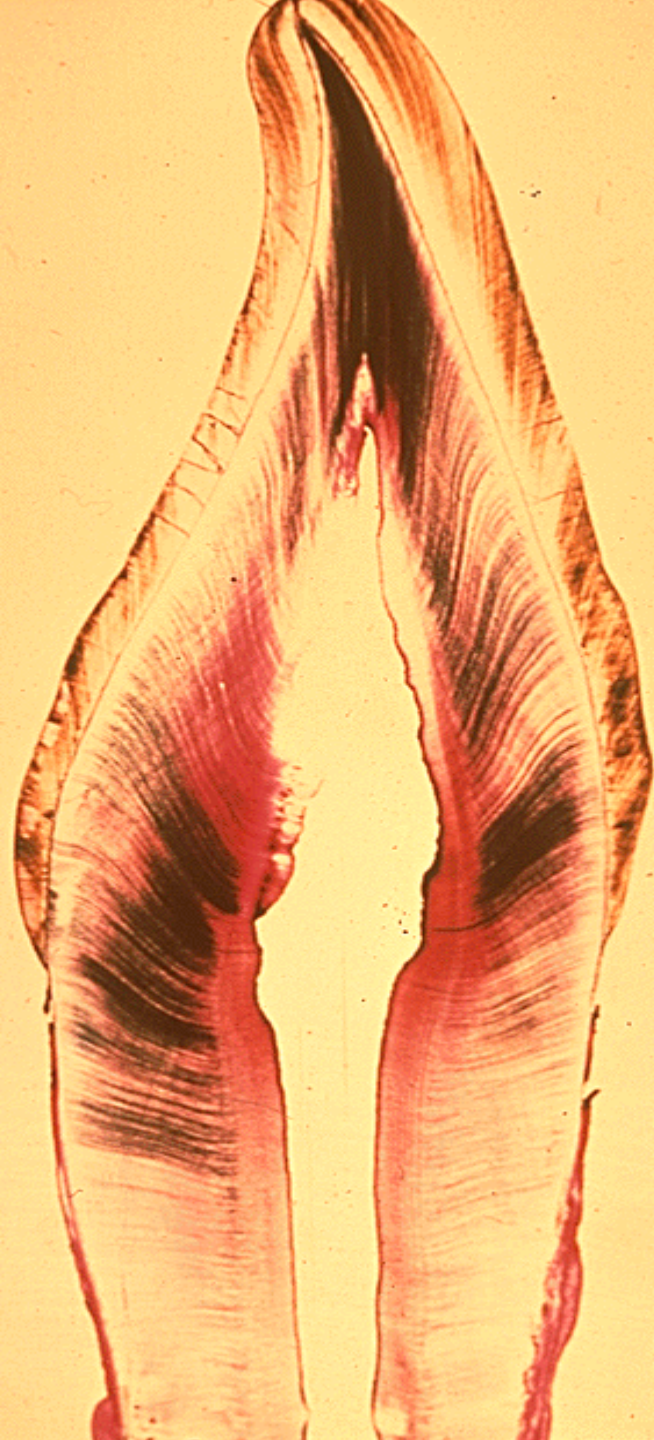hotový a dobře vysušený výbrus se uzavře do kanadského balzámu, který se při montování nad plamenem ohřeje - tak ve výbrusu zůstanou zachovány všechny dutinky a kanálky

příprava výbrusu vyžaduje velkou zručnost

# zubní výbrusy









# Zub - výbrus

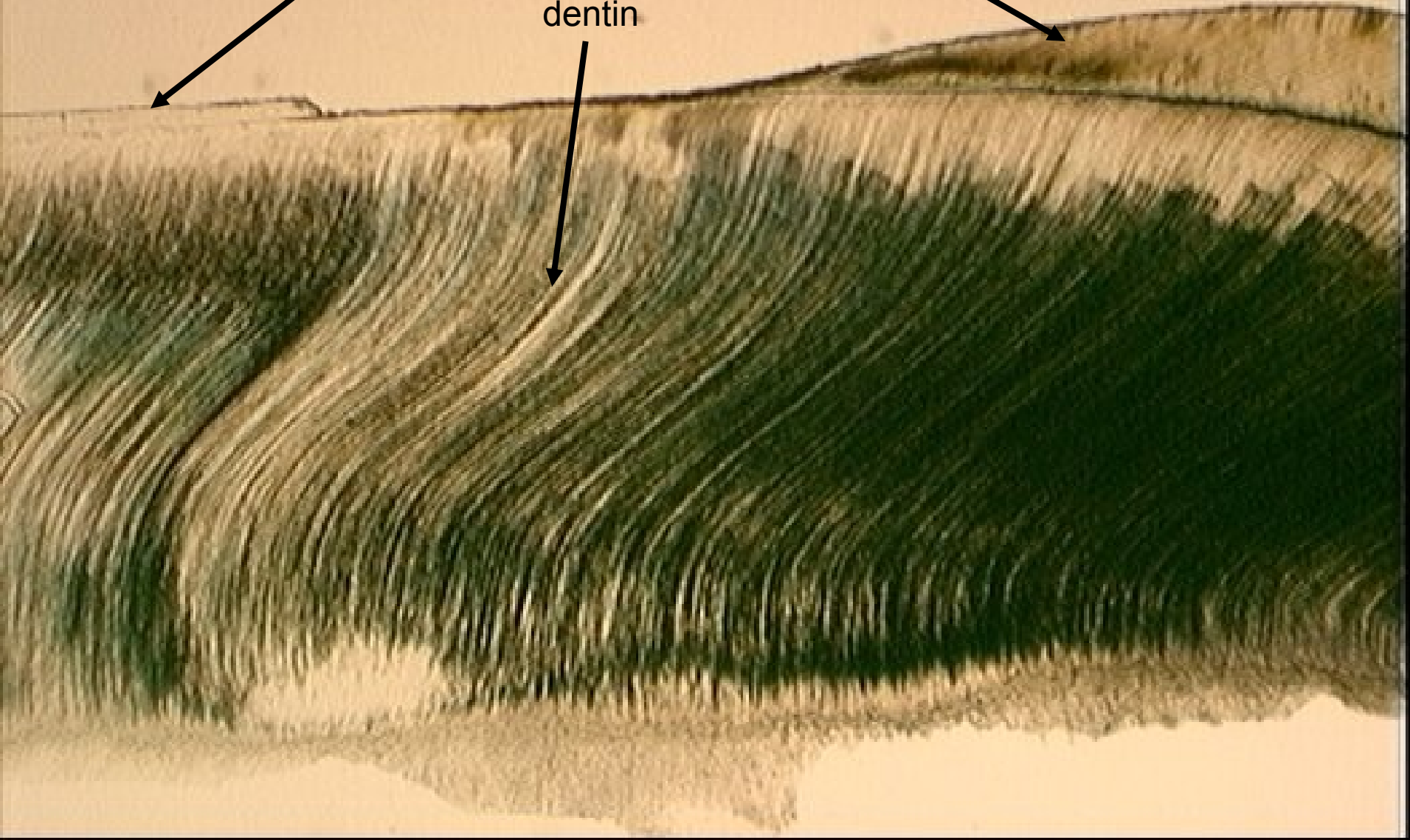
cement



sklovina



dentin



# Obarvené řezy z odvápněného zubu

příprava zdlouhavá: odvápnění zubu, zalití zubu, zhotovení a obarvení řezů

**odvápnění - dekalifikace zubu:** postup, při kterém se účinkem odvápnovacích činidel převedou nerozpustné vápenaté soli (fosfát a karbonát) na soli ve vodě rozpustné

doba potřebná k odvápnění závisí na velikosti objektu a na druhu dekalifikační tekutiny a činí několik **dnů až týdnů**

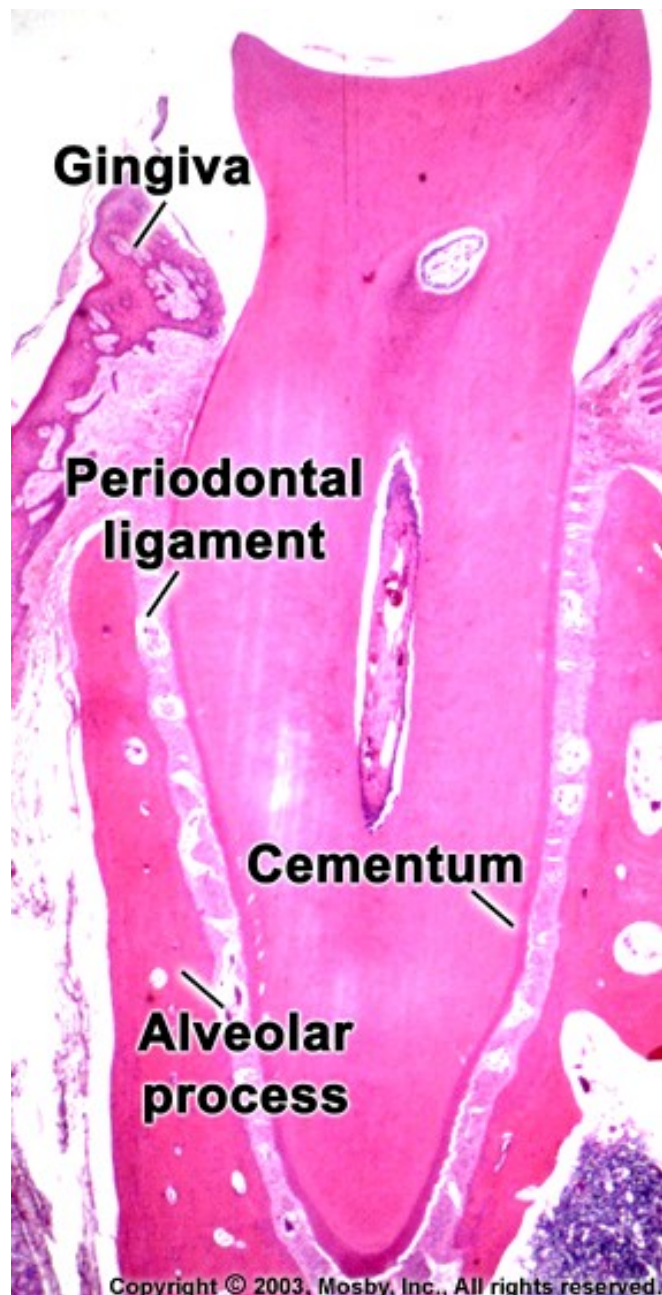
## dekalifikační tekutiny:

- **kyseliny** (např. 5 % kyselina dusičná, 5 % kyselina trichlóroctová a 22 - 23 % kyselina mravenčí) - **1 týden**
- **komplexotvorné sloučeniny** - EDTA - etyléndiamintetraoctová kyselina (Chelaton, Komplexon) - **2 až 8 týdnů**, velmi dobře zachovávají strukturu tkáně i její barvitelnost

**zalití** - celoidin nebo celoidin- parafin

**krájení** - sáňkový mikrotom (odvápněný zub lze zmrazit a krájet na zmrazovacím mikrotomu); řezy se barví Harrisovým hematoxylinem a eozinem

## obarvený řez z odvápněného zubu

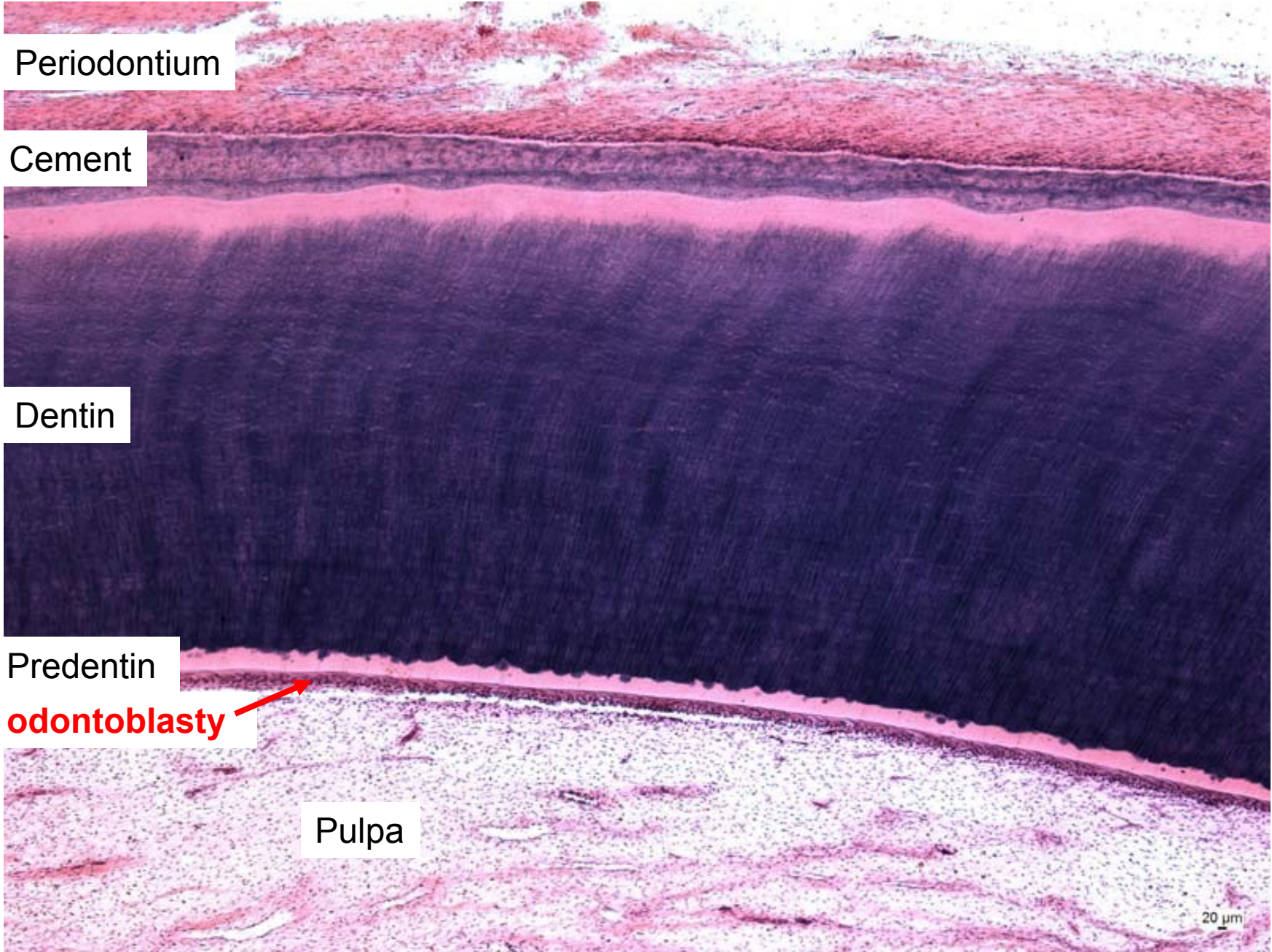


na výbrusech - nejsou zachovány měkké tkáně

na odvápněných zubech schází sklovina



# Zub – kořen



Periodontium

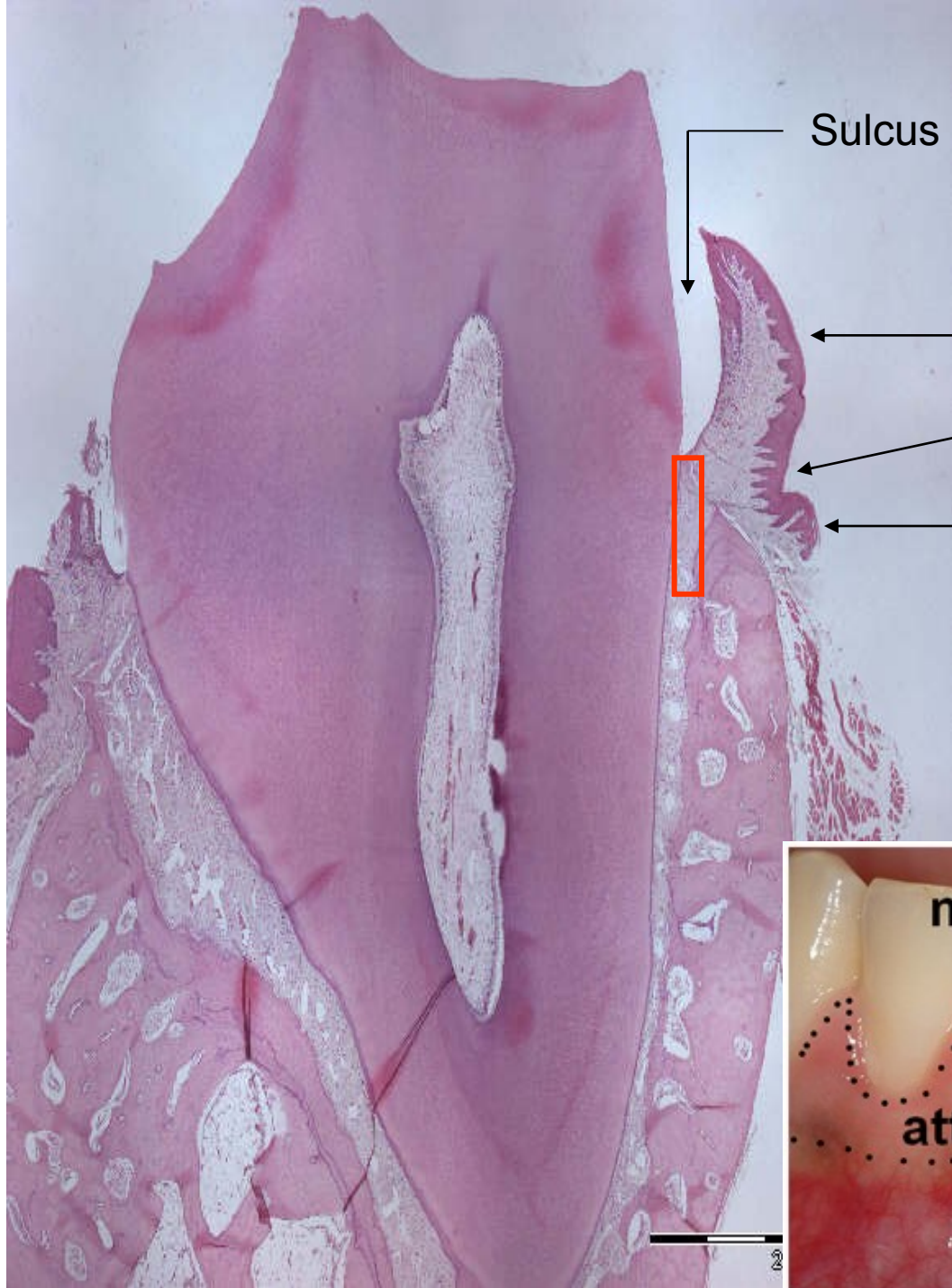
Cement

Dentin

Predentin

**odontoblasty**

Pulpa



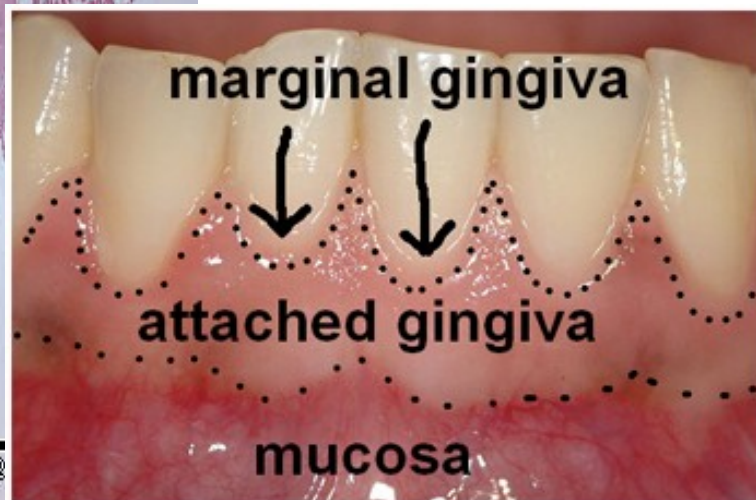Sulcus gingivalis

Gingiva libera

Paramarginální rýha

Gingiva affixa

Gingivodentální uzávěra  
(Gottliebova těsnící epitelová  
manžeta)



marginal gingiva

attached gingiva

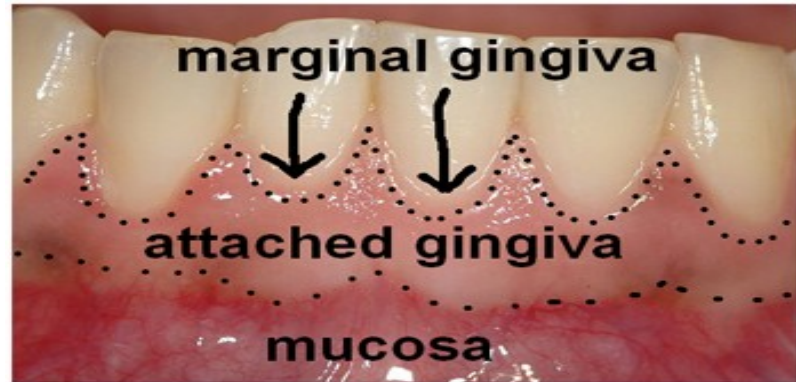mucosa



# Gingiva

okraj gingivy probíhá obloukovitě 0,5–2 mm koronárně od cementosklovinné hranice.

Fyziologicky je světle růžová.



- **Marginální (volná) gingiva**

je krajní část gingivy o výšce 0,8–2,5 mm lemující zub kolem dokola.

- **Připojená gingiva**

je široká 1–9 mm a pevně fixována k periostu alveolární kosti, není tedy pohyblivá vůči podkladu, a dále přechází do volné alveolární sliznice (tmavší).

- **Interdentální gingiva (mezizubní papila)**

zaujímá prostor mezi dvěma zuby. Tato část neobsahuje keratinizovaný epitel. Ostatní gingiva je keratinizovaná.



# Periodontální ligamenta

(závěsný aparát zubu)

1. Transseptální

2. Gingivální

a) dentinogingivální

b) alveologingivální

c) circumferenciální

3. Alveolární

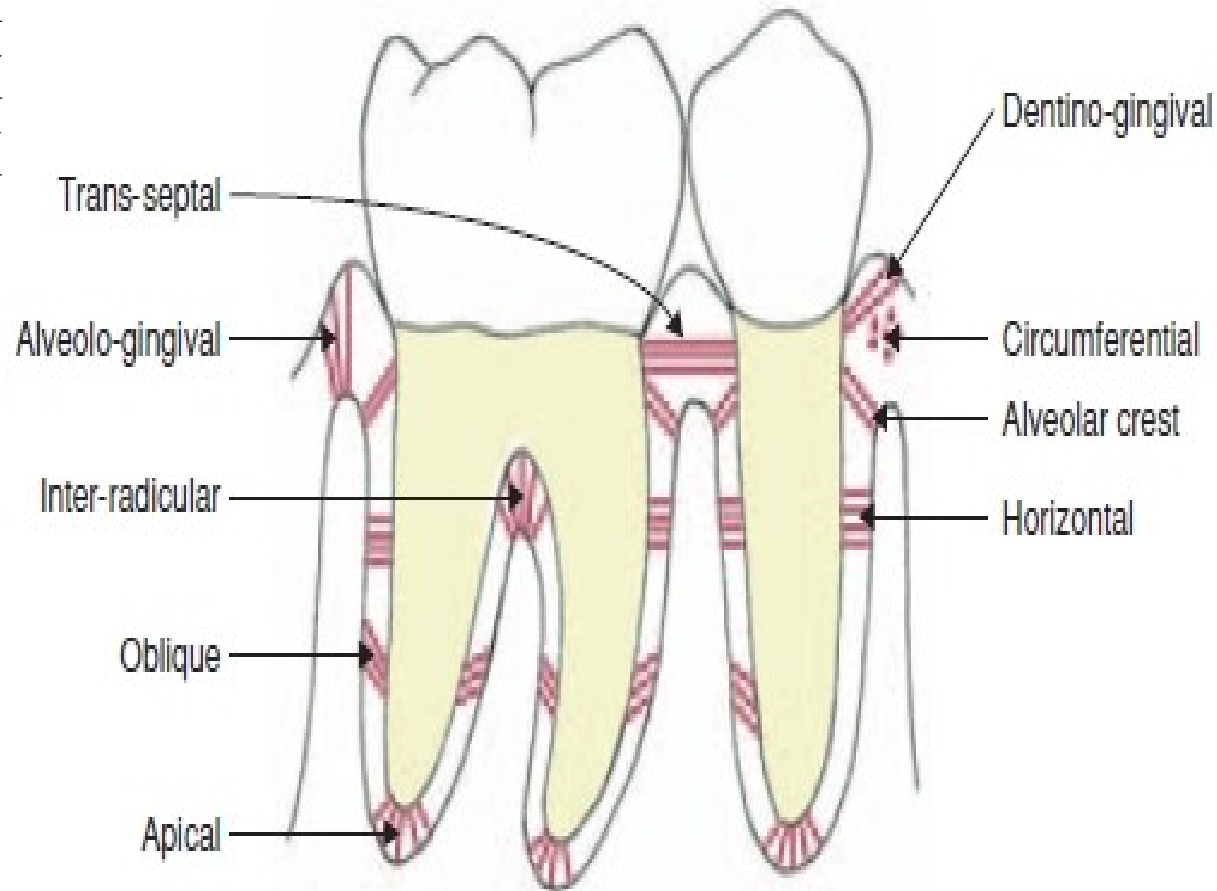
a) hřebenová

b) horizontální

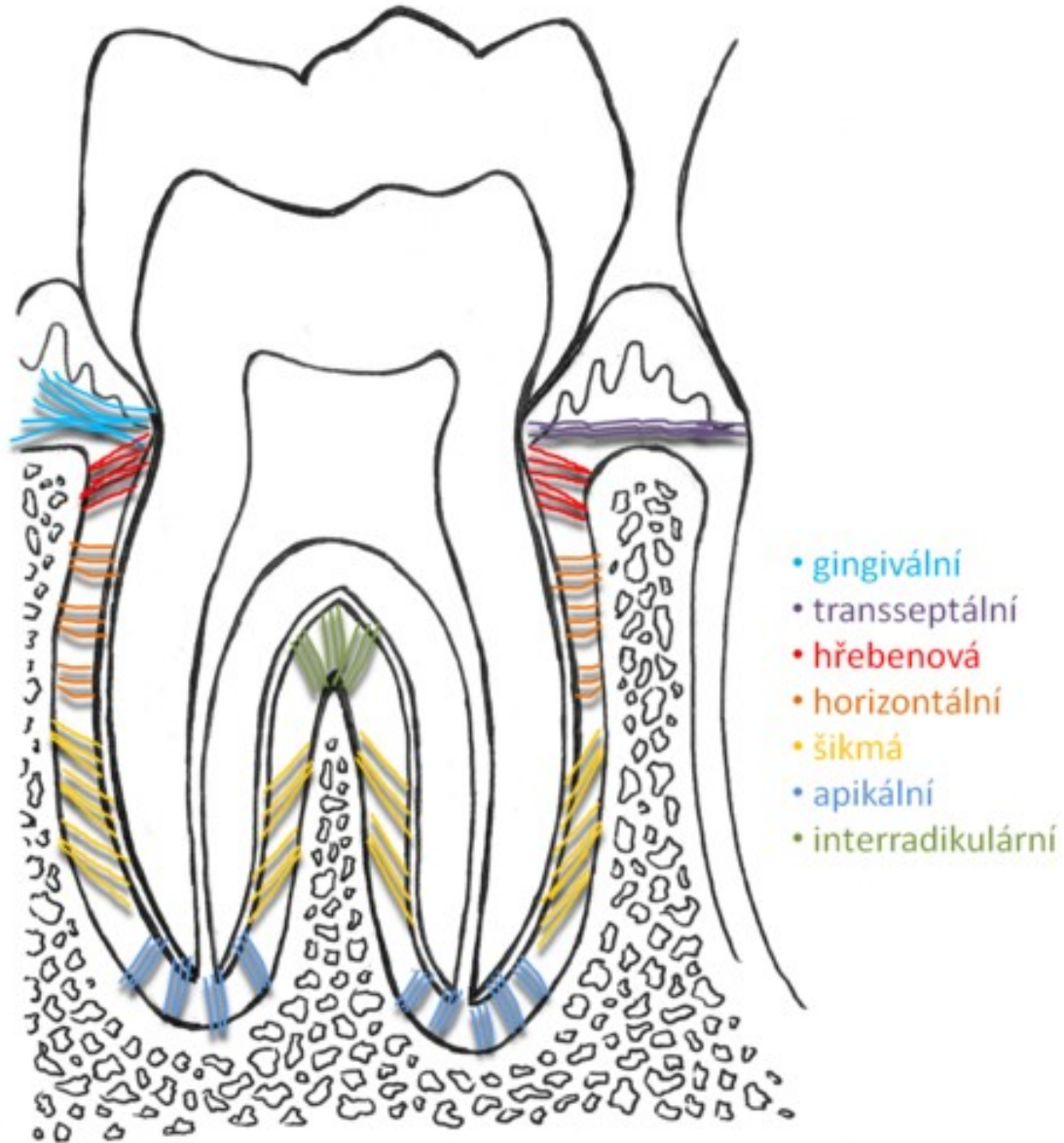
c) šikmá

d) apikální

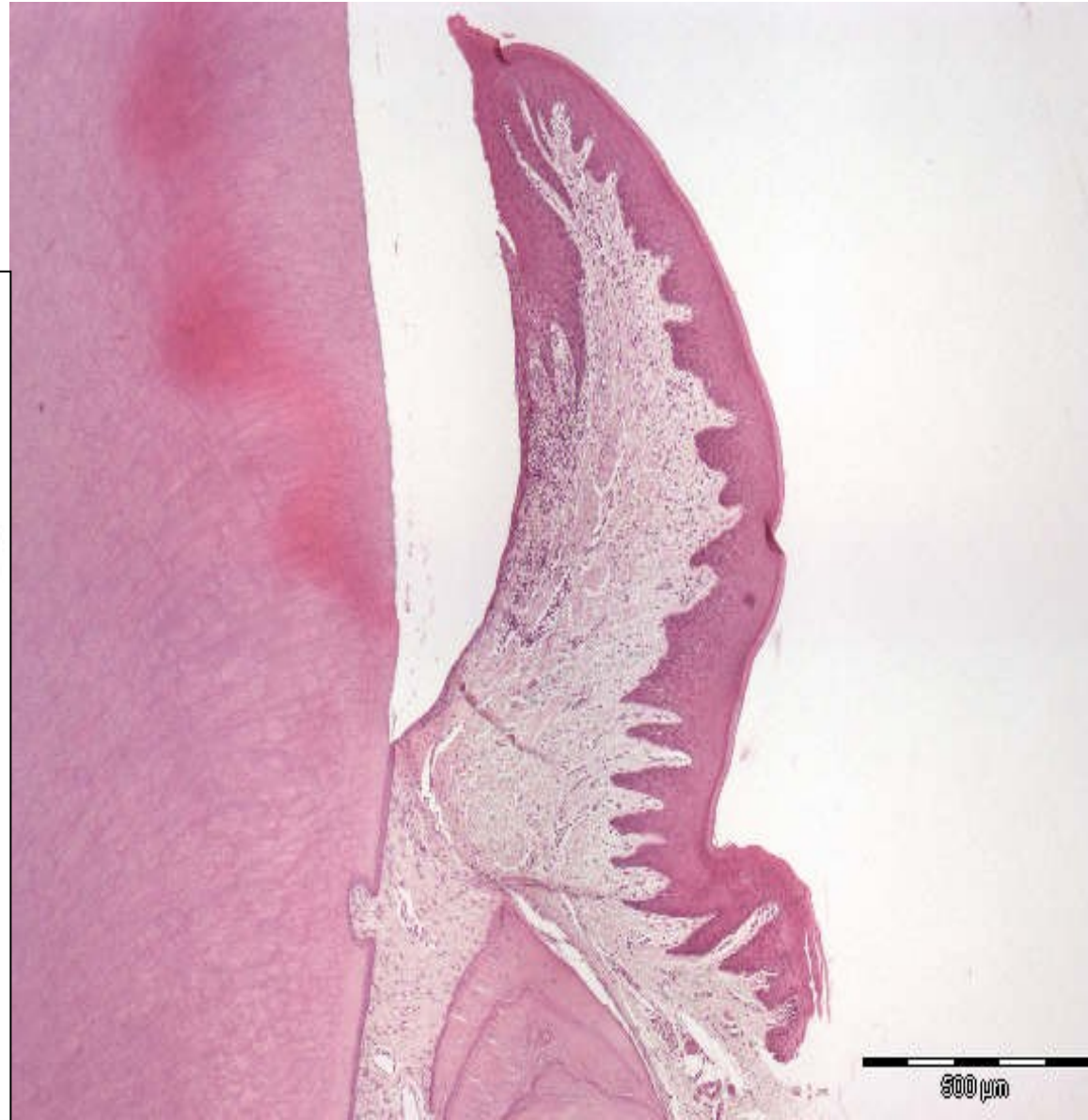
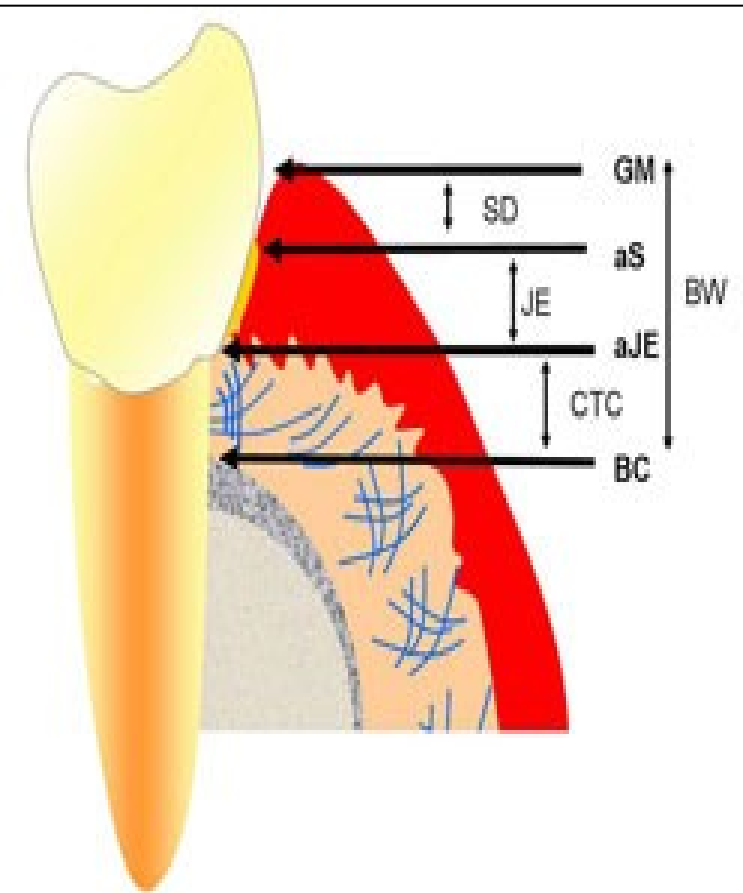
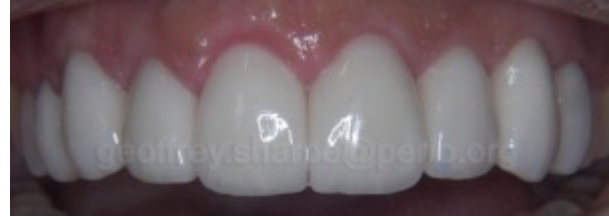4. Interradikulární

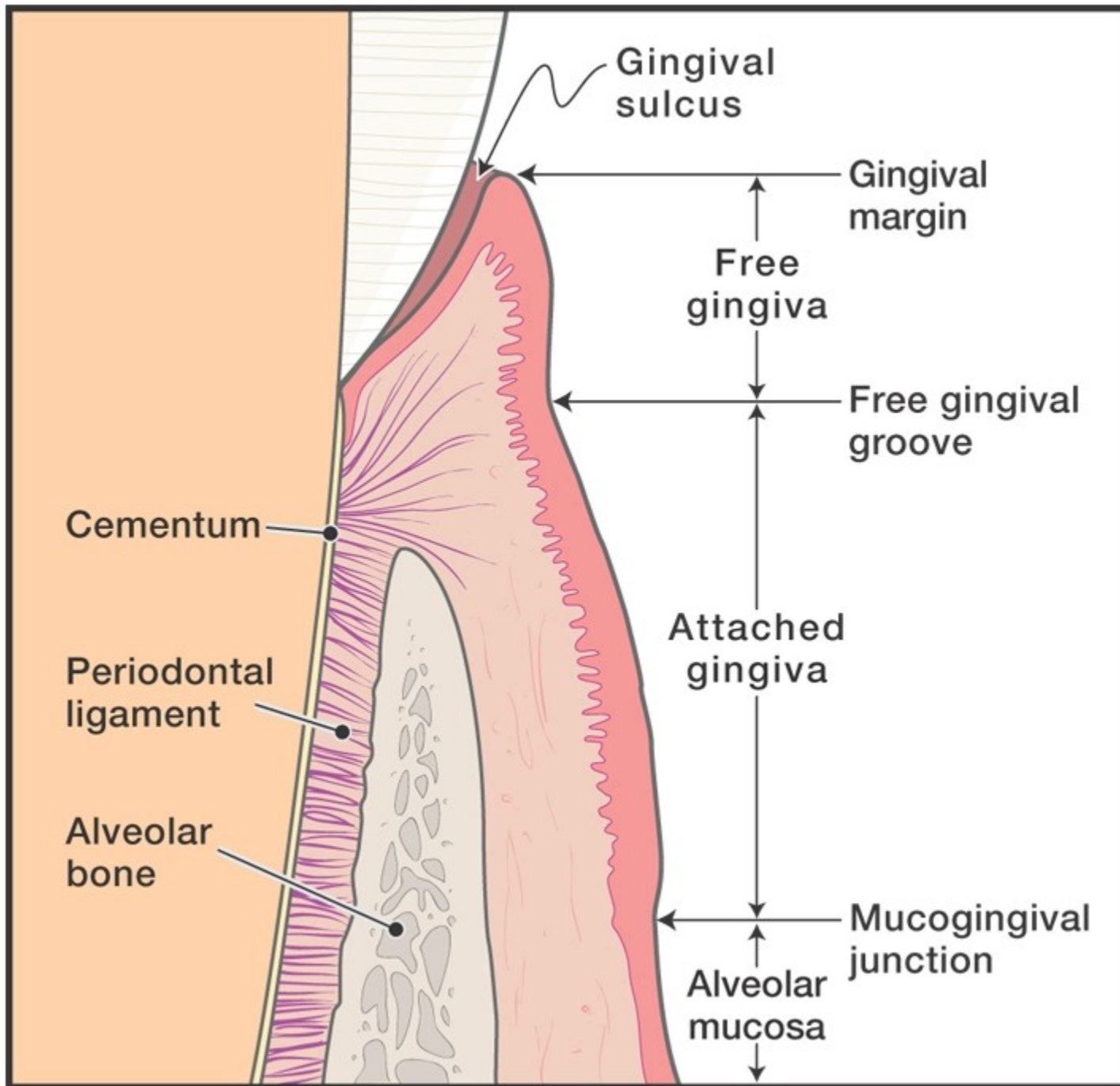


## PERIODONTÁLNÍ LIGAMENTA



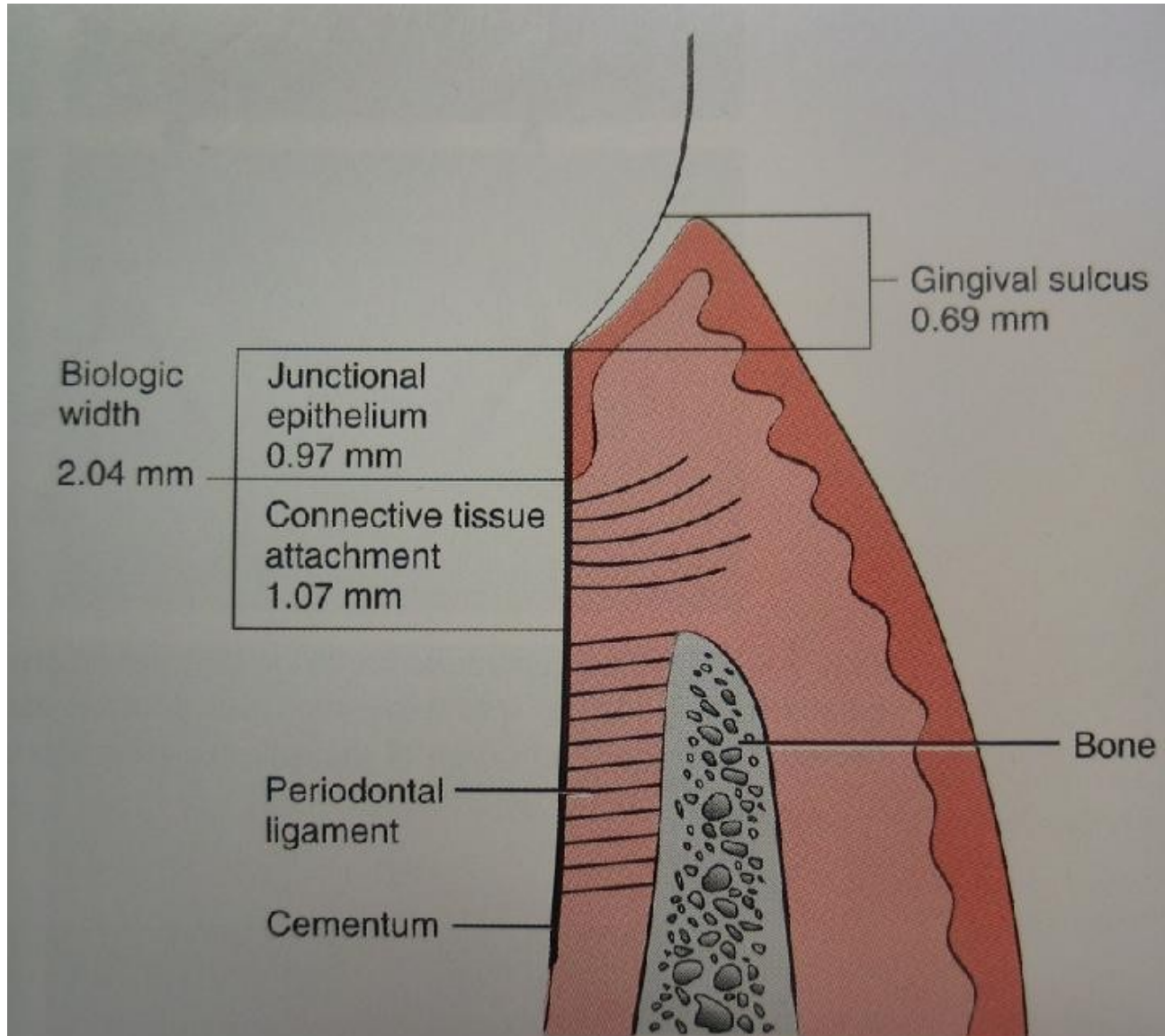
# Gingivodentální uzávěra (Gottliebova epitelová manžeta)







# Spojovací epitel

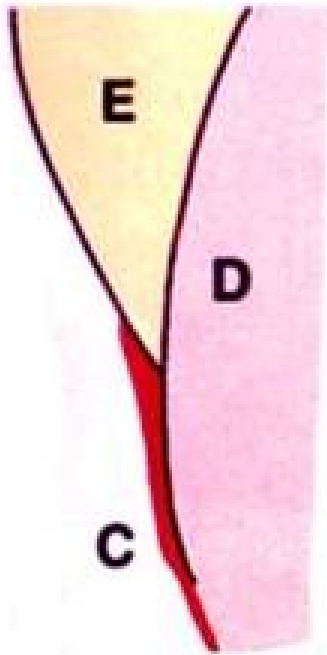


# Cementosklovinná hranice

3 spojení

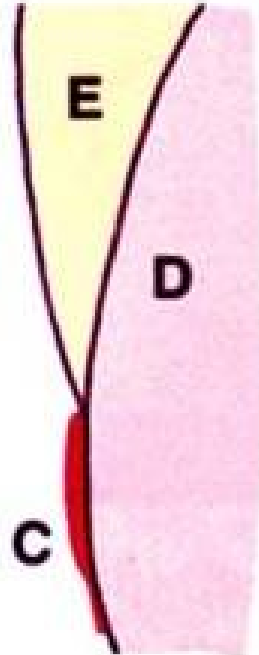
**přesah cementu na  
sklovinu**

**60 %**




**v ostré linii**

**30 %**



**s mezerou**

**10 %**





# Příčný řez zubem

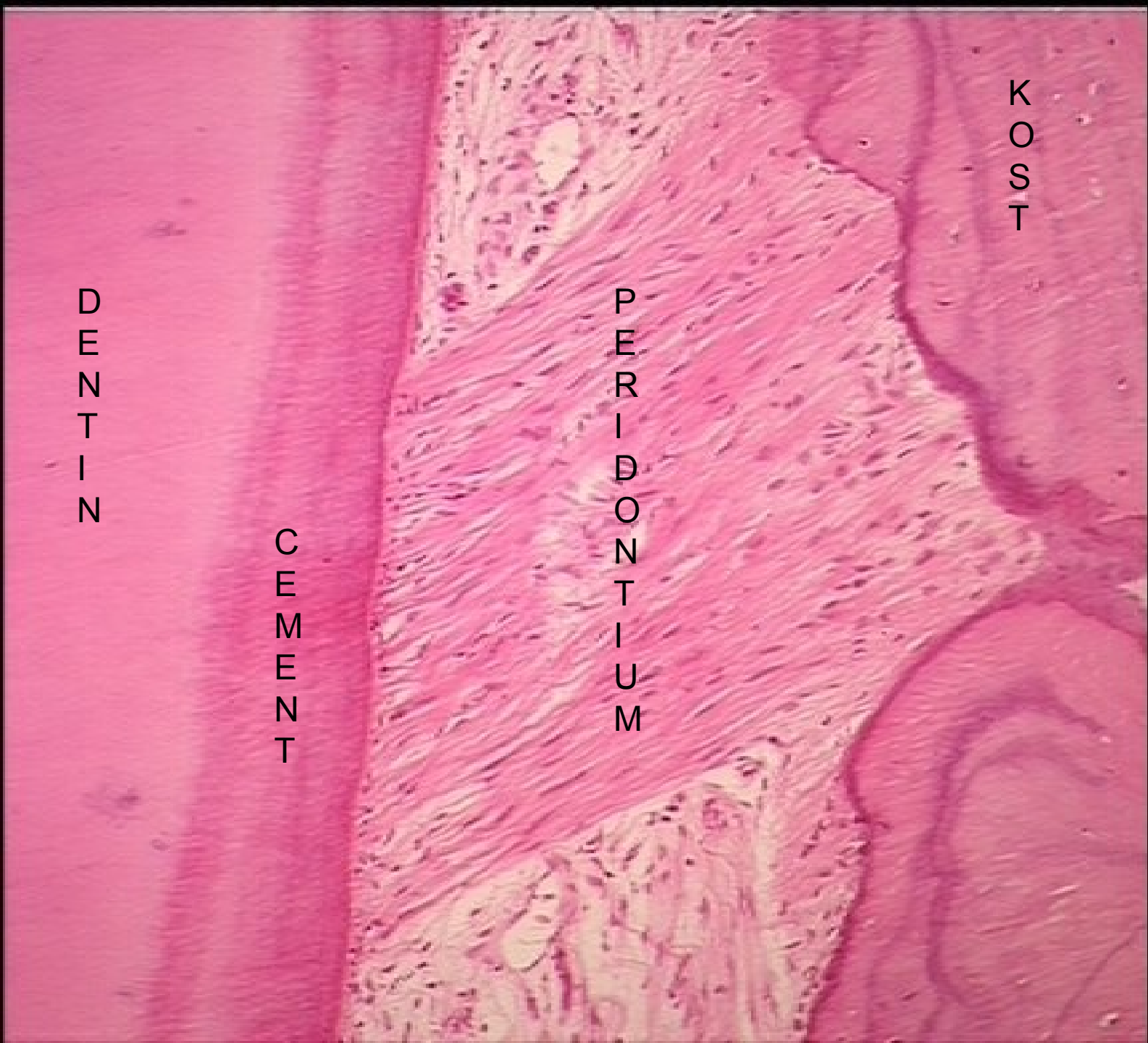

DENTIN

CEMENT

PERIODONTIUM

KOST



# Sklovina (email, substantia adamantina s. vitrea)

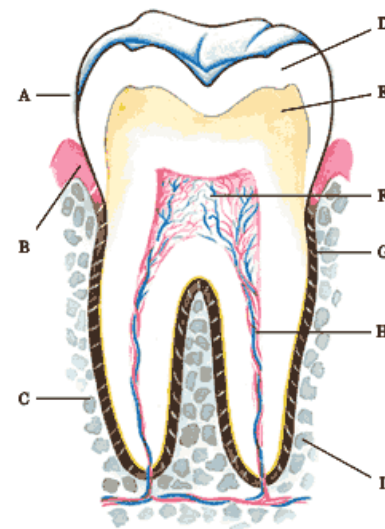
velmi tvrdá **nebuněčná hmota**, která kryje anatomické korunky na řezacích hranách nebo kousacích ploškách tloušťka až 2,5 mm v oblasti zubního krčku pouze 100  $\mu\text{m}$

**fyzikální vlastnosti:** průsvitná (index lomu 1,62), vysoká odolnost vůči abrazi

barva **v odstínech bílé** - závisí na tloušťce a stupni mineralizace (šedobílá na hrotech zubů, bílá ve střední části korunky, směrem ke krčku nažloutlá – prosvítá barva dentinu)

povrchová sklovina **tvrdší, hustší a méně porézní** než v hloubce, tvrdost se snižuje také od povrchu k dentinosklovinné hranici a od kousacích plošek směrem ke krčku


tvrdost skloviny cca jako **křemen** (7 pozice ve škále tvrdosti minerálů)



## Mikroskopická stavba

skládá se ze **sklovinných hranolů** – **prizmat** , oddělených asi 1  $\mu\text{m}$  širokými proužky zvápenatělé **interprizmatické substance**

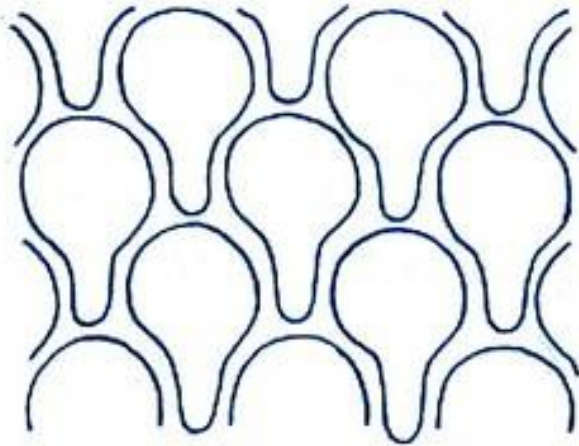
hranoly probíhají od dentinosklovinné hranice až k povrchu skloviny




Copyright © 2003, Mosby, Inc., All rights reserved.



u člověka hranoly mají komplikovaný tvar a jeví se jako podélně seříznuté nebo vykrajované válce, jejichž profily na příčných řezech připomínají **klíčovou díрку** nebo **podkovu**



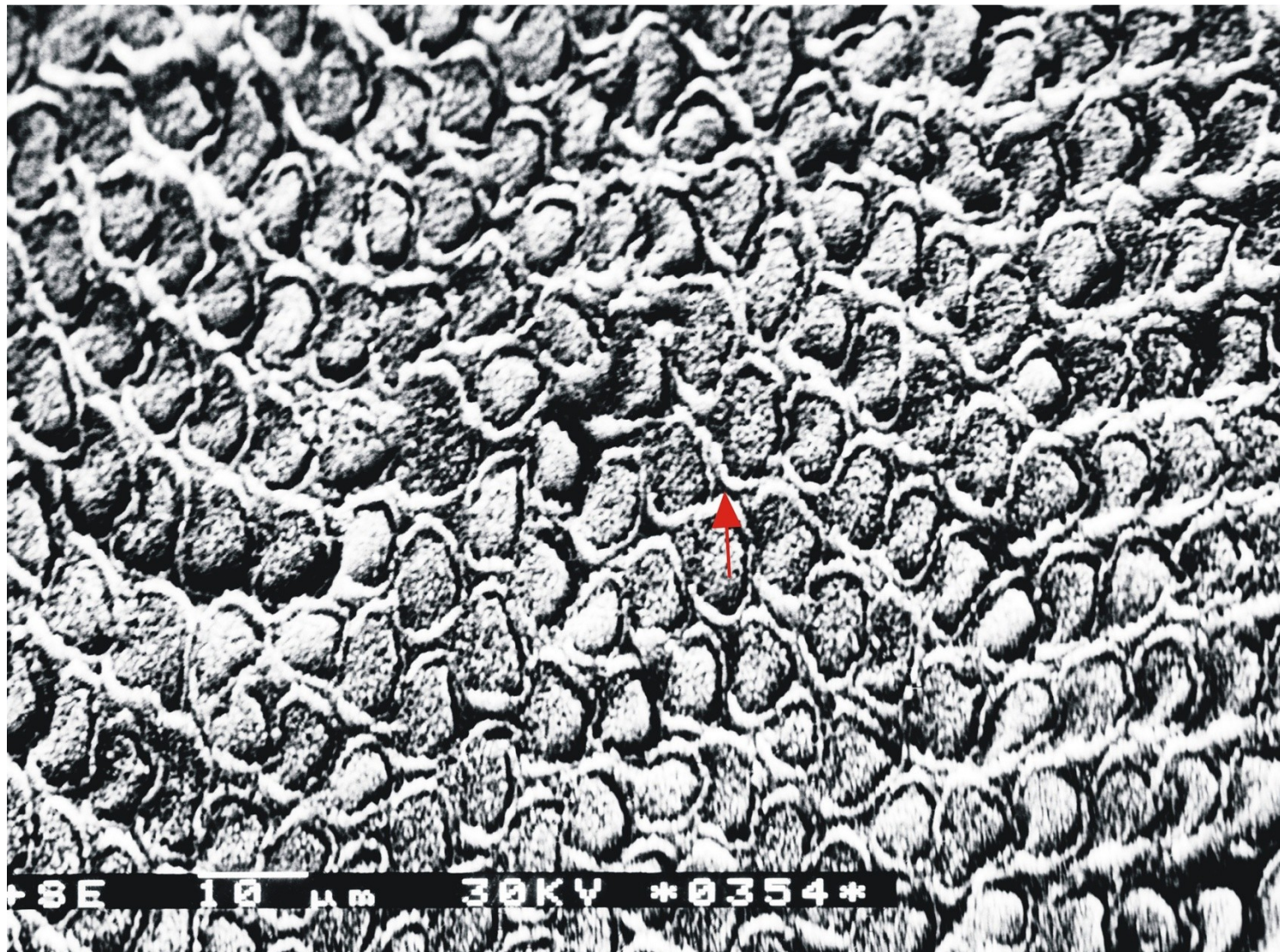
Tvar klíčové dírky



Podkovovitý tvar

konkavity a konvexity sousedních prizmat zapadají přesně do sebe

průměrná tloušťka prizmat činí 2–5  $\mu\text{m}$






Příčný lom sklovinnými prizmaty  
Interprizmatická substance – šipka.  
SEM, primární zvětšení 3 000x



**prizma** se skládá z krystalků **hydroxylapatitu**, probíhají hranolem podélně dohromady je stmeluje proteinová matrix

složení a stavba interprizmatické substance se podobá skladbě prizmat s tím, že hydroxylapatitové krystalky jsou postaveny šikmo nebo napříč



# Průběh sklovinných hranolů

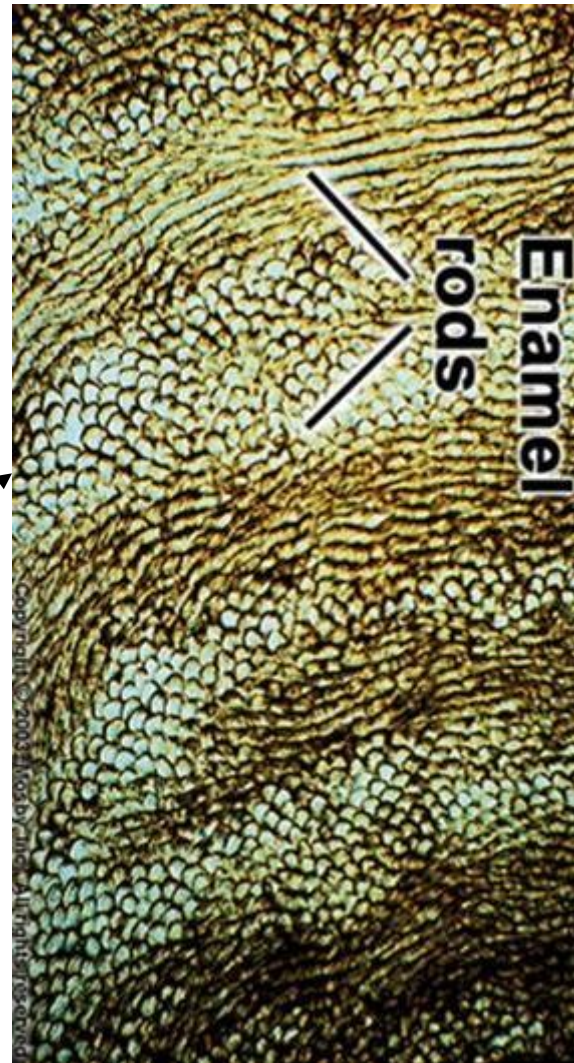značně komplikovaný

v okrajových částech – při povrchu a dentinosklovinné hranici probíhají **radiálně** ve střední zóně skloviny se však **kolem sebe ovíjejí**

tomu na šikmo osvětlených podélných výbrusech zubem odpovídá střídání světlejších a tmavších **radiálních proužků - Hunter Schregerovy**

**tmavé proužky = diazóny**  
/ příčné průřezy hranolů

**světlé proužky = parazóny**  
/ podélné průřezy hranolů

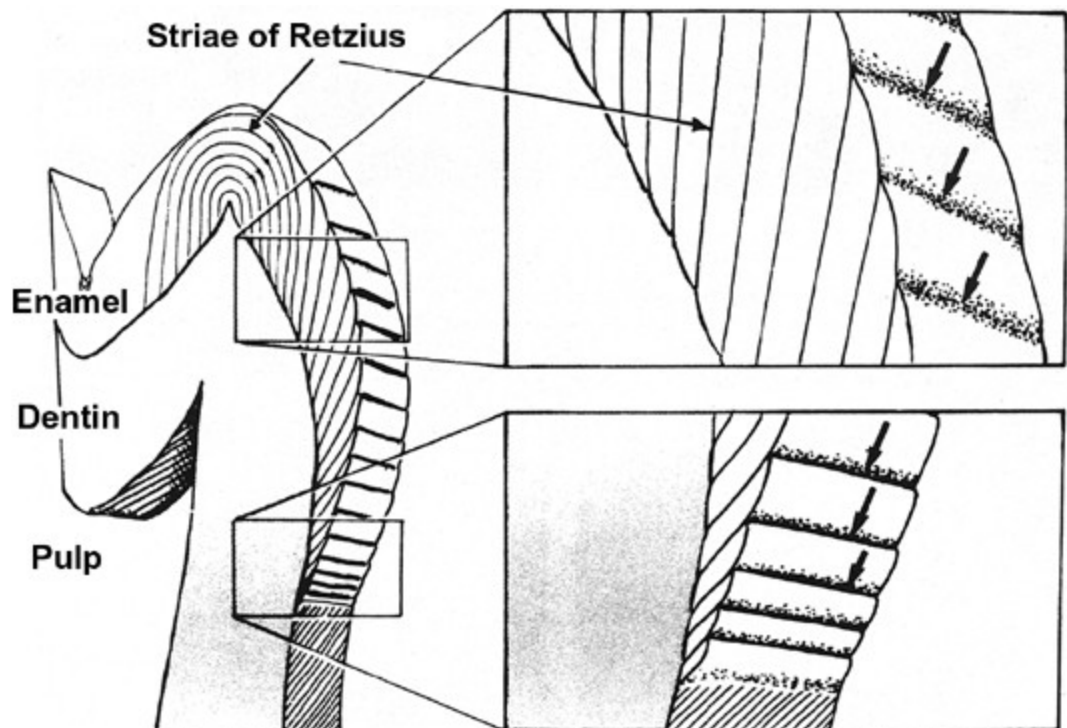




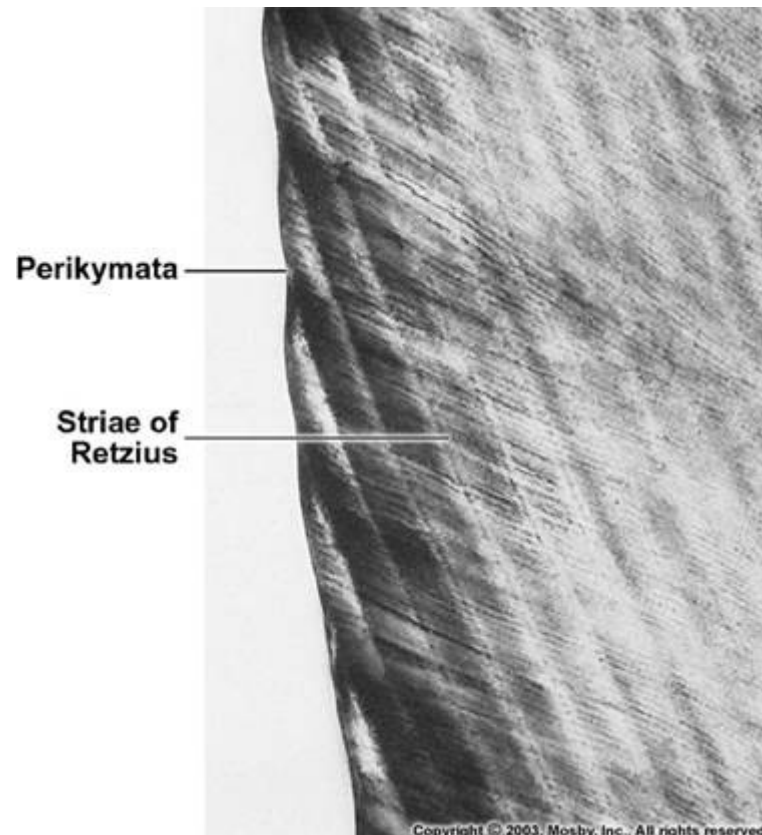
## Retziusovy inkrementální čáry

jsou projevem periodického střídání sekreční aktivity ameloblastů (za vývoje)

**na podélných výbrusech:** tmavé vertikální linie začínající při dentinosklovinné hranici, které končí na povrchu skloviny v horizontálně uspořádaných vroubcích – zvaných **perikymata**



Copyright © 2003, Mosby, Inc., All rights reserved.



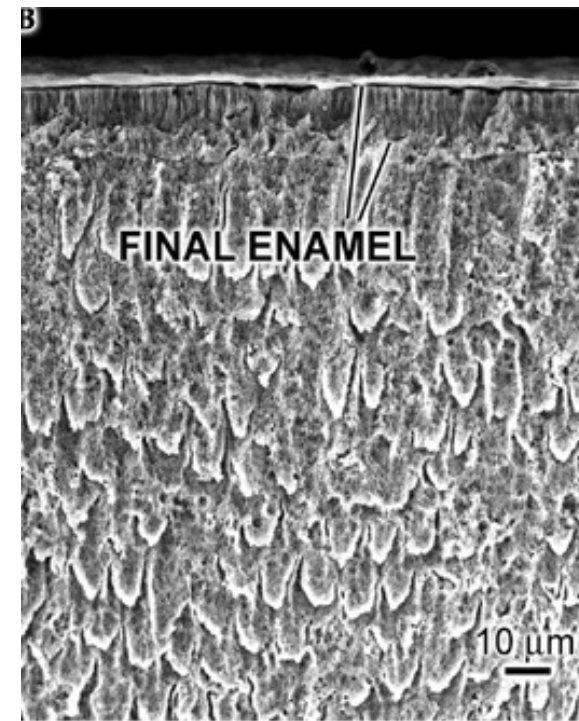
Copyright © 2003, Mosby, Inc., All rights reserved.

**na příčných výbrusech:** tmavé koncentrické linie u dočasných zubů – **linea neonatorum**

# Aprizmatická sklovina

asi 30  $\mu\text{m}$  tlustá vrstvička skloviny na povrchu korunky bez prizmat

je tvrdší a více mineralizovaná, obsahuje více fluoru



Copyright © 2003, Mosby, Inc., All rights reserved

Aprizmatická sklovina na labiální ploše dočasného frontálního zubu blízko okluze. Lom. SEM, primární zvětšení 2 000x

## Cuticula dentis /Nasmythova blanka/

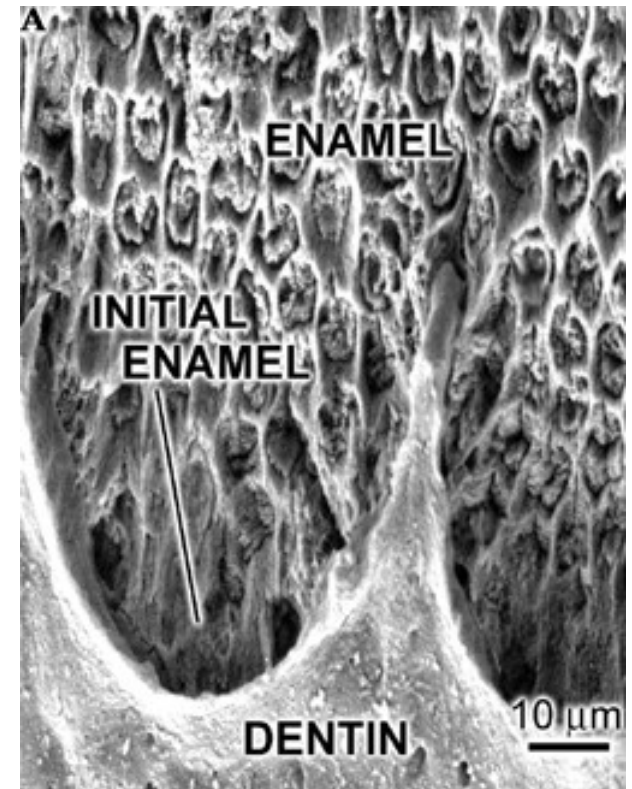
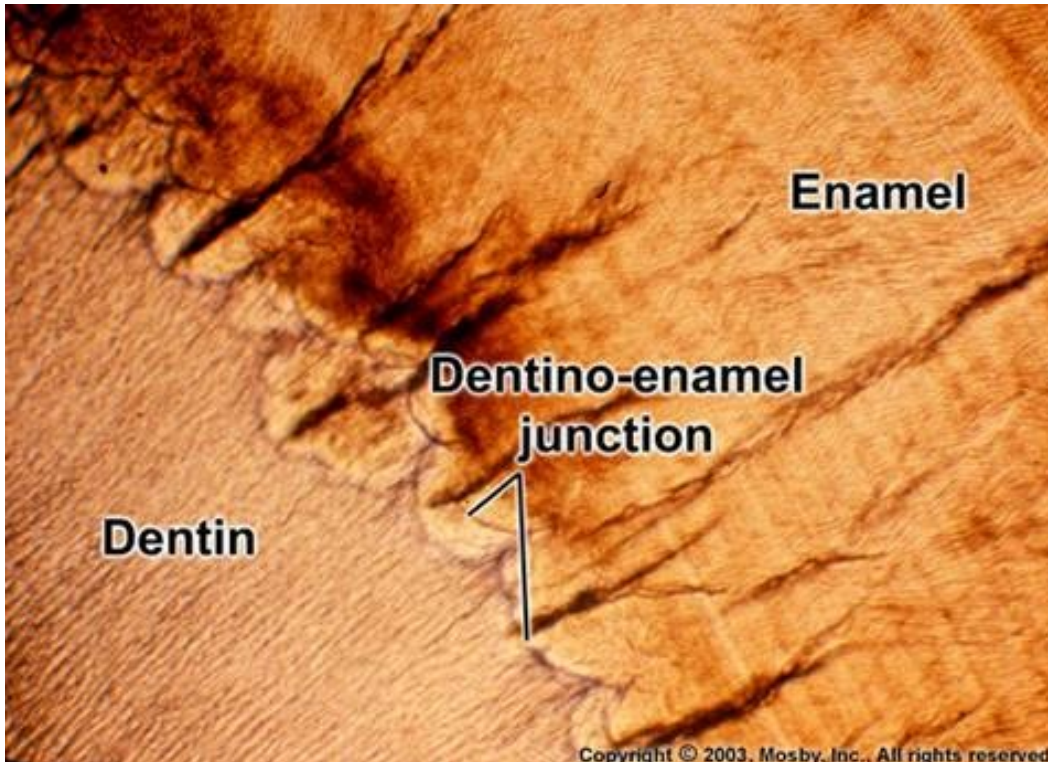
asi **1  $\mu\text{m}$  tlustá blanka z proteinů a polysacharidů**

vzniká splynutím primární a sekundární kutikuly za vývoje zubu, snadno podléhá abrazi

u trvalých zubů přítomny zbytky (při krčku)

## Dentino-sklovinná hranice

vykazuje mělké vroubkování, na dno miskovitých vroubků inzerují svazky sklovinných hranolů





## Regenerace skloviny

není možná

za vývoje zanikly sklovinotvorné buňky (vnitřní **ameloblasty** sklovinného orgánu)  
zubním kazem či jinak poškozená sklovina se nahrazuje plombami

## Věkové změny skloviny

- **chemické složení**
- **barva skloviny - pigmentace skloviny** (inkorporace organického materiálu do skloviny, tloušťnutím dentinu a jeho tmavnutím)
- **permeabilita emailu** - s věkem se snižuje, krystality během života rostou a zmenšují se póry mezi nimi

## Hypoplazie skloviny

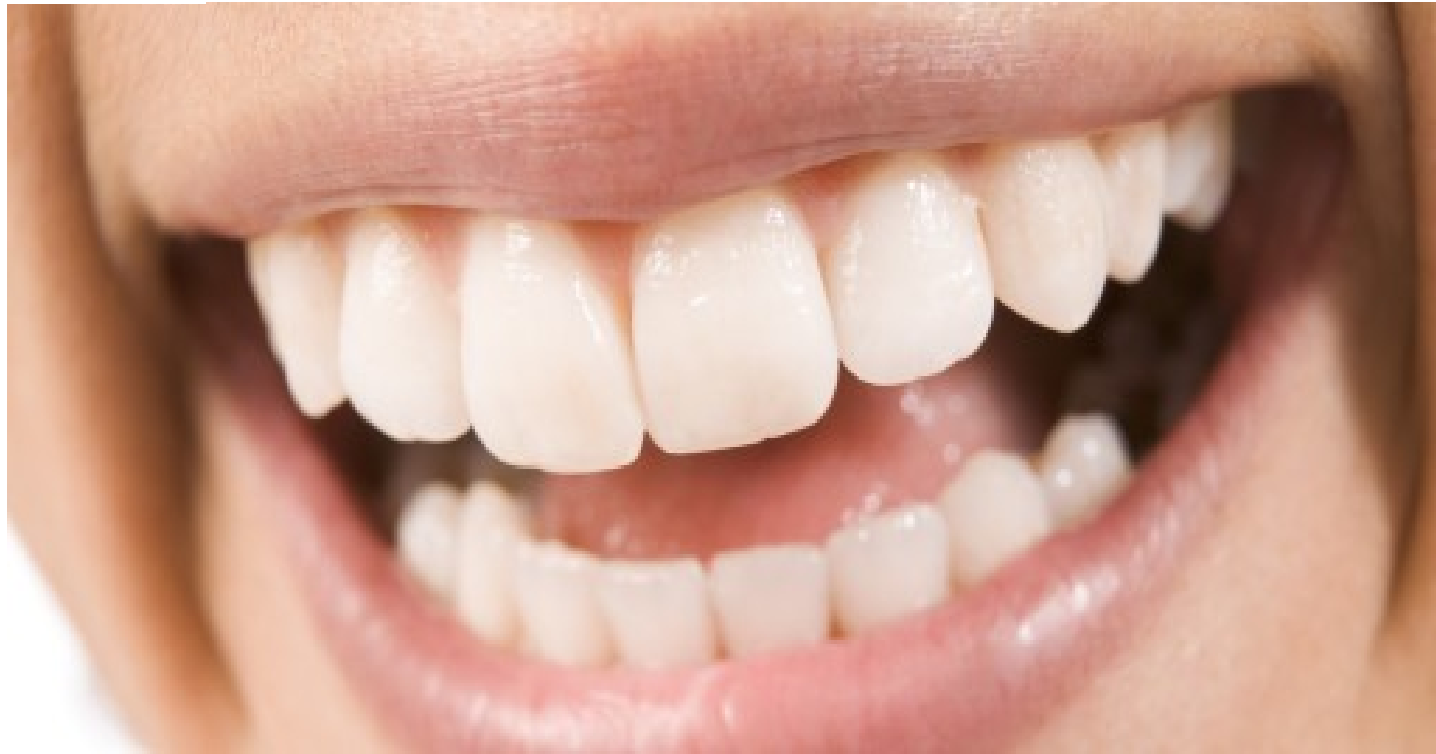**projevy:** drobivost - poruchy mineralizace, fisury a jamkovité defekty v korunce, anomální modelace korunky

**příčiny:** alterace činnosti ameloblastů nebo předčasné ukončení jejich činnosti

- **horečnaté stavy**
- **medikace tetracyklinových antibiotik** (jsou inkorporována do vápenatějších tkání)
- **dlouhodobý zvýšený přívod fluoridů** - při 5 násobném zvýšení hodnot fluoridů v pitné vodě než připouští norma)



*Smile  
Please!*





**Sending you a big smile!**

# Zubní kaz (caries dentis)

**destruktivní a progredující patologický proces,  
charakterizovaný fokální demineralizací tvrdých tkání zubu**

➤ **onemocnění pandemické** - postihuje více než 90% populace planety a téměř 100% populace Evropy (epidemiologické studie - vztah mezi výskytem zubního kazu a socioekonomickou stratifikací společnosti)



➤ **etiologie: multifaktoriální - kariogenní bakterie**, rasové a dědičné dispozice, složení diety, malnutrice, úroveň zubní hygieny, přítomnost zubního plaku, i dostupnost a kvalita stomatologické péče

vývojové defekty skloviny a cementu a vyšší stupeň abraze zubů

➤ **postižené tkáně:** sklovina nebo obnažený cement; postupuje do hloubky na dentin a může vést k úplné **destrukci zubu** postihuje dočasnou i trvalou dentici, zpravidla se vyskytuje bilaterálně zuby na maxilárním oblouku kazem postiženy častěji než zuby dolní

➤ **reakce zubních tkání na kaz:** 1) tvorba **terciárního dentinu**, 2) **hyperémie dřeně**, 3) **pulpitida** s následnou **nekrózou dřeně** = devitalizace zubu

**zánět**, komplikující hluboký kaz, se může rozšířit **do okolí zubu**

neléčený zubní kaz vede v konečném důsledku ke **ztrátě zubu**



# Klinický průběh zubního kazu

**akutní kaz (caries acuta)** - rychlý průběh, kazivé hmoty měkké, kašovitě konzistence, světle-žluté barvy, rychle se šíří do hloubky nebo šířky  
onemocnění dětí a mladých dospělých jedinců

**chronický kaz (caries tarda)** - průběh pomalejší, kazivé hmoty jsou hnědé, onemocnění dospělého věku, částečná sanace tvorbou terciárního dentinu

# Topografie zubního kazu

## Kazy korunky zubu

- **fisurální kaz** - vzniká v reliéfních rýhách abrazí nedotčené - nebo málo abradované skloviny na okluzních plochách zubů hlavně u mladých jedinců

vzniknout také v patologických puklinách, štěrbinách a trhlinách korunky při mikrotraumatizaci zubů nebo na bázi hypoplazie kterékoli období lidského věku

- **okluzní kaz** - na okluzní ploše korunky laterálních zubů výrazněji postižených abrazí hlavně u starších jedinců

- **aproximální kaz** - meziální nebo distální plochu zubních korunek  
nejčastější typ zubní kazu  
výskyt- kterékoliv věkové období

## **Kazy krčku a kořene**

v rámci nebo jako následek parodontopatií -  
když se obnaží části zubů původně kryté a chráněné  
dásní a kostí alveolárního výběžku

## Regenerace skloviny

není možná

za vývoje zanikly sklovinotvorné buňky (vnitřní **ameloblasty** sklovinného orgánu)  
zubním kazem či jinak poškozená sklovina se nahrazuje plombami

## Věkové změny skloviny

- **chemické složení** - sklovina dočasných zubů obsahuje více N-sloučenin než u zubů trvalých
- **barva skloviny** - **pigmentace skloviny** (inkorporace organického materiálu do skloviny, tloušťnutím dentinu a jeho tmavnutím)
- **permeabilita emailu** - s věkem se snižuje, krystality během života rostou a zmenšují se póry mezi nimi

## Hypoplazie skloviny

drobivostí - poruchy mineralizace, fisury a jamkovité defekty v korunce, anomální modelací korunky

**příčiny: alterace činnosti ameloblastů nebo předčasné ukončení jejich činnosti**

- **horečnaté stavy**
- **medikace tetracyklinových antibiotik** (jsou inkorporována do vápenatějších tkání)
- **dlouhodobý zvýšený přívod fluoridů** - při 5 násobném zvýšení hodnot fluoridů v pitné vodě než připouští norma)