

Onemocnění srdce III

Záněty srdce

Kardiomyopatie

Získané srdeční vady

Vrozené srdeční vady

Onemocnění aorty

Záněty srdce

- **akutní perikarditida**
 - bez výpotku – pericarditis sicca
 - s výpotkem – pericarditis exsudativa (sangvinolentní, serózní, hemoragický, hnisavý)
- **etiologie** – idiopatická, virová, poinfarktová, při infekci, uremická, nádorová, postperkardiotomický syndrom, hydroperikard, hemoperikard

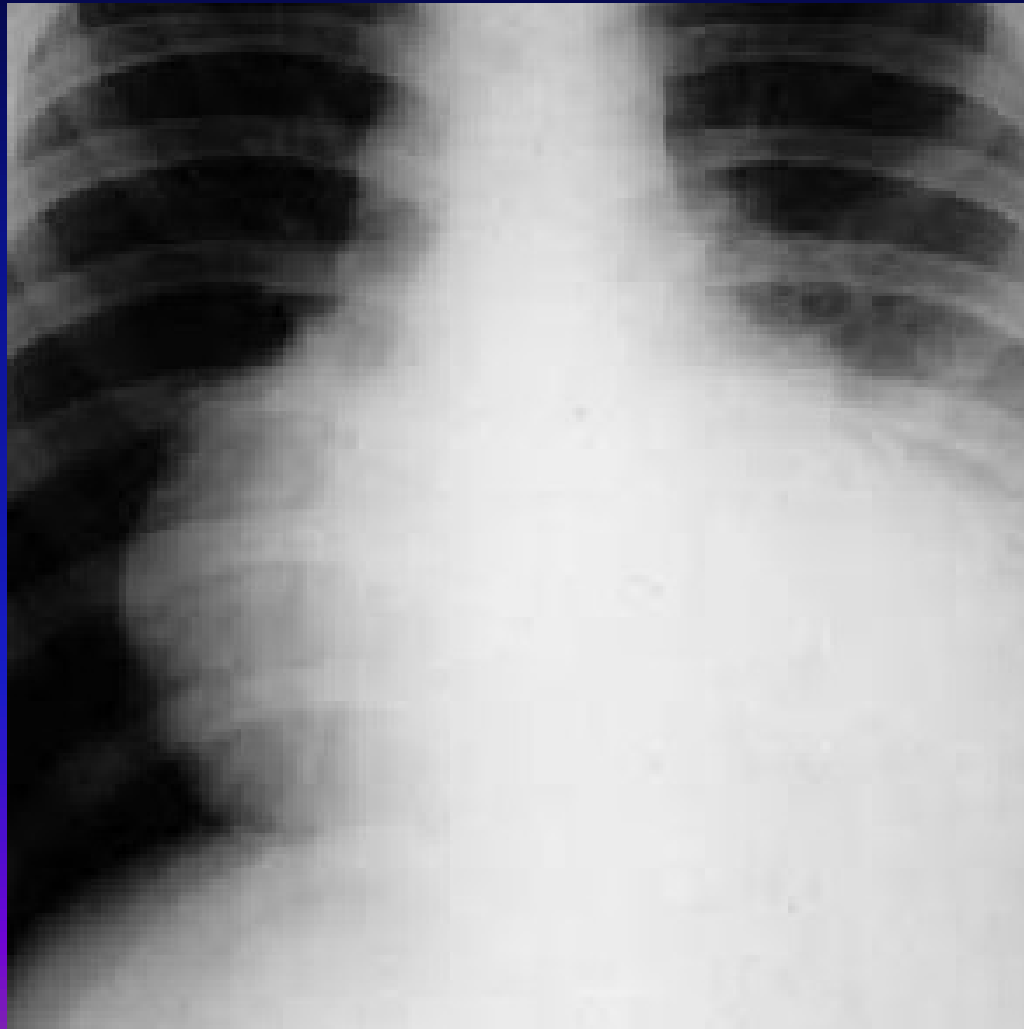
Akutní perikarditida II

- **příznaky**
- klidová bolest, bodavá, propagace do krku, mění se s polohou, horší při nádechu, při lehu na zádech, menší vsedě, , při rozvoji výpotku bolest menší, pokud je výpotku hodně, bolest z rozepětí perikardu
- **fyzikální nález**
- perikardiální třecí šelest – jemný škrabavý, šustivý zvuk vázaný na ozvy, při výpotku tlumené ozvy, příznaky tamponády – pulsus paradoxus, škytavka z podráždění bránice, polykací obtíže z útlaku jícnu

Akutní perikarditida III

- **EKG** – difuzně elevace ST – neodpovídá lokalizaci při ICHS
- **RTG** – zvětšení srdečního stínu při výpotku nad 300ml
- **ECHO** – suverénní metoda – echovolný prostor okolo srdce
- **léčba** – podle etiologie – antiflogistika, antibiotika, kortikoidy
- **pericarditis constrictiva** – ztluštělý nebo zvápenatělý osrdečník – kamenné srdce

RTG hrudníku při perikardiálním výpotku



Myokarditida I

- zánět srdečního svalu, obvykle pozdě a obtížně diagnostikovaný
- myolýza svalových vláken, infiltrace lymfocyty
- **etiologie** – mikrobiální toxin (difterie, streptokoky, mykoplazmata, tyfus, klostridia, leptospiry), viry, imunologické děje

Myokarditida II

- příznaky
- únavnost, nevykonnost, dušnost, bušení srdce, nepravidelnost chodu srdce, u dětí nevolnost, zvracení
- fyzikální nález
- teploty, arytmie, oslabený úder, temné – gumové srdeční ozvy, někdy cval, nižší TK

Myokarditida III

- **RTG** – zvětšení srdečního stínu
- **EKG** – snížení voltáže QRS, někdy a-v-blokáda, změny ST-T
- **ECHO** – snížení EF, edém myokardu, někdy segmentální poruchy kinetiky
- myokardiální biopsie
- **léčba** – klid na lůžku, dále dle etiologie

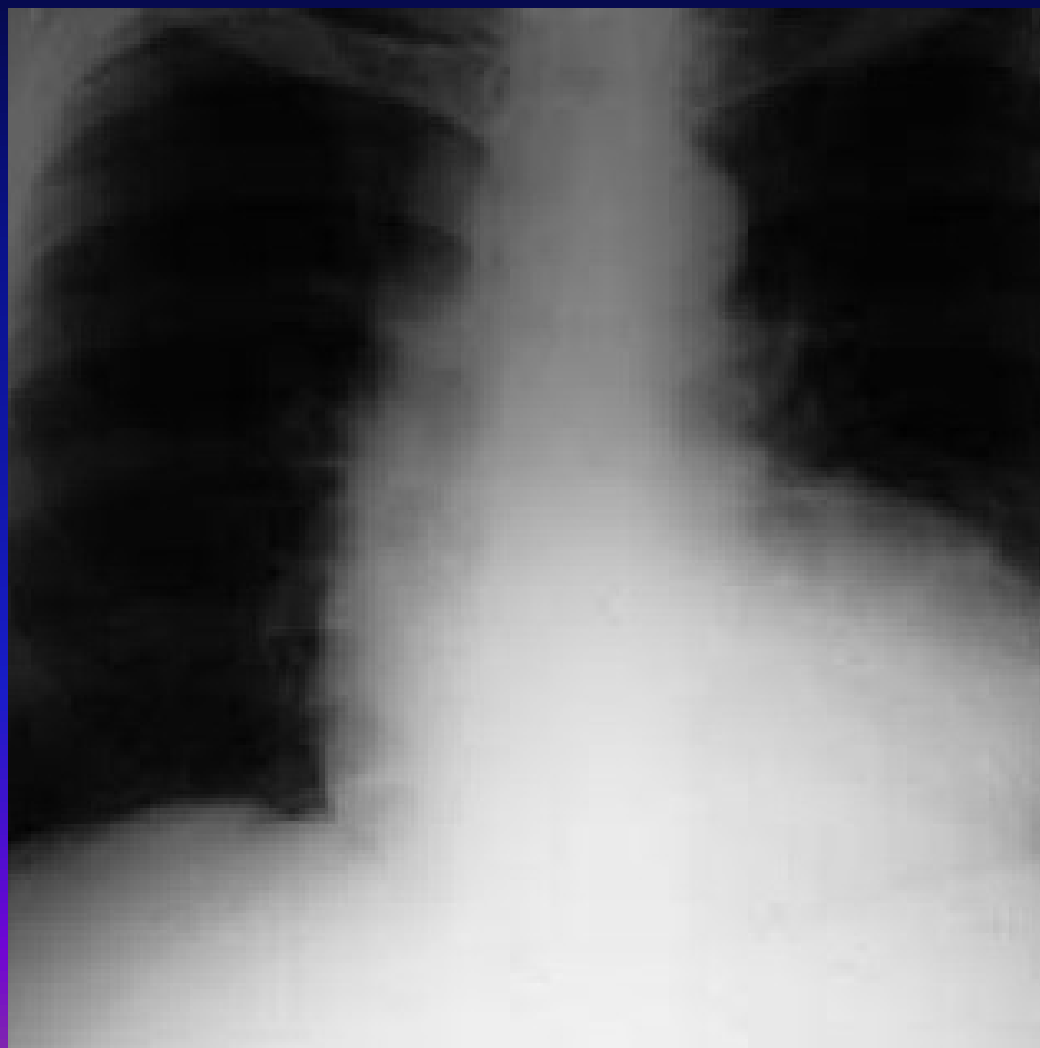
Kardiomyopatie I

- nespecifické postižení myokardu snižující výkonnost srdeční
- degenerace, nekróza, fibróza myokardiálních buněk
- **etiologie** – infekční, toxické, endokrinní, metabolické, při chronických chorobách
- podle druhu postižení – **dilatační, hypertrofická, restriční**

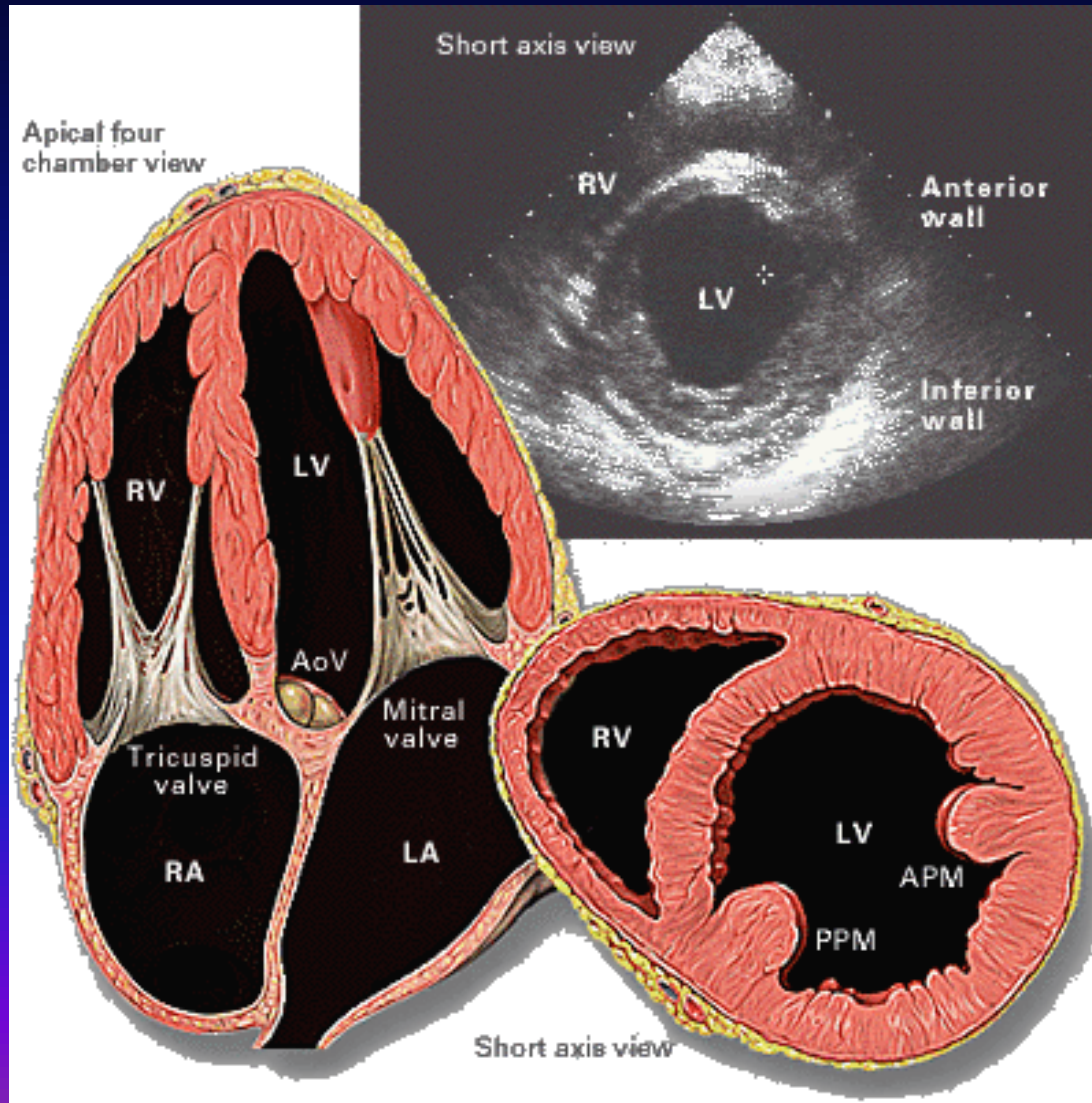
Dilatační kardiomyopatie

- poškozena systolická i diastolická funkce komory
- komora dilatovaná, možnost trombů v LK
- **příznaky** - selhávání LK, poruchy rytmu i maligní, deviace osy srdeční
- **RTG** – zvětšení srdečního stínu, městnání v malém oběhu
- **ECHO** – dilatace komory, snížení EF
- **léčba** – klidový režim, diuretika, vazodilatancia, antikoagulace, transplantace srdce - recidivy

RTG hrudníku při dilatační kardiomyopatii



Kardiomyopatie



Hypertrofická kardiomyopatie

- hypertrofie zejména mezikomorové přepážky, uzavírá výtokový trakt LK
- **příznaky** – synkopy při námaze, chová se jako stenóza aortálního ústí
- **diagnóza** – echokardiograficky
- **léčba** – Ca blokátory, betablokátory, vyloučen digoxin

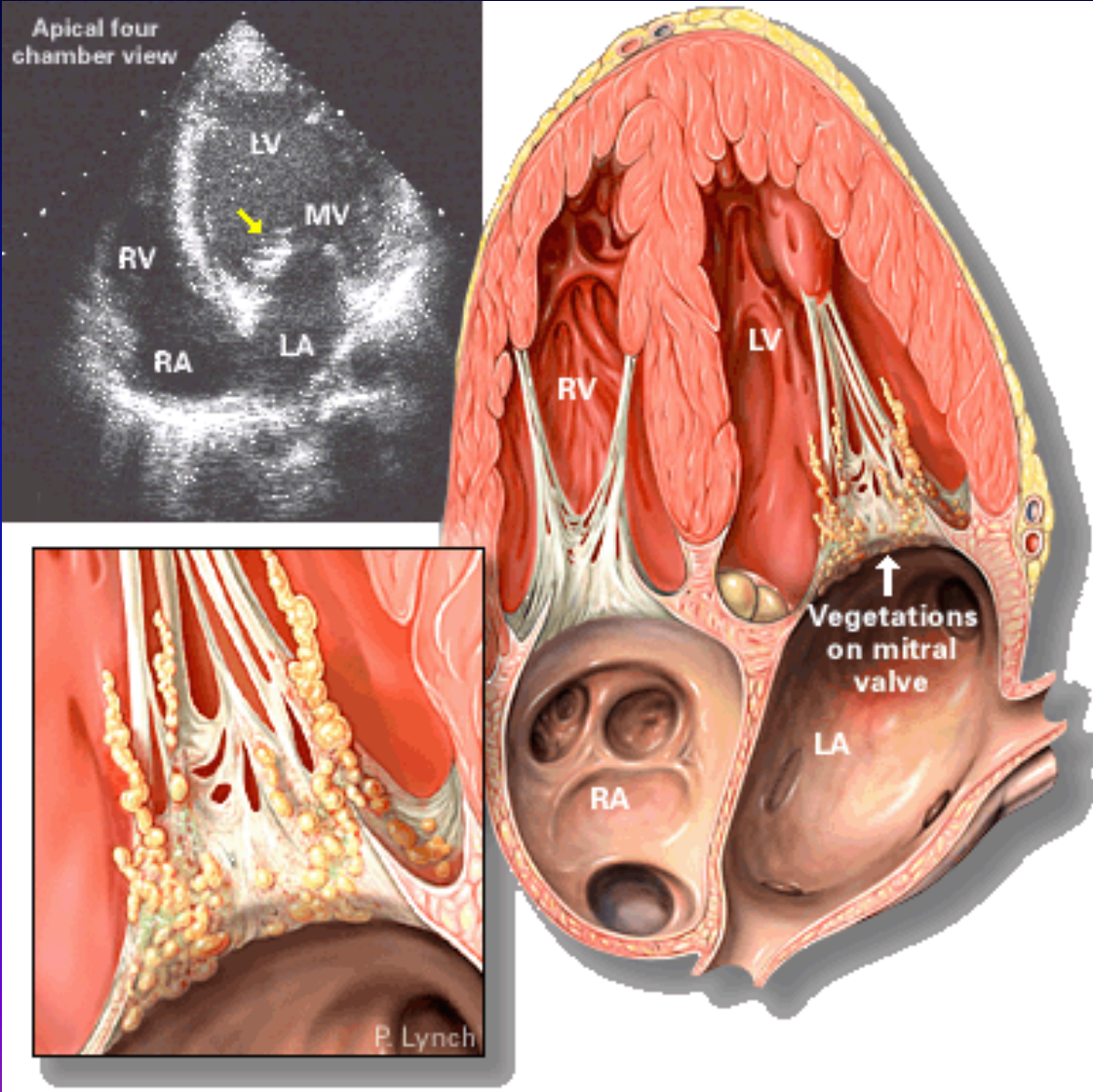
Restriktivní kardiomyopatie

- infiltrace myokardu a subendokardu vazivem, omezení roztažnosti komor v diastole, poruchy převodního systému
- **příznaky** - pokles výkonnosti, zadýchávání, příznaky jednostranného selhání
- **diagnostika** – velmi obtížná, i echo-nález je chudý
- **léčba** – neznámá, transplantace srdce

Endokarditida I

- zánět srdeční nitroblány - bakteriální, abakteriální
- **akutní endokarditida**
- prudká sepse, nejčastěji zlatý stafylokok a hemolytický streptokok
- **etiologie** – invazivní zákroky – trhání zubu, tonzilektomie, tonzilitida – tvoří se vegetace na endokardu chlopní složené z fibrinu, leukocytů, destruují chlopně, ulamují se do krevního proudu – septické emboly

Endokarditida



Endokarditida II

- **příznaky** – horečky septického charakteru, petechie, septické emboly na kůži, kůže barvy bílé kávy, akutně vzniklý šelest (chlopňová vada), třískové hematomy na nehtech
- **diagnostika** – poruchy koagulace, pozitivní hemokultury, echokardiografie
- **léčba** - antibiotika ve velké dávce i.v. 6 týdnů, dále profylaxe před invazivními výkony

Endokarditis lenta I

- **původce** – streptokok viridující, nepyogenní
- snadněji vzniká na změněných chlopních, vegetace i větší, ale bez nekróz, úlomky vegetací „blandní infarkty“ – Lohleinova nefritida, Oslerovy uzlíky, ale ne abscesy
- **příznaky** – prakticky bez symptomů – únavnost, slabost, bledost – kůže barvy bílé kávy, bolesti v kloubech, nový šelest – nová srdeční vada, splenomegalie

Endokarditis lenta II

- **Laboratorně** – hematurie, zvýšená sedimentace, leukocytóza, pozitivní hemokultury zřídka, nutno odebírat stěry z podezřelých míst
- **!! hemokultury je nutno odebírat při vzestupu teploty!!**
- **léčba** – antibiotika i.v., dlouhodobě, profylaxe při zákrocích

Revmatická horečka I

- **definice** – poststreptokokové alergické (autoimunitní) systémové onemocnění postihující srdce, klouby, CNS, kůži
- **etiologie** – beta-hemolytický streptokok skupiny A, onemocnění je projevem autoimunitní reakce, podíl genetické predispozice
- **patogeneza** – poškození endokardu vzniká poruchou kolagenních fibril PL proti endokardu a myokardu, dále se tvoří PL proti CNS, CIK poškozují endotel kapilár

Revmatická horečka II

- příznaky
 - asi 10-20 dní po proběhlé infekci – horečka, bolesti hlavy, pocení
 - akutní migrující polyartritida
 - kožní příznaky – erytéma anulare, marginatum, nodosum
 - postižení srdce – pankarditida – bolesti v prekordiu, klesající výkonnost, nový šelest, EKG známky myokarditidy

Revmatická horečka III

- diagnostika
 - anamnestický údaj o prodělané infekci
 - fyzikálně – artritidy, nálezy na kůži, nový srdeční šelest
 - laboratorně – zvýšení FW, CRP, ASLO,
 - ECHO
 - neurologický nálezn
- ke stanovení diagnózy je třeba splnění dvou hlavních a dvou vedlejších Joresových kritérií

Revmatická horečka IV

- Joresova kritéria

hlavní	vedlejší
karditida	horečka
polyartritida	artralgie
chorea minor	zvýšení FW nebo CRP
subkutánní uzlíky	prodloužení PQ
erytema annulare	FR nebo karditida v an.

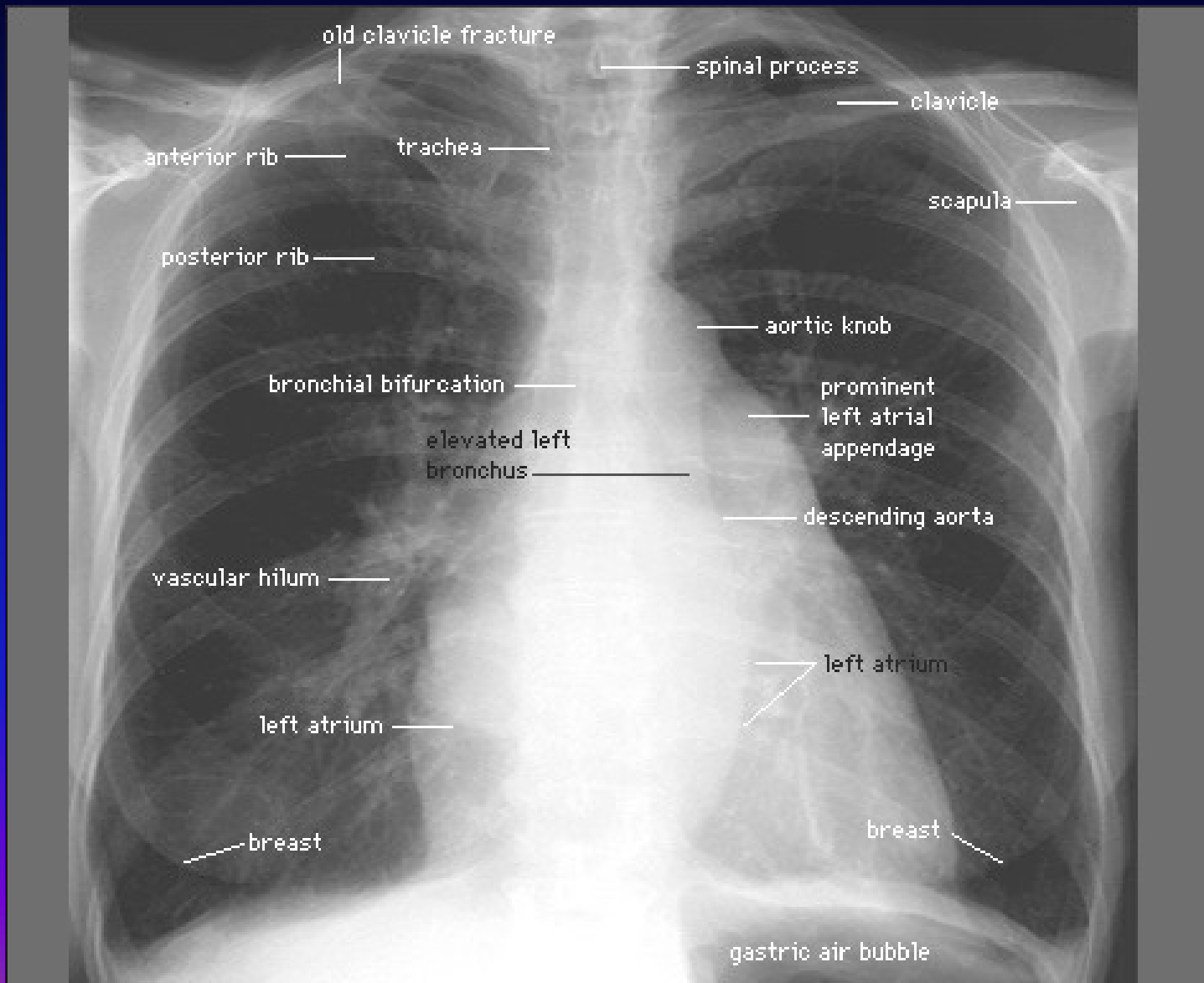
Revmatická horečka V

- léčba
 - penicilin G 3-5mil.j./den
 - při lehké alergii na PNC cefalosporiny
 - při těžké alergii na PNC erytromycin
- protizánětlivá léčba
 - ASA 2-3g denně
 - glukokortikoidy 80mg/den, postupně snižovat

Získané srdeční vady I

- **mitrální stenóza** – nejčastější po FR
- **příznaky** – poslechový nález (opening snap, diastolický šelest) fibrilace síní, hemoptýza, vznik plicní hypertenze, embolizace při fi síní do velkého oběhu, kašel při námaze, plicní edém, facies mitralis
- **diagnostika** – zvětšení LS na RTG, plicní hyperémie, echokardiografie
- **léčba** – komisurotomie, náhrada chlopně

Mitrální stenóza - RTG



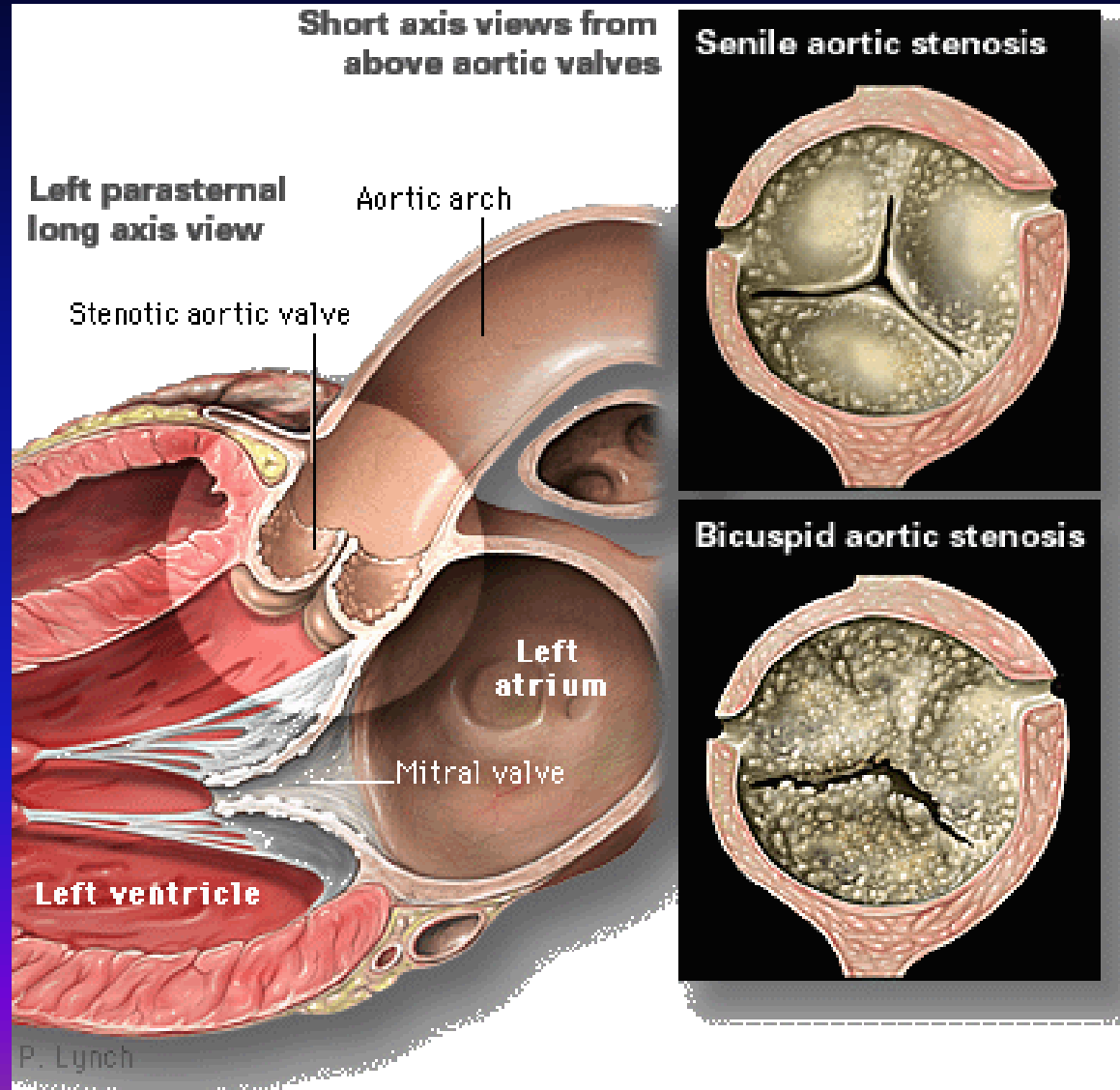
Získané srdeční vady II

- **mitrální insuficience** – nejčastěji je příčinou dilatace srdce, prolaps mitrální chlopně, ruptura šlašinek při IM, perforace chlopně při endokarditidě
- **diagnostika** – RTG zvětšení LS i LK, echokardiograficky také
- **prolaps mitrální chlopně** – u astenických osob, neohrožuje, doprovázen ES, lidé vnímají citlivě

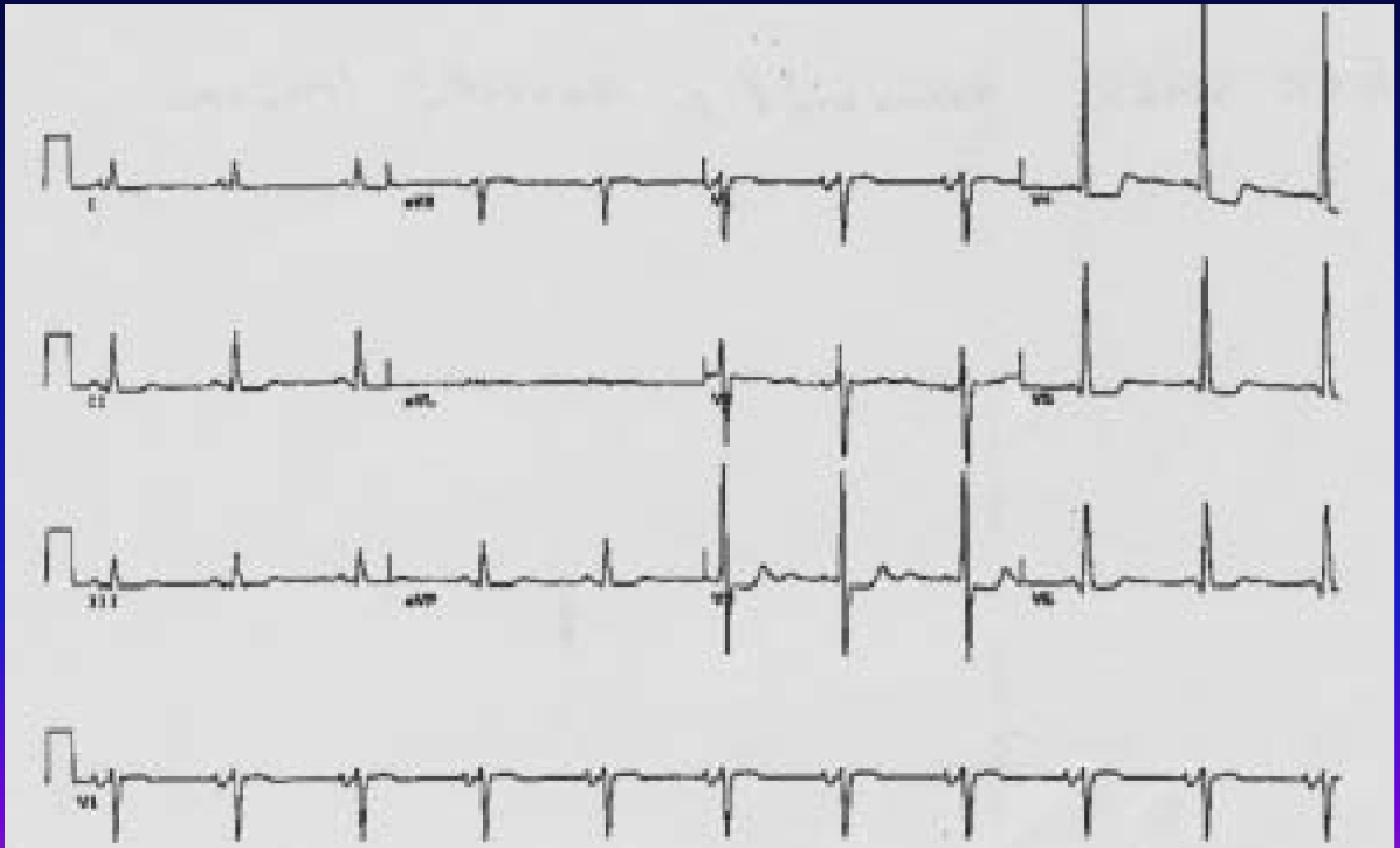
Získané srdeční vady III

- stenóza aortálního ústí
- omezení výtoku z LK, přetížení LK, za stenózou menší tlak, snížené plnění koronárních arterií
- při námaze kolapsové stavy
- TK – malý rozdíl mezi TKs a TKd
- RTG – zvětšení LK
- EKG – přetížení a hypertrofie LK
- léčba – chirurgicky – náhrada chlopně s bypassesem, indikace podle gradientu

Senilní aortální stenóza



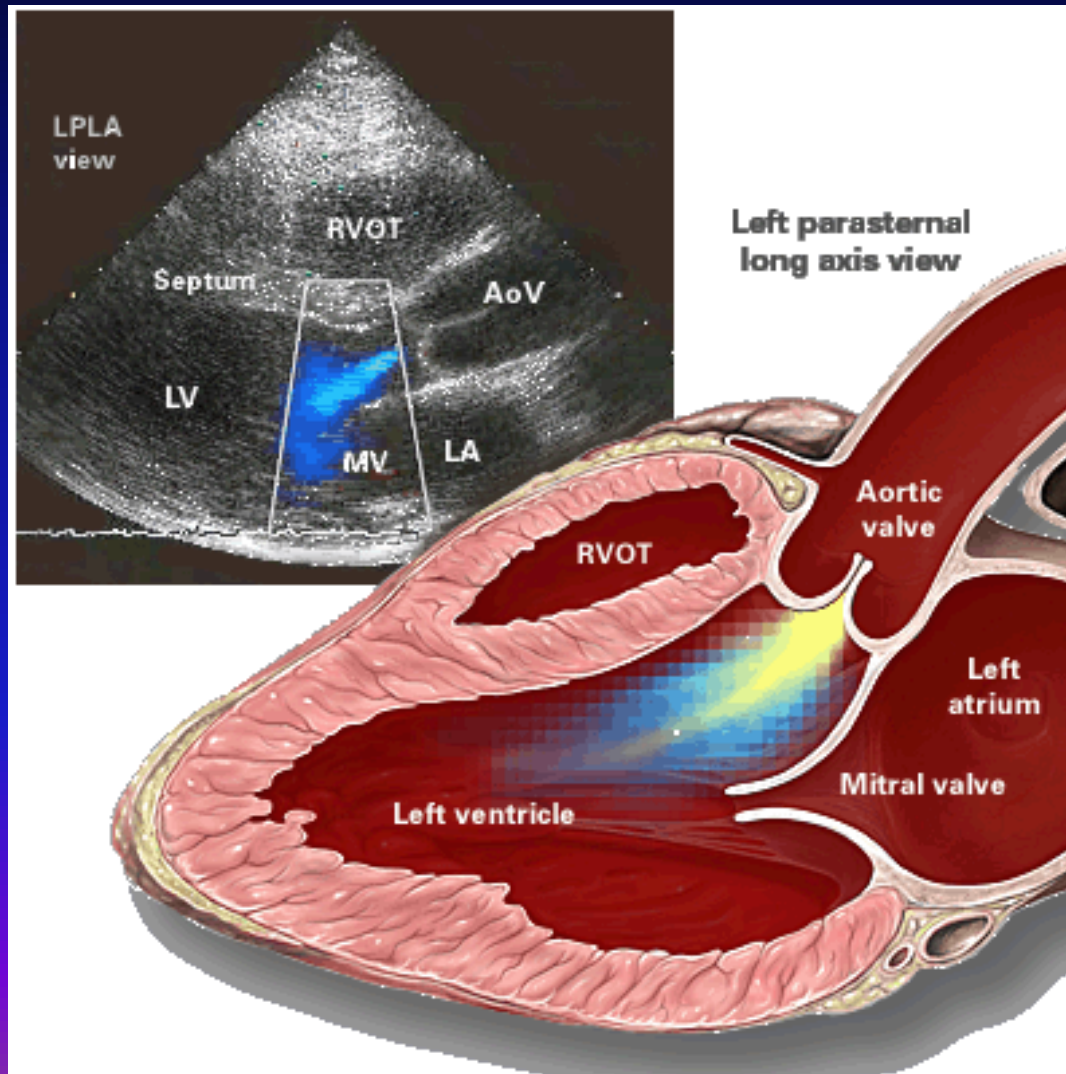
EKG při aortální stenóze



Získané srdeční vady IV

- insuficience aortální chlopně
- návrat části tepového objemu do komory, velký vypuzovaný objem
- **příznaky** – Mussetův příznak – kývání hlavou současně s pulsem, Marfanův syndrom – pavoukovité prsty, diastolický foukavý šelest, Flintův příznak, velký rozdíl mezi TK s a TKd, Corriganův puls – magnus, celer, altus
- **diagnostika** – zvětšená LK, zvětšená pulsující aorta
- **léčba** – náhrada aortální chlopně

Aortální insuficience



Vrozené srdeční vady I

- 0,3% živě narozených dětí má srdeční vadu
- etiologie
 - kontakt s noxou 20.-50. den po ovulaci
 - anemie matky
 - intoxikace CO
 - vysokohorské prostředí
 - dědičnost
- vývoj – intrauterinně pouze výživný oběh, nikoli funkční – zkrat mezi předsíněmi, komorami, mezi Ao a plicnicí, po porodu se velký a malý oběh oddělí

Vrozené srdeční vady II

- 1. **vady zkratové** – zvýšená cirkulace plicním řečištěm, může vést k plicní hypertenzi a obrácení zkratu na pravolevý
- 2. **vady vytvářející překážku** – stenózy ústí
- 3. **vady neovlivňující průtok** - dextrokardie

Vady zkratové I

- defekt síňového septa
- krev přechází z levé síně do pravé síně, malý oběh je přetížený (fixovaný rozštěp II. Ozvy, tanec hilů), až plicní hypertenze, systolický šelest ve 2. a 3. mž
- defekt komorového septa (M.Roger)
- krev prochází z levé komory do pravé komory, hlučný systolický šelest, čím menší otvor, tím hlučnější šelest

Vady zkratové II

- ductus Botalli apertus
- komunikace mezi aortou a plicnicí, opět přetížení malého oběhu, vývoj plicní hypertenze a obrácení proudu – cyanóza, lokomotivový šelest pod levou klíční kostí
- společné znaky
- malá výkonnost, dušnost, přetížení malého oběhu, postupně vývoj plicní hypertenze, obrácení proudu na pravolevý, vznik cyanózy – Eisenmengerův syndrom

Další vrozené vady

- **stenóza plicnice** – PK překonává překážku, tlak vzrůstá až na 60-100mmHg, EKG - přetížení PK, RTG – dřevákovité srdce
- **Fallotova tetralogie** – defekt komorového septa, transpozice velkých tepen, stenóza plicnice, hypertrofie PK – brzy pravolevý zkrat – cynotizující, děti sedají na bobek, tím může téci více krve do plic

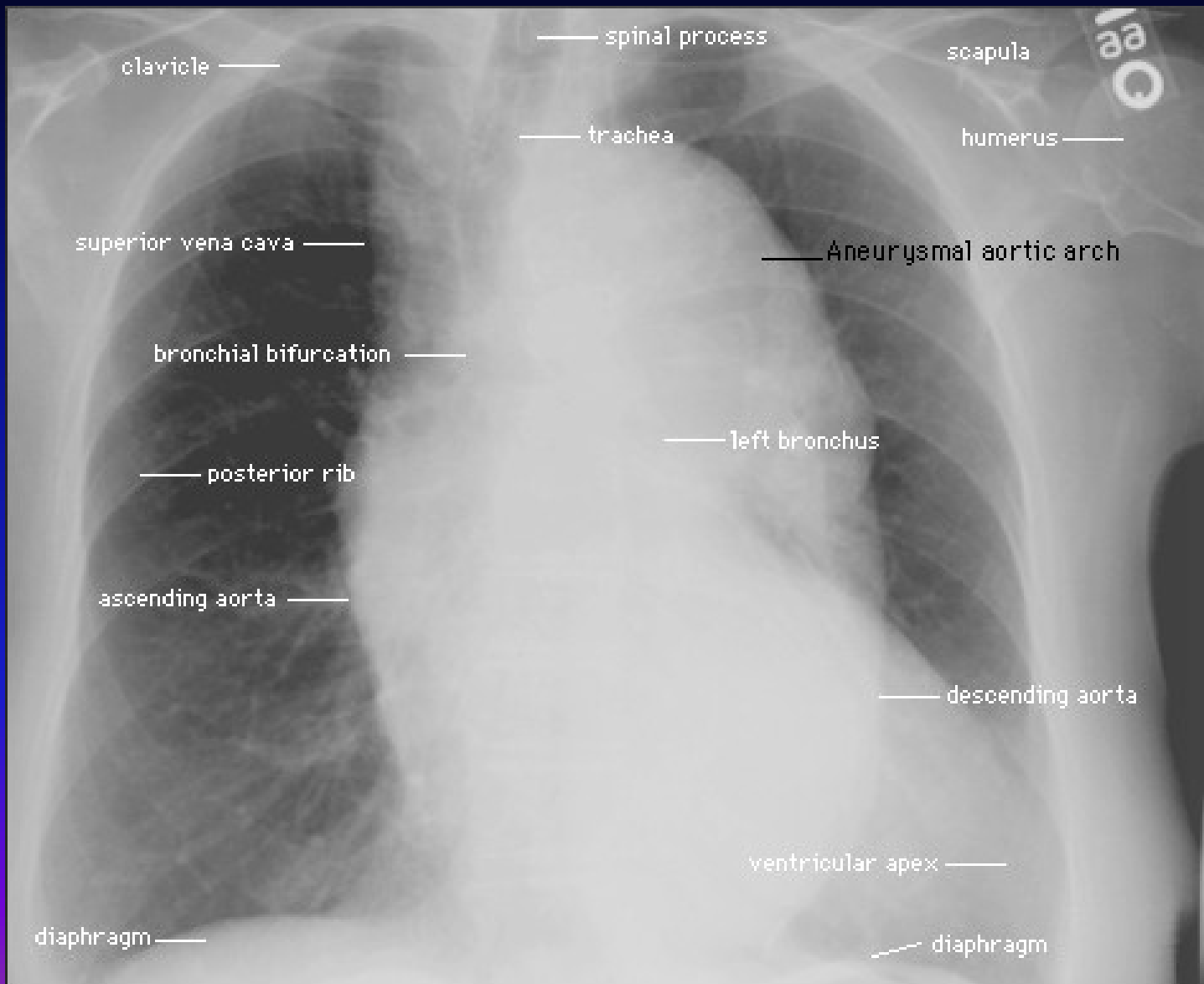
Koarktace aorty

- zúžení až za odstupem a. subclavia sin.
- hypertenze horní poloviny těla, hypotenze dolní poloviny
- hypertenze vzniká pravděpodobně v ledvinách při nižším prokrvení renin-angiotensin - aldosteronovým systémem
- postupně rozvoj hypertrofie LK

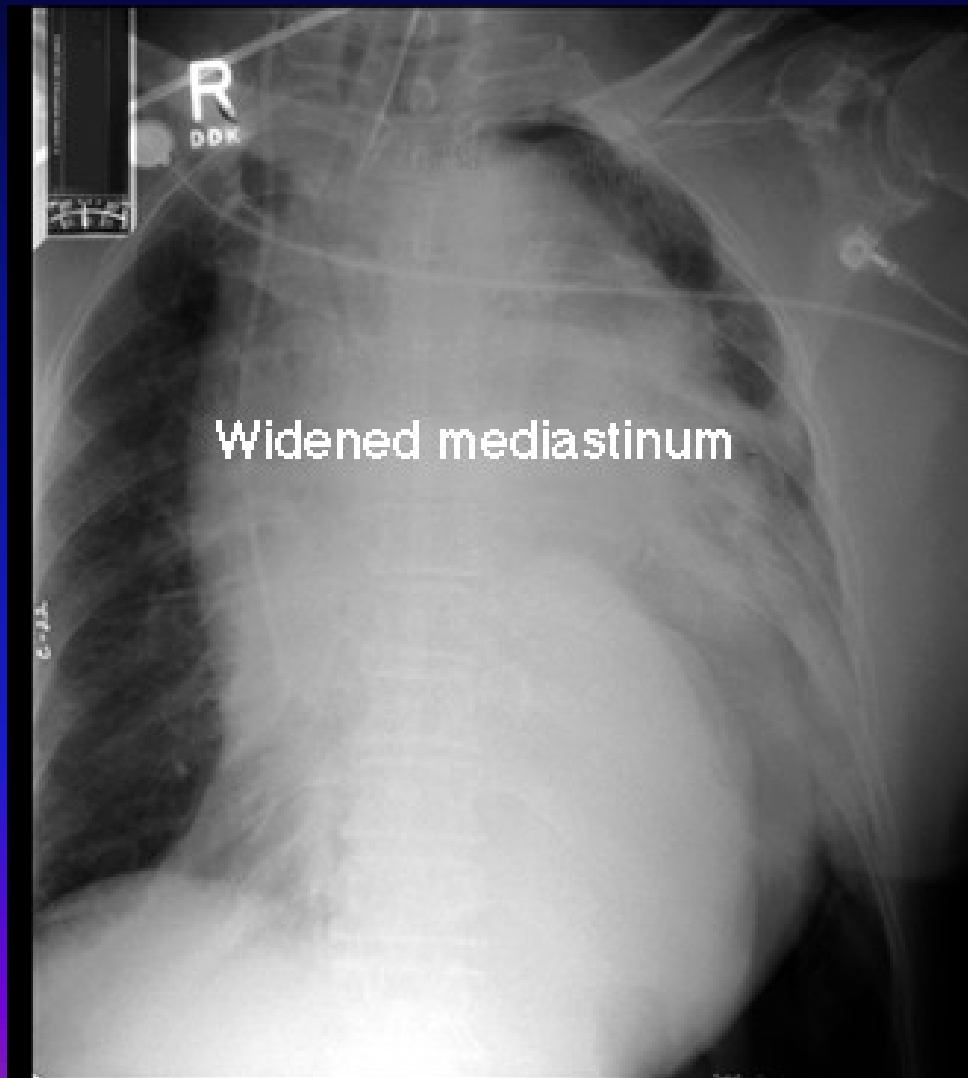
Onemocnění aorty

- aneuryzma hrudní aorty
- útlak mediastina a procházejících struktur, i eroze skeletu – příčina bolestí
- syndrom aortálního oblouku
- Takayasuova bezpulsová choroba – vaskulitida postihující intimu velkých cév, uzavírá odstupy větví
- aneuryzma břišní aorty
- většinou hmatné při palpaci břicha, eroze těl obratlů, kalcifikace na RTG, nad 5,5cm hrozí ruptura

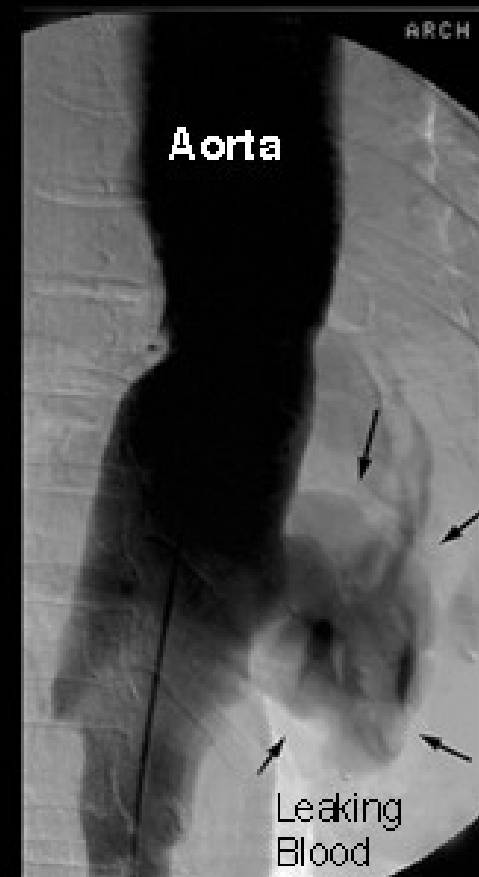
Aneuryzma hrudní aorty



Ruptura aortálního aneurysmatu



Aortogram



Dissekující aneuryzma aorty

- porušení intimy, průnik krve do stěny, smáčivá plocha, DIC
- bolesti až IM charakteru, ale EKG normální
- příznaky dle umístění – synkopa, renální selhání
- řešení – chirurgické dle naléhavosti

Děkuji za pozornost

