

AED

***Obstrukce cizím tělesem
Pomůcky k ventilaci***

MUDr. L. Dadák, Ph.D.

ARK, LF MU, FN u sv. Anny

<http://is.muni.cz/el/1411/podzim2015/VLPO011p/>

Postup laické / předlékařské první pomoci

- Danger
- Response
- Send for Help
- Airways
- Breathing
- Circulation

Primární vyšetření

Sekundární vyšetření
dohled, transport,
dokumentace

Primární vyšetření - cíle

Neuškodit = neohrozit pacienta, sebe...

Diagnostikovat zástavu oběhu během 15s

Najít problém a začít ho řešit během minut(y)



Spolujezdec

50 roků, muž, léčený pro hypertenzi. FA: Lokren , Accuzide, Detralex přile.
Atorvastatin.

NO: Dnes jel do práce autem jako spolujezdec, bylo mu špatně, ztratil vědomí, byl vytažen z aut do příjezdu ZZS **neresuscitován**.

Při příjezdu ZZS: Úvodní rytmus fibrilace komor, ... 3 výboje do obnovení oběhu (celkem 18 min).
přivezen na ÚP 7:05 hodin.

Obj:A: OTI v korektní pozici

B : poslechově alv. souměrné, bilat. vlhké fenomény přeneseně. Dobré krevní plyny. PCV: pInsp. 10, DF 20/min, Vt 500 ml, FiO2 0,45, PEEP 5


C: sinusová tachykardie, hypertenze nereaguje na nitráty.

D: GCS 3, analgosedace, zornice izokorické, foto ++

E: norma

G: břicho nad niveau, prohmatné, bez rezistence, hepar s obloukem, lien 0, perist. +

Řetězec přežití



Rozpoznání závažných příznaků
a přivolání pomoci

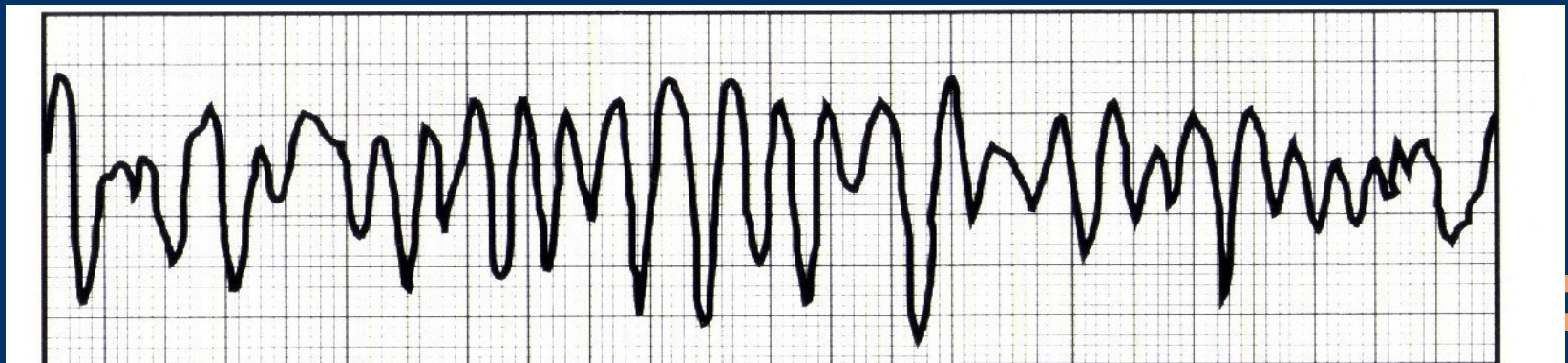Okamžité zahájení KPR

Časná defibrilace

Poresuscitační péče

Komorová fibrilace


- kmitání komor
- neefektivní nekoordinované stahy srdeční svaloviny
- nejčastější příčina zástavy oběhu dospělých
- léčitelná jen defibrilací



Komorová fibrilace



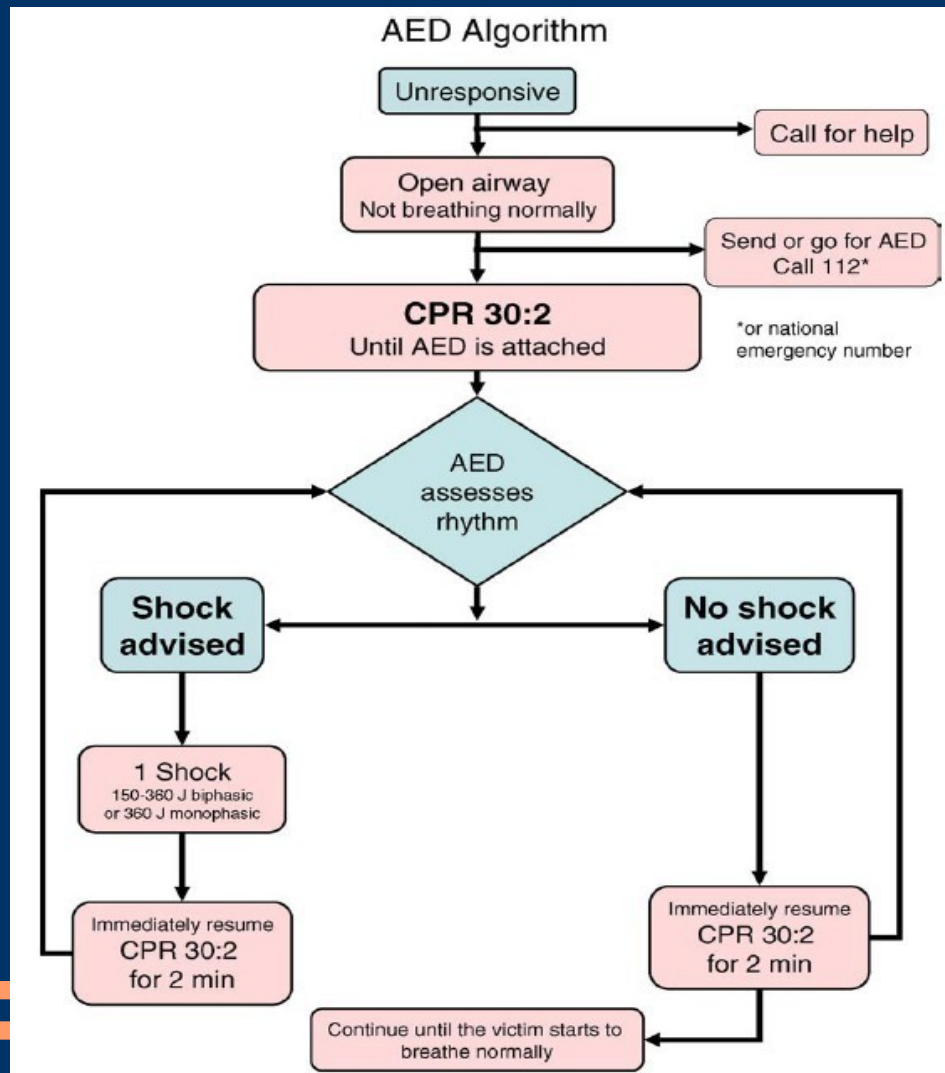
Defibrilace



v ČR provádí mimo nemocnice:

- ZZS
- Automatický Externí Defibrilátor


v místech s obtížnou dostupností a výskytem 10^6 osob/R (letišť, VUT)



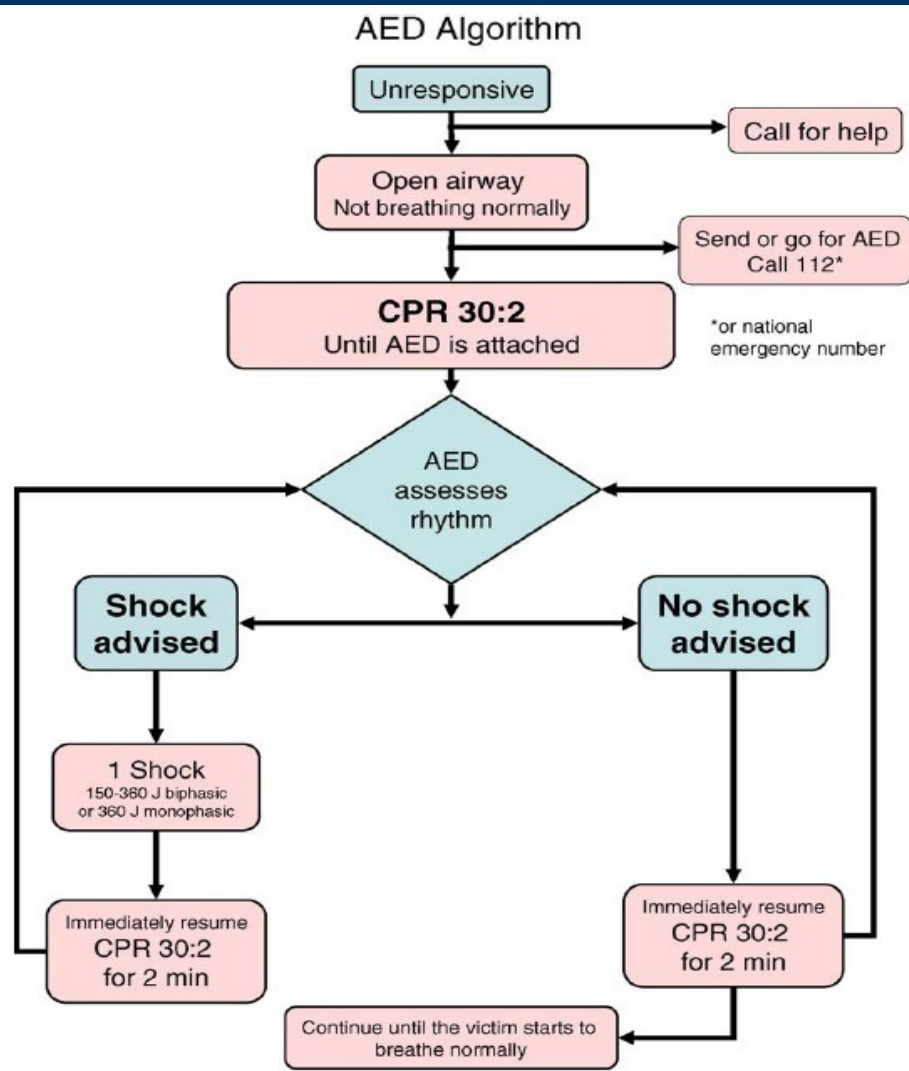
Automatický Externí Defibrilátor

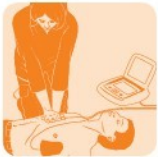

Defibrilace



- pošli pro přístroj
- pokračuj v masáži a dýchání (30:2)
- otevři = zapnout
- odhal hrudník
- přilep elektrody
- následuj hlasové povely a masíruj.





Opatrně přistupte

Zkontrolujte vědomí

Volejte o pomoc

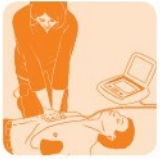Zprůchodněte DC

Zkontrolujte dýchání

Volejte linku 155

Připojte AED

Sledujte pokyny AED



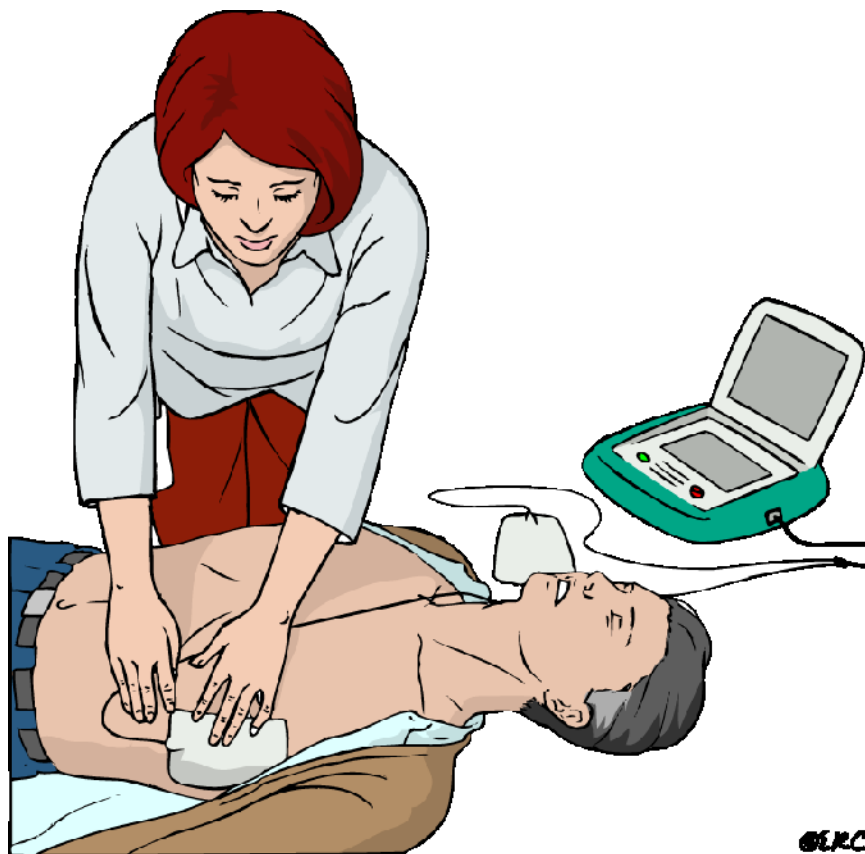Zapněte AED

- Některé přístroje se zapnou automaticky otevřením horního krytu

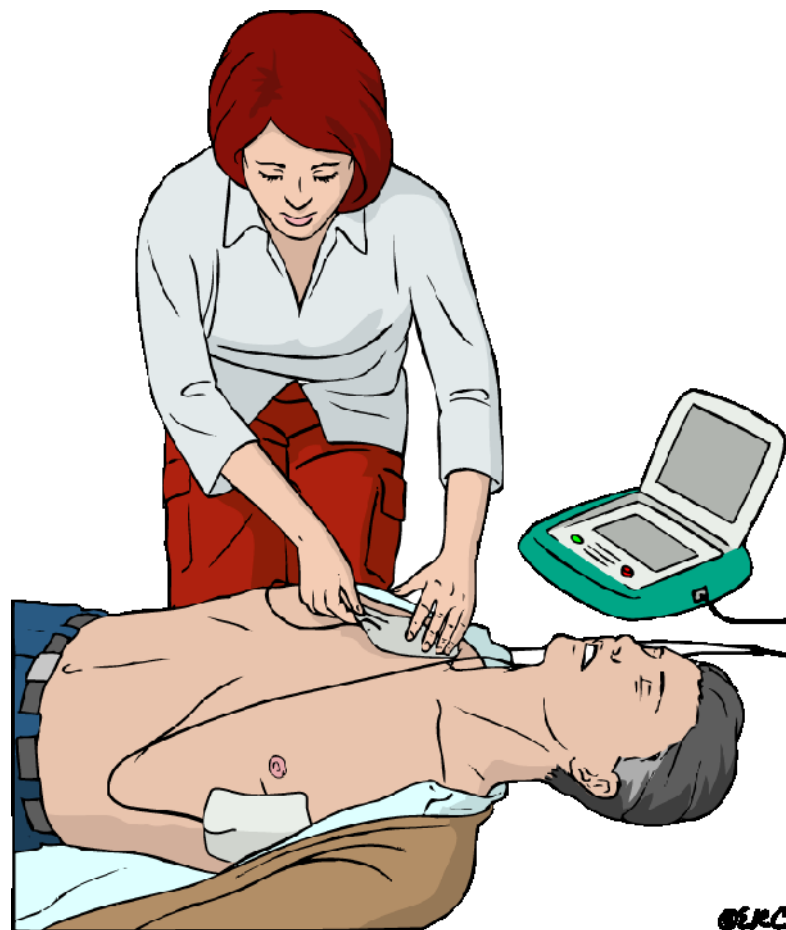



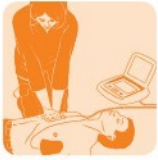Nalepte elektrody na obnažený hrudník



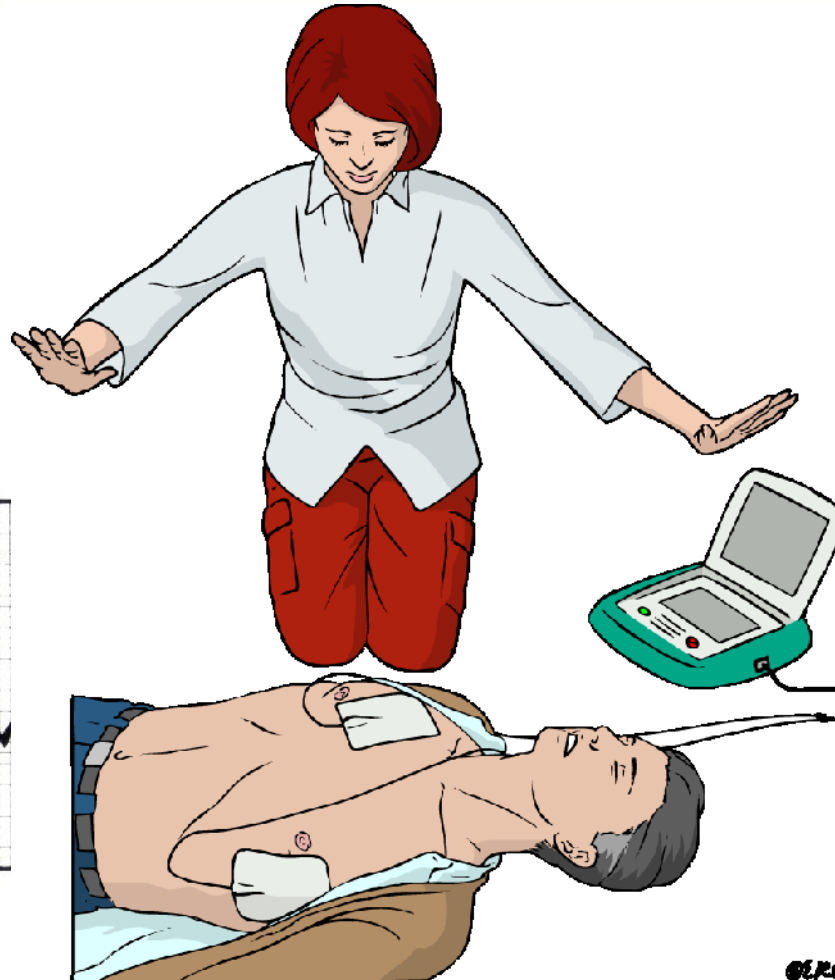
ERC



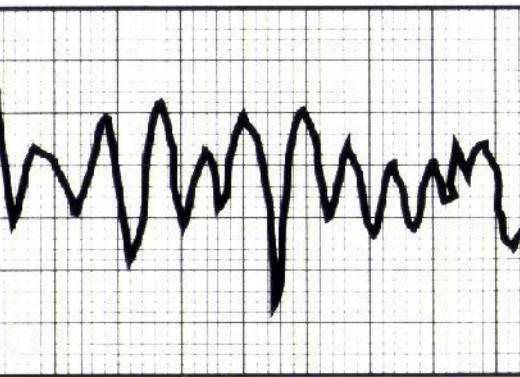
ERC

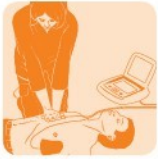

Analýza srdečního rytmu: Nedotýkejte se!



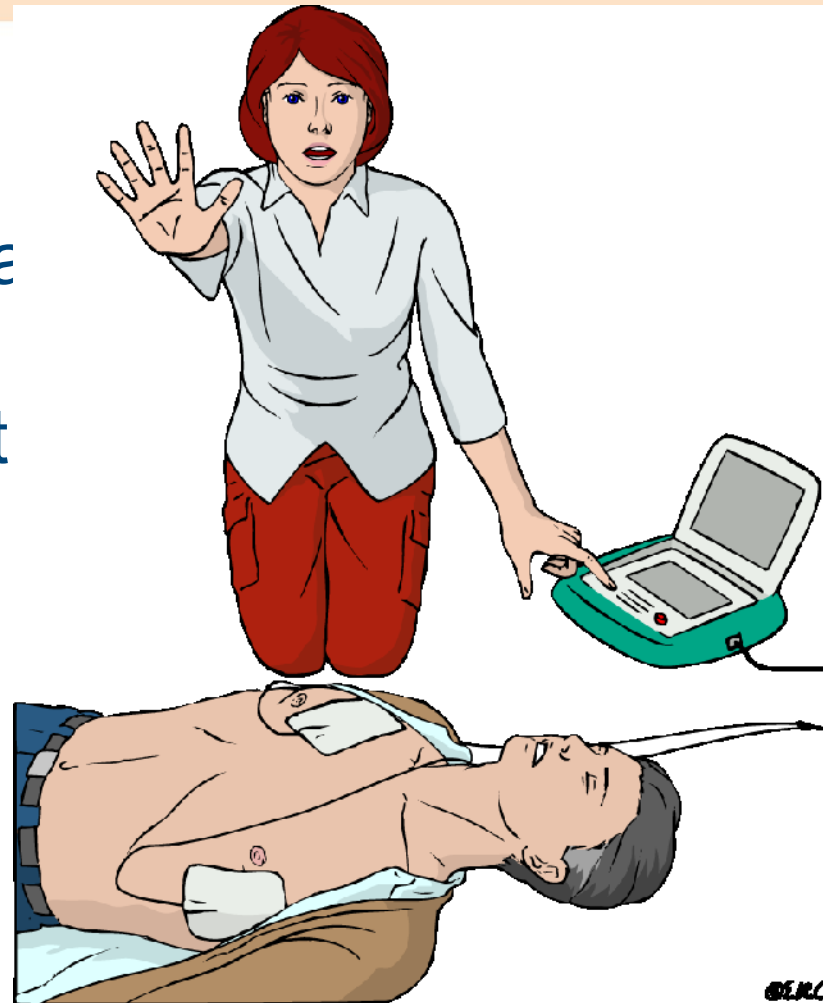
fibrilace





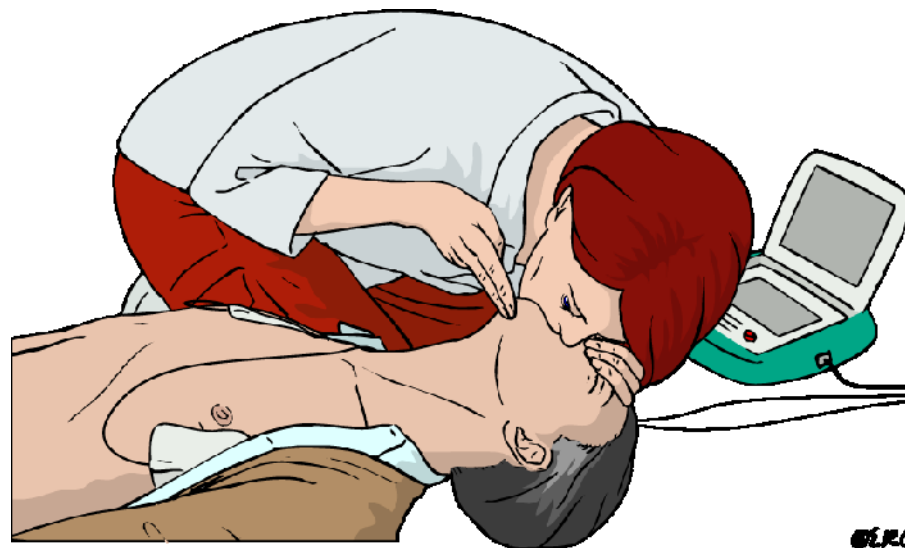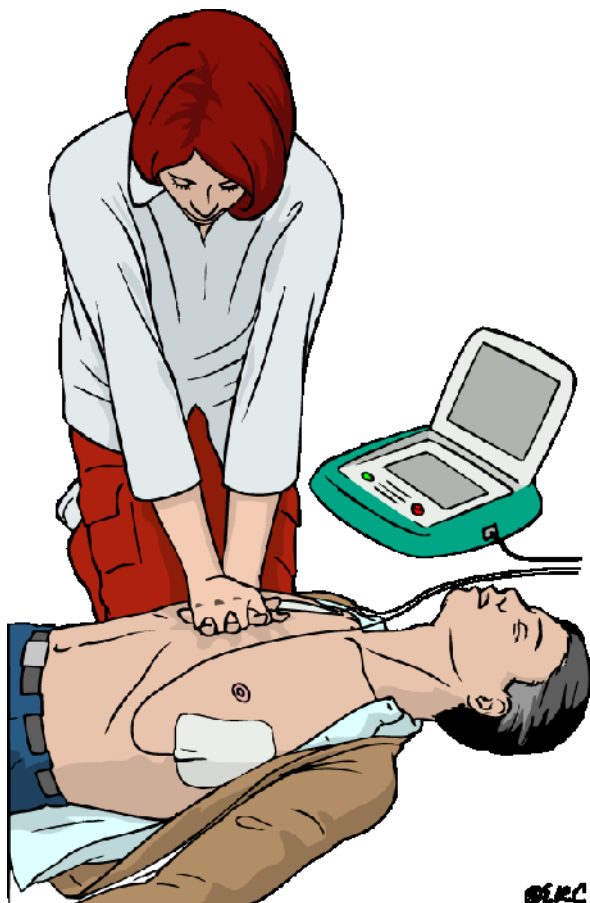Výboj doporučen

- Ustupte!
- Proved'te defibrila (přístroj obvykle vyzve ke stisknutí tlačítka)






Po defibrilaci postupujte podle pokynů





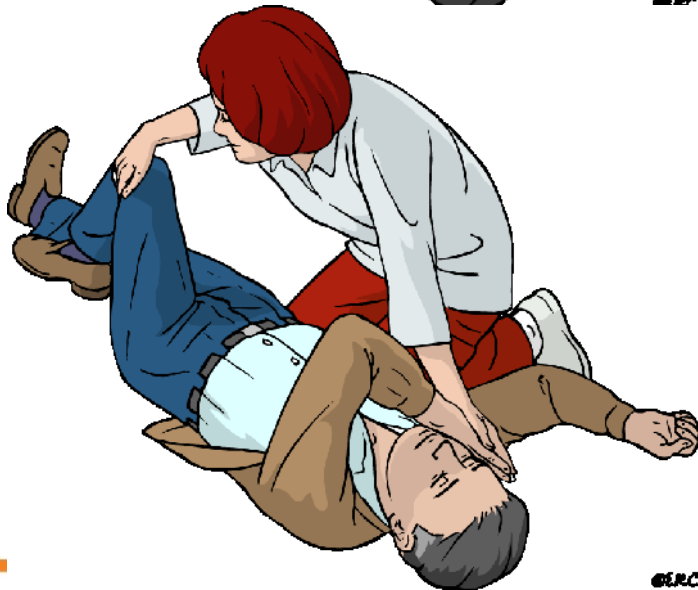
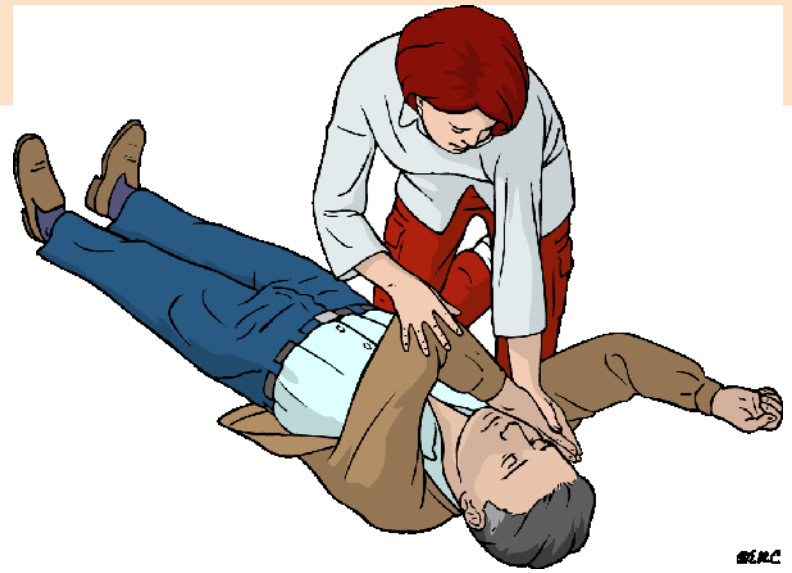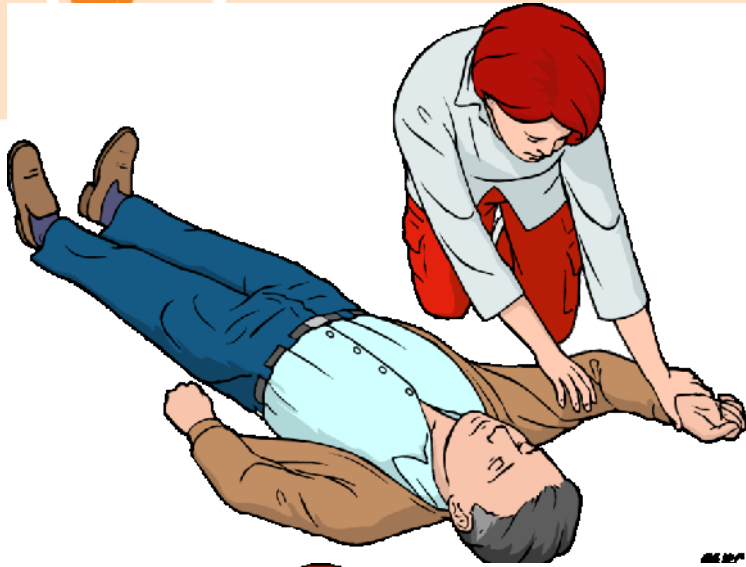Zotavovací poloha

- Pokud postižený začne normálně dýchat, otočte jej na bok do zotavovací polohy
- Neustále kontrolujte dýchání!



©ERC

©ERC





Opatrně přistupte

Zkontrolujte vědomí

Volejte o pomoc


Zprůchodněte DC

Zkontrolujte dýchání

Volejte linku 155

30 stlačení hrudníku

2 umělé vdechy



Opatrně přistupte

Zkontrolujte vědomí

Volejte o pomoc

Zprůchodněte DC

Zkontrolujte dýchání

Volejte linku 155

Připojte AED

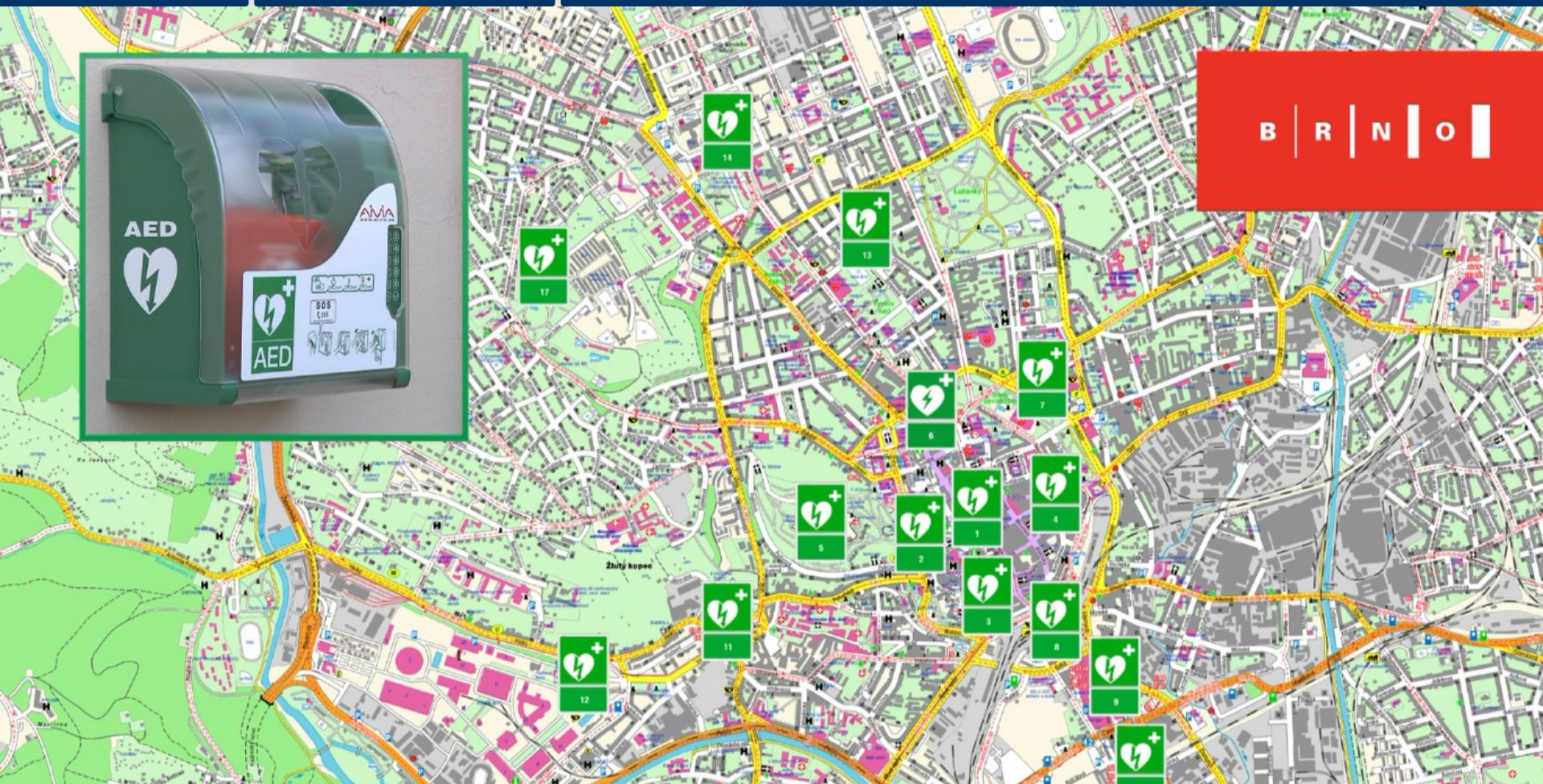
Sledujte pokyny AED



PROJEKT ROZMÍSTĚNÍ AED V BRNĚ



<http://www.fsps.muni.cz/aed/video/>



TANR

Telefonem Asistovaná Neodkladná
Resuscitace

Bezvědomí, nedýchá ...

Je-li na blízku někdo další, ať volá 155
.. kódem odemkne defibrilátor a donese



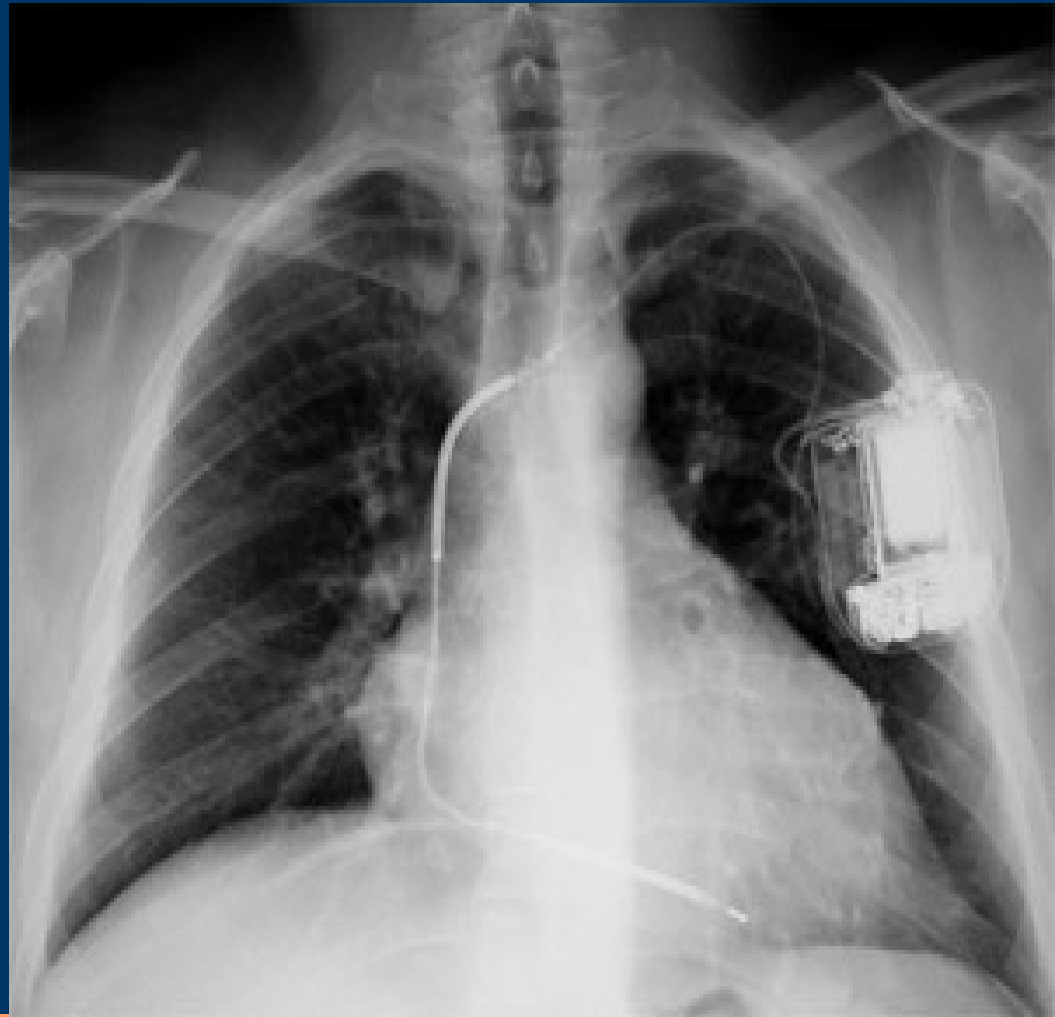TO NEJLEPŠÍ NA KONEC...



	6-12 /2014 (6 měsíců)	1 – 4/2015 (4 měsíce)
aktivace	124	142
HZS	124	107
PČR	3	39
jiné	0	5
KPR (BLS) zahájená	73 (59%)	70 (49%)
Nepokračováno (konstatována smrt po příjezdu)	23	20
Primární (sekundární) úspěšnost	26 (8) – 52% (ASY i FIKO!!!)	21 (nejsou data) – 42% (ASY i FIKO!!!)
ROSC před příjezdem	2	0 (?)

Zvláštnosti ICD

- Implantovaný Cardioverter Defibrilátor
- výboj během masáže – je to cítit



Zvláštnosti



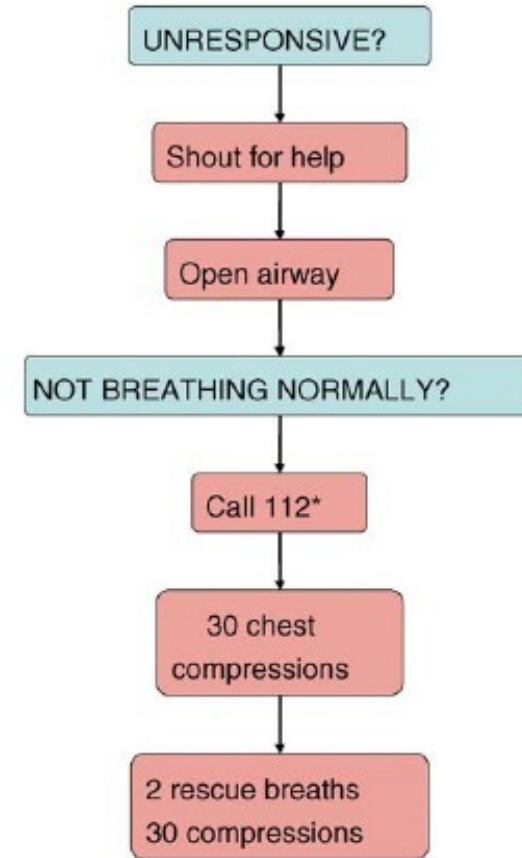
pacientův implantovaný PaceMaker
inhibuje činnost AED – nedefibriluje

elektrody lepit alespoň 8 cm od
implantovaného PM nebo ICD



Prekordiální úder Precordial thump

- úder malíkovou hranou zaťaté pěsti do středu hrudníku
- **není součástí laické resuscitace!
vyřazen v r. 2005**
- ACLS, jen pokud není defibrilátor okamžitě dostupný a příčina zástavy oběhu je fibrilace komor
- účinný v prvních 20s fibrilace komor
25% úspěšnost obnovy oběhu



Neprůchodnost dýchacích cest

Příčiny obstrukce :

- vdechnutá cizí tělesa
 - jídlo – špatný chrup
 - hračky – děti
 - otok hrtanu
 - alergie - bodnutí včelou
 - popálení d.c.
 - reflexní stah hlasivek
 - tekutina do dýchacích cest,
 - dráždivé plyny
-
-

Nejužší místo d.cest:

Dospělý: glotis

Děti: subglotický prostor

Figure 27: Adult Airway
Anatomy of adult airway

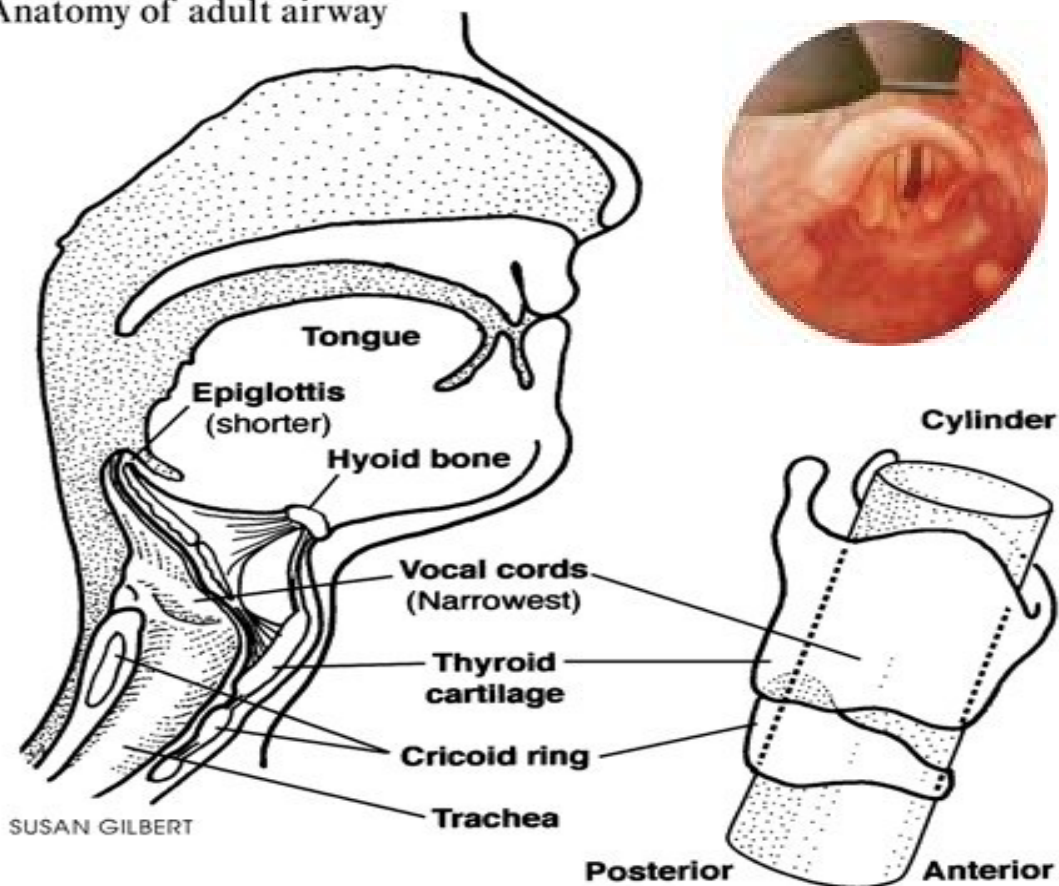
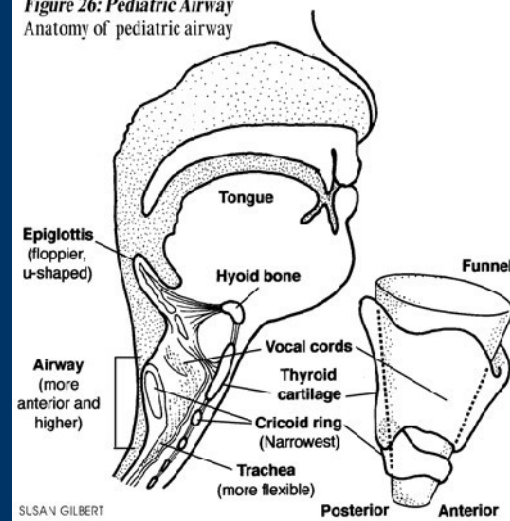



Figure 26: Pediatric Airway
Anatomy of pediatric airway



SUSAN GILBERT

Vdechnuté cizí těleso **- při vědomí**



Příznaky:

- drží se za krk,
 - široce otevřená ústa
 - kašel // ticho

 - souhyb nosních křídel,
 - vtahování jugula,
(u dětí i mezižebních prostor)
 - zeptat se: „Dusíte se??“
-
-

Vdechnuté cizí těleso **- při vědomí**



PP:

neúplná obstrukce:

- podpořit kašel „Kašlete!!“
- sledovat ABC...

úplná obstrukce:

- úder mezi lopatky (5x)
 - Heimlichův manévr
 - 155
-
-


Úder mezi lopatky

stojí / sedí v mírném předklonu
úder otevřenou dlaní mezi lopatky,
není nutno do středu

cíl: náhlé a značné zvýšení tlaku
v dolních dýchacích cestách →
vypuzení cizího tělesa.

Heimlichův manévr

- Při vědomí, v sedě nebo ve stoje.
- Postiženého obejmeme zezadu, ruce spojeny v místě nadbřišku. Lehce předkloněn, otevřeny ústa, rázný úder směrem dovnitř a nahoru. (alespoň 5x do úspěchu)



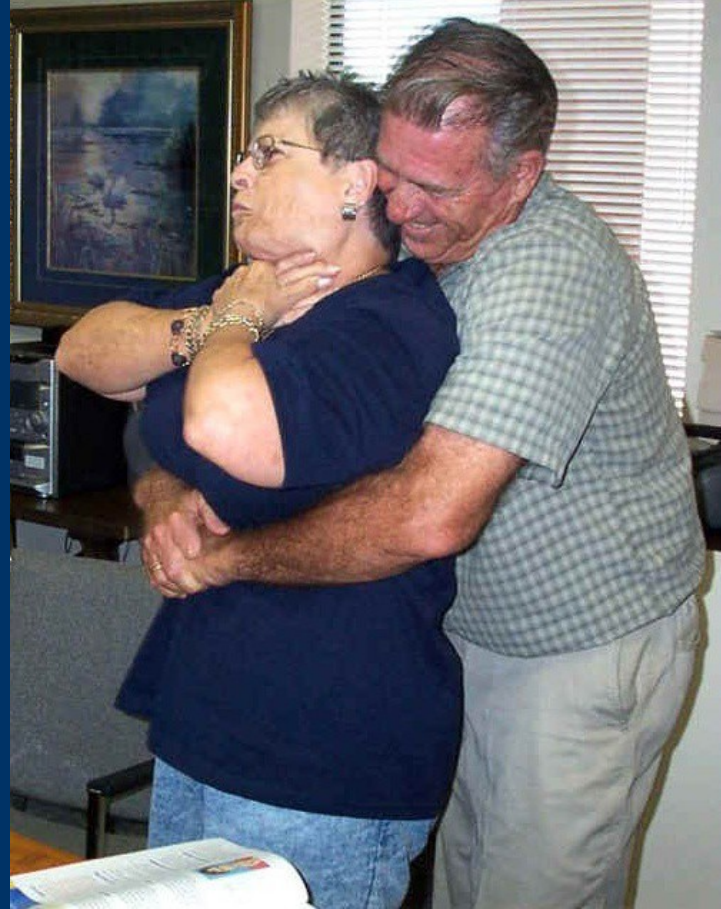Heimlichův manévr

KI: ne u těhotných, do 2let

komplikace:

- poranění jater,
žaludku, střeva =
= bolest břicha,
krvácení, šok

Po úspěšném provedení, nutné
lékařské vyšetření



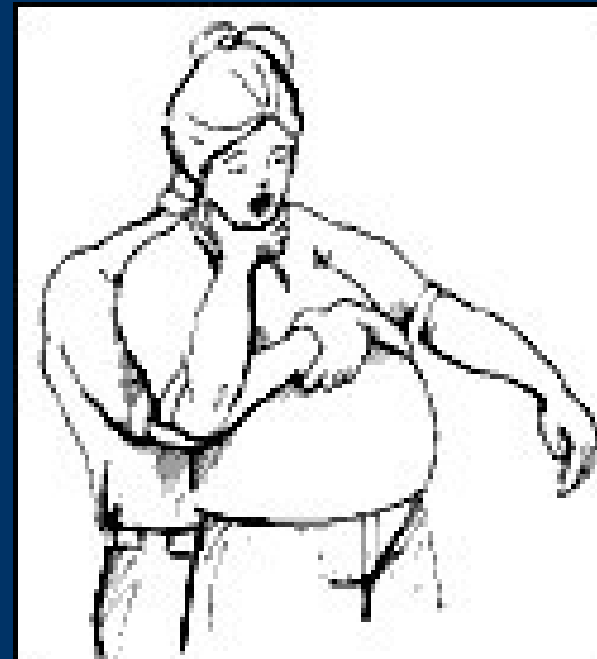Stlačení hrudníku

Při vědomí, v sedě nebo ve stoje.
Postiženého obejmeme zezadu,
ruce spojeny v dolní třetině
hrudníku.

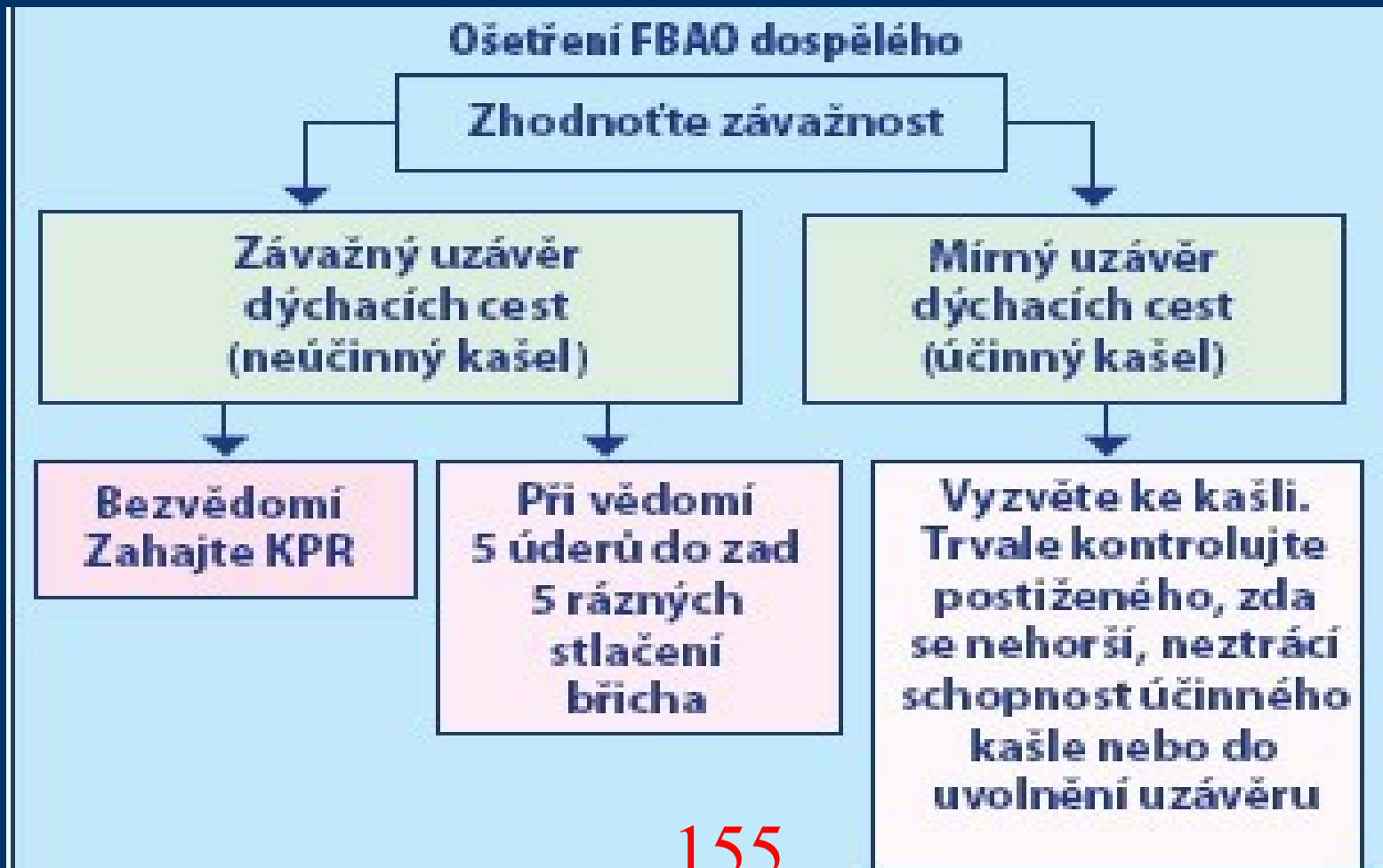Lehce předkloněn, otevřeny ústa,
rázný úder směrem k sobě
(alespoň 5x do úspěchu)

I: těhotné, obézní

!! kontrola lékařem jako při Heim.



Cizí těleso v d.c. přehled



155

Obrázek 2.18. Algoritmus péče o uzávěr dýchacích cest cizím tělesem u dospělého (FBAO)

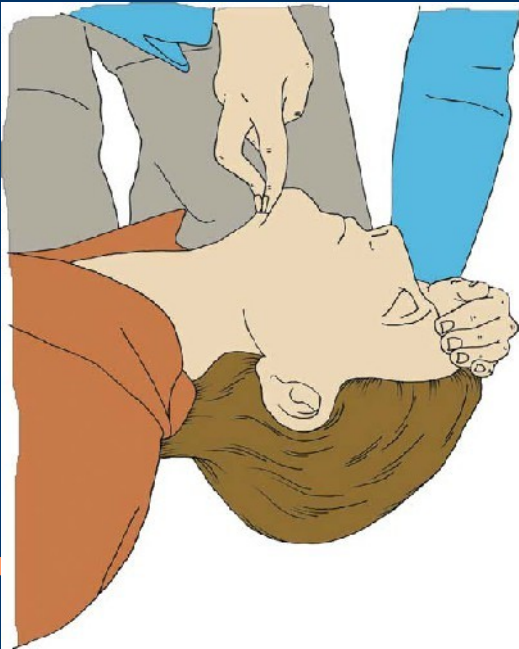
PP neprůchodnost DC: ztrácí vědomí

- **Poloha** = postiženého na záda, tvrdá podložka
- **Uvolnit dých. cesty**
 - zbavit se **viditelných** těles (protéza, sních)
2 prsty, jen tam kam vidíš
nezatlačovat nic hlouběji
 - tekutina = hlavu na stranu
 - zaklonit hlavu a BLS
 - (trojitý manévr)



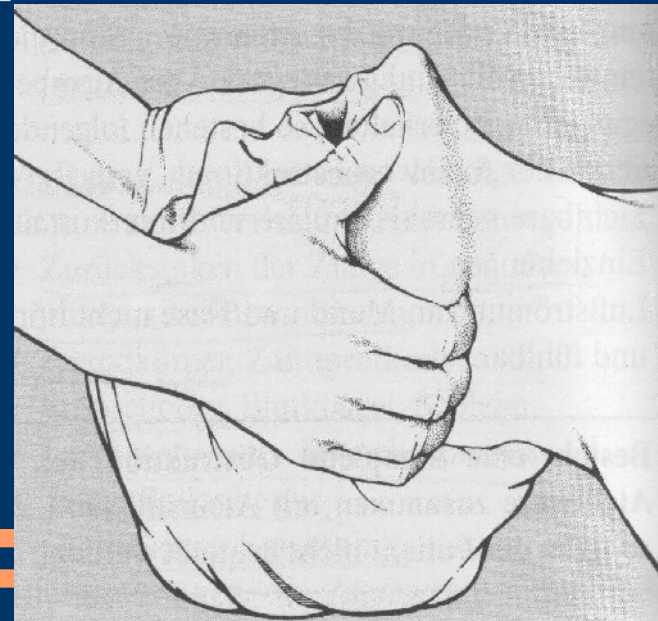
Záklon hlavy

- záchránce vedle hlavy
- snazší naučení
- Guidelines



Esmarchův trojhrmat
= trojitý manévr

- záchránce za hlavou
- obě ruce na dolní čelist
- zaklonit, otevřít ústa, předsunout d.čelist



Ventilace obličejovou maskou

velikost masky

(novorozenec .. dospělý = #1 .. #5)

dýchání s použitím křísícího vaku s rezervoárem
(Ambuvak)

- adekvátní objem = zvedání hrudníku
- f 10/min
- 100% O₂



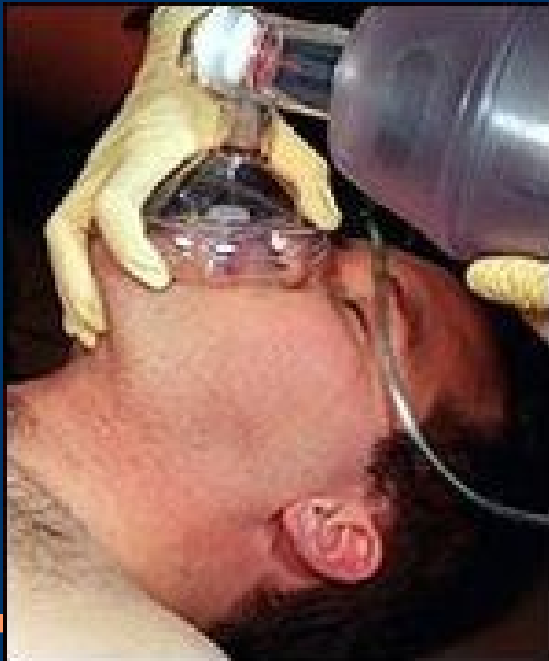Ventilace obličejovou maskou



Držení:

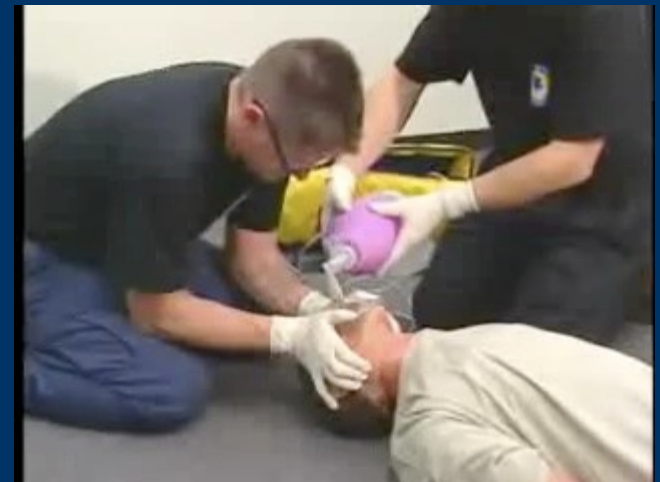1 rukou:

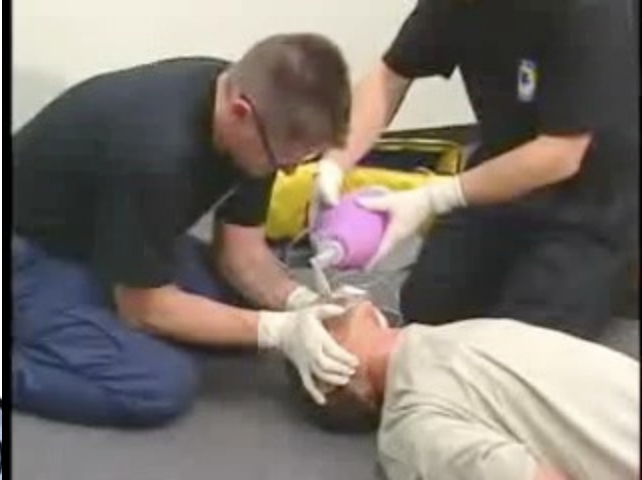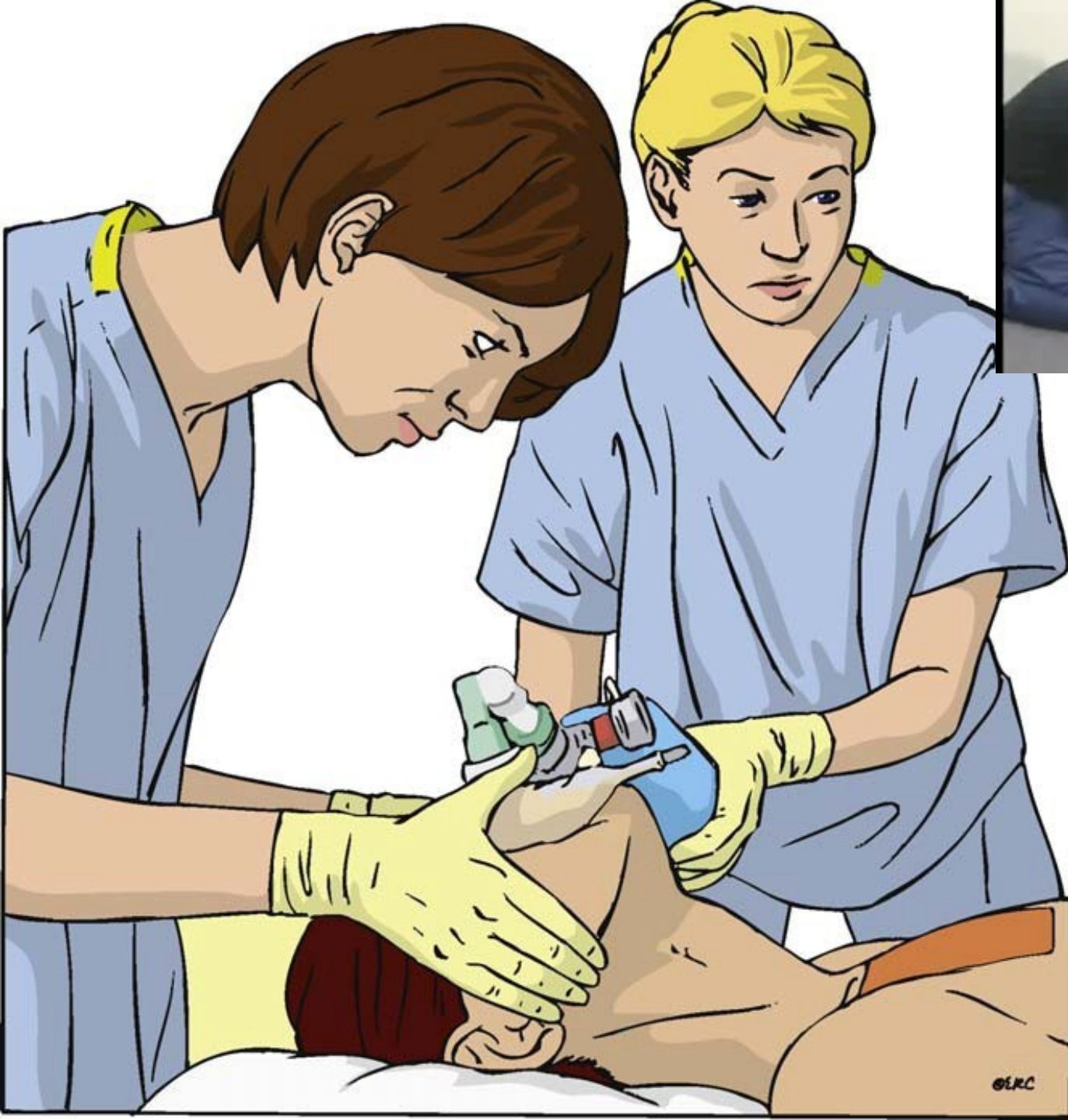- palec + ukazováček
- 3 prsty - brada



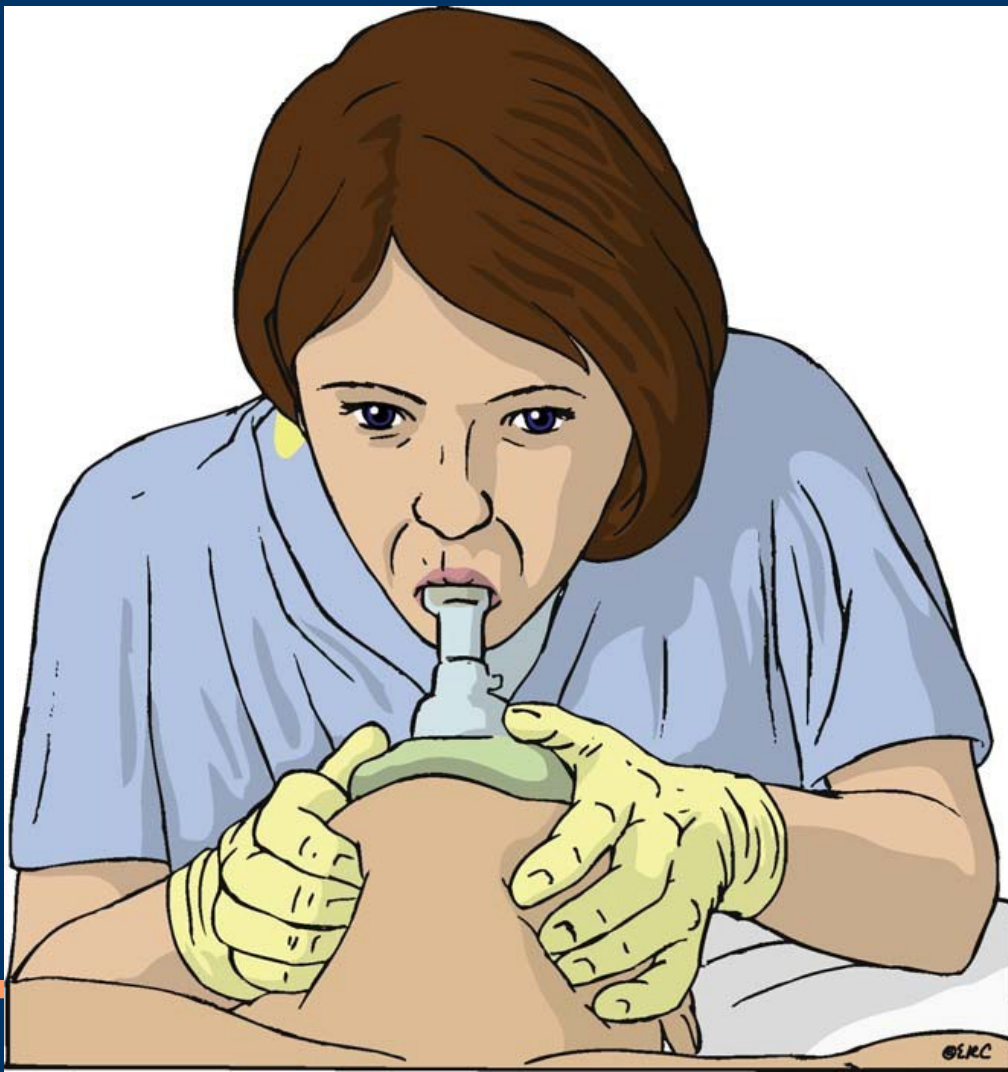2 rukama

- palce drží masku
- prsty zvedají čelist





Dýchání do masky



Ústní vzduchovod (Guedel)

OroPharyngeal Airway



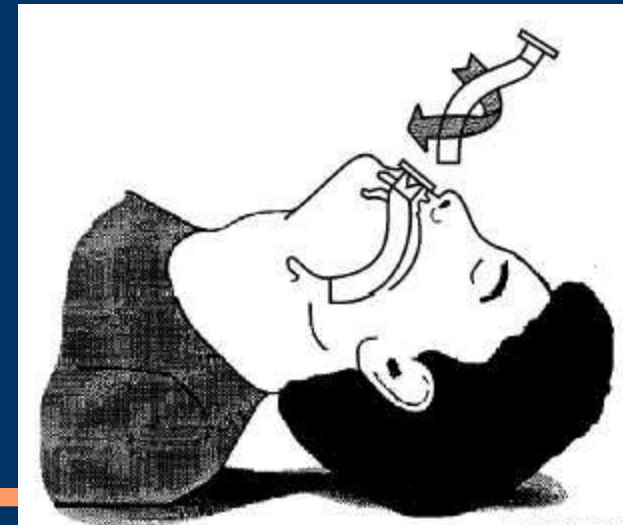I: **bezvědomí**
+ obstrukce d.cest jazykem

Odhad velikosti OPA:

- vzdálenost ústní koutek --
-- ušní lalůček

Riziko mělkého bezvědomí:

- zvracení + aspirace



Nosní vzduchovod

Naso-Pharyngeal Airway (trumpet)

Správná velikost NPA:

- vzdálenost nos --- ušní lalůček

Riziko:

- krvácení z dutiny nosní
- je nezbytné použití gelu + anemizace sliznice nosu

