



Zánětlivá onemocnění pojiva



Autoimunitní choroby

- přítomnost orgánově specifických PL –
thyreogastrická skupina – Hashimotova tyreoiditida,
perniciózní anémie
 - přítomnost orgánově nespecifických PL
– systémová onemocnění pojiva – kolagenózy, generalizovaná
imunokomplexová vaskulitida
 - společné rysy:
antigenem je vlastní jádro
autoagresivní působení PL, T a K l_y
-




Systemový lupus erytematodes

- postihuje difuzně pojivovou tkáň a cévní struktury
- počátek ve 3. a 4. deceniu, 0,1-0,4 promile u mužů a 1 promile u žen, HLA D3
- etiologie – nejasná, provokující moment viróza, zátěž, přeslunění
- patogeneze – PL proti DNA, tvorba IK, jejich ukládání, fibrinoidní přeměna tkáně, vaskulitida imunokomplexová (sy drátěné kličky)

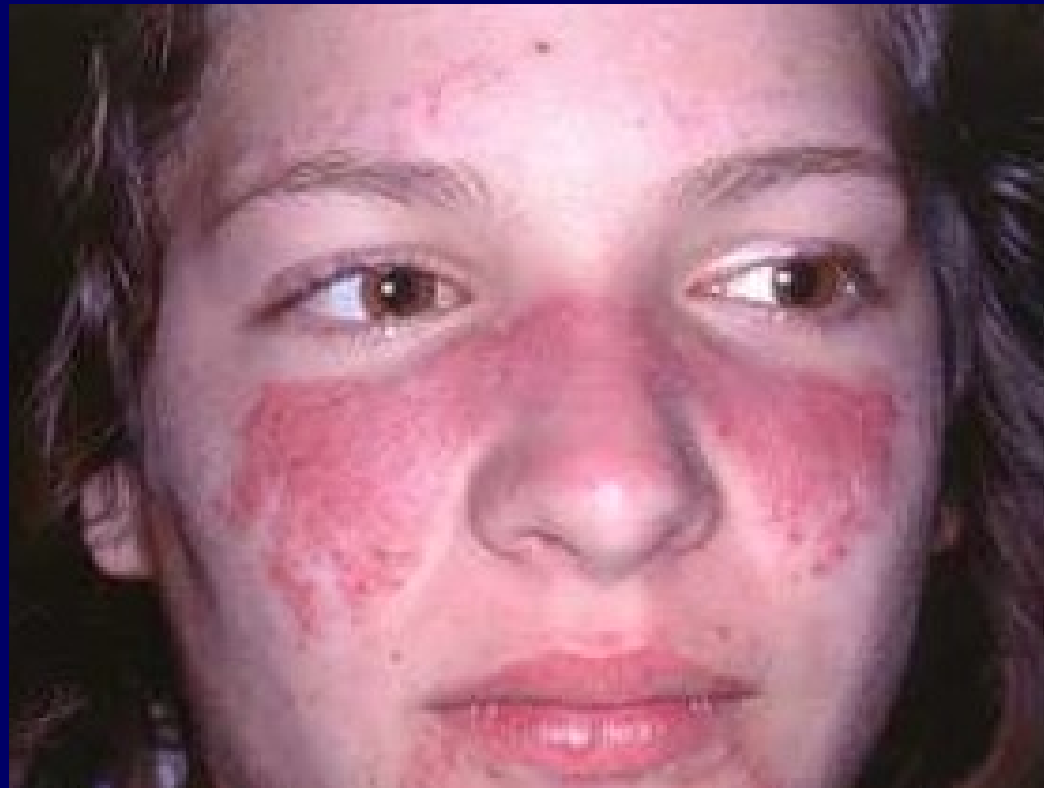

Systemový lupus erytematodes

- celkové příznaky – otoky kloubů bez podstatného omezení pohybu, teploty, motýlovitý exantém
- orgánové příznaky – pleuritida, atypická pneumonie, plicní fibróza
nefritida, nefrotický syndrom
kožní příznaky – motýlový exantém
GI příznaky – esofagitida, průjmy, kolitida, hepatosplenomegalie (1/3)



Systemový lupus erytematodes, motýlovitý exantém





Systemový lupus erytematodes

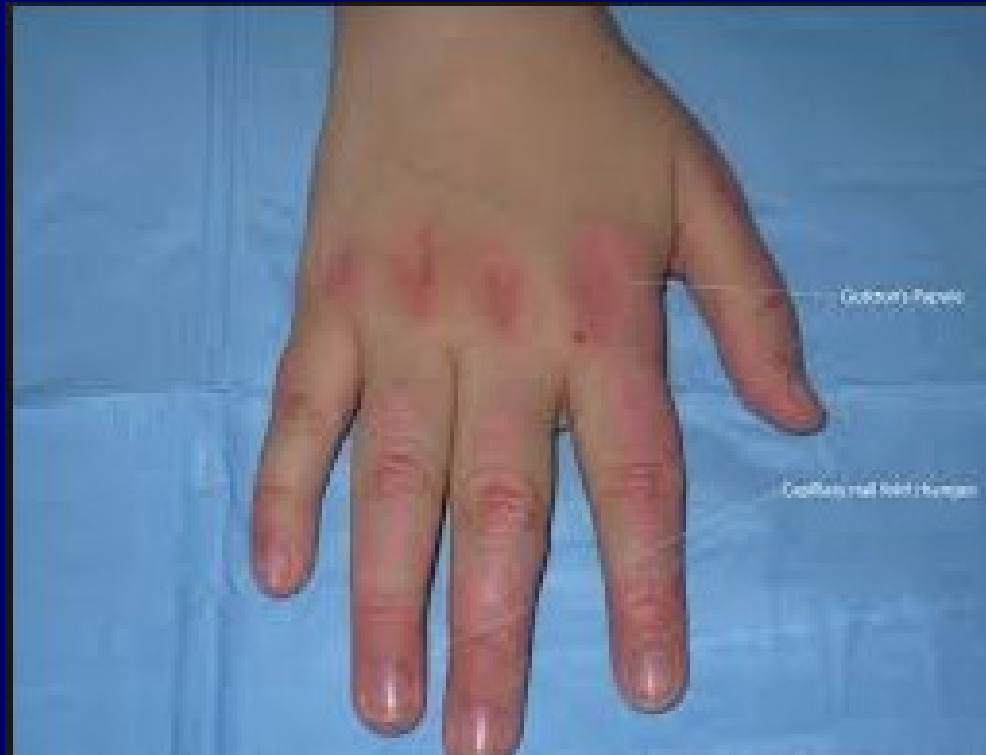- laboratorní příznaky – FW, anemie chronických onemocnění, zřídka hemolytická
imunologické projevy – ANF, PL proti ds DNA, ENA, dříve i průkaz LE buněk – jádro fagocytované granulocytem
- léčba – imunosuprese steroidy, cytostatiky, antimalarika, salicyláty, NSA, u akutních ohrožujících plazmaferéza



Dermatomyositida

- postihuje kůži a příčně pruhované svalstvo
 - příznaky – prosáknutí okolo orbit, tmavší zbarvení kůže okolo očí, loktů, kolen, podkožní kalcifikace svalové postižení – bolestivost svalových skupin spontánně i na pohmat, fibrózy, kontraktury, polykací obtíže
 - laboratorní příznaky – FW, zvýšení JT, CK, LD
 - léčba – kortikoidy, fyzikální léčba svalového postižení
 - POZOR! Až 20% paraneoplázie!
-

Dermatomyositida

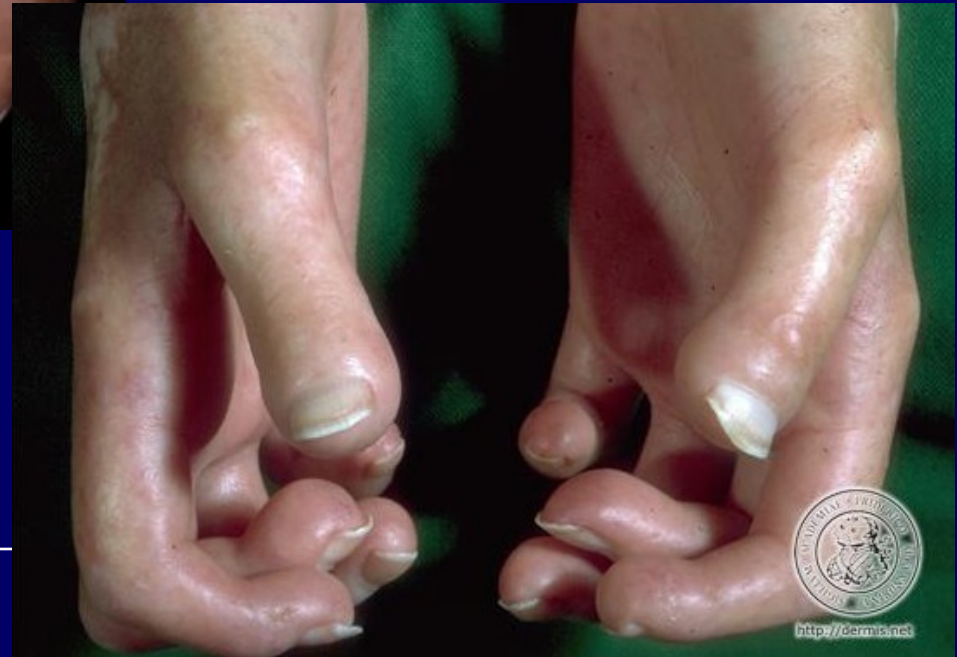
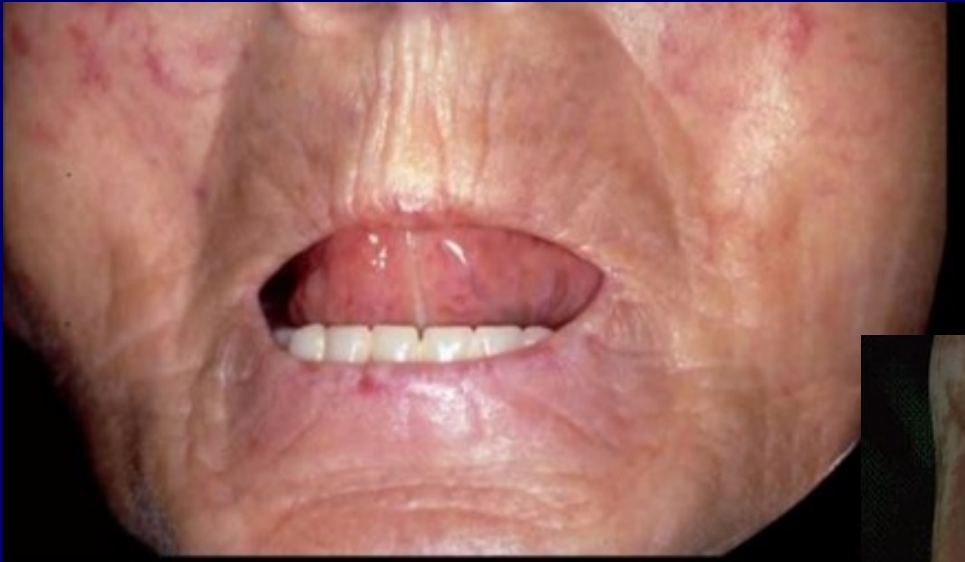


Sklerodermie

- masivní sklerotizace kůže a adnex z degenerace pojivové tkáně, pokračuje fibrózní indurací, postiženy i klouby a svaly
 - příznaky – svalové atrofie, únavnost, slabost, artralgie, polykací obtíže, regurgitace, ileus příznaky kardiovaskulární, ledvinné, plicní
 - laboratorně – pozitivní ANF a další, zvýšení hladiny hydroxyprolinu
 - léčba – kombinovaná imunosuprese
-

Sklerodermie





Polyarteriitis nodosa

- vyskytuje se častěji u mužů
 - imunokomplexové postižení kapilár – vaskulitida – IK poškozují intimu, nasedá trombóza, do stěny pokračuje degenerace – tvorba aneurysmat
 - příznaky – rozmanité podle postiženého orgánu, celkově horečky, malátnost, artralgie, kachektizace
-



Polyarteriitis nodosa

- laboratorní příznaky – FW, eosinofilie, diagnóza histologická
 - léčba – imunosuprese steroidy nebo kombinovaná

 - SMÍŠENÁ NEMOC POJIVA
překrývání syndromů – Sharpův syndrom
-



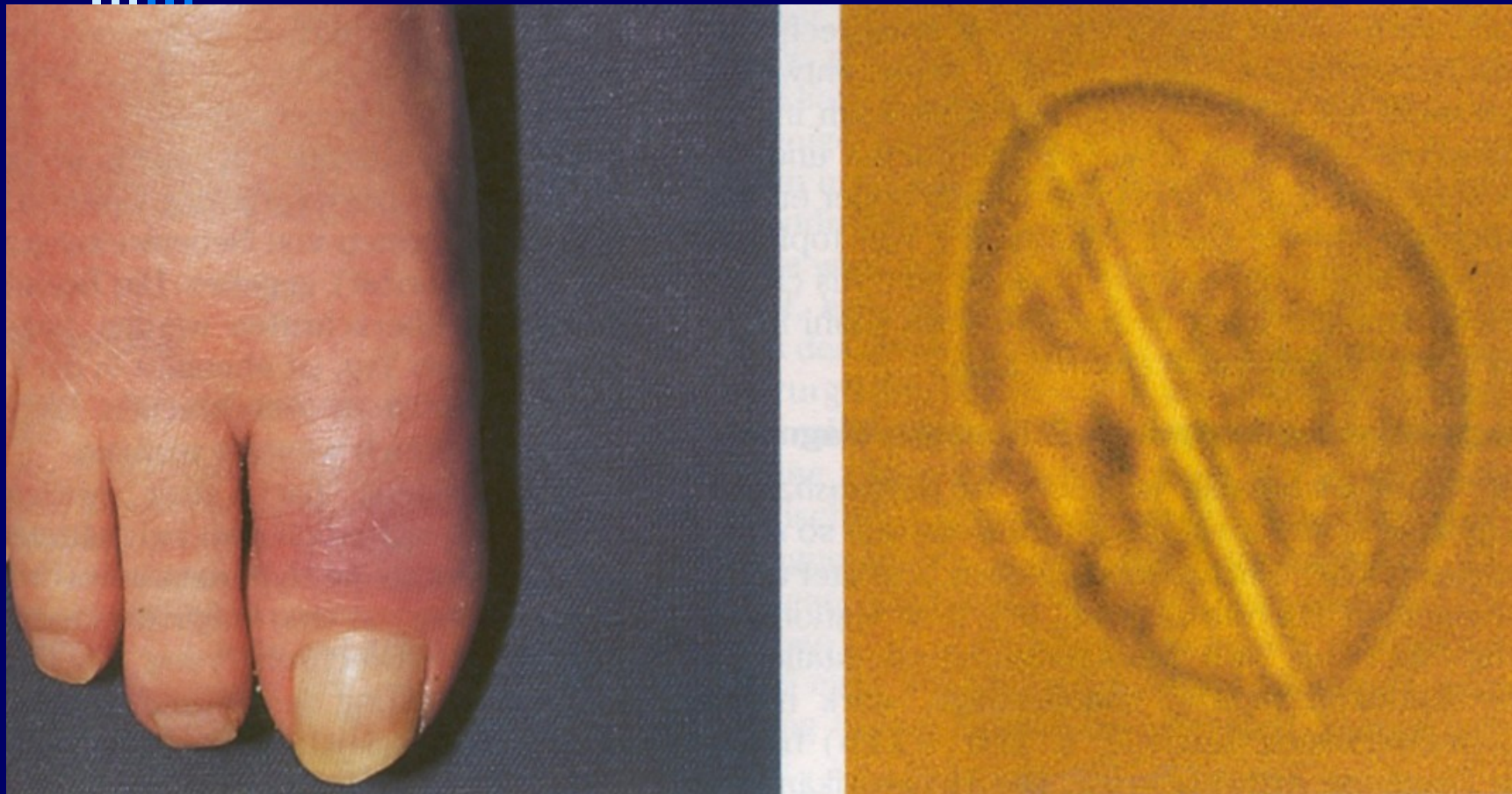
Mikrokrystalické artritidy

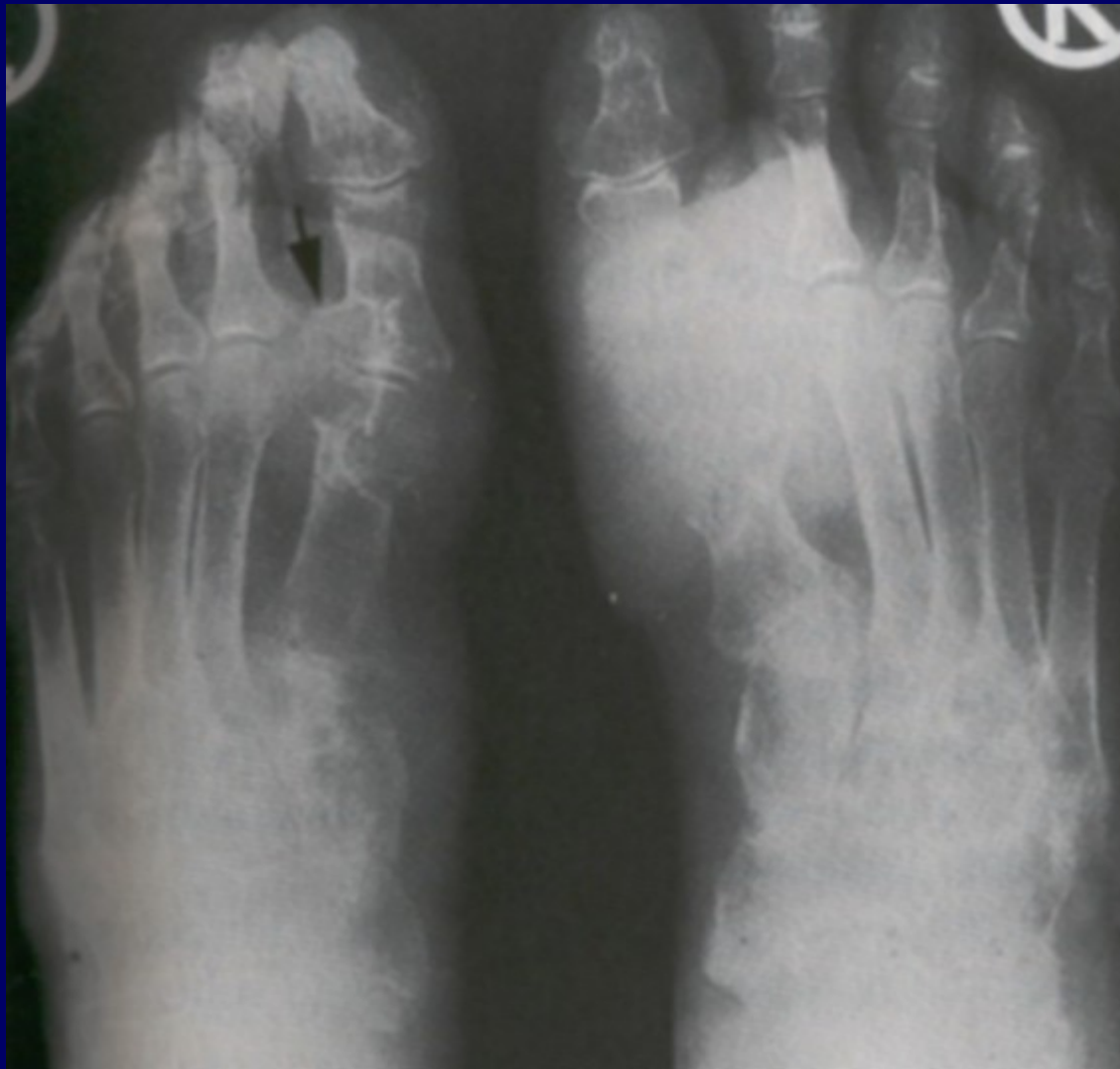
- DNA – arthritis urica – zvýšení KM v séru
 - primární – zvýšená tvorba nebo snížené vylučování KM
 - sekundární – zvýšený rozpad nukleoproteinů, snížené vylučování při RI
 - častěji postiženi muži – robustní, ambiciózní, masojídkové
-



DNA

- hypertonicko – metabolický syndrom – (HT, DM, HLP, DNA)
- patogeneze záchvatu – zvýšení hladiny KM, vypadávání krystalů, synoviální membrána drážděna mikrokrystaly, vasodilatace, překrvení, chemotaxe leukocytů, snížení pH, další krystalizace

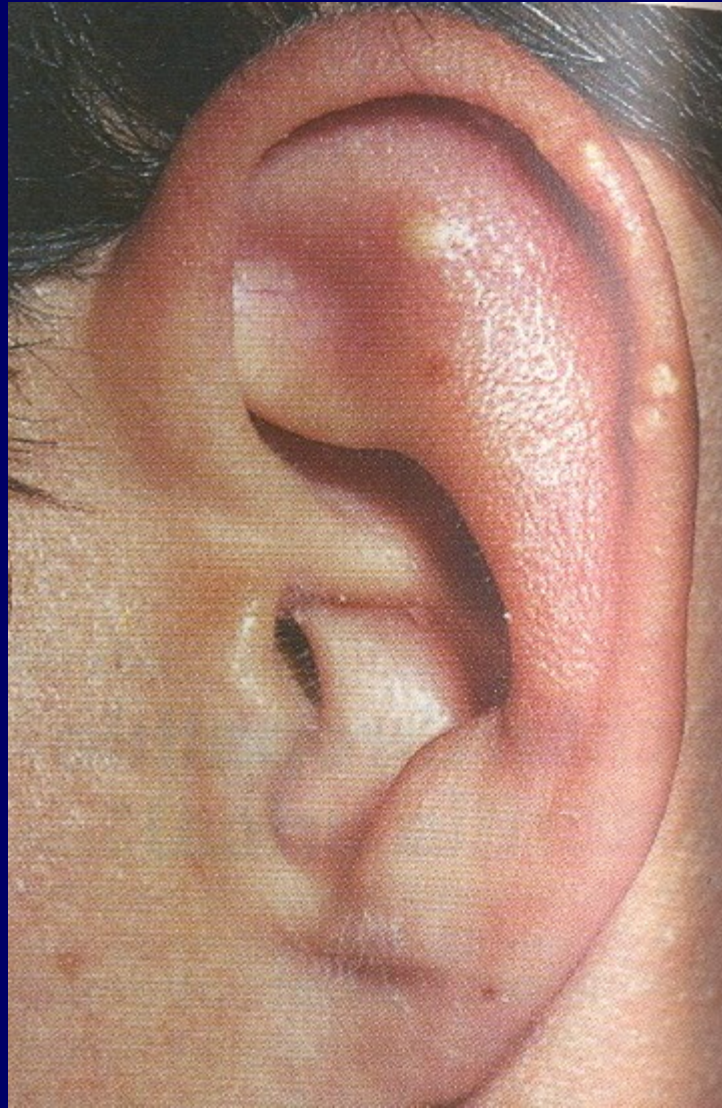





DNA - příznaky

- dnavý záchvat – typicky MTF kloub, začíná nad ránem - sub galli cantu, obvykle po dietní či režimové chybě, parestézie přecházející v bolest, zčervenání, otok, celkově teploty, podrážděnost, pocit plnosti, nástup do několika hodin do maxima, odeznívá 3-7 dní
 - dnavý tofus – uloženiny krystalů KM
-

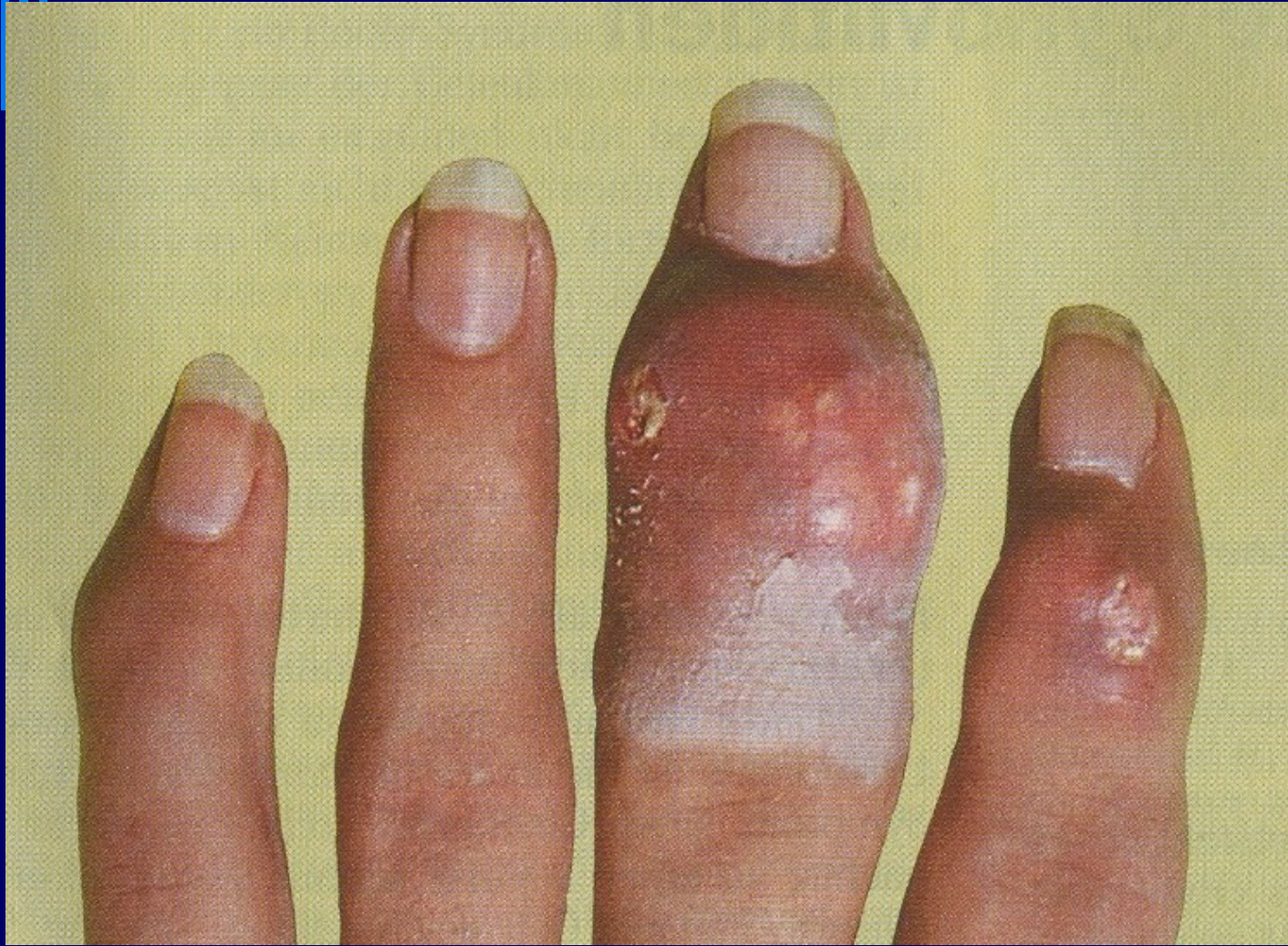




DNA

- chronická - orgánové postižení:
 - dnavá ledvina
 - dnavá artritida

 - laboratorní příznaky – zvýšení sérové hladiny KM – u primární nižší u sekundární vyšší, lehce zvýšená FW, punktát z kloubu nebo tofu
-





DNA - léčba

- akutní záchvat – NSAID – indometacin, diclofenac, klid, tekutiny, dříve kolchicin 1 mg po 1 hod do vyvolání průjmu
 - dlouhodobě - dieta bezpurinová, blokátory xantinoxidázy – allopurinol
 - sekundární dna – při krevních chorobách, chemoterapii, renální insuficienci
-



Který je hlavní laboratorní parametr dny?

- urea
 - kreatinin
 - kyselina močová
 - žádný z výše uvedených
-



Který je hlavní laboratorní parametr dny?

- urea
 - kreatinin
 - kyselina močová
 - žádný z výše uvedených
-



Degenerativní onemocnění kloubů

- rozvláknění chrupavky, její rozrušení, atrofie
 - příčiny - stárnutí, kongenitální, traumatické změny, onemocnění kloubů, přetěžování, metabolické vlivy, genetické vlivy
 - příznaky – startovací bolesti, horší k večeru, bolest v krajích polohách, deformace kloubu, varózní, valgózní postavení, omezení hybnosti až ankylóza
 - dekompenzace artrózy – zánětlivé známky, bolesti spontánní, i v noci
-



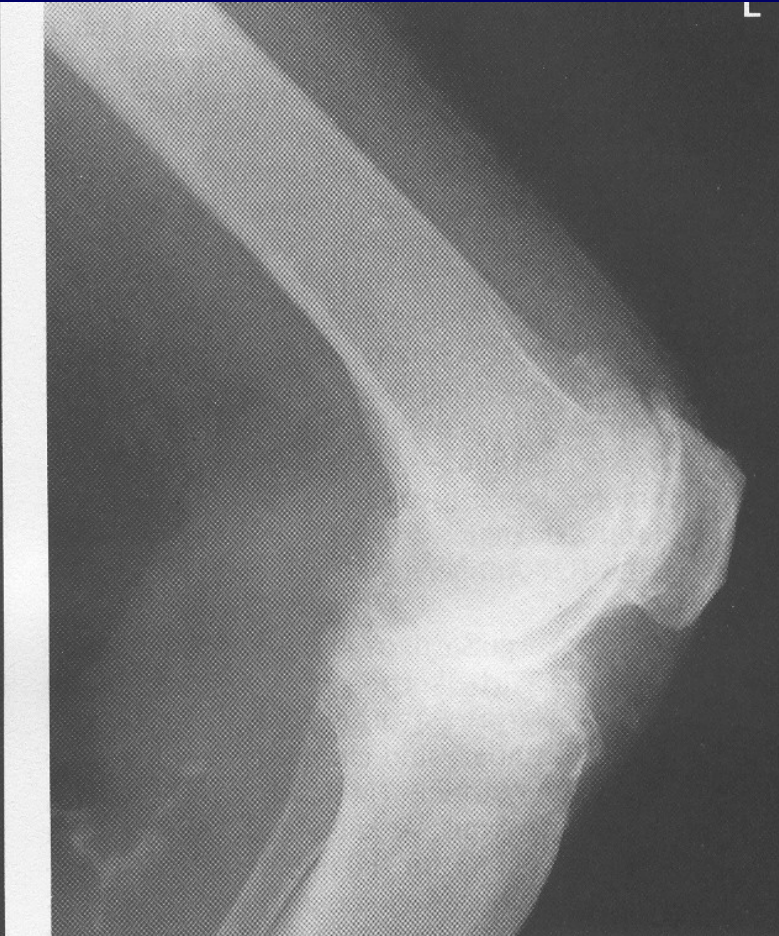
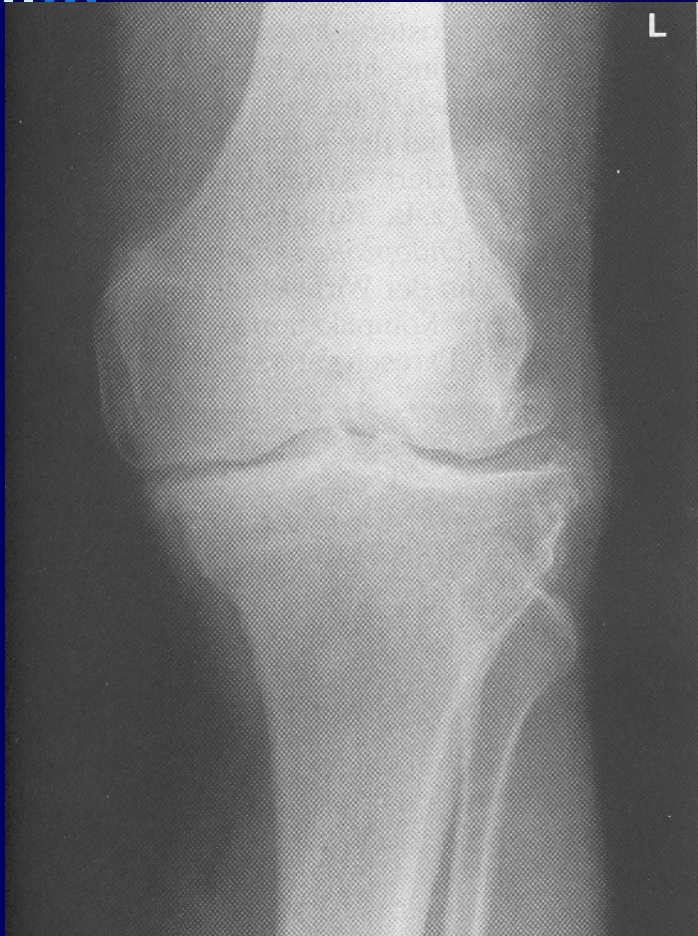Degenerativní nemoci kloubů

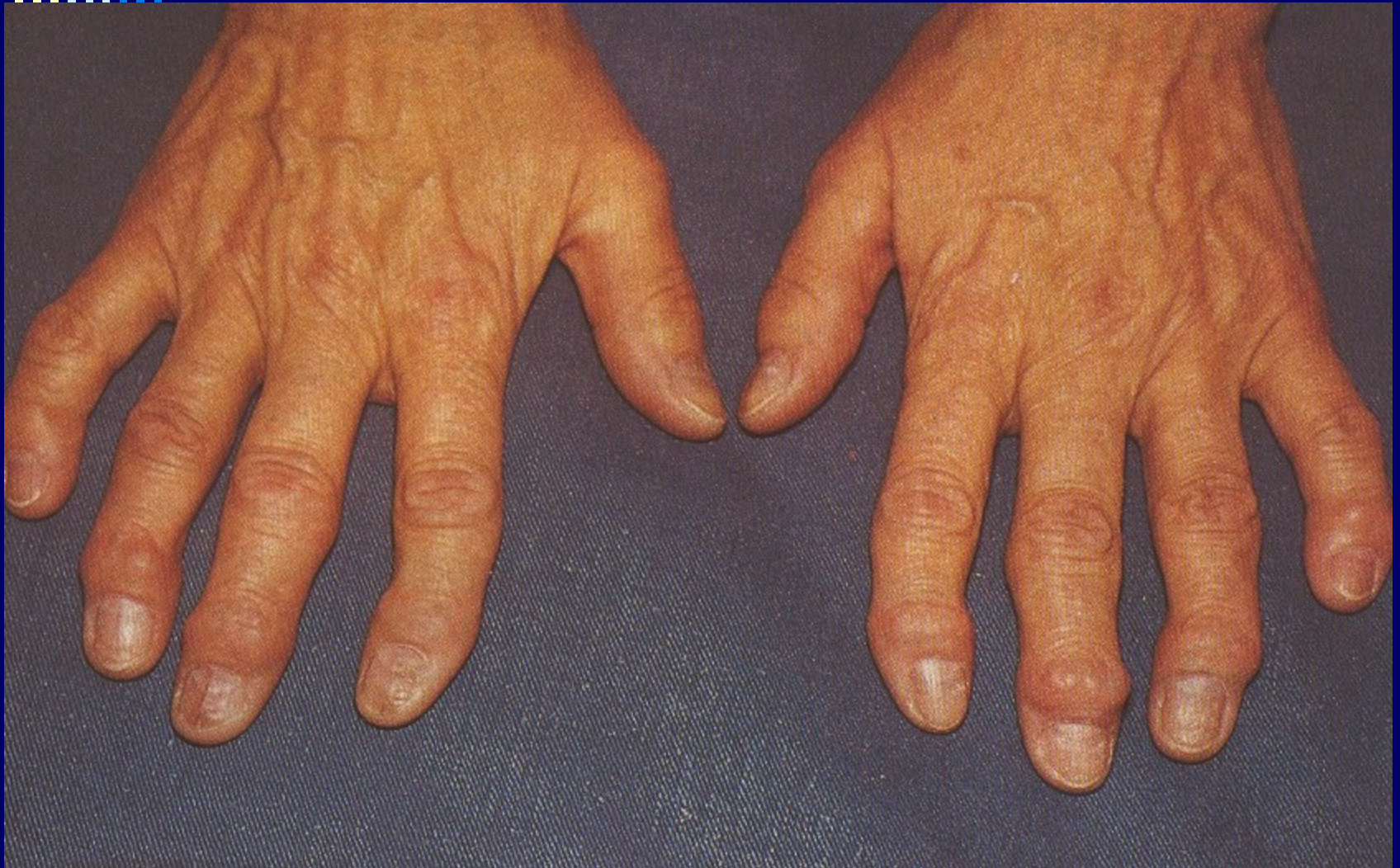
- RTG obraz – zúžené kloubní štěrbiny – ztenčení chrupavky, osová úchylka, naléhání kostní tkáně – tvorba osteofytů, subchondrální cysty
 - laboratorní obraz – není zvýšena FW ani jiné parametry
-



Degenerativní nemoci kloubů

- HKK – Heberdenovy a Bouchardovy uzly, palcová rhizartróza
 - kyčelní klouby – koxartróza – bolest do inguiny a na vnitřní stranu stehna, zkrácení končetiny, sklon pánve
 - kolenní klouby – gonartróza – u obézních a u porušené osy, zpočátku bolestivost se schodů a s kopce, postižen i kloub femoropatelní – sed, klek, dřep
 - klouby nohy – hallux valgus, Chopartův kloub
-









Degenerativní nemoci kloubů

- léčba – odstranit příčiny – Ize-li, rehabilitace, analgetika (ASA, NSAID) – příliš velká analgésie vede k přetěžování kloubu, chondroprotektiva, fyzikální terapie, RTG ozáření, lázeňská léčba, TEP
 - POZOR! Vedlejší účinky NSAID, volně prodejné!
-



Které jsou nejdůležitější vedlejší účinky NSAID?

- vředová choroba gastroduodena
 - selhání ledvin
 - zhoršení hypertenze
 - srdeční selhání
 - všechny možnosti
-



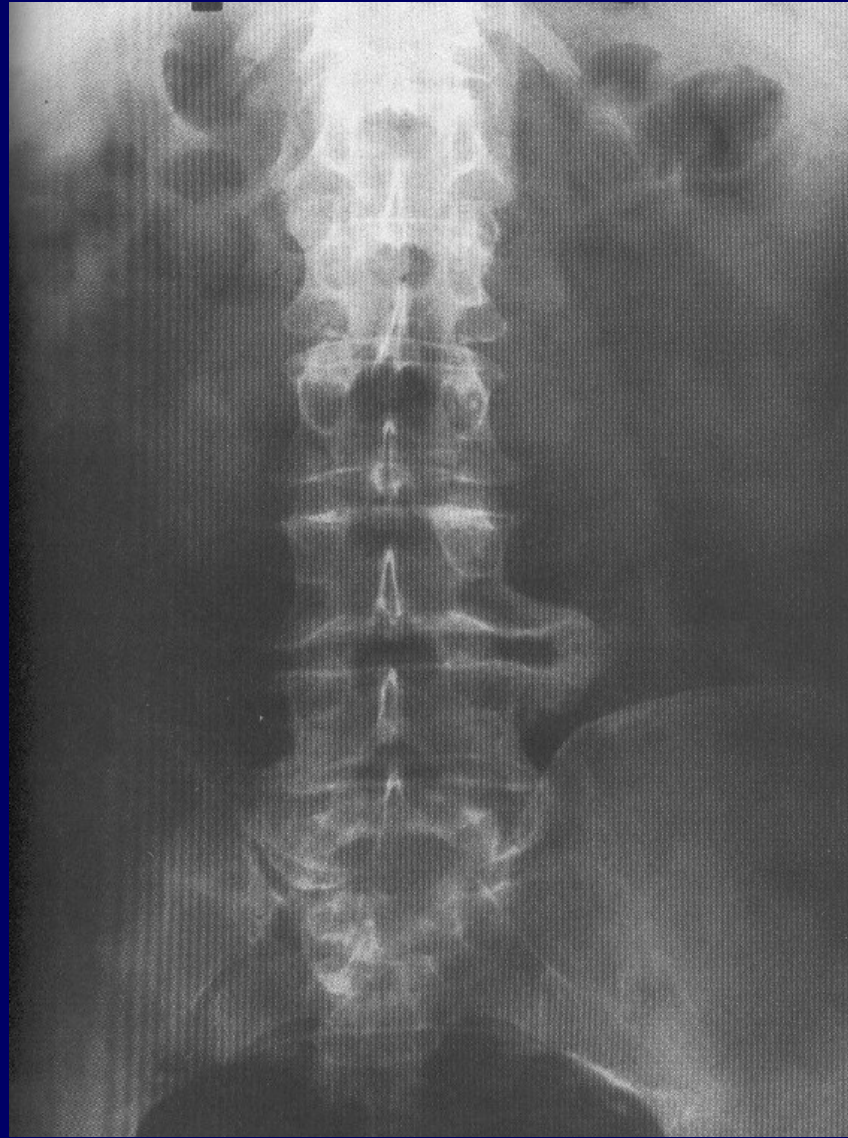
Které jsou nejvýznamnější vedlejší účinky NSAID?

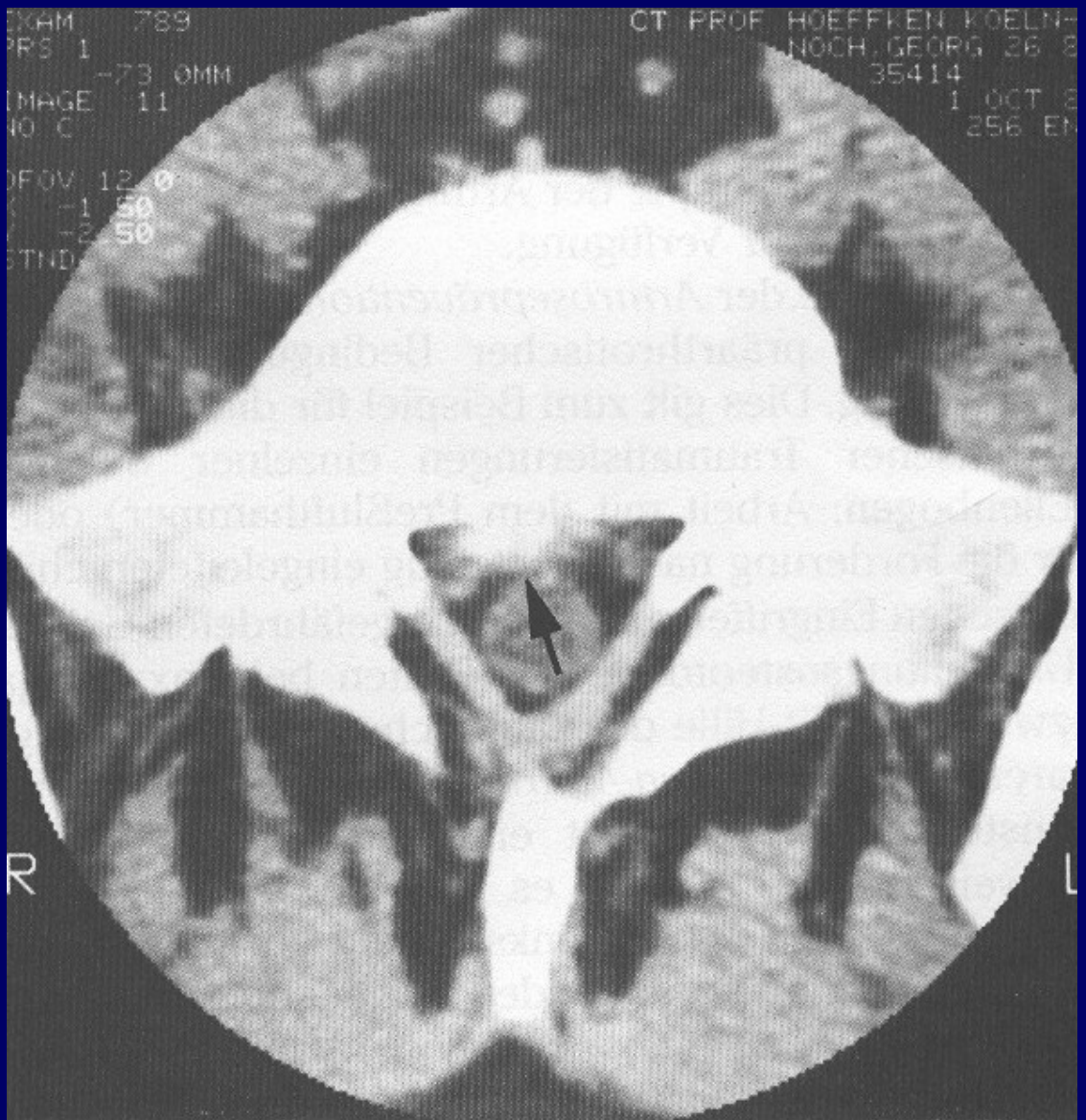
- vředová choroba gastroduodena
 - selhání ledvin
 - zhoršení hypertenze
 - srdeční selhání
 - všechny možnosti
-




Degenerativní nemoci páteře.

- změny obdobné – na kloubních chrupavkách obratlů
 - příznaky – omezení hybnosti, bolestivost, zvýšený tonus až kontraktury paravertebrálního svalstva
 - hrozí výhřez intervertebrální ploténky a útlak míchy
 - léčba – stejně, navíc myorelaxancia
-









Mimokloubní revmatické syndromy.

- torticollis, lumbago – svalové boelsti v oblasti krku a bederní krajiny – léčba analgetika, myorelaxancia, vazodilatancia, infiltrace mesocainem
 - entézopatie – bolesti ve svalových nebo šlachových úponech, vyvolaná pohybem, vznikají jednostranným, velkým přetížením – léčba lokálně mesocain, kenalog, klid, bandáž
-




Mimokloubní revmatické syndromy.

- ganglion – výchlípka synoviální výstelky nad radiokarpálním kloubem – léčba – vypuštění obsahu, chir. odstranění
- tendinopatie – záněty šlachových pochev – omezení hybnosti, vrzoty, léčba klidem, zpevnění, možná opatrná infiltrace kortikoidem



Mimokloubní revmatické syndromy.

- Tietzův syndrom – bolestivost úponů žebních chrupavek k hrudní kosti, imituje stenokardie – infiltrace mesocainem, kenalogem, ASA
- periartritida – ramene - bolestivé postižení periartikulárních měkkých tkání při nepoškozeném kloubu – způsobeno mikrotraumaty, fyzikálními vlivy, reflexně – vertebrogenní, pleurální, RTG – negat, léčba – analgetika, cvičení



Mimokloubní revmatické syndromy.

- tunelové syndromy – sy karpálního tunelu – stlačení nervově cévního svazku n. medianus (revmatické choroby, myxedém, retence tekutin)
 - příznaky – parestézie, více v noci, záleží na poloze, kůže dlaně mramorovaná, prodloužení vedení na EMG
 - léčba – vasodilatace, infiltrace steroidy, operativní řešení
-



Kasuistika

- pacientka 35 let, po návratu z dovolené u moře pocítila bolesti kloubů a svalů, občasně záchvaty zimnice i se vzestupem teploty, cítí se velmi unavená, na obličeji se objevilo červené zbarvení na tvářích
- laboratorní vyšetření – vysoká FW 90/110, CRP 80
- další vyšetření laboratorní, zobrazovací, bioptické?
- diagnóza?