

Onemocnění z poruch metabolizmu

Poruchy metabolismu lipidů

Porfyrie, hemochromatóza, Wilsonova choroba

Metabolické poruchy kostí – osteoporóza,
osteomalácie

Amyloidóza

Lipidy a lipoproteiny

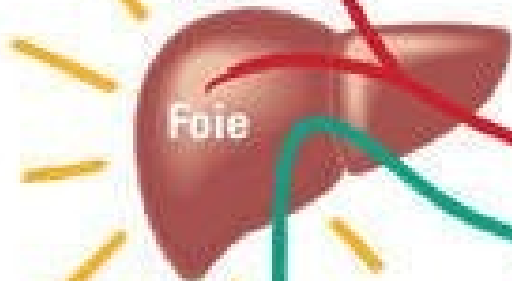
- triglyceridy – hlavní dodavatel energie v lidském organizmu – estery glycerolu a mastných kyselin
- lipoproteiny
 - HDL – high density lipoproteins – transportuje cholesterol alfa z periferie k jaterní buňce – ochranný
 - LDL – low density lipoproteins – transportuje cholesterol beta do periferie – rizikový
- VLDL, chylomikra

1/4



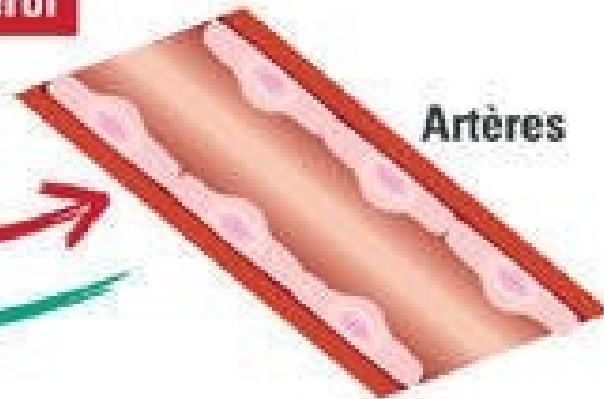
Alimentation

3/4



Foie

LDL-cholestérol



Artères

Elimination

HDL-cholestérol

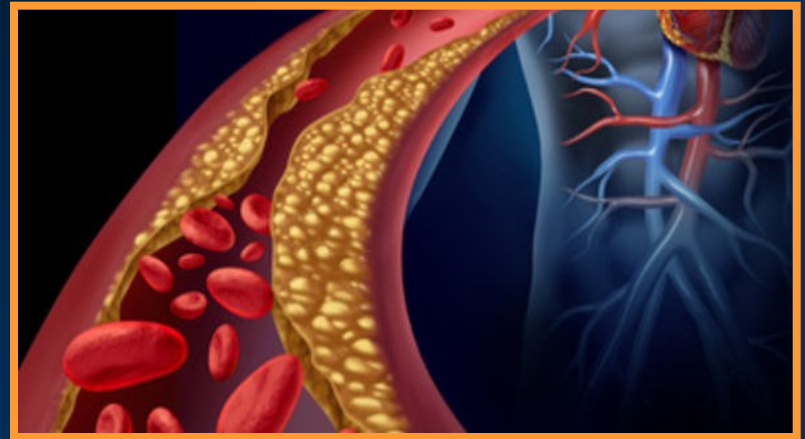


Normální hodnoty sérových tuků

- TG – normální rozpětí – 0,7-2,0 mmol/l, hladina roste při požívání živočišných tuků a jednoduchých cukrů
- cholesterol celkový – normální rozpětí 3,5-5,0 mmol/l, při KVO pod 4,5 mmol/l
- HDL cholesterol – norma nad 1,7mmol/l
- LDL cholesterol – pod 3,5 mmol/l, při KVO pod 3,0 mmol/l

Poruchy metabolismu lipidů

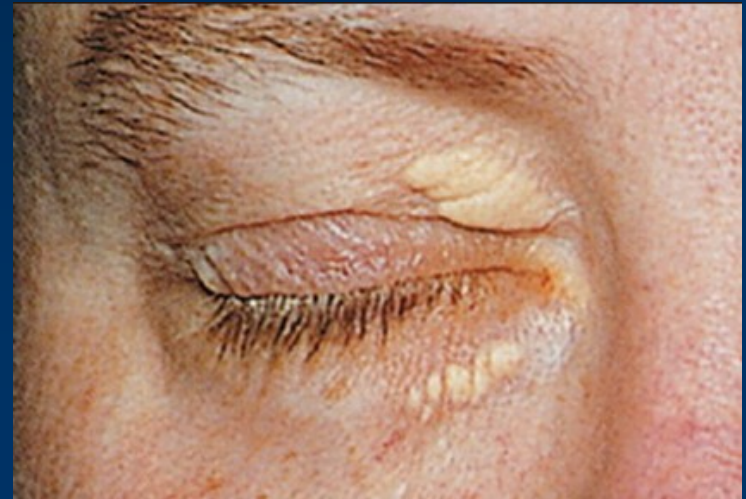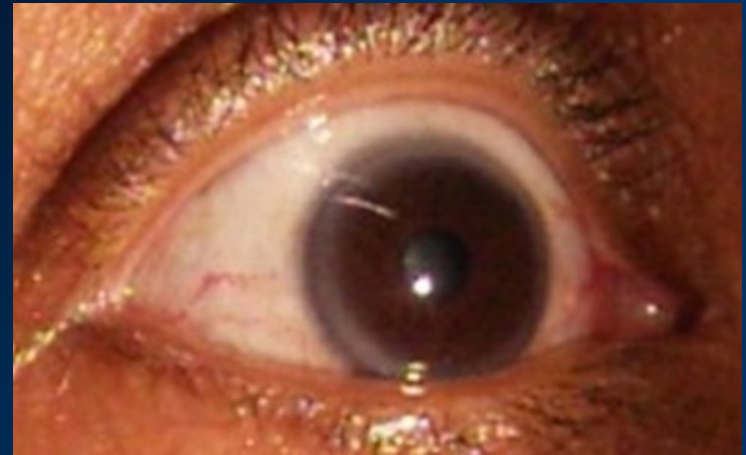
- primární hyperlipoproteinémie – geneticky podmíněné, obvykle spojeno s DM, HT, hyperurikémií – urychlení AS



- **dělení dle Fredericksona**
- typ I – chol v normě, TG zvýšené – dědičné onemocnění, hepatomegalie, abdominální krize s břišními kolikami, akutní pankreatitidy, není rizikové pro ICHS, léčba dietou

dle Fredericksona

- typ IIa – chol zvýšen, TG v normě – familiární hypercholesterolémie, arcus lipoides corneae, xantelasmata, rizikové pro ICHS
- typ IIb – chol zvýšen, Tg zvýšeny, často s obezitou, diabetem, hypertenzí, častý výskyt AIM, AS končetinových tepen



dle Fredericksona

- typ III – chol až velmi zvýšen, TG až velmi zvýšeny, pestré kožní projevy na kolenou a hýždích, časté postižení koronárních tepen a tepen DKK, i akutní pankreatitidy
- typ IV – chol lehce zvýšen, TG středně zvýšeny, zhoršuje zevní přívod alkoholu, zvláště u pijáků piva, možnost akutní pankreatitidy, ICHS, HT, dna
- typ V – chol lehce zvýšen, TG velmi zvýšeny, u obézních mužů, kteří konzumují nadbytek tuků a sacharidů, steatóza jater, diabetes, hepatomegalie, xantomatóza

Cíle léčby

- v současné době důraz na reálné hladiny HDL, LDL cholesterolu, TG v séru, výpočet aterogenních indexů (Klimov a další)
- cíle léčby
 - celkový cholesterol pod 5,0 mmol/l, u rizikových pod 4,5 mmol/l
 - LDL cholesterol pod 3,5mmol/l, u rizikových pod 3,0 mmol/l
- dieta s omezením živočišných tuků, zvýšení podílu vlákniny, **zvýšení pohybové aktivity vytrvalostního charakteru**

Hypolipidemika

- fibráty (Lipanthyl, Gevilon, Lipanor)
- statiny – lovastatin, simvastatin, atorvastatin, rosuvastatin (Lescol, Simgal, Zocor, Tulip) – POZOR! Možnost rhabdomyolýzy
- kombinovaná terapie s deriváty kyseliny nikotinové – ezetimib (Ezetrol)

Jaké jsou cílové hodnoty při léčbě dyslipidemií?

- A) cholesterol celkový pod 6 mmol/l
- B) HDL cholesterol po 2,2 mmol/l
- C) LDL cholesterol nad 4,0 mmol/l
- D) žádná odpověď není správná

Jaké jsou cílové hodnoty při léčbě dyslipidemií?

- A) cholesterol celkový pod 6 mmol/l
- B) HDL cholesterol po 2,2 mmol/l
- C) LDL cholesterol nad 4,0 mmol/l
- D) žádná odpověď není správná

Porfyrie I


- vrozená nebo získaná porucha biosyntézy hemu
- výrazná fotosenzitivita – až puchýřky a defekty, rozsáhlé jizvení až ztráty konečků prstů
- hepatální porfyrie – spojená s poškozením jaterního parenchymu
- objevují se akutní ataky – kolikovitě bolesti břicha, zmatenost – provokovány léky (barbituráty, kontraceptiva, sulfonamidy), alkoholem

Porfyrie II

- diagnostika – z klinického průběhu – fotosenzitivita, detekce vylučování porfyrinů močí a stolicí
- léčba – kauzální není známa, při akutních atakách symptomatická s úpravou metabolických poruch

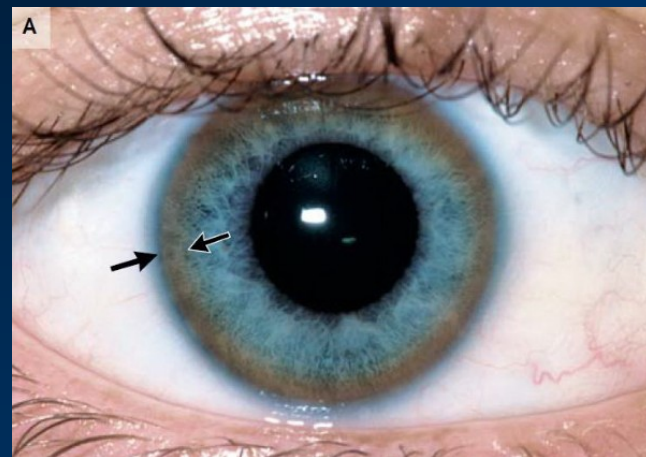
Hemochromatóza

- vrožený defekt metabolismu železa
- postupné hromadění Fe ve tkáních, ženy chráněny menstruačními ztrátami
- příznaky – kožní hyperpigmentace, bronzový diabetes, hepatomegalie
- diagnostika – triáda hyperpigmentace, hepatomegalie, diabetes, biopsie
- léčba – cheláty vyvazující Fe – Desferal
- **hemosideróza** – při nadměrném přívodu Fe - opakované transfúze



Wilsonova choroba

- dědičná porucha metabolismu mědi – ukládání mědi do orgánů
- hepatální formy až do stadia cirrhózy
- neuropsychické postižení
- Kayser-Fleischerův prstenec
- diagnóza – snížená hladina mědi a ceruloplazminu, zvýšená vazba mědi na albumin
- léčba – vyvarovat se potravin bohatých na měď – čokoláda, kakao, mořské ryby, ořechy, podávání chelátů

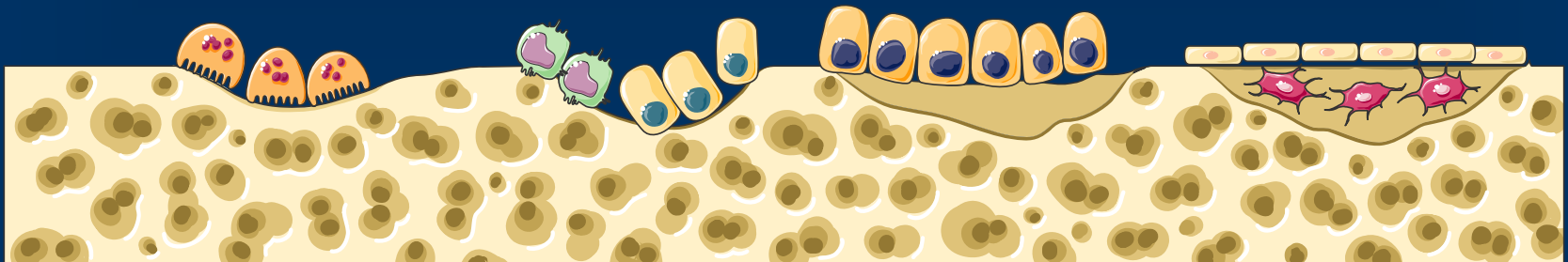


Metabolické poruchy kostí

- kostní tkáň – buněčné složky – osteoblasty, osteokolasty, organická matrix, kostní minerály
- osteogeneza – odbourávání i tvorba současně – kostní remodelace, cyklus asi 3 měsíce, přizpůsobeno mechanickým nárokům
- osteolýza – porušení struktury kosti patologickým procesem – nádor, zánět
- kalifikace - zavrpnění

Kostní remodelace

- permanentní kontrolovaná resorpce kosti
osteoklasty s následnou náhradou kosti
osteoblasty – délka cyklu 3-4 měsíce
- kostní remodelační jednotky
- 30% remodelace probíhá v kosti
kompaktní, 70% v kosti trámčité



Vlivy regulující kostní remodelaci a kvalitu novotvořené kosti

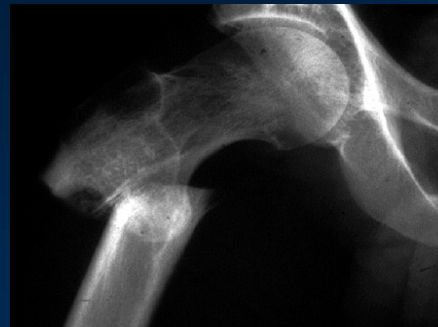
- hladina vitamínu D, Ca, bílkovin
- zatížení kosti
- kalcitonin, parathormon
- růstové faktory
- cytokiny
- systémové peptidy
- steroidní hormony

Příznaky osteoporózy

- ❑ zpočátku nenápadné
- ❑ pořadí postižených kostí – dolní čelist, kostí lebeční, žebra, obratle, dlouhé kosti
- ❑ bolesti páteře, končetin
- ❑ snižování tělesné výšky, vznik hrudní hyperkyfózy, změna statiky páteře, bolesti dolních zad
- ❑ prvním příznakem může být zlomenina

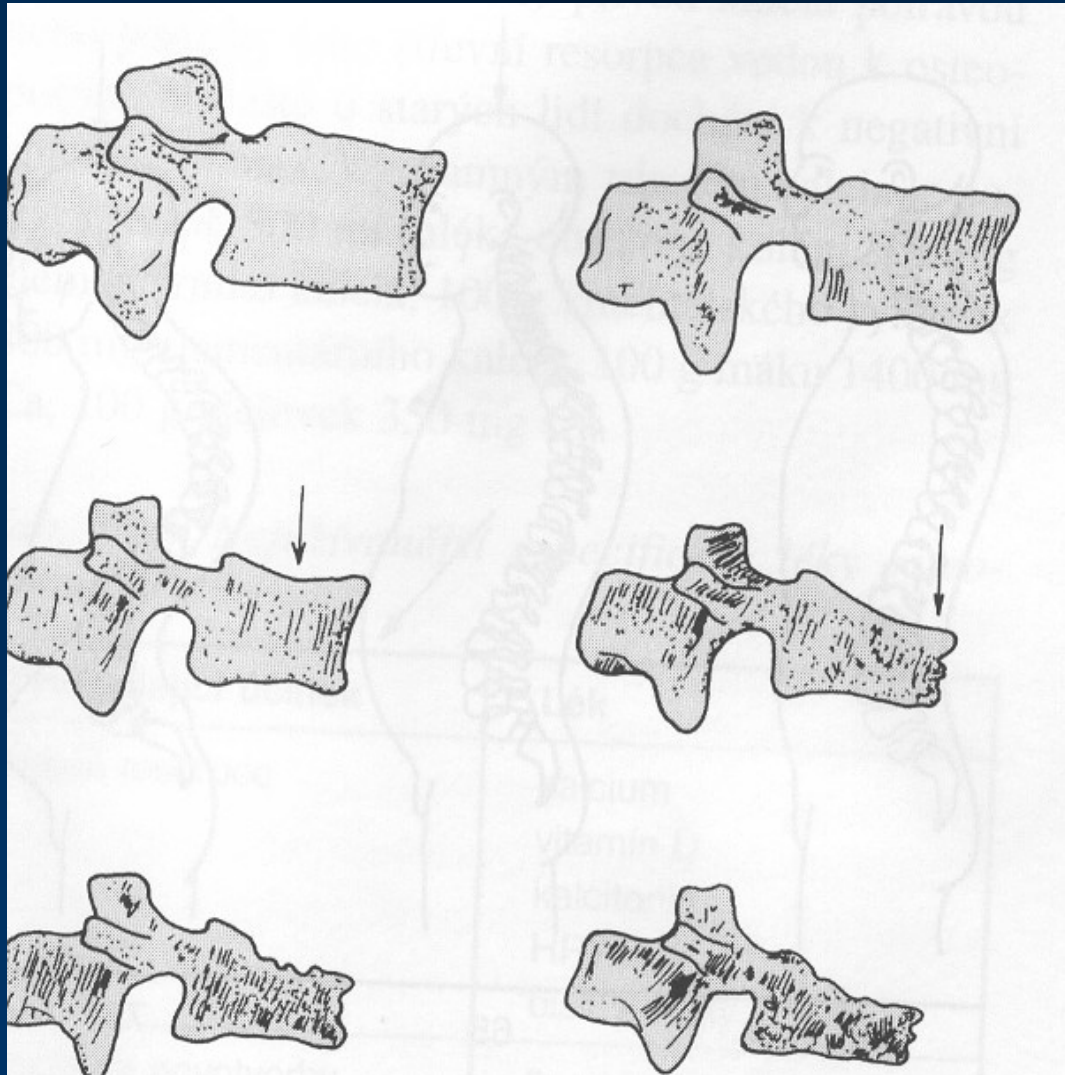
Diagnostika osteoporózy

- ❑ osteoporóza **postmenopauzální** – postihuje trabekulární kost – kompresivní fraktury obratlů

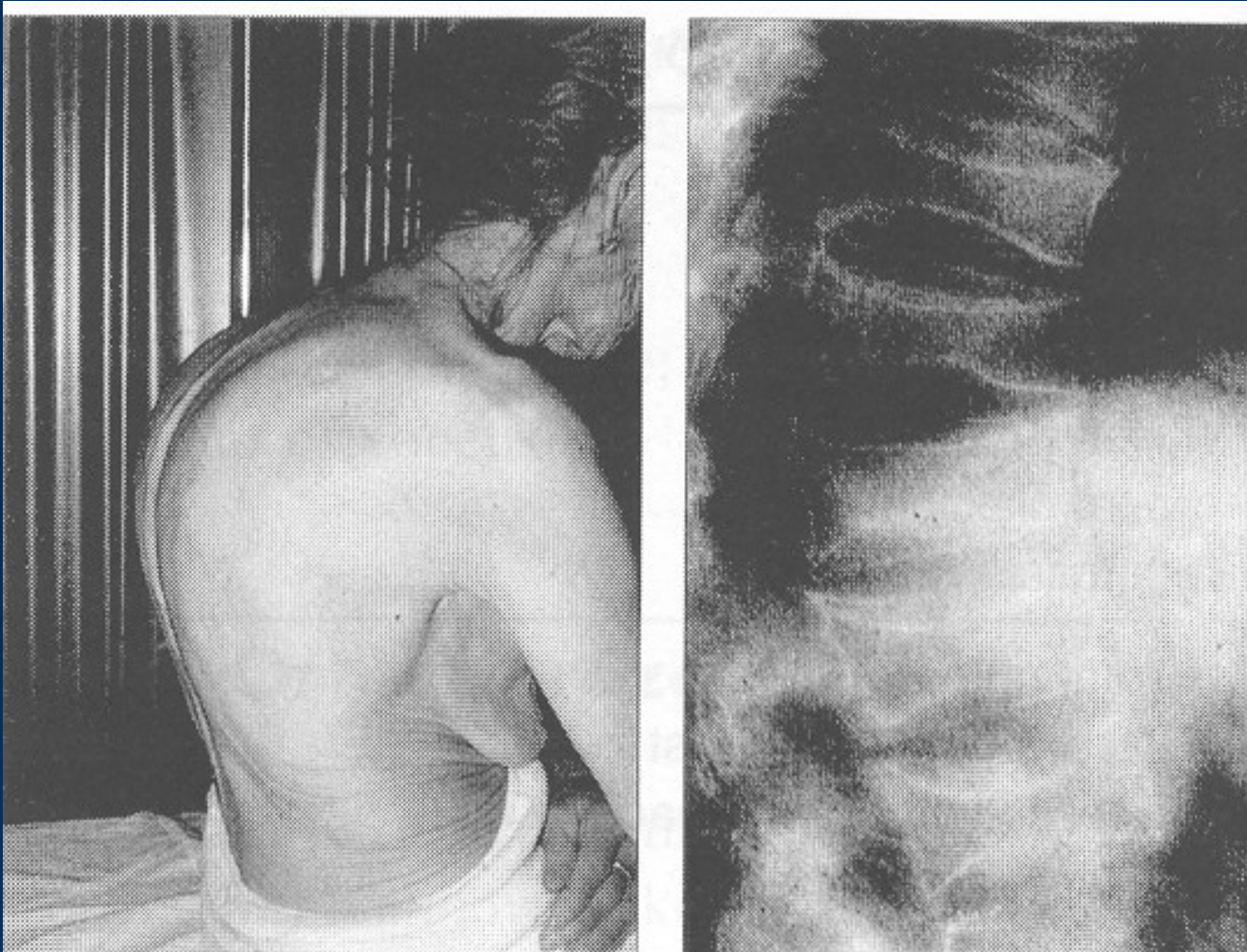


- ❑ osteoporóza **senilní** – postihuje kompaktní kost – zlomenina krčku kosti stehenní
- ❑ diagnóza – RTG, ale až při úbytku 30% kostní hmoty – již ohrožení frakturou, na snímku kosti „bledé“, rybí obratle
- ❑ nejpřesnější – denzitometrie, stanoví úbytek kostní hmoty v SD, riziko zlomeniny

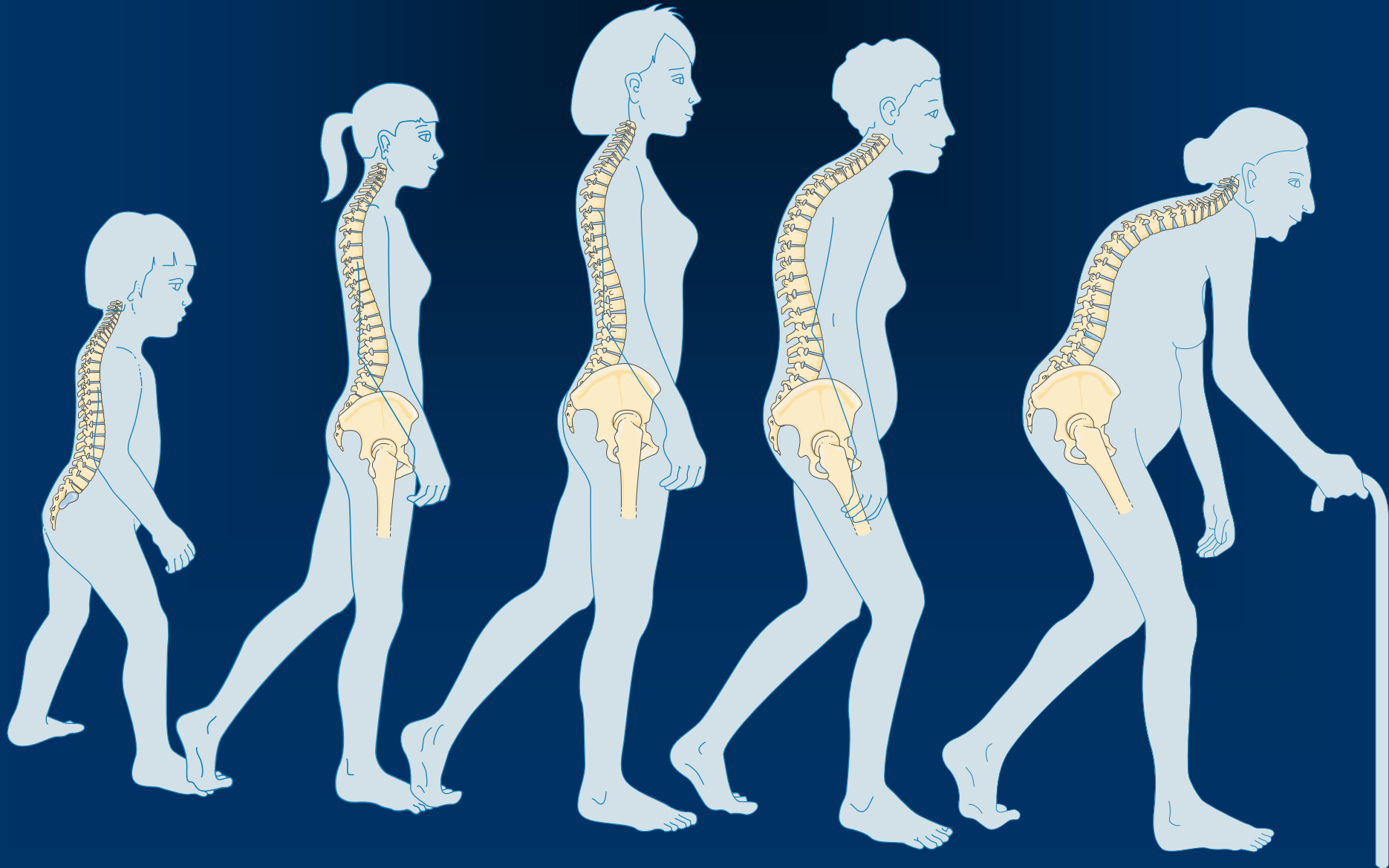
Změny obratlů při osteoporóze



Hrudní hyperkyfóza jako důsledek osteoporózy

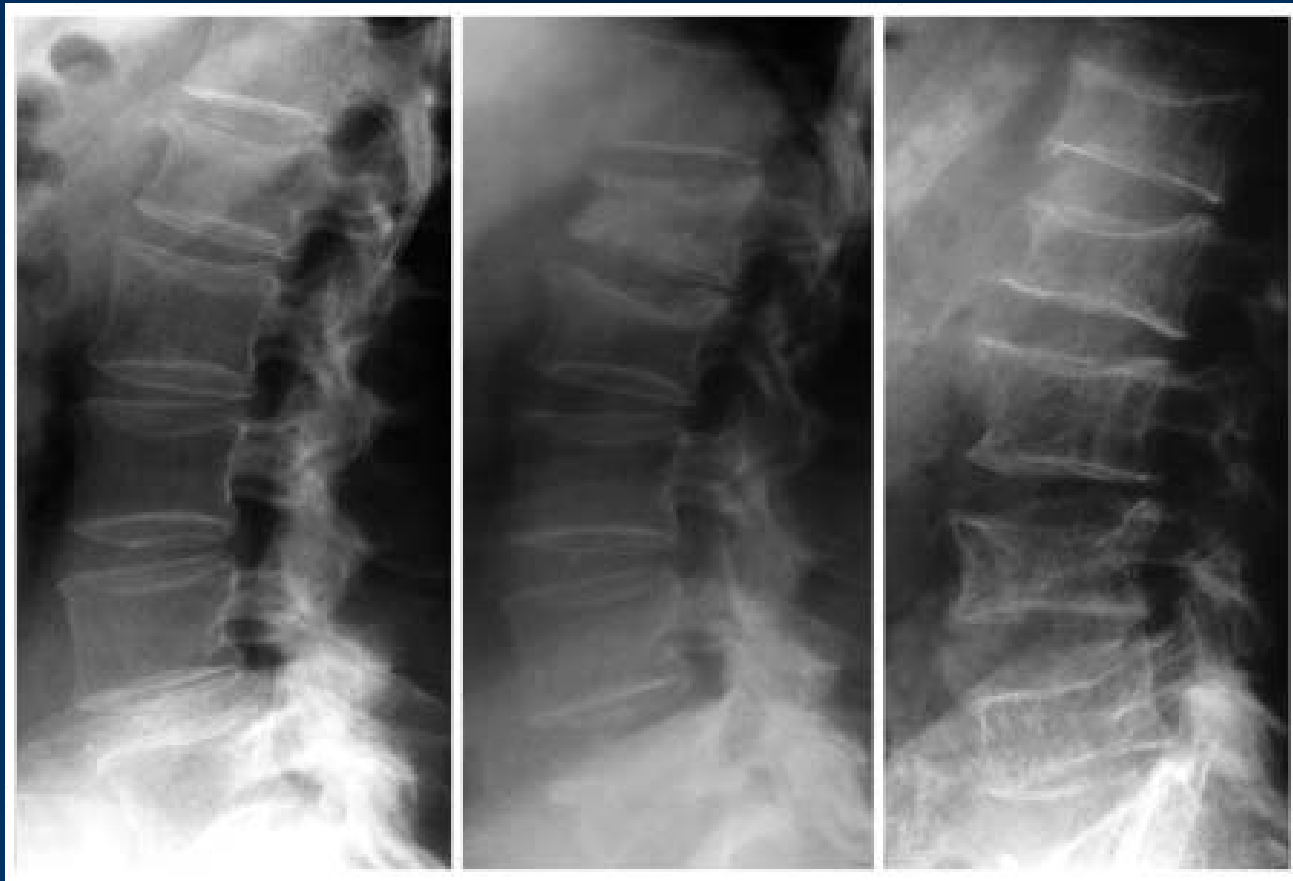



Vývoj držení těla



Výskyt

- 1/3 mužů
- 1/2 žen po přirozené menopauze
- 2/3 žen po umělé menopauze



Důsledky

- ❖ bolesti dolních zad
- ❖ bolesti dlouhých kostí
- ❖ patologické fraktury
- ❖ snížení kvality života, deprese
- ❖ **ztráta soběstačnosti**

Možnosti léčby

- léčba
 - A – anabolika
 - B – bílkoviny, body movement
 - C – Ca – ionizovaný!!
 - D – D vitamin
 - E – estrogeny
 - F – fluorid
- bisfosfonáty (Aredia, Clodronat, Fosamax)
- stroncium ranelát (Protelos), raloxifen (Evista)
- teriparatid (Forsteo)

Které jsou nejdůležitější složky dlouhodobé prevence a léčby osteoporózy?

- A) bisfosfonáty a estrogeny
- B) vápník a vitamin D
- C) hořčík a vitamin A
- D) bílkoviny a fluor

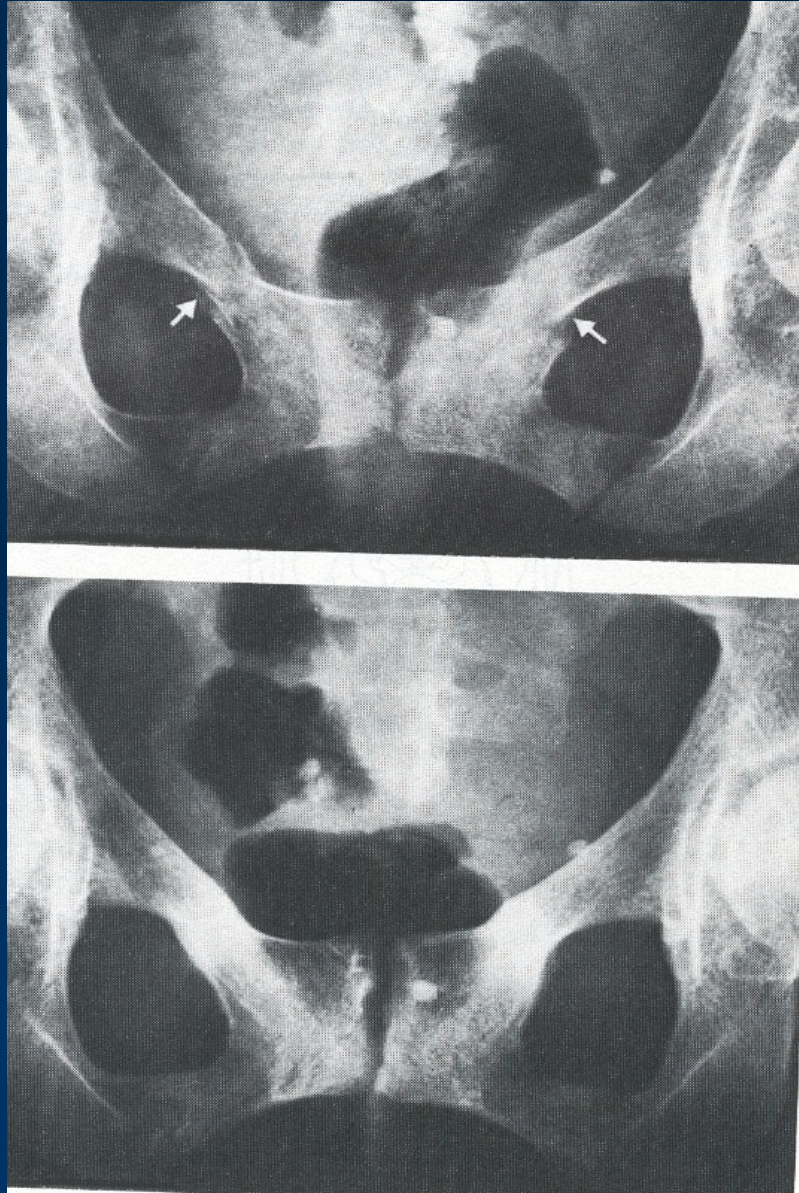
Které jsou nejdůležitější složky dlouhodobé prevence a léčby osteoporózy?

- A) bisfosfonáty a estrogeny
- B) vápník a vitamin D
- C) hořčík a vitamin A
- D) bílkoviny a fluor

Osteomaláacie

- hromadění velkého množství osteoidu, který vůbec nebo jen velmi pomalu osifikuje, vzniká z chronického nedostatku Ca nebo P nebo neschopnosti vázat
- příčiny – nedostatek vitamínu D, nedostatek P, acidóza
- příznaky – svalová bolest, slabost, kachní chůze, obtížné vstávání z lůžka, deformace hrudníku, tibií, únavové zlomeniny
- diagnóza – zvýšení aktivity ALP, RTG změny
- léčba – vit D, cvičení

Únavové zlomeniny



Amyloidóza

- ukládání amyloidu – proteinu s polysacharidovou složkou - do tkání
- příčiny nejasné – možná dlouhodobá stimulace imunitního systému
- formy – primární, sekundární, paraneo, heredofamiliární, senilní
- příznaky – podle ukládání – makroglossie, postižení ledvin, hypertenze, hepatomegalie, kardiální postižení
- diagnóza – biopticky z rekta nebo postiženého orgánu
- léčba – není známa, při sekundární léčba základní choroby, při primární - jako mnohočetný myelom

Kasuistika

- žena 72 let, 25 let po operaci pro Tu rekta, vytvořen anus preterminalis, dosud v dobrém stavu, pouze musí v dietě vynechávat tučnější jídla, protože po nich má průjem a obtíže se stomií
- posledních několik týdnů si stěžuje na bolesti v obou tříselech při chůzi, jiné potíže nemá, nehubne, chuť k jídlu dobrá
- proveden RTG, zjištěna oboustranná fraktura kostí stydkých

Kasuistika

- vzhledem k anamnéze označeno za progresi Tu rekta s meta do kostí
- doporučena terapie opoidy
- ALE! Pacientka nebyla anemická, nehubla
- další vyšetření?
- diagnóza?

Řešení

- provedeno CT, zjištěna patologická fraktura při osteomalácii, vs při dlouhodobém deficitu vitamínu D při omezování tuků ve stráž
- po suplementaci se zhojilo