

# Gastroenterologie I

Vyšetřovací metody

Onemocnění jícnu

Onemocnění žaludku

# Vyšetřovací metody

## ■ anamnéza - cílená

↓ vazba obtíží na jídlo, časově, druhově

↓ krvácení - vzhled, množství, vztah ke stolici

↓ poruchy pasáže - nadýmání, regurgitace, zvracení

## ■ fyzikální vyšetření - kompletní včetně p.r.

# Laboratorní vyšetření

- FW - přínosná u zánětů, nemá u většiny nádorů (vyjma tu pankreatu)
- KO - anemizace většinou hypochromní, Fe
- biochemie - ionty (průjmy), Ca  
pankreatitida, jaterní testy
- funkční zkoušky - funkce pankreatu,  
střevní resorpce
- vyšetření stolice - okultní krvácení, zbytky,  
paraziti

# Přístrojová vyšetření

- sonografie - parenchymatózní orgány, cévní zásobení, střevní stěna, endosonografie
- RTG - nativní snímek, kontrastní náplň jícnu, žaludku, enteroklýza, irrigografie
- endoskopie - ezofago-, gastro-, duodeno-, kolono-, rekto-, ERCP
- CT
- angiografie

# Onemocnění jícnu

- anatomicky a fyziologicky - horní a dolní jícnový svěrač, peristaltika, mnohovrstevný dlaždicový epitel, kontaminace, žilní pleteně
- dysfagie - vážnutí sousta při polykání, odynofagie - bolestivé polykání

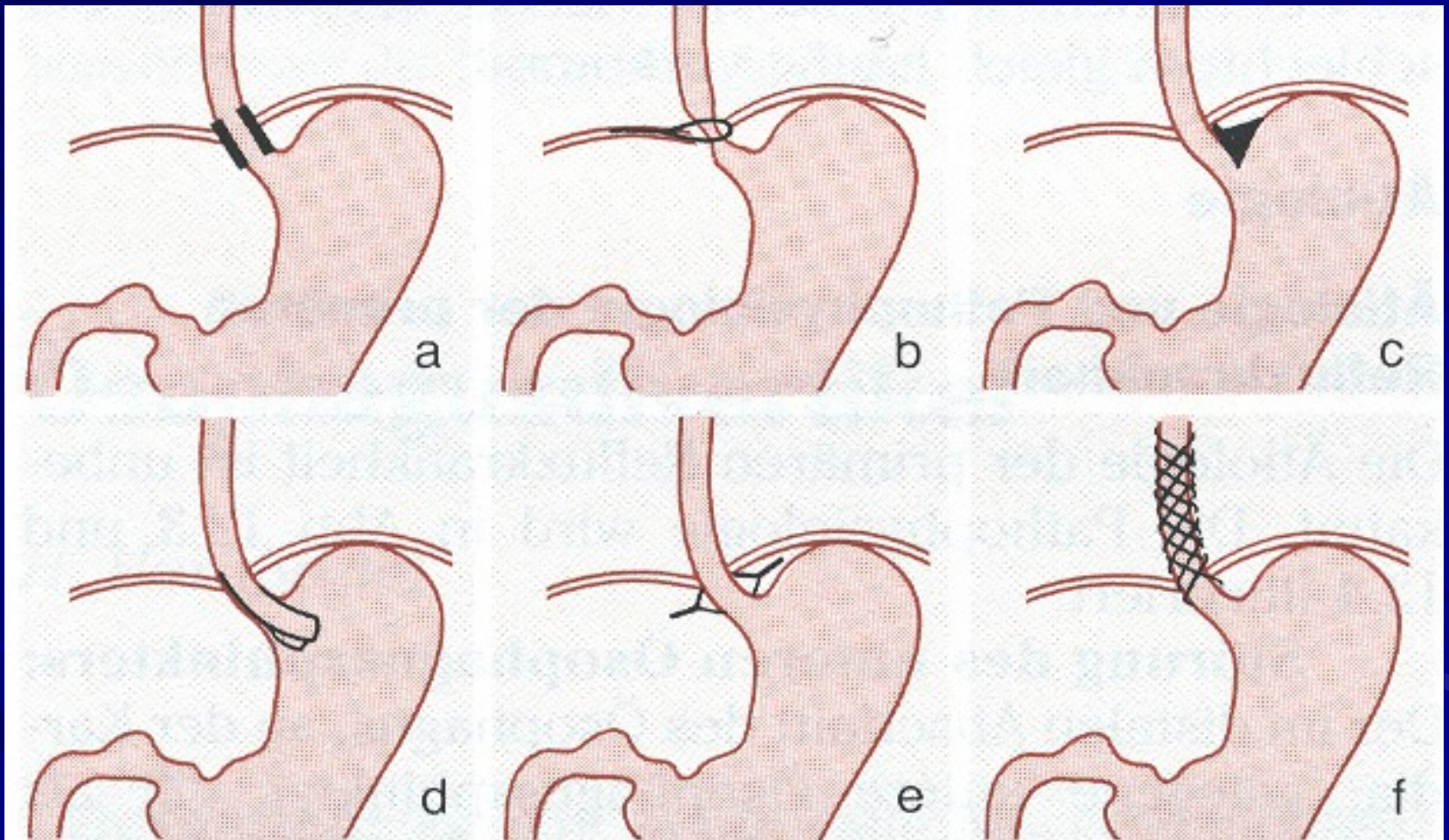
# Dysfagie

- horní dysfagie - vážnutí sousta při polykání, regurgitace - lokální obstrukce divertiklem, nádorem, neuromuskulární poruchy (CMP, dermatomyositida)
- dolní dysfagie - nádor, stenózy, neuromuskulární - achalázie, spasmus, extraezofageální vlivy
- paradoxní dysfagie - vážnou tekutiny, tuhá sousta prochází
- vyšetření - polykací akt, ezofagoskopie, jícnová manometrie

# Gastroezofageální reflux I

- nyní nejčastější onemocnění jícnu
- obranné mechanismy- dolní jícnový svěrač, sekundární peristaltika, neutralizace slinami
- podpůrné mechanismy - tučná jídla, kouření, obezita, nikotin
- při selhání rovnováhy - refluxní ezofagitida až vřed, metaplázie sliznice

# Složky funkce dolního jícnového svěrače





# Gastroezofageální reflux II

- příznaky - pálení žáhy, regurgitace žaludečního obsahu do úst, dolní dysfagie, anemizace
- komplikace - striktura jícnu, vřed dolního jícnu, adenokarcinom
- diagnostika - ezofagoskopie, biopsie, jícnová manometrie

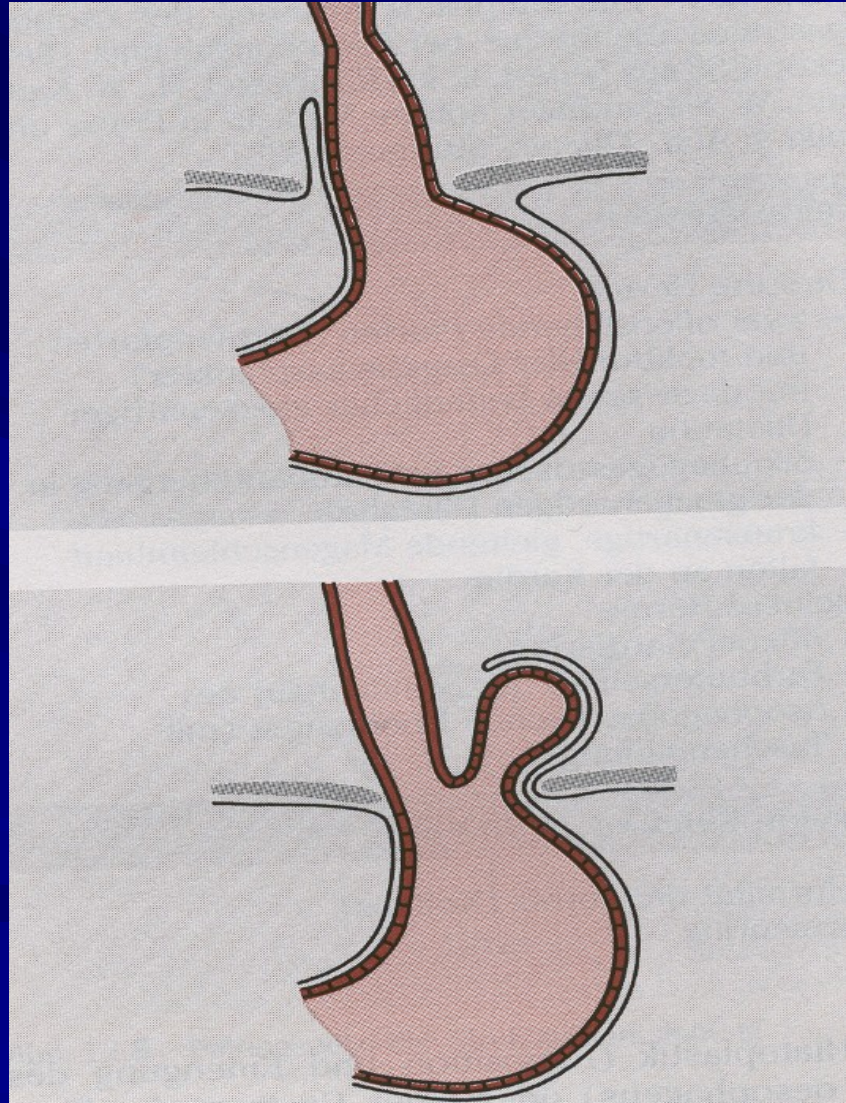
# Gastroezofageální reflux III

- léčba - režimová opatření - redukce hmotnosti, poloha při spánku v polosedě, používání břišního lisu, kouření
- dieta - zákaz alkoholu, omezení tučných jídel, kávy, sladkého kynutého pečiva
- medikamenty - antacida, H<sub>2</sub> blokátory, omeprazol, metoclopramid, cisaprid, anestetika
- chirurgická léčba - plastika hiátu

# Hiátové hernie

- skluzná - část žaludku vtažena do dutiny hrudní
- paraezofageální - svěrač zůstává na místě, podél jícnu se nasouvá výchlípka žaludku do hrudníku
- diagnostika - ezofagoskopie, gastrofibroskopie, RTG žaludku s kontrastní náplní a polohováním
- léčba - jako u GER, při úporné ezofagitidě chirurgická

# Hiátové hernie



# Korozivní ezofagitida

- korozivní ezofagitida - po vypití kyselin nebo louhů, nevíce postižena místa přirozených zúžení, hojí se strikturou
- diagnostika - šetrná ezofagoskopie
- léčba - akutně neutralizovat, lze mléko, steroidy k zabránění vzniku striktur, dlouhodobě dilatace jícnu

# Mykotická ezofagitida

- oportunní infekce u nemocných s nádory, po chemo- nebo radioterapii
- příznaky - palčivá retrosternální bolest zhoršující se při průchodu sousta
- diagnostika - ezofagoskopie - Ize-li
- léčba - antimykotika, antacida, omeprazol, lokální anestetika

# Achalázie jícnu

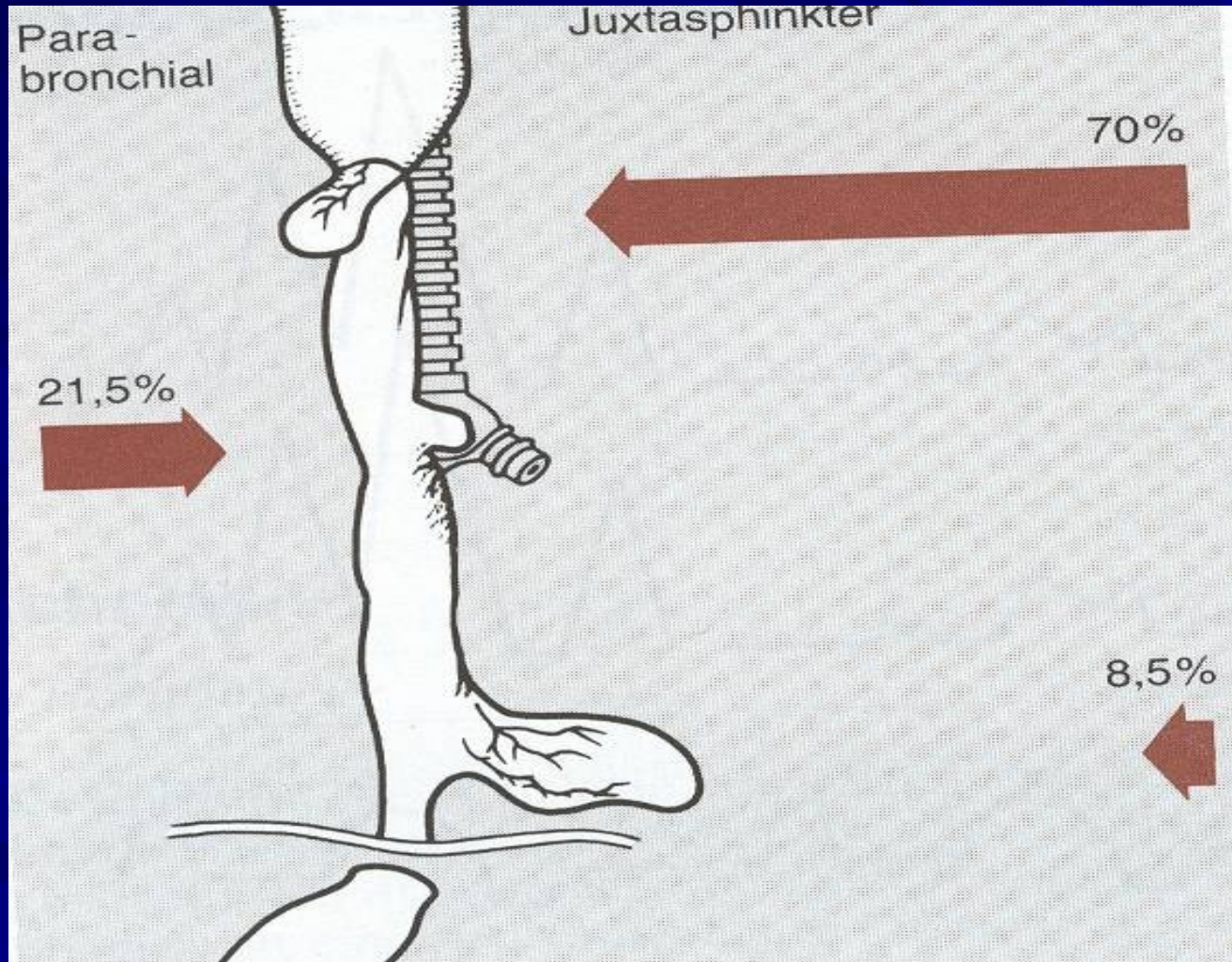
- při poruchách inervace - ztráta peristaltiky, stenóza tumorem v oblasti kardiie - dilatace jícnu nad kardií
- příznaky - nechutenství, poruchy polykání, zvracení starší nestrávené potravy
- diagnostika - RTG kontrastní náplň - pytlovité rozšíření
- léčba - chirurgicky

# Ostatní poruchy motility jícnu

- divertikly - Zenkerův, epibronchiální - trakční, epifrenický - pulsní
- příznaky - dysfagie, regurgitace nestrávené zahnívající stravy, zápach z úst
- diagnostika - ezofagoskopie, kontrastní RTG
- léčba - chirurgická
- další poruchy - kolagenózy, presbyezofagus, globus hystericus



# Divertikly jícnu



# Nádory jícnu

- benigní, maligní - častější
- etiologie - destiláty, kouření, horká jídla, deficitní strava
- příznaky - dysfagie postupující od tuhých jídel k tekutým, úbytek hmotnosti, zápach z úst, zvracení stagnujícího obsahu
- diagnostika - ezofagoskopie, biopsie
- léčba - operativní - špatná prognóza, obvykle chemo- i radiorezistentní

# Choroby žaludku

- anatomická stavba - kardia, fornix, tělo (orální, střední, aborální), angulus, antrum, pylorus
- dyspepsie - organická (postižení žaludku)
  - sekundární (postižení GIT)
  - funkční (bez organické příčiny)

# Funkční žaludeční dyspepsie

- pocit tlaku a tíhy po jídle, říhání, nadýmání, zvracení, méně závislé na sezóně
- diagnostika - běžná vyšetření negativní, pasáž žaludkem zkrácena nebo prodloužena
- léčba - psychoterapie, psychofarmaka, dieta, režim, methoclopramid, cisaprid, pinaverin

# Peptický vřed žaludku a duodena

- slizniční defekt pronikající pod muscularis mucosae
- etiologie - porucha rovnováhy faktorů  
agresivních x protektivních  
*kyselina* *hlen*  
*helicobacter pylori* *prokrvení*  
*regenerační*  
*schopnosti*

# Peptický vřed

- primární
  - vřed duodenálního bulbu
  - vřed žaludku
  - vřed kombinovaný
- sekundární
  - stressové vředy
  - endokrinní vředy
  - hepatogenní vředy
  - ulcerogenní látky  
(ASA, NSA)
  - při pneumoniích

# Peptický vřed G-D

- příznaky - bolesti v epigastriu (G - po jídle, D- nalačno), sezónnost obtíží, pálení žáhy
- diagnostika - endoskopie, HP, kontrastní RTG, laboratorně - GMT, hladina gastrinu, sekrece HCl
- komplikace
  - krvácení - hemateméza, meléna
  - penetrace - do okolních orgánů
  - perforace - do perit. dutiny
  - stenóza pyloru, dilatace žaludku
  - maligní zvrát

# Léčba peptického vředu I

- režimová opatření - dostatek spánku, pravidelný režim, fyzický klid, duševní klid
- NEKOUŘIT!
- dieta - v akutní fázi kašovitě jídlo po 2-3 hod, dále dieta šetřící č. 2, nutno poučit o pravidelnosti a složení
- vyloučit ulcerogenní léky(ASA, NSAID, steroidy)



# Léčba peptického vředu II

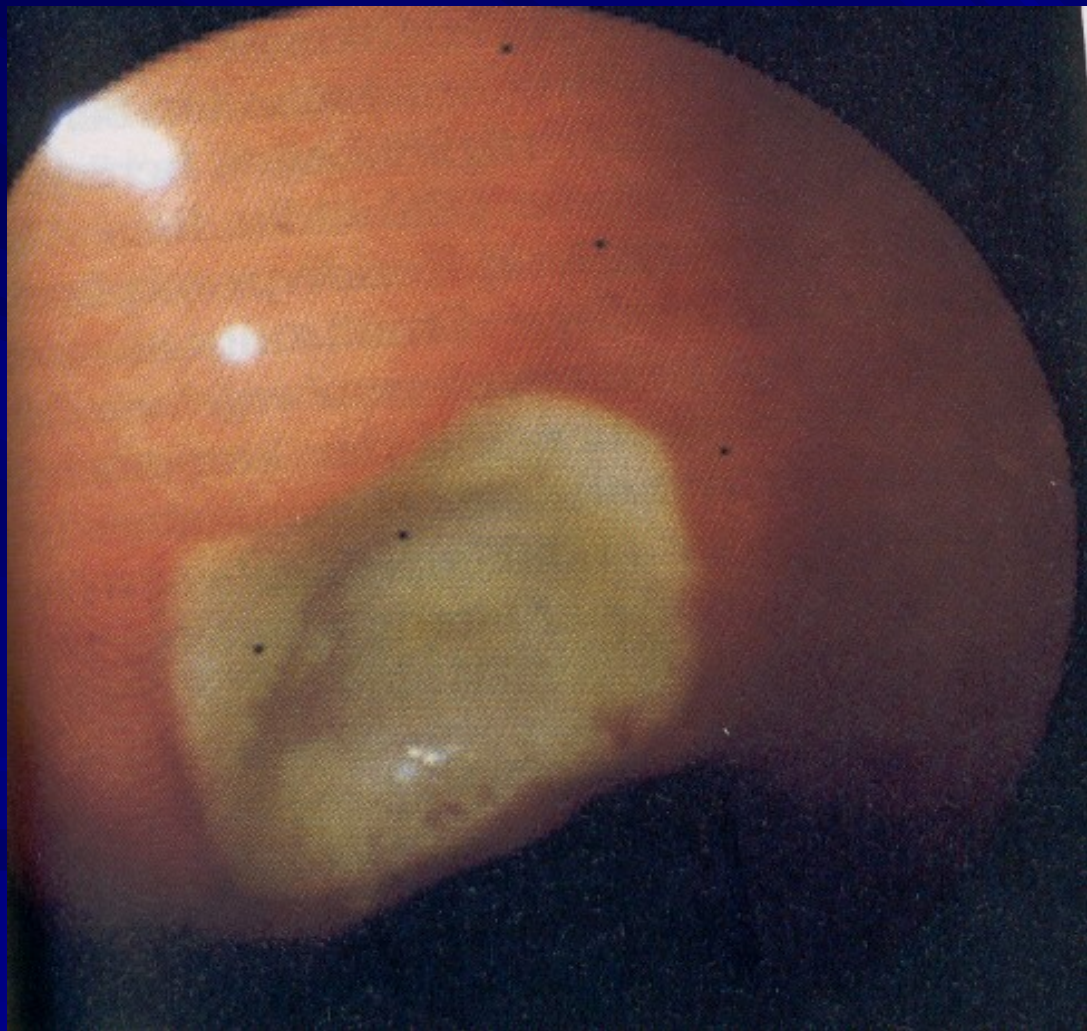
## ■ medikamentózní léčba

- H2 blokátory (ranitidin, famotidin)
- blokátory protonové pumpy (omeprazol)
- anticholinergika
- antacida
- protektivní léky (sucralfat, bismut)
- antibiotika při pozitivním HP

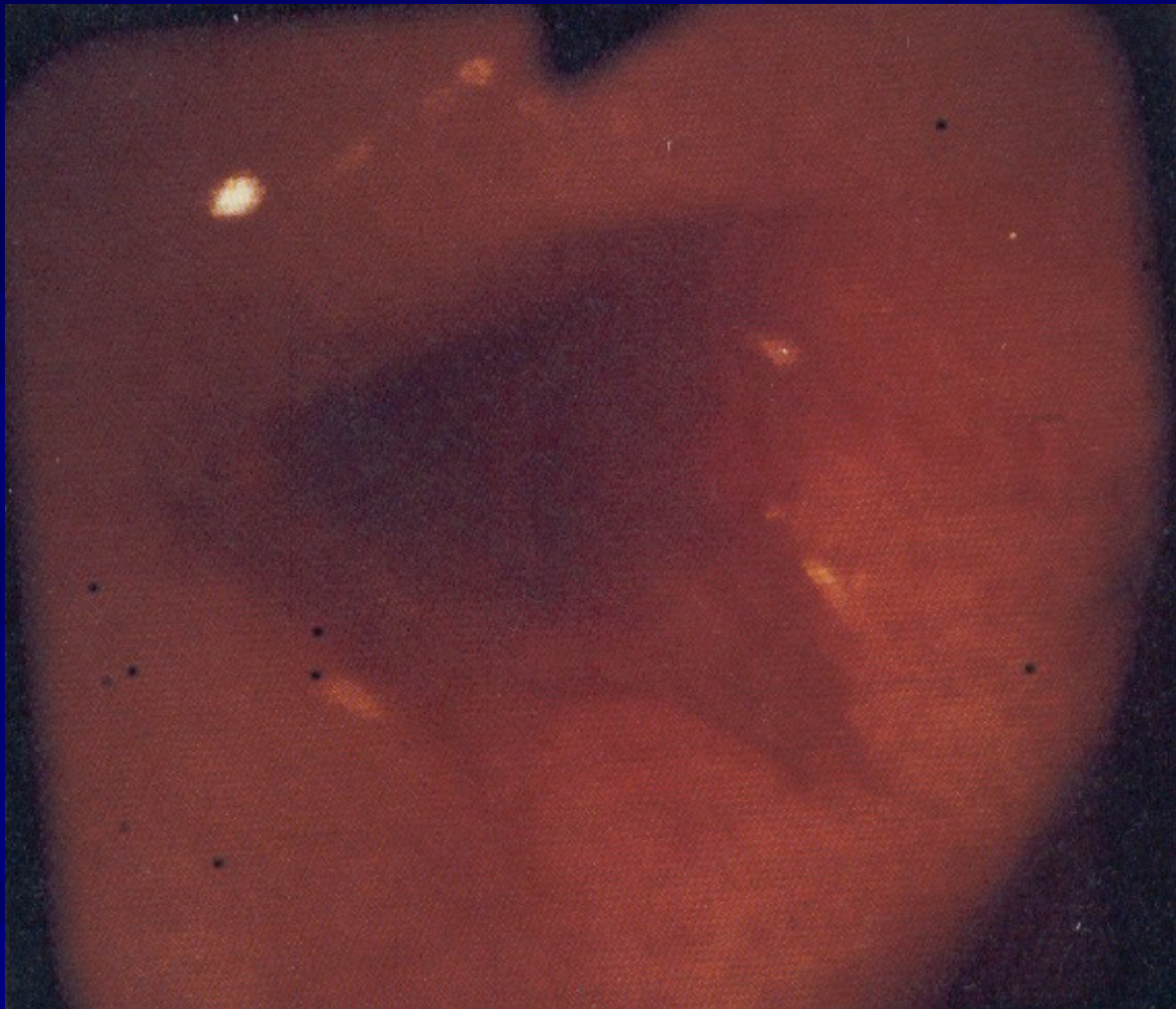
## ■ chirurgická léčba při komplikacích

## ■ lázeňská léčba

# Vřed nekomplikovaný



# Vřed krvácející



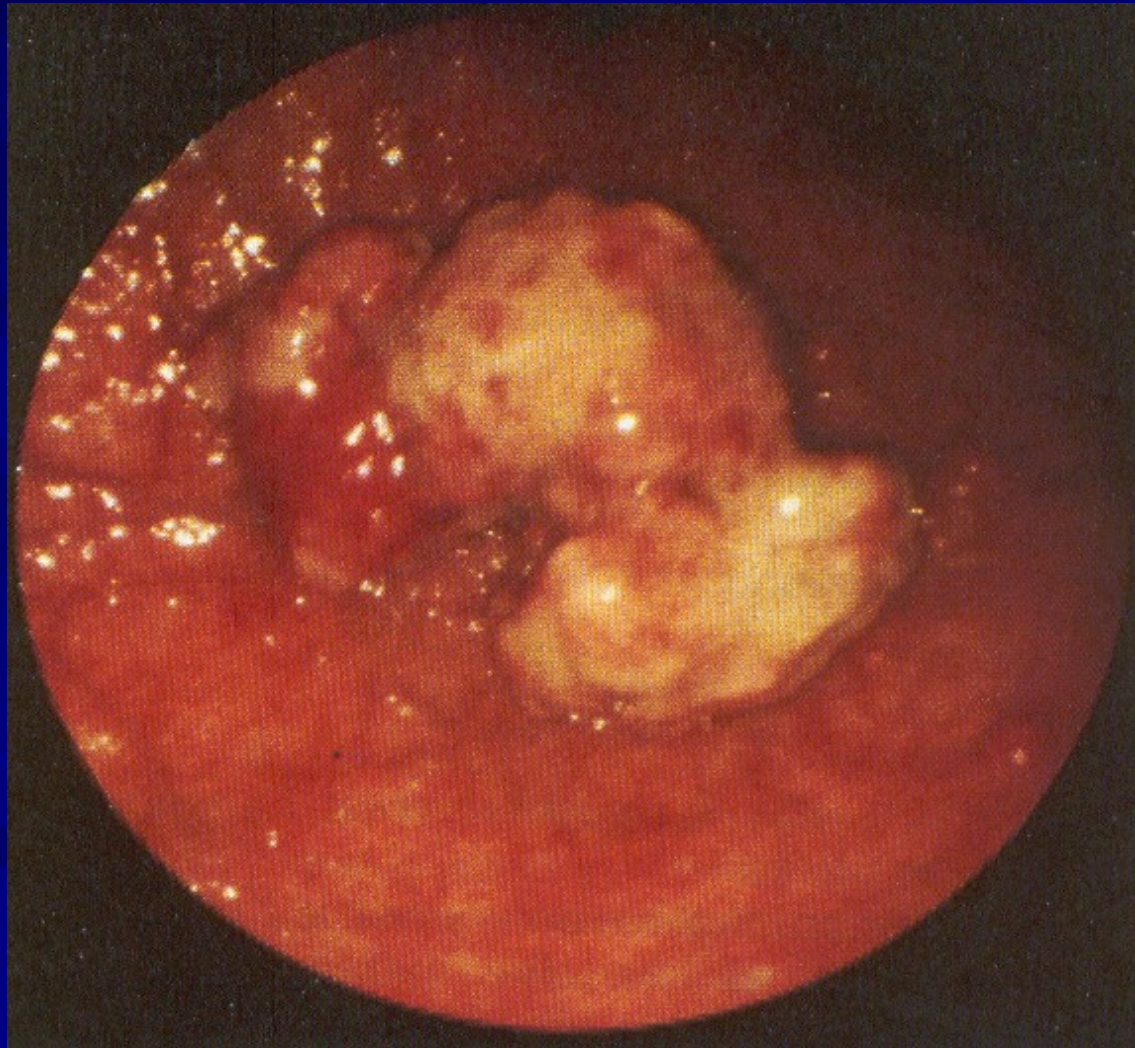
# Nádory žaludku - benigní

- většinou polypy (adenom, hamartom, chron. zánětlivé změny)
- příznaky necharakteristické
- diagnostika - endoskopicky, RTG kontrast, histologie
- léčba - endoskopické snesení, event. medikamentózní, resekce zřídka

# Nádory žaludku - maligní I

- stále jeden z nejčastějších nádorů u nás, ale incidence klesá
- etiologie - silné kancerogeny v potravě - čím zpracovanější potrava, tím nižší výskyt Ca žaludku a vyšší výskyt Ca kolon
- typy nádoru - polypózní, ulceriformní, ulcerózně infiltrující, difúzní -scirrhus

# Endoskopický obraz nádoru žaludku



# Nádory žaludku- maligní II

- syndrom malých příznaků - nevolnost, nadýmání, pocit plnosti, nechutenství, odpor k masu - příznaky nekonstatní
- u nemocných s předchozí vředovou chorobou - obtíže zůstávají, není kyselina
- kde není kyselina, není vřed
- výjimka - prepylorický vřed

# Nádory žaludku - maligní III

- diagnostika - endoskopie, endosonografie, RTG kontrast, biopsie
- laboratorně - nespolehlivé, okultní krvácení, anemizace, nepřítomnost HCl
- léčba - vždy operativní, kurativně možná jen v časných stádiích, proto systematické sledování rizikových skupin - chronická atrofická gastritida, polypy, perniciózní anemie, stavy po resekcích, hemoragie GIT



# Stavy po operacích žaludku

- dumping syndrom - osmoticky aktivní obsah v tenkém střevě - rozepětí, hypotenze, bušení srdce, slabost, nausea, nutnost ulehnout
  - řešení - malé porce, často, omezit slazení a solení - osmoticky aktivní součásti
- hypoglykémie - 2-3 hod po jídle - nadprodukce inzulínu
- žlučové zvracení - duodenogastrický reflux

# Stavy po operacích žaludku

- laktázový deficit
- vřed v anastomóze
- syndrom přívodné kličky - městná žluč a pankreatický sekret
- karcinom v pahýlu
- karenční stavy - vit B12, Fe

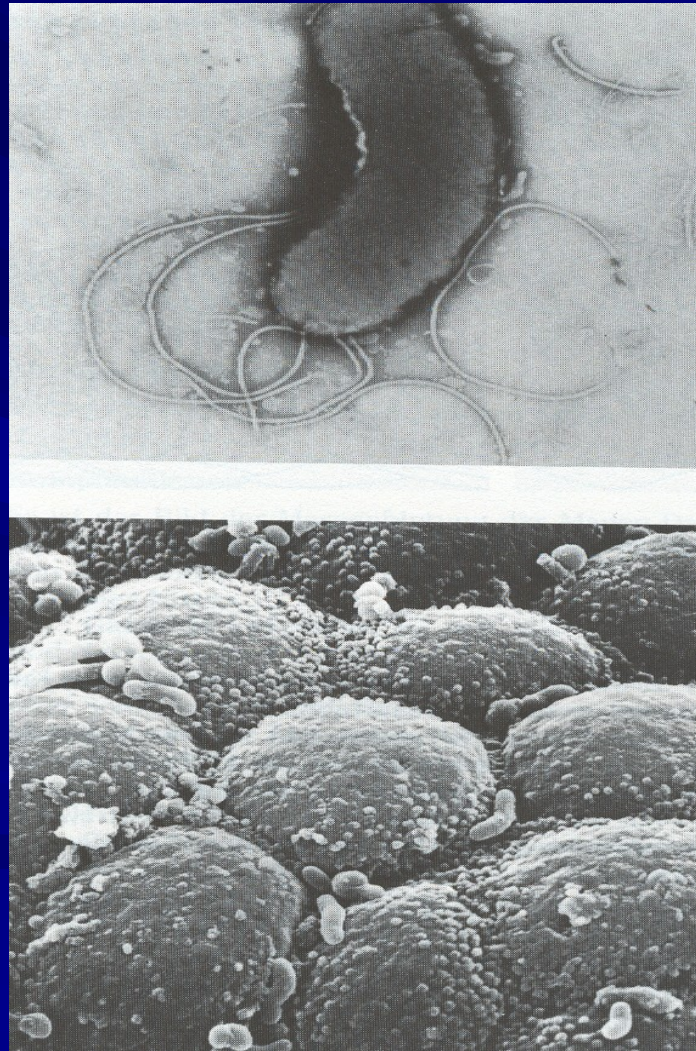
# Hemoragická gastropatie

- po požití ulcerogenních léků - ASA, NSA
  - při závažných stavech- sepse, CHT
  - při portální hypertenzi
  - při stagnaci obsahu - sonda!
- 
- endoskopicky - plošné krvácení, obtížně stavitelné - elektro-, foto-, termohydrosonda

# Aftózní gastropatie

- jednotka objevená až po zavedení endoskopie
- příčiny - stejné jako při vředové chorobě
- povrchové slizniční defekty, nezachytitelné RTG při kontrastu, podílí se i HP
- příznaky - nauzea, říhání, nechutenství
- léčba - protektiva - sucralfat, methoclopramid, antibiotika

# Helicobacter pylori



# Akutní dyspepsie

- také akutní gastroenteritida nebo gastritida
- příčiny - infekce virové, bakteriální, dietní chyby
- příznaky - akutní začátek - zvracení, průjem, někdy i křečovitě zvracení bez obsahu, doznívá 2-3 dny
- léčba - vyloučit stravu, čaj po doušcích, studená kola, spasmolytika, střevní desinficiencia, minerální látky

# Realimentace

- rozvařená rýže, možno osolit, osladit
- rozvařená mrkev
- suchary, odleželé housky
- banány - nepře zralé
- šunka
- jemně máslo
- libové maso