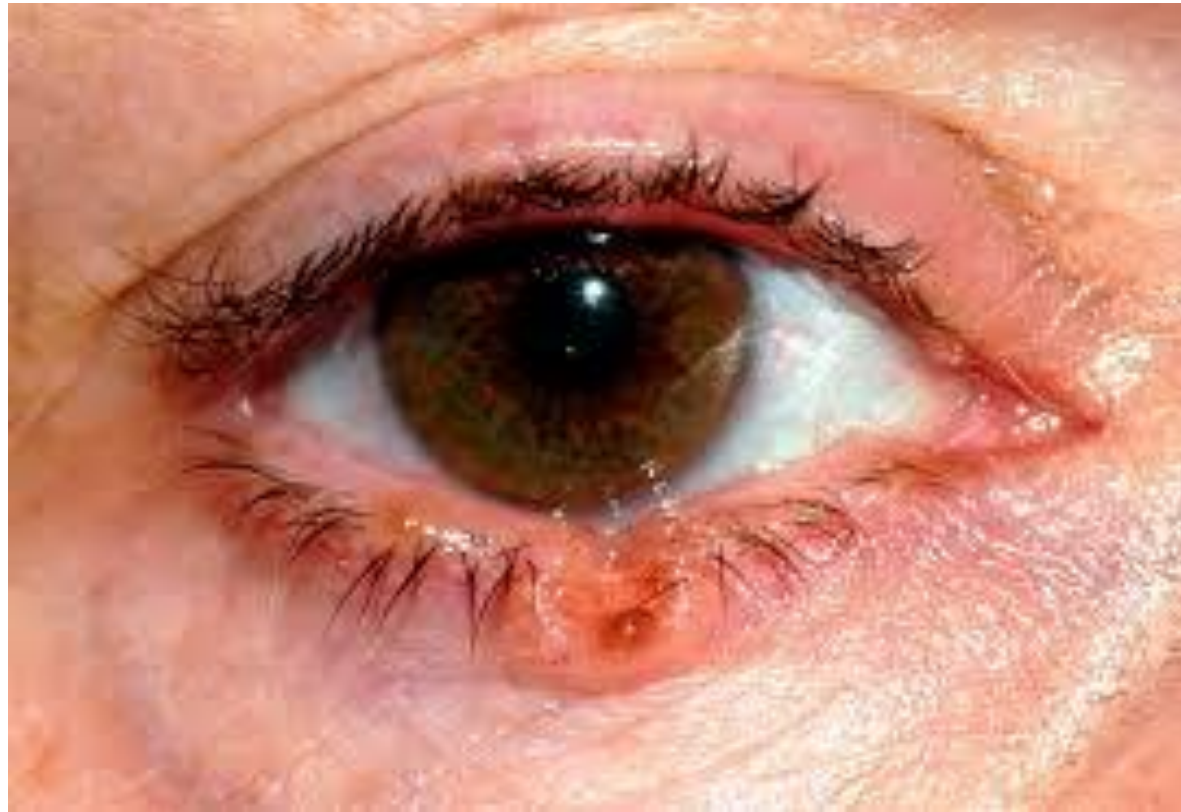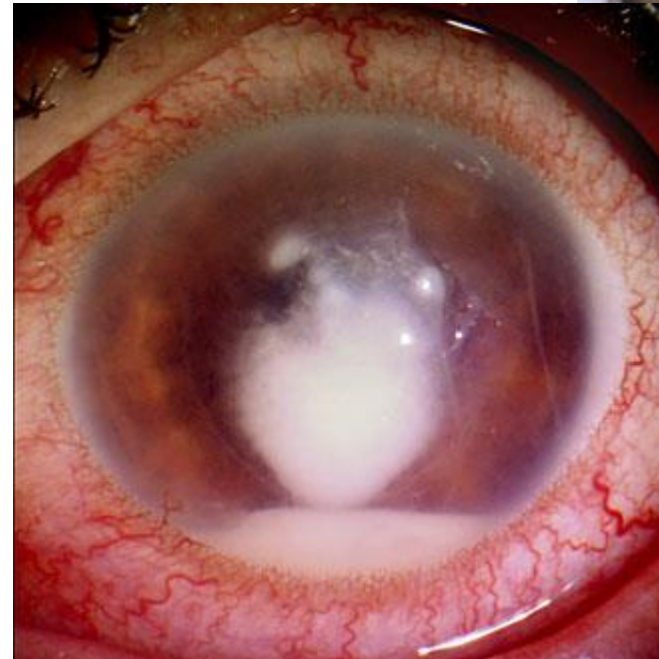
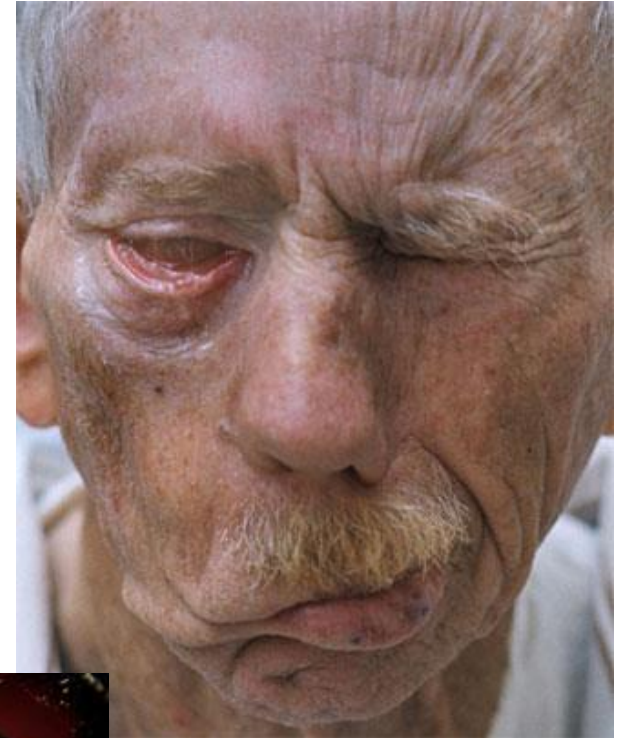


# Kožní tumory v oblasti oka



# Lagophthalmus

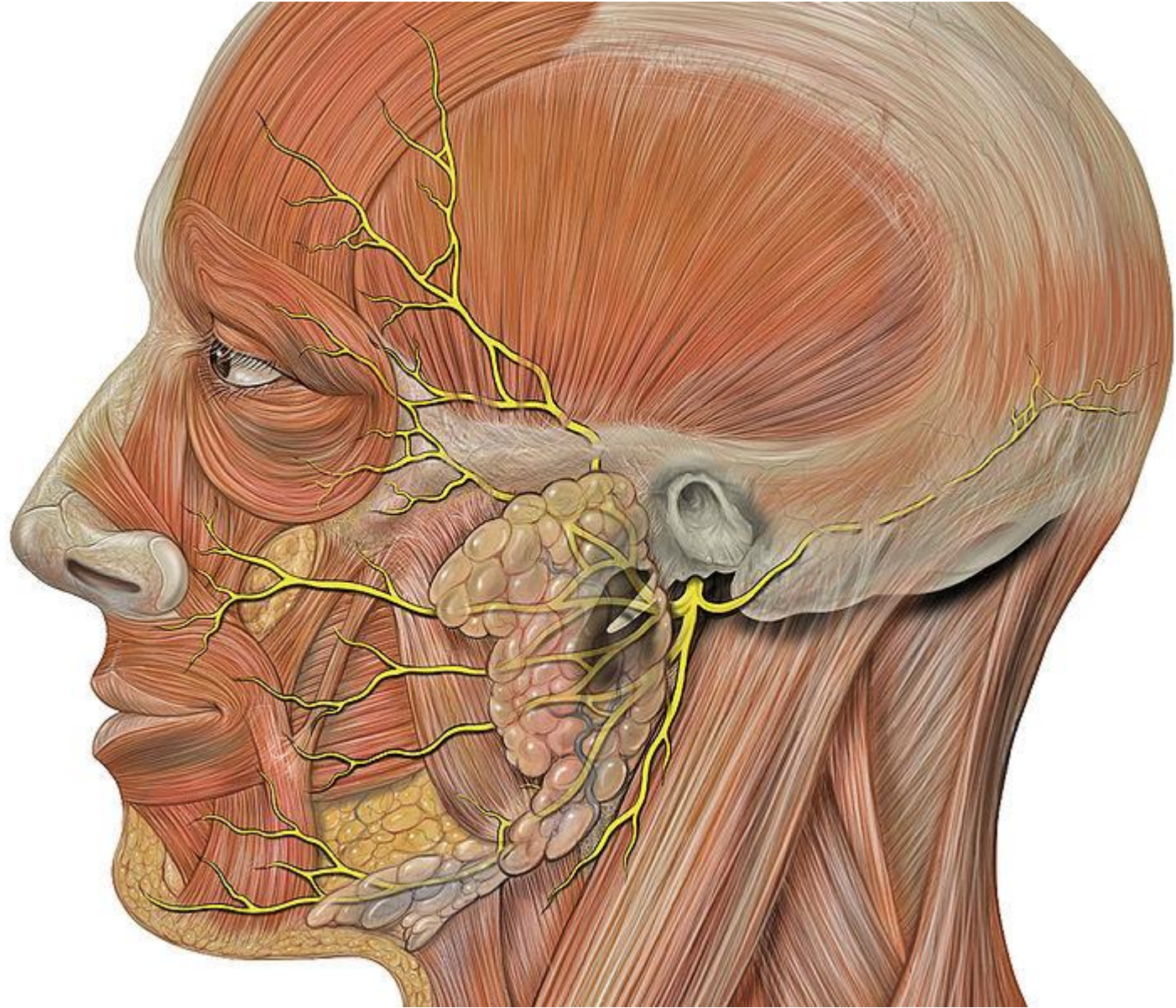
- Inkompletní uzávěr oční štěrbiný
- Sy suchého oka, iritace →  
keratopathia e lagophthalmo →  
rohovkový vřed

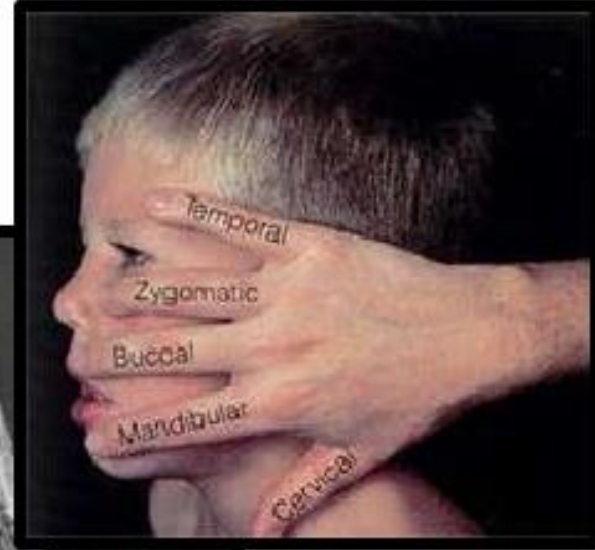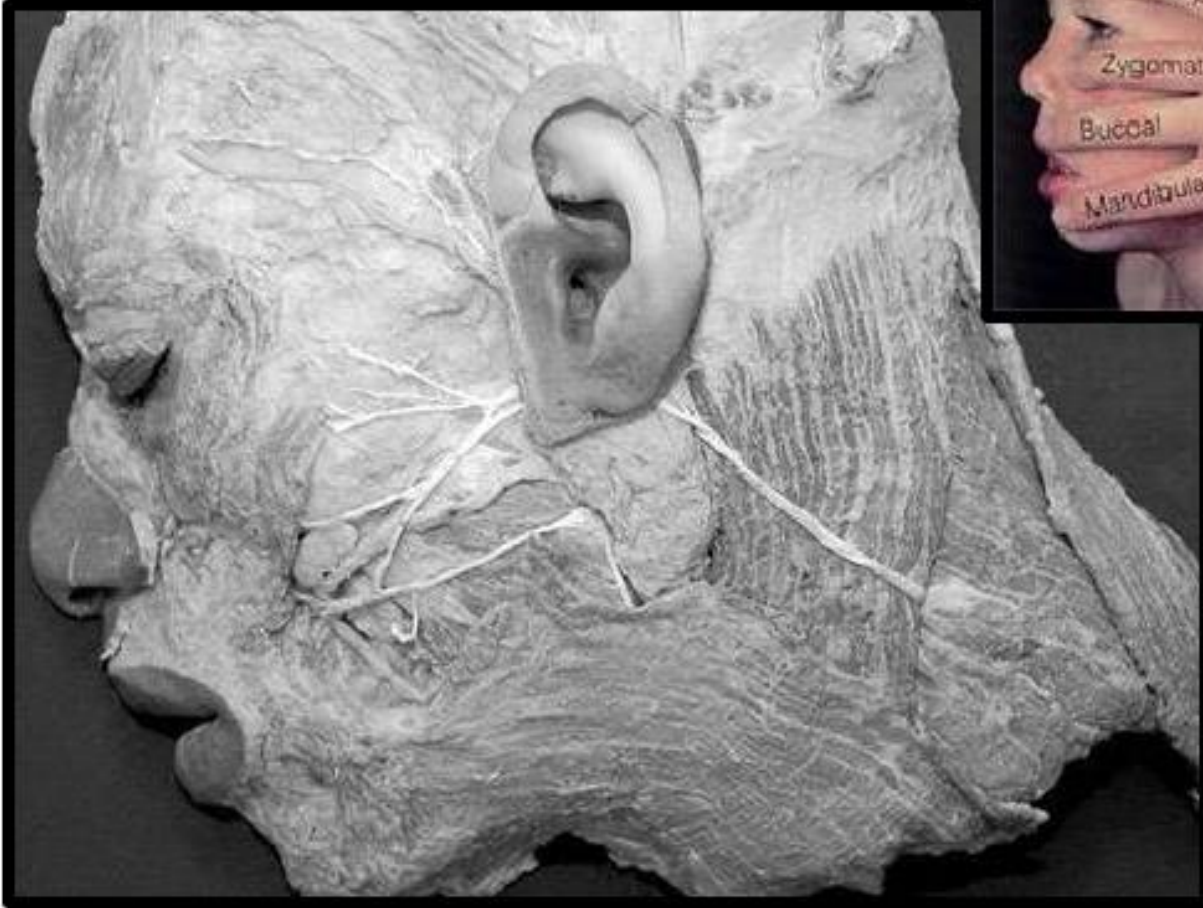


# Lagophthalmus - příčiny



- Postižení n. facialis (lícní nerv, n.VII)
- Inervuje m. frontalis (zvedá obočí), m. orbicularis (zavírá oči), m. zygomaticus (zvedá tvář), m. supercillii a procerus (deprese obočí)
- Vzniká asymetrie obličeje
- Postižen uzávěr oční štěrbin, mrkací reflex a slzná pumpa

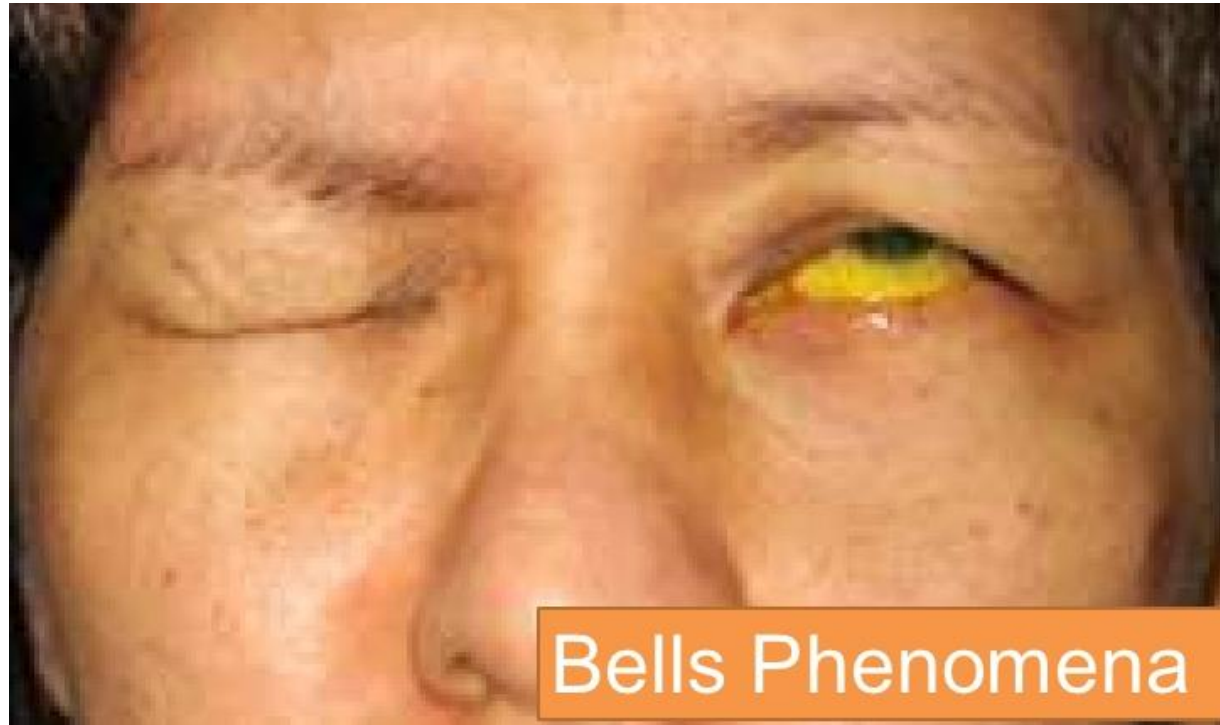











Bells Phenomena

# Příčiny postižení n. facialis

- Trauma (fraktury báze lebni a mandibuly, neurochirurgické zákroky)
- Cerebrovaskulární příčiny (n. facialis zásobuje a. cerebelli anterior inferior)
- Bellova obrna (idiopatická, po virovém infektu, reaktivace herpes viru)
- Tumory (neurinom akustiku, tumor slinné žlázy, metastázy)
- Infekční příčiny (borelióza, poliomyelitida, botulismus...)
- Möbiův syndrom (kongenitální obrna VI. nebo VII. nervu, oko-hybné poruchy, orofaciální defekty, abnormality končetin)



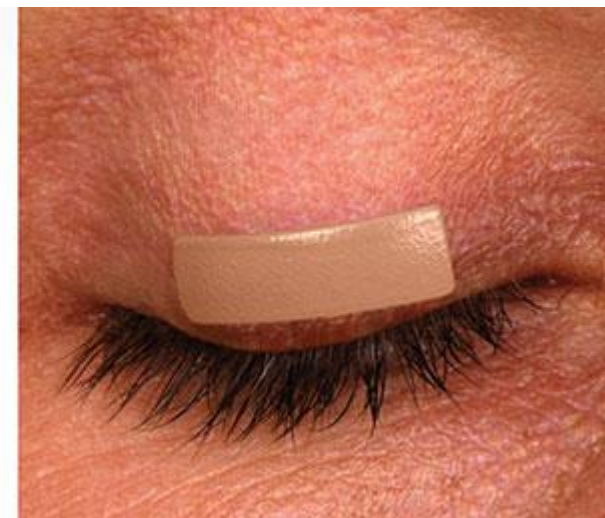# Lagophthalmus - příčiny

- Jizevnaté změny víček nebo spojivky
- Operace na víčkách (nadměrná excize kůže po dermatoplastice, excize tumorů)
- Protruze bulbu (endokrinní orbitopatie, ...)
- Floppy eyelid syndrom (obstrukční spánková apnoe)

# Lagophthalmus – konzervativní léčba

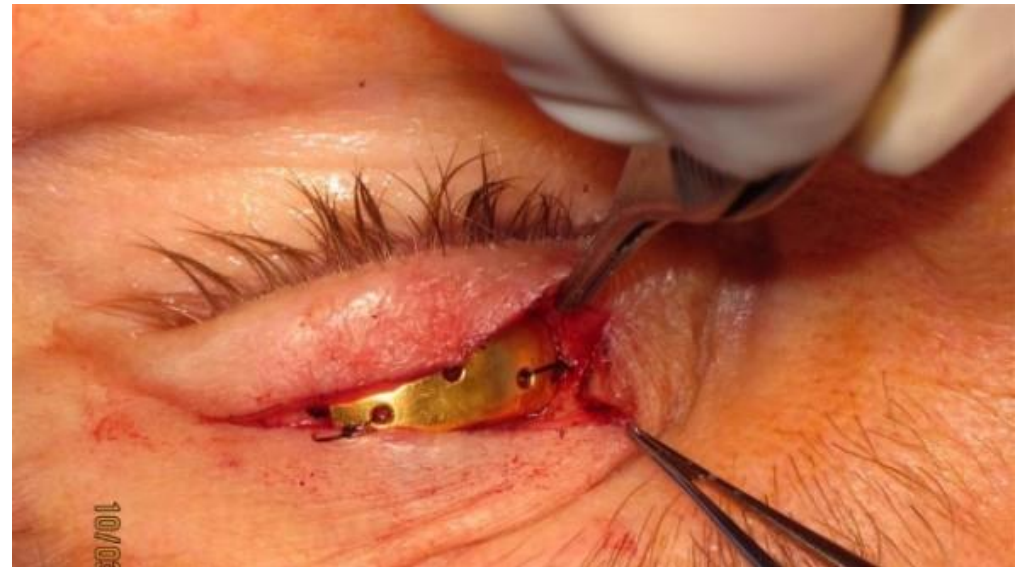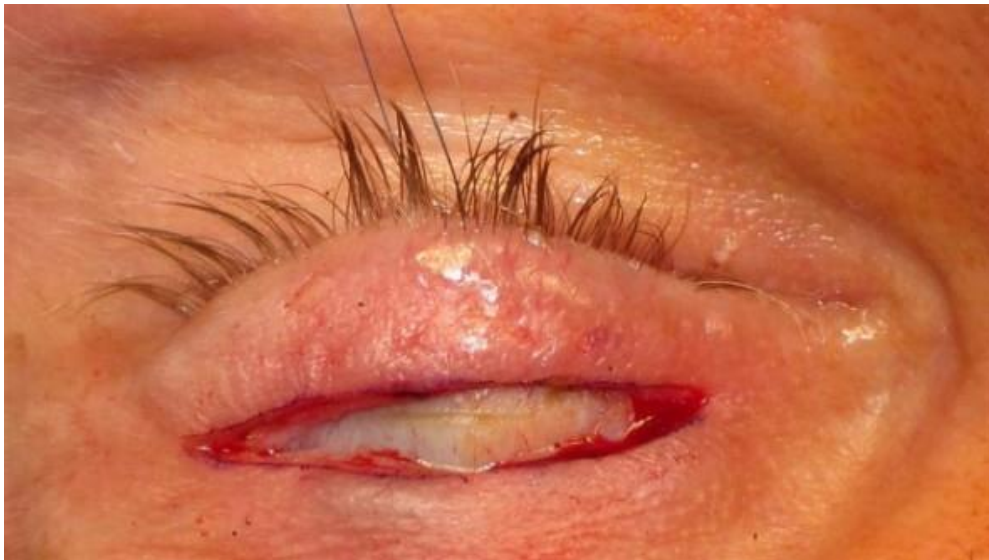Cíl: udržet intaktní rohovkový epitel

- Umělé slzy
- Gely
- Vlhká komůrka
- Externí závaží (Blinkeze™)
- Antibiotika (lokálně nebo celkově)



# Lagophthalmus – chirurgická léčba

- Tarzorafie
- Implantace závaží ze zlata / platiny (0.6-1,6g)
- Zpevnění a elevace dolního víčka



# EARLY TARSORRHAPHY

pass the sutures through the edges of his lids and keep them away from his cornea

