

Genetika a syndromologie kraniofaciální oblasti

5.Ročník Zubní lékařství

Anomalie zubů, čelistí, parodontu



Zuby

- Anomalie počtu zubů
 - ❖ Hypodontia/oligodontia
 - ❖ Hyperodontia

Hypodontia

- Postihuje asi 3-6% populace
- Nejčastější abnormalita dentice v lidské populaci
- ❖ Hypodoncie: chybění 1-6 zubů
- ❖ Oligodoncie: chybění > 6 zubů
- ❖ Anodoncie : chybění všech zubů- vzácné

Hypodontia

25-30% - chybění zubů moudrosti(1 a více)

2% - horní laterální řezáky

3 % - dolní nebo horní druhé premoláry

Častější u žen (4:1)

Prevalence hypodoncie u mléčného chrupu

0,1-0,9% (pohlaví 1:1)

Hypodontia- příčiny

- **Genetické- VCA, monogenní syndromy, WW**
- **Negenetické-enviromentální, hormonální, infekční faktory v průběhu vývoje zubů**

Genetické příčiny hypodontie

■ Izolované formy

Nejčastěji zmiňovány mutace v genech:

PAX9(14q12),MSX1(4p16), WNT10A(2q35), AXIN2(17q24.1, dispozice k Ca ovaria a CRC),IRF6(1q32.3),TGFA(2p13),FGFR1(8p11.23), EDA(Xq13.1),EDARADD(1q42),LTBP3(11q13.1),

Dědičnost AD, AR ,Xváz. (vzácně)

■ syndromová asociace

Ectodermální dysplasie

Orofaciodigitální sy aj.

Ektodermální dysplasie

- vývojová porucha ektodermu
- různé postižení tkání z něho odvozených - vlasy, nehty, zuby a potní žlázy
- přes 150 syndromů
- Celková prevalence - přibližně 7/10 000.

Genetická etiologie

- U cca 50 onemocnění známá genetická příčina

Hay-Wells sy, EEC sy, Rapp-Hodgkin sy- *TP63*

Anhydrot.ektodermální dysplazie- *EDA,EDAR,EDARADD*

Clouston sy- *GJB6*

Nqaegeli sy/ Dermatopathia pigmentosa reticularis- *KRT14*

Ellis-van Creveld sy- *EVC*

Fokální ektodermální dysplazie- *PORCN*

·
·
·

Anhydrotická ectodermální dysplasie

- Christ-Touraine sy -světlé jemné vlasy, chybí řasy, obočí, suché sliznice, chybí potní žlázy, hypodontia až anodontie. Nebezpečí přehřátí.
- Genetická heterogenita XR, AR,AD
- Ženy přenašečky (XR)- jen mikrosymptomy (hypodontie)

Gen: EDA(Xq13.1), EDAR (2q13), EDARADD(1q42-q43)

Hyperodontia

- **Vzácnější**
- **familiární výskyt**
- **Dědičnost polygenní-multifaktoriální**
- **Syndromová asociace-
dysostosis cleidocranialis
OFD sy, FAP, ...**

Dysostosis cleidocranialis

- charakteristické postižení skeletu (lebka, klavikuly, pánev)

Dg.kriteria: opožděný uzávěr lebečních švů a fontanel, opožděná dentice, hypoplazie/aplazie klíčních kostí

- Výskyt asi 1:100 000
- AD, vysoká penetrance, variabilní expresivita
- Lokus 6p21, gen CBFA1(RUNX2)
- 30% -de novo mutace

Dysostosis cleidocranialis- nepříznivé vedlejší projevy

- 18% skolióza
- 28% coxa vara, coxa valga
- 57% pedes plani
- 34% frekventní záněty PND
- 70% nadpočetné zuby, další anomalie dentice, retenční cysty
- 19% dechové potíže
- 39% sluchová vada

Dysostosis cleidocranialis- orální projevy

- Vysoké patro, rozštěpy patra (i submukózní)
- Opožděná dentice, přespočetné zuby, hypoplazie skloviny, abnormální kořeny, mikrodoncie, sklon k zubnímu kazu
- Opožděný uzávěr mandibulární symfýzy, relativní prognatie - normální růst mandibuly při chudém vývoji premaxily

Zuby- poruchy skloviny

- amelogenesis imperfecta (AD, AR, Xváz.)
(asociované geny: *ENAM*, *MMP20*, *SLC24A4*, *AMELX*)
- ❖ u některých syndromů (např. u trichodento-oseózního syndromu – TDO-AD, Kohlschutterova syndromu – AR,epilepsie,MR,amelogenesis imp.)
- ❖ negenetické formy abnormálního vývoje skloviny (fluorózu, užívání tetracyklinových antibiotik apod.)

Zuby- poruchy dentinu

- Dentinogenesis imperfecta
 - ❖ Samostatně AD, gen DSPP(4q22.1)
 - ❖ součást různých forem osteogenesis imperfecta(AD-defekt kolagenu I- COL1A1 lok.17q21.33,COL1A2 lok.7q21.3, ev.AR)
 - ❖ abnormality dentinu u řady systémových onemocnění spojených s defekty absorpce a cirkulujících hladin vápníku a fosfátů (např. vitamin D-rezistentní rachitis hypoparathyreoidismus apod.).

Zuby

- **Zubní kaz- multifaktoriální, interakce mezi enviromentálními a genetickými faktory**
- **vnímavost zubní tkáně, složení ústní mikroflóry a strava.**

Onemocnění parodontu

- Častá příčina ztráty zubů
- Multifaktoriální
- Součást vzácných monogenních syndromů

Papillon-Lefèvre syndrom

- ❖ AR dědičnost
- ❖ Gen CTSC (DPPI), lok. 11q14.2
- ❖ Frekvence 1-4/1 000 000
- ❖ Palmoplantární hyperkeratosa
- ❖ periodontopathie

Čelistní anomálie

- Anomálie prognátního charakteru (nadměrný růst horní čelisti) se vyskytuje cca u 14% populace, dědičnost se předpokládá multifaktoriální s vysokou korelací mezi sourozenci.
- Mandibulární progenie je zvětšení dolní čelisti, často ve všech třech rozměrech. Výskyt ve 3-9% populace, dědičnost polygenní (multifaktoriální), byly popsány rodiny s typickým AD typem přenosu (nejznámější případ Habsburků).

Rozštěpové vady obličeje



Rozštěpy rtu a patra

- Populační frekvence CL 1/500-1/1000
- Frekvence CP 1/2500

Rozštěpy rtu a patra- klasifikace

■ Rozštěpy typické

- ❖ Rtu (*cheiloschisis*),
- ❖ rtu + čelisti (*cheilognathoschisis*),
- ❖ patrové izolované (*palatoschisis*),
- ❖ celkové (*cheilognathopalatoschisis*).

■ Rozštěpy atypické

- ❖ Příčné,
- ❖ horní střední (nosu, horního rtu, horního rtu s defektem mezičelisti),
- ❖ dolní střední (dolního rtu, dolního rtu + čelisti),
- ❖ šikmé (rtu + tváře, tváře + dolního víčka, s rozštěpem patra typickým + atypickým).

Rozštěpy rtu a patra- genetické aspekty

- podmíněny multifaktoriálně s výrazným podílem dědičnosti,

exogenní faktory: virózy ([rubeola](#), [chřipka](#)), [toxoplasmóza](#), [CMV](#), hypervitaminóza [A](#) + [D](#), některá [ATB](#), (tetracykliny, erytromycin), některá [antidiabetika](#) + [antiepileptika](#), [kortikoidy](#), [RTG](#) záření, [drogy](#), organická rozpouštědla a jiné [teratogeny](#),

- Vrozené chromosomové aberace
- Syndromy asociované s CL/CP/CLP

Rozštěpy rtu a pata-ethnické rozdíly

- nejčastěji u Japonců a bílé rasy
- nejméně u amerických černochů,

Rozštěp rtu a patra-empirická rizika (Harper)

<u>Postižená osoba</u>	<u>CLP-riziko v %</u>	<u>CP –riziko v %</u>
Sourozenec	2,2-4,0	1,8
Dva sourozenci	10	8
Sourozenec a rodič	10	
Rodič	4,3	3
Příbuzný II.st	0,6	
Populační riziko	0,3	
	0,1	0,04

Genetické riziko-rozštěp rtu a patra v souvislosti se závažností vady

<u>Vývojová vada</u>	<u>riziko pro sourozence v %</u>
Bilaterální CLP	5,7
Unilaterální CLP	4,2
Unilaterální CL	2,5

VCA s rozštěpy rtu a/patra

- trisomie 13
- trisomie 18
- různé vrozené strukturální aberace autosomů
- velokardiofaciální syndrom, mikrodelece 22q11

Patau syndrome

- 47,XX(XY), +13
- 1/5000-10 000 u novorozenců, 1/90 SA
- CLP bilat., vrozené vývojové vady CNS, očí, postaxiální hexadaktilie...)

Edwardsův sy +18

- 1:5000
- IUGR
- microcephalie
- dolichocephalie
- CP
- Micromandibula
- Protáhlé záhlaví

Wolf-Hirschhorn syndrom, 4p-

1:50 000

8% de novo delece

13% v důsl. famil. translokace

F:M 2:1

35% zmírá do 2 let

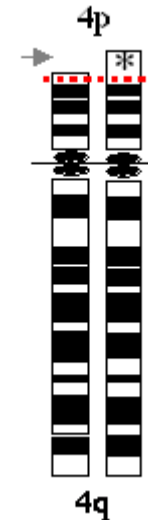
symptomy

-retardace růstu

-mikrocefalie, kraniofaciální dysmorfie

-rozštěpy rtu a patra

-srdeční defekty



Di George – velokardiofaciální syndrom

- Mikrodelece 22q11.2
- Klinické projevy:
 - srdeční vady
 - faciální dysmorfie
rozštěp patra(i submukózní)
 - hypoplasie/aplasie thymu
(poruchy imunity, hypokalcémie)

Syndromy bez mendelovské dědičnosti s rozštěpem rtu a/nebo patra

■ Pierre-Robinova sekvence

- mikromandibula
- glosoptosa
- rozštěp patra

Syndromy s AD dědičností s rozštěpem rtu a/nebo patra

- Syndrom van der Woude
- EEC syndrom
- Sticklerův syndrom
- Larsenův syndrom

Syndrom van der Woude

- Rozštěpové vady obličeje
- Paramediální píštěle na dolním rtu
- Hypodoncie

Gen IRF6 (1q32.2)-VWS1

GRHL3(1p36.11)-VWS2

- Neúplná penetrance,
- Variabilní expresivita !!!

EEC syndrom

Ektrodaktylie-deformity rukou, nohou

**Ektodermální dysplazie-
kůže, vlasy, nehty, zuby**

Rozštěpové vady obličeje

Další abnormality- ledviny, oči

CNS

EEC1, EEC3- většina případů gen TP63(3q28)

Sticklerův syndrom

Výskyt 1:10 000

Geny:COL11A1(1p21.1),COL11A2(6p21.32),COL2A1(12q13.1)

Klinické projevy

- Pierre-Robinova sekvence**
- oční -glaukom,katarakta, retinopatie**
- senzorieurální vada sluchu**
- artropathie, vertebropathie, skoliosa,**
- chlopenní vady**

Larsenův syndrom

výskyt 1:100 000

Gen FLNB(3p14.3)

Mnohočetné dislokace kloubů

Deformity DKK

Další: malý vzrůst, další skeletální abnormality, srdeční vady, rozštěp patra, sluchová vada, mentální retardace

Popisována i AR dědičnost

Syndromy s AR dědičností s rozštěpem rtu a /nebo patra

- Roberts syndrom(pseudotalidomidový syndrom)
- Diastrofická dysplazie
- Smith-Lemli-Opitz syndrom
- Orofaciodigitální syndrom typ II

Robertsův syndrom

- Pseudotalidomidový syndrom
- ESCO2 gen, lok.8p21.1
 - Disproporcionální malý vzrůst
 - rozštěpy rtu a/ patra(i bilat.)
 - zákaly rohovky
 - Oligodaktylie
 - Fokomelie
 - Radiální hypoplasie
 - Mentální retardace

Diastrofická dysplazie

SLC26A2 gen, lok.5q32

- v do 120 cm
- zkrácení končetin
- rozštěpy patra
- ušní abnormality
- deformity a kloubní kontraktury
- dysplazie kyčelních kloubů
- deformity rukou („ palec stopaře“)
- deformity páteře
- degenerativní kloubní změny

Smith-Lemli-Opitzův syndrom

- pre- a postnatální růstová retardace
- Mikrocefalie
- Faciální dysmorfie,
- Rozštěpy patra nebo uvuly
- mentální retardace
- Hypospadiie, anomalie genitálu
- Syndaktylie 2. a 3.prstu DKK
- Mutace DHCR genu, lok.11q12-q13
- Nízká hl.cholesterolu, zvýš.7-dehydrocholesterol

Orofaciocigitální syndrom typ II

- **Mohr syndrom**
 - mediální rozštěp horního rtu
 - mikrogathia
 - Rozštěp jazyka, ankyloglosie
 - hypertelorismus
 - Bilaterální hexadactylie na HKK, bilaterální polysyndaktylie palců DKK
 - Frekvence 1:300 000

Syndromy s X-vázanou dědičností s rozštěpem rtu a /nebo patra

- Orofaciodigitální syndrom typ I
- Otopalatodigitální syndrom
- Izolovaný X-vázaný rozštěp patra s ankyloglosií

Orofaciodigitální syndrom typ I

- Papillon-Léage-Psaume syndrom
- 1:50 000
- OFD1 gen, lok.Xp22.2
- klenuté čelo, dystopia canthorum, úzký nos s hypoplazií alárních chrupavek, mediální rozštěp-pseudorozštěp horního rtu, krátký horní ret, rozštěpy patra, jazyka, přespočetné zuby, malpozice zubů aj.
- kůže- milia na obličeji a ušních boltcích
- Malformace prstů-klinodaktylie, syndaktylie, brachydaktylie 2.-5.prstu
- Častěji adultní výskyt polycystických ledvin

Otopalatodigitální syndrom

■ Typ I

■ FLNA gen, lok.Xq28

- charakteristická facies (prominující nadočnicové oblouky, antimongoloidní postavení očních štěrbin, hypertelorismus, široký kořen nosu)
- Rozštěp patra
- Převodní porucha sluchu
- Mentální retardace
- Růstová retardace, dysplazie kostí

■ Typ II

- +další mnohočetné skeletální anomálie

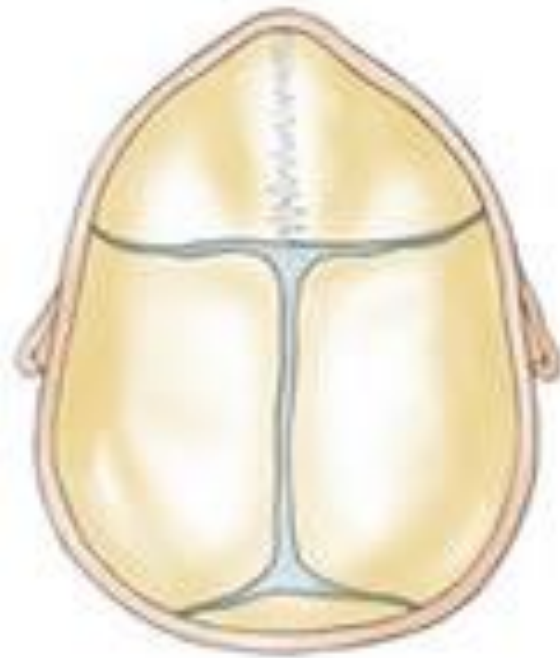Cleft palate and ankyloglossia

Dědičnost X vázaná

Gen TBX22, lok. Xq21.1

- Rozštěp uvuly u heterozygotních žen
- Neúplné rozštěpy patra
- Incompetence patra
- ankyloglosie

Kraniosynostose



Kraniosynostósy

- Předčasný uzávěr lebečních švů
- Tvarové anomalie lebky a faciální dysmorfie
- tvarové anomalie lebky:
 - trigonocefalie (sutura metopica),
 - brachycefalie (koronální švy)
 - dolichocefalie (sutura sagitalis)
 - plagiocefalie (unilateral. uzávěr lambdového a/nebo koronálního švu)
 - turicefalie (uzávěr koronálních a lambdových švů)

Kraniosynostosy

- Předčasný uzávěr lebečních švů
- Heterogenní skupina etiologicky i patogeneticky
- Izolované nebo součást syndromů
- Syndromové- většinou AD dědičnost

Apertův syndrom

- Dědičnost AD
- turicefalie, brachycephalie
- zobákovitý nos,
- hypoplasie střed. části obličeje,
- PMR,
- srostlé prsty,
- FGFR2 gen, lok.10q26.13

Crouzonův syndrom

- AD dědičnost
- nejčastěji synostosa švu koronárního a sagitálního
- zobákovitý nos
- hypoplasie horní čelisti
- exoftalmus, nízko nasedající uši
- impresiones gyrorum
- gen FGFR2(10q26.13) a FGFR3 (4p16.3)

Pfeiffer syndrom

- AD dědičnost
- Brachycefalie
- Hypoplasie střední části obličeje
- Exoftalmus
- kožní syndaktylie na HKK
- mediální deviace palců nohou
- FGFR1 gen(8p11.23), FGFR2(10q26.13)


Seathre-Chatzen syndrom

- AD dědičnost
- Brachycefalie
- Hypoplasie maxily
- Syndaktylie, halux valgus, brachydaktylie
- gen TWIST(7p21.1), FGFR2(10q26.13)

Carpenter syndrom

- AR dědičnost
- Brachycefalie
- Hypoplasie střední obličejové části
- Nízkonased.uši, plochý kořen nosu
- Obesita
- Mentální retardace
- Brachydaktylie, postaxiální polydaktylie, klinodaktylie, syndaktylie, camptodaktylie
- RAB23 gen, lok.6p11, EGFL4 gen, lok.19q13

Kraniofaciální syndromy



Goldenhar syndrom

- hypoplasie obličeje,
- kolobomy víček,
- rudimentární boltce,
- výrůstky před tragem, makrostomie
- Anomalie obratlů
- Většinou sporadicky, familiární AD i AR

Treacher Collins syndrom

- antimongoloidní postavení očních šterbin,
- kolobomy víček,
- makrostomie, mikrogenie,
- rudimentární boltce
- dědičnost AD, méně AR
- heterogenní
- TCOF1 gen, lok.5q32, další lokusy

Hallermann-Streifff syndrom

Okulomandibulodyskranie

- Dyskranie s hypotrichosou
 - Anomalie obličeje, zejm.oka(mikroftalmie, colobomy, strabismus ,cataracta)
 - Zubní anomalie-nenonat.zuby, přespočetné zuby, malocluse aj.
 - Somatická retardace
 - většinou sporadicky,
- AD i AR případy popisovány

Orofaciodigitální syndrom

- **Faciální dysmorfie**
- **Orální symptomy(CLP, laločnatý jazyk s rozštěpem ,zkrácené frenulum aj.)**
- **Digitální anomalie(brachydaktylie, syndaktylie, polydaktylie, klinodaktylie)**
- **Heterogenní, 8 podtypů**

Typ I – XD

Typ II-VI- AR

Typ VIII- XR

Typ VII- AD/XD

Oculodentodigitální syndrom

- úzký nos s hypoplastickými křídly a tenkými nostrilami,
- mikrokornea s anomáliemi duhovky,
- syndaktylie a/nebo camptodaktylie postaxiálních prstů, hypoplazie/aplazie střední falangy 5. prstu nohou
- hypoplazie skloviny
- Dědičnost je autosomálně dominantní, gen GJA1, lok. 6p22.31- až 50% případů vzniká na podkladě nových mutací.

Frontonasální dysplazie

- Median cleft face syndrome
- Hypertelorismus
- brachycefalie, výrazné čelo s širokým kořenem nosu a víceméně rozděleným nosem (pak často přední cranium bifidum occultum a/nebo mediální rozštěp obličeje)
- často široce otevřená fontanela, sutura metopica synostóza koronárního švu
- Faciální asymetrie, vysoké patro, diastematózní chrup.
- AR dědičnost, gen ALX3 lok.1p13.3, ALX4, lok.11p11.2
- Převaha ženského pohlaví 6:1.