

Infekce kůže

Infekce s projevy na kůži

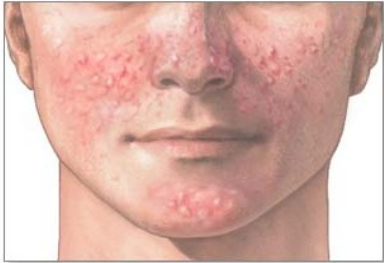- ✓ **primární** kožní infekce
- ✓ **sekundární** infekce porušené kůže
- ✓ kožní symptomy **systemových infekcí**

Etiologie: bakteriální
virová
mykotická
parazitární

Bakteriální infekce kůže

Primární akutní – I

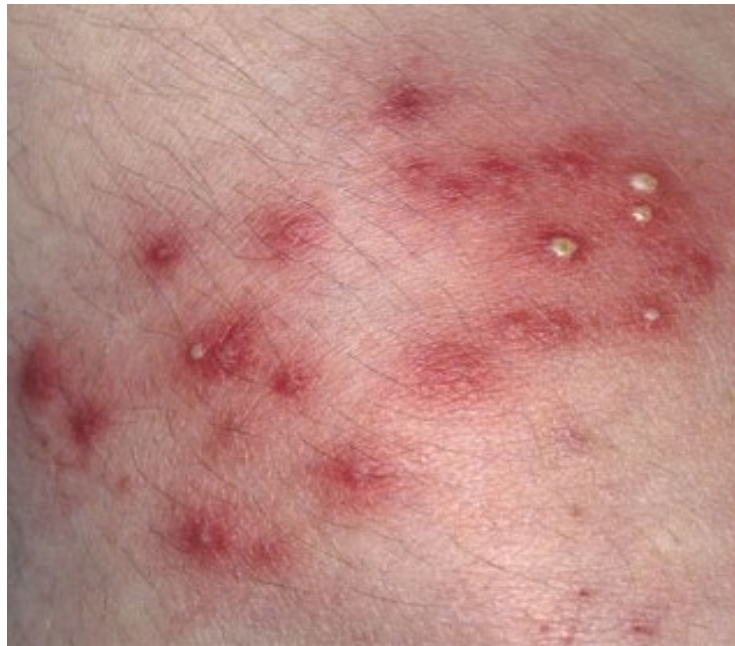Adult facial acne



***Propionibacterium acnes* – acne vulgaris**

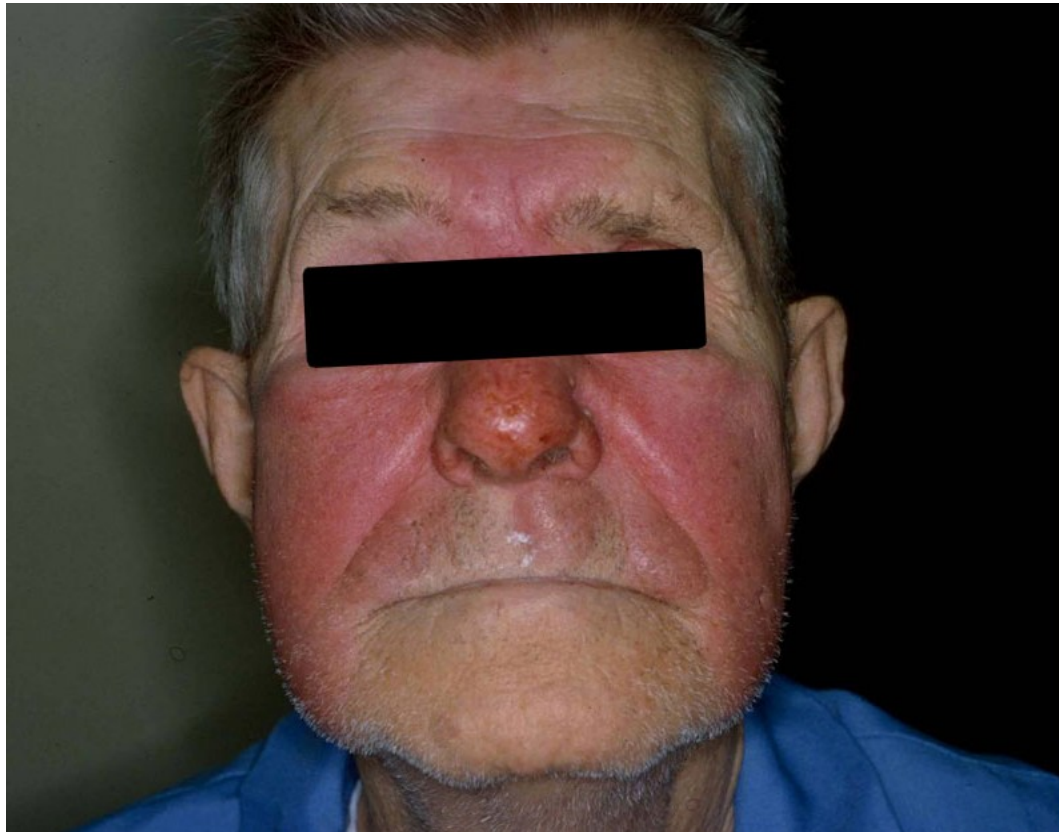***Staphylococcus aureus* - folliculitis**

ADAM.



Primární akutní – II

erysipiel – *Streptococcus pyogenes* (A)



Primární akutní – III

hordeolum (ječné zrno)

– *S. aureus*

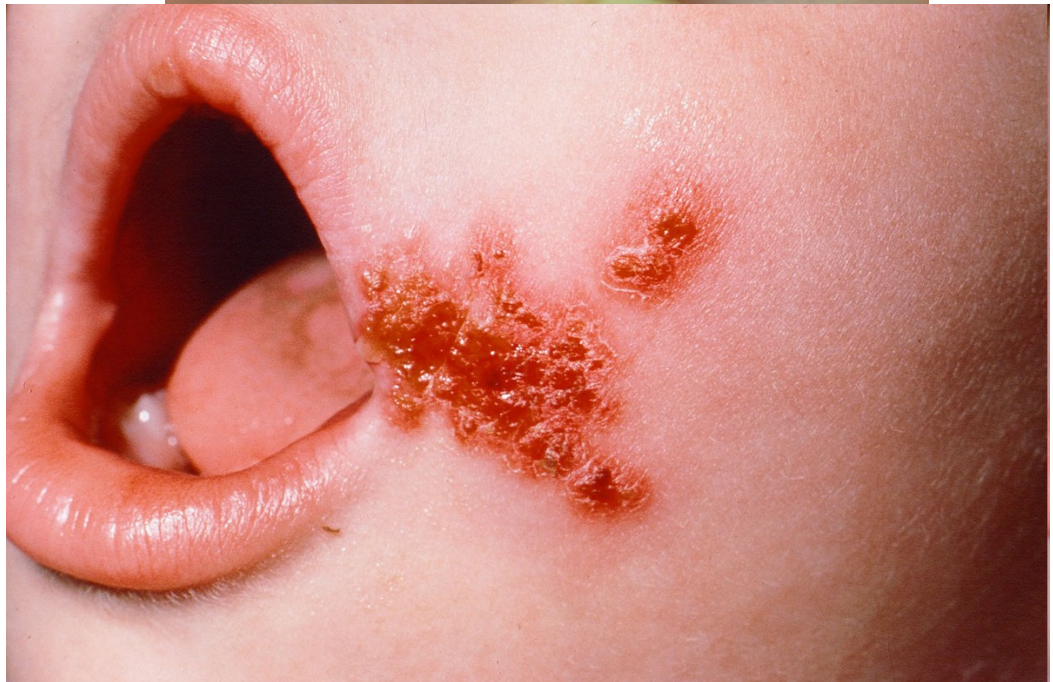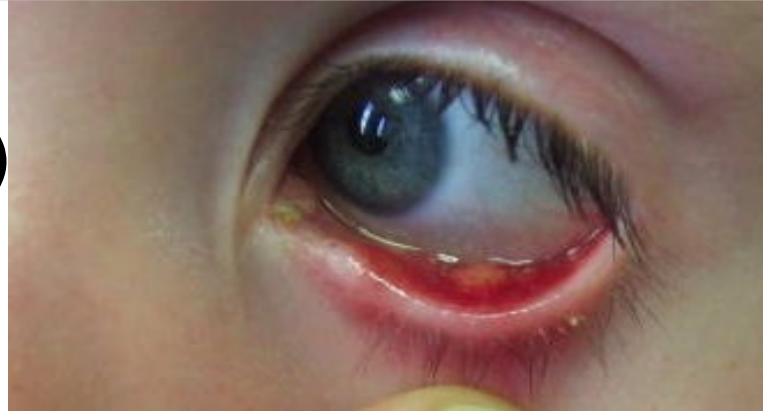impetigo

- *S. aureus*,

- *S. pyogenes*

lymphangoitis

– *S. pyogenes*



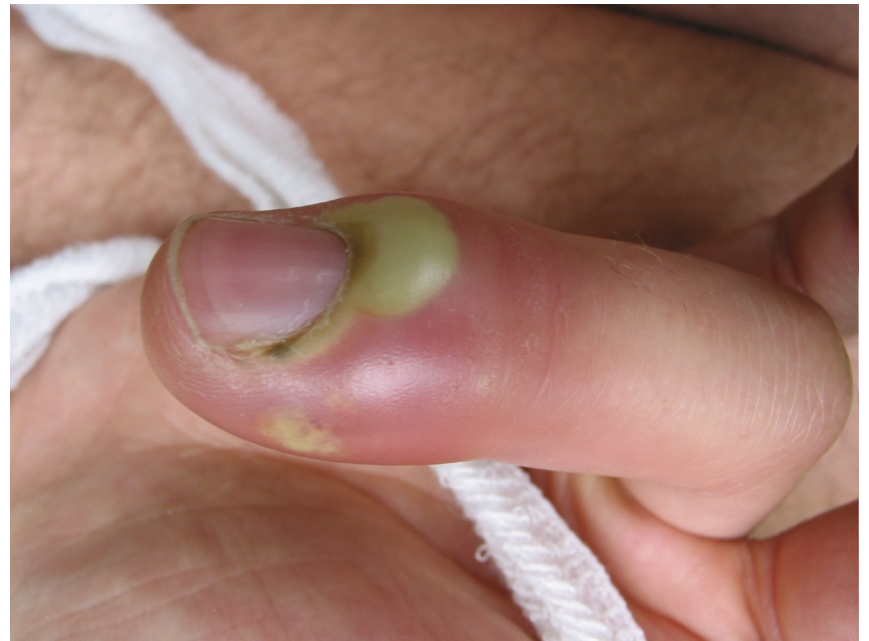Primární akutní – IV

Panaritium

Staphylococcus aureus

Paronychium

Staphylococcus aureus

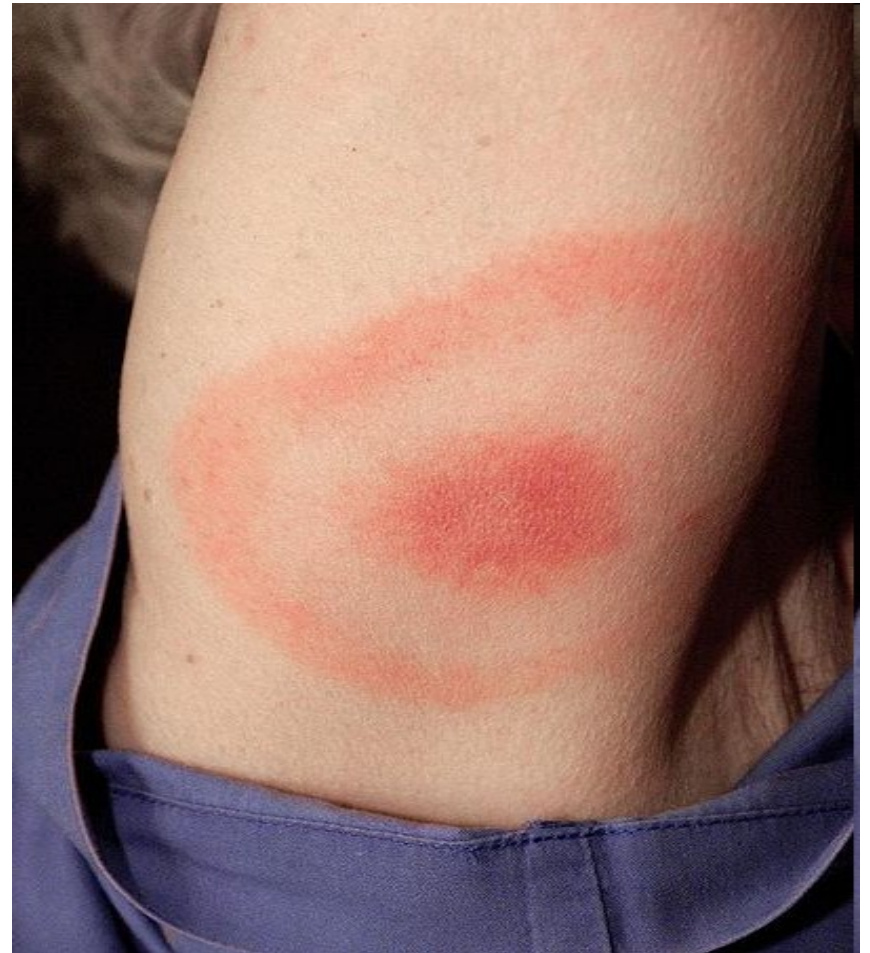

Primární akutní – V

erythema migrans

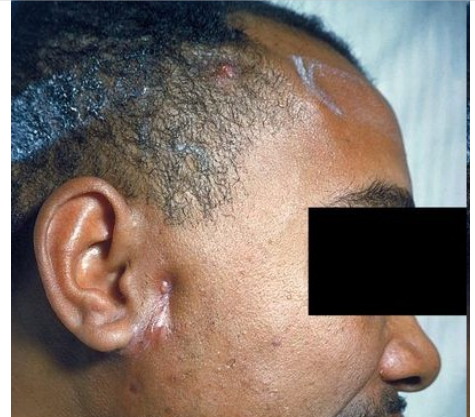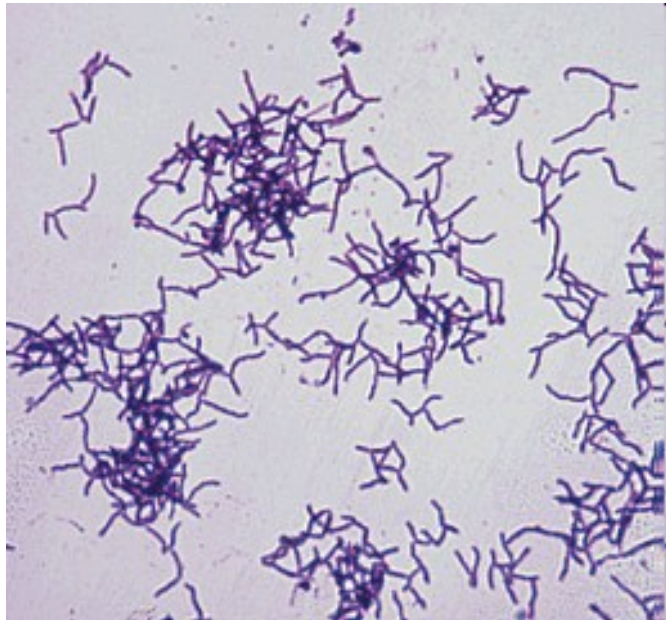
Borrelia burgdorferi

- klíště (*Ixodes ricinus*)
- sérologie, PCR
- doxycyklin,
děti např. makrolidy



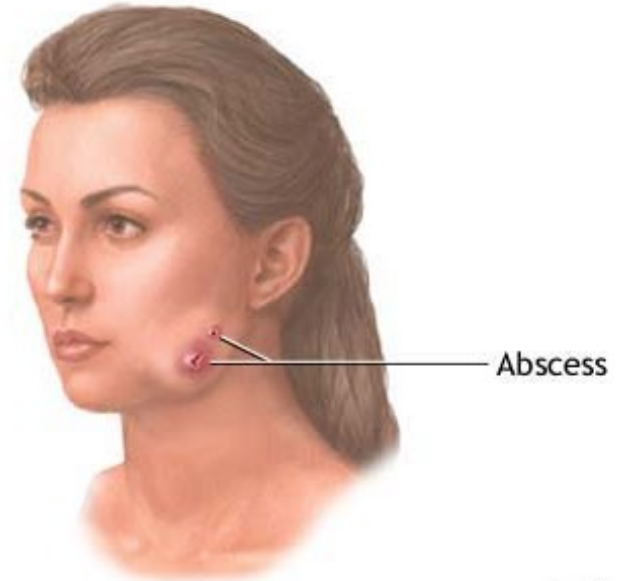
Primární chronické bakteriální infekce

- aktinomykóza - *Actinomyces israelii*



- lepra -

- *Mycobacterium tuberculosis*



Kožní příznaky u systemových bakteriálních infekcí

roseola u břišního tyfu – *Salmonella Typhi*

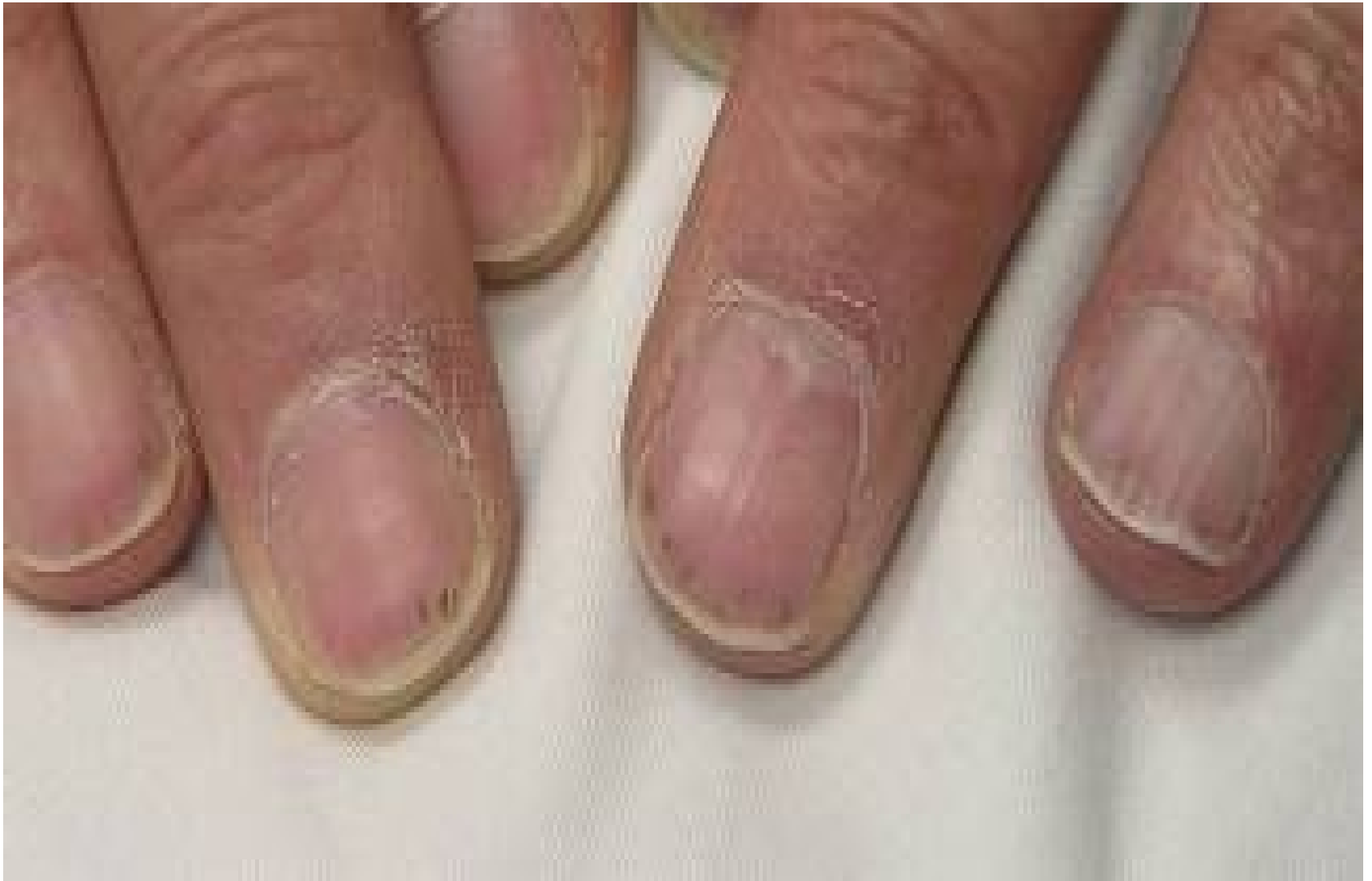infekční endocarditis – třískové hemoragie

meningococccemia – *Neisseria meningitidis*

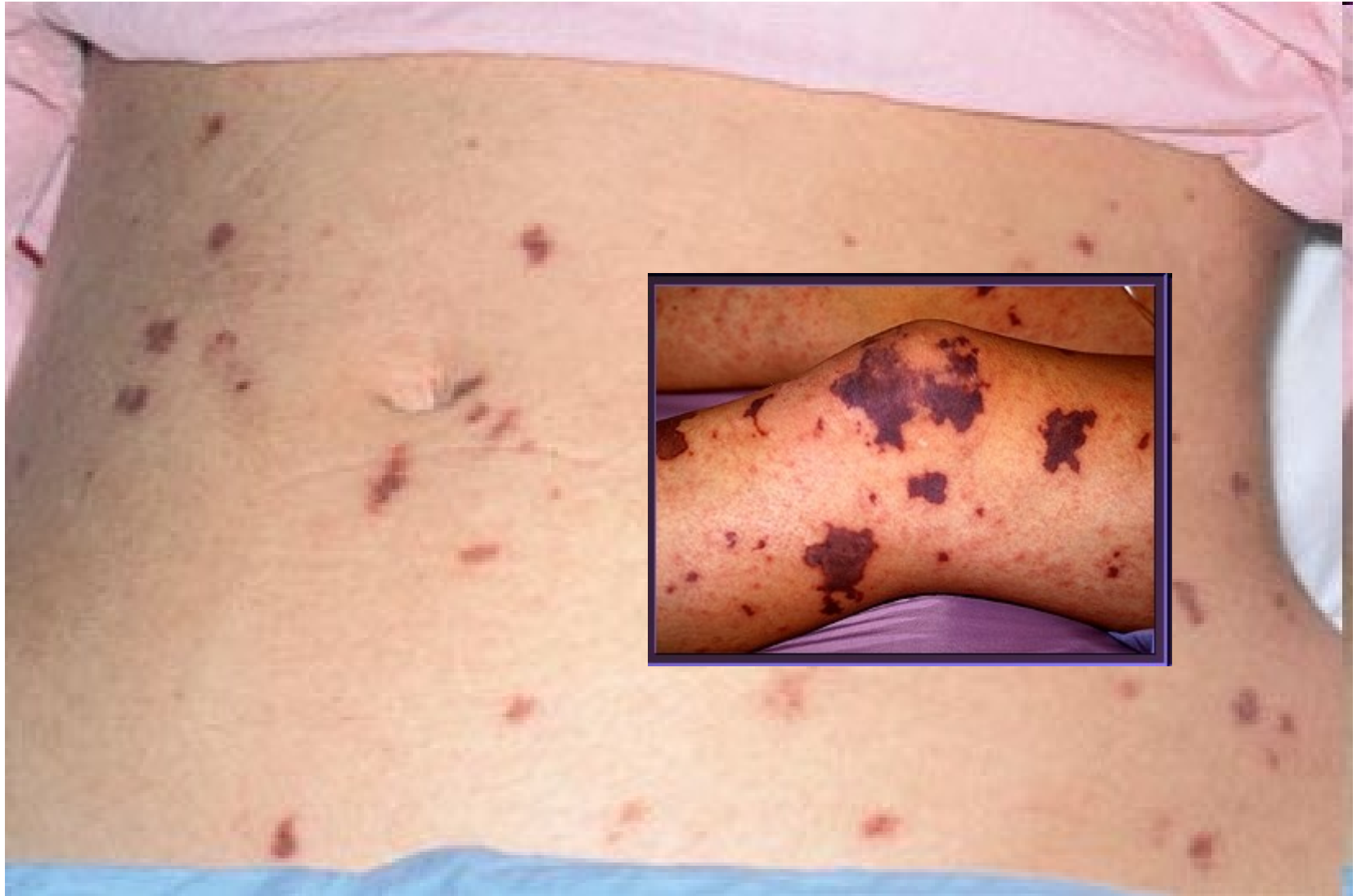spála (scarlatina) – *Streptococcus pyogenes*

syndrom toxického šoku – *S. aureus*, *S. pyogenes*

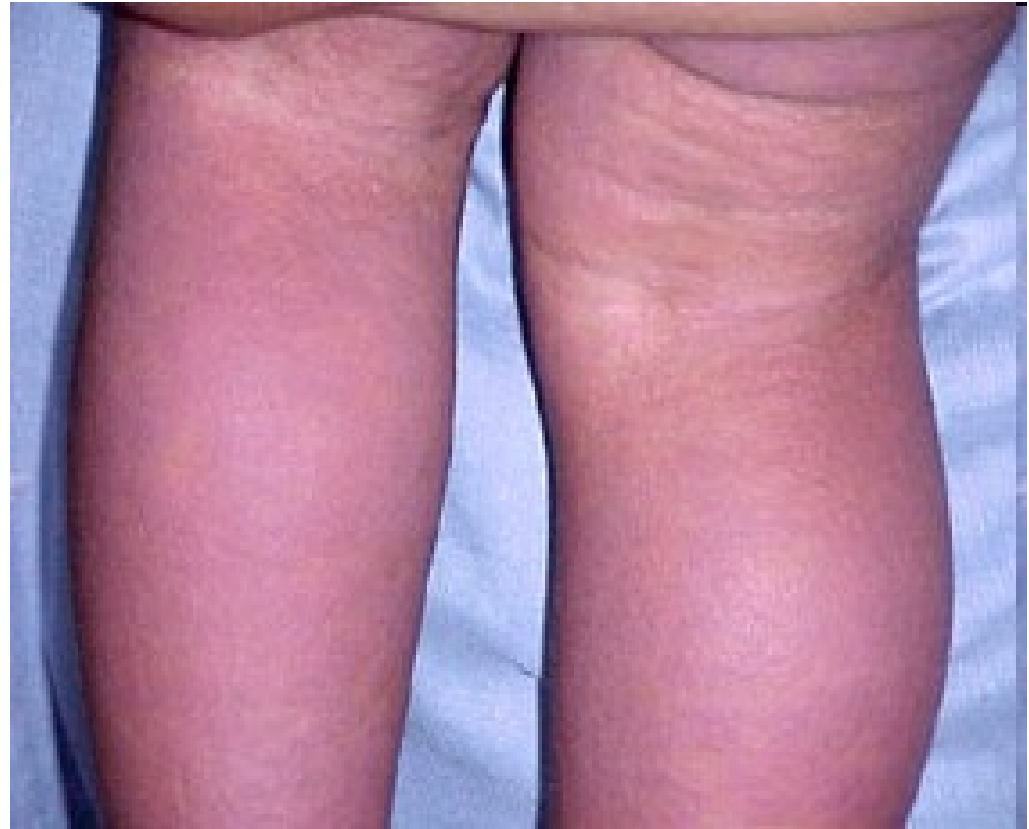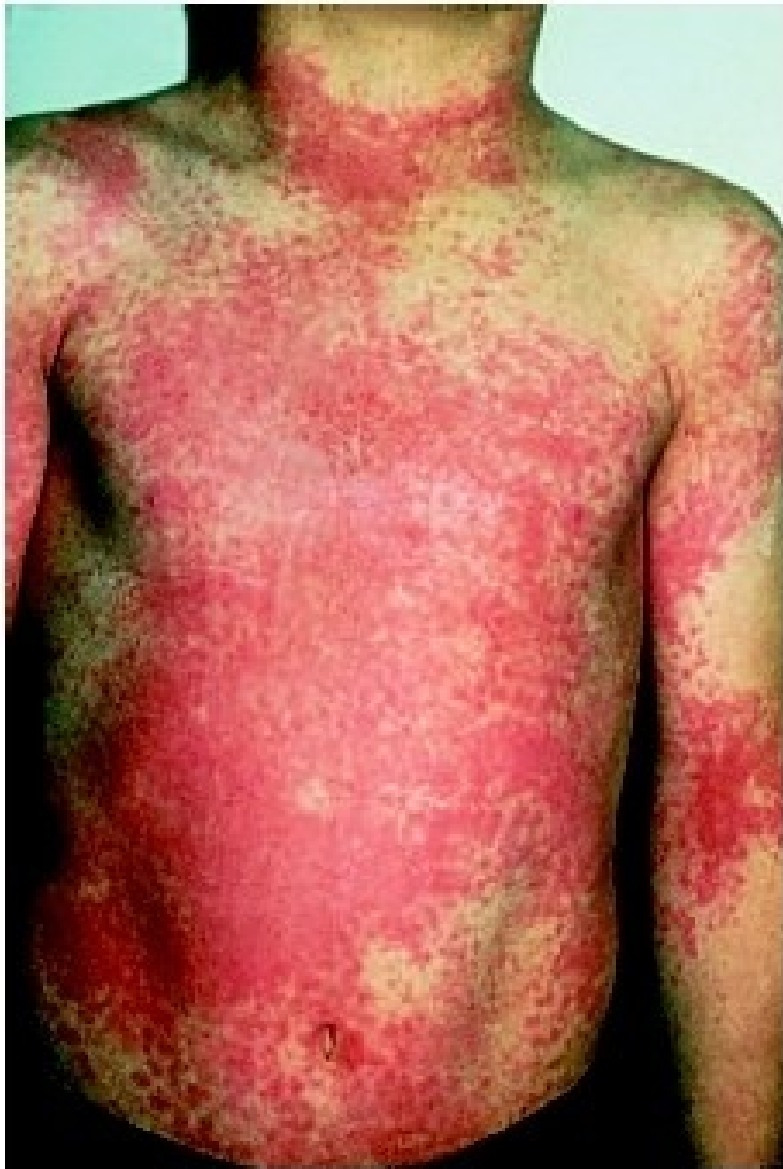syfilis – *Treponema pallidum*



hopkinsvasculitis.org

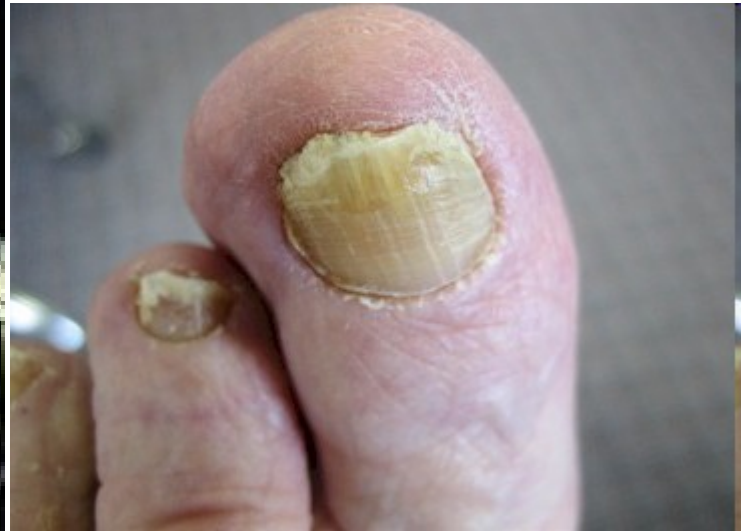
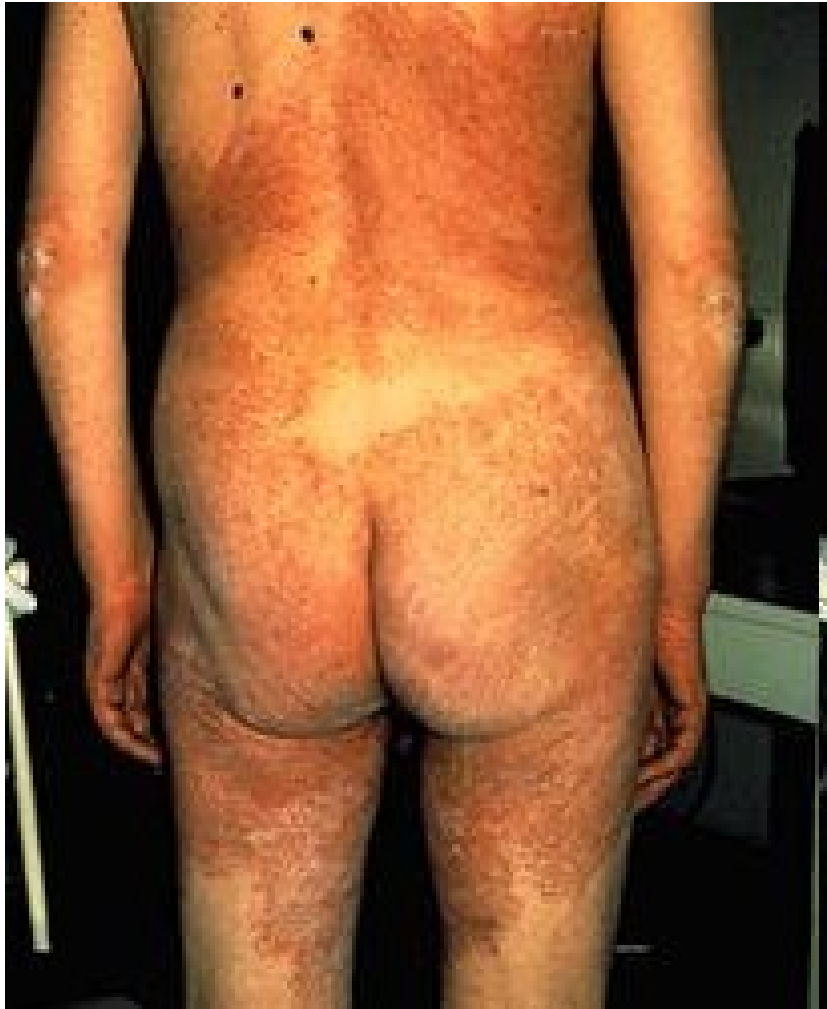
Rash - meningococemia – *Neisseria meningitidis*



spála (scarlatina) – *Streptococcus pyogenes*

Mykotické infekce



Kožní mykózy

Kožní mykózy

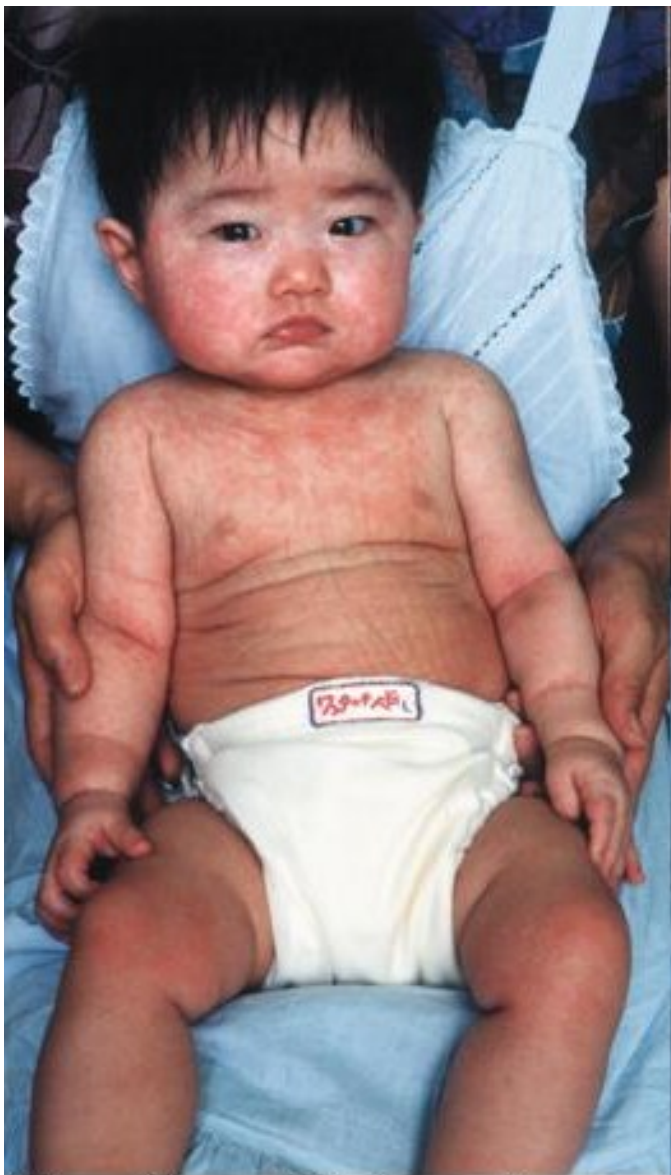Tinea pedis - *Trichophyton rubrum*

Onychomycosis - *T. rubrum*, *Epidermophyton floccosum*

Tinea corporis - *T. rubrum*, *Microsporum canis*,
M. gypseum, *E. floccosum*

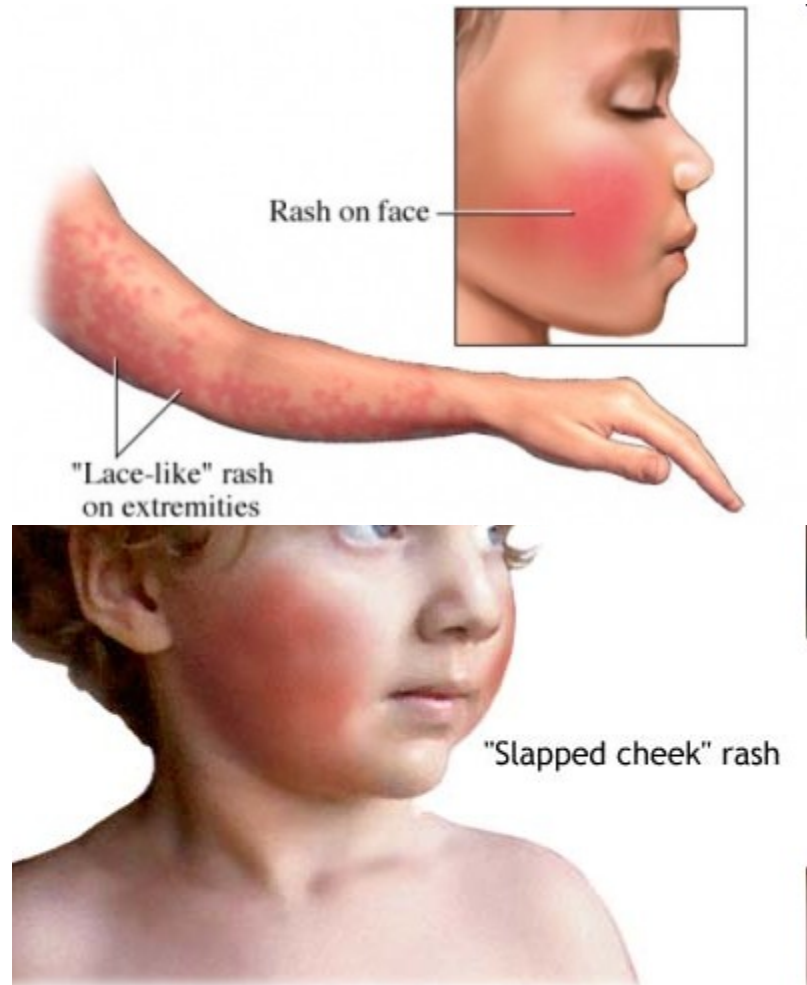
Tinea capitis - *M. gypseum*, *M. canis*

Virové infekce



Medscape © <http://www.medscape.com>

**Exanthem subitum aka
Roseola infantum (HHV-6)**



ADAM.

**Erythema infectiosum -
Erythrovirus (Parvovirus) B19**

Kožní příznaky virových infekcí – I

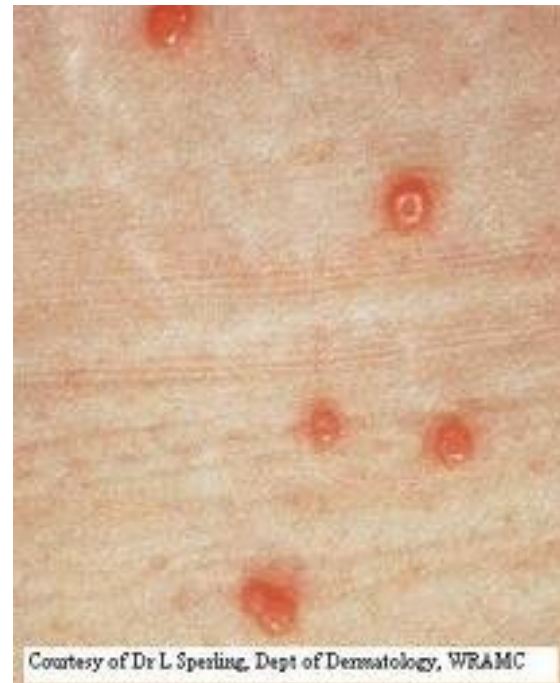morbilli – *Morbillivirus*

rubeola – *Rubivirus*

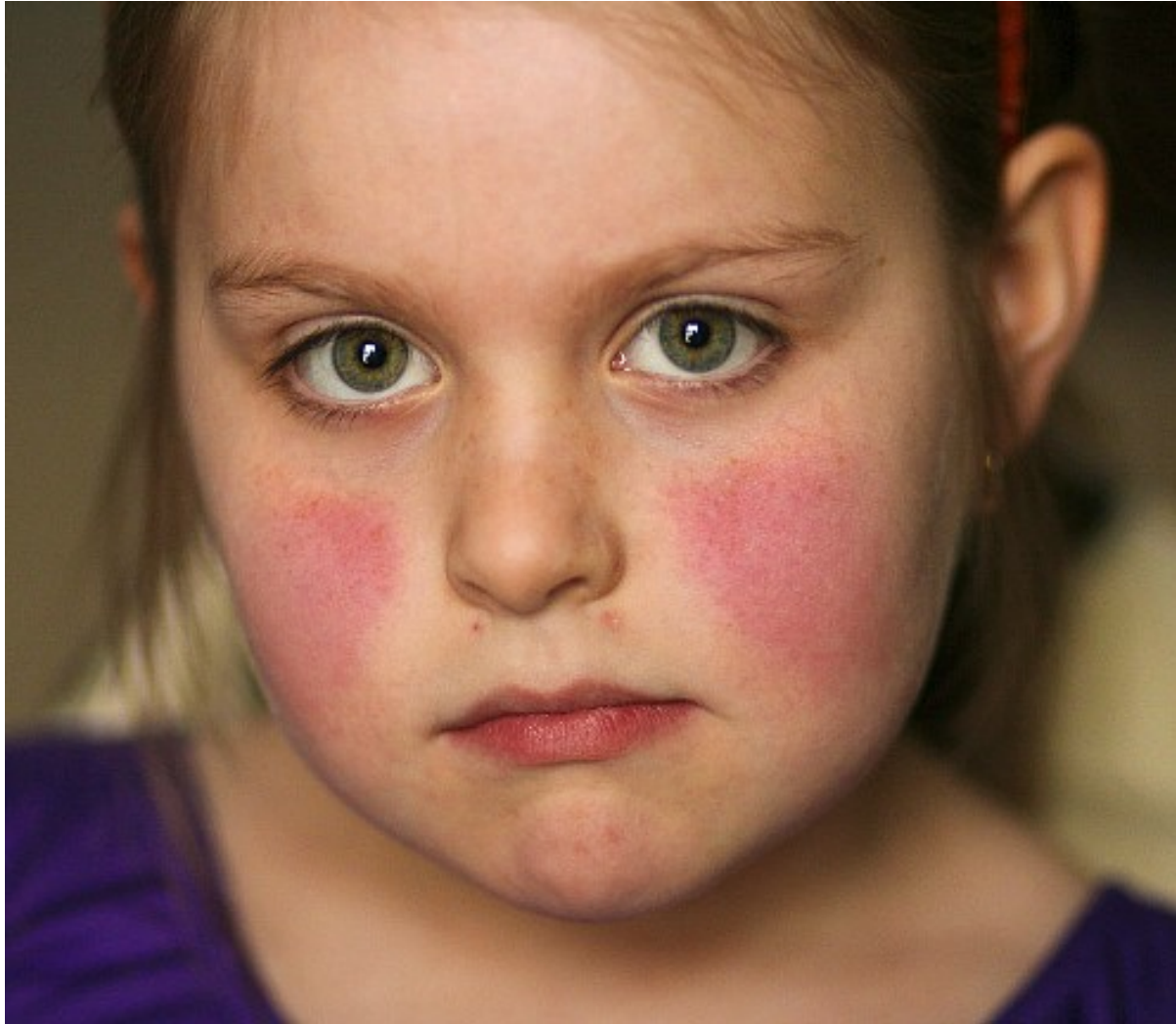erythema infectiosum – parvovirus B19, *Erythrovirus*

exanthema subitum (roseola infantum) – HHV-6

molluscum contagiosum -
Molluscipoxvirus



Erythema infectiosum



<http://img405.imageshack.us>

Kožní příznaky virových infekcí – II

herpes simplex (opar) – HSV-1

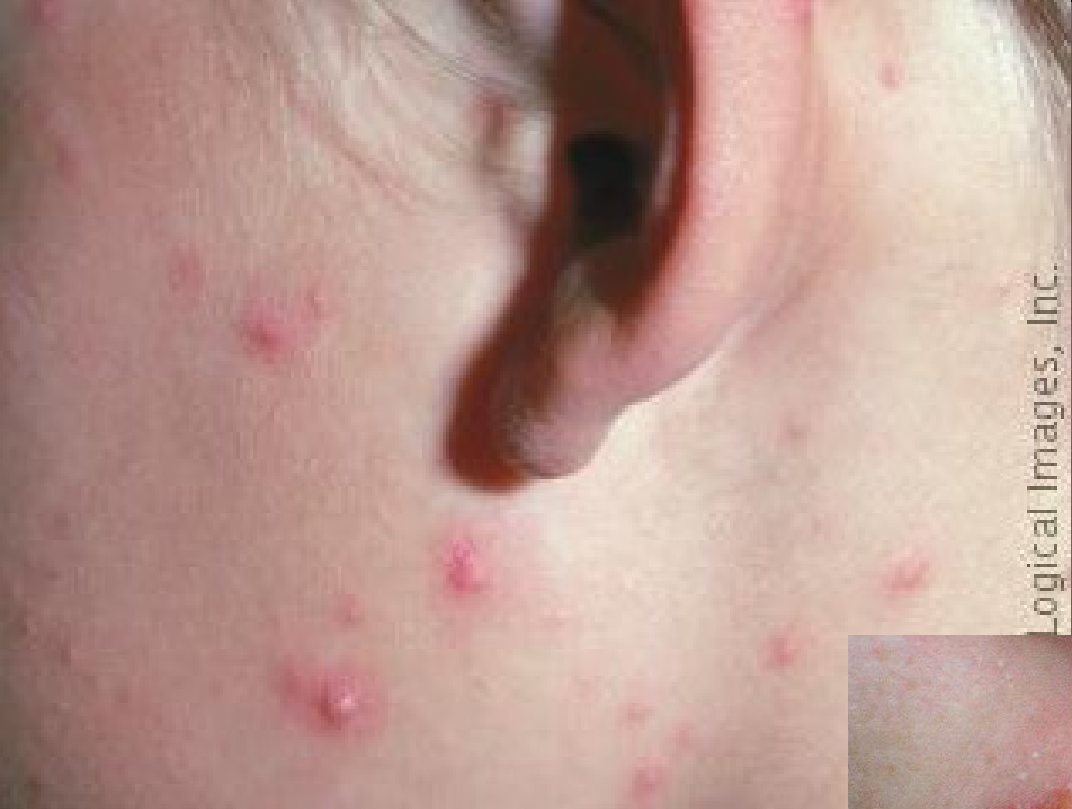herpes genitalis – HSV-2

varicella (plané neštovice) – varicella-zoster virus

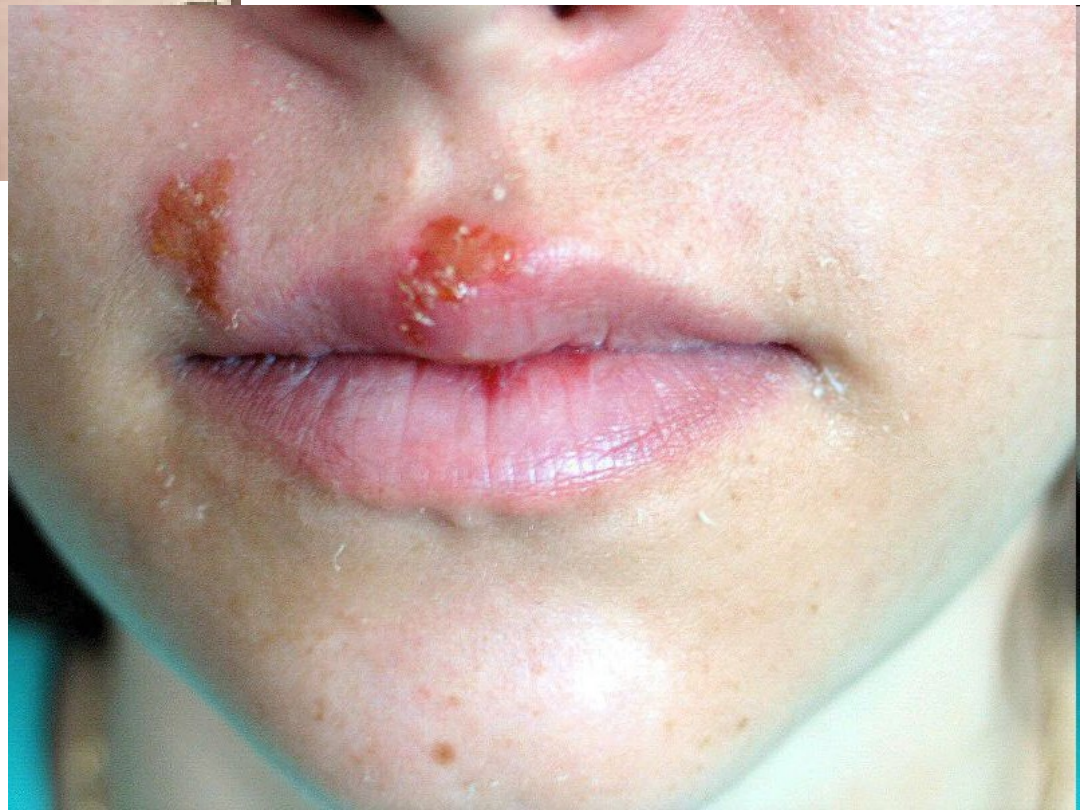herpes zoster (pásový opar) – VZV

“hand, foot and mouth disease” – coxsackievirus

VZV



HSV-1



Parazitární infekce

Kožní parazitózy

scabies – *Sarcoptes scabiei*

pediculosis capitis – *Pediculus capitis*

pediculosis corporis – *Pediculus humanus* (*Pediculus corporis*)

pediculosis pubis (phthiriasis) – *Phthirus pubis*

Edvard Munch (1863-1944)

Death in a Room

