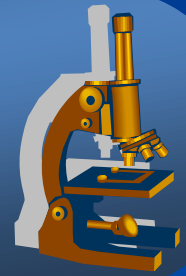
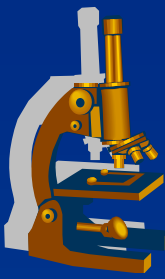


3. praktikum z obecné patologie

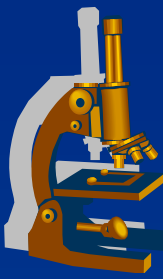


Záněty II (proliferativní, granulomatózní).
Progresivní změny.
Neoplázie.



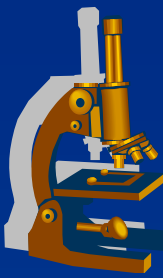
Zánět II.

Proliferativní zánět



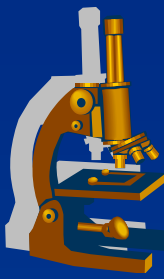
- ✘ stádium hojení pozánětlivých defektů → většinou tvorba mezenchymální tkáně (vazivo)
 - ⇒ vznik nespecifické granulační tkáně → jizevnaté vazivo
- ✘ často je proliferace výrazná u chronických zánětů
- ✘ primární proliferativní záněty:
 - ⇒ ***fibromatózy***
 - palmární, plantární, penilní, retroperitoneální...
 - = nepravé nádory (??? neoplázie – prozatím nejednotný přístup)
 - agresivní fibromatózy řazeny mezi neoplázie (desmoidní tumory)

Granulační tkáň



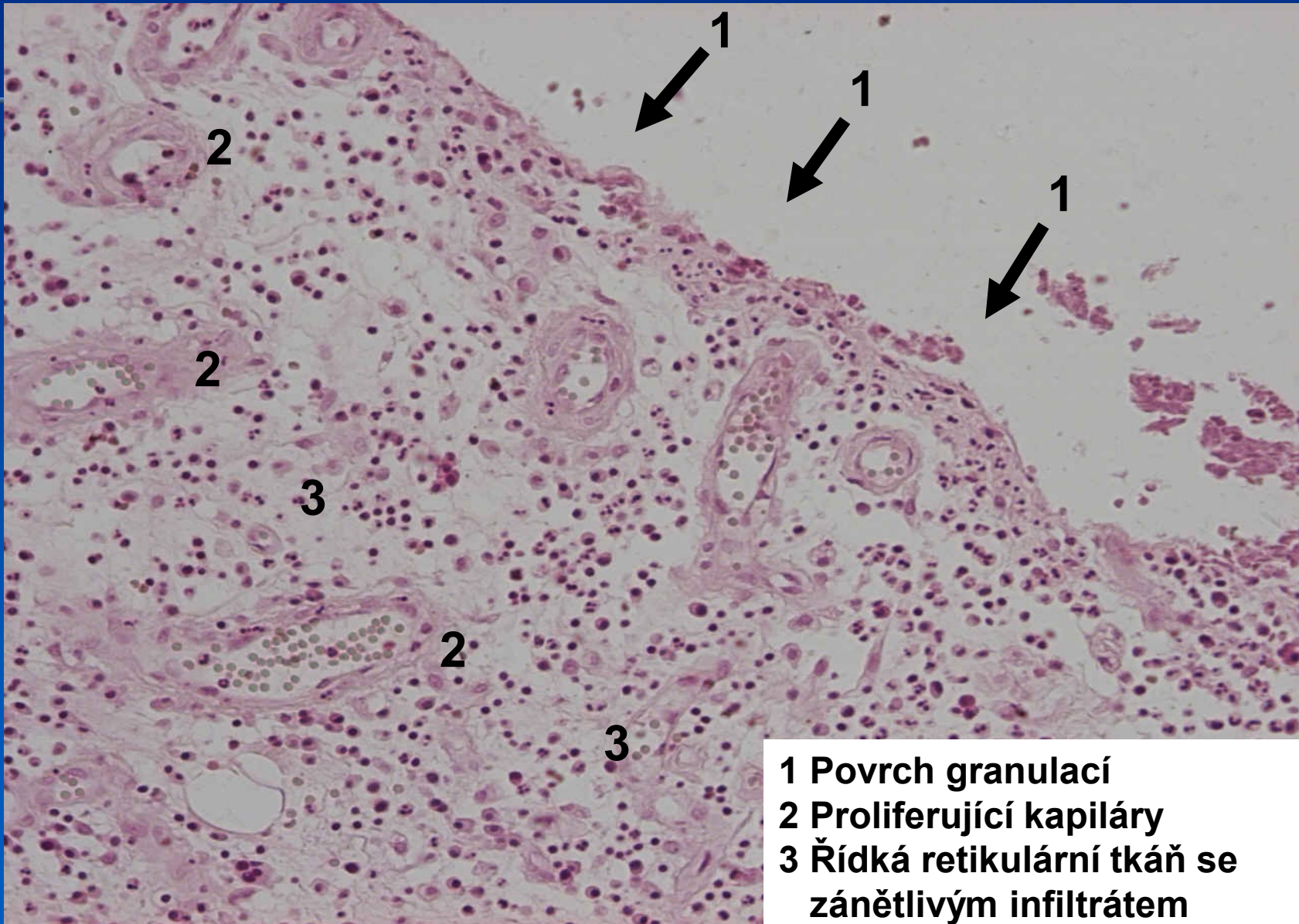
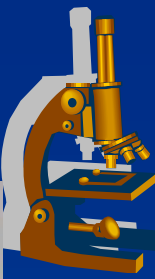
- ✗ **mladé kolagenní vazivo vyplňující rány, vředy etc.** (název od makroskopického zrnitého = granulovaného vzhledu)
- ✗ **fáze nekomplikovaného hojení** = hojení *per primam*:
 - ⇒ *exsudace fibrinu, zánětlivá reakce*
 - ⇒ tvorba **nespecifické granulační tkáně** (migrace a proliferace **fibroblastů a endotelií** → **produkce kolagenu, angiogeneze**)
 - ⇒ tvorba *mezibuněčné hmoty a její remodelace* → **jizva** (za 4-6 týdnů)

Granulační tkáň



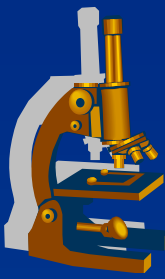
- ✘ v případě **hojení komplikovaných defektů** (hnisáním, nekrózami..) = hojení *per secundam*:
 - ⇒ **vyčištění defektu** (*chirurgicky nebo přirozeně pomocí zánětu a sekvestrace/exfoliace avitální tkáně*)
 - makrofágy fagocytují zbytky poškozené tkáně a vyvolávající agens, vylučují cytokiny a růstové faktory
→ angiogeneze, aktivace fibroblastů → → → →
 - ⇒ **tvorba nespecifické granulační tkáně.....**
 - ⇒ **jizva je rozsáhlejší** (někdy deformující danou oblast)
 - ⇒ **hojení probíhá i řadu měsíců**

Granulační tkáň - buňky zánětu



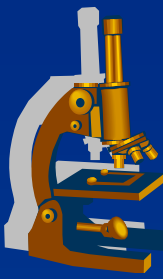
- 1 Povrch granulací
- 2 Proliferující kapiláry
- 3 Řídká retikulární tkáň se zánětlivým infiltrátem

Granulomatózní (specifický) zánět



- ✘ chronický zánět charakterizovaný akumulací **tvarově modifikovaných histiocyťů** (epiteloidních bb., případně obrovských mnohojaderných bb.) → vznik granulomů
- ✘ *zhojení jizvou či progrese*

Granulomatózní (specifický) zánět



x dělení granulomů:

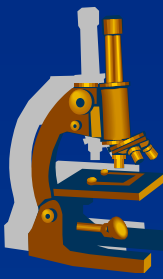
⇒ *neimunitní*

- *kolem cizorodého materiálu – stehy, paraziti...*
- vznikají obrovskobuněčné granulomy typu z cizích těles

⇒ *imunitní*

- *např. sarkoidóza, tuberkulóza, lepra, syfilis, některé autoimunitní choroby – Crohnova choroba, revmatoidní artritida*
- vzniká „specifická“ granulační tkáň s **epiteloidními makrofágy** a **Langhansovými bb.**
- nekrotizující
- nenekrotizující (sarkoidóza)

Tuberkulóza



x etiologie

⇒ typicky ***Mycobacterium tuberculosis***, ale i *M. bovis*

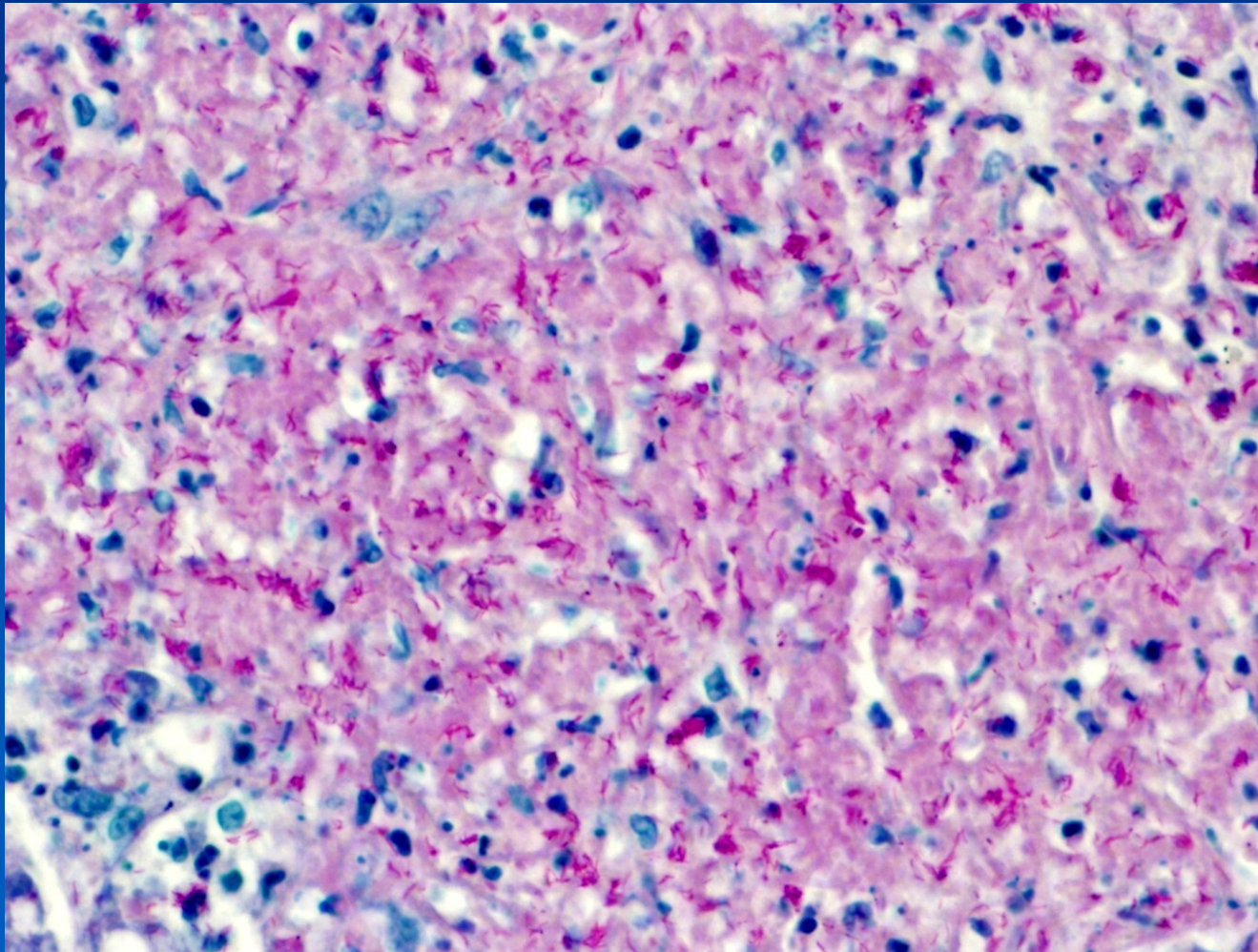
⇒ v histologických řezech lze prokázat barvením dle **Ziehl-Neelsena na acidorezistentní bakterie** či **IF**

- senzitivnější metodou je však PCR

x opožděný typ přecitlivělosti (hypersenzitivní reakce IV. typu)

⇒ *buněčný typ přecitlivělosti na antigeny tbc agens - perzistující reakce zprostředkovaná T buňkami (imunitní granulomy)*

Průkaz BK barvením dle Ziehl-Neelsena



Tuberkulóza



x brány infekce:

⇒ *dýchací cesty*

- kapěkami (zdrojem je nakažený s otevřenou formou tbc)

⇒ *GIT*

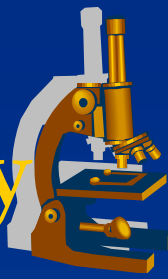
- kontaminovanou potravou (mléko infikovaných krav)

⇒ *poraněná kůže*

- veterináři, dojičky krav, patologové

⇒ *transplacentárně*

Tuberkulóza – morfologické projevy

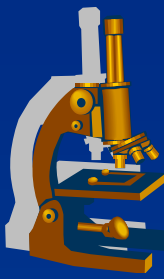


- × **tbc uzlík** – *forma proliferativní*
 - ⇒ *projev rezistence*
 - ⇒ *specifická granulační tkáň: epiteloidní makrofágy + Langhansovy bb.*

- × **tbc exsudát** – *forma exsudativní*
 - ⇒ *projev alergie*
 - ⇒ *serofibrinózní exsudát + Orthovy bb. (makrofágy)*

- + **zesýrovatění**
 - ⇒ *kaseifikace, kaseózní poprašková nekróza*
- + **kolikvace**
 - ⇒ *po uvolnění proteolytických enzymů polynukleáry*
- + **kalcifikace**

Vznik epitelooidních granulomů

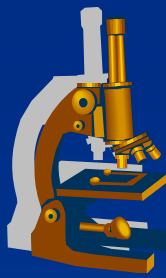


x opožděný typ přecitlivělosti

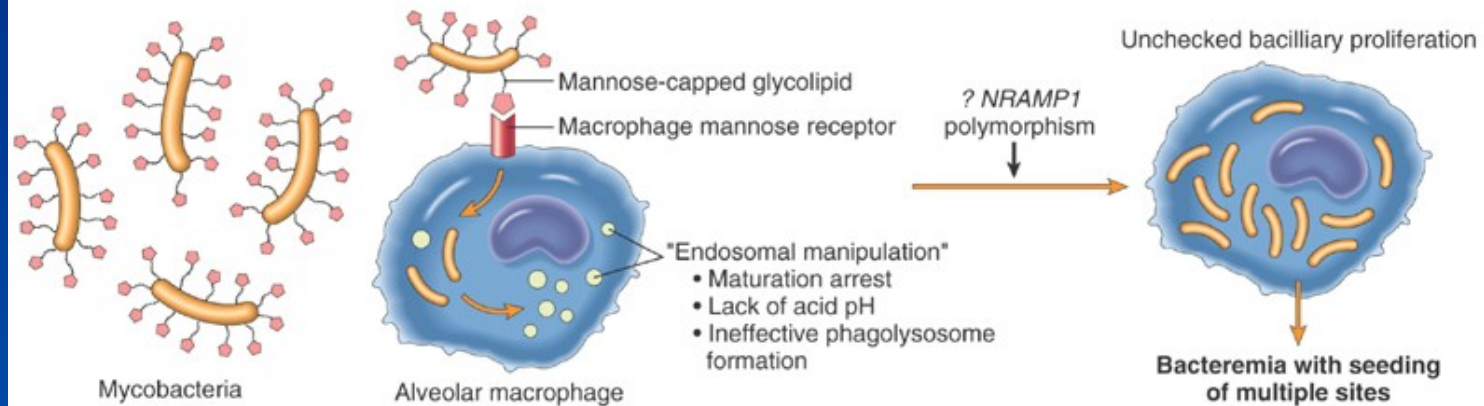
- ⇒ makrofágy fagocytují BK, nedojde ale k lýze bakterií (ty se naopak intracelulárně množí)
- ⇒ ve spádové LU jsou aktivovány **CD4+** T-lymfocyty (TH1) produkující **interferon γ** → aktivace makrofágů → epitelooidní bb.
- ⇒ makrofágy produkují **TNF** → příliv monocytů
- ⇒ tvorba **NO** → oxidativní destrukce stěny bakterií
- ⇒ **CD4+** T-lymfocyty → aktivace průniku cytotoxických **CD8+** T-lymfocytů → destrukce makrofágů s intracelulárními mykobakteriemi
- ⇒ vznik granulomů a kaseifikace → destrukce tkáně v místě zánětu
- ⇒ imunita → aktivace makrofágů, zvýšení baktericidní aktivity, zástava replikace bacilů

Časná fáze infekce BK (plíce)

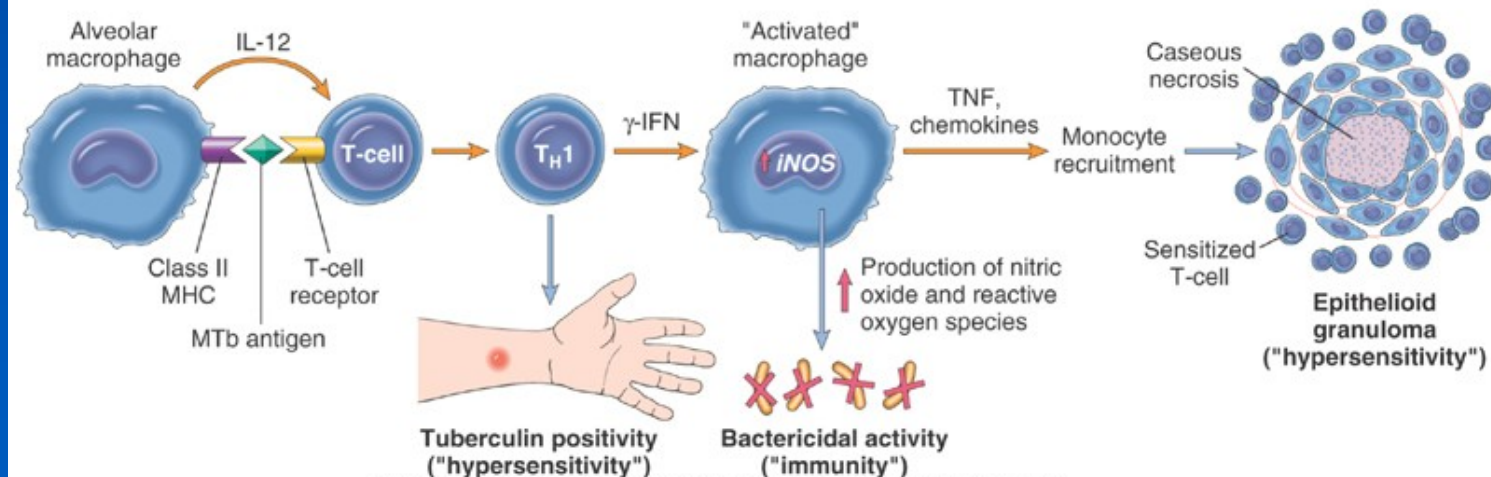
BK se množí intracelulárně v makrofázích



A. PRIMARY PULMONARY TUBERCULOSIS (0–3 weeks)



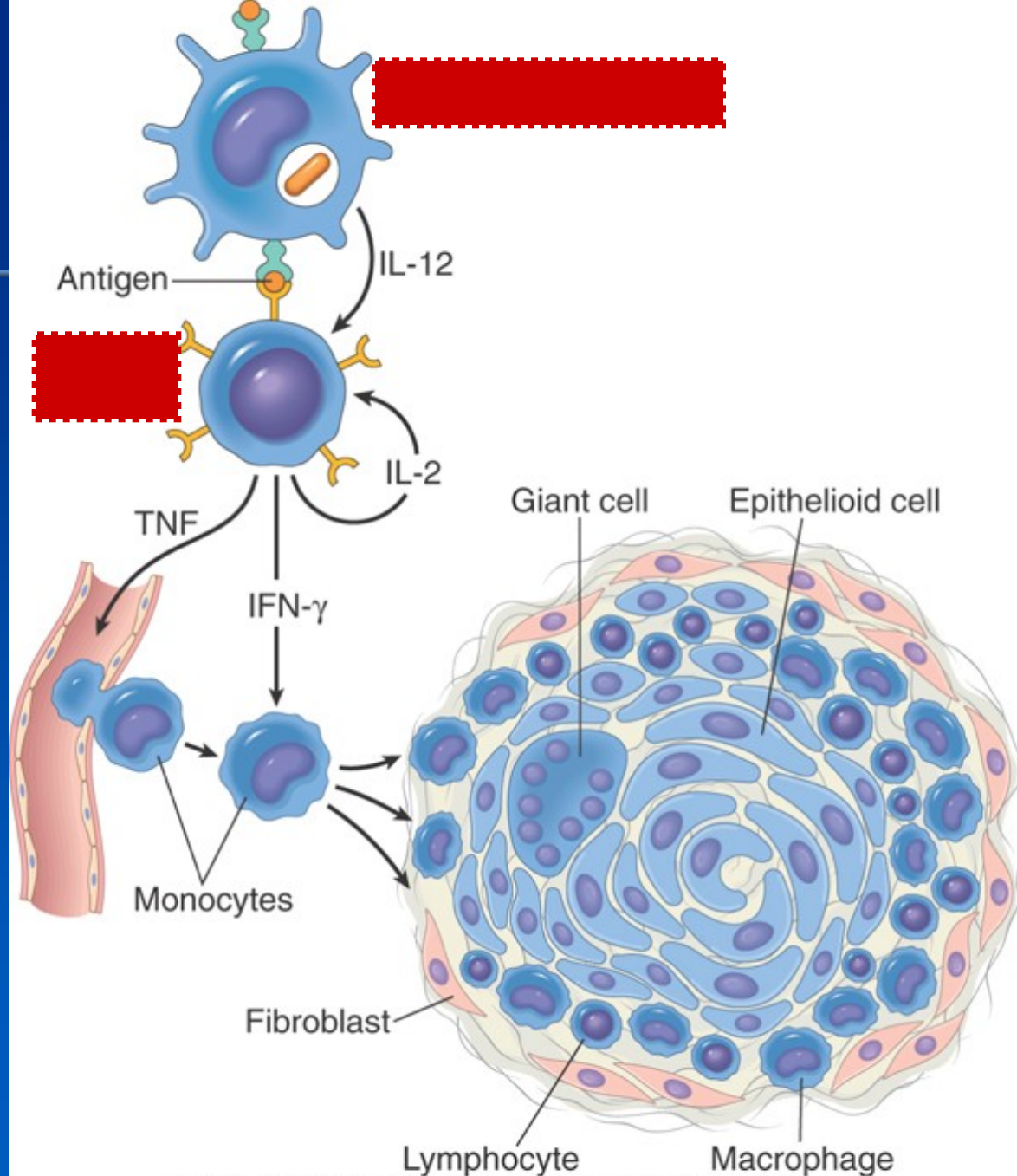
B. PRIMARY PULMONARY TUBERCULOSIS (>3 weeks)



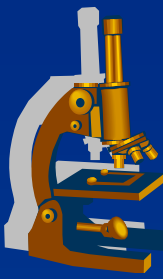
Kumar et al: Robbins & Cotran Pathologic Basis of Disease, 8th Edition.

Copyright © 2009 by Saunders, an imprint of Elsevier, Inc. All rights reserved.

Vznik epiteloidního granulomu



Formy tbc



x primární (preimunní, dětský typ)

⇒ *1. kontakt organismu s infekcí*

⇒ *vznik a rozvoj primárního komplexu*

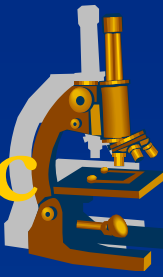
⇒ *šíření lymfogeně a hematogeně*

x sekundární (postprimární, dospělý typ)

⇒ *u osob, které prodělaly primoinfekci (při exogenní superinfekci či reaktivaci primární tbc)*

⇒ *šíření porogenně*

Primární (preimunní, dětský typ) tbc

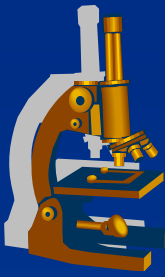


× primární komplex (Ghonův)

⇒ *vzniká v místě vstupu infekce (v plicích většinou v dolních lalocích)*

⇒ **primární infek + tbc lymfangiitida + tbc lymfadenitida** (ve spádové LU)

Osud primárního komplexu



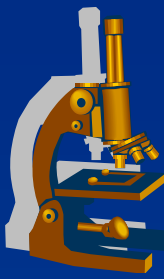
x zhojení (90%)

⇒ *fibrotizace, hyalinizace*

⇒ *dystrofická kalcifikace*

- může být zdrojem reinfekce!!!

Osud primárního komplexu



x **progrese** (většinou u imunokompromitovaných)

⇒ *přímé šíření z primárního komplexu*

- *per continuitatem* či provalení kaseózních hmot do bronchů a dále porogenně

⇒ *lymfogenně*

- do LU hilových → paratracheálních → krčních (skrofulóza)

⇒ *hematogenně*

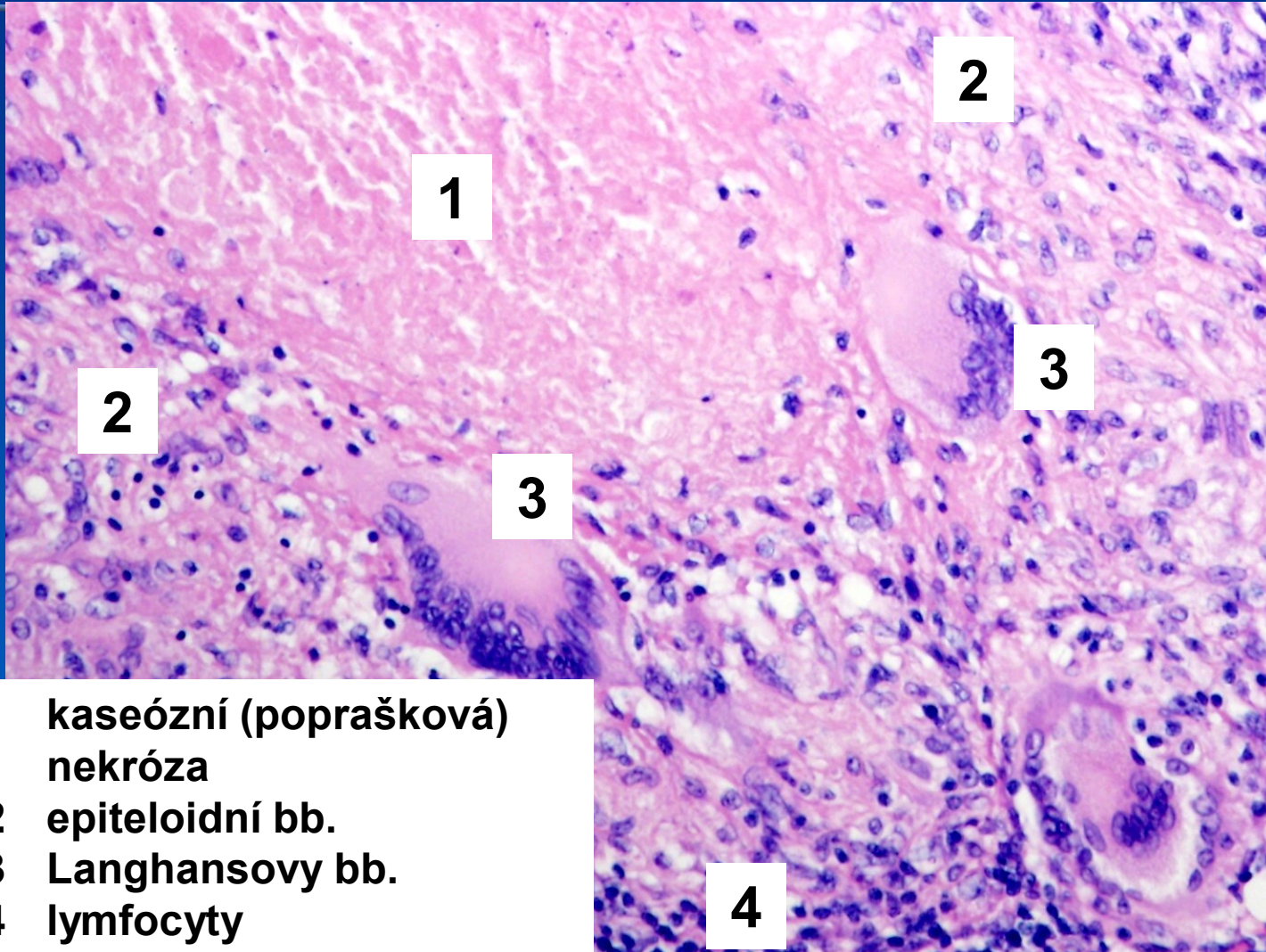
- navazuje na lymfogenní propagaci nebo provalení kaseózních hmot do cév

→ **generalizovaná miliární tbc** (orgány celého těla a/nebo plíce)

→ **generalizovaná velkouzlová forma tbc** (slezina...)

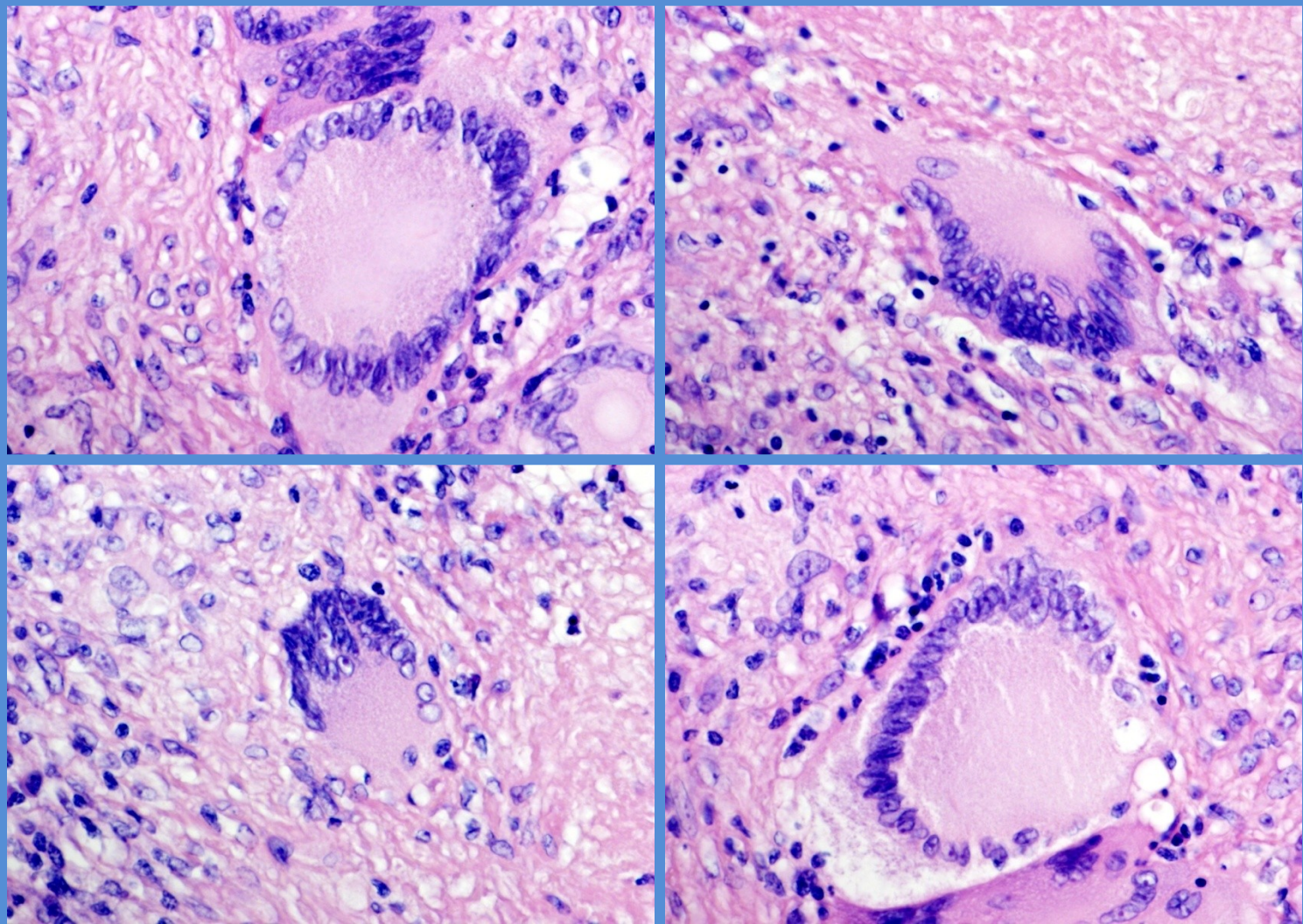
→ **izolovaná metastáza** (leptomeningy – bazilární tbc, apex plíce – Simonovo ložisko, nadledviny, kosti, ledviny, genitál...)

Tbc uzlík



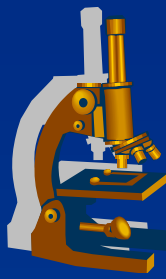
- 1 kaseózní (poprašková) nekróza
- 2 epiteloidní bb.
- 3 Langhansovy bb.
- 4 lymfocyty

Langhansovy bb.



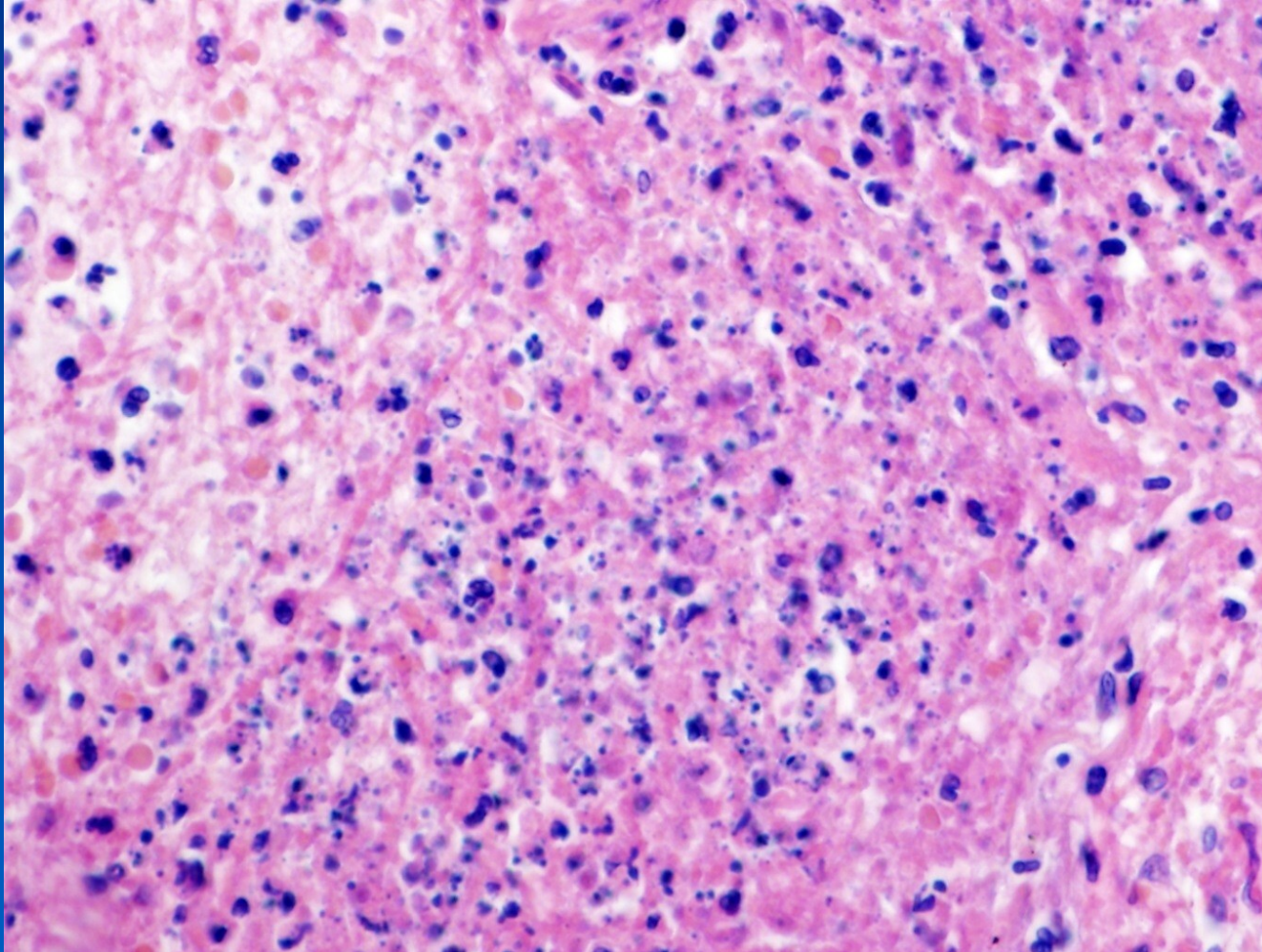
Sekundární tbc

(postprimární, dospělý typ)

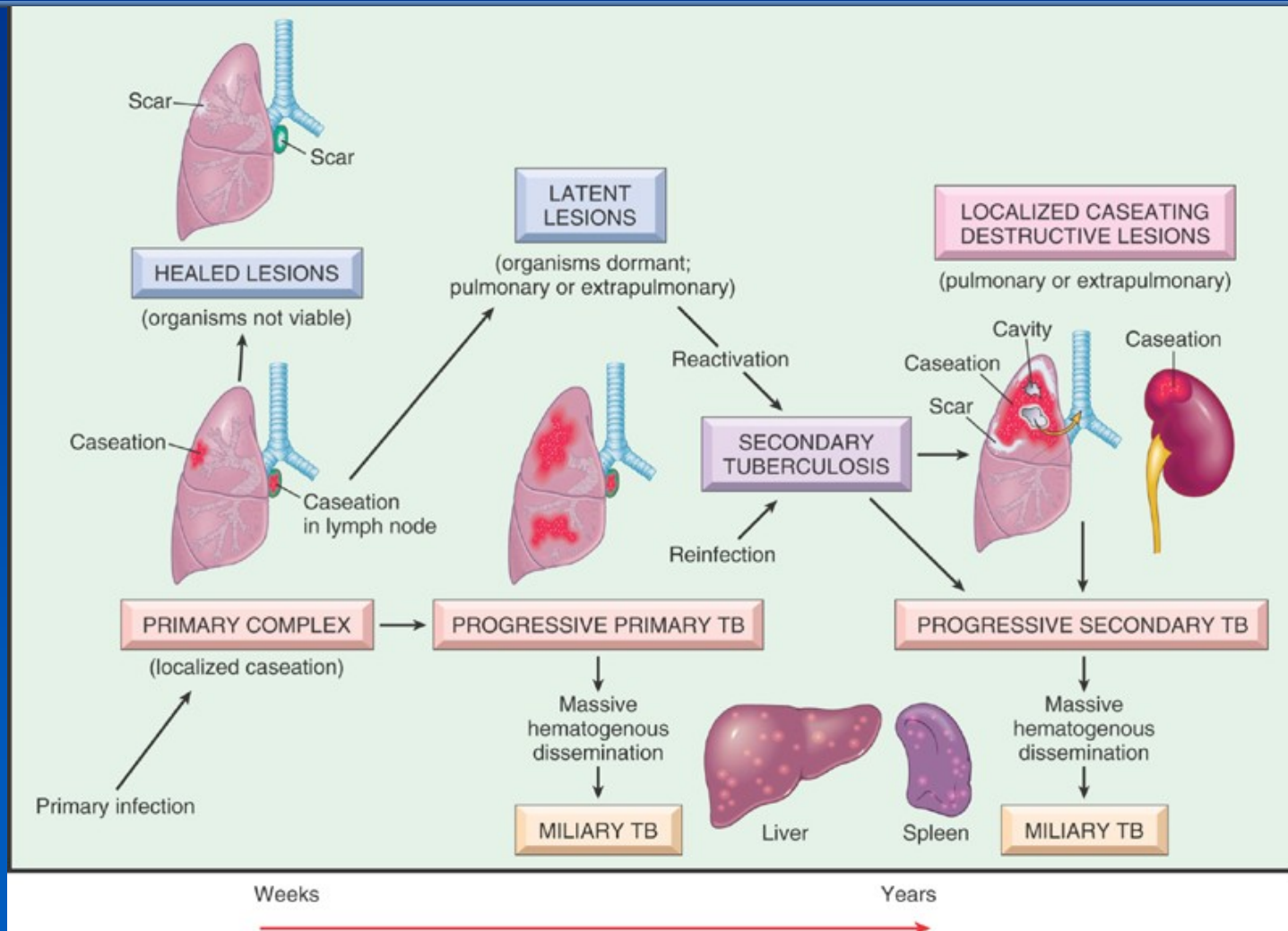
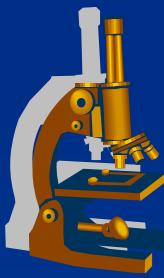


- × **u osob, které prodělaly primární tbc** = u osob senzibilizovaných, s určitou rezistencí, ale ne s imunitou
 - ⇒ *stáří, tělesné a duševní útrapy, podvýživa, malhygiena, DM...*
 - ⇒ *opakovaná exogenní infekce*
 - ⇒ *reaktivace primárního komplexu nebo jiných ložisek z něj vzniklých*
- × **porogenní šíření**
- × **závažná orgánová postižení**
 - ⇒ *nahlodání velkých cév s masivním krvácením (Rasmussenovo aneurysma)*
 - ⇒ *deformity páteře (následky pro dýchací systém a srdce)*
 - ⇒ *sekundární amyloidóza*
 - ⇒ *neploidnost...*
- × **tbc ložisko → kaseifikace → kolikvace → vyprázdnění kolikvovaných hmot → kaverna (otevřená, uzavřená)**

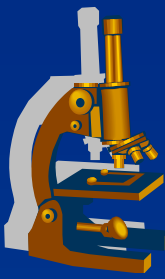
Kaseosní nekróza (poprašková), jaderná drť



Průběh tuberkulózy

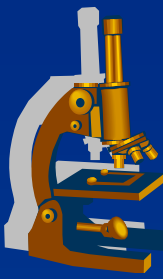


Sarkoidóza



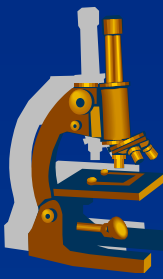
- ✘ chronické granulomatózní zánětlivé onemocnění
neznámé etiologie
- ✘ postihuje zejména
 - ⇒ *mediastinální LU, plíce, kůži, oko*
 - ⇒ *granulomy sarkoidózy se mohou objevit kdekoli*
- ✘ granulomy velmi podobné stavby jako tbc uzlíky,
ale bez kaseifikační nekrózy
- ✘ v cytoplazmě Langhansových bb. asteroidní inkluze,
Schaumannova tělíka

Sarkoidóza



- x dg. *per exclusionem* – až po vyloučení tbc
- x klinicky:
 - ⇒ *může být asymptomatická*
 - ⇒ *rtg hrudníku - bilaterální hilová lymfadenopatie*
 - ⇒ *jsou zvýšené sérové hladiny IgG a Ca²⁺*
- x **nutná biopsie!!!**

Sarkoidóza

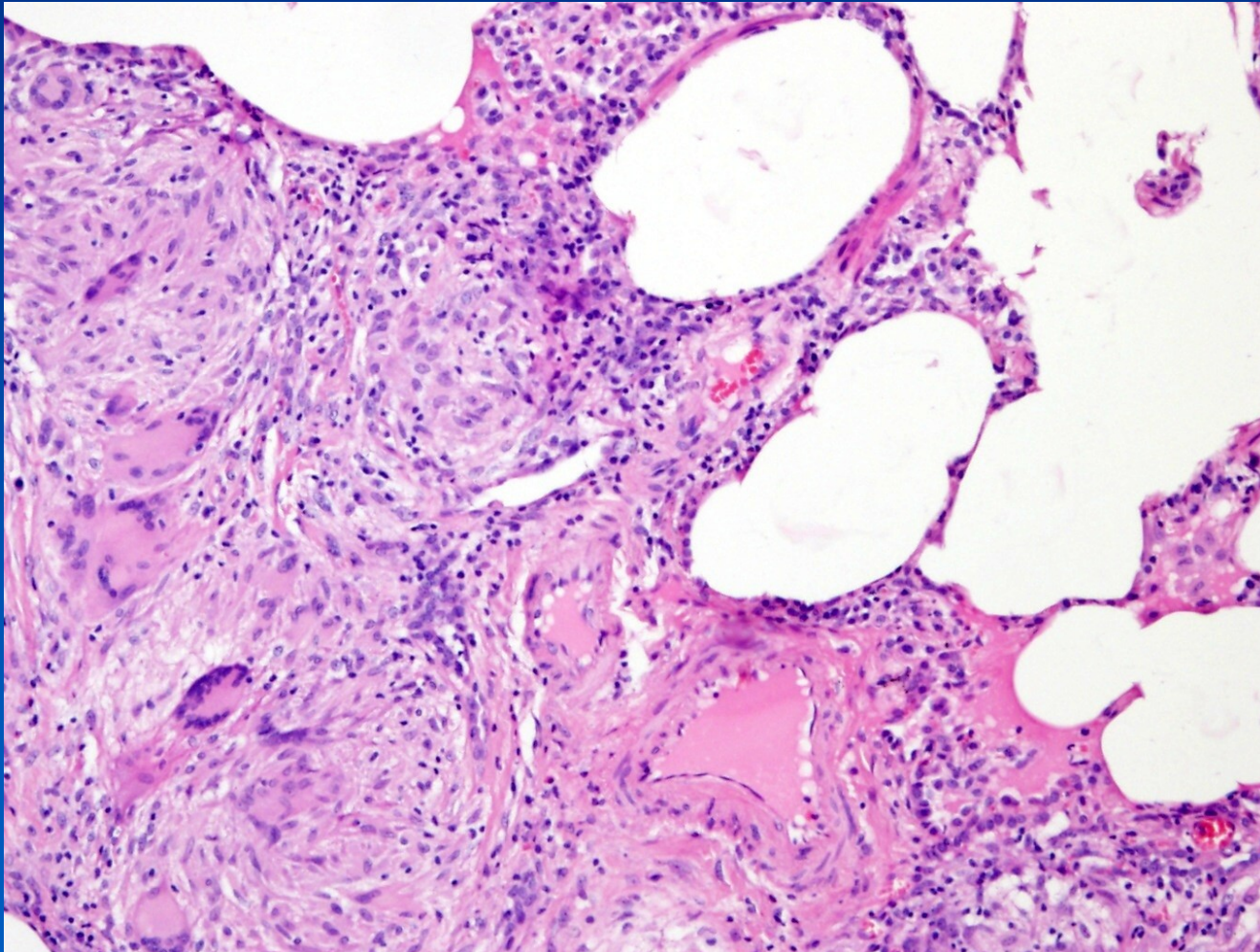


- x průběh:
 - ⇒ *pomalu progresivní*
 - ⇒ *s remisemi a vyhojením*
 - ⇒ *se spontánním vyhojením*

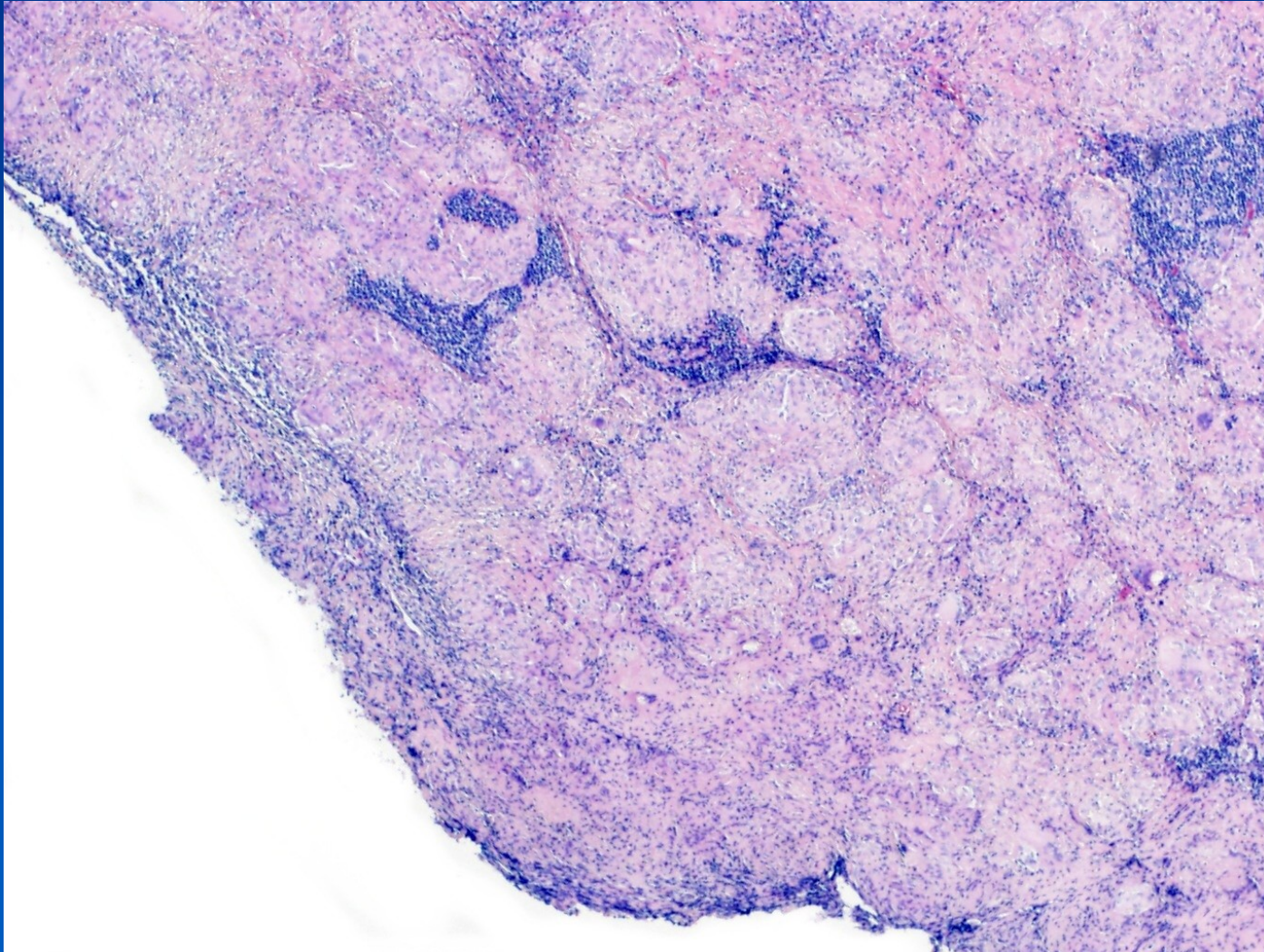
- x 70% pacientů v podstatě zdrávo
20% s trvalou plicní nebo okulární dysfunkcí
10% umírá, zejména v důsledku progresivní plicní fibrózy a cor pulmonale

- x léčí se kortikosteroidy

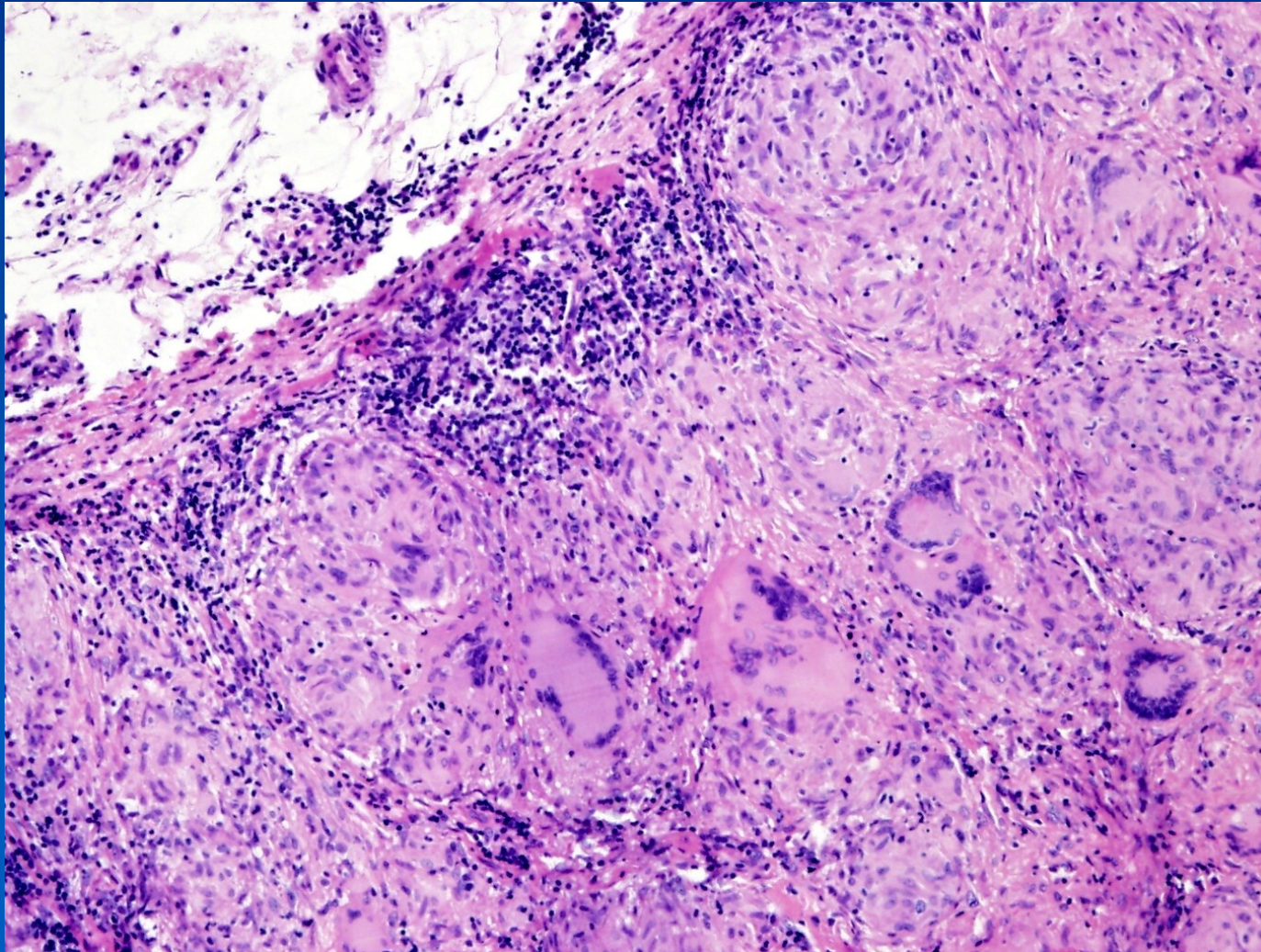
Sarkoidóza plíce



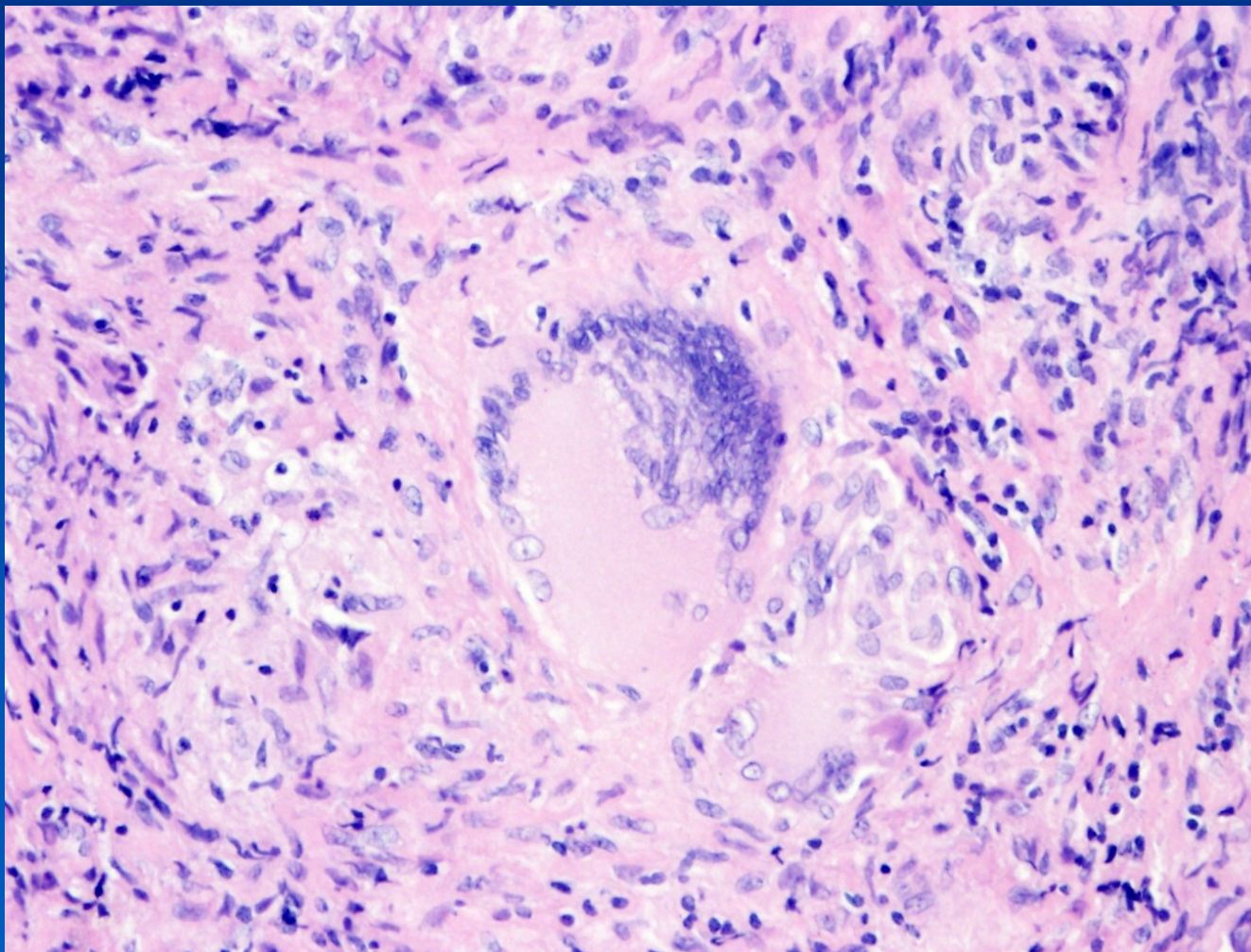
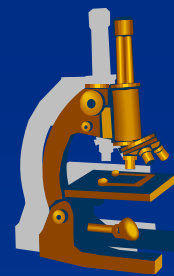
Sarkoidóza LU



Sarkoidóza LU



Sarkoidóza LU



Syfilis (lues, příjice)



✘ *Treponema pallidum* – spirocheta (průkaz stříbřením)

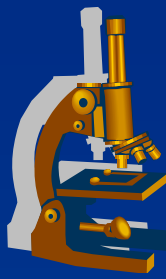
✘ formy:

⇒ *získaná (nejčastěji STD) – 3 stádia*

⇒ *vrozená, kongenitální (transplacentární přenos)*

- intrauterinní smrt plodu
- těžké fibrotické a zánětlivé změny orgánů, kostí ...
- méně závažné projevy (anomálie zubů, dlouhých kostí, záněty spojivek...)

Syfilis (lues, příjice) získaná



× průběh ve 3 stadiích:

⇒ *ulcus durum*

- v místě brány infekce (za 3 týdny) → zduření regionálních LU (indolentní bubo) → zhojení

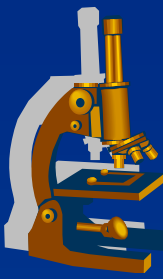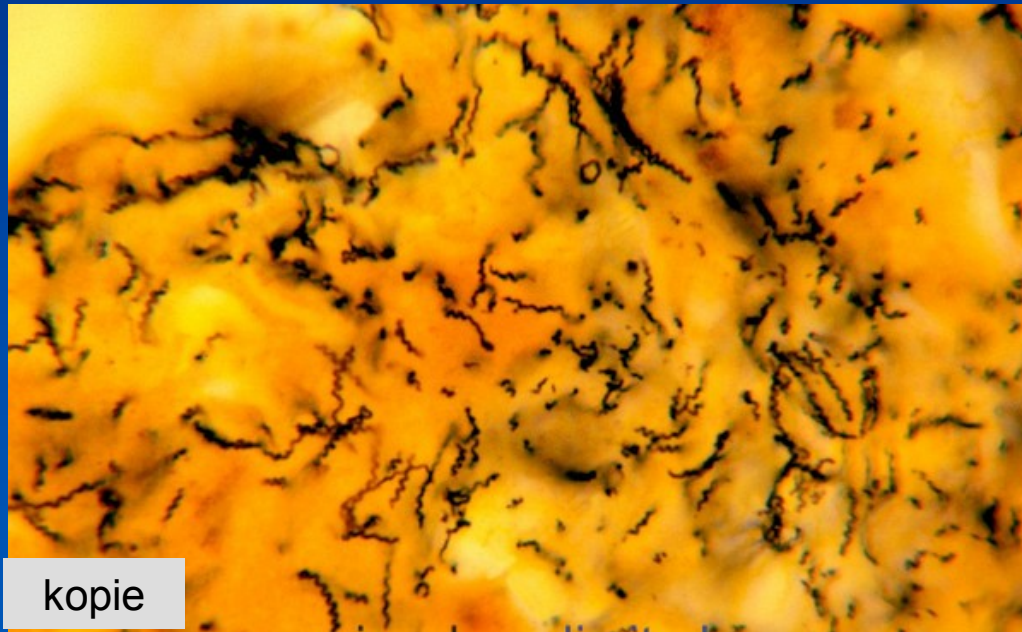
⇒ *sekundární*

- za cca měsíc od zhojení tvrdého vředu
- **krevní diseminace** Treponemy (na kůži makulopapulární exantém, perigenitálně condylomata lata, na sliznicích mokravé pláty – **infekční**, v LU hyperplastická lymfadenopatie - dif. dg. maligní lymfom)

⇒ *terciární*

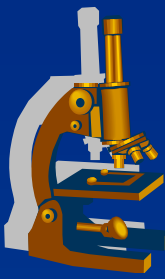
- za několik měsíců/mnoho let od zhojení sekundárního stádia
- **gummata** (pružné konzistence) = specifické granulomy s centrální kaseózní nekrózou (imituje tbc uzlík - na periferii však výrazné žizvení)
- **endarteritis obliterans, aortitis luetica** (ascendentní aorta)
- v CNS **tabes dorsalis** a **luetická encefalitida** – klinicky progresivní paralýza

Treponema pallidum průkaz stříbřením



kopie

Lepra



✘ *Mycobacterium leprae*

✘ formy:

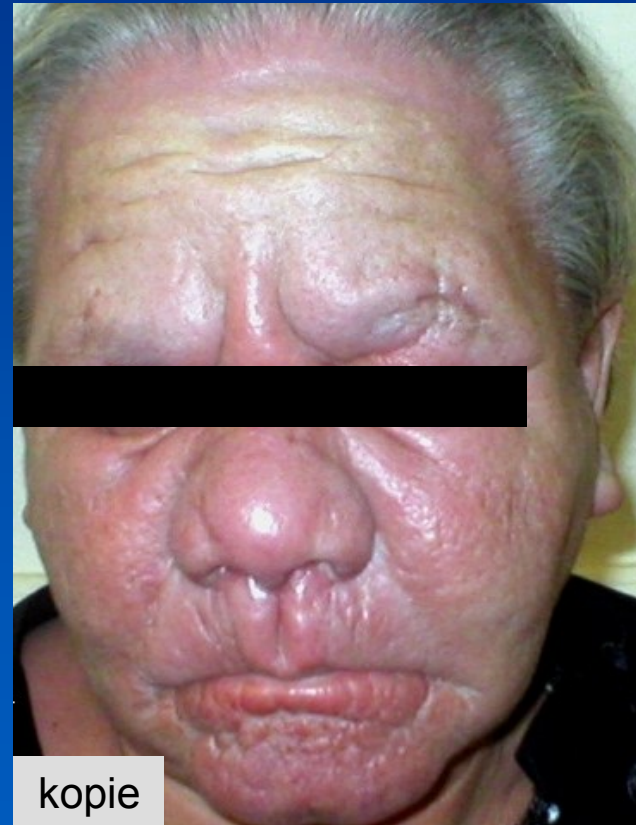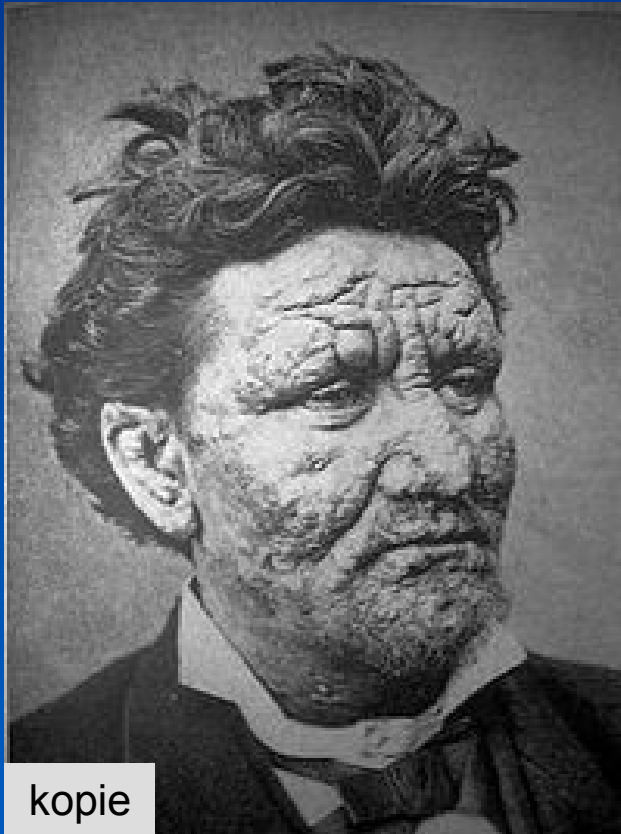⇒ **tuberkuloidní** (není infekční)

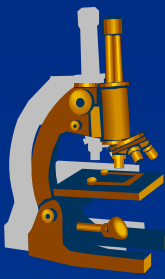
- v kůži granulomy, ale bez kaseifikace

⇒ **lepromatózní**

- mnohočetné uzly a difúzní infiltráty v kůži (facies leontina), očích (slepota), LU, slezině
- chybí typické granulomy – místo nich makrofágy s pěnitou cytoplazmou (vyplněnou mykobakteriemi)

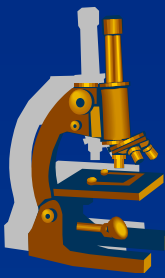
Lepra – facies leontina





PROGRESIVNÍ ZMĚNY

Progresivní změny



✘ **napravení poškození ← hojení tkáňových defektů**

⇒ *regenerace*

⇒ *reparace*

- regenerace a reparace se často vzájemně kombinují

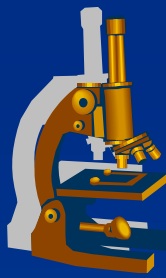
✘ **přizpůsobení tkáně změněným podmínkám = projev adaptace**

⇒ *hypertrofie*

⇒ *hyperplazie*

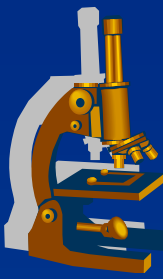
⇒ *metaplazie*

Regenerace



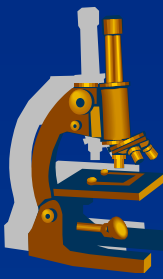
- × **náhrada stejnou tkání** (strukturálně i funkčně rovnocennou) = *restitutio ad integrum*
- × **typická pro orgány, které proliferují z kmenových buněk**
 - ⇒ *tj. z bb. nadaných schopností sebeobnovy a diferenciaci do různých typů dceřinných buněk daného orgánu*
- × **dle schopnosti proliferace dělíme tkáně na:**
 - ⇒ **labilní** (*epitely, kostní dřeň - regenerují neustále z kmenových bb.*)
 - ⇒ **stabilní** (*játra, výstelka proximálních tubulů ledvin, endotel, hladká svalovina, fibroblasty - regenerují v případě potřeby hlavně z progenitorových bb.*)
 - ⇒ **postmitotické, trvalé** (*neurony, kosterní svaly, kardiomyocyty, bb. čočky – za normálních okolností neregenerují*)

Reparace



- ✘ náhrada tkání funkčně nedostatečnou (většinou vazivem → jizva) = zhojení *per defectum*
- ✘ tkáňový defekt vyplněn granulační tkání, která postupně vyzrává v jizvu = konečná fáze hojení
- ✘ může ovlivnit funkci orgánu
 - ⇒ jizva po infarktu myokardu
 - ⇒ fibrotizující procesy plic či jater

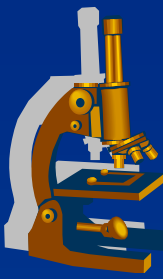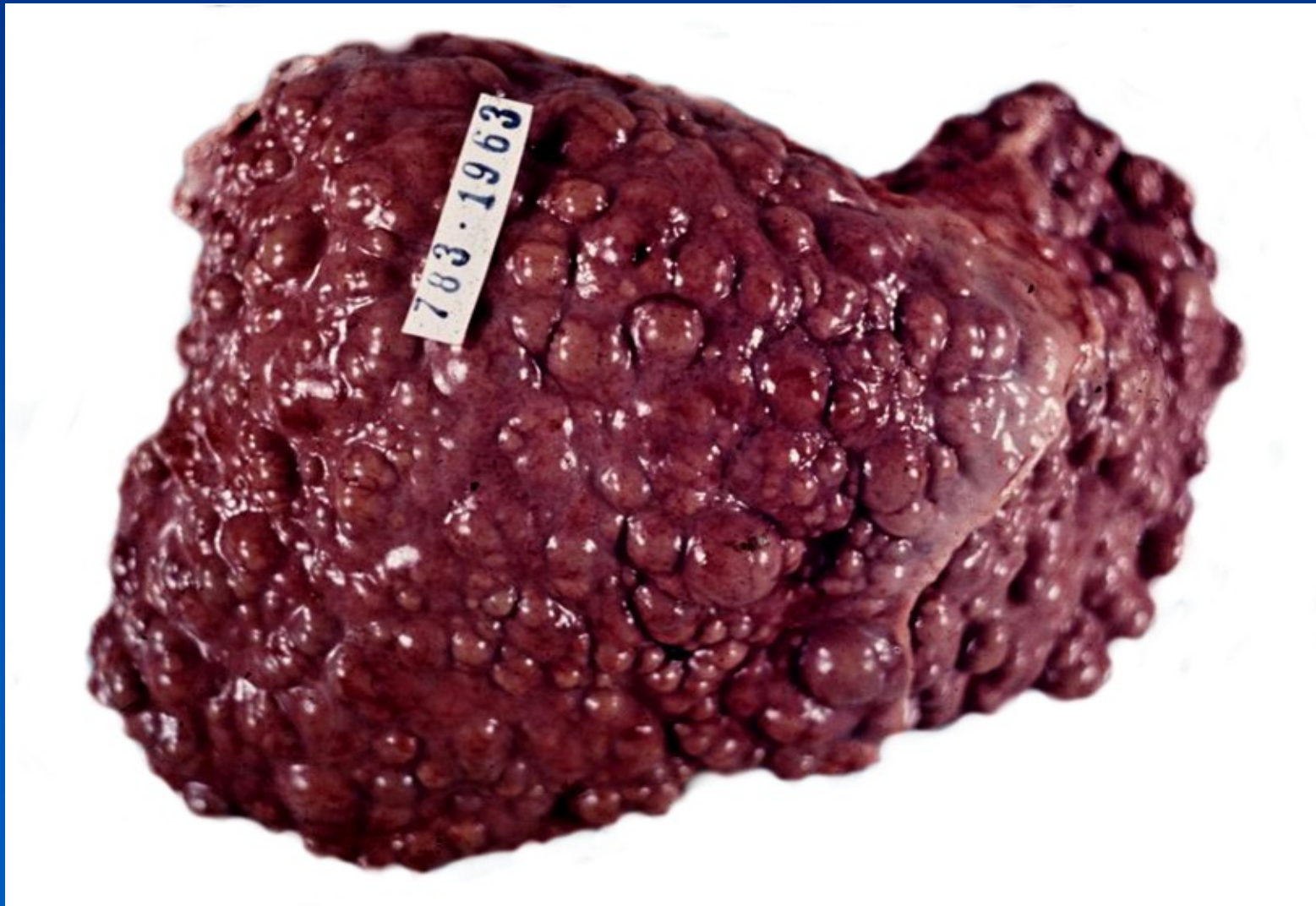
Příklady regenerace a reparace



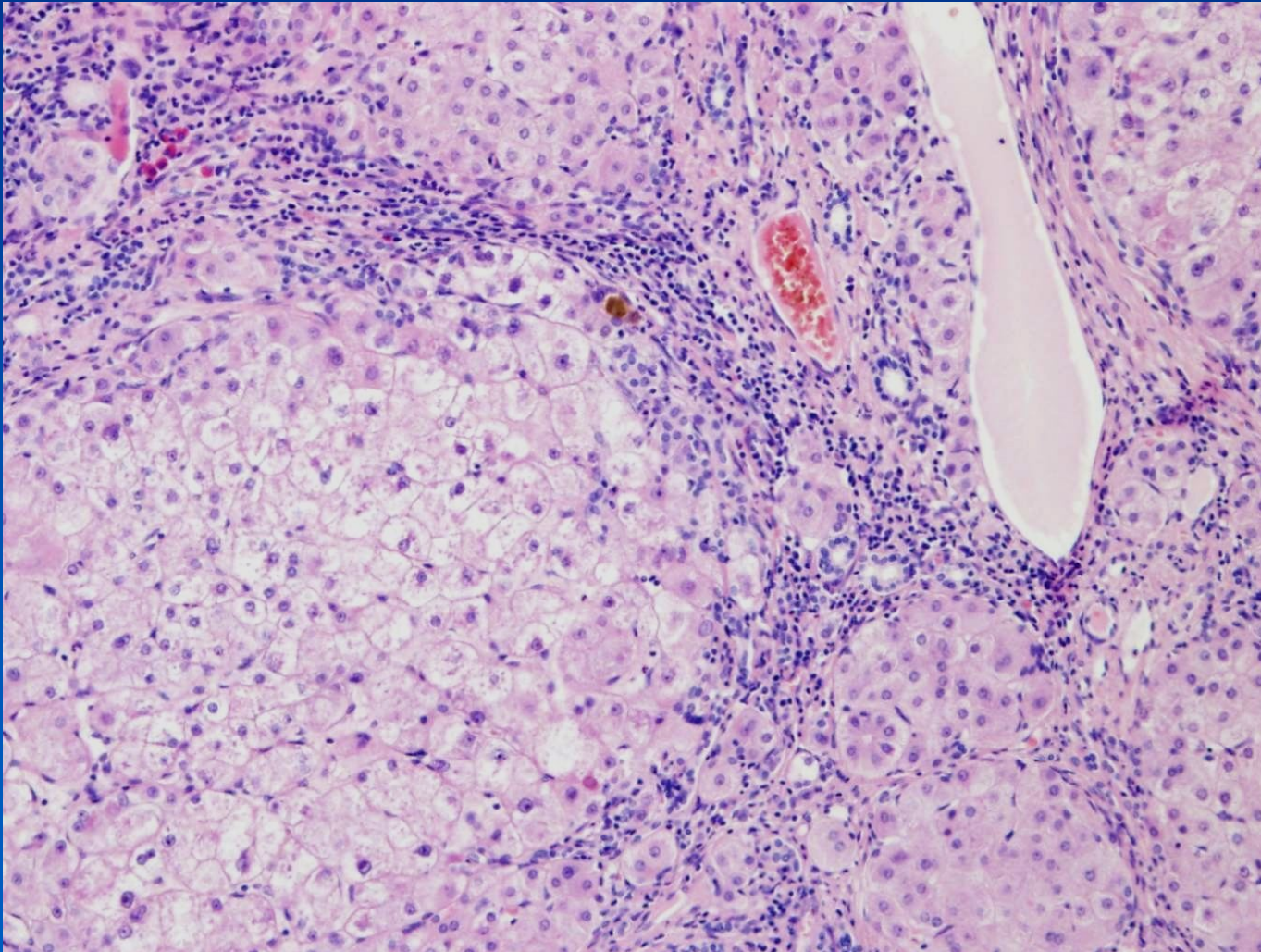
x **chronická hepatitis → jaterní cirhóza**

- ⇒ etiologie (hepatotropní viry, toxické látky, autoimunita, ?)
- ⇒ nodulární přestavba jaterního parenchymu (makroskopická i mikroskopická)
- ⇒ vznikají pseudolobuly ohraničené různě silnou vrstvou vaziva = projev reparace
- ⇒ v aktivní fázi zanikají jednotlivé hepatocyty/malé skupinky hepatocytů, zbývající hepatocyty hyperegenerují

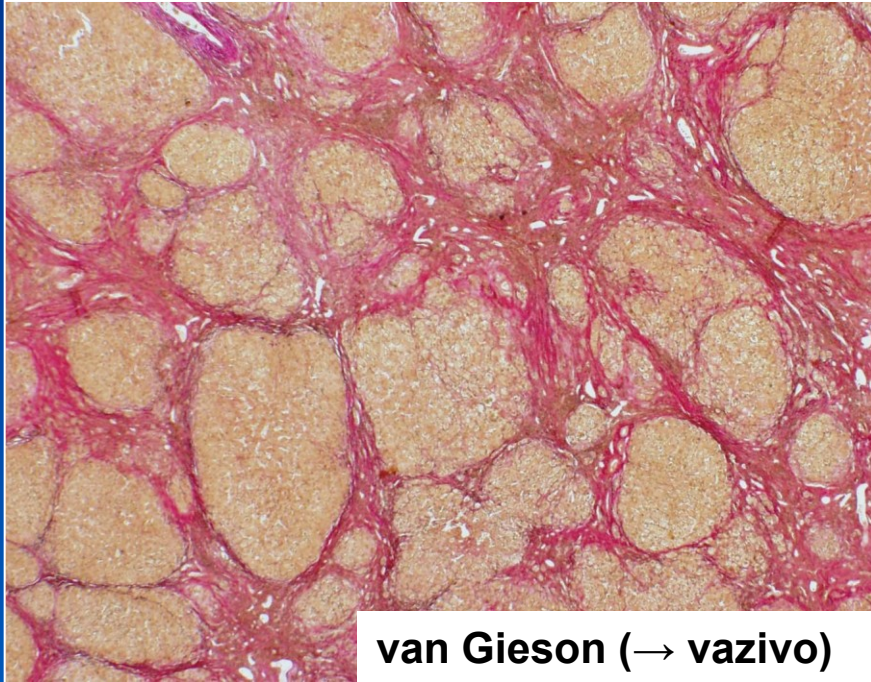Jaterní cirhóza – uzlovitá přestavba



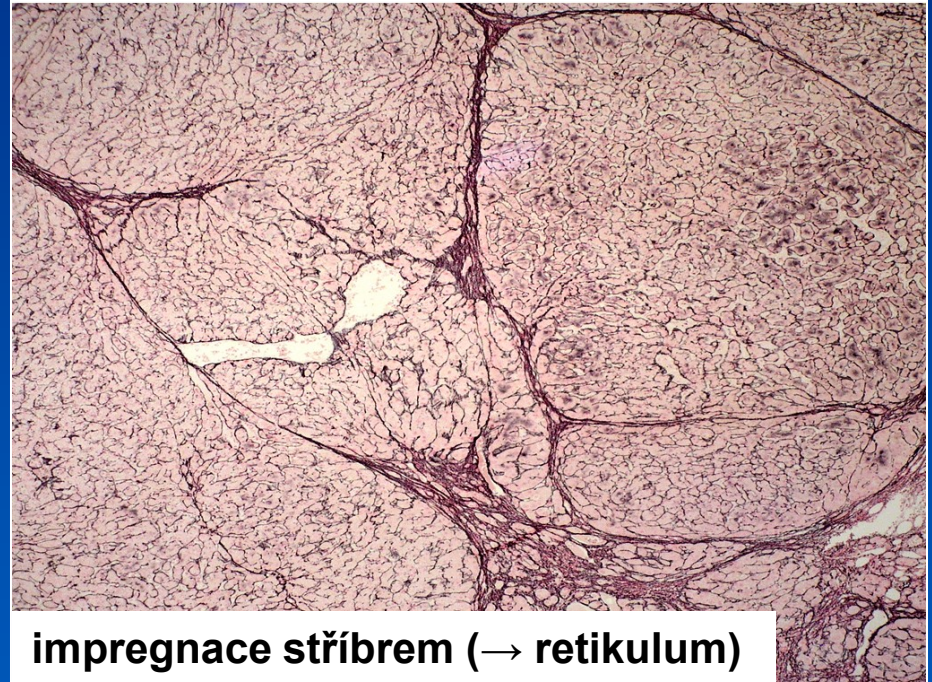
Jaterní cirhóza - pseudolobuly, chronický zánět, cholestáza



Jaterní cirhóza – pseudolobuly



van Gieson (→ vazivo)



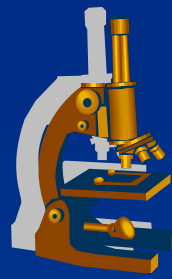
impregnace stříbrem (→ retikulum)

Příklady regenerace a reparace

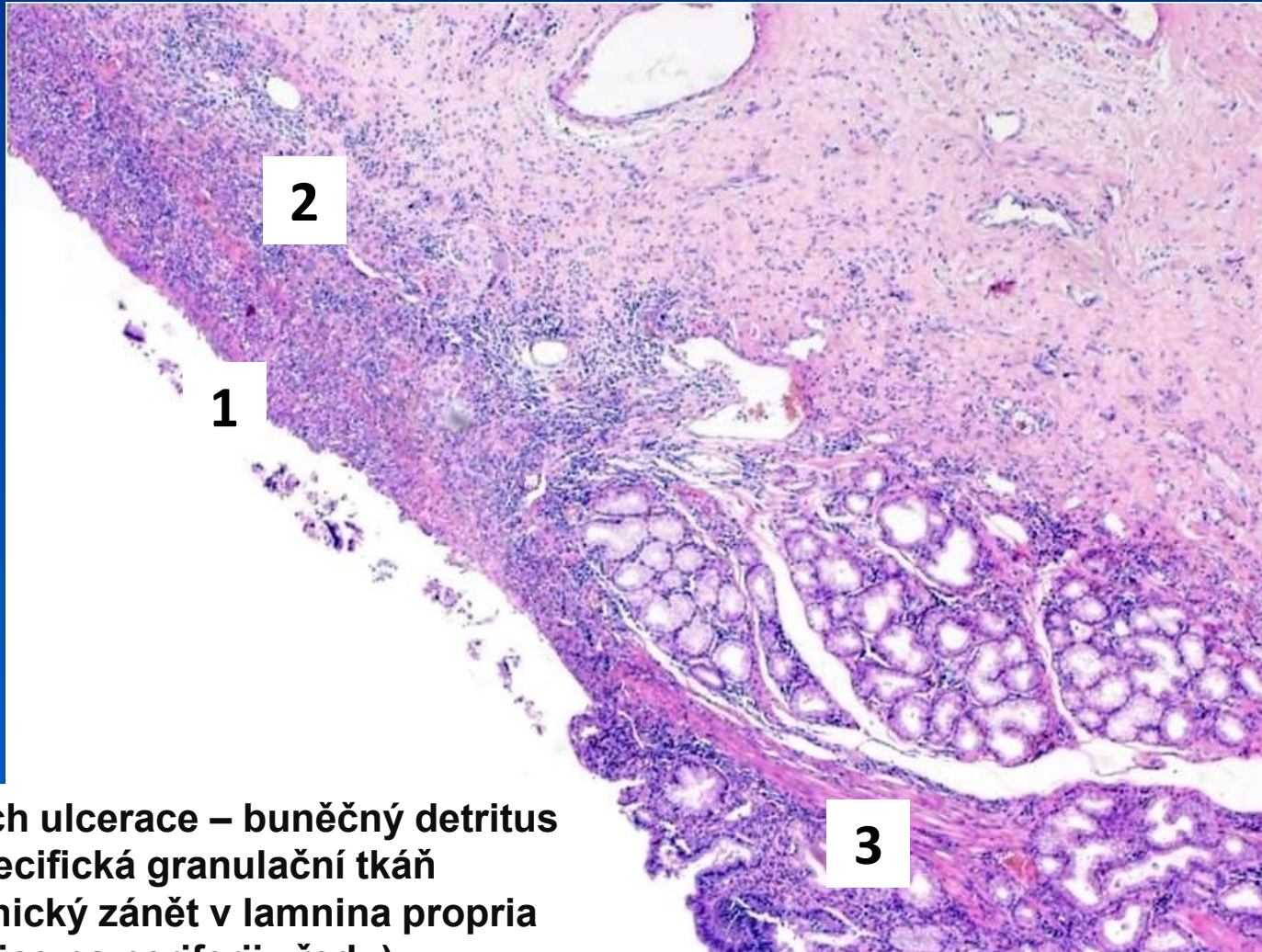


x chronický peptický vřed (žaludku, duodena)

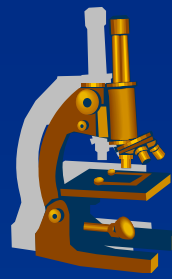
- ⇒ *nejčastěji vzniká v terénu chronické aktivní gastritidy (asociované s infekcí Helicobacter pylori)*
- ⇒ *makro ulcerace s navalitymi okraji*
- ⇒ *na povrchu vrstvička fibrinoidní nekrózy a buněčného detritu → nespecifická granulační tkáň (zánětlivě celulizovaná)*
- ⇒ *při hojení granulační tkáň vyzárává v jizvu (reparace) a povrch reepitelizuje z okrajů defektu (regenerace)*



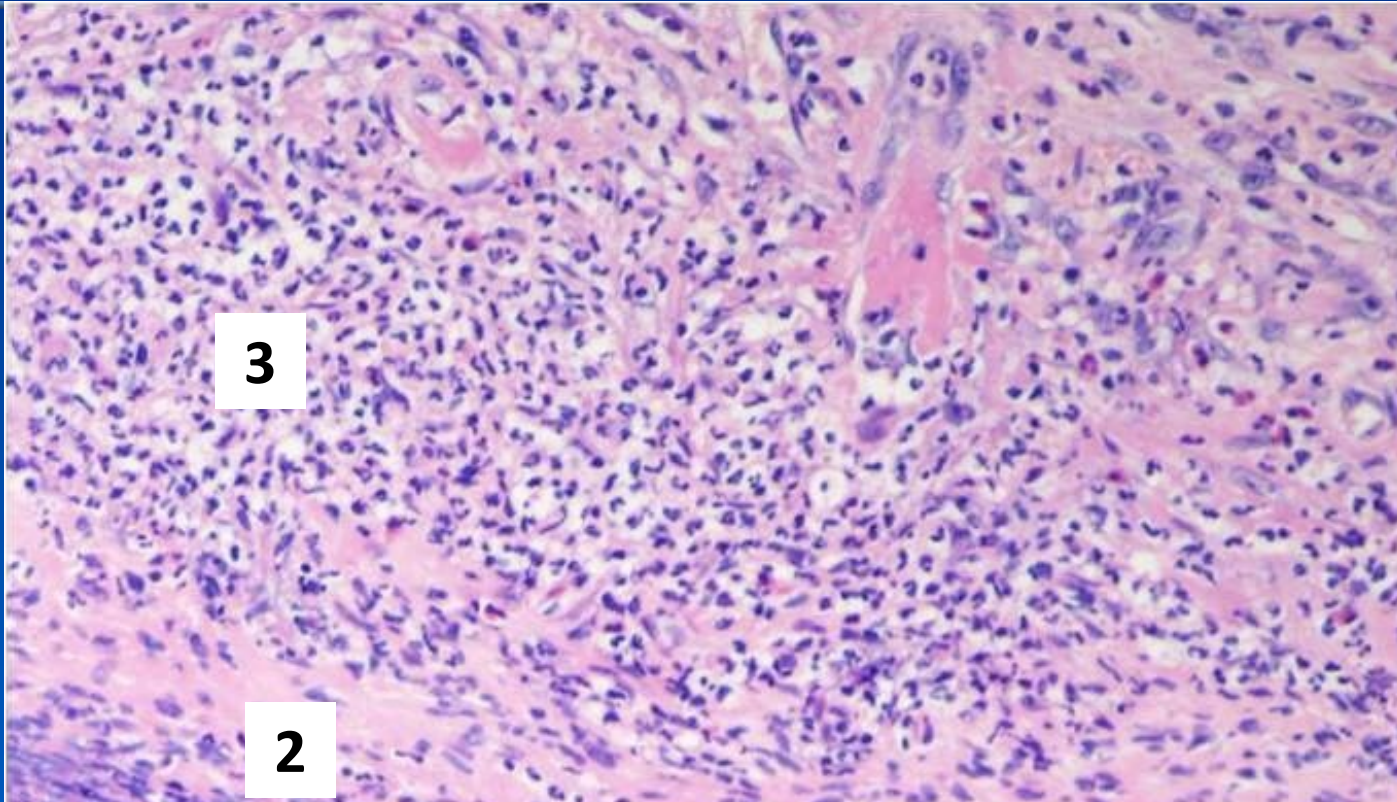
Chronický peptický vřed duodena



- 1 Povrch ulcerace – buněčný detritus
- 2 Nespecifická granulační tkáň
- 3 Chronický zánět v lamina propria (sliznice na periferii vředu)



Chronický peptický vřed duodena



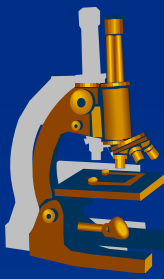
1

2

3

- 1** Povrch ulcerace – buněčný detritus
- 2** Fibrinoidní dystrofie vaziva
- 3** Smíšeně zánětlivě infiltrovaná granulační tkáň

Příklady reparace



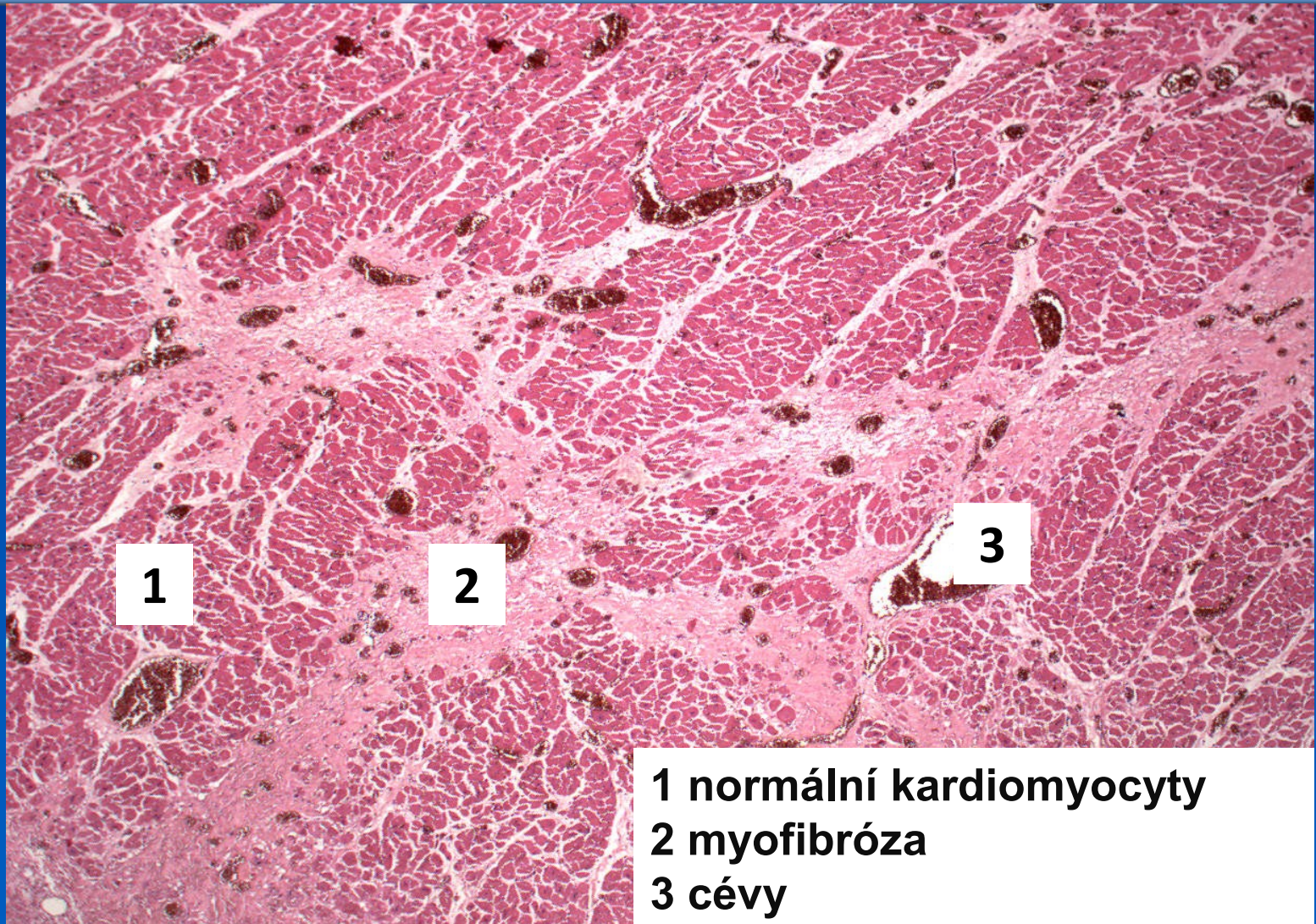
x Disperzní myofibróza myokardu

⇒ *opakované ischemie myokardu (kratšího trvání / menšího rozsahu než je třeba pro rozvoj infarktu) → myomalacie, které se hojí jizvou → disperzní myofibróza → splývající myofibróza*

⇒ *poznámka:*

- **infarkt** = koagulační nekróza kardiomyocytů i intersticia
- **myomalacie** = nekróza pouze kardiomyocytů (intersticiium zůstává vitální)

Splývající myofibróza myokardu



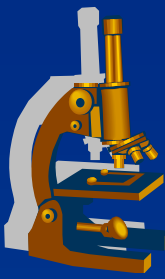
1

2

3

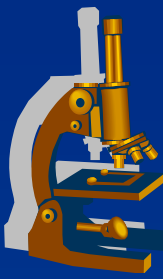
- 1 normální kardiomyocyty
- 2 myofibróza
- 3 cévy

Hyperplázie



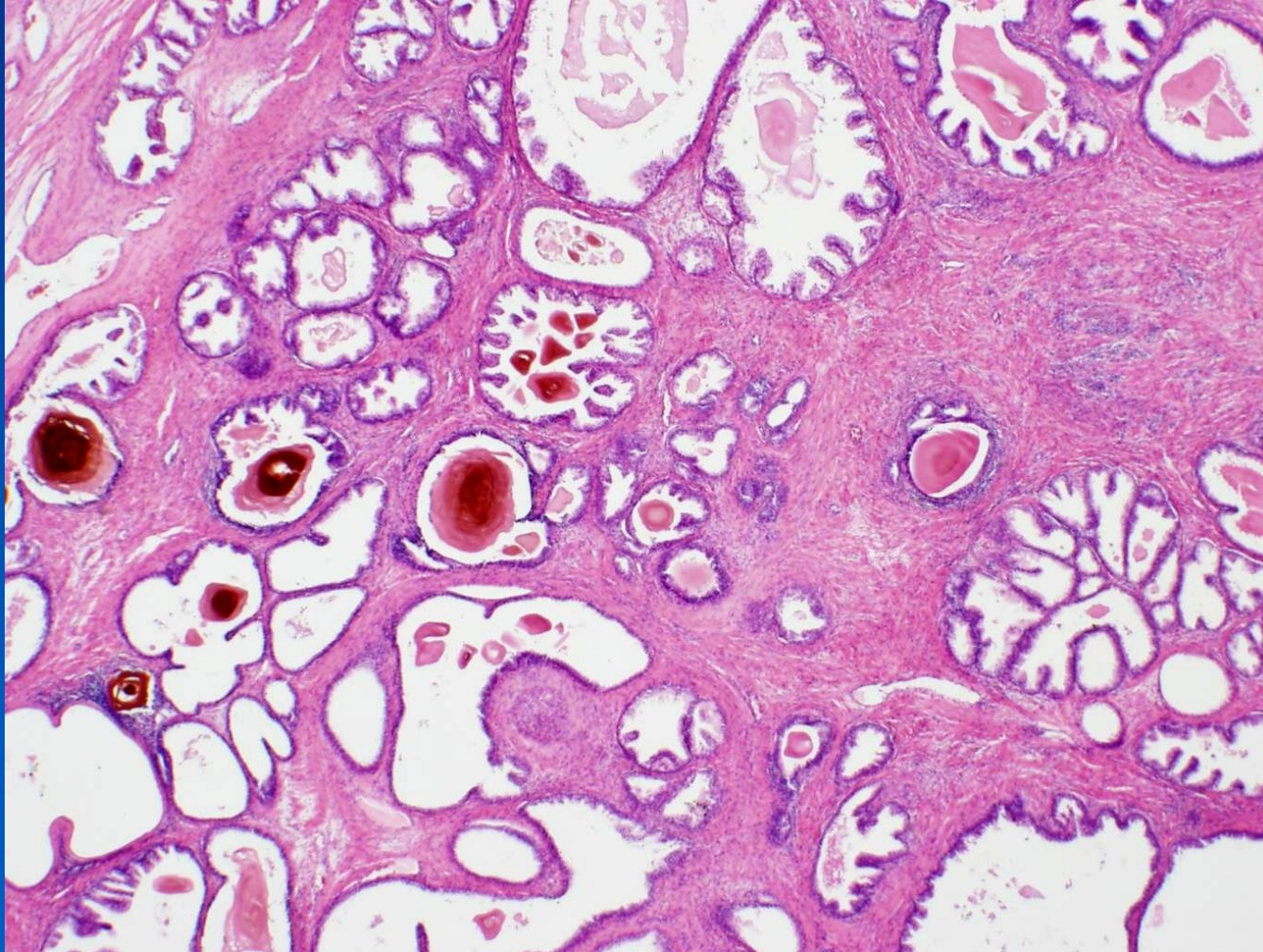
- ✘ zmnožení buněk → zvětšení orgánu
- ✘ fyziologicky např.:
 - ⇒ *hormonální h. (mléčná žláza, děloha v graviditě)*
- ✘ patologicky např.:
 - ⇒ *benigní hyperplázie prostaty*
 - ⇒ *hyperplázie endometria (prostá, komplexní)*
 - ⇒ *hyperplázie štítné žlázy (struma)*

Benigní hyperplázie prostaty

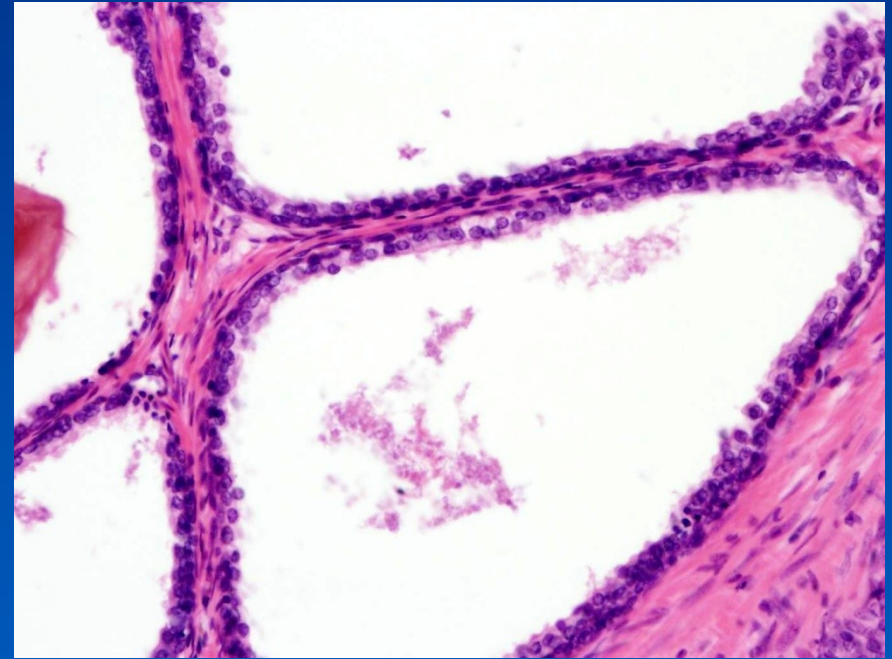
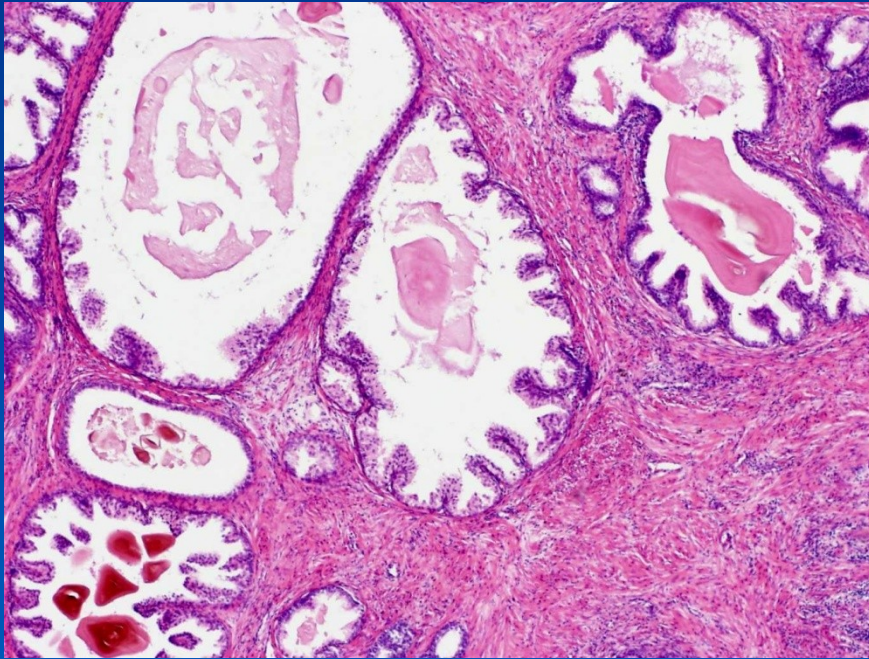


- ✗ s vysokou prevalencí běžná u starších mužů
- ✗ makro:
 - ⇒ *prostata zvětšená, na řezu uzlovitá*
- ✗ mikro:
 - ⇒ *zmnožení žlázek, vaziva i hladké svaloviny stromatu v periuretrálním (centrálním) regionu prostaty*
- ✗ komplikace:
 - ⇒ *částečná/úplná obstrukce uretry → močové reziduum, trabekulární hypertrofie m.m., stáza moči (infekce) → pyelonefritis, hydronefróza*

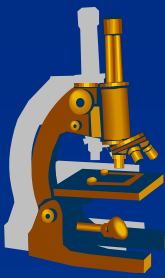
Benigní hyperplázie prostaty



Benigní hyperplázie prostaty

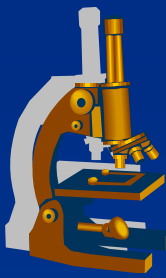


Hyperplázie endometria



- ✘ proliferativní fáze MC (estrogeny) →→→→
sekreční fáze (gestageny)
- ✘ při relativním/absolutním nadbytku
estrogenů (např. při anovulačním cyklu)
pokračuje proliferace = **hyperplastické
endometrium**
 - ⇒ nepravidelné, nadměrné krvácení

Hyperplázie endometria

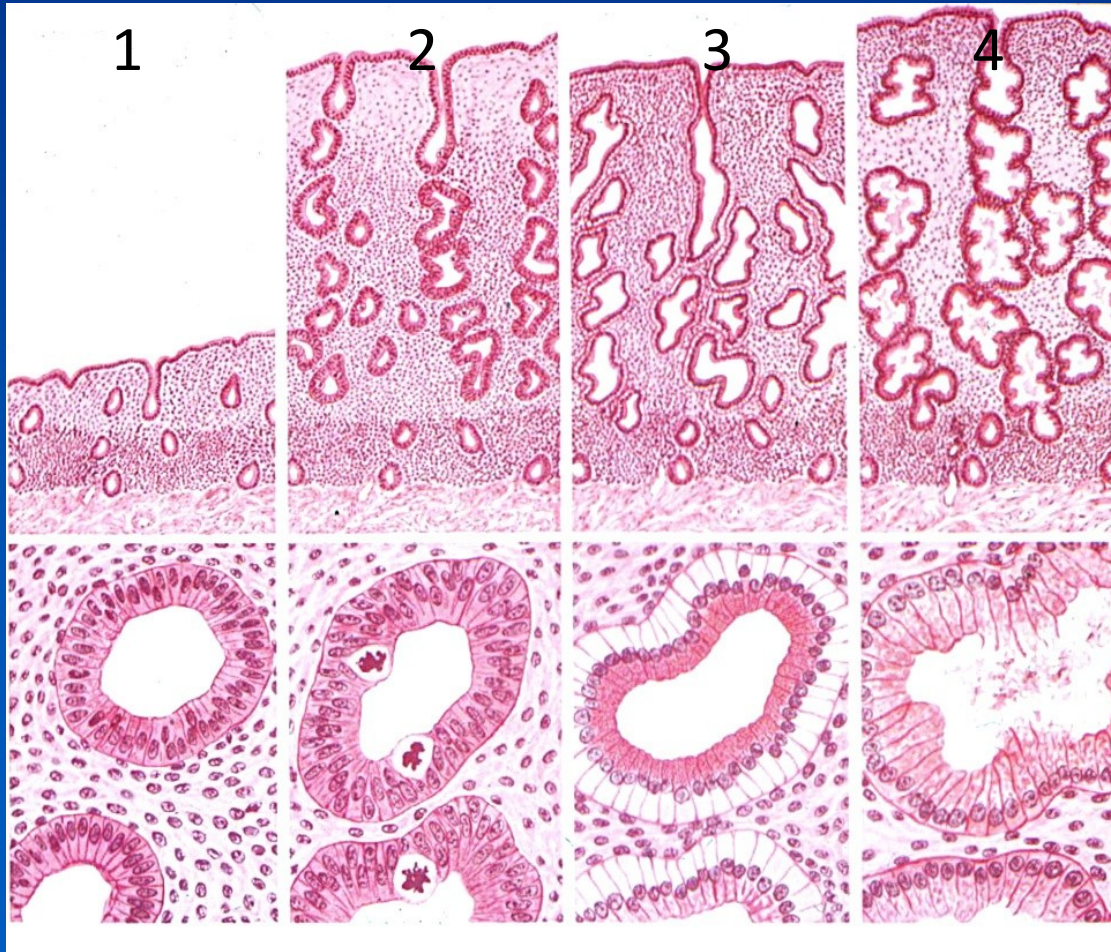
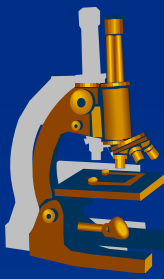


x klasifikace:

- ⇒ *prostá hyperplázie (cysticky dilatované žlásky – „ementál“)*
 - typická
 - atypická (s cytonukleárními atypiami)

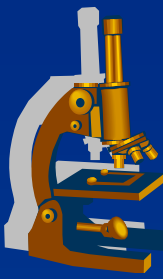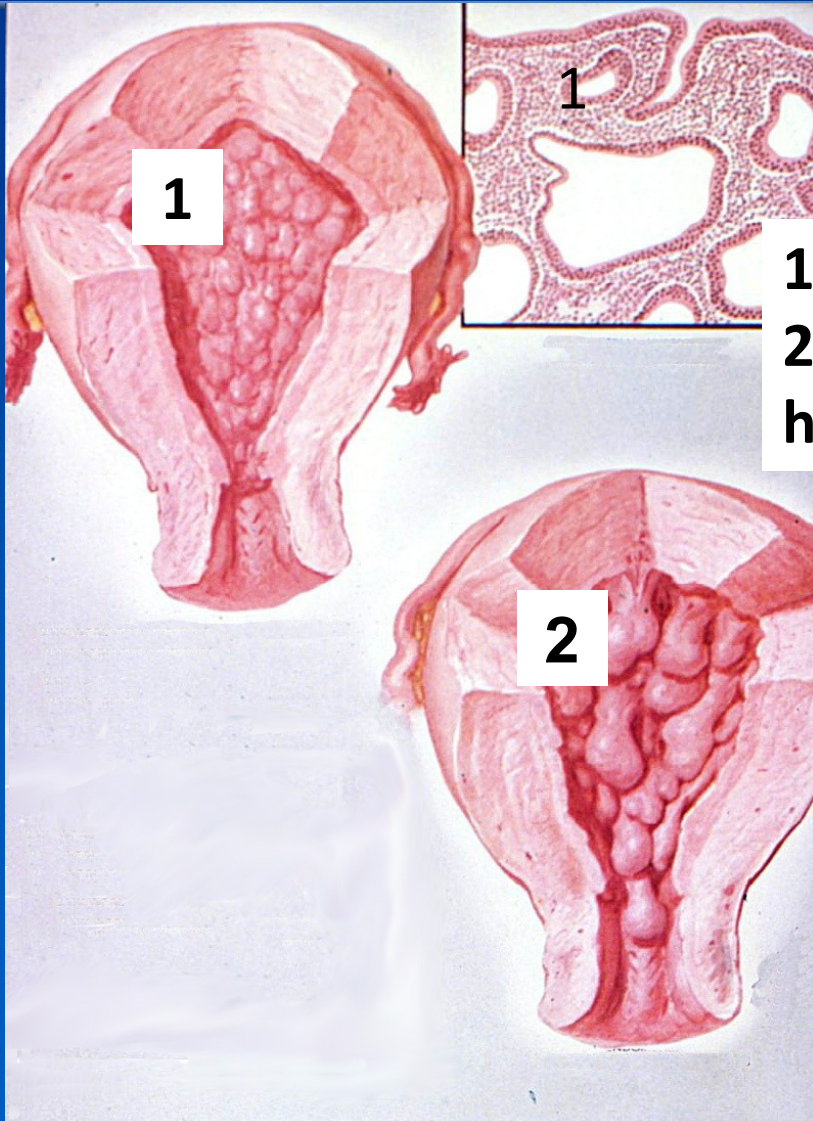
- ⇒ *komplexní hyperplázie (různě větvené žlásky s minimálním množstvím vmezeřeného stromatu)*
 - typická
 - atypická (s cytonukleárními atypiami)

Endometrium, menstruační cyklus



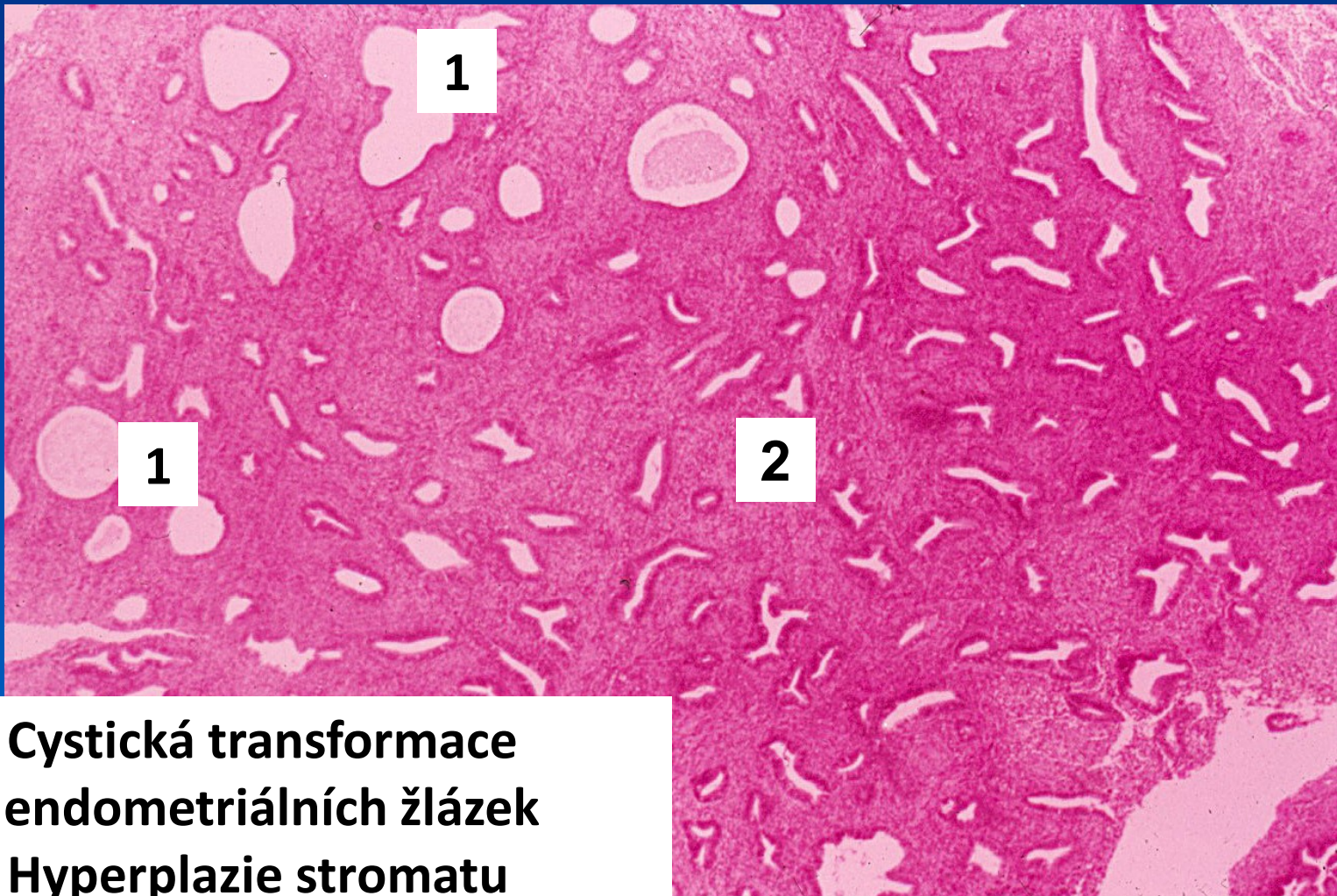
- 1 Časná proliferace
- 2 Pozdní proliferace
- 3 Časná sekrece
- 4 Pozdní sekrece

Hyperplastické endometrium



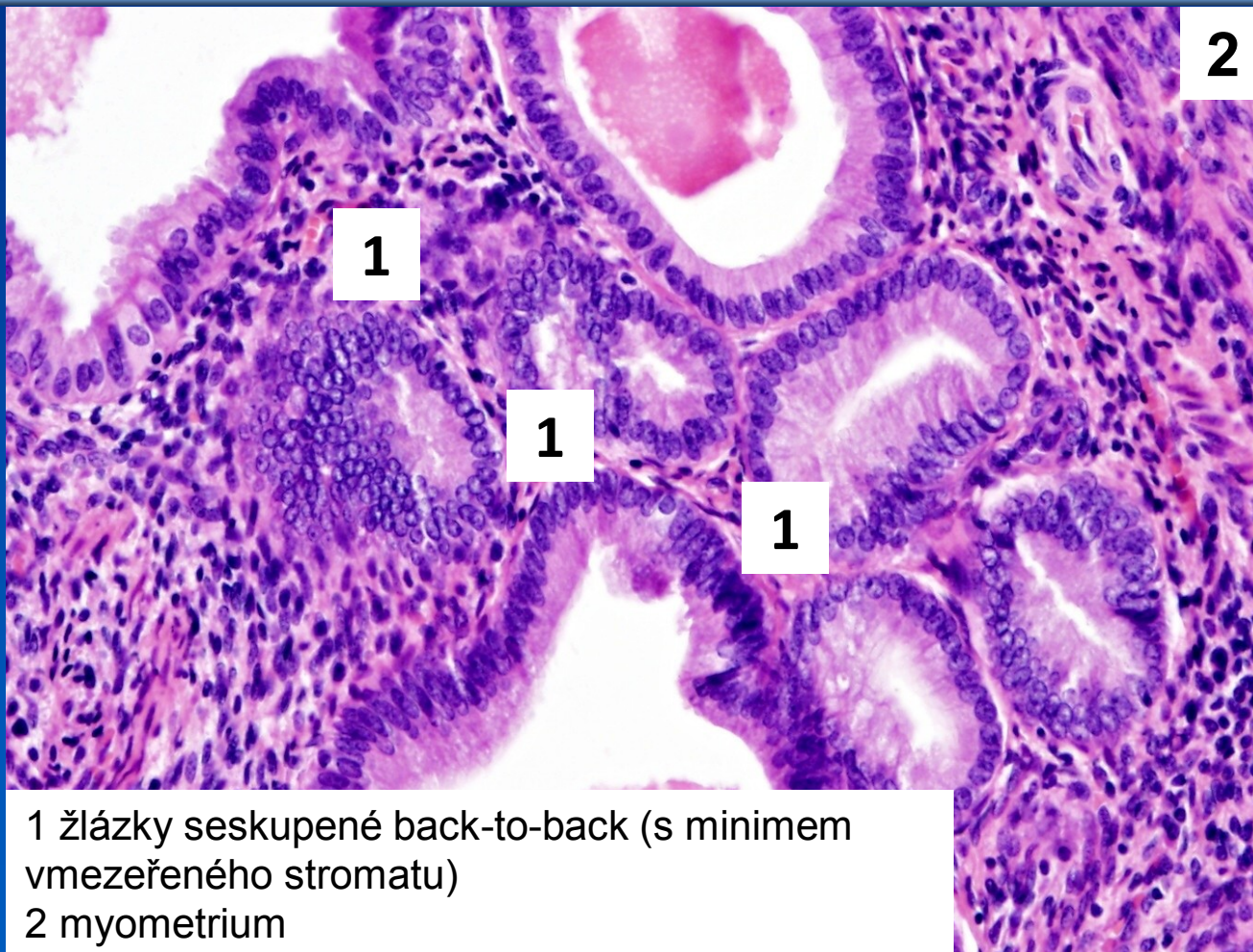
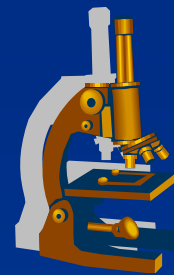
- 1 Hyperplastické endometrium
- 2 Polypózní endometriální hyperplazie

Hyperplastické endometrium: prostá hyperplázie



- 1 Cystická transformace endometriálních žlázek**
- 2 Hyperplazie stromatu**

Hyperplastické endometrium: komplexní hyperplázie



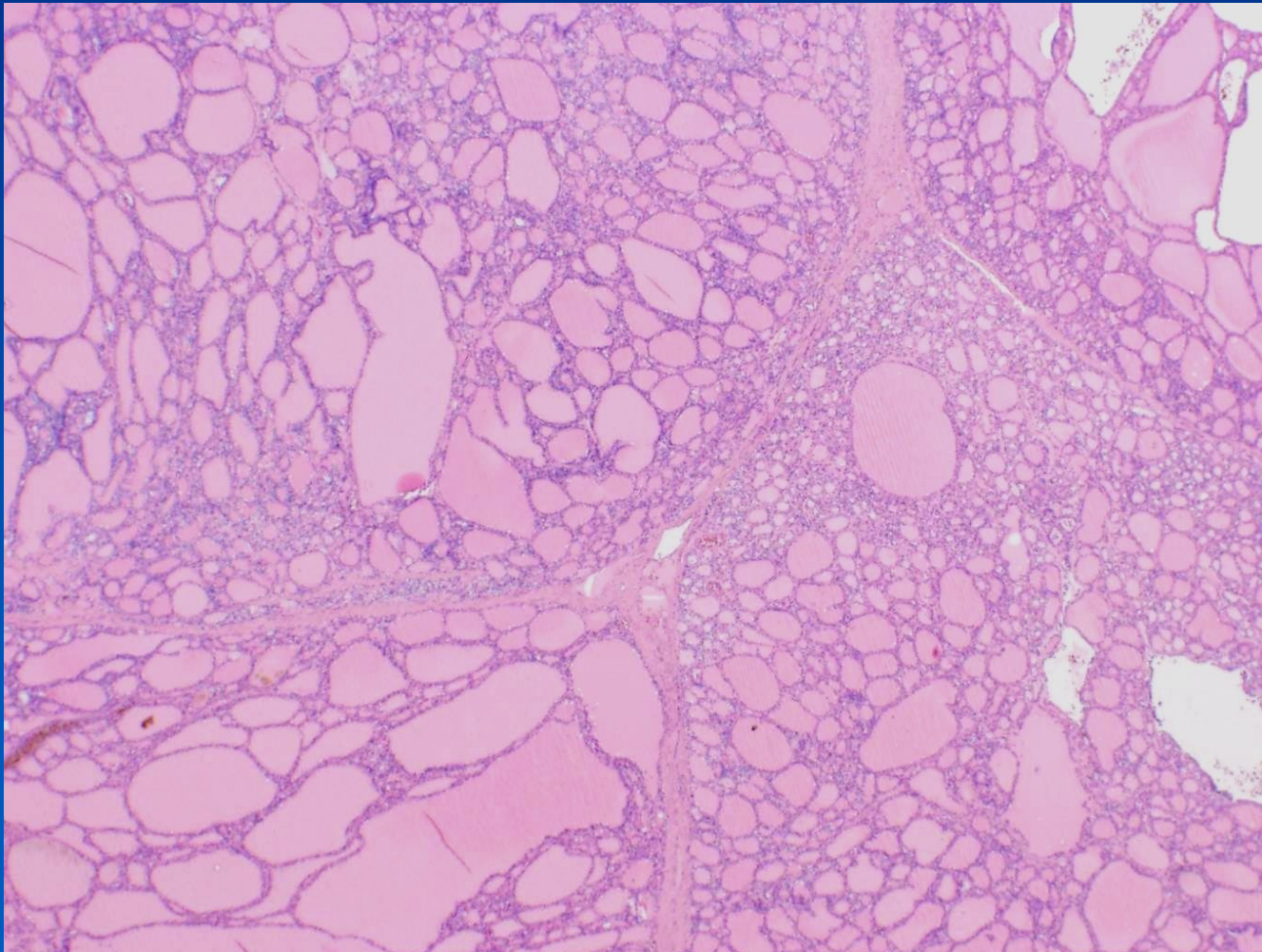
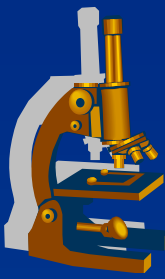
1 žlázy seskupené back-to-back (s minimem vmezeřeného stromatu)
2 myometrium

Hyperplázie štítné žlázy – koloidně nodózní struma



- x aktivace hypothalamo-hypofyzárně-thyreoidální osy (nedostatek jódu)**
- x makro:**
 - ⇒ *nepravidelná uzlovitá přestavba, barva „medová“*
 - ⇒ *případně krvácení, cysty, fibrotizace, kalcifikace*
- x mikro:**
 - ⇒ *nepravidelná aktivace, nodózní transformace*
 - ⇒ *reaktivní + případně regresivní změny*
 - ⇒ *dilatované folikly vyplněné koloidem, folikulární bb. oploštělé*

Hyperplázie štítné žlázy – koloidně nodózní struma



Hypertrofie



- x zvětšení buněk → zvětšení orgánu**
- x fyziologicky např.:**
 - ⇒ *vysoká pracovní zátěž (kosterní svalovina)*
- x patologicky např.:**
 - ⇒ *vysoká pracovní zátěž (myokard při hypertenzi nebo chlopenních vadách, muscularis propria močového měchýře např. při výrazné hyperplázii prostaty...)*
 - ⇒ *nervově podmíněná (achalázie jícnu – kontrakce muscularis propria jícnu proximálně od úseku, kde nedochází k přenosu nervového vzruchu → nemůže proběhnout peristaltická vlna)*

Metaplázie

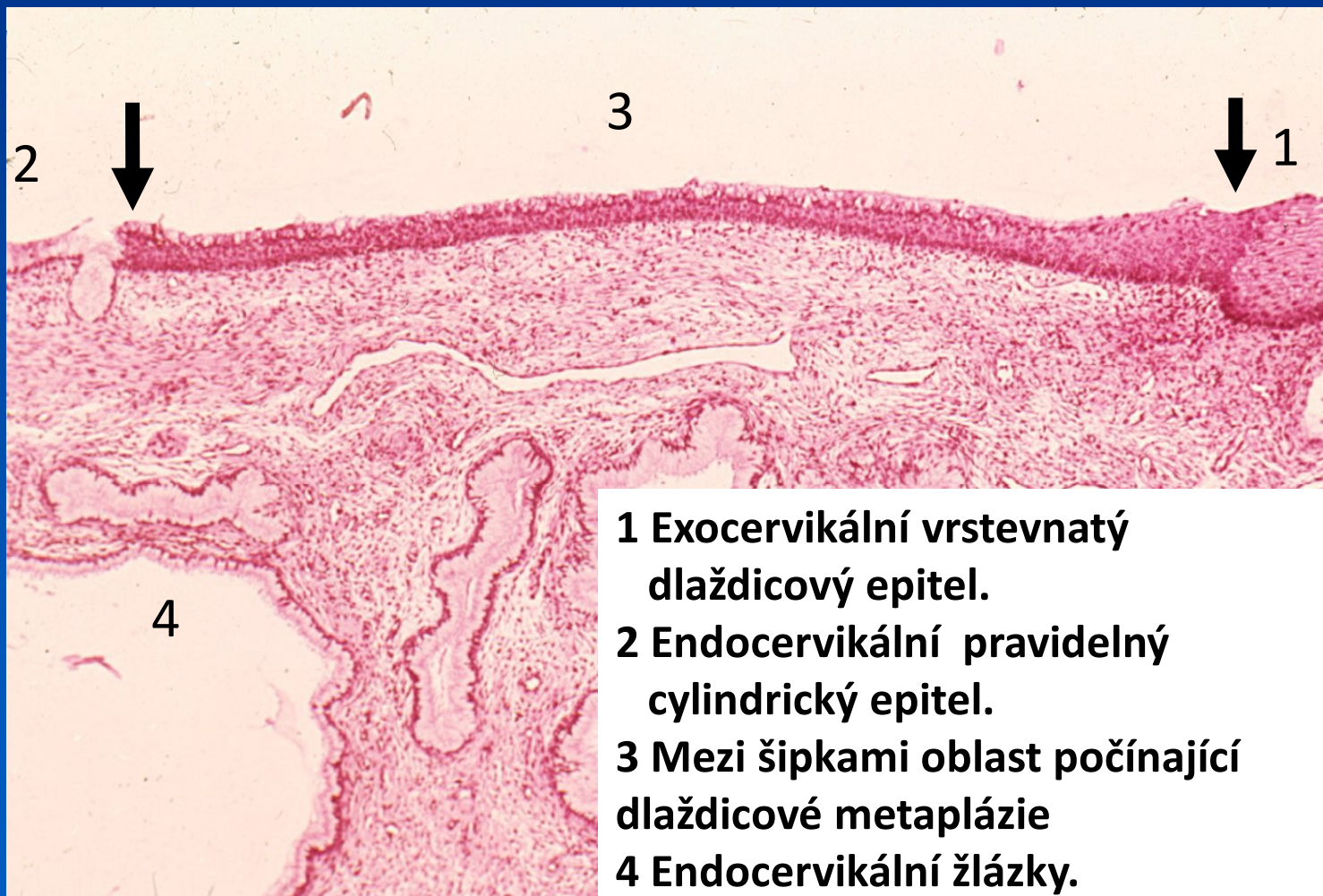
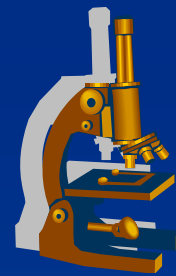


- × **změna diferencované tkáně určitého typu v typ jiný** (mechanické dráždění, avitaminóza A)

- × **typy metaplázie:**
 - ⇒ **přímá** (*modulace fenotypu bb. v normálních diferencovaných tkáních; tkáň se vyvíjí za svoji fyziologickou mez*)
 - histiocyty → epiteloidní bb., fibroblasty → myofibroblasty
 - např. osifikace v jizvě, osifikace chrupavky, leukoplakie dlaždicového epitelu

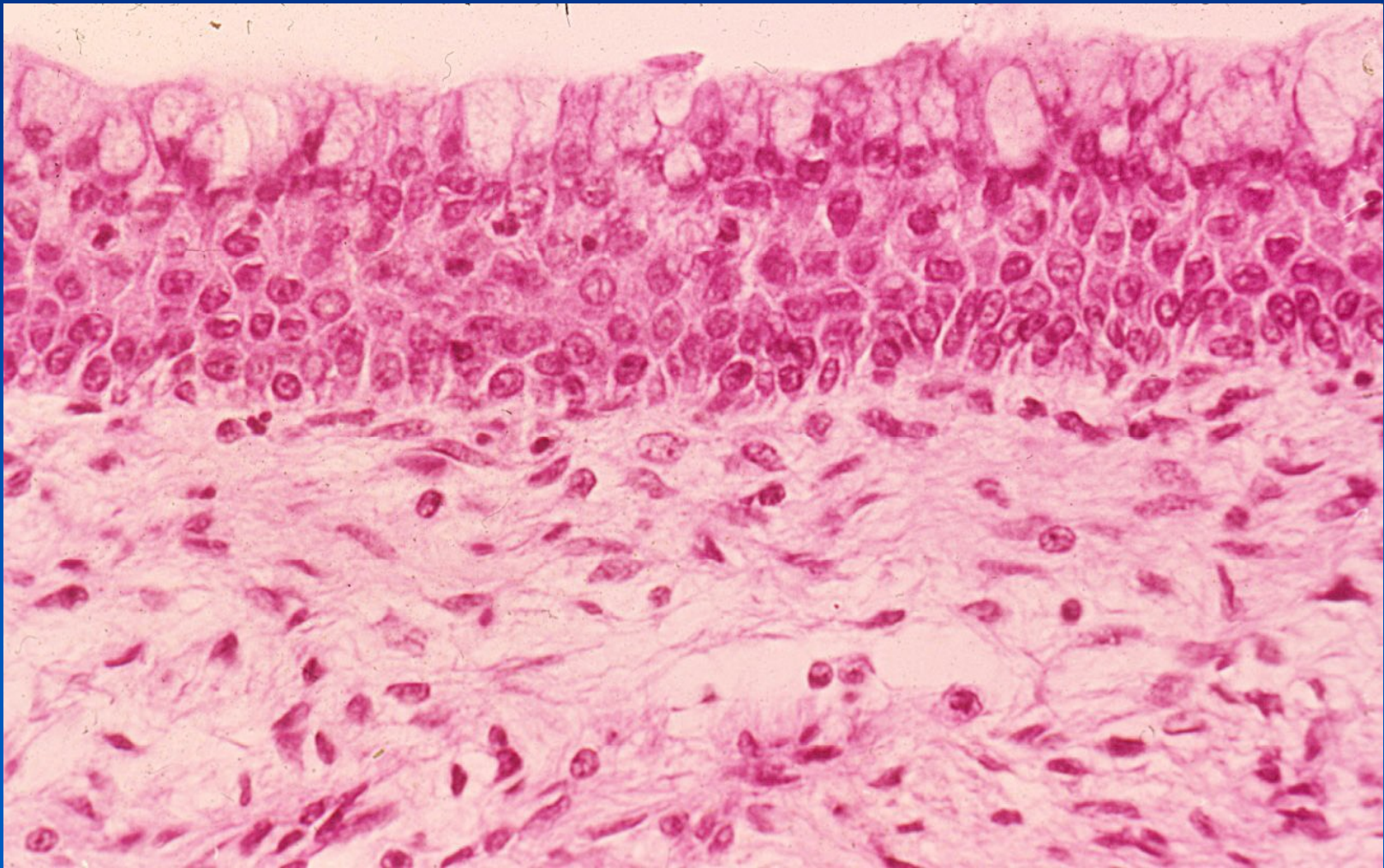
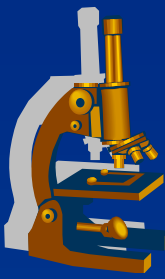
 - ⇒ **nepřímá** (*přeprogramování kmenových buněk daného orgánu*)
 - dlaždicová metaplázie (endocervikální sliznice, bronchiální epitel,...)
 - intestinální metaplázie (Barretův jícen, žaludeční sliznice...)
 - může být prekancerózou

Počínající dlaždicová metaplázie cylindr.epitelu čípku

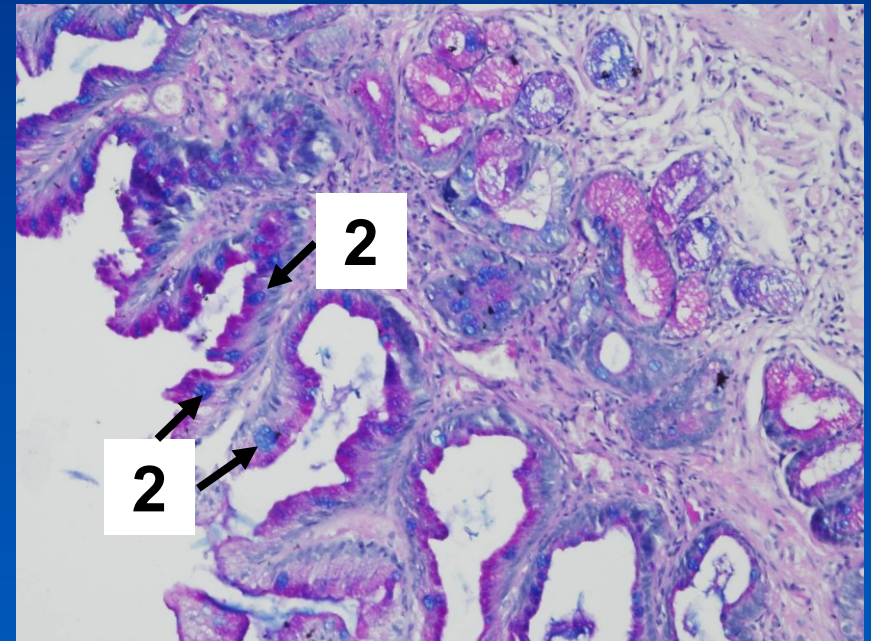
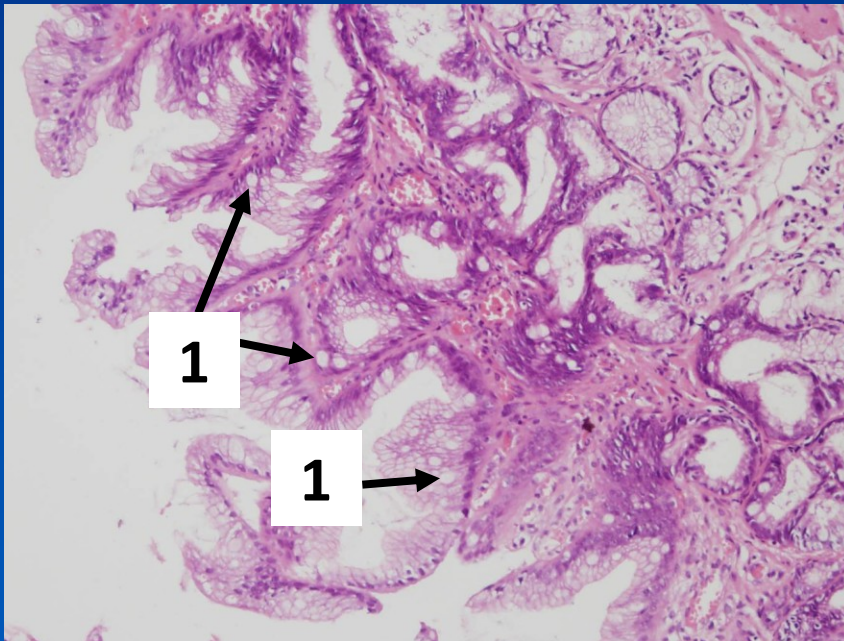
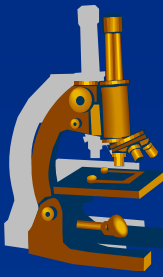


- 1 Exocervikální vrstevnatý dlaždicový epitel.
- 2 Endocervikální pravidelný cylindrický epitel.
- 3 Mezi šipkami oblast počínající dlaždicové metaplázie
- 4 Endocervikální žlásky.

Počínající dlaždicová metaplázie cylindr.epitelu čípku

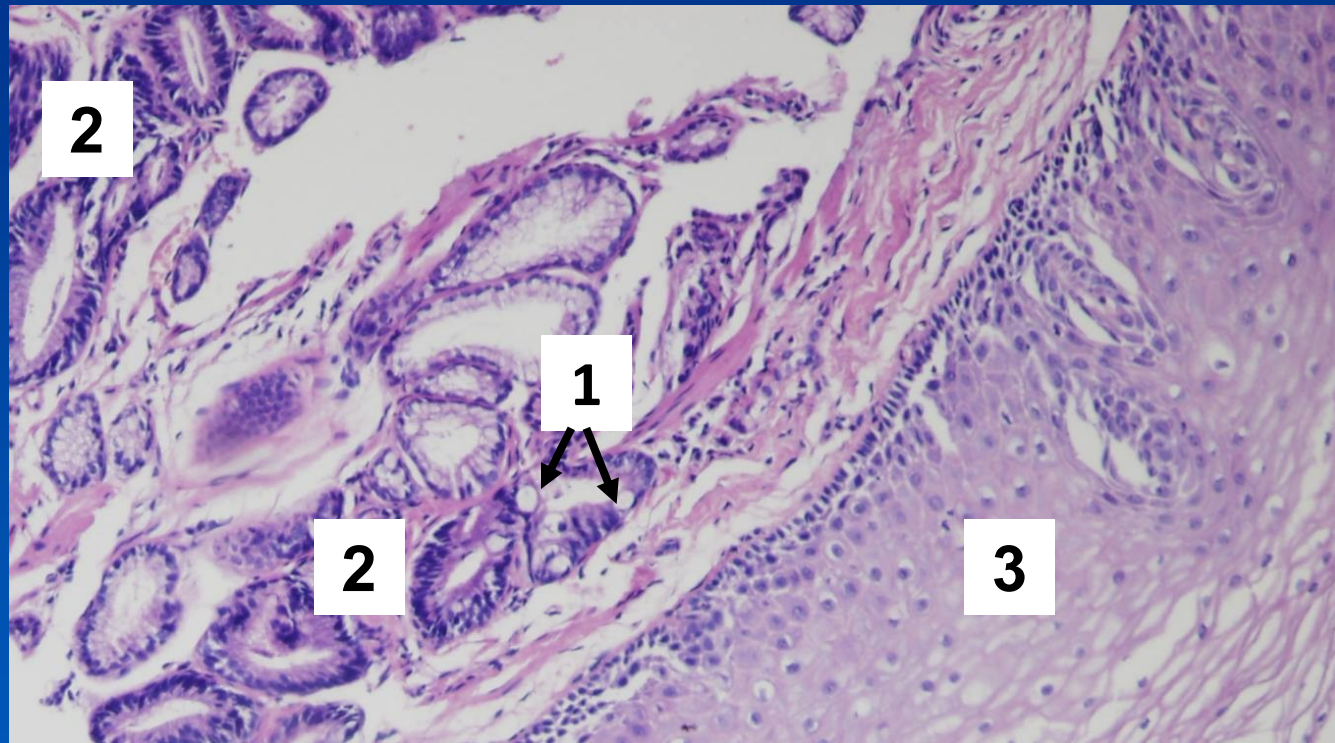


Barettův jícen



1 intestinální metaplázie (pohárkové bb.)
2 průkaz kyselých hlenů (PAS + alciánová modř)
v metaplastických bb..

Barettův jícen



- 1 intestinální metaplázie
- 2 středně těžká dysplázie v terénu metaplastického epitelu
- 3 povrchový dlaždicový epitel

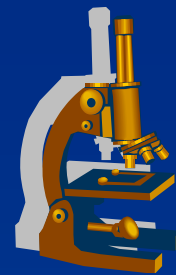
Nepravé nádory (pseudotumory)



- ✗ většinou ohraničeně rostoucí tumorózní ložisko
- ✗ makroskopicky či mikroskopicky napodobuje nádor
 - ⇒ *progresivní změny*
 - ⇒ *cysty, pseudocysty*
 - ⇒ *chronický zánět (zánětlivý pseudotumor)*
 - ⇒ *poruchy embryonálního vývoje (hamartom, choristom)*

Nepravé nádory

Progresivní změny

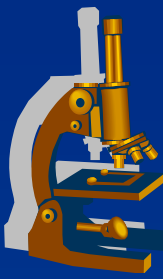


x hyperplázie, hypertrofie, hyperregenerace

- ⇒ *např. uzlovitá hyperplázie (nodózní struma, benigní hyperplázie prostaty, jaterní cirhóza)*
- ⇒ **pseudoepiteliomatózní hyperplázie** (dlouhotrvající dráždění dlaždicového epitelu při chronickém zánětu – např. okraj bércového vředu...)
- ⇒ *v některých případech se může jednat o prekancerózu (např. cirhóza, pseudoepiteliomatózní hyperplázie)*

Nepravé nádory

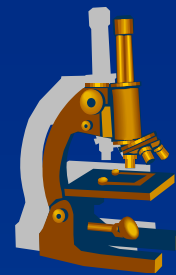
Cysty, pseudocysty



- x patologické dutiny s obsahem**
- x pseudocysty nemají výstelku**
 - ⇒ *např. pseudocysta pankreatu, postmalatická pseudocysta*

Nepravé nádory

Cysty, pseudocysty



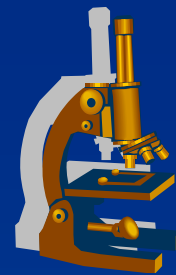
x cysty dělíme:

⇒ *dle způsobu vzniku:*

- **retenční** (aterom, mukokéla, ranula)
- **implantační** – při zavléčení epitelu do stromatu, většinou při drobných traumatech kůže (epidermoidní cysta)
- **hyperplastické** – často hormonálně podmíněné (cystická mastopatie)
- **fetální** – polycystóza ledvin, branchiogenní krční cysty
- **parazitární** – echinokokóza (játra, mozek)

Nepravé nádory

Cysty, pseudocysty



x cysty dělíme:

⇒ *dle počtu*

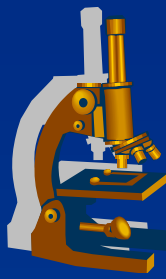
- **solitární, mnohotné** (až polycystóza)

⇒ *dle obsahu*

- **serózní, mucinózní, sebaceózní, rohové, koloidní, hemoragické**

Nepravé nádory

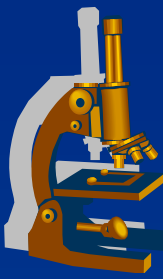
Chronické záněty



- × **na podkladě reparativních procesů**
 - ⇒ *např. Schlofferův pseudotumor kolem šicího materiálu*
- × **adnextumor**
 - ⇒ *salpingoophoritida (hnisavá)*
- × **xanthom**
 - ⇒ *fokálně nahromaděné makrofágy (žlutavá barva)*
 - ⇒ *např. xanthomatózní pyelonefritida*
- × **tuberkulom** a jiné granulomatózní procesy
- × **pseudopolypózní zánětlivá hyperplázie**
 - ⇒ *např. ulcerózní kolitida (!! v tomto terénu mohou vzniknout dysplázie ← prekanceróza !!)*

Nepravé nádory

Poruchy embryonálního vývoje



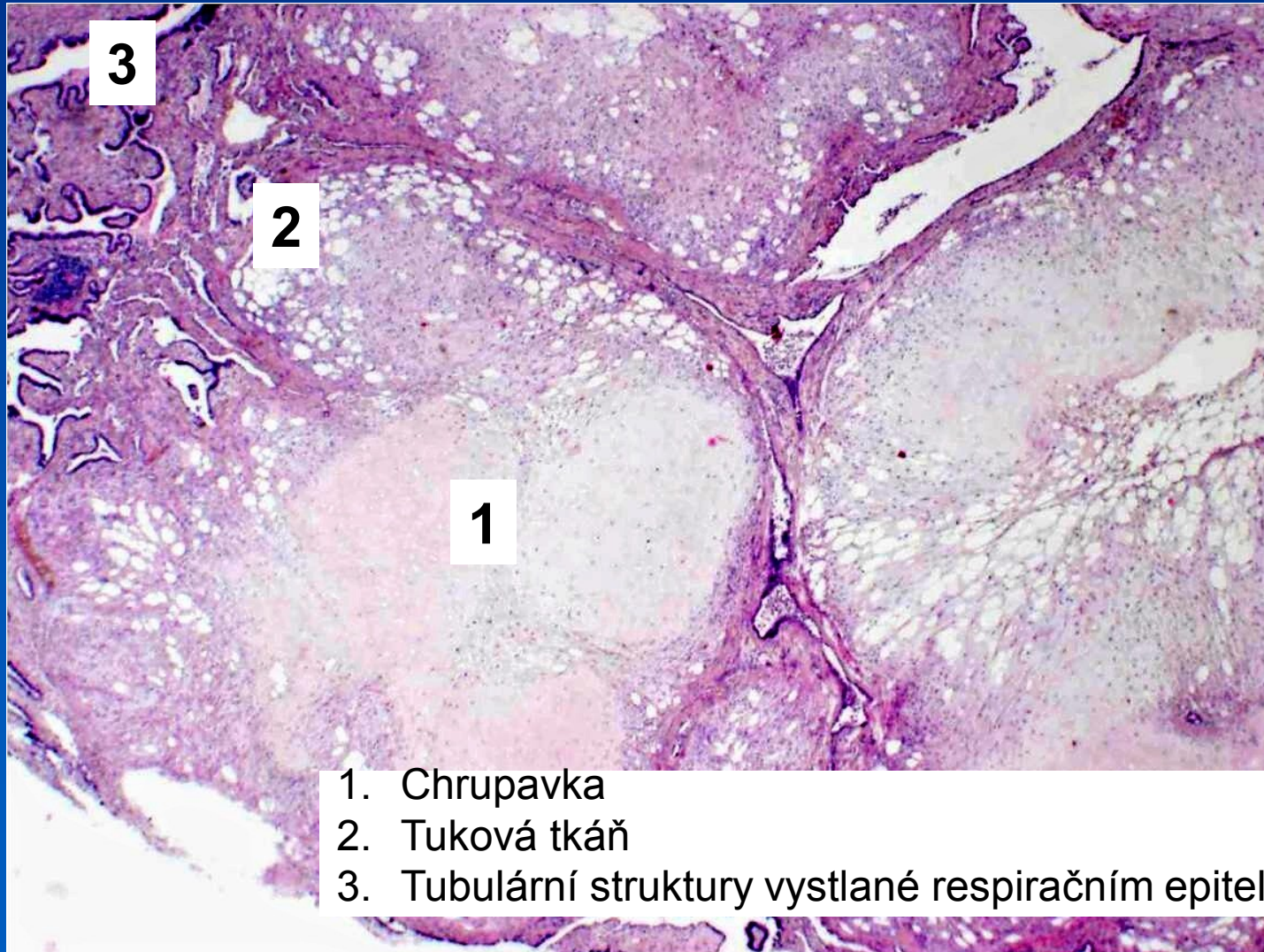
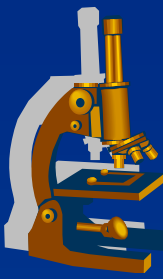
x choristie (choristom)

- ⇒ *embryonálně zbloudilá tkáň v orgánu, kam fyziologicky nepatří = heterotopie*
- ⇒ *např. nadledvina v ledvině, sliznice žaludku či tkáň pankreatu v tenkém střevě*

x hamarcie (hamartom)

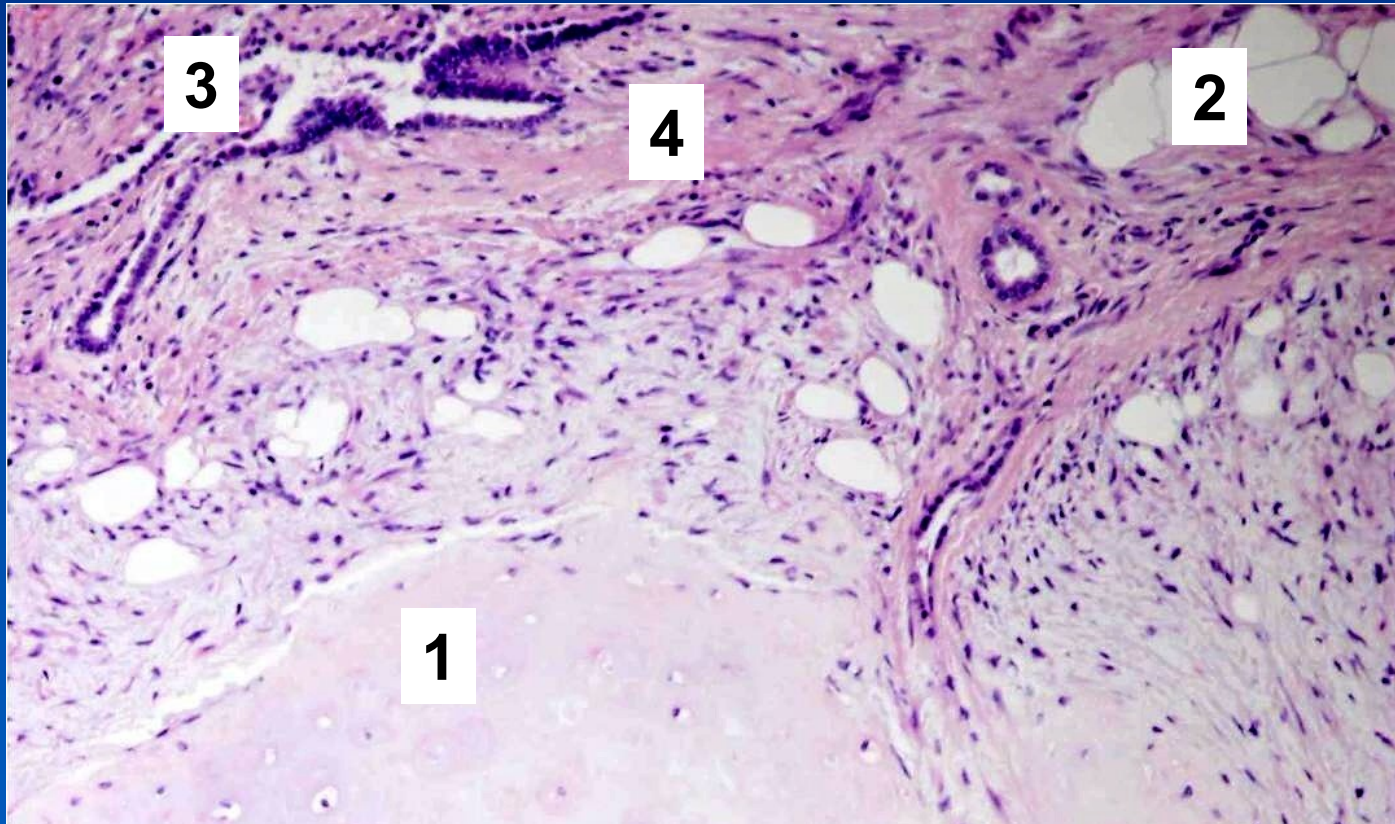
- ⇒ *embryonálně chybně zapojená tkáň v daném orgánu, tj. není anatomicky správně napojená na okolní struktury*
- ⇒ *např. chondrohamartom plic*

Chondrohamartom plic

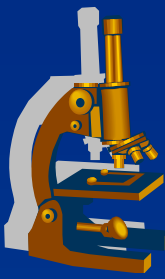


1. Chrupavka
2. Tuková tkáň
3. Tubulární struktury vystlané respiračním epitelem

Chondrohamartom plic



1. Chrupavka
2. Tuková tkáň
3. Tubulární struktury vystlané respiračním epitelem
4. Vazivo

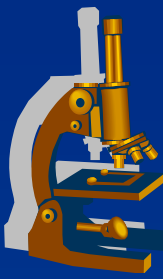


OBEČNÁ ONKOLOGIE

Onkogeneze odpřednášena!!!!!!

OBEČNÁ ONKOLOGIE

základní pojmy



x nádor (tumor, neoplázie)

⇒ *utvářen buňkami, které se neregulovaně dělí*

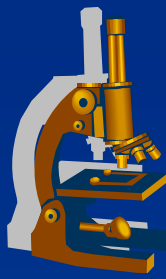
x pleiomorfie (polymorfie, polymorfismus)

⇒ *tvarová i velikostní jaderná i buněčná variabilita*

⇒ *vysoký stupeň jaderných i buněčných atypií, kterými se nádor ostře odlišuje od jakékoli normální tkáně*

OBEČNÁ ONKOLOGIE

základní pojmy



x dysplazie epitelu = prekanceróza

⇒ *mikroskopicky charakterizovaná:*

- ztrátou uniformity buněk
- změnami strukturálního uspořádání buněk v epitelové výstelce

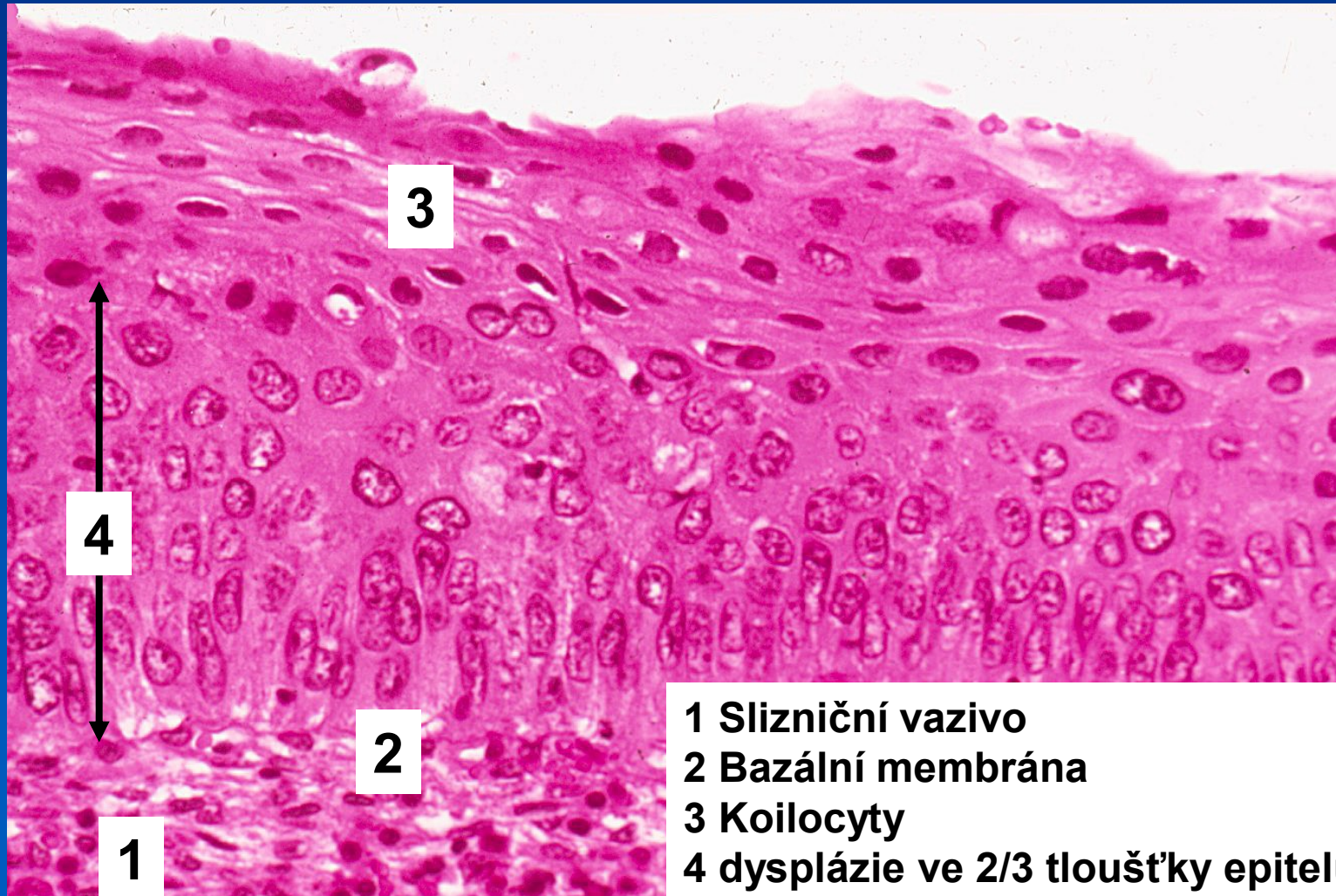⇒ *klasifikace:*

- **dysplázie nižšího a vyššího stupně (low a high grade)**
- **dysplázie mírná, střední a těžká**

⇒ *k progresi dysplazie v carcinoma in situ a invazivní karcinom nedochází vždy, dysplazie nižšího stupně může být do určité míry reverzibilní, naopak riziko progresu v karcinom je vysoké u high grade dysplazií*

Příklad dysplázie

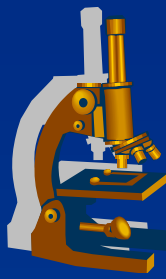
High-grade CIN (CIN II)



- 1 Slizniční vazivo
- 2 Bazální membrána
- 3 Koilocyty
- 4 dysplázie ve 2/3 tloušťky epitelu

OBEČNÁ ONKOLOGIE

základní pojmy



x anaplázie

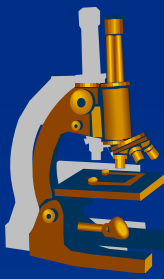
- ⇒ *úplná ztráta diferenciacie*
- ⇒ *morfologie anaplastických tumorů může připomínat nezralou, embryonální tkáň*

x carcinoma in situ

- ⇒ *lokalizovaná léze neoplastického charakteru, která však nemá znaky infiltrativního růstu*
- ⇒ *zůstává ohraničena bazální membránou (= preinvazivní karcinom)*

OBEČNÁ ONKOLOGIE

základní pojmy



x invazivní karcinom

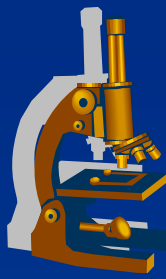
- ⇒ *finální krok v procesu mnohastupňové kancerogeneze*
- ⇒ *invaze nádorových buněk přes bazální membránu*
- ⇒ *metastatický potenciál*

x desmoplasie / desmoplastická reakce stromatu

- ⇒ *produkce pojivové tkáně buňkami nádorového stromatu*

OBEČNÁ ONKOLOGIE

etiologie tumorů



x multifaktoriální (není kompletně známa)

⇒ *vlivy zevního prostředí*

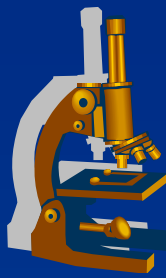
- ionizující záření
- kancerogeny (cigarety, aflatoxiny, nitrosaminy a amidy,)
- onkogenní viry (HPV, EBV, HTLV-1, HSV-8), bakterie (Helicobacter)

⇒ *vlivy endogenní – dědičné*

- odhaduje se, že cca **15%** všech zhoubných tumorů má genetický podklad
- **familární typy nádorů** – např. akutní myeloidní leukémie u Fanconiho anémie; nádory mléčné žlázy a ovária při germinální mutaci **BRCA1** či **BRCA2**; **familární adenomatózní polypóza**, **neurofibromatóza typu 1 a 2**, **tuberózní skleróza**, **Liův-Fraumeniho syndrom**

OBEČNÁ ONKOLOGIE

vlastnosti tumorů



x shodné znaky nádorů s orgány:

- ⇒ *všechny mají parenchym a stroma*
- ⇒ *nádorové bb. často vzhledem napodobují bb., ze kterých nádor vznikl*
- ⇒ *nádorové bb. mohou pokračovat v některých funkcích mateřského orgánu*

x odlišné znaky nádorů od orgánů:

- ⇒ *nepřispívají k homeostáze těla*
- ⇒ *obvykle rostou rychleji než okolní tkáň*
- ⇒ *některé benigní a většina maligních tumorů nikdy nezastaví svůj růst*

OBEČNÁ ONKOLOGIE

vlastnosti tumorů



x **obecná stavba nádorů:**

⇒ *parenchym (vlastní nádorové buňky)*

⇒ *stroma (vazivová tkáň a cévy → opora nádoru a výživa)*

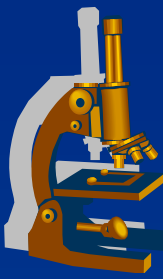
x **u rychle rostoucích tumorů (nebo po chemoterapii)**

často oběhové změny:

⇒ *edém, krvácení, regresivní změny až nekróza (častěji v maligních nádorech)*

OBEČNÁ ONKOLOGIE

znaky malignity

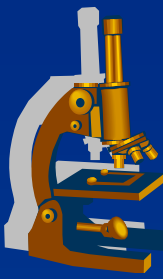


× cytologické změny (atypie) nádorových buněk:

- ⇒ *různá velikost buněk a jader (pleiomorfie, anizokaryóza, anizocytóza)*
- ⇒ *zvětšení jader*
- ⇒ *zvýšení nukleocytoplazmatického indexu (změna poměru objemu jádra a cytoplazmy ve prospěch jádra) = tzv. **N/C poměr***

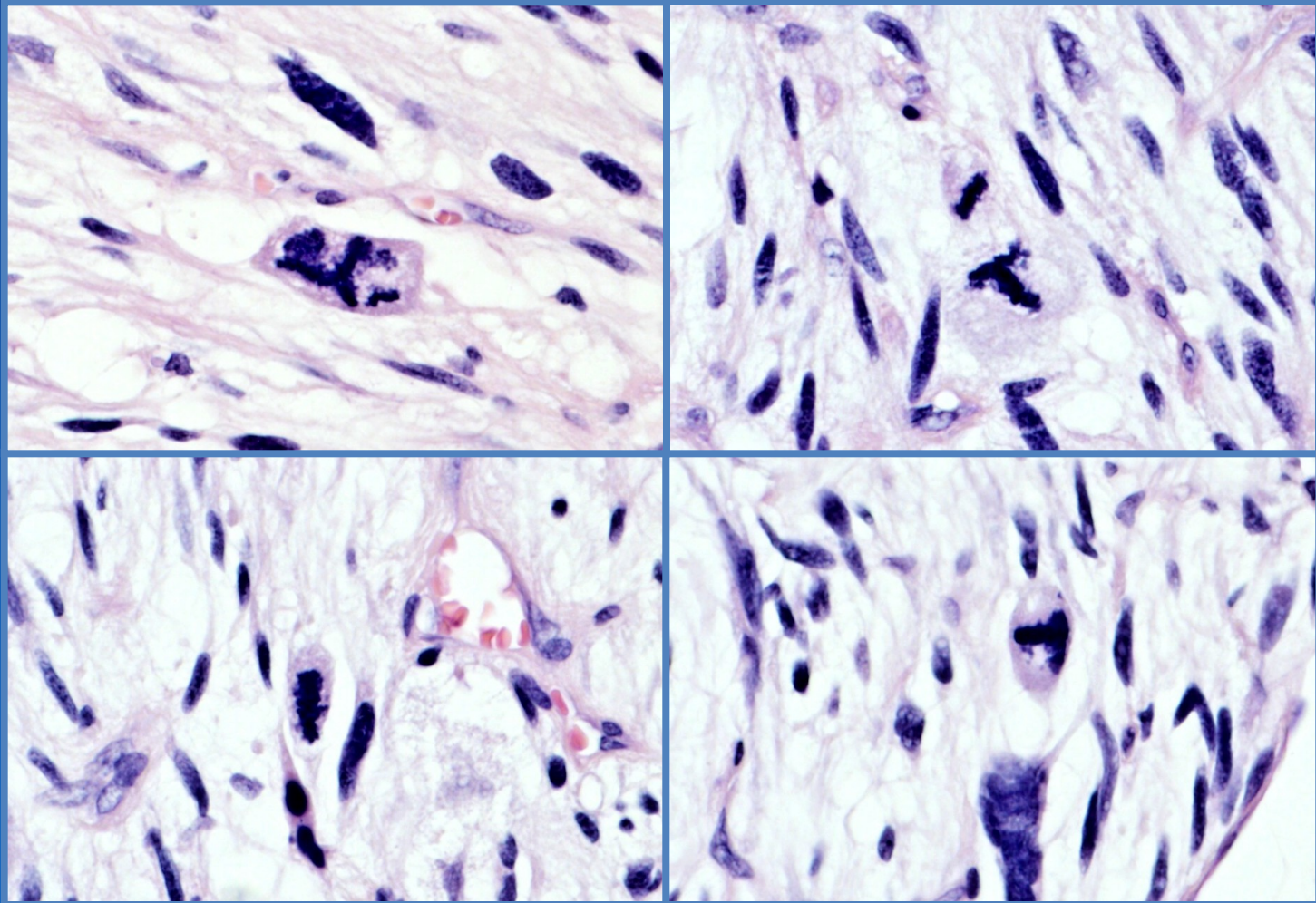
OBEČNÁ ONKOLOGIE

znaky malignity




- ⇒ *zvýšená barvitelnost jader (hyperchromázie)*
- ⇒ *nepravidelnosti chromatinu (hrubá chromatinová kresba, hrudky chromatinu)*
- ⇒ *nepravidelný tvar jaderné membrány (zářezy, undulace)*
- ⇒ *zvýšený počet mitóz*
- ⇒ *atypické mitózy (tripolární, multicentrické, asymetrické)*
- ⇒ *někdy mnohojaderné buňky, laločnatá jádra*

Atypické mitózy



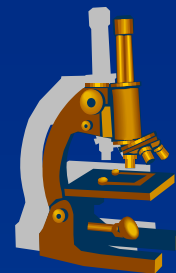
Základní charakteristiky benigních a maligních nádorů



	Benigní	Maligní
Struktura	Podobná normálním buňkám	Abnormální, menší podobnost s norm.bb.
Mitózy	Málo	Časté, i atypické
Růst	Většinou expanzivní	Invazivní
Rychlost růstu	Pomalá	Rychlá
Trvání růstu	Může se zastavit	Většinou se nezastaví
Enkapsulace	Obvyklá	Zřídka
Metastázování	Ne	<u>Často</u>
Vliv na pacienta	Poškození dané lokalizací	Výrazné poškození (invaze, metastázování)



Komplexní určení nádoru



1. MIKROSKOPICKÉ VYŠETŘENÍ

⇒ + doplňující vyšetření (*imunohistochemie, histochemie, molekulárně biologické metody, elektronová mikroskopie*)

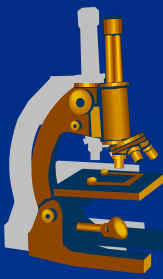
2. TYPIZACE NÁDORU

⇒ *histogenetická klasifikace podle výchozí tkáně*

- *nádory epitelové, mezenchymové, neuroektodermální, germinální a smíšené*



Komplexní určení nádoru



3. GRADING

- ⇒ *určení **stupně diferenciace** = stupně histologické podobnosti nádoru s buňkami či tkání původu → lze odhadnout klinické chování*
- ⇒ *G1 – dobře diferencovaný tumor*
- ⇒ *G2 – středně diferencovaný tu*
- ⇒ *G3 – nízce (špatně) diferencovaný tu*
- ⇒ *G4 – nediferencovaný (anaplastický) tu*

4. STAGING

- ⇒ *určení **stádia** onemocnění*
- ⇒ *u solidních tumorů (= ne leukémií a lymfomů) v naprosté většině dle **TNM klasifikace** (Tumor Node Metastasis)*

Nomenklatura tumorů

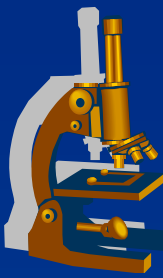


× předpona = tkáň, ze které tumor vzešel
(např. *fibr-*, *chondr-*, *leiomyo-*, *hemangio-*, *lipo-*)



× přípona – *om/sarkom/karcinom*

Závěrečná diagnóza od patologa



= typizovaný tumor + stupeň diferenciacie + pTNM

+ event. další významné znaky – např. speciální grade, angioinvaze, přítomnost hormonálních receptorů, overexprese sledovaných genů (např. pro účely prediktivní (predikce odpovědi na terapii, volba terapie) a prognostické onkologie...)

např.:

- Tubulární adenokarcinom kolorekta, špatně diferencovaný (G3), pT3 N1 M1
- Acinární adenokarcinom prostaty, Gleason skóre 7(3+4), pT2N0M0
- Světlobuněčný renální karcinom, nukleární grade 2 dle Fuhrmanové, pT3NXMX
- Invazivní duktální karcinom mammy, nízce diferencovaný (G3), ER+, PR-, overexprese HER-2 (skóre 3)

Diagnostický algoritmus



Klinické příznaky
Klinické vyšetření

Podezření na tumor?

ano

ne

Zobrazovací vyšetření
(RTG, USG, CT, MR,
angiografie, scintigrafie)

ne

Suspektní tumor?

ano

Stanovení klinického
stádia → léčba

Probatorní biopsie

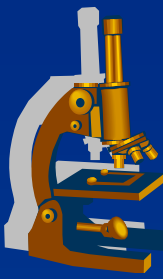
Benigní tumor,
pseudotumor

Typing,
gradeing,
stageing

Maligní
tumor

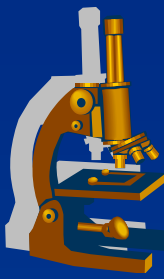


Léčba nádorů



- ✘ protinádorová léčba se snaží **maximálně redukovat** (v ideálním případě odstranit) **všechny nádorové buňky**
 - ⇒ *problémy: inoperabilní tumory, rezistence k terapii, toxicita léčby, pozdní nežádoucí účinky léčby*
- ✘ **paliativní léčba**
 - ⇒ *komplexní podpůrná léčba poskytovaná pacientům s nevléčitelným onemocněním za účelem zvýšit kvalitu (často nikoliv kvantitu) života*
- ✘ **nejúčinnější je PREVENCE!**

Typy léčby



x operace

⇒ *pokud to jde (u solidních nádorů)*

x chemotp.

⇒ *samostatně např. u akutních leukémií; u agresivních tumorů často i ve formě neoadjuvance*

x radiotp.

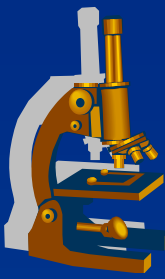
⇒ *samostatně lze u epidermálních karcinomů; paliativní léčba*

x hormonotp.

⇒ *např. u karcinomu prsu, endometria, prostaty*

⇒ *při histologickém vyšetření se stanovuje přítomnost hormonálních receptorů na nádorových buňkách*

Typy léčby

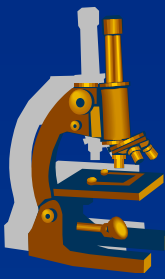


x biotp.

⇒ *cytokiny (IFN α , IFN γ , IL-2), monoklonální protilátky*

⇒ ?? efekt ??

x v budoucnu **genová tp..???**



Děkuji za pozornost...