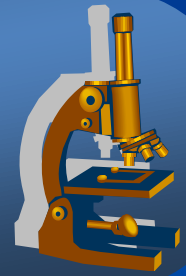


# ***5. praktikum z obecné patologie***



Nádory II (hematoonkologie).  
Patologie LU.

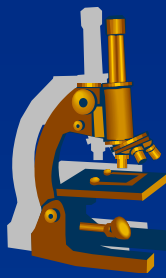
# *Náplň praktika*

---



- Hematopoéza
- Nádory myeloidní řady
- Nádory lymfoidní řady
  - *NHL*
  - *HL*
- Reaktivní změny LU

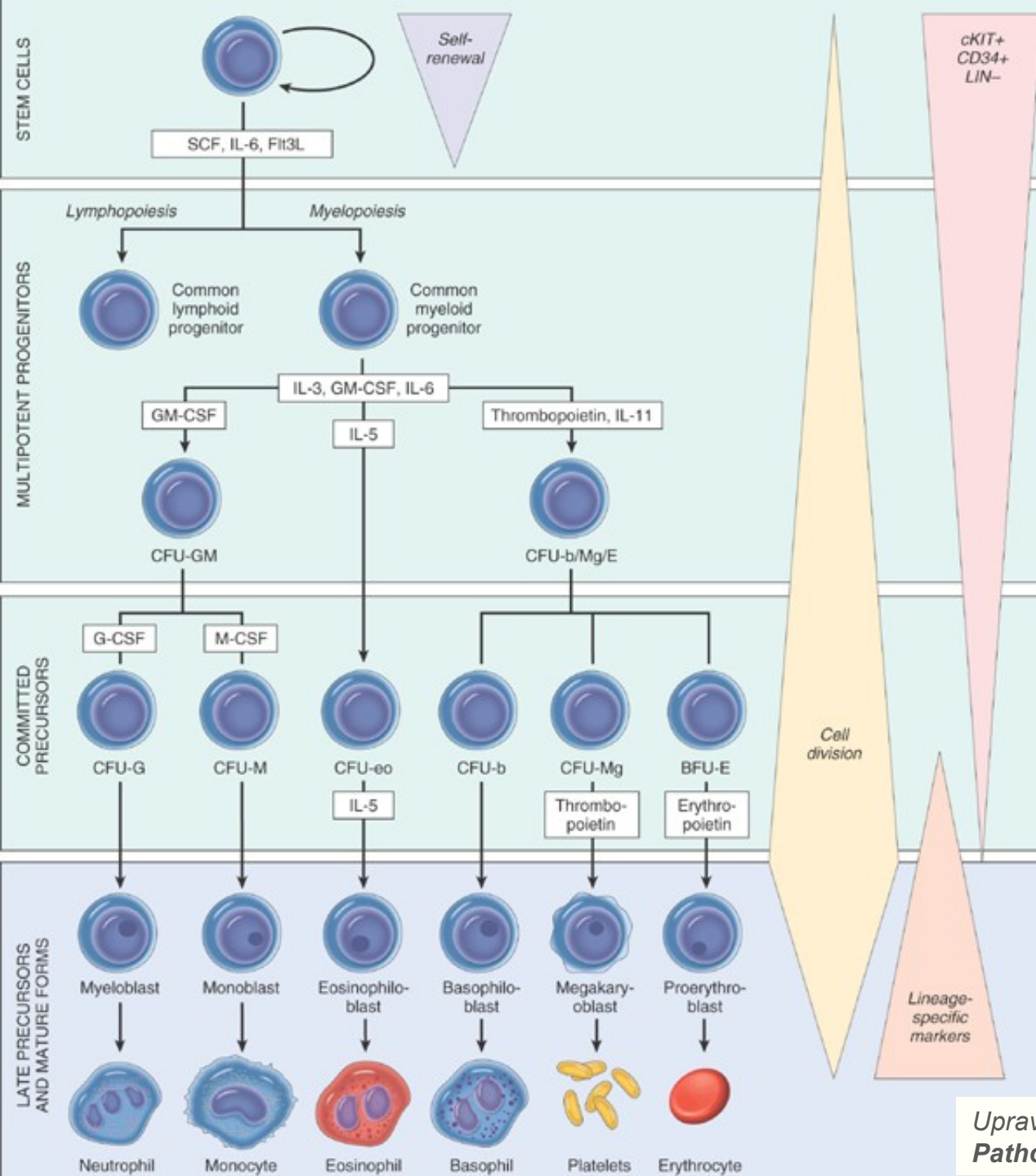
# Hematopoéza



- vychází z **hematopoetické kmenové buňky**
- **HSCs (*Hematopoietic Stem Cells*) jsou pluripotentní, mají schopnost sebeobnovy**

⇒ v důsledku asymetrického dělení vznikají:

- fenotypicky identické bb. – tj. HSCs
- fenotypicky odlišné bb. – tj. multipotentní bb. (progenitorové bb. myeloidní řady nebo progenitorové bb. lymfoidní řady)
  - z HSC vznikají všechny bb. hematopoézy
- hematopoéza regulována pomocí růstových faktorů (RF)
- receptory pro RF jsou exprimovány během vývoje a diferenciace krevních buněk



## Hematopoetické kmenové bb:

- v KD zcela oj (<0,1%); dělí se minimálně, schopny sebeobnovy, morfologicky připomínají ly

## Progenitorové bb:

- v KD zcela oj (<0,1%); dělí se minimálně, schopny sebeobnovy???, morfologicky připomínají ly

## Progenitorové bb:

- dělí se intenzivně, morfologicky připomínají ly

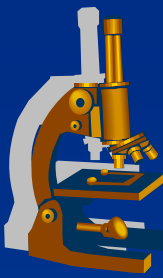
## Prekurzorové bb:

- dělí se intenzivně, morfologicky připomínají ly/zralější elementy

## Pozdní prekurzorové a zralé bb.:

- morfologicky diferencované

# Hematoonkologické choroby



- **Leukémie (hemoblastózy)**

- *nádorové bb. difúzně infiltrují KD, následně v různé míře leukemizují (do periferní krve)*
- *infiltrace periferních orgánů (jater, sleziny, LU, mozkových plen, gonád...)*

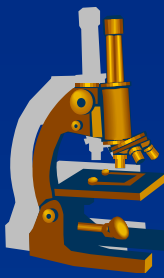
- **Lymfomy (hemoblastomy)**

- *neoplastické bb. tvoří nádorovou masu (nejčastěji v LU, ale i extranodálně)*

! lymfomy se ale mohou projevit i leukemickými infiltráty a naopak leukémie solidními tumory (např. měkkých tkání)

⇒ **jedná se tedy o tutéž jednotku s variabilní klinickou prezentací**

# Hematoonkologické choroby

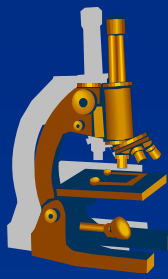


- **Myeloidní neoplázie**
  - *z kmenových bb., které jsou normálně zdrojem formovaných krevních elementů (granulocytů, ery, destiček)*
  - *3 kategorie:*
    - Akutní myeloidní leukémie
    - Chronické myeloproliferativní choroby
    - Myelodysplastický syndrom
- **Lymfoidní neoplázie**
  - *2 kategorie*
    - Non-hodgkinské lymfomy (vč. lymfocytární leukémie a dyskrázie plazmatických buněk)
    - Hodgkinův lymfom
- **Histiocytární neoplázie**

# Etiopatogeneze leukémií, lymfomů



- ???
- **hereditární syndromy**
  - *syndromy s vrozenou genetickou instabilitou (Bloomův sy, ataxia teleangiectasia...), Downův sy, NF typ I...*
- **onkogenní viry**
  - *HTLV-1, EBV, HSV-8*
- **chronická stimulace imunitního systému**
  - *Helicobacter pylori, gluten-senzitivní enteropatie (celiakie)*
- **iatrogenní příčiny**
  - *radioterapie, chemoterapie*
- **kouření**



# ***NÁDORY MYELOIDNÍ ŘADY***

***Vychází z HSCs → monoklonální proliferace  
nádorových buněk nahradí normální buňky KD***

✘Hematopoéza

• **Nádory myeloidní řady**

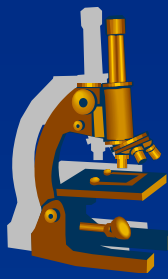
• Nádory lymfoidní řady

▢NHL

▢HL

• **Reaktivní lymfadenopatie**





1. **Myelodysplastický syndrom (*MDS*)**
2. **Akutní myeloidní leukémie (*AML*)**
3. **Myeloproliferativní onemocnění**

✘ Hematopoéza

• **Nádory myeloidní řady**

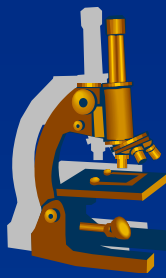
• Nádory lymfoidní řady

▣ *NHL*

▣ *HL*

• **Reaktivní lymfadenopatie**

# MDS



- **skupina chorob charakterizovaná defektní maturací myeloidních progenitorových bb.**
- ***KD: hypercelulární / normocelulární***
- ***periferní krev: cytopenie 1 / více řad***
- ***riziko transformace do AML***
  - abnormální klon kmenové bb. je geneticky nestabilní → přídatné mutace → AML
- **u starších pacientů**
  - *většinou náhodný nález (únava, infekce, krvácivost...)*
  - *incidence 1-2/100 000 (u starých lidí cca 40/100 000!)*

✘ Hematopoéza

• **Nádory myeloidní řady**

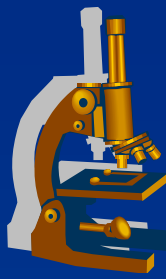
• Nádory lymfoidní řady

▣ NHL

▣ HL

• **Reaktivní lymfadenopatie**

# MDS



- **WHO klasifikace (netřeba aktivně vědět)**
  - ⇒ Refrakterní anémie (RA)
  - ⇒ RA s ringsideroblasty
  - ⇒ RA s dysplázií více řad
  - ⇒ RA s excesem blastů 1, 2
  - ⇒ MDS neklasifikovatelný
  - ⇒ MDS s delecí 5q
- exitus v důsledku selhání KD či transformace do AML
- tp.: alogenní transplantace KD

✗ Hematopoéza

• **Nádory myeloidní řady**

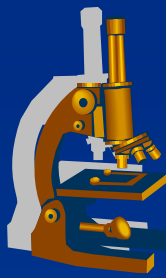
• Nádory lymfoidní řady

⇒ NHL

⇒ HL

• Reaktivní lymfadenopatie

# AML



- **ztráta schopnosti diferenciaci HSC či myeloidní progenitorové b.**
- **KD zaplavena nádorovými blasty, které vyplavovány do periferní krve**
- **hiatus leucemicus**
- **leukemické infiltráty v KD, játrech, slezině, LU...**
- **vzácně se AML projeví jako solidní tumor (granulocytární sarkom)**
- **v kterékoli věkové kategorii, častěji u dospělých**
  - *anémie (únava, bledost)*
  - *trombocytopenie (krváčivost)*
  - *leukopenie (bakteriální infekce, záněty v DÚ)*
- **obecně velmi špatná prognóza !**

×Hematopoéza

• **Nádory myeloidní řady**

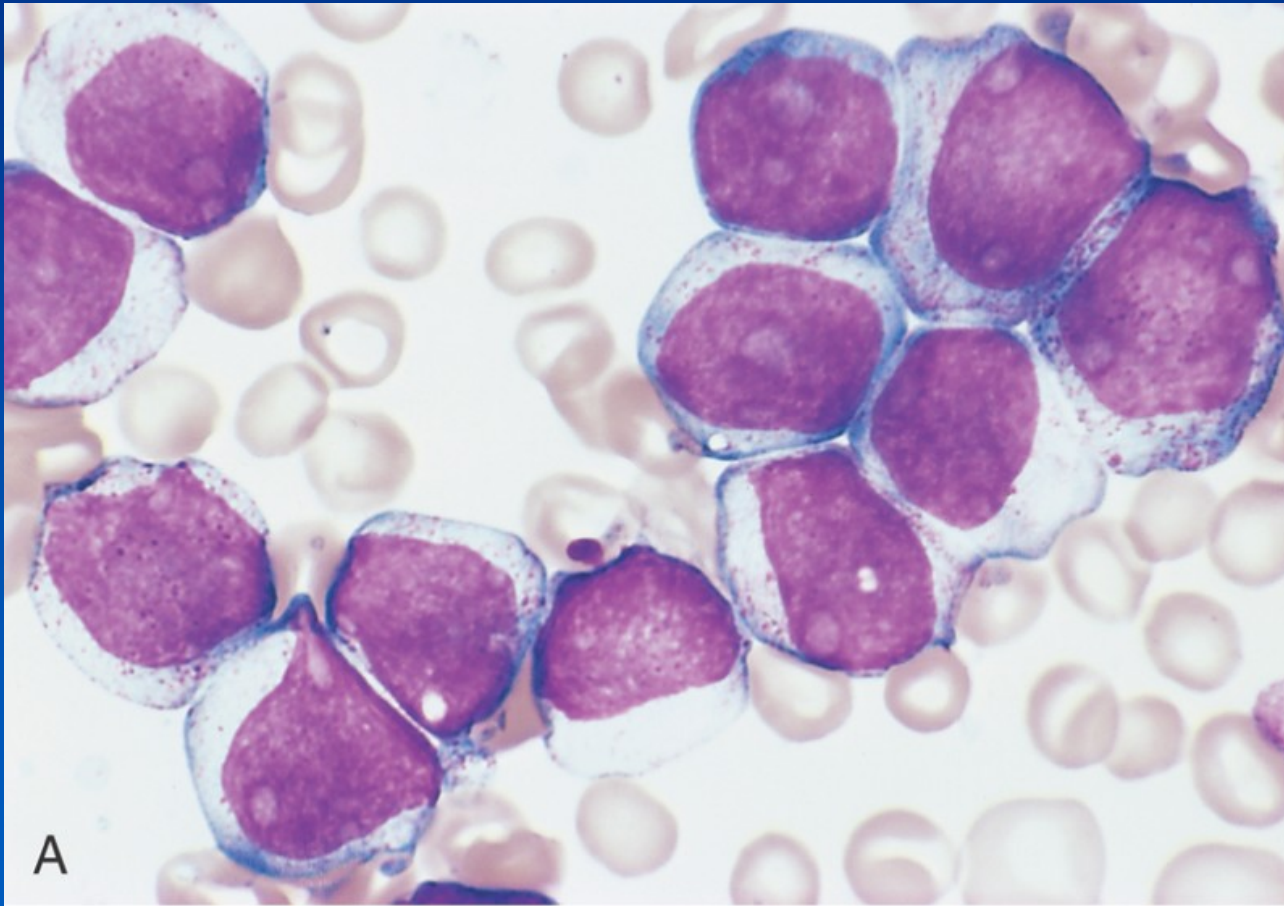
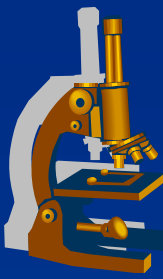
• Nádory lymfoidní řady

▣NHL

▣HL

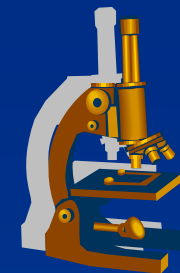
• **Reaktivní lymfadenopatie**

# AML



Kumar et al: Robbins & Cotran Pathologic Basis of Disease, 8th Edition.  
Copyright © 2009 by Saunders, an imprint of Elsevier, Inc. All rights reserved.

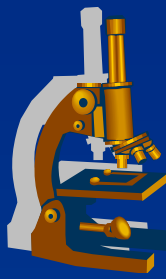
# Myeloproliferativní choroby



- **nádorové myeloidní progenitory si udržují schopnost terminální diferenciaci při dysregulované / zvýšené proliferaci**
- **v periferní krvi zmnožena 1 / více řad formovaných elementů (granulocytů, ery, destiček)**
- **nádorové buňky osídlují také sekundární hematopoetické orgány (slezinu, játra, LU)**
  - *hepatosplenomegalie, lymfadenopatie, extramedulární hematopoéza*
- **chronicky probíhající choroby dospělého věku**
  - často dochází k postupné fibróze KD
  - mnohdy hrozí progrese do AML

- **Hematopoéza**
- **Nádory myeloidní řady**
- **Nádory lymfoidní řady**
  - *NHL*
  - *HL*
- **Reaktivní lymfadenopatie**

# Myeloproliferativní choroby



- v důsledku genetických alterací je v nádorových bb. **zvýšená tyrozinkinázová aktivita** (= získaná genetická porucha) ⇒ **tp.**
- **tp.:**
  - nízké dávky CHT (zpomalující progresi)
  - inhibitory tyrosinkináz (viz. dále u CML)
  - venepunkce (u PV)
  - alogenní transplantace KD

×Hematopoéza

• **Nádory myeloidní řady**

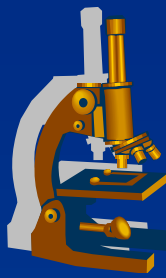
• Nádory lymfoidní řady

▣ **NHL**

▣ **HL**

• **Reaktivní lymfadenopatie**

# Myeloproliferativní choroby



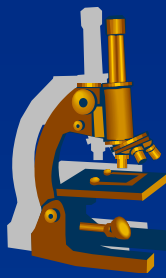
- 1. Chronická myeloidní leukémie**
- 2. Esenciální trombocytémie**
- 3. Polycythaemia vera (rubra)**
- 4. Chronická idiopatická myelofibróza**
- 5. Chronická neutrofilní leukémie**
- 6. Chronická eozinofilní leukémie**
- 7. Chronická myeloproliferativní choroba, neklasifikovatelná**

✘ Hematopoéza

- **Nádory myeloidní řady**
- Nádory lymfoidní řady
  - NHL
  - HL
- Reaktivní lymfadenopatie



# CML



- získaná genetická abnormalita:
  - v důsledku reciproční translokace **t(9;22)** vzniká na 22. chromozomu **BCR-ABL** fúzní gen = **Philadelphský chromozom**
  - **chimérický protein BCR-ABL je tyrozinkináza**
- CML vzniká z pluripotentní kmenové b.
- klinické příznaky:
  - **pomalá progrese (únava, slabost, hubnutí)**
  - **fáze akcelerace**
  - **blastický zvrát (~ AML)**
- tp.:
  - ⇒ Imatinib mesylát (inhibitor BCR-ABL tyrozinkinázy)
  - ⇒ alogenní transplantace KD

✘Hematopoéza

• **Nádory myeloidní řady**

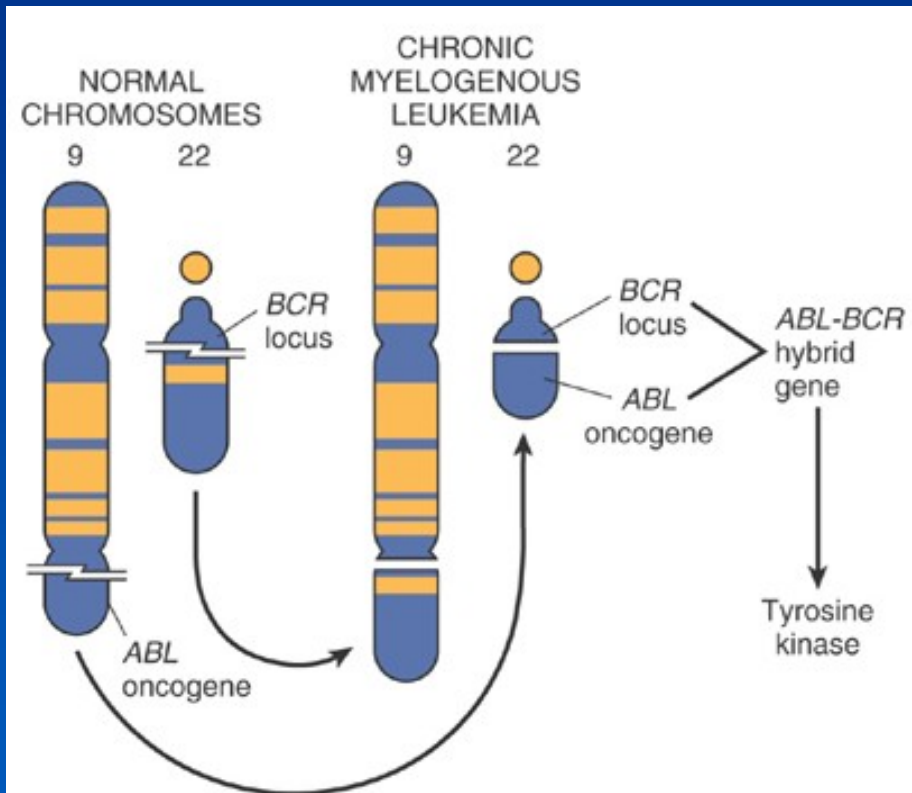
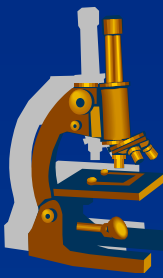
• Nádory lymfoidní řady

⇒NHL

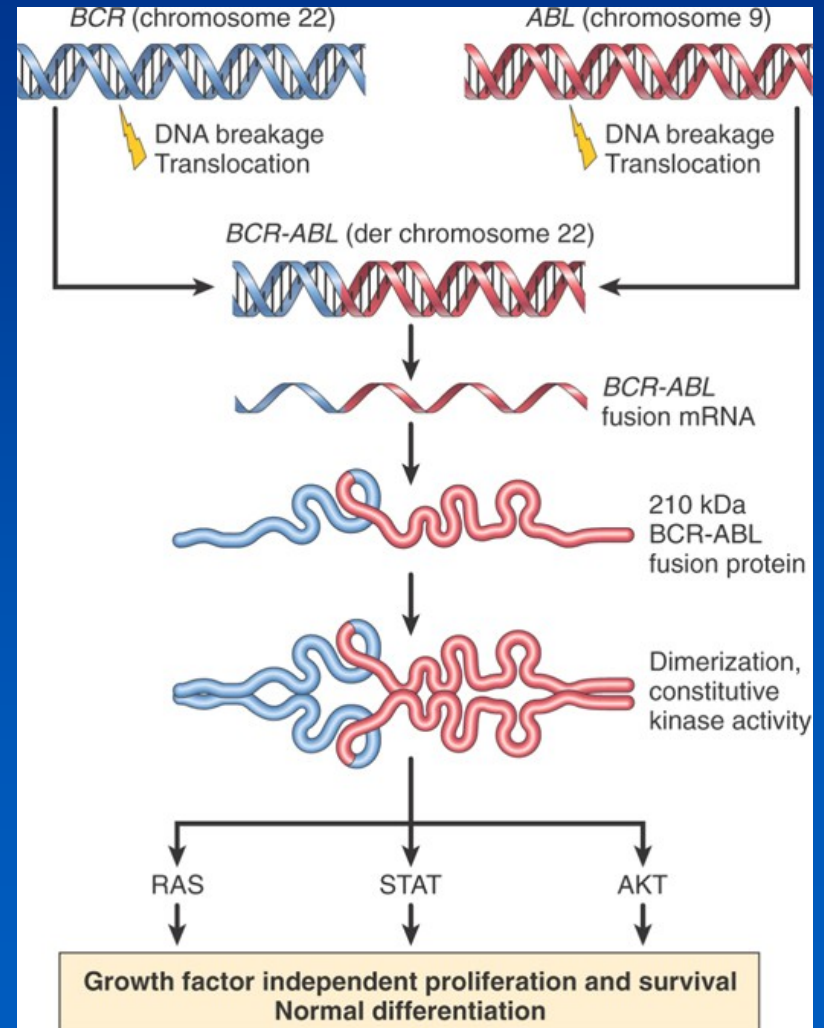
⇒HL

• **Reaktivní lymfadenopatie**

# Philadelphský chromozom → tyrozinkinázo- aktivita (2. posel) → proliferace

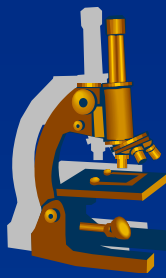


Kumar et al: Robbins & Cotran Pathologic Basis of Disease, 8th Edition.  
Copyright © 2009 by Saunders, an imprint of Elsevier, Inc. All rights reserved.



Kumar et al: Robbins & Cotran Pathologic Basis of Disease, 8th Edition.  
Copyright © 2009 by Saunders, an imprint of Elsevier, Inc. All rights reserved.

# CML



- **starší dospělí** (nejvíce ve 4. – 5. dekádě)
- **hypercelulární KD**
  - *hyperplázie granulocytárních a megakaryocytárních prekurzorů*
- **masivní leukocytóza**
  - *cirkulující bb. jsou převážně neutrofily, metamyelocyty a myelocyty, myeloblastů je <5 %*
- **extrémní splenomegalie** (slezina až 20 kg!)
- **extramedulární hematopoéza**
- **v játrech** jsou infiltráty **intralobulárně** (v dilatovaných sinusech)

✗Hematopoéza

• **Nádory myeloidní řady**

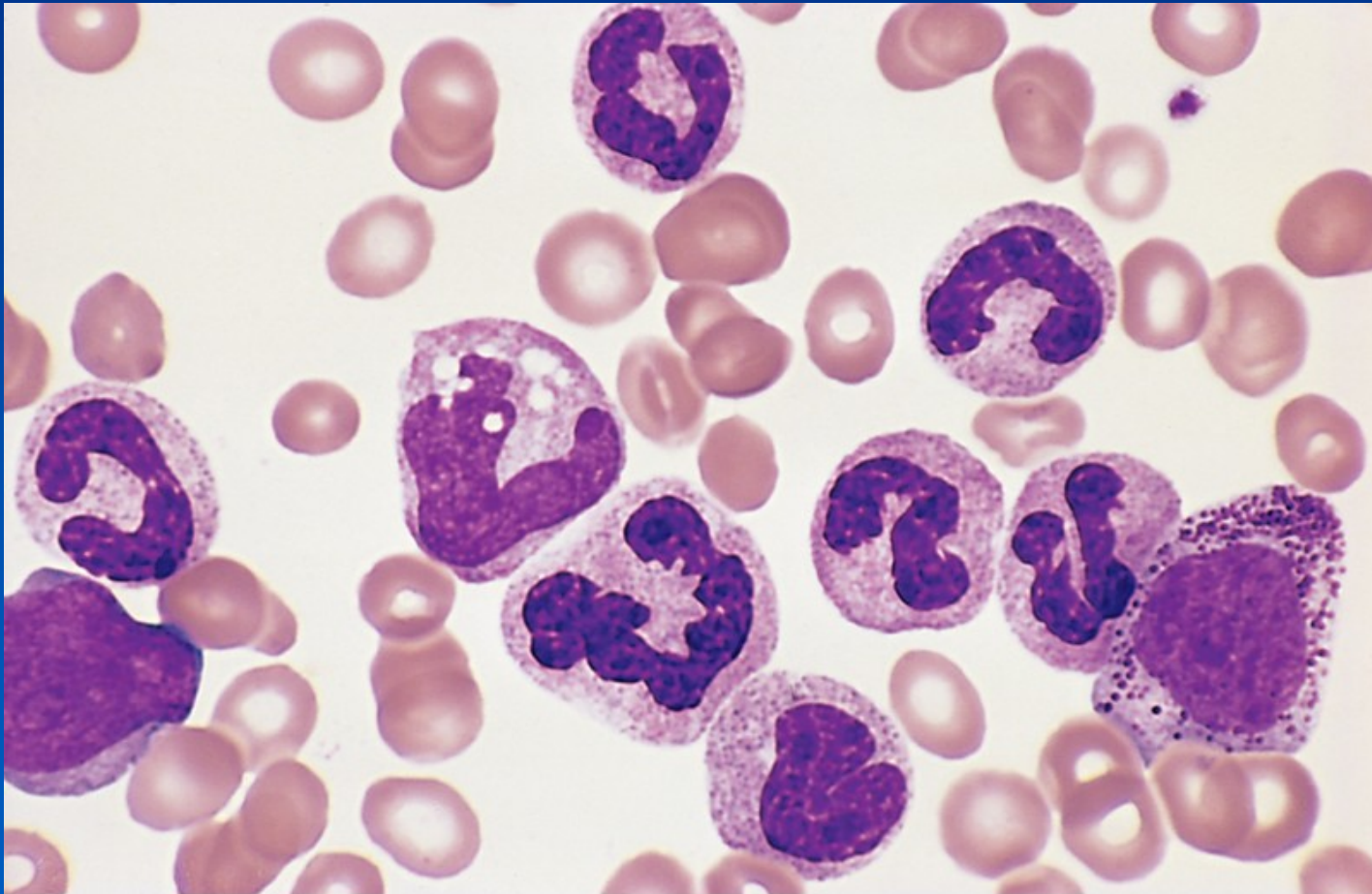
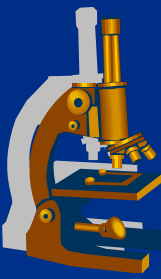
• Nádory lymfoidní řady

▣NHL

▣HL

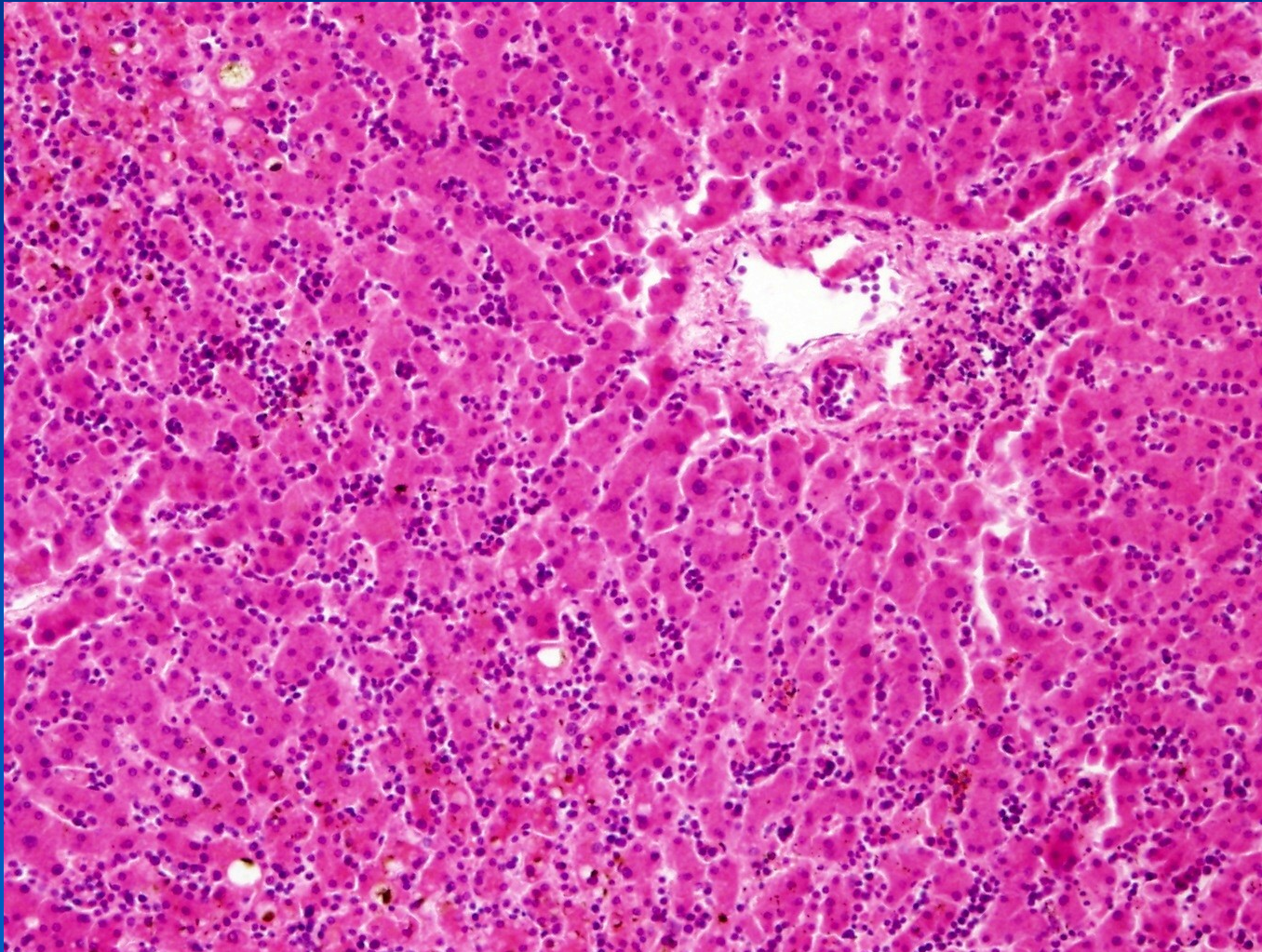
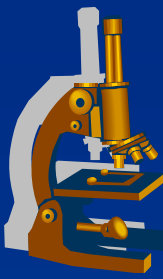
• Reaktivní lymfadenopatie

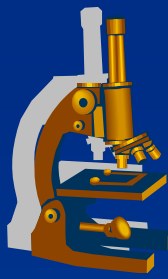
# CML



Kumar et al: Robbins & Cotran Pathologic Basis of Disease, 8th Edition.  
Copyright © 2009 by Saunders, an imprint of Elsevier, Inc. All rights reserved.

# CML – leukemické bb. intralobulárně





# NÁDORY LYMFOIDNÍ ŘADY

- základní klasifikace:
  - **Non-hodgkinské lymfomy (NHL)**
    - včetně lymfocytárních leukémií a dyskrázií z plazmatických bb.
  - **Hodgkinův lymfom (HL)**

× Hematopoéza

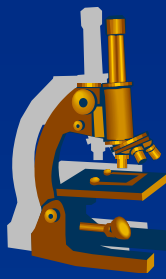
× Nádory myeloidní řady

• **Nádory lymfoidní řady**

▣ NHL

▣ HL

• **Reaktivní lymfadenopatie**

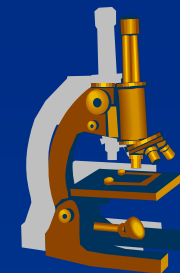


# Non-hodgkinské lymfomy/leukémie

- ✘ Hematopoéza
- ✘ Nádory myeloidní řady
- **Nádory lymfoidní řady**
  - ☐ NHL
  - ☐ HL
- Reaktivní lymfadenopatie

# NHL lymfomy

## !! WHO klasifikace !!



z B- bb.	z T- bb.
<ul style="list-style-type: none"><li>• z prekursorových bb.</li></ul> <p><i>ALL / akutní lymfoblastický B-lymfom</i></p>	<ul style="list-style-type: none"><li>• z prekursorových bb.</li></ul> <p><i>ALL / akutní lymfoblastický T-lymfom</i></p>
<ul style="list-style-type: none"><li>• z periferních bb.</li></ul> <p><i>viz. dále WHO klasifikace</i></p>	<ul style="list-style-type: none"><li>• z periferních bb.</li></ul> <p><i>viz. dále WHO klasifikace</i></p>

✗Hematopoéza

✗Nádory myeloidní řady

• **Nádory lymfoidní řady**

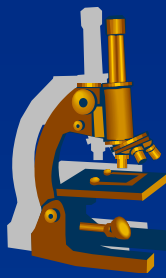
☐NHL

☐HL

•Reaktivní lymfadenopatie



# WHO klasifikace lymfomů/leukémií



## I. Z prekurzorových B- bb.

- B- akutní lymfoblastická leukémie/lymfom (B-ALL)

## II. Z periferních B- bb.

- B- chronická lymfocyt. Leukémie/malobuněčný lymfom (CLL/SLL)
- B- prolymfocytární leukémie
- Lymfoplazmocytární lymfom
- Splenický a nodální lymfom marginální zóny
- **Extranodální lymfom marginální zóny**
- **Lymfom z buněk plášťové zóny (MCL)**
- **Folikulární lymfom (FL)**
- Vlasatobuněčná leukémie
- **Plazmocytom/plazmocelulární myelom**
- **Difúzní velkobuněčný B-lymfom (DLBCL)**
- **Burkittův lymfom**

×Hematopoéza

×Nádory myeloidní řady

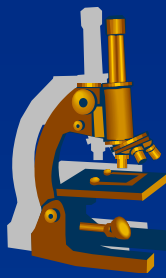
• **Nádory lymfoidní řady**

▣**NHL**

▣**HL**

• **Reaktivní lymfadenopatie**

# WHO klasifikace lymfomů/leukémií



## III. Z prekurzorových T- bb.

- T- akutní lymfoblastická leukémie/lymfom (T-ALL)

## IV. Z periferních T- bb.

- T- prolymfocytární leukémie
- **Mycosis fungoides/Sézaryho syndrom**
- Periferní T- lymfom nespecifikovaný
- Angioimunoblastický T- lymfom
- **Anaplastický velkobuněčný T- lymfom**
- **S enteropatií asociovaný T- lymfom**
- Panikulitidě podobný T- lymfom
- Hepatosplenický  $\gamma\delta$  T- lymfom
- Extranodální NK/T- bb. lymfom
- Leukémie z NK-bb.
- **Adultní T-bb. leukémie/lymfom**

✘Hematopoéza

✘Nádory myeloidní řady

• **Nádory lymfoidní řady**

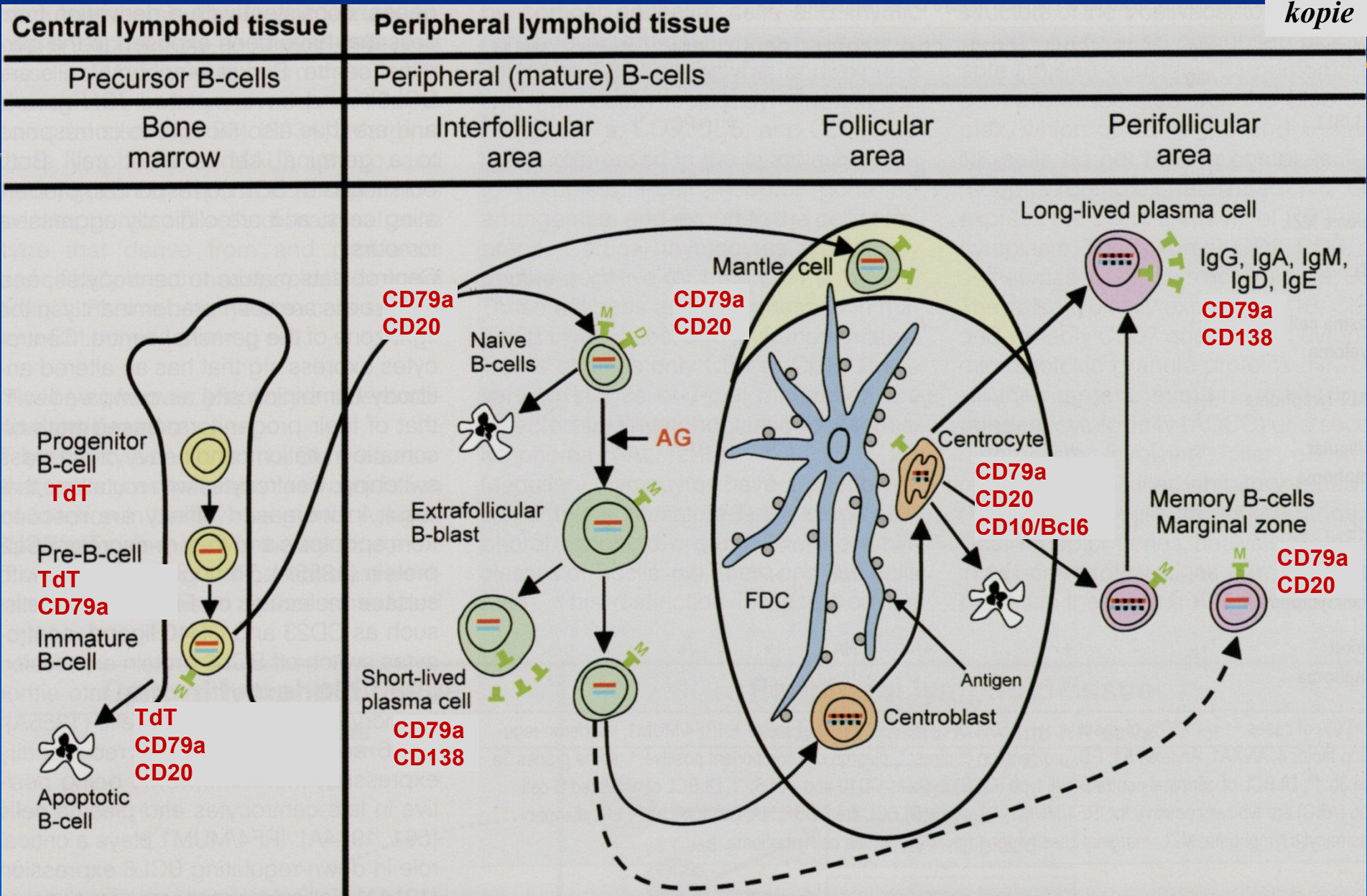
☐NHL

☐HL

• **Reaktivní lymfadenopatie**

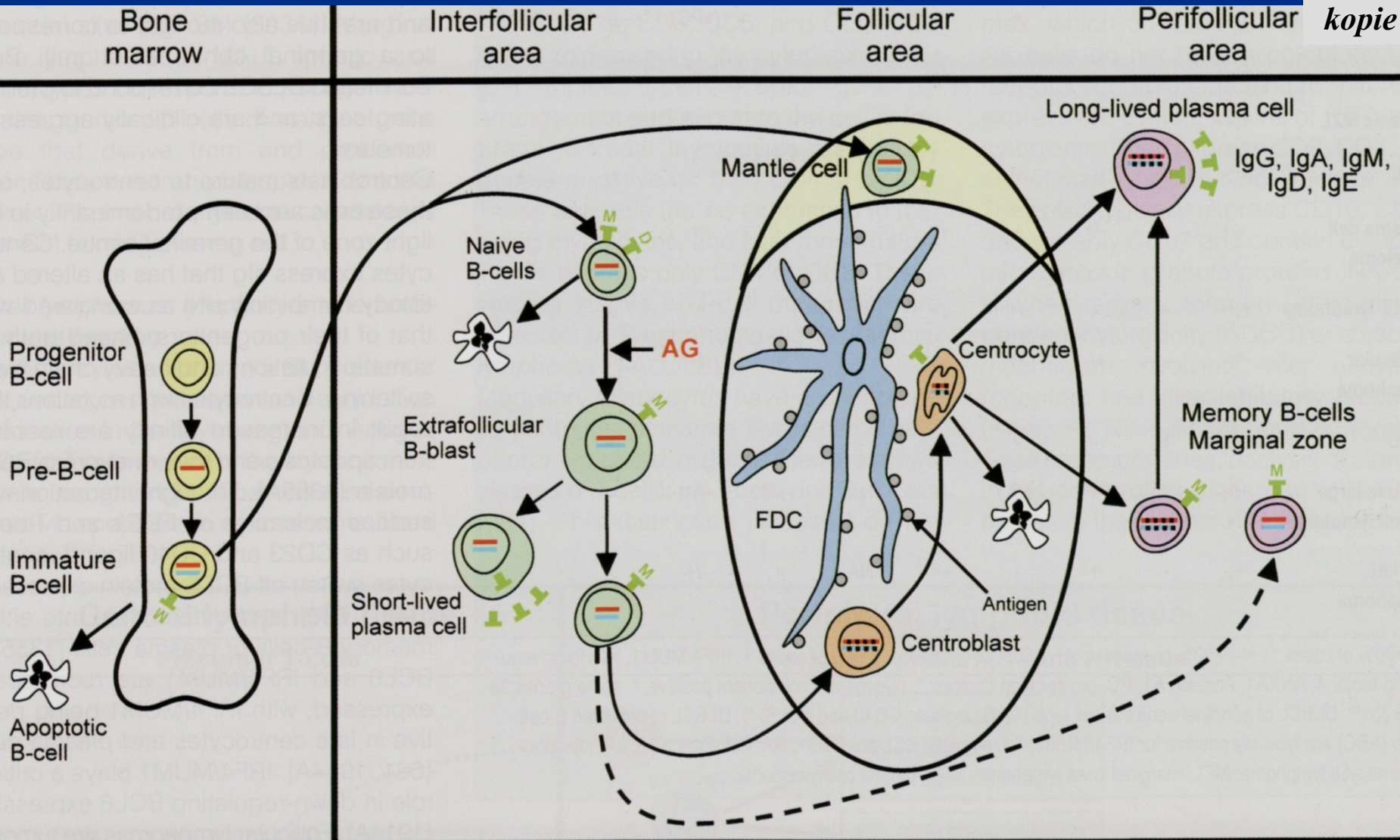
# LYMFOIDNÍ NÁDORY B – imunofenotyp buněčných zdrojů

*kopie*



# LYMFOIDNÍ NÁDORY B – BUNĚČNÉ ZDROJE

*kopie*



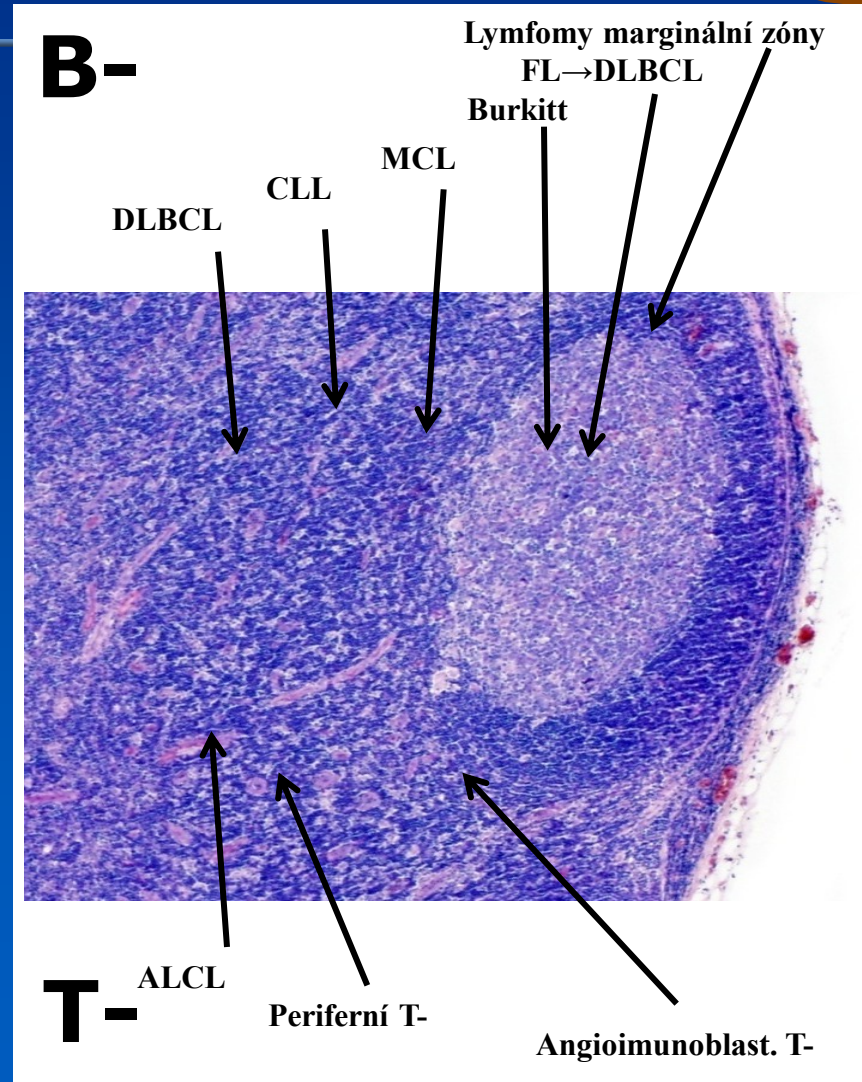
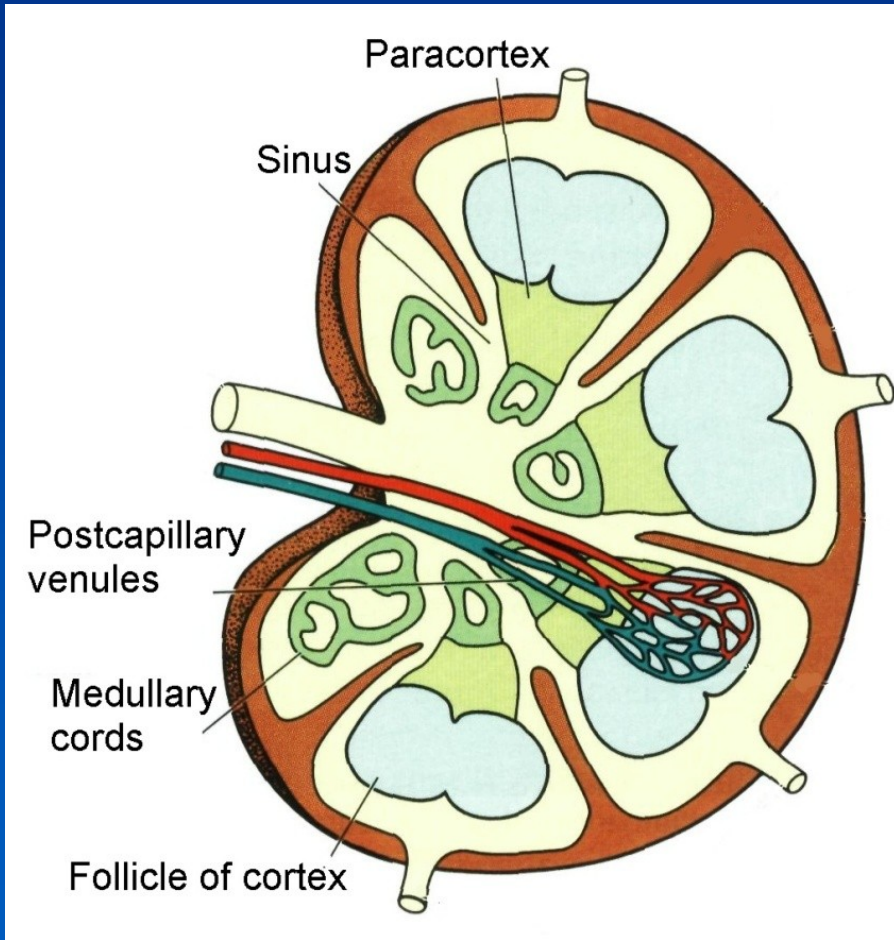
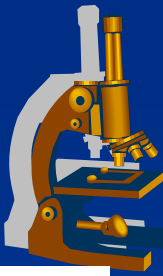
**Precursor B-cell neoplasms**  
 B lymphoblastic leukaemia/lymphoma

**Pre-GC neoplasm**  
 Mantle cell lymphoma

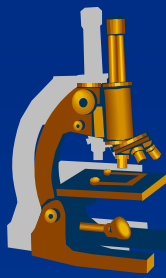
**GC neoplasms**  
 Follicular lymphoma  
 Burkitt lymphoma  
 DLBCL (some)  
 Hodgkin lymphoma

**Post-GC neoplasms**  
 Marginal zone & MALT lymphoma  
 Lymphoplasmacytic lymphoma  
 CLL/SLL, DLBCL (some)  
 Plasma cell myeloma

# Nodální lymfomy - lokalizace



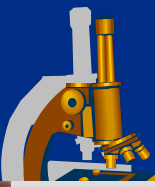
# Akutní B-lymfoblastická leukémie, B-lymfoblastický lymfom



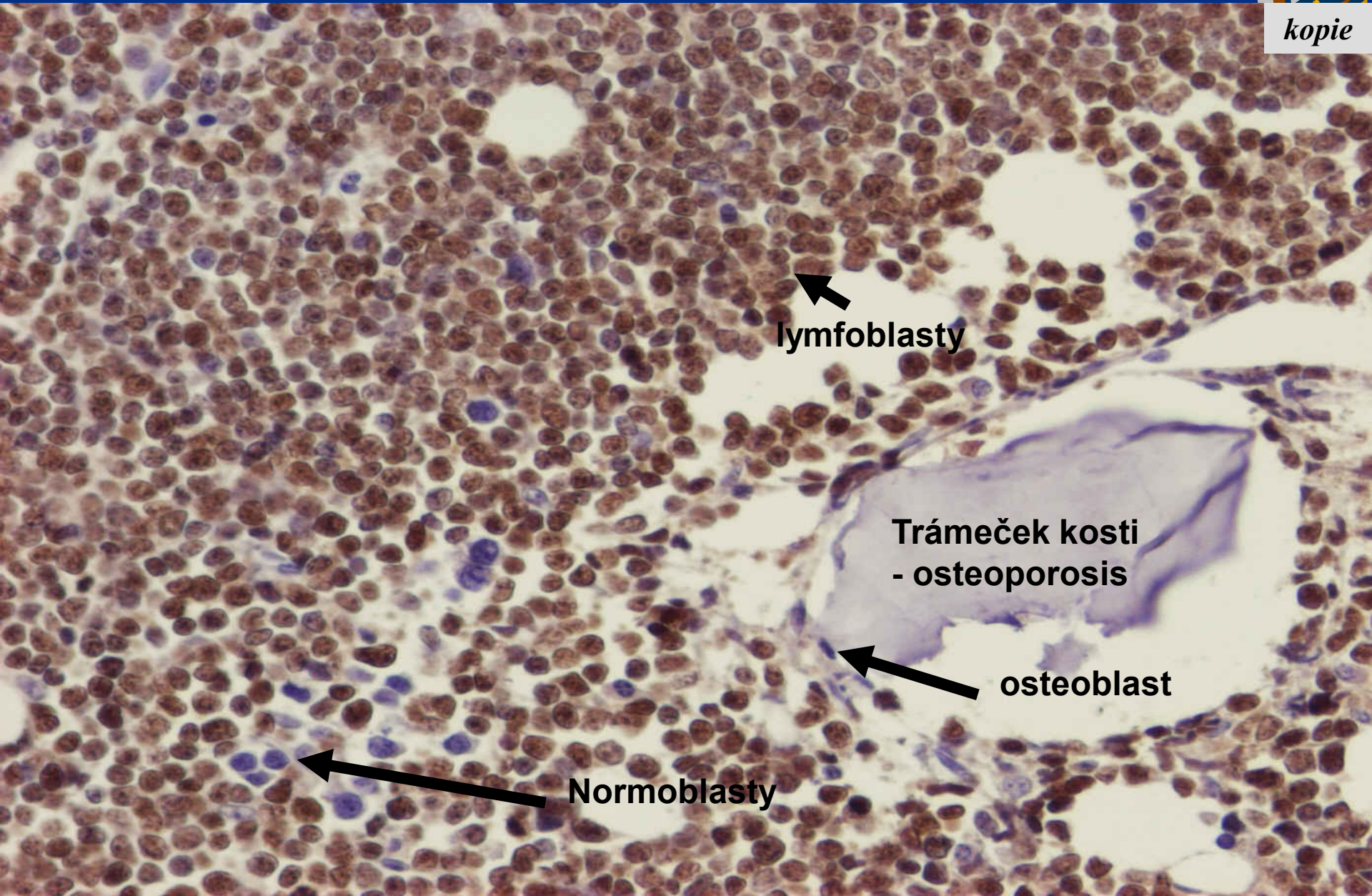
- nejčastější malignita dětí (kolem 4. roku)
- infiltrace kostní dřeně, uzlin, jater, sleziny...
- nádorové blasty jsou **antiTdT** pozitivní (terminální deoxynukleotidyl transferáza)
- **vysoce agresivní**, ale dobře reaguje na chemoterapii (⇒ většinou výborná prognóza)

- × Hematopoéza
- × Nádory myeloidní řady
- **Nádory lymfoidní řady**
  - ⇒ NHL
  - ⇒ HL
- Reaktivní lymfadenopatie

# B-ALL, imunohistochemie: antiTdT



kopie



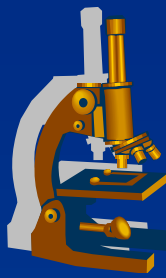
lymfoblasty

Trámeček kosti  
- osteoporosis

osteoblast

Normoblasty

# CLL/SLL

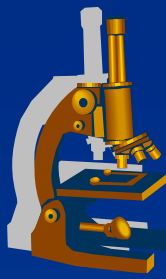


- nejčastější leukémie dospělých
- generalizovaná lymfadenopatie, hepatosplenomegalie, infiltrace KD...
- může dojít k transformaci do agresivnějšího lymfomu (do DLBCL = tzv. Richterův syndrom)
- probíhá pomalu (často i 10 let a více), většinou neléčitelná

- × Hematopoéza
- × Nádory myeloidní řady
- Nádory lymfoidní řady
  - NHL
  - HL
- Reaktivní lymfadenopatie

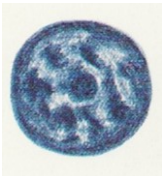


# CLL/SLL

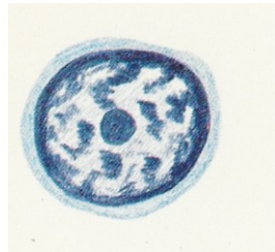


- **v LU roste difúzně, stírá jejich strukturu**
  - nádorové bb. připomínají malé lymfocyty
  - příměs větších prolymfocytů, které se shlukují do proliferačních center (pseudofoliklů), málo paraimunoblastů

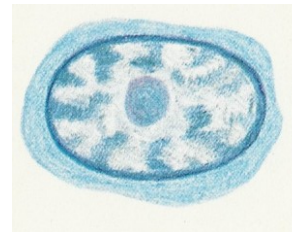
*kopie*



lymfocyt



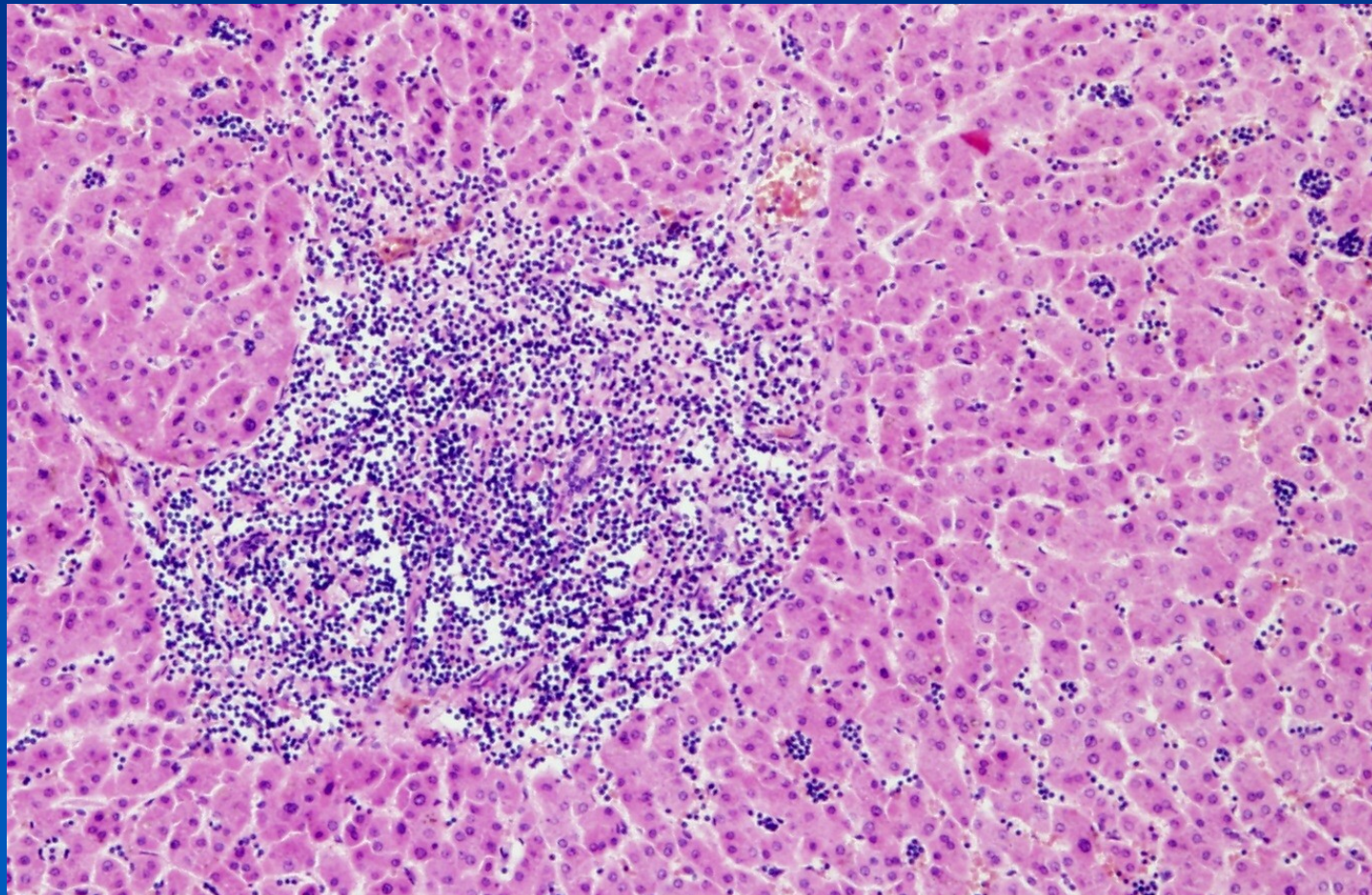
prolymfocyt



paraimunoblast

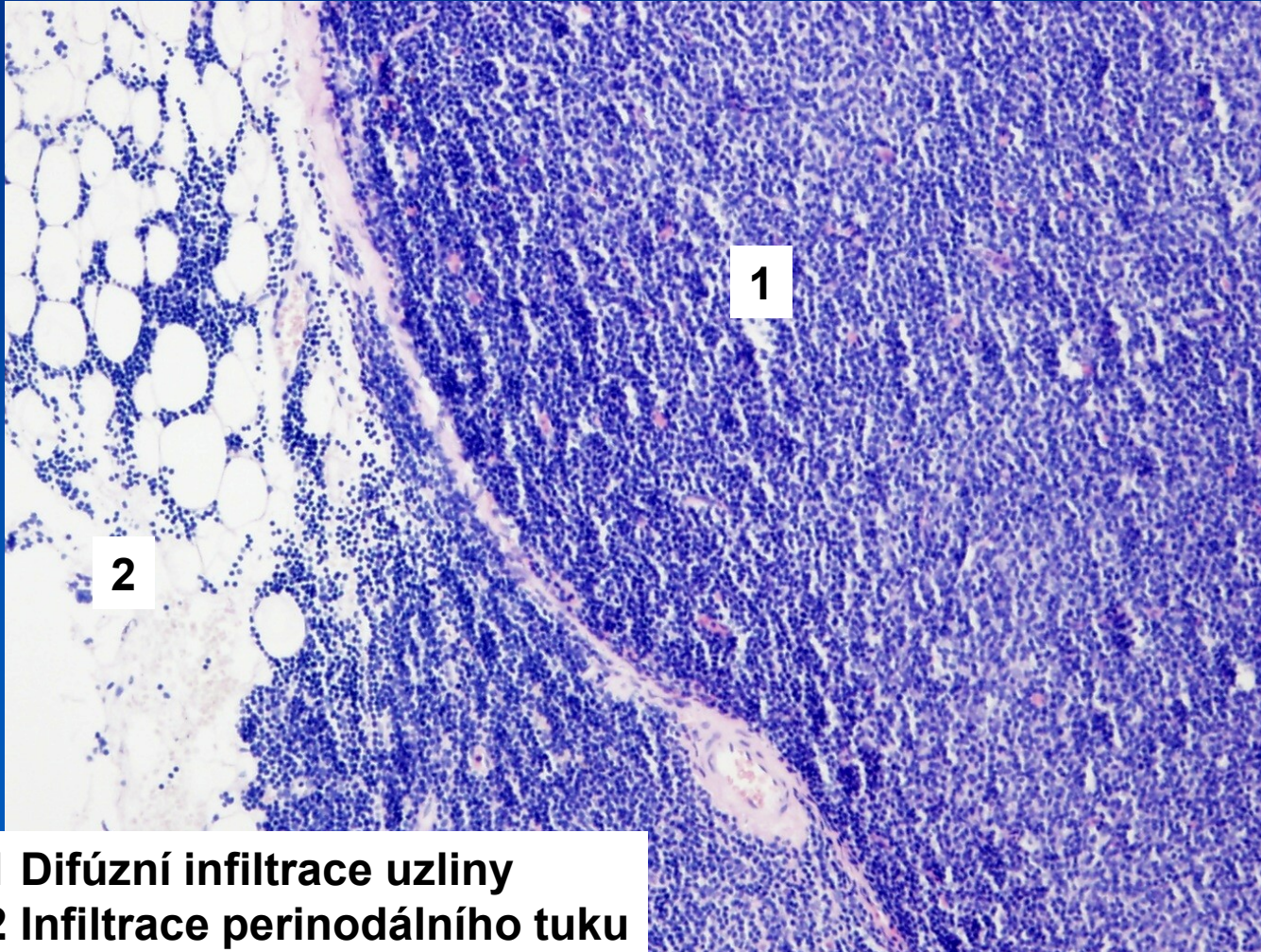
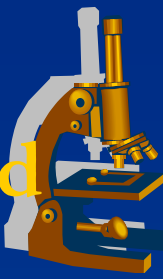
- **Hematopoéza**
- **Nádory myeloidní řady**
- **Nádory lymfoidní řady**
  - **NHL**
  - **HL**
- **Reaktivní lymfadenopatie**

# B-CLL/SLL – periportální infiltrace jater



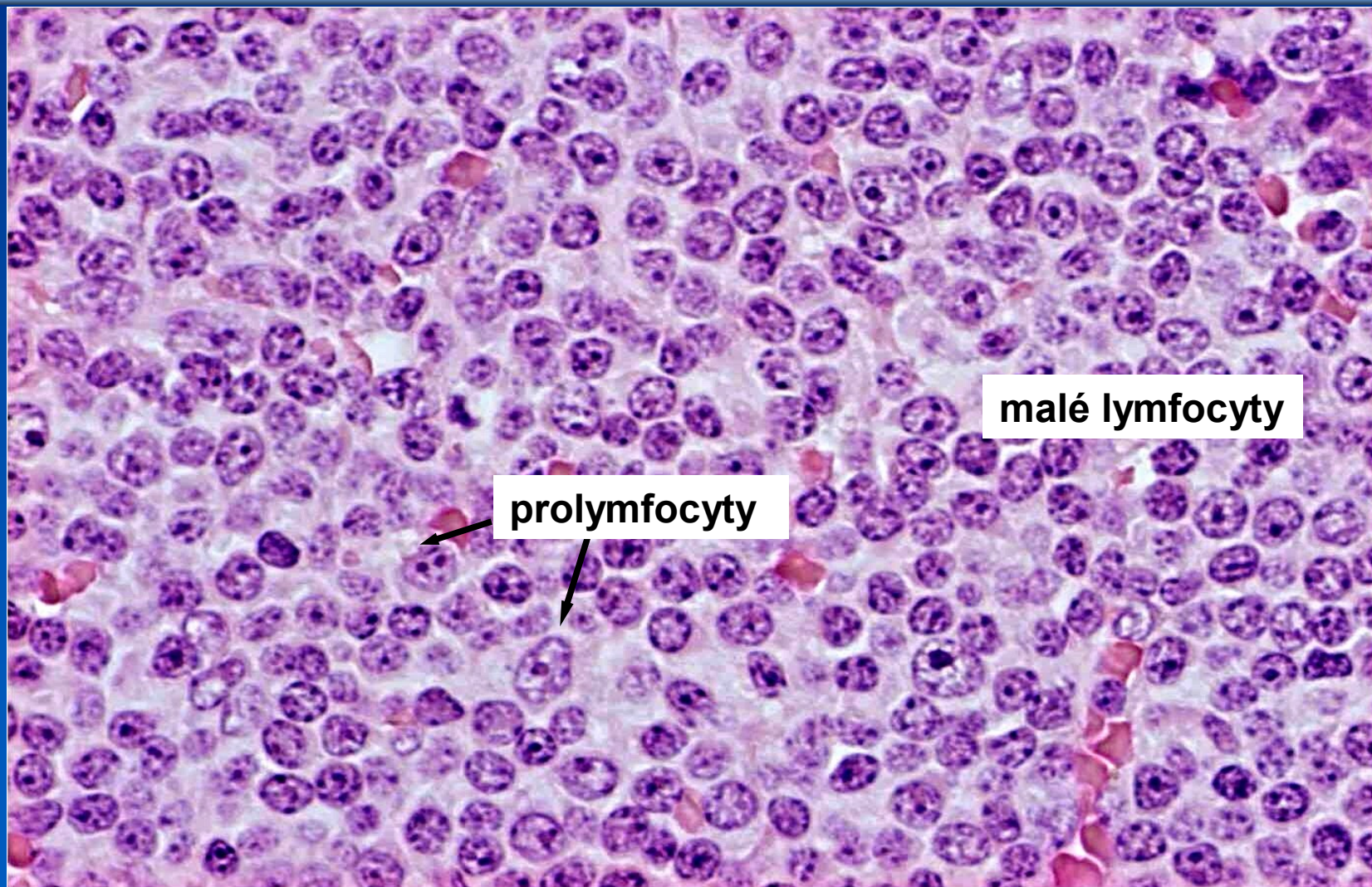
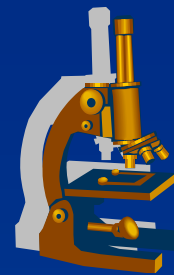
V játrech leukemické infiltráty **periportálně** (X CML)  
→ ostře ohraničený infiltrát proti jaternímu parenchymu

# B-CLL/SLL – infiltrát v mízní uzlině - přehled



- 1 Difúzní infiltrace uzliny
- 2 Infiltrace perinodálního tuku

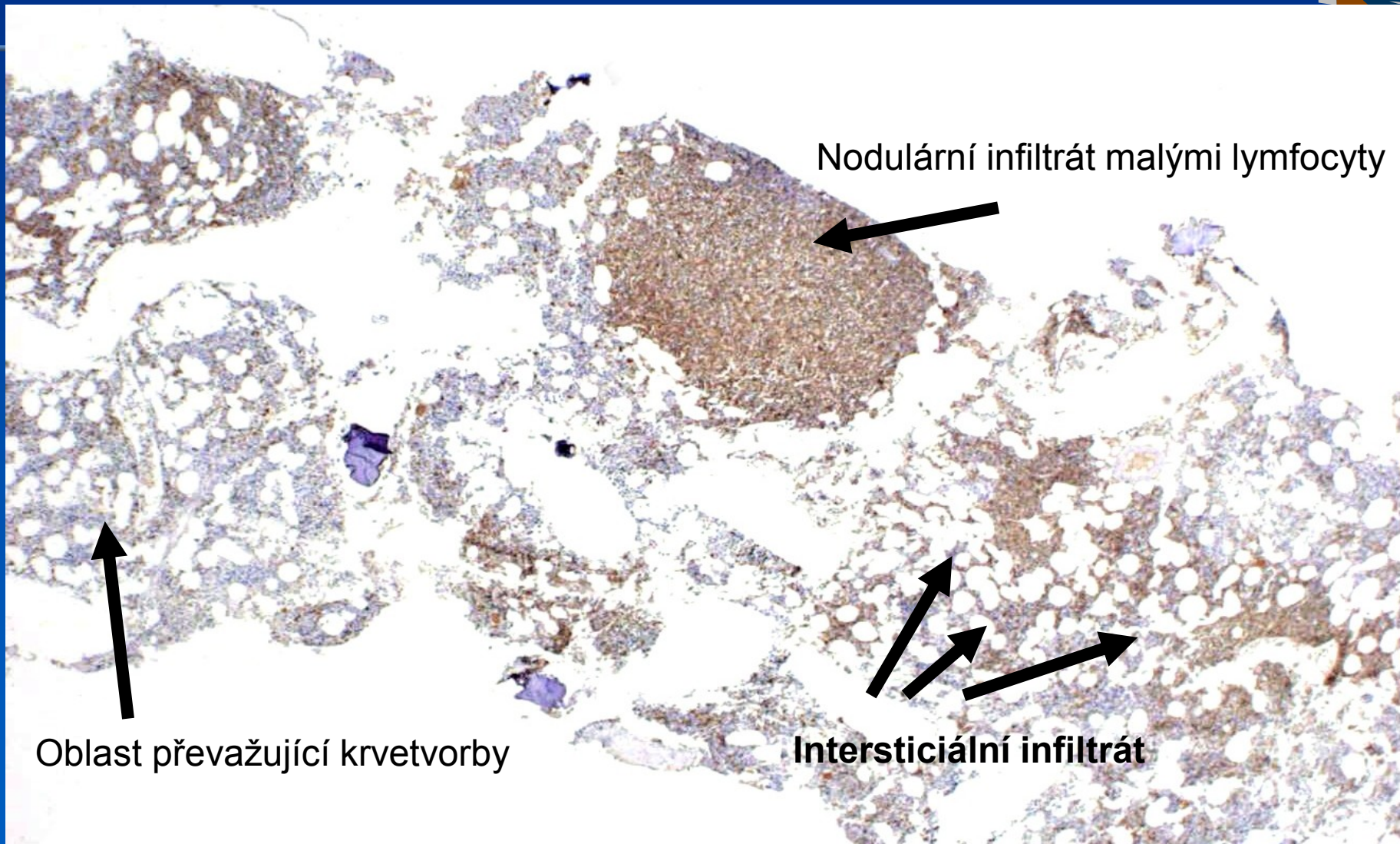
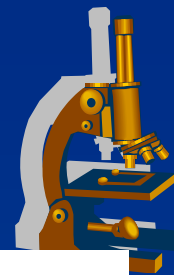
# B-CLL/SLL - infiltrát v mízní uzlině



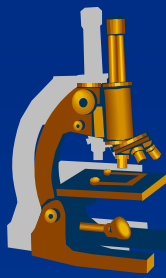
malé lymfocyty

prolymfocyty

# B-CLL/SLL infiltrace kostní dřeně (anti CD 20)



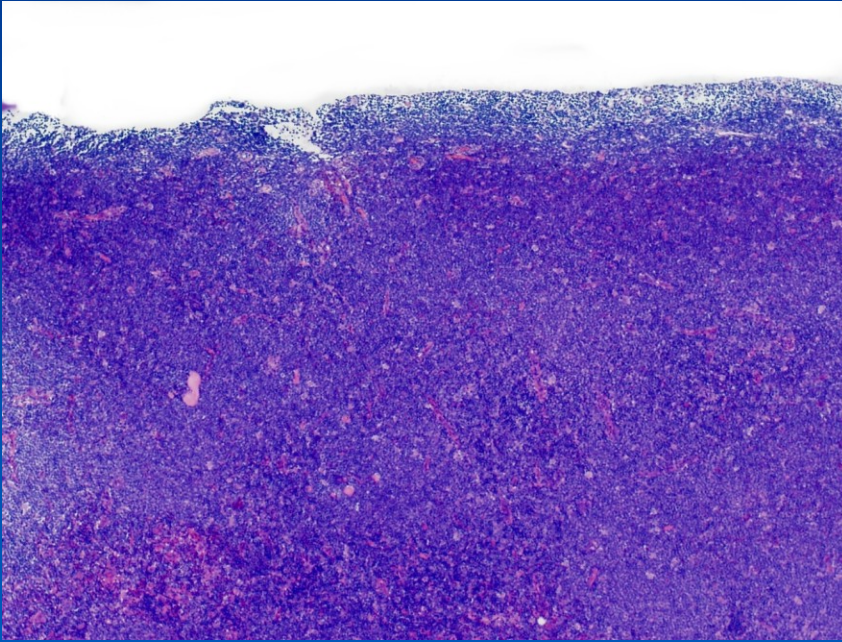
# MCL



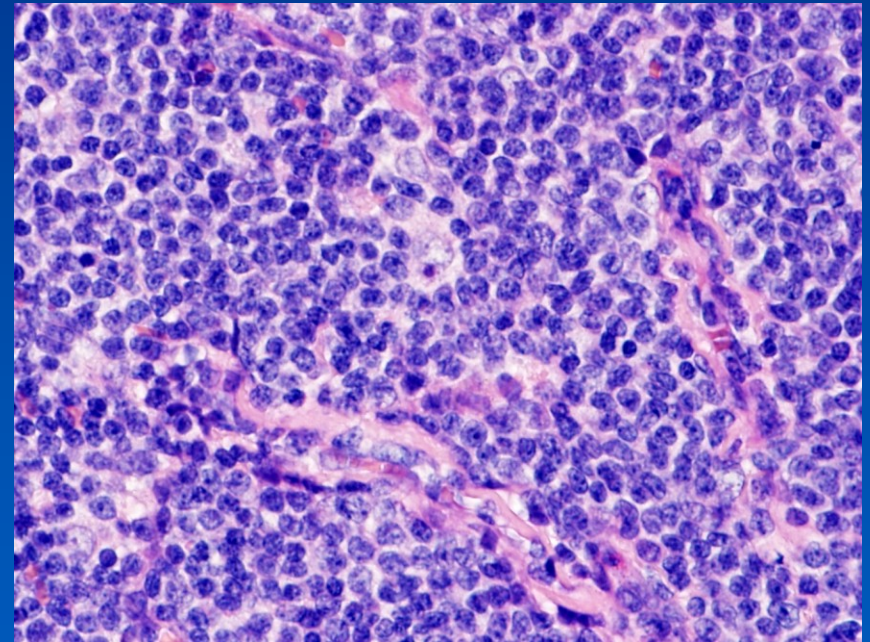
- **středně agresivní NHL**, pacienti středního věku/starší dospělí
- vzdor léčbě trvale progreduje
- **v LU plášťový typ růstu**
  - bb. o málo větší než malé ly (jádra s mírně nepravidelnou konturou) + epiteloidní histiocyty + hyalinizované cévy
- dále postižena KD, slezina GIT...
- **t(11;14)** → overexprese cyclinu D1

- × Hematopoéza
- × Nádory myeloidní řady
- **Nádory lymfoidní řady**
  - NHL
  - HL
- Reaktivní lymfadenopatie

# MCL

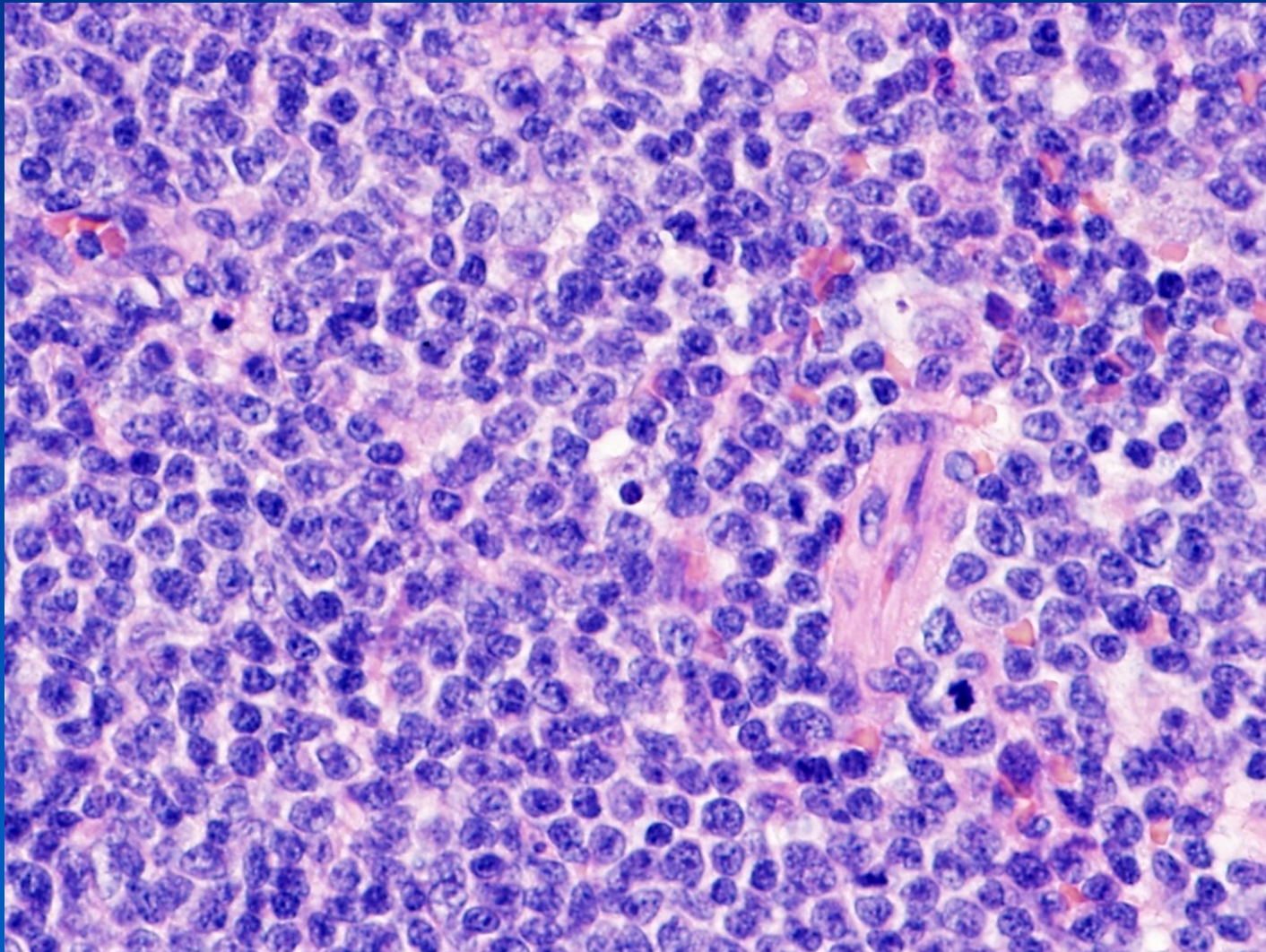
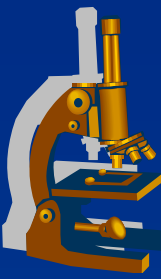


Struktura LU je setřelá monomorfním lymfoidním infiltrátem.



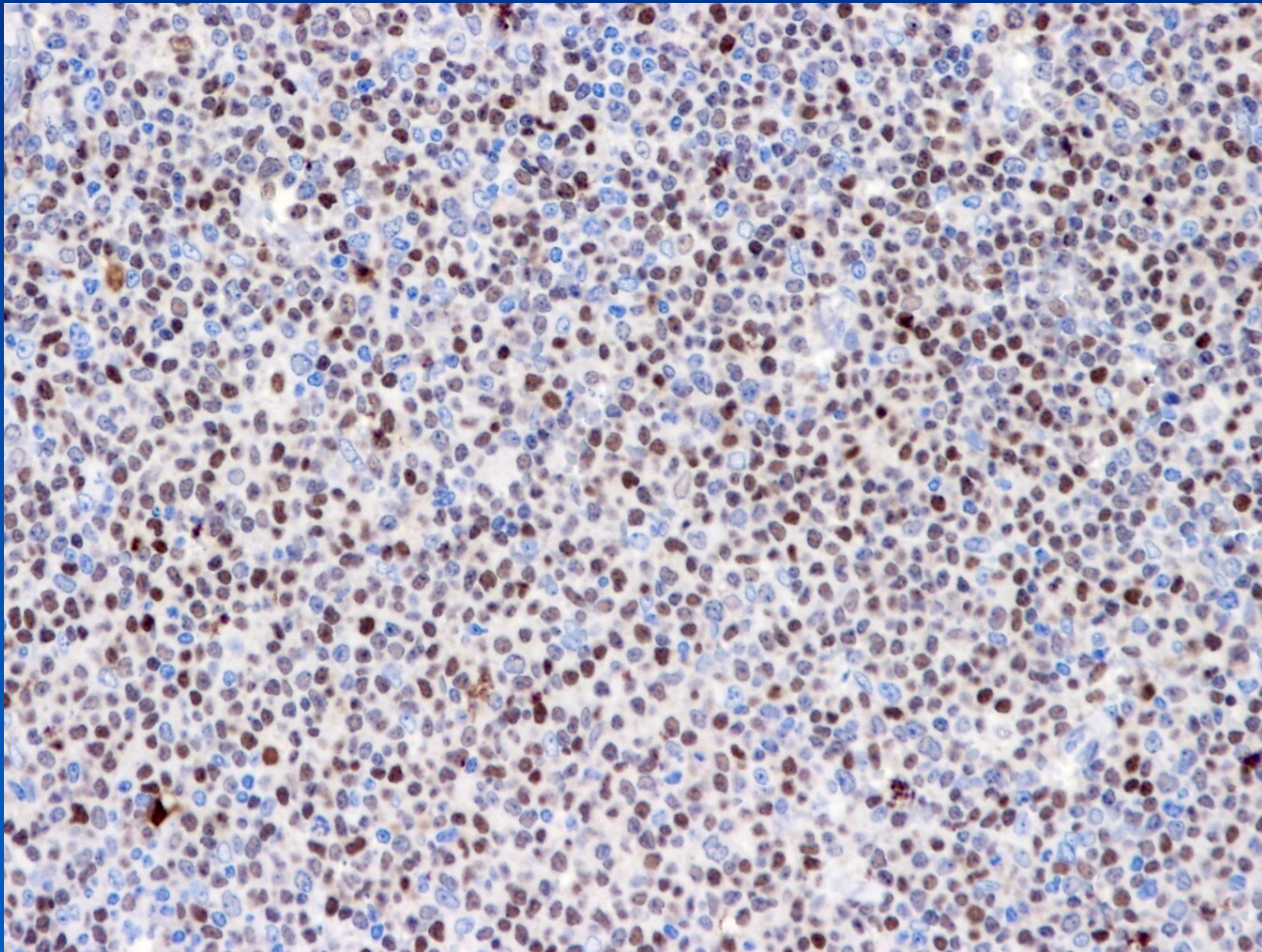
Nádorové bb. jsou větší než lymfocyty. Hyalinizované cévy.

# MCL

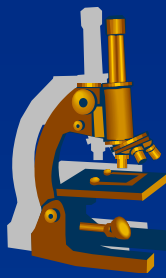




# MCL – cyclinD1



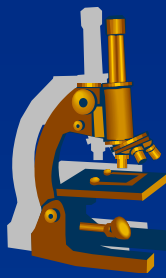
# Folikulární lymfom



- cca **40% NHL, starší dospělí**
- pomalu až středně rychle progreduje (5 -10 let)
- může se **transformovat** do agresivnějšího NHL (často do DLBCL)
- t (14;18) → overexprese bcl-2/IgH
- **generalizovaná lymfadenopatie:**
  - ⇒ *v LU roste nodulárně / difúzně*
    - napodobuje lymfatické folikly, ale tyto jsou stejného tvaru a velikosti, chybí polarizace ZC (X zánět)


- ✗ Hematopoéza
- ✗ Nádory myeloidní řady
- **Nádory lymfoidní řady**
  - ⇒ NHL
  - ⇒ HL
- Reaktivní lymfadenopatie

# Folikulární lymfom

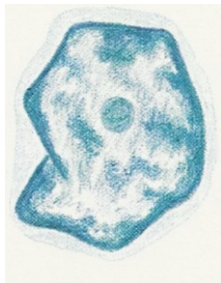


- bb. lymfomu připomínají centrocyty + variabilní příměs centroblastů

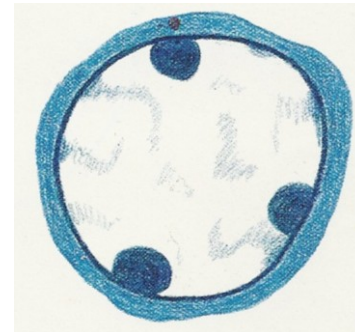
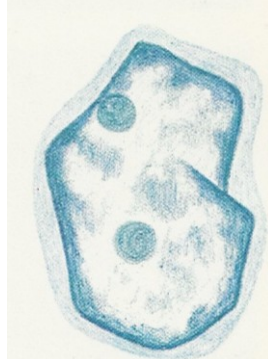
*kopie*



lymfocyt



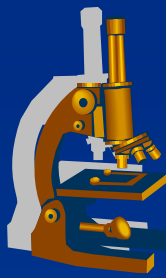
malý a velký centrocyt



centroblast


- ✗ Hematopoéza
- ✗ Nádory myeloidní řady
- **Nádory lymfoidní řady**
  - ☐ NHL
  - ☐ HL
- **Reaktivní lymfadenopatie**

# Folikulární lymfom

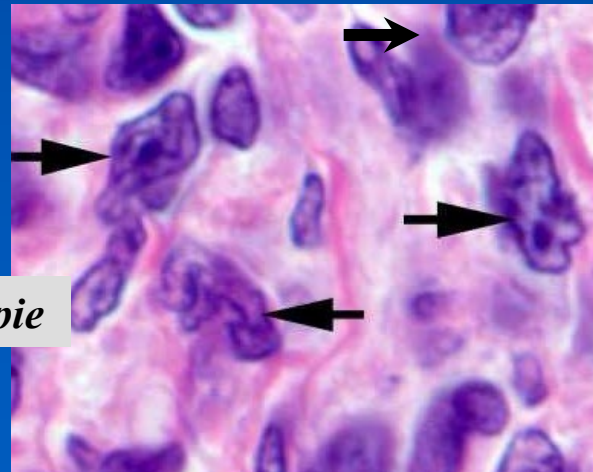


## CENTROCYT

- velikost b. přibližně jako jádro histiocytu
- na jádře podélný zářez (připomíná kávové zrno)

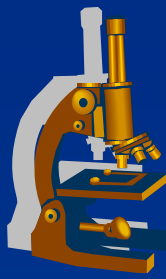


*kopie*



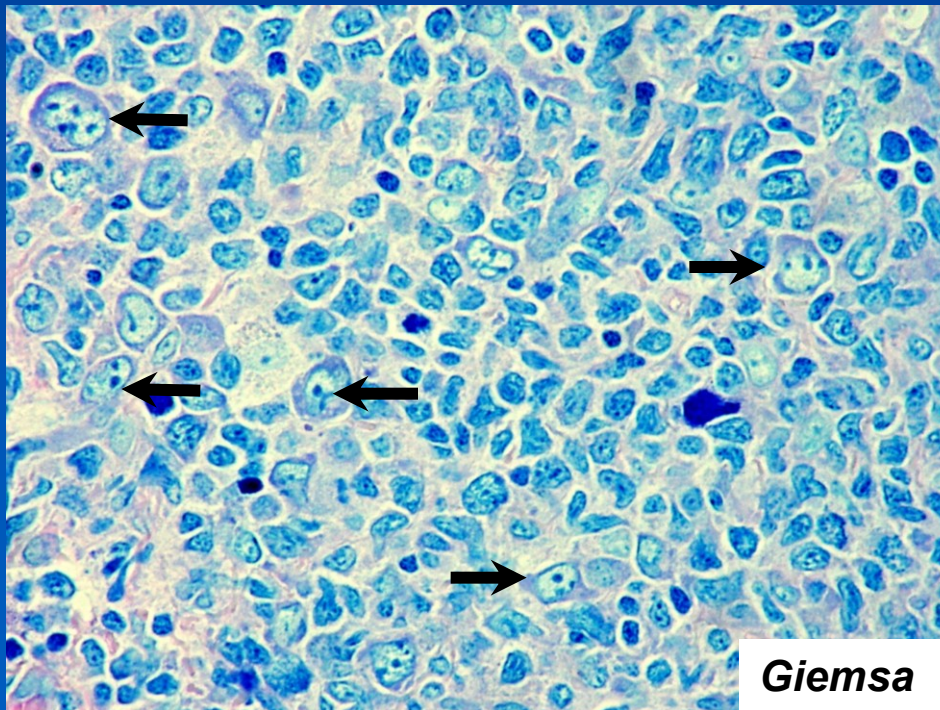
- ✗ Hematopoéza
- ✗ Nádory myeloidní řady
- **Nádory lymfoidní řady**
  - ☐ NHL
  - ☐ HL
- **Reaktivní lymfadenopatie**

# Folikulární lymfom



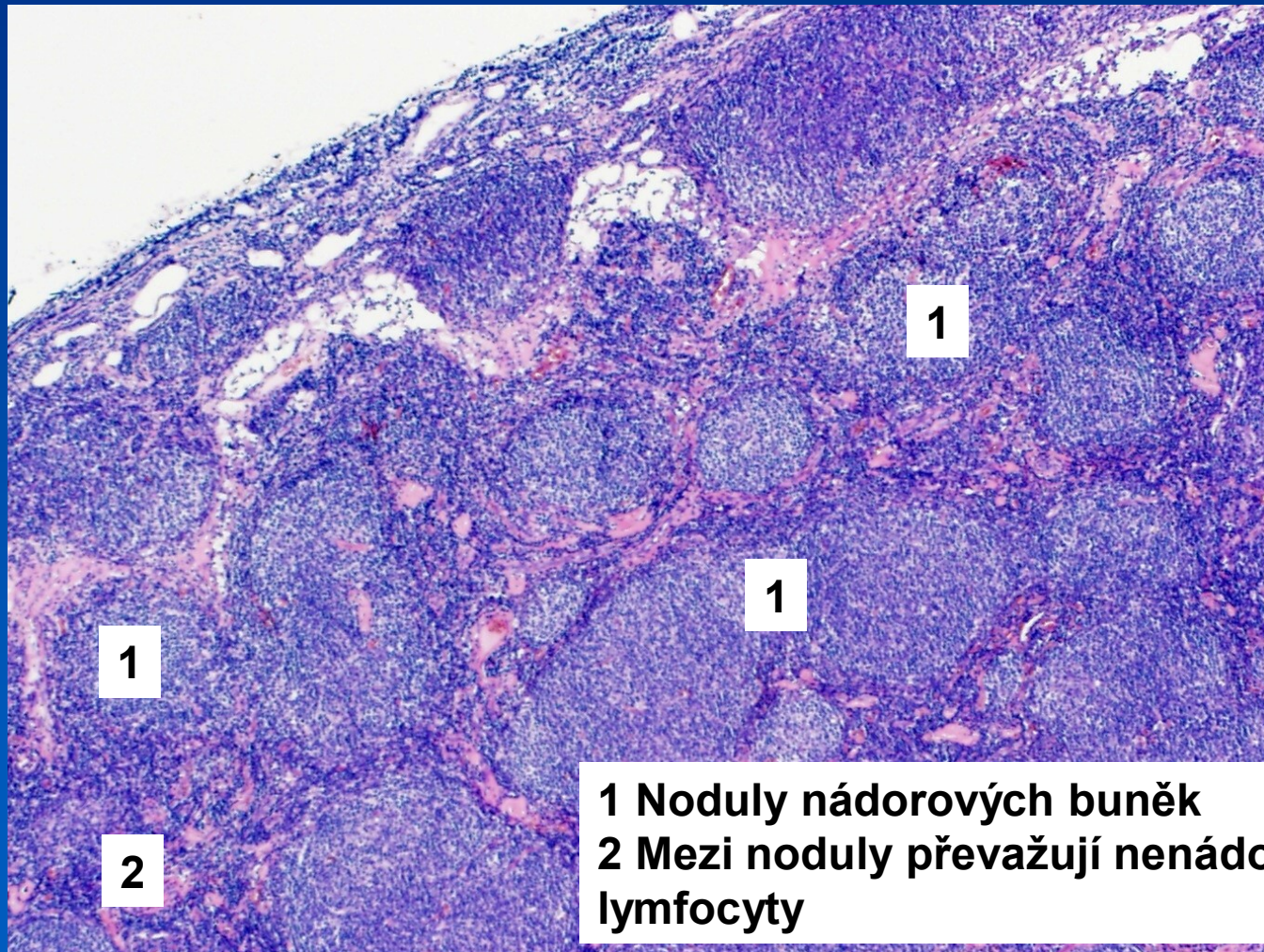
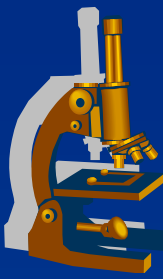
## CENTROBLAST

- velká b. s několika jadrky při jaderné membráně



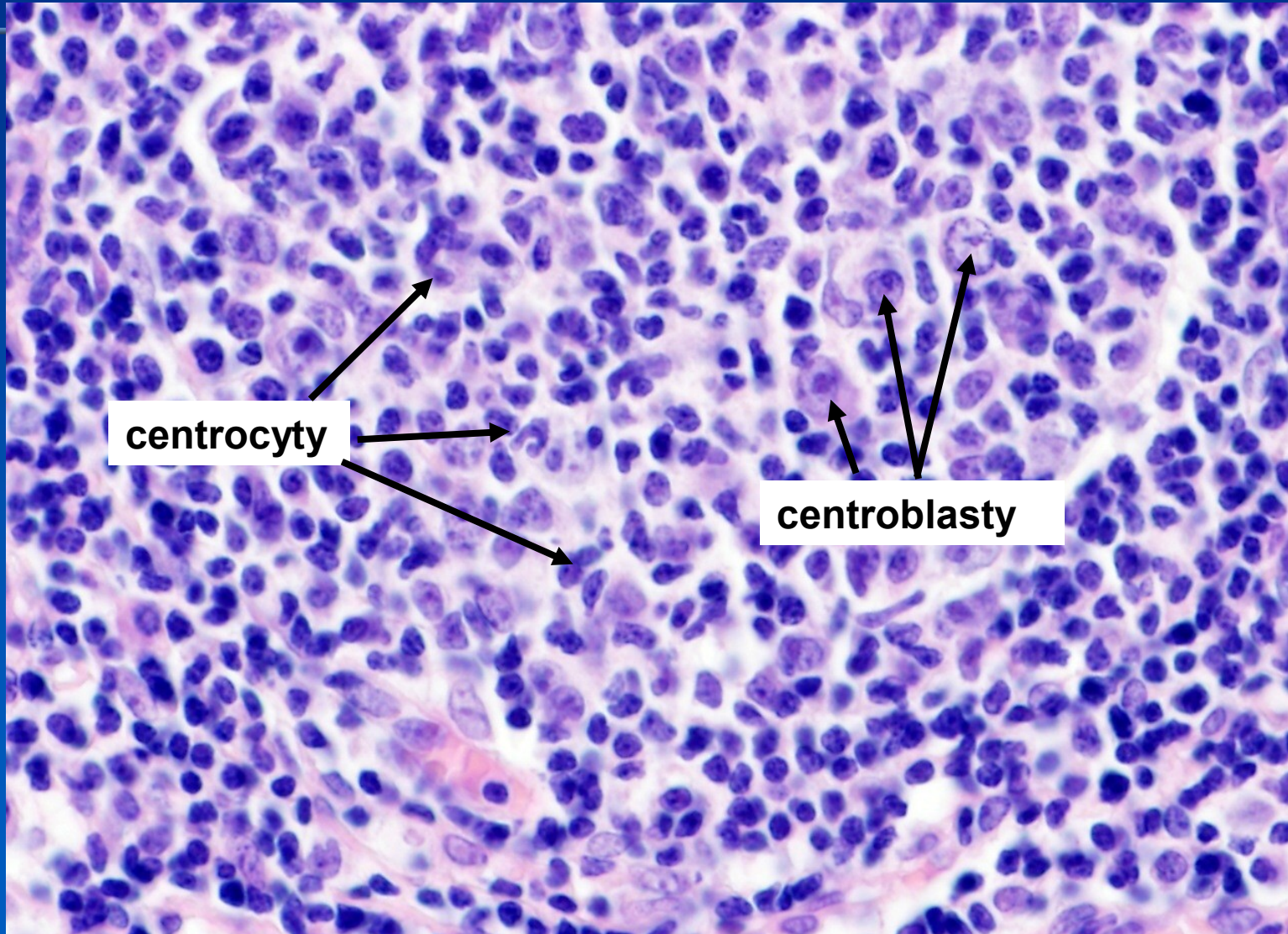
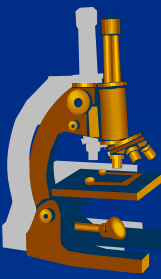
- ✗ Hematopoéza
- ✗ Nádory myeloidní řady
- Nádory lymfoidní řady
  - ☐ NHL
  - ☐ HL
- Reaktivní lymfadenopatie

# Folikulární lymfom - přehled



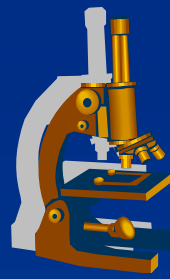
**1** Noduly nádorových buněk  
**2** Mezi noduly převažují nenádorové lymfocyty

# Folikulární lymfom

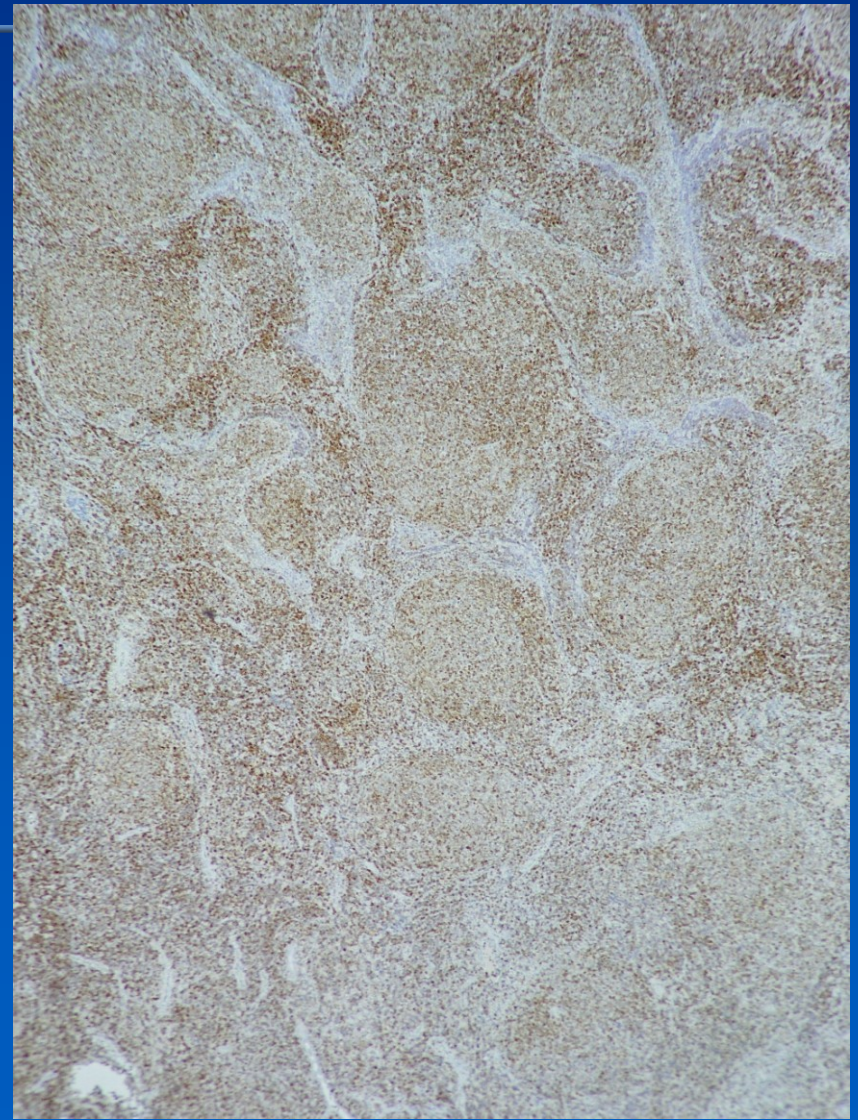
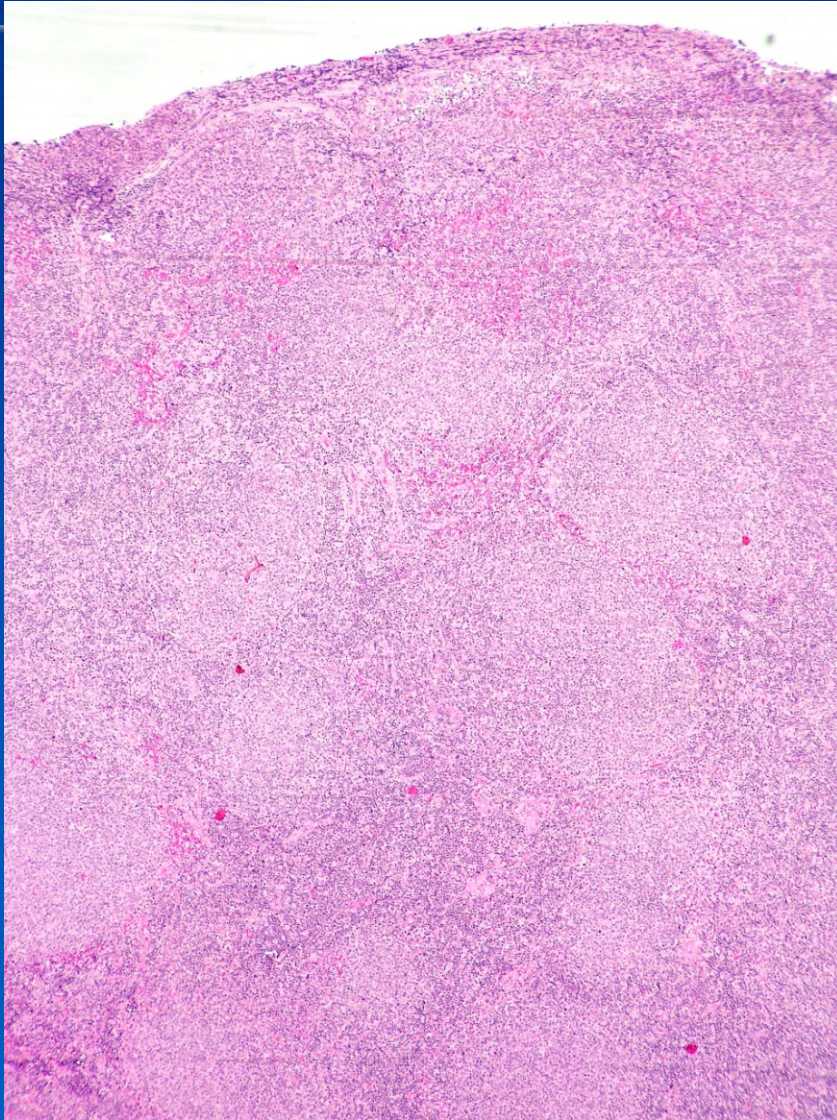


centrocyty

centroblasty



# Folikulární lymfom – přehled, Bcl-2



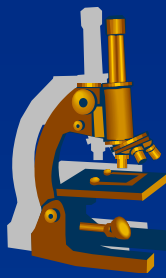


# LYMFOMY Z B-bb. marginální zóny



- Splenický lymfom z B buněk marginální zóny
- Nodální lymfom z B buněk marginální zóny
- **Extranodální lymfom z B buněk marginální zóny typu MALT (MALTom)**

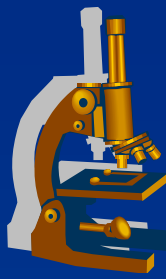
# Extranodální lymfom z marginální zóny (MALTom)



- **vyrůstá v MALT, BALT, BLEL**
- **při chronické stimulaci imunitního systému**
  - např.: při chronické gastritidě asociované s infekcí *Helicobacter pylori* (HP)
- **nízce agresivní lymfom**
- **může reagovat na eradikaci HP (tedy na ATB)**

- **Hematopoéza**
- **Nádory myeloidní řady**
- **Nádory lymfoidní řady**
  - **NHL**
  - **HL**
- **Reaktivní lymfadenopatie**

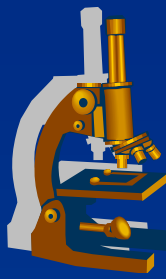
# Difúzní velkobuněčný B-lymfom (DLBCL)



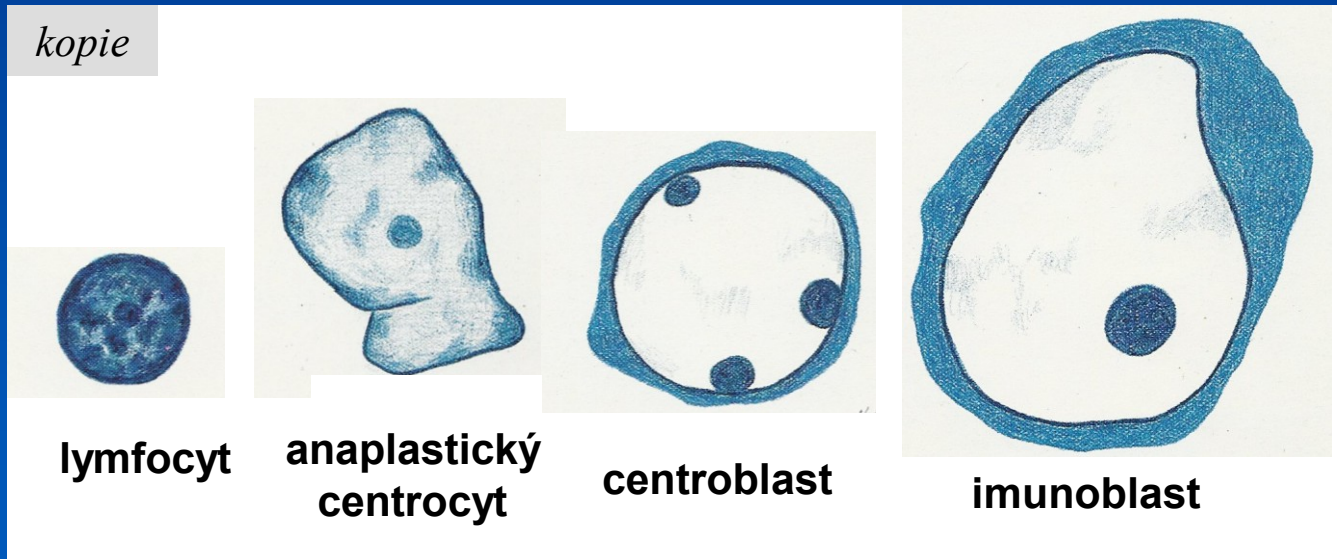
- **starší dospělí**, častý lymfom
- **vysoce agresivní**, bez léčby rychle fatální
- vzniká **de novo** nebo **progresí** z méně agresivního lymfomu (CLL, FL, MALTomu...)
- roste **v LU i extranodálně** (tonzily, adenoidní tkáň, GIT, kůže, kosti, štítná žláza, mozek...)
  - neoplastické bb. vzhledu centroblastů a imunoblastů

- ✗ Hematopoéza
- ✗ Nádory myeloidní řady
- **Nádory lymfoidní řady**
  - ⇒ NHL
  - ⇒ HL
- Reaktivní lymfadenopatie

# Difúzní velkobuněčný B-lymfom (DLBCL)



- **nádorové buňky vzhledu centroblastů a imunoblastů, příměs anaplastických centrocytů**



✘Hematopoéza

✘Nádory myeloidní řady

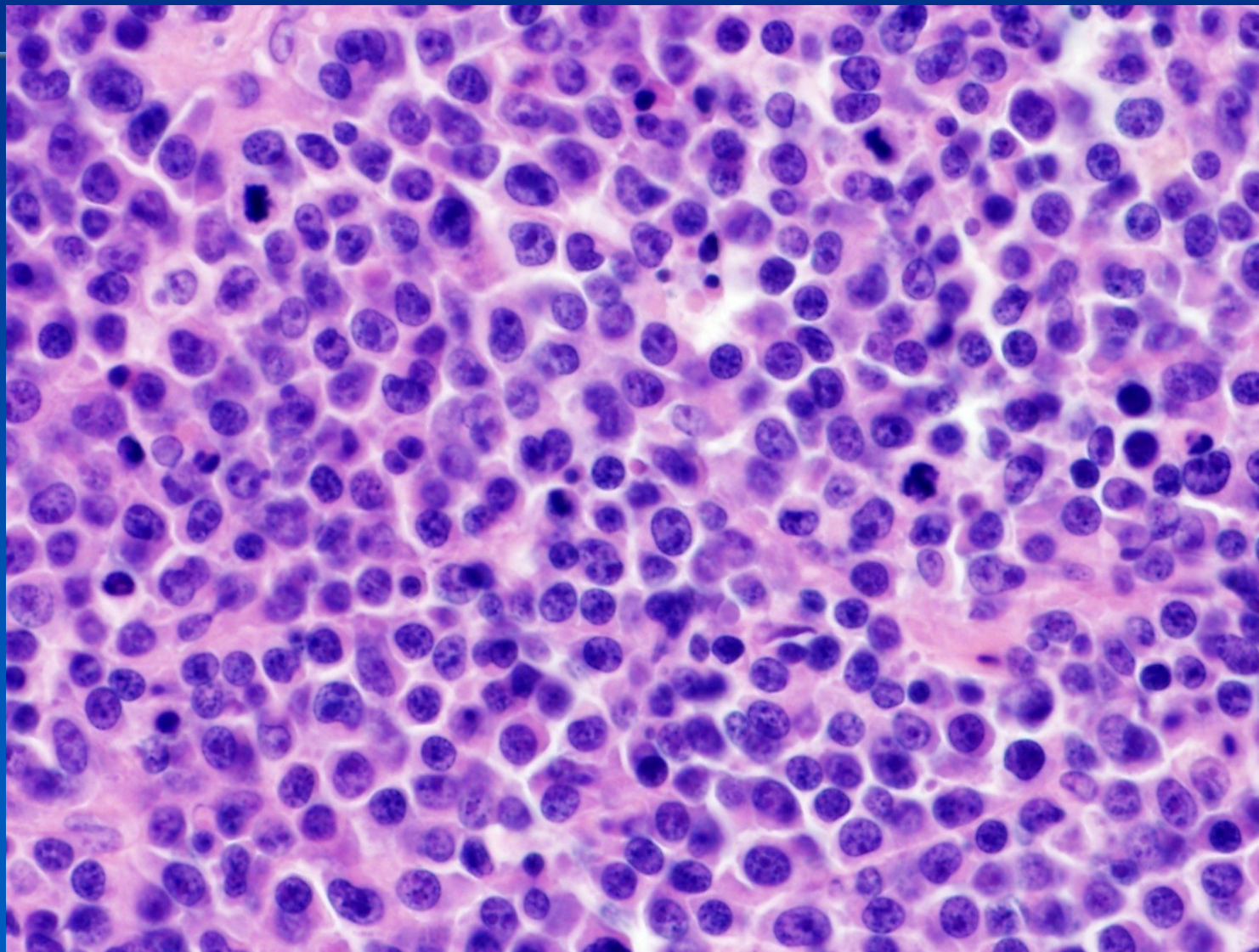
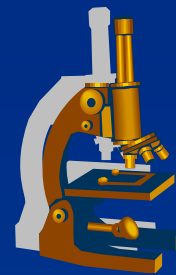
• **Nádory lymfoidní řady**

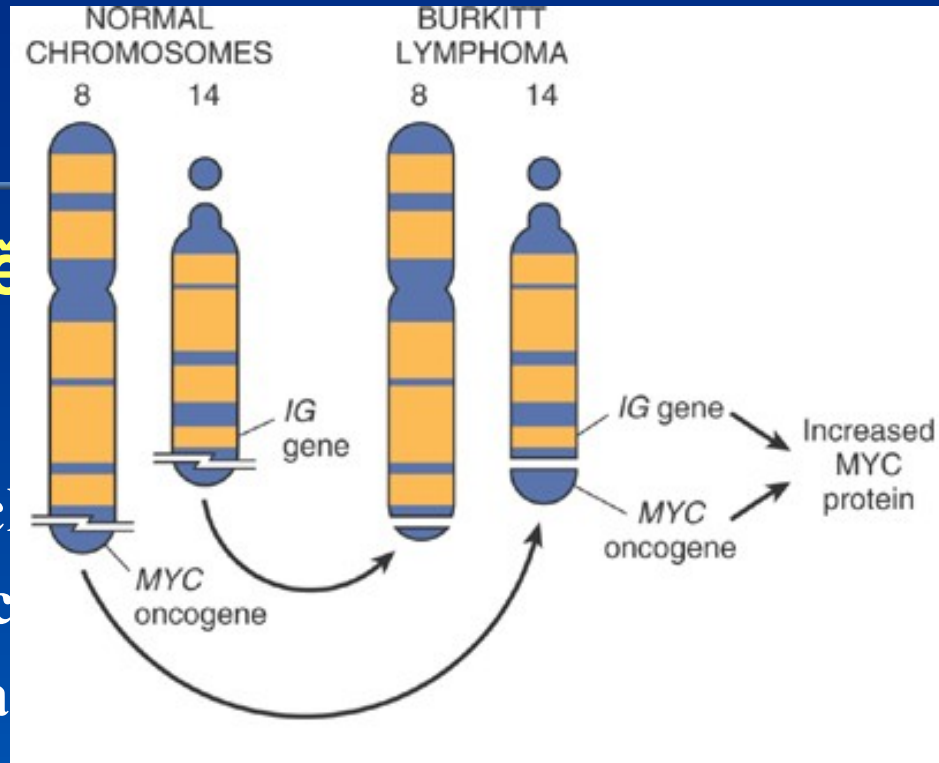
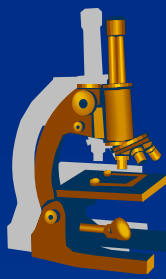
☐*NHL*

☐*HL*

• **Reaktivní lymfadenopatie**

# DLBCL - nodální - detail



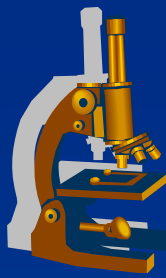


- extrémně vzácné
- varianty:
  - endemické
  - sporadické
  - asociované

- **t(8;14) → vznik chimerického genu c-myc-IgH → → → neregulovaná briskní proliferace**

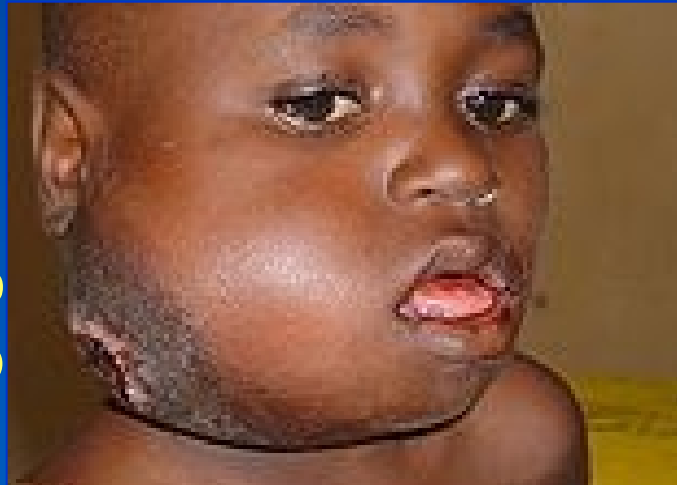
- Hematopoéza
- Nádory myeloidní řady
- **Nádory lymfoidní řady**
  - NHL
  - HL
- Reaktivní lymfadenopatie

# Burkittův lymfom



- rychle tvoří objemné nádorové masy tumoru („bulk“), typicky mimo LU, v oblasti:
  - hlavy – mandibula, maxila (endemická varianta)
  - orgánů malé pánve a dutiny břišní (sporadická varianta)

- tp.:
  - CHT (vysoce agresivní, dlouhodobě progresivní)

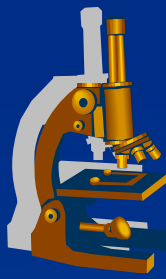


or →

Kopie: upraveno dle Blyth M., 2002

- × Hematopoéza
- × Nádory myeloidní řady
- **Nádory lymfoidní řady**
  - NHL
  - HL
- Reaktivní lymfadenopatie

# Burkittův lymfom



- **mikroskopicky:**

- uniformní středně velké bb. s oválnými či okrouhlými jádry a několika nápadnými jadérky
- extrémně vysoká proliferační aktivita (Ki67 ~ 100%)
- **obraz „hvězdného nebe“** („starry sky“)

- **x**Hematopoéza

- **x**Nádory myeloidní řady

- **Nádory lymfoidní řady**

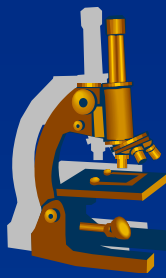
  - **NHL**

  - **HL**


- **Reaktivní lymfadenopatie**



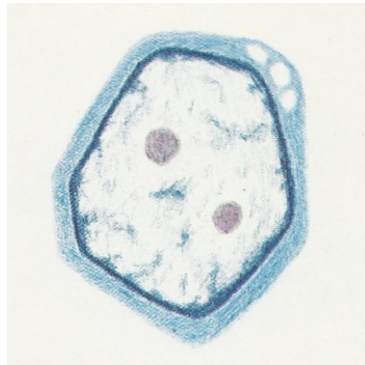
# Burkittův lymfom



*kopie*

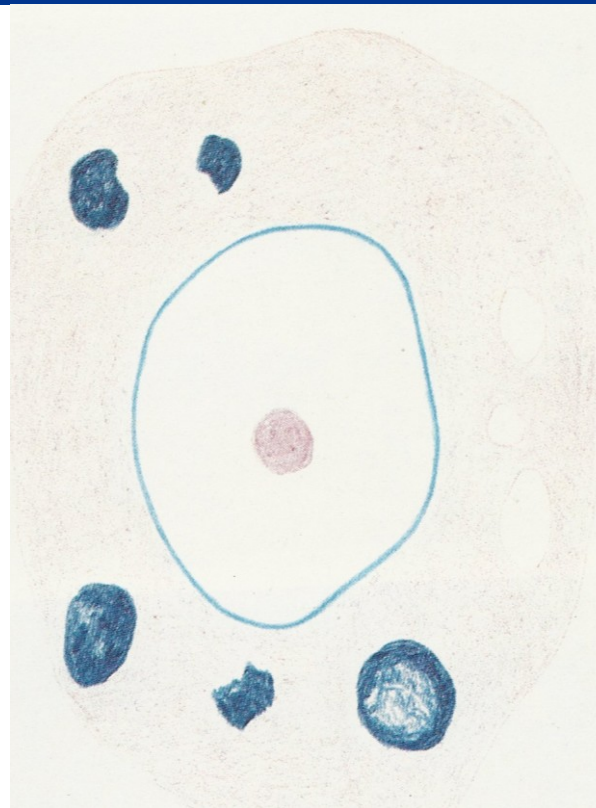


lymfocyt



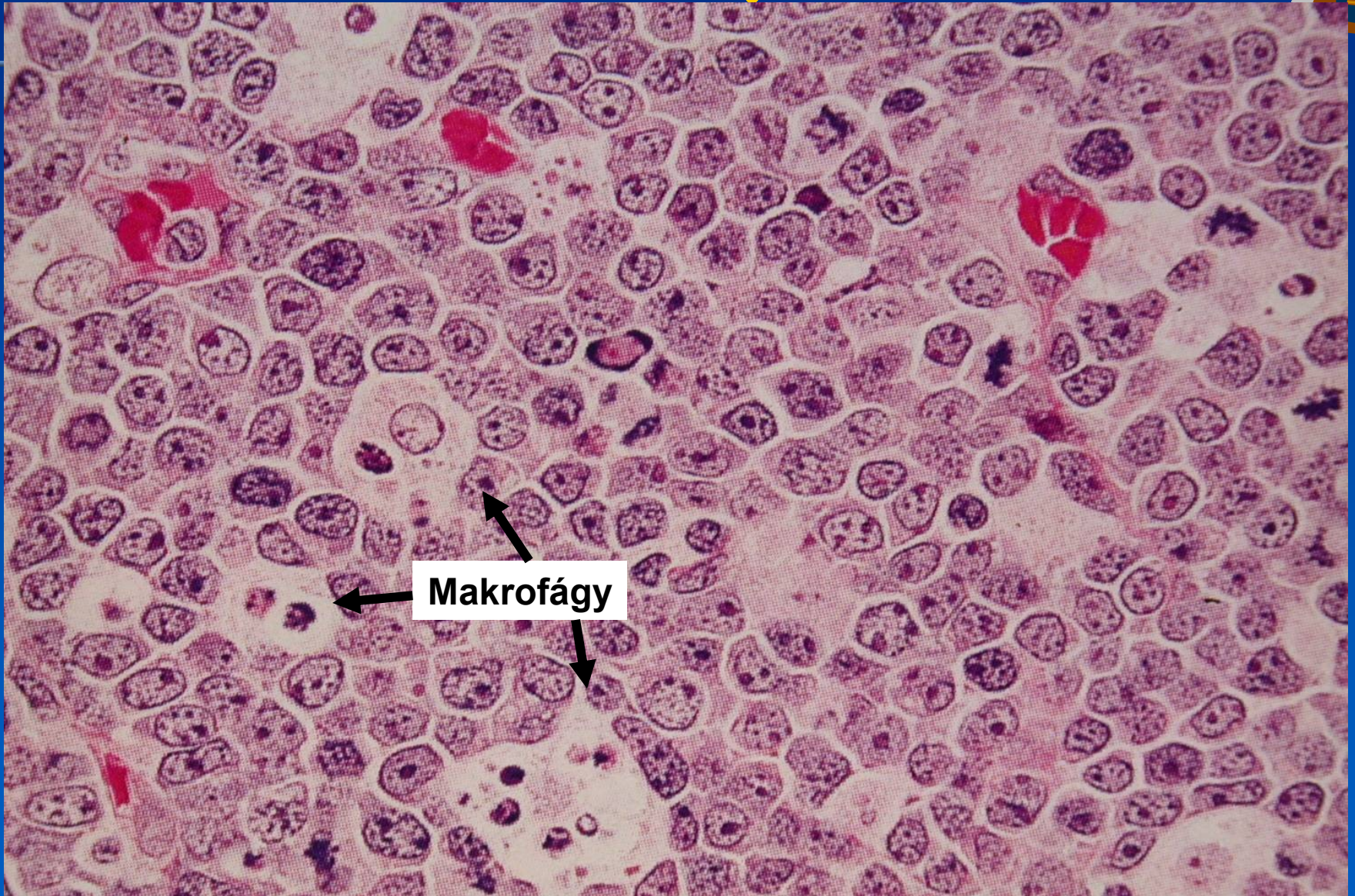
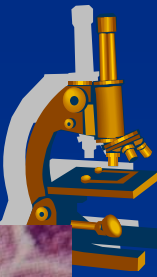
lymfoblast

makrofág (b.  
hvězdného nebe)

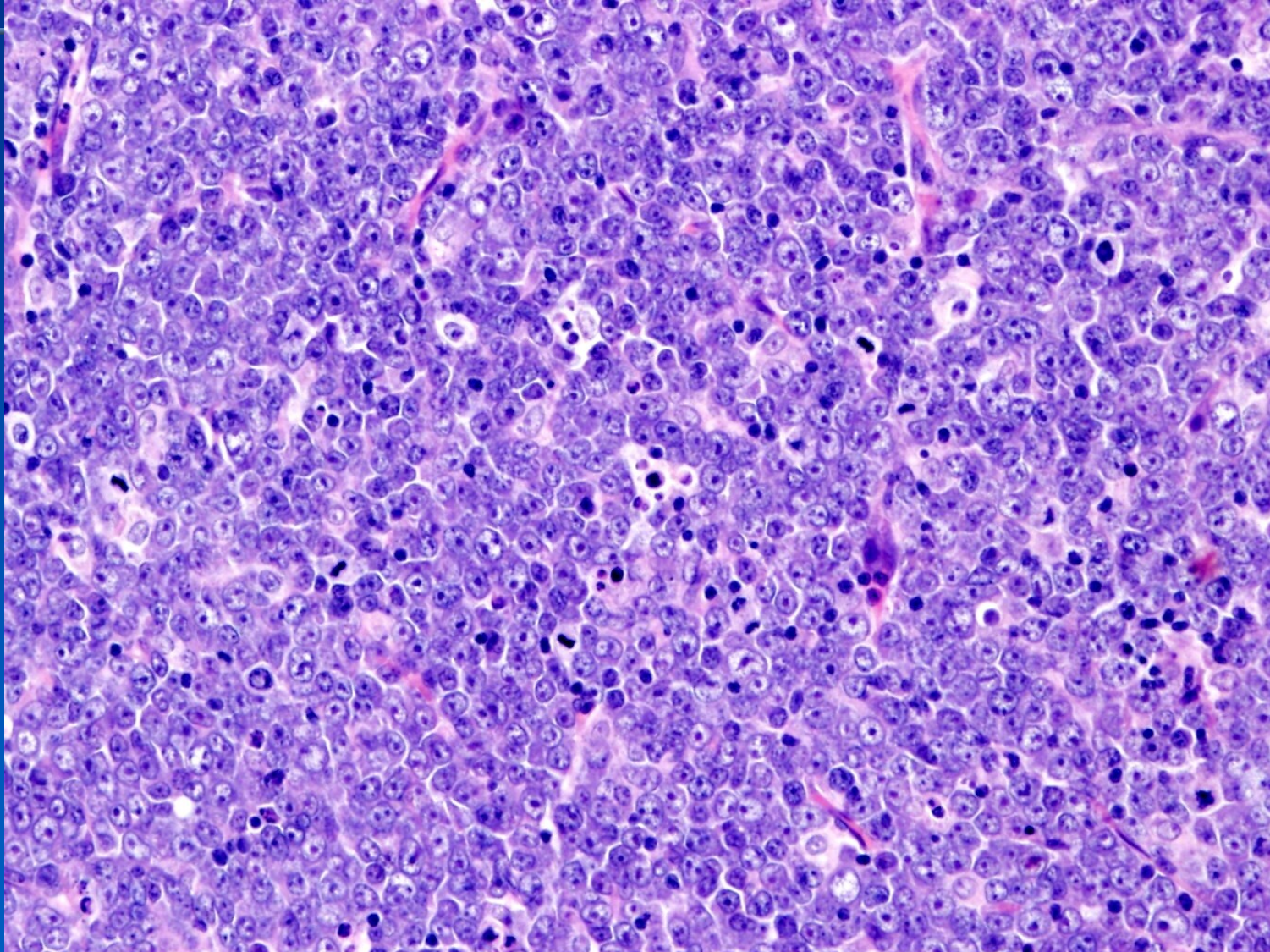
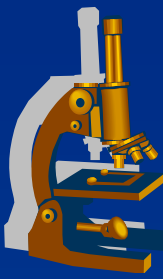


- ✘ Hematopoéza
- ✘ Nádory myeloidní řady
- **Nádory lymfoidní řady**
  - ☐ NHL
  - ☐ HL
- **Reaktivní lymfadenopatie**

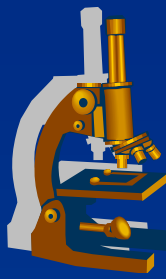
# Burkittüv lymfom



# Burkittuv lymfom



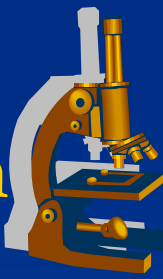
# Dyskrázie plazmatických buněk



- **Plazmocelulární myelom (mnohočetný myelom)**
- **Solitární plazmocytom**
- **Nemoc těžkých řetězců**
- **Primární amyloidóza**
- **Monoklonální gamapatie nejasného významu (MGUS)**
  - ročně dochází u cca 1% pacientů k progresi do konkrétního typu dyskrázie plazmatických buněk

- **Hematopoéza**
- **Nádory myeloidní řady**
- **Nádory lymfoidní řady**
  - **NHL**
  - **HL**
- **Reaktivní lymfadenopatie**

# Plazmocelulární myelom, plazmocytom



- **starší dospělí**
- **1 ložisko = plazmocytom**
- **>1 ložisko = plazmocelulární myelom**
  - v kostech tvoří **osteolytická** ložiska → patologické fraktury (na rtg obraz „prostrřílené kalvy“)
  - infiltruje také KD → anemie, leukopenie...
  - AL amyloidóza
  - tzv. **myelomová ledvina**
    - ukládání paraproteinu (Bence-Jonesova bílkovina)

✗Hematopoéza

✗Nádory myeloidní řady

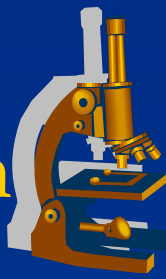
• **Nádory lymfoidní řady**

⇒NHL

⇒HL

• **Reaktivní lymfadenopatie**


# Plazmocelulární myelom, plazmocytom



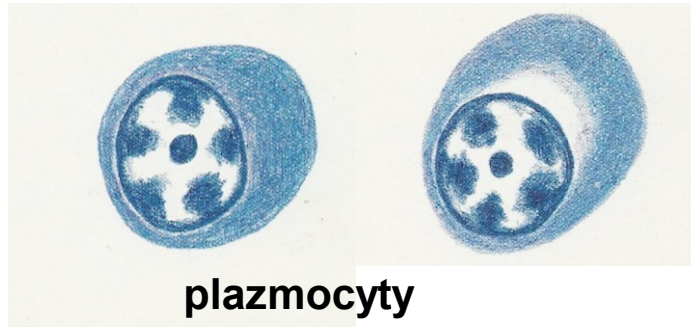
- **mikroskopicky**

- plazmocyty (různě diferencované)
- málo mitóz

*kopie*



lymfocyt



plazmocyty

- **×**Hematopoéza

- **×**Nádory myeloidní řady

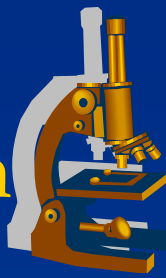
- **Nádory lymfoidní řady**

  - *NHL*

  - *HL*

- **Reaktivní lymfadenopatie**

# Plazmocelulární myelom, plazmocytom



- **tp.:**

- u symptomatických pacientů CHT, RT, příp. alogenní transplantace KD
- kauzálně je ale neléčitelný, postupně progreduje – medián přežití cca 5 let

- **x**Hematopoéza

- **x**Nádory myeloidní řady

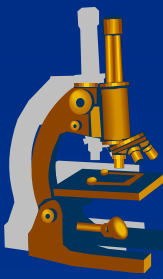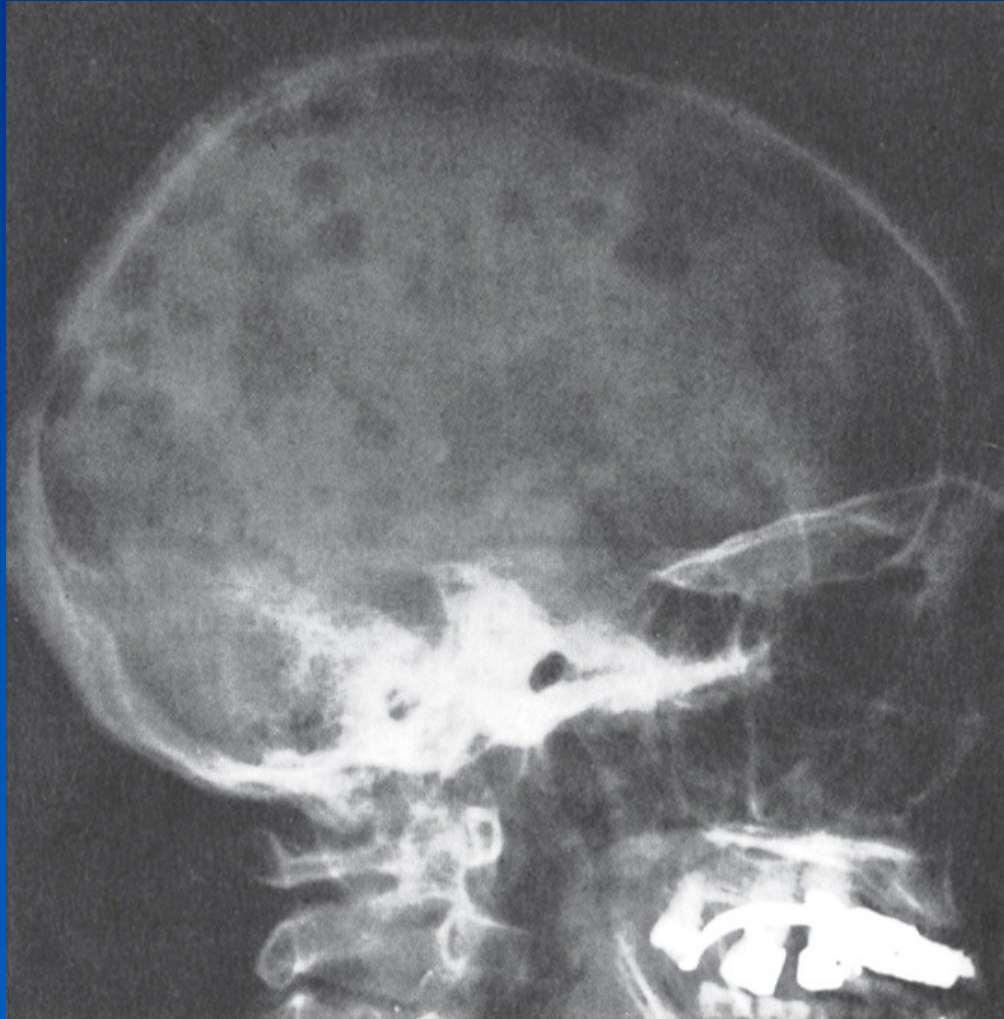
- **Nádory lymfoidní řady**

  - ▣ **NHL**

  - ▣ **HL**

- **Reaktivní lymfadenopatie**

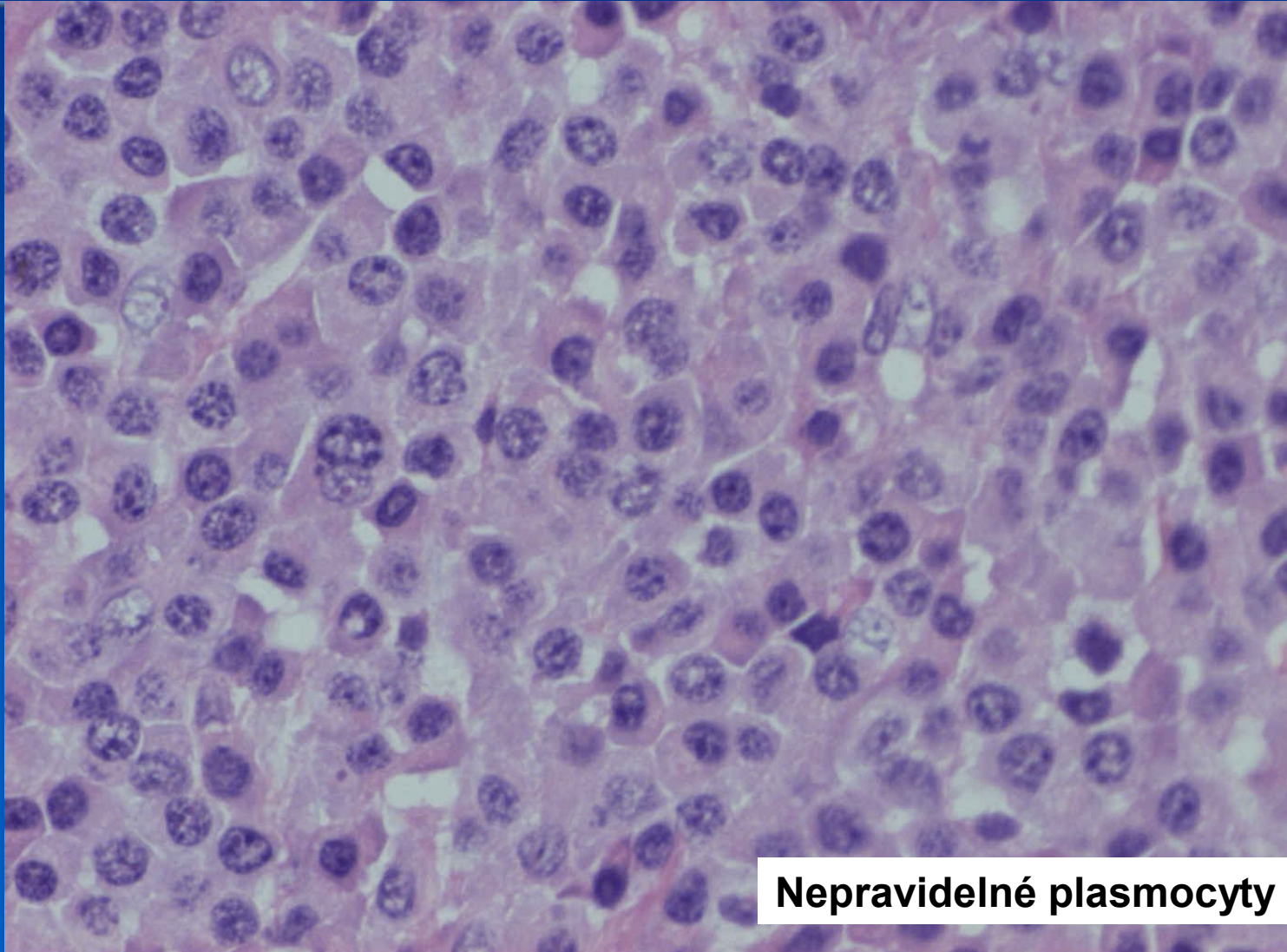
# Plazmocelulární myelom



Kumar et al: Robbins & Cotran Pathologic Basis of Disease, 8th Edition.  
Copyright © 2009 by Saunders, an imprint of Elsevier, Inc. All rights reserved.

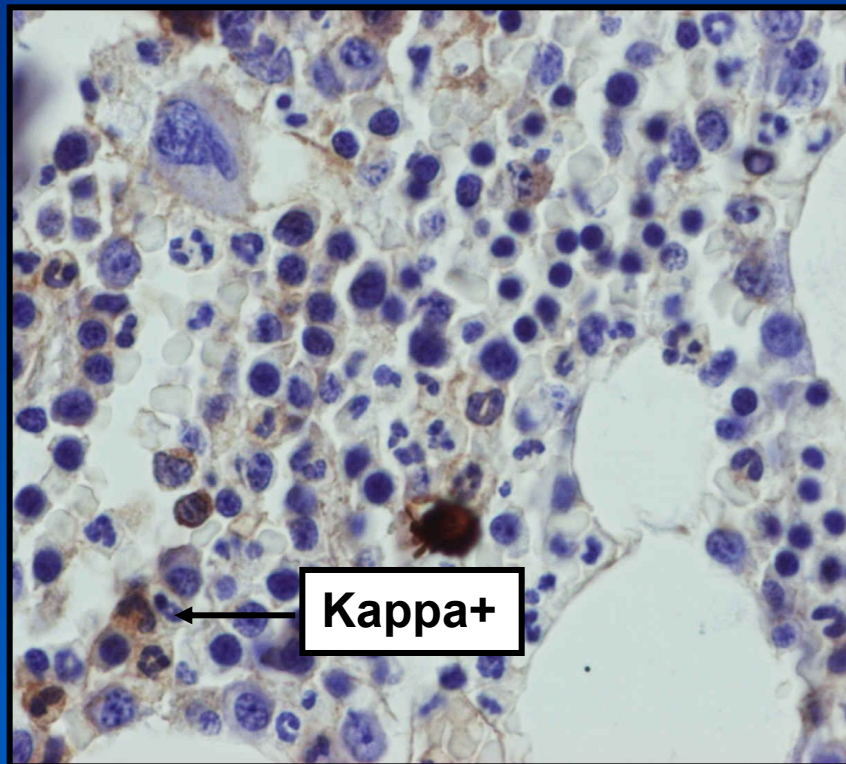



# Plazmocyturní myelom – kostní ložisko

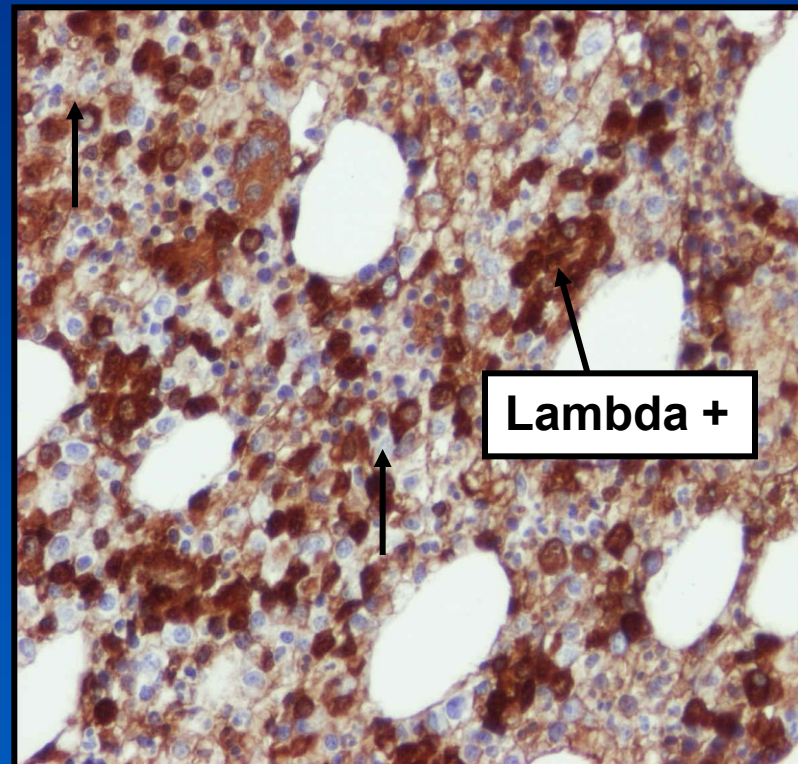


**Nepravidelné plasmocyty**

# Myelom – průkaz monoklonality plasmocytů



Kappa lehké řetězce Ig



Lambda lehké řetězce Ig

# LYMFOIDNÍ NÁDORY T – BUNĚČNÉ ZDROJE



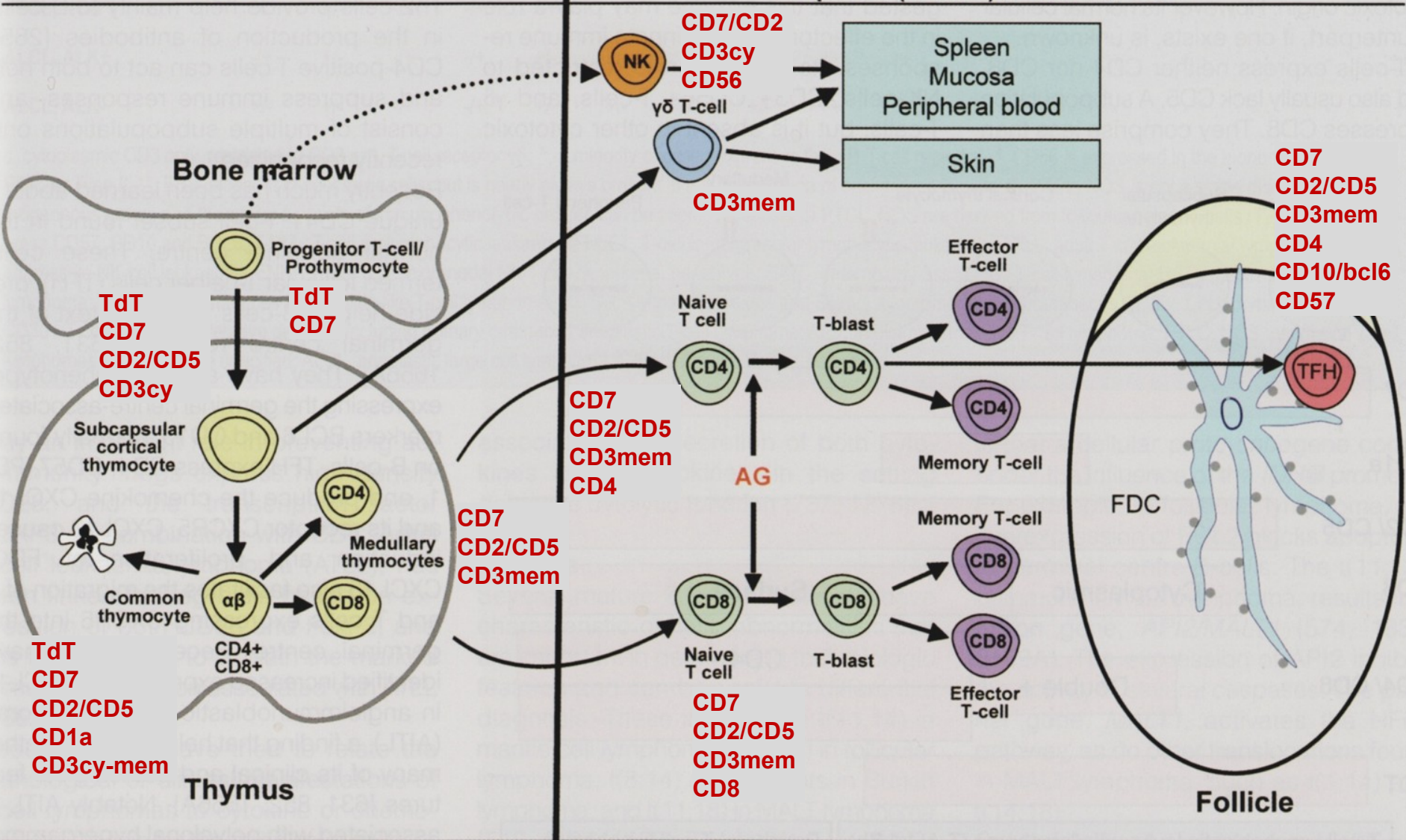
*kopie*

Central lymphoid tissue

Peripheral lymphoid tissue

Precursor T-cells

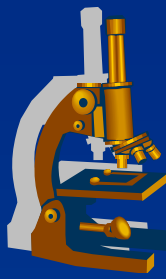
Peripheral (mature) T- and NK-cells



T lymphoblastic lymphoma/leukaemia

Peripheral (mature) T-cell and NK-cell lymphomas/leukaemias

# Vybrané T-lymfomy



- **T-ALL**

- *T-ALL* <<<< *B-ALL*

- **Mycosis fungoides/Sézáryho syndrom**

- *MF = primární kožní T-lymfom*
- *SS = erythroderma, leukemické infiltráty*

- **ALCL**

- *hallmark cells = pleiomorfní lymfomové bb. s podkovovitými jádry*

- **x**Hematopoéza

- **x**Nádory myeloidní řady

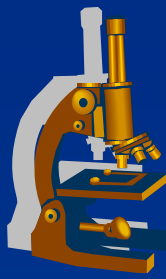
- **Nádory lymfoidní řady**

- *NHL*

- *HL*

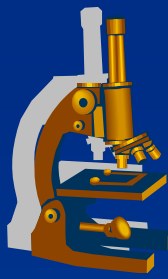
- **Reaktivní lymfadenopatie**

# Vybrané T-lymfomy



- **S enteropatií asociovaný T-lymfom**
  - *vzniká v souvislosti s celiakií refrakterní na bezglutenovou dietu*
- **ATCL**
  - *asociovaná s infekcí HTLV-1, nejčastěji v Asii – Japonsku*

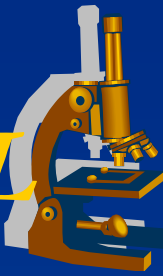
- × Hematopoéza
- × Nádory myeloidní řady
- **Nádory lymfoidní řady**
  - NHL
  - HL
- Reaktivní lymfadenopatie



# Hodgkinův lymfom

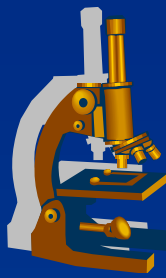
- ✘ Hematopoéza
- ✘ Nádory myeloidní řady
- **Nádory lymfoidní řady**
  - ☐ NHL
  - ☐ HL
- Reaktivní lymfadenopatie

# Základní charakteristiky HL a NHL



HL	NHL
Většinou lokalizován v jedné axiální skupině LU (krční, mediastinální, paraaortální)	Postihuje mnohočetné periferní LU
Kontinuální šíření	Nekontinuální šíření
Mezenterické LU a Waldeyerův okruh málokdy postiženy	Mezenterické LU a Waldeyerův okruh postiženy často
Extranodálně vzácně	Extranodálně často
Diagnostické (nádorové) bb. roztroušeny na reaktivním pozadí	Nádorové/lymfomové bb. převažují
Vychází z B-bb.	Vychází z B- i T- bb.

# Hodgkinův lymfom

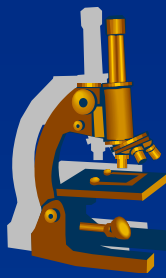


- jedna z nejčastějších malignit mladých dospělých
- **klasifikace HL** (podrobněji viz. dále):
  - *KLASICKÝ HL*
  - *NODULÁRNÍ HL s LYMFOCYTÁRNÍ PREDOMINANCÍ*
- **tp.:**
  - *RT, CHT → vynikající prognóza, ale hrozí sekundární malignity (MDS, AML, bronchogenní ca)*

- × Hematopoéza
- × Nádory myeloidní řady
- **Nádory lymfoidní řady**
  - × NHL
  - ☐ HL
- Reaktivní lymfadenopatie

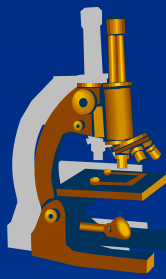


# Hodgkinův lymfom



- **diagnostické (nádorové) bb.:**
  - = Reedové-Sternbergovy bb (RS-bb.) + varianty
  - vylučují chemokiny / cytokiny
  - → chemotaxe hojných ly, makrofágů a granulocytů (vč. četných eozinofilů)
  - = **reaktivní Nnádorové pozadí**

- × Hematopoéza
- × Nádory myeloidní řady
- **Nádory lymfoidní řady**
  - × NHL
  - HL
- Reaktivní lymfadenopatie



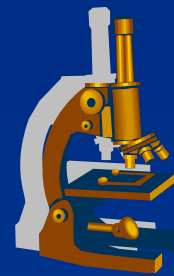
# Hodgkinův lymfom

## - morfologie diagnostických bb.

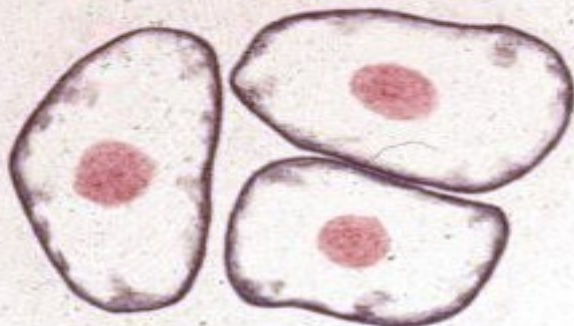- **dg. bb. (= RS-bb.):**
  - velké bb. s **jedním / více** laločnatými **jádry** s **inkluzoidními jádérky** (jádérko velikosti ly!)
  - cytoplazma hojná, světlá
  - **klasická RS-b. je dvoujaderná** (uspořádání 2 jader a nukleolů ~ „**soví oči**“)
- **dg. důležité varianty RS-bb.:**
  - **lakunární buňka**
    - cytoplazma svráštělá u jádra, mezi bun. membránou a svráštělou cytoplazmou je arteficiální lakuna
  - **lymfocytární a histiocytární, L&H b.**
    - jádro ~ popcorn → „popcorn cell“

- **Hematopoéza**
- **Nádory myeloidní řady**
- **Nádory lymfoidní řady**
  - **NHL**
  - **HL**
- **Reaktivní lymfadenopatie**

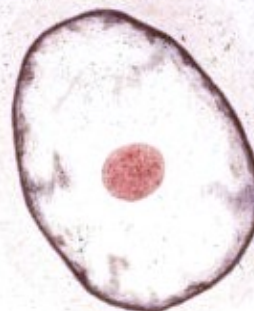# Typy diagnostických buněk HL



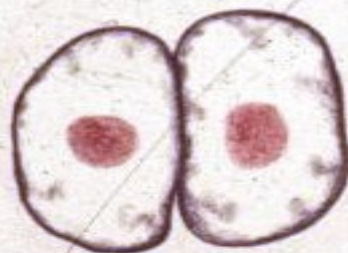*kopie*



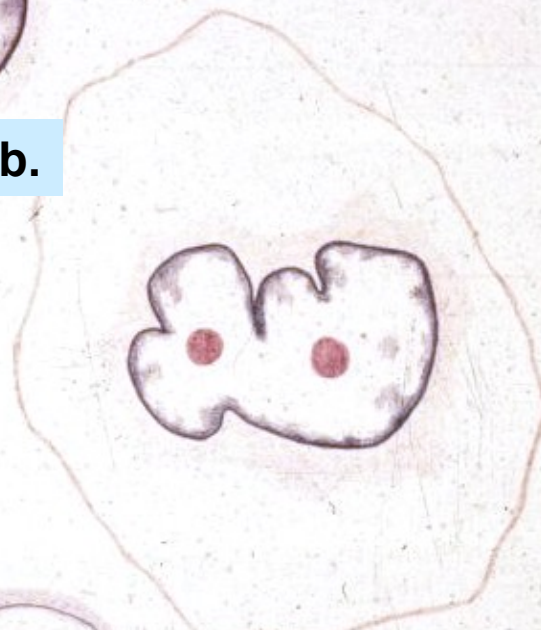
**Sternbergova b.**



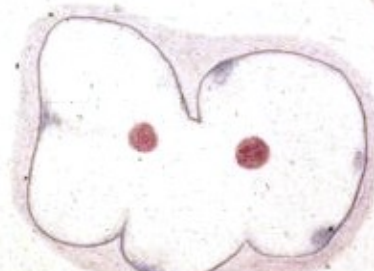**Hodgkinova b.**



**Reedové-Sternbergova b.**

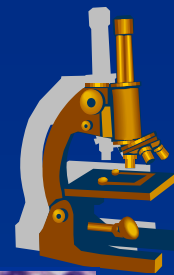


**Lakunární b.**

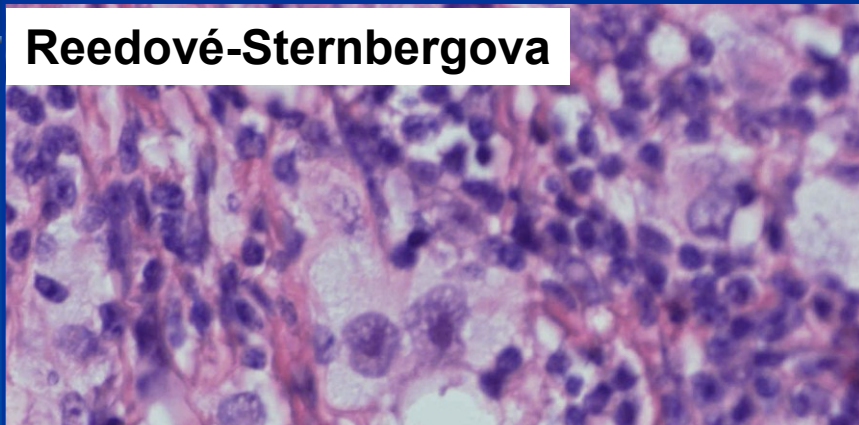


**L&H bb.**

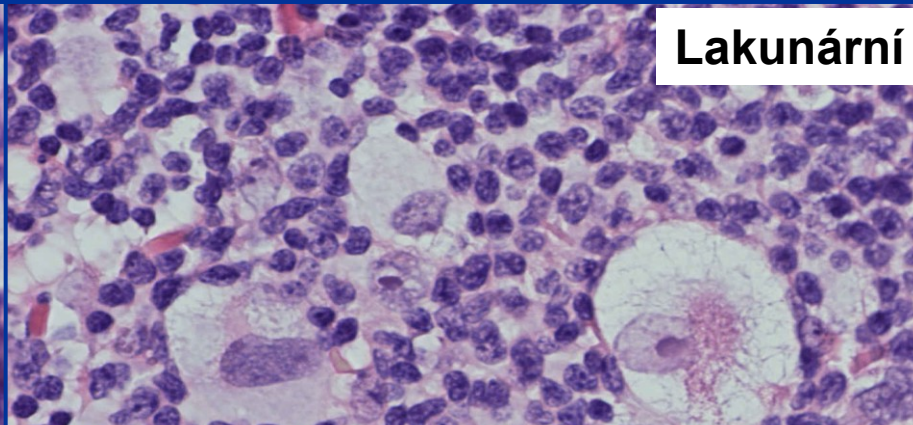
# Typy diagnostických buněk klasického HL



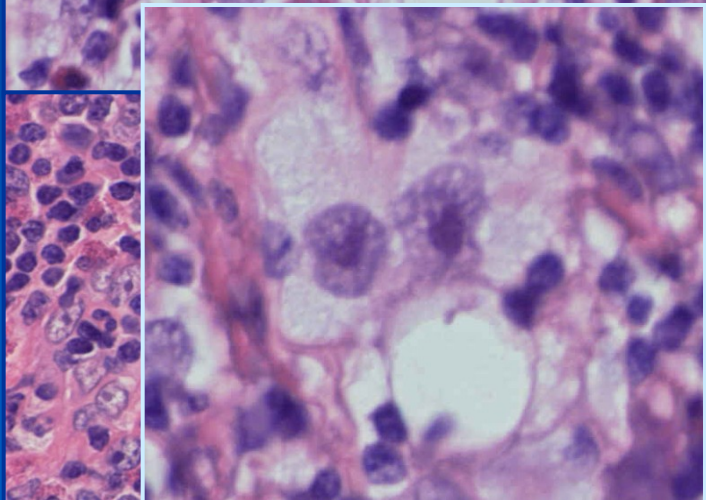
Reedové-Sternbergova



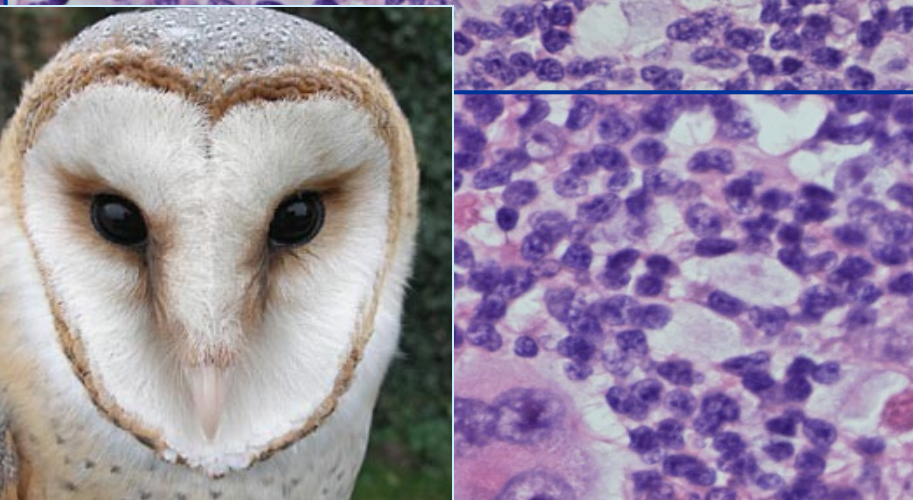Lakunární



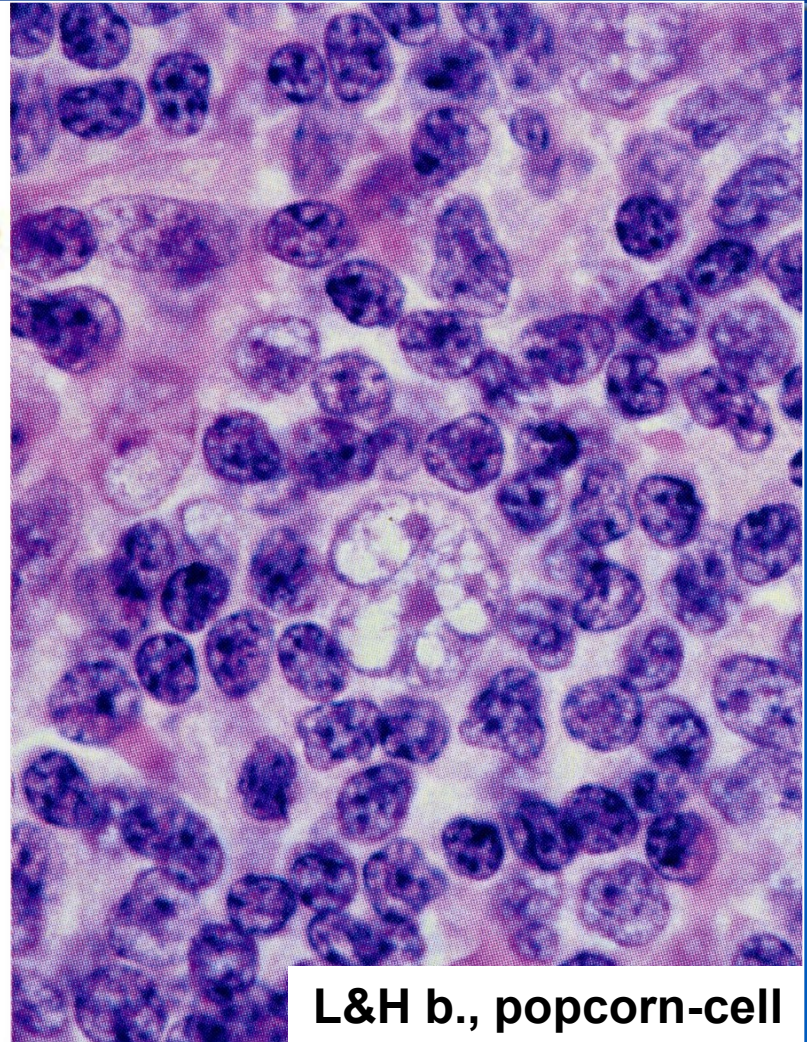
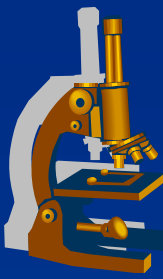
Hodgkinova



Sternbergova

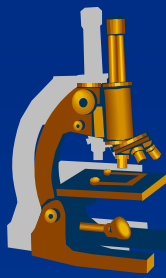


# Diagnostická b. HL s lymfocytární predomancí



L&H b., popcorn-cell

# Hodgkinův lymfom - klasifikace



## 1. Klasický HL

⇒ *dg. bb. jsou CD15+ / CD30+, ly na pozadí T- >> B-*

- **Nodulární skleróza** (lakunární b., může být asociována s EBV infekcí)
- **Na lymfocyty bohatý**
- **Smíšená buněčnost**
- **Lymfocytární deplece** (nejhorší prognóza)

## 2. Nodulární HL s lymfocytární predomancí

⇒ *L&H bb., jsou CD20+ / CD15- / CD30-, málo T-ly*

×Hematopoéza

×Nádory myeloidní řady

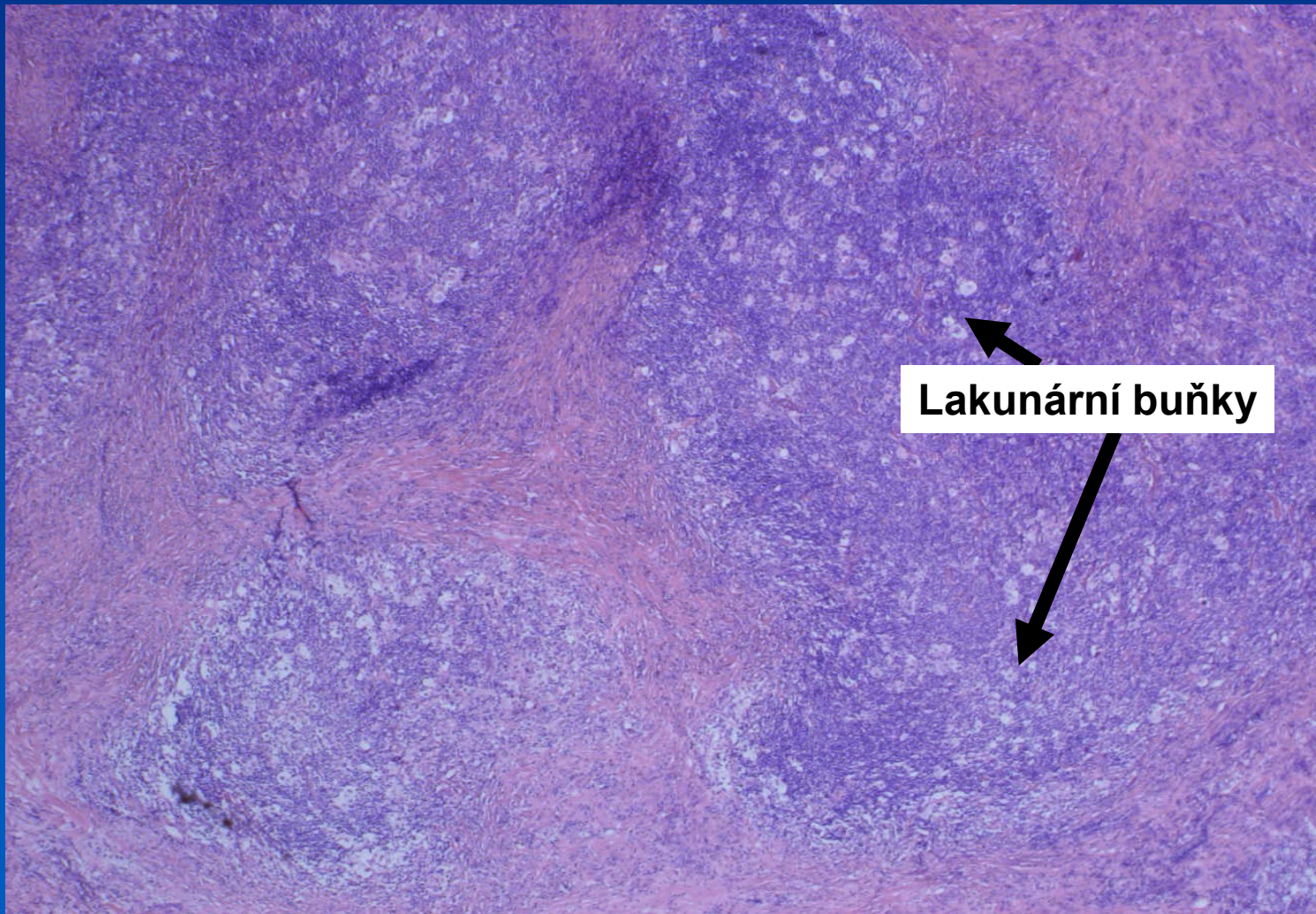
• **Nádory lymfoidní řady**

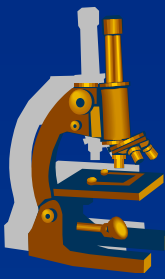
×NHL

☐HL

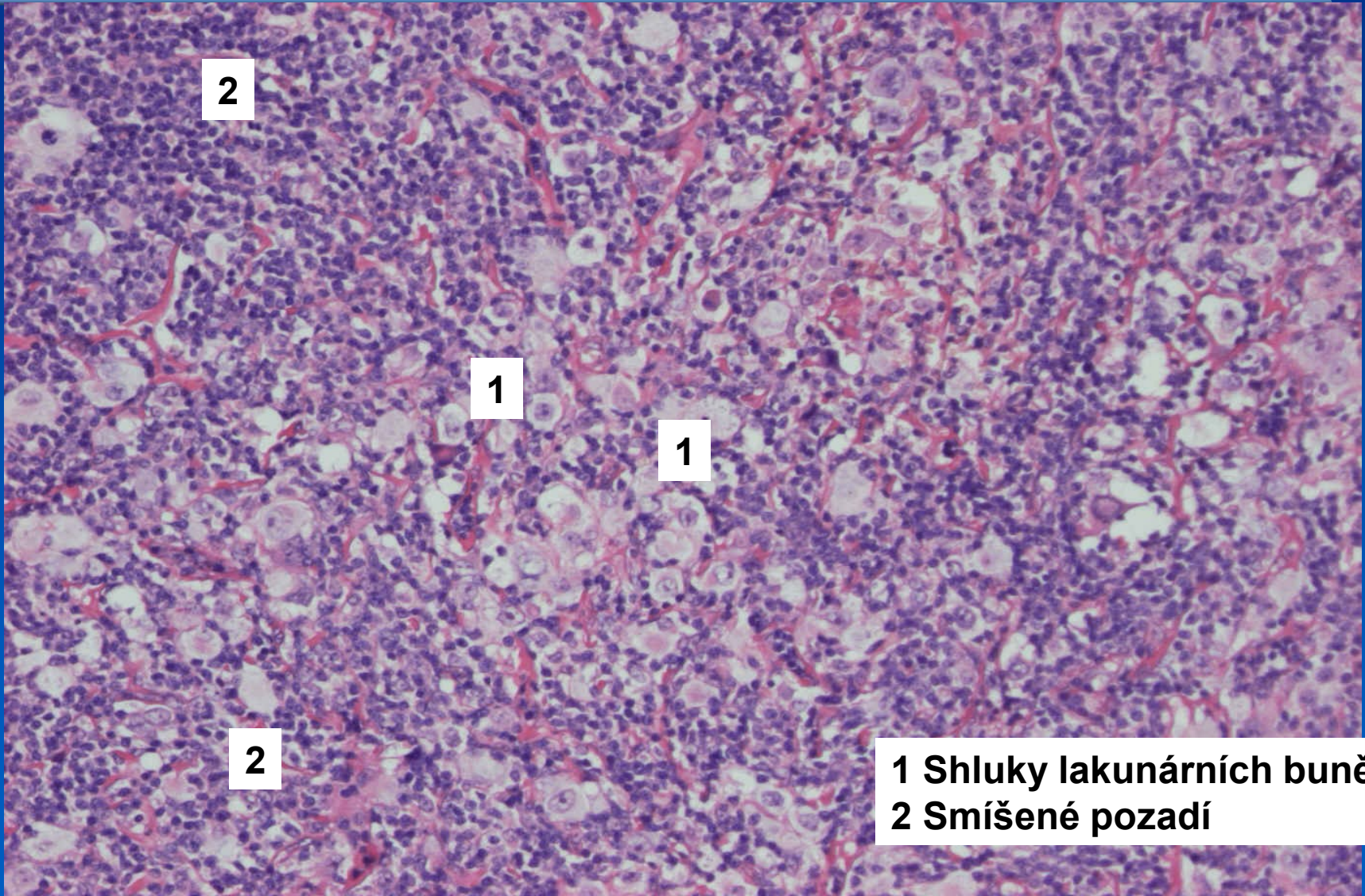
•Reaktivní lymfadenopatie

# Hodgkinův lymfom, klasický, nodulární skleróza - přehled





# Hodgkinův lymfom, klasický, nodulární skleróza



2

1

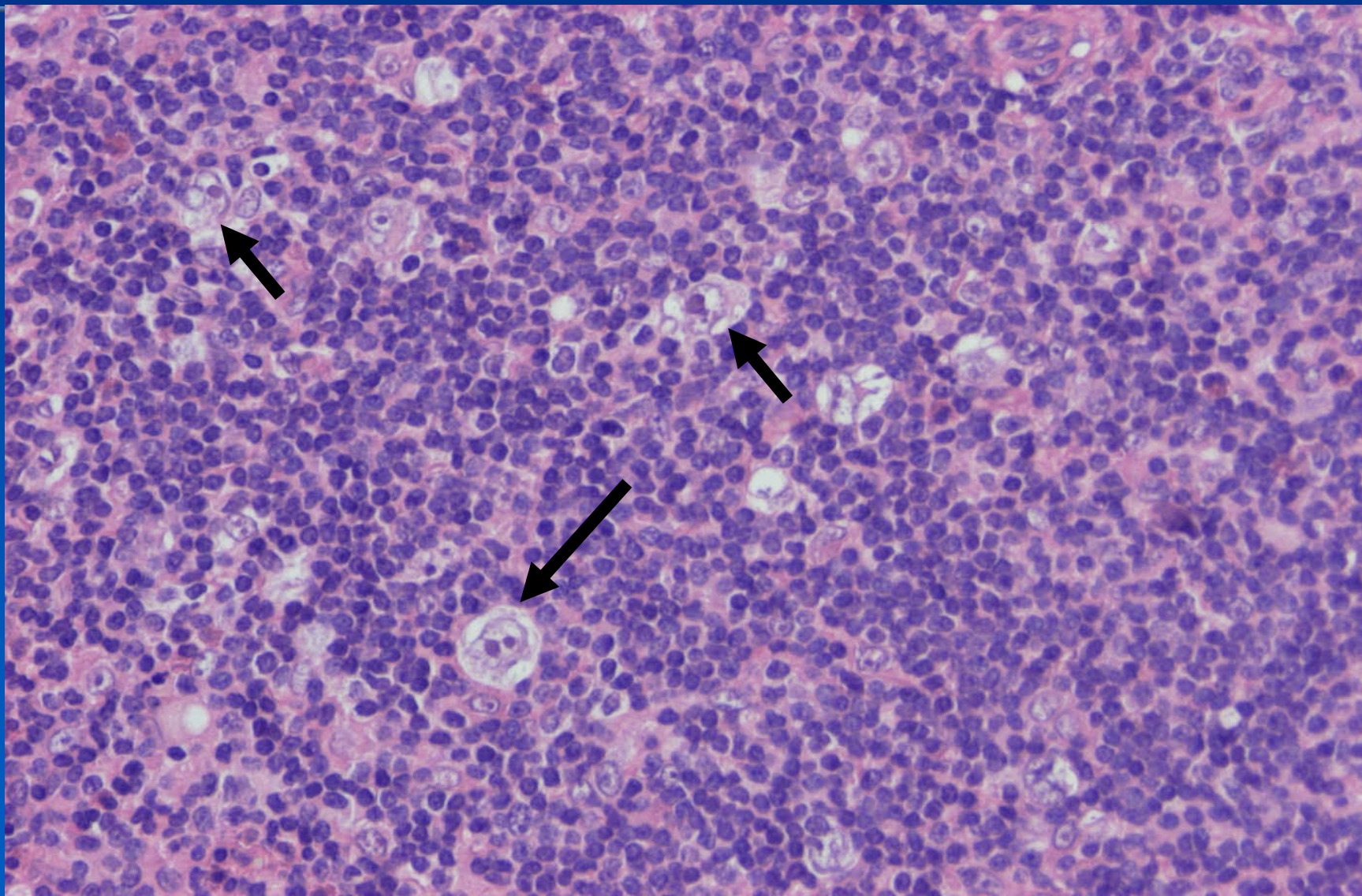
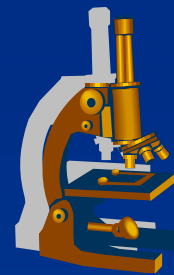
1

2

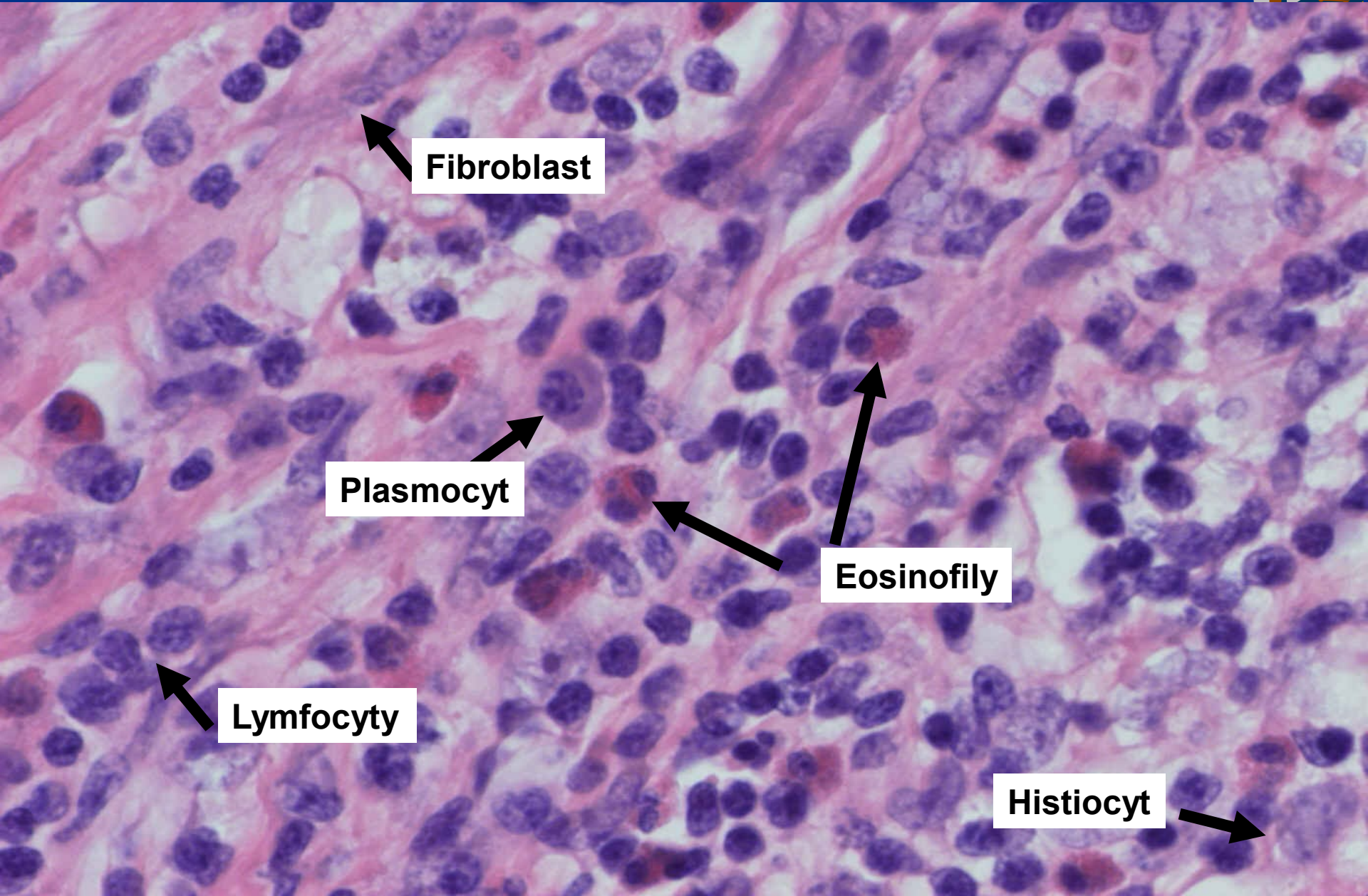
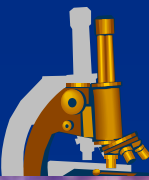
1 Shluky lakunárních buněk  
2 Smíšené pozadí



# HL, klasický, smíšená buněčnost Hodgkinovy bb., RS bb.



# Klasický HL – buňky nenádorového pozadí !!!!!



Fibroblast

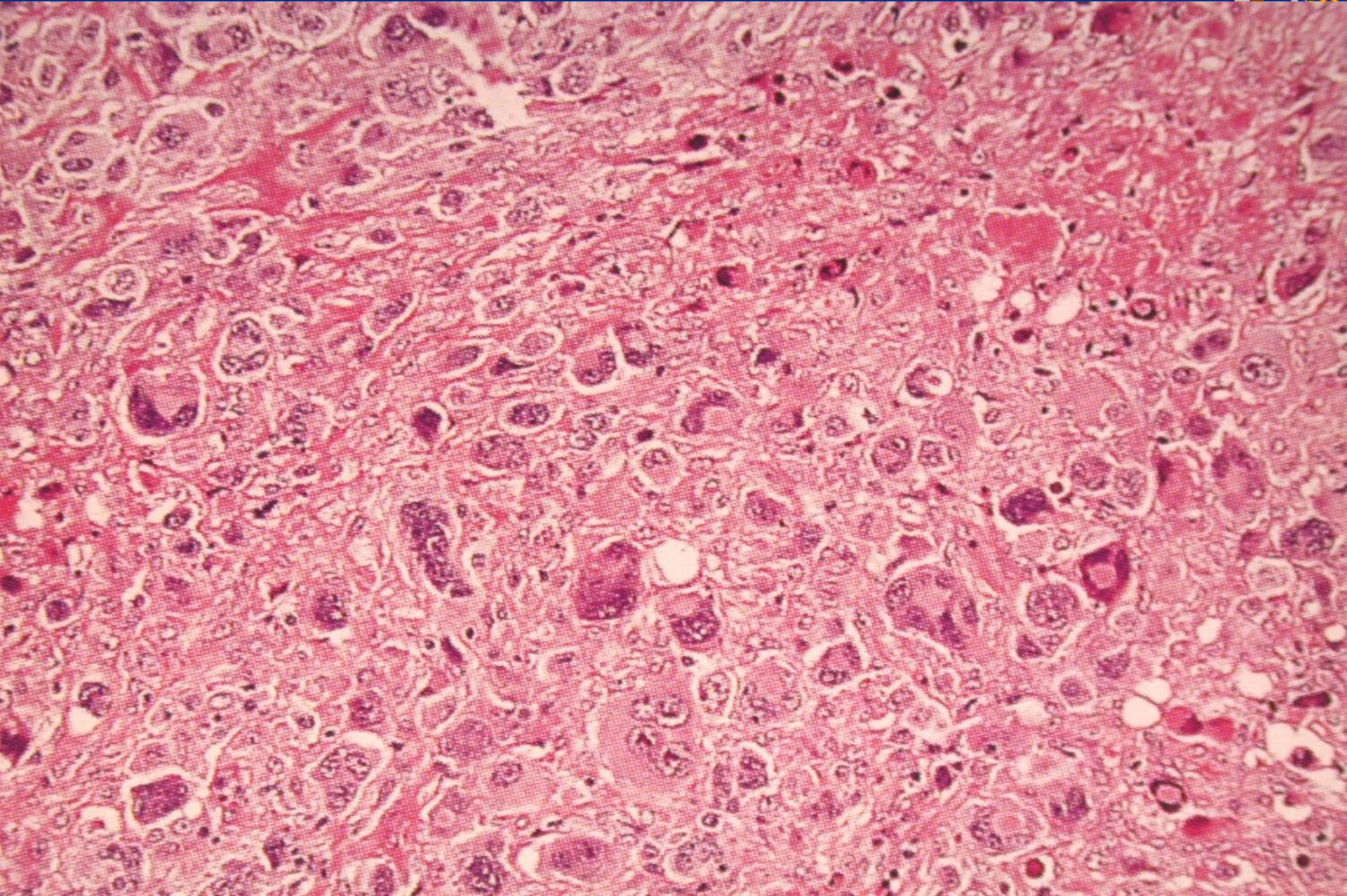
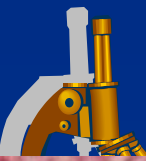
Plasmocyt

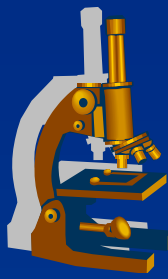
Eosinofily

Lymfocyty

Histiocyt

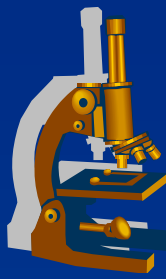
# Klasický HL – lymfodepleční typ



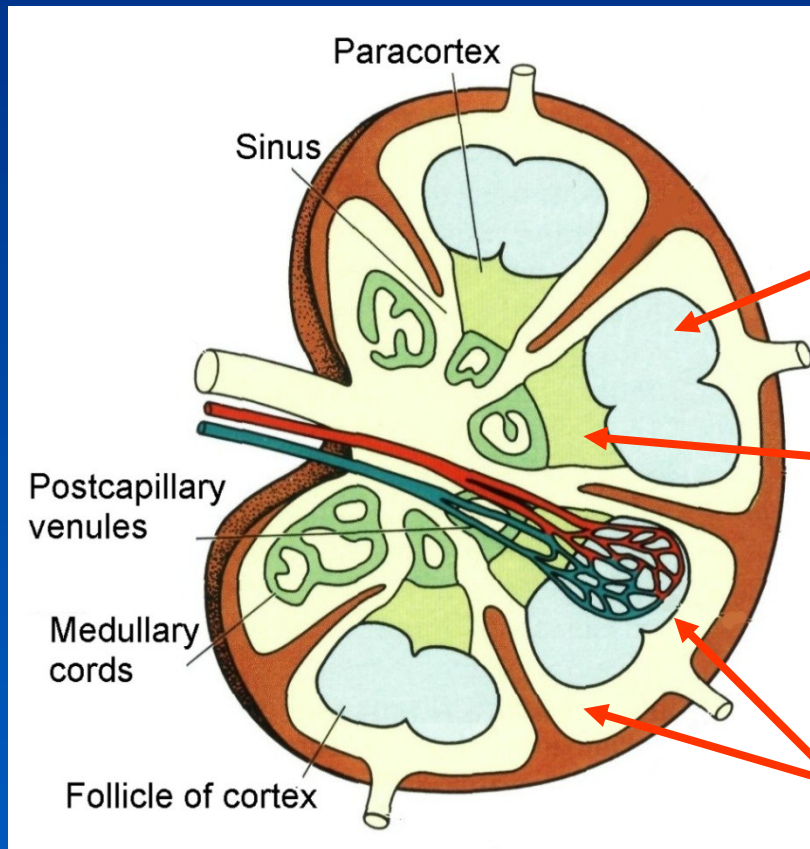


# Reaktivní lymfadenopatie

- ✘ Hematopoéza
- ✘ Nádory myeloidní řady
- **Nádory lymfoidní řady**
  - ☐ NHL
  - ☐ HL
- Reaktivní lymfadenopatie



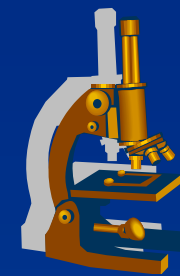
# Reaktivní lymfadenopatie



- **Reaktivní hyperplázie:**
  - *Folikulární (B)* (bakterie, sterilní záněť)
  - *Parakortikální (T)* (viry, chronické záněty)
- **Sinusová histiocytóza**

- ✗ Hematopoéza
- ✗ Nádory myeloidní řady
- ✗ Nádory lymfoidní řady
  - ✗ NHL
  - ✗ HL
- **Reaktivní lymfadenopatie**

# Reaktivní lymfadenopatie



- **folikulární hyperplázie**

- ZC jsou zvětšená, nepravidelného tvaru, polarizovaná
- tingible macrophages
- při **bakteriálních** infekcích (hl. hnisavých),  
**toxoplazmóze, sterilních zánětech** (při nekrózách,  
popáleninách)

- **parakortikální hyperplázie**

- zmožené T-ly v parakortexu
- parafolikulární transformace do velkých proliferujících blastů
- při **virózách, chronických zánětech** (IBD, hepatitidy),  
po **vakcinaci...**

✗Hematopoéza

✗Nádory myeloidní řady

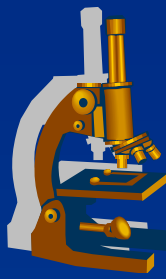
✗Nádory lymfoidní řady

✗*NHL*

✗*HL*

• **Reaktivní lymfadenopatie**

# Reaktivní lymfadenopatie



- **sinusová histiocytóza**

- sinusy dilatované
  - výstelka = hypertrofické endoteliální bb.
  - vyplněné zmnoženými makrofágy
- většinou **nespecifická reakce**, ale i ve spádových LU karcinomů

- **granulomatózní zánět** (viz. praktika obecné patologie č. 3)

- *s nekrózou* (TBC, nemoc kočičího škrábnutí)
- *bez nekrózy* (sarkoidóza)

×Hematopoéza

×Nádory myeloidní řady

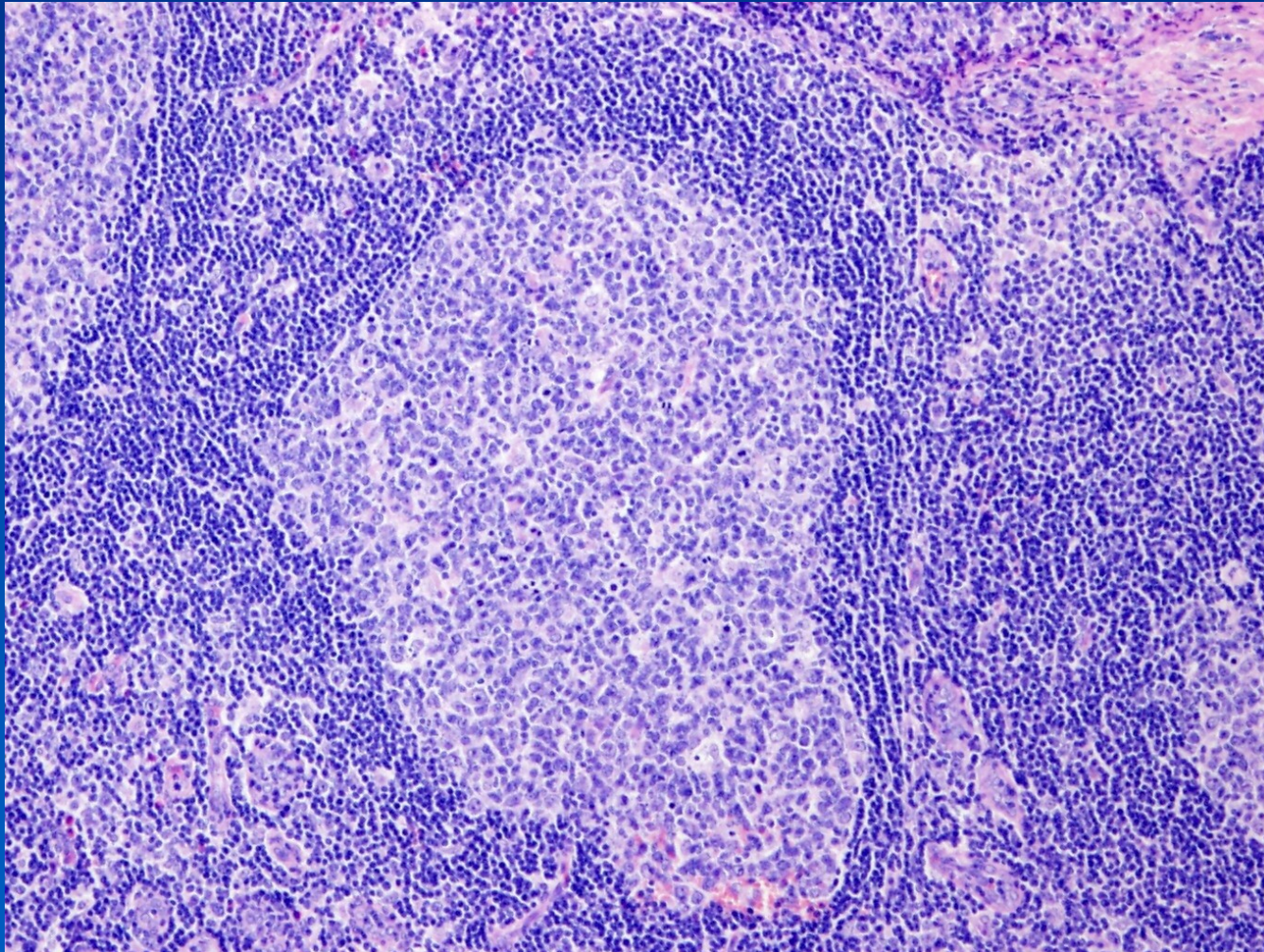
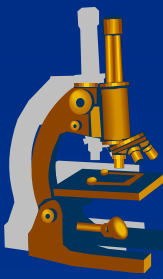
×Nádory lymfoidní řady

×*NHL*

×*HL*

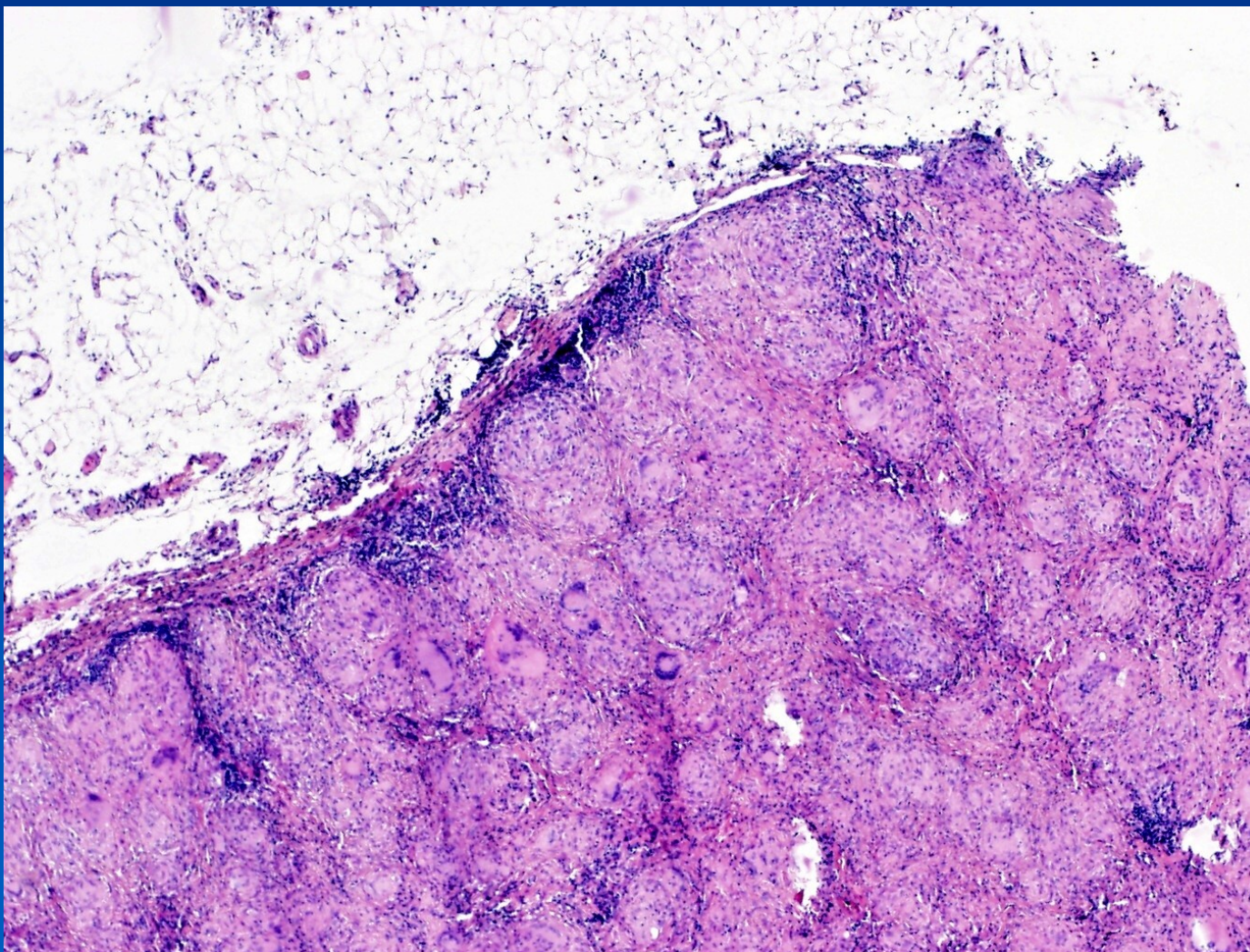
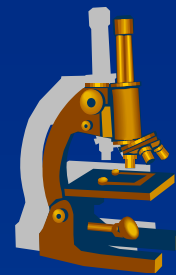
• **Reaktivní lymfadenopatie**

# Reaktivní ZC

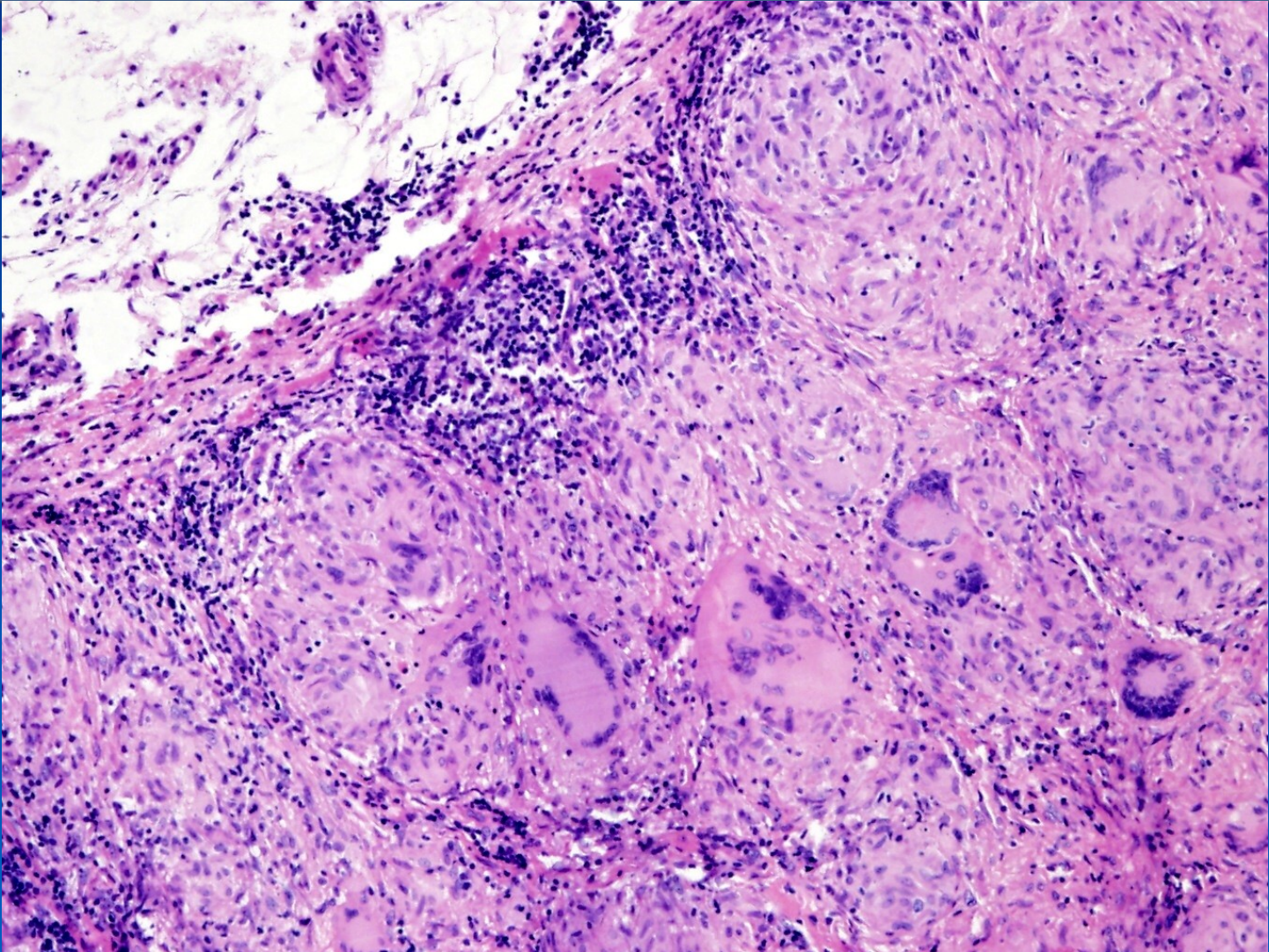


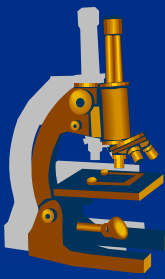


# Sarkoidóza mediastinální LU



# Sarkoidóza mediastinální LU





---

***Děkuji za pozornost...***