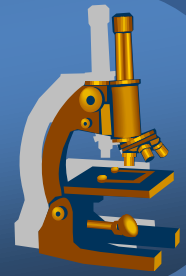


# *Praktikum ze speciální patologie*



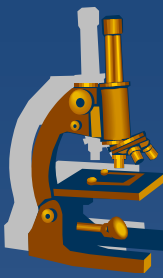
*Patologie*  
**KARDIO-VASKULÁRNÍHO**  
*systemu*

# ateroskleróza



- onemocnění tepen doprovázené ukládáním lipidů do cévní intimy
- dříve považována za degenerativní chorobu X nyní **zánětlivý (aktivní) proces**
- **endogenní RF:**
  - **věk, pohlaví** (role estrogenu?), *rodinná dispozice (familiární hypercholesterolémie), hereditární homocysteinémie*
- **exogenní RF:**
  - **hyperlipidémie** (LDL) ←←← *hypothyreóza, nefrotický sy;*
  - **hypertenze, kouření** (nikotin, CO), **diabetes mellitus**, *orální antikoncepce, málo pohybu, ↑CRP*

# ateroskleróza - patogeneze



## 1. Poškození endotelu

- *mechanicky* ( $\uparrow T_k$ , *turbulence*)
- *vliv endotoxinů, IK, chem. sloučenin cigaretového kouře,  $\uparrow$  cholesterol*

## 2. Insudace lipoproteinů (LDL), které v intimě **oxidují**

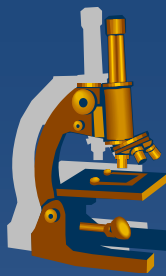
## 3. Zánět

- *krevní monocyty ( $\rightarrow$  pěníté makrofágy), T-lymfocyty, trombocyty, endotelie, hladkosvalové buňky*

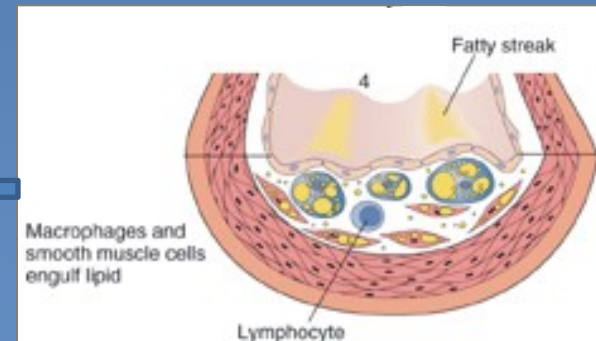
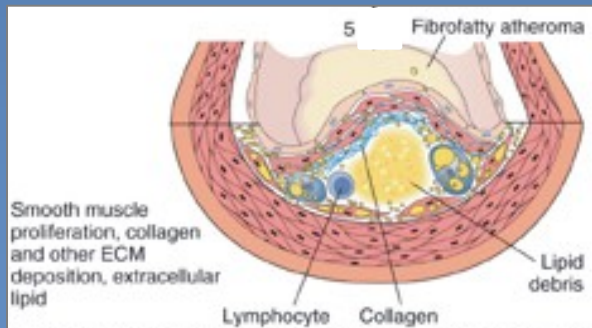
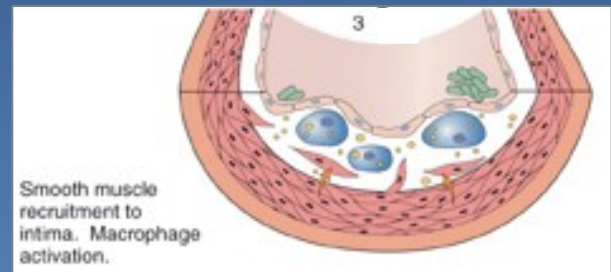
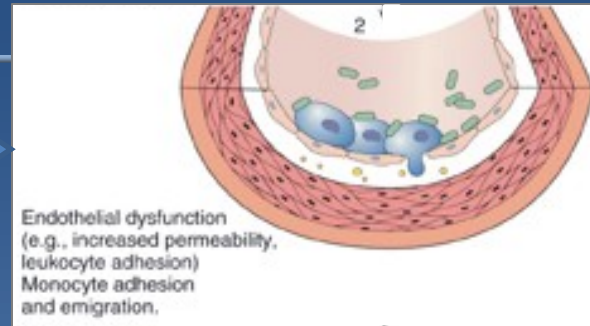
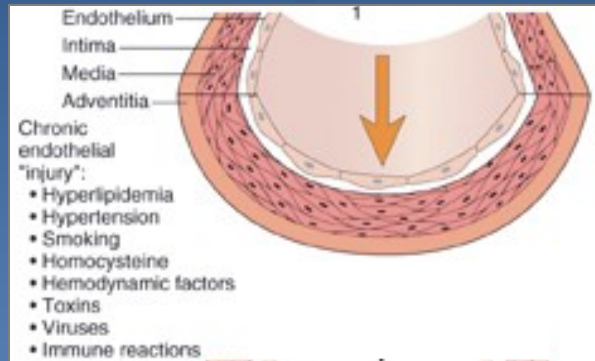
## 4. Proliferace hladkosvalových bb. v intimě

- *kolagen, elastin, proteoglykany  $\rightarrow$  **fibrózní plát**, při výraznější akumulaci lipidů **ateromový plát***

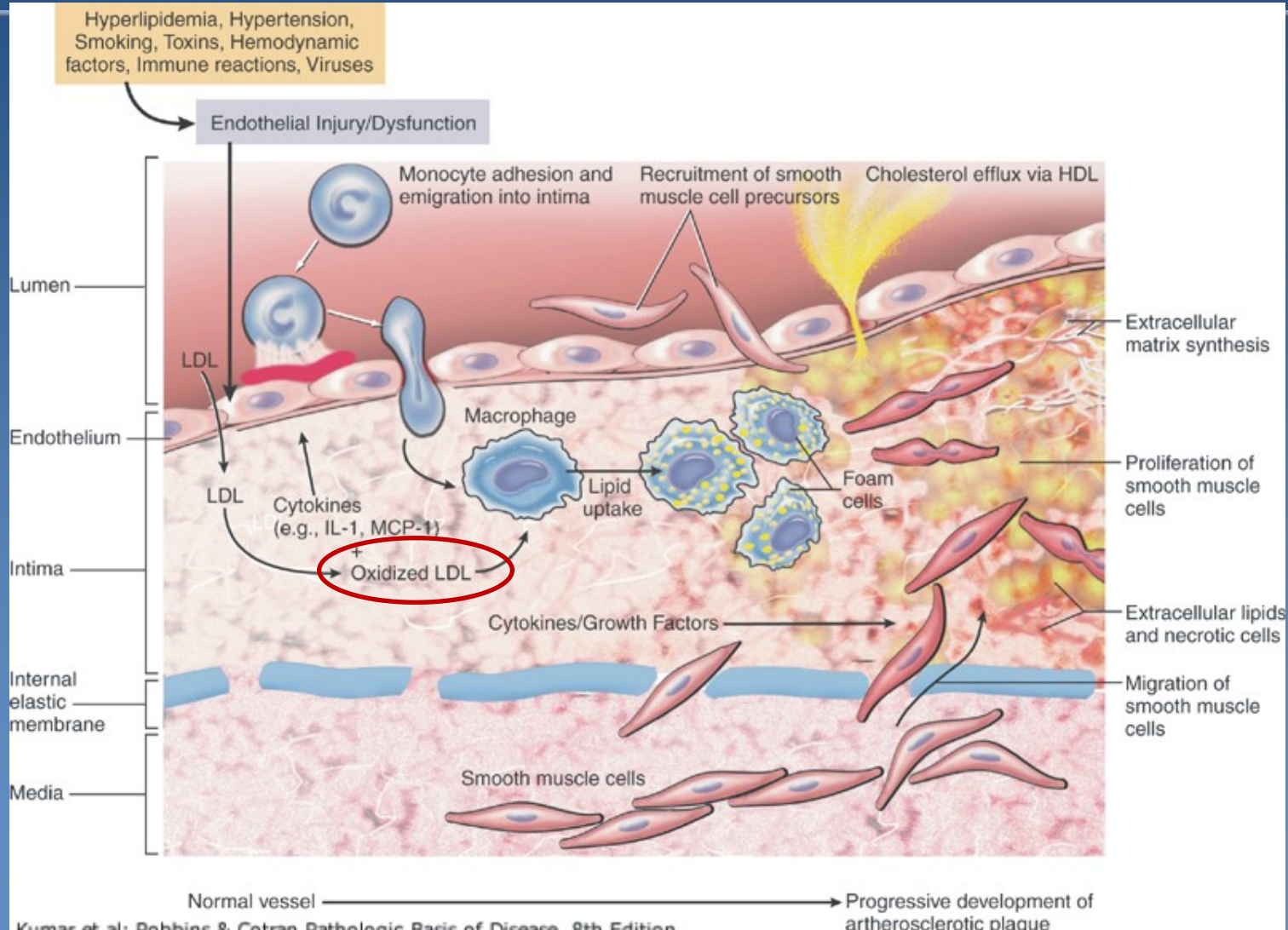
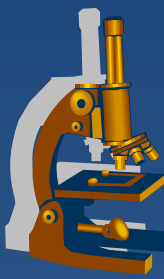
**Pozn.** *stabilní plát se při opětovném spuštění zánětu mění v plát nestabilní – praská fibrózní čepička i endotel a vzniká trombus*



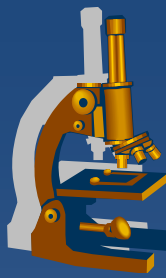
# ateroskleróza - patogeneze



# ateroskleróza – buněčné interakce v ateromovém plátu

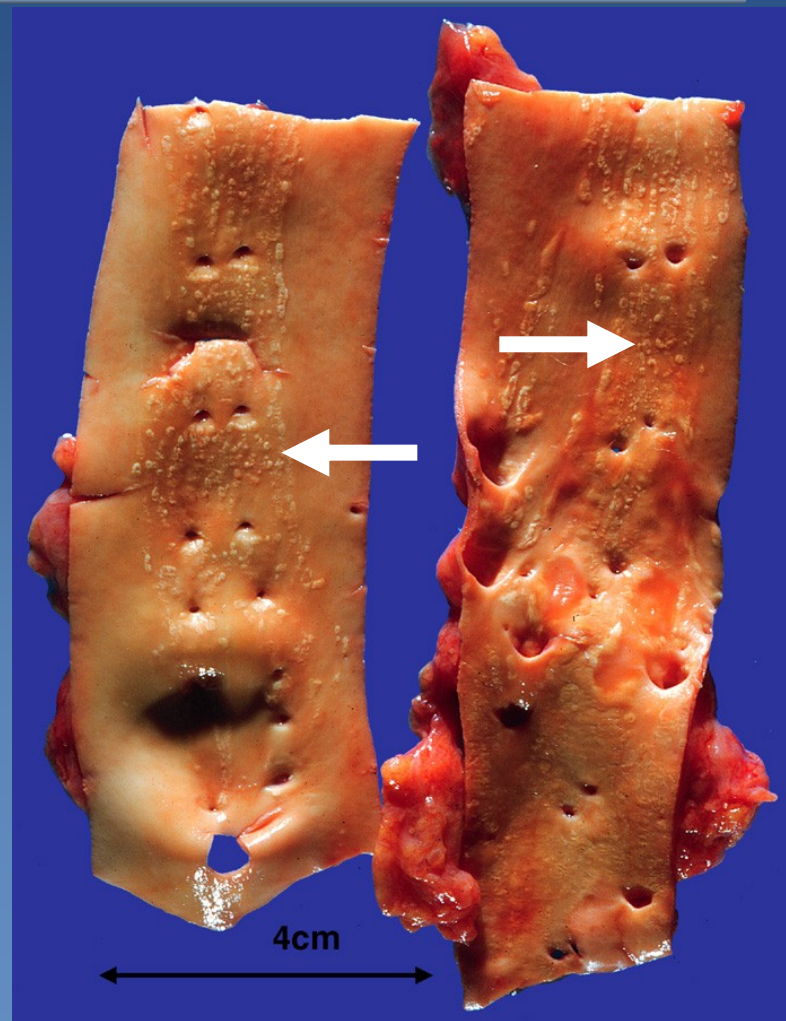
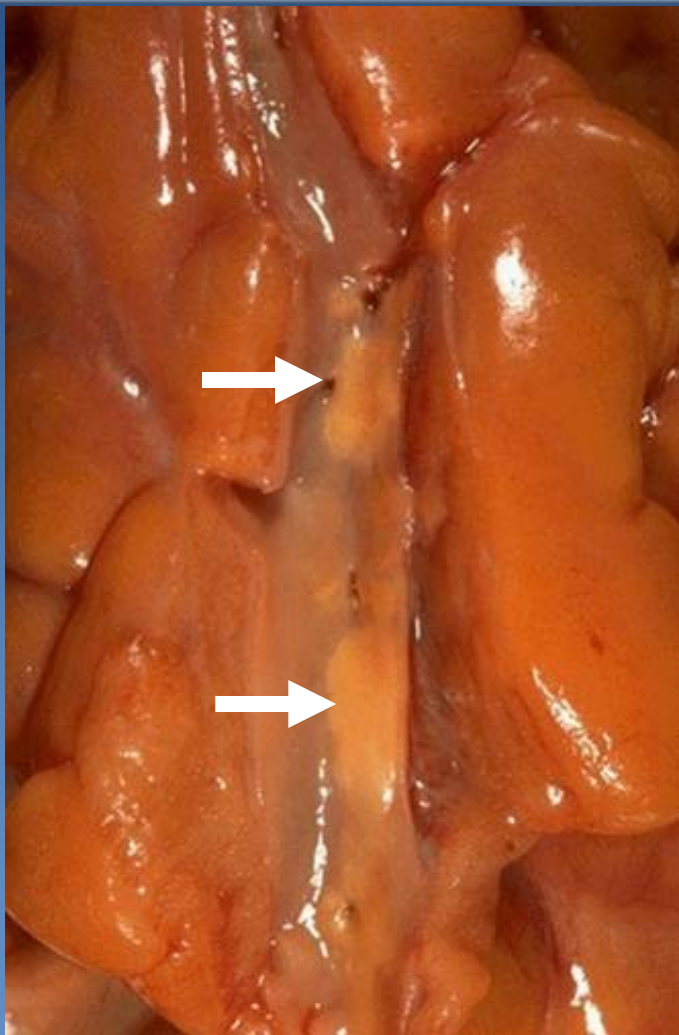
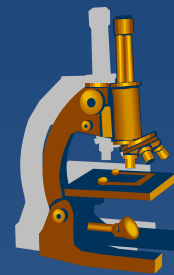


# ***komplikace aterosklerózy***

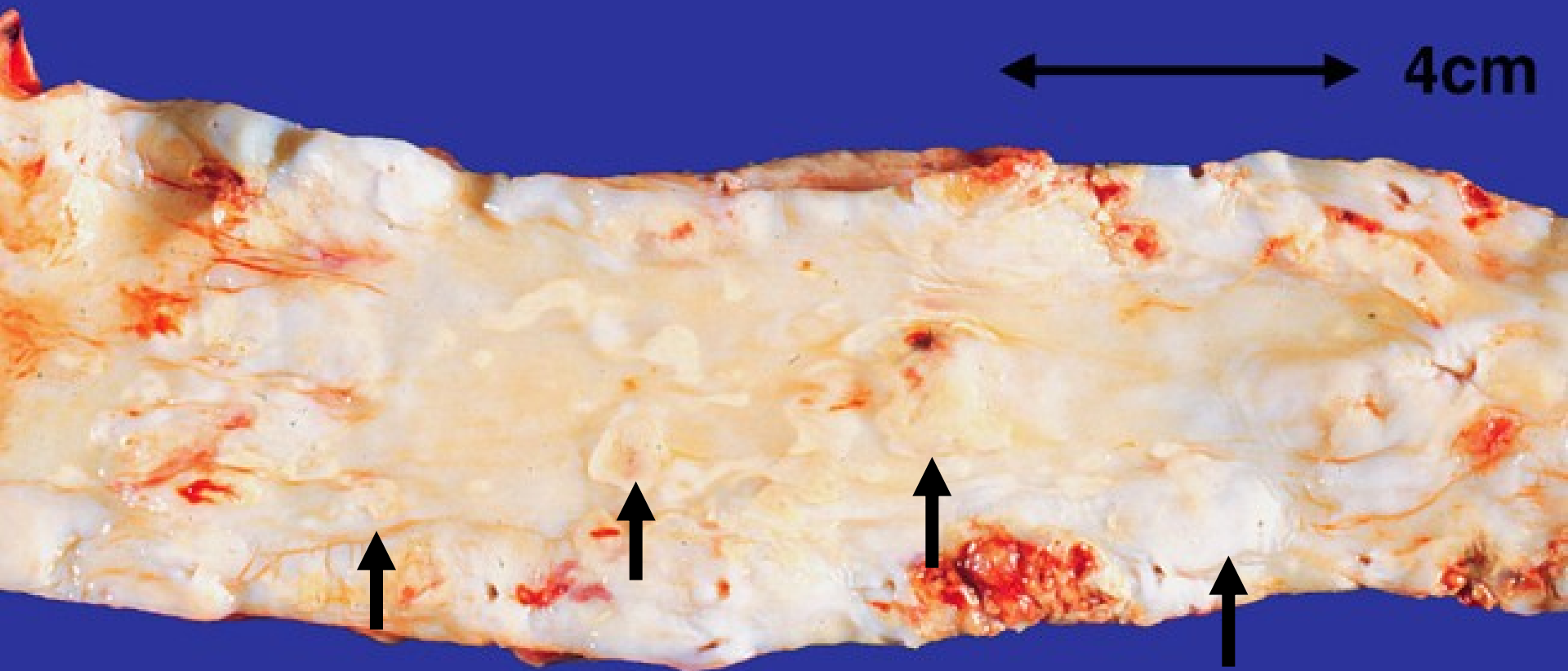
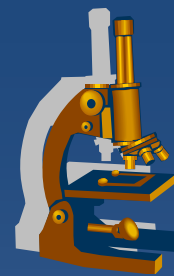


- ✘ **zvředovatění** (intimální defekt)
  - *trombóza, embolizace ateromových hmot*
  
- ✘ **trombóza**
  - *akutní ischemie / embolizace*
  
- ✘ **krvácení**
  - *fisurou z lumen / z cév v plátu → akutní ischemie*
  
- ✘ **kalcifikace**
  - *pružníková hypertenze → → →*
  
- ✘ **aneurysma**
  - *zeslabení medie + ↑Tk*

# *ateroskleróza – lipoidní skvrny*

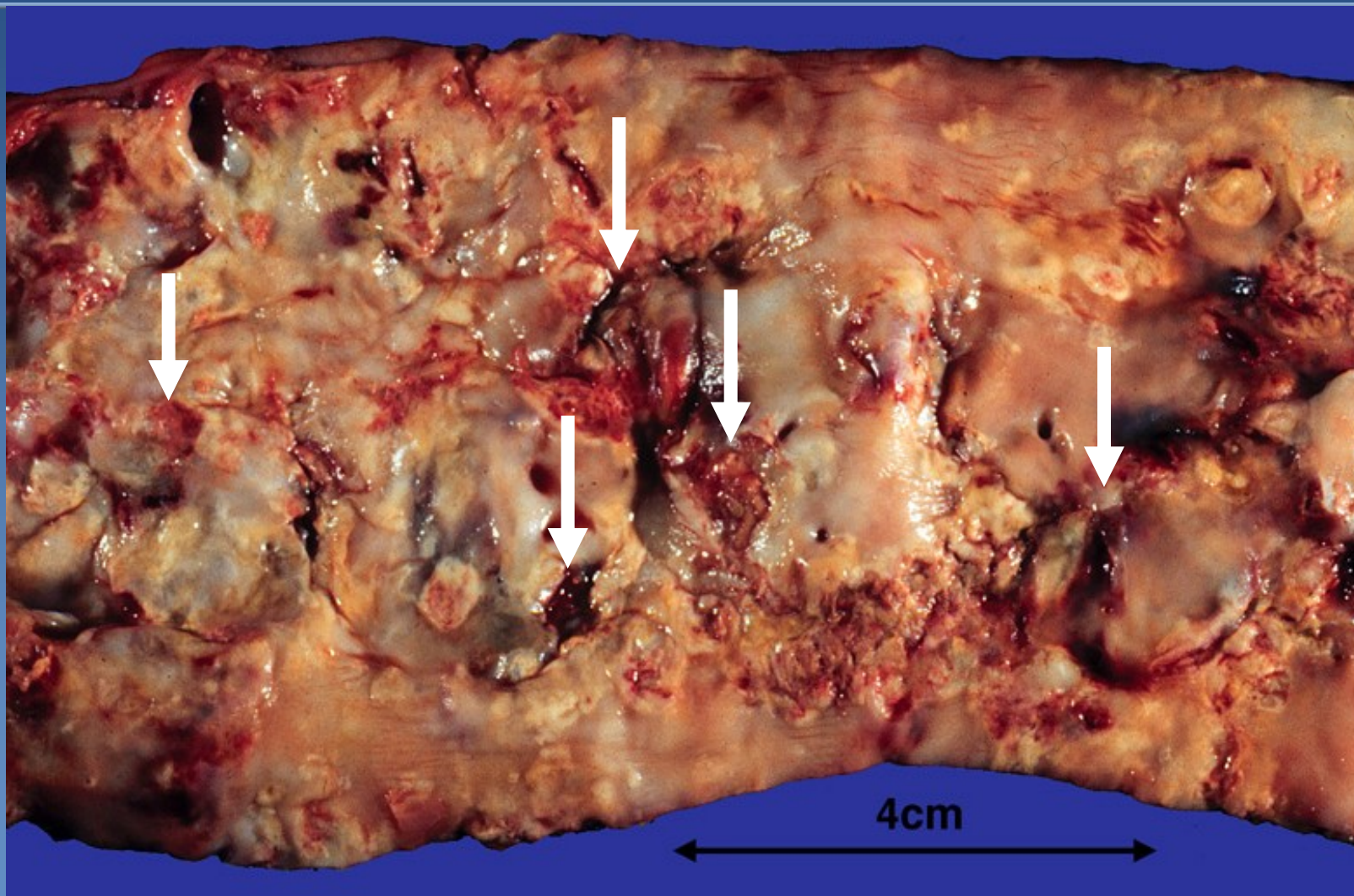
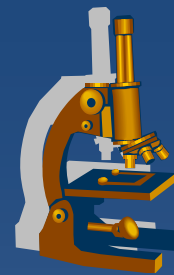


# *ateroskleróza – fibrózní a ateromové pláty*

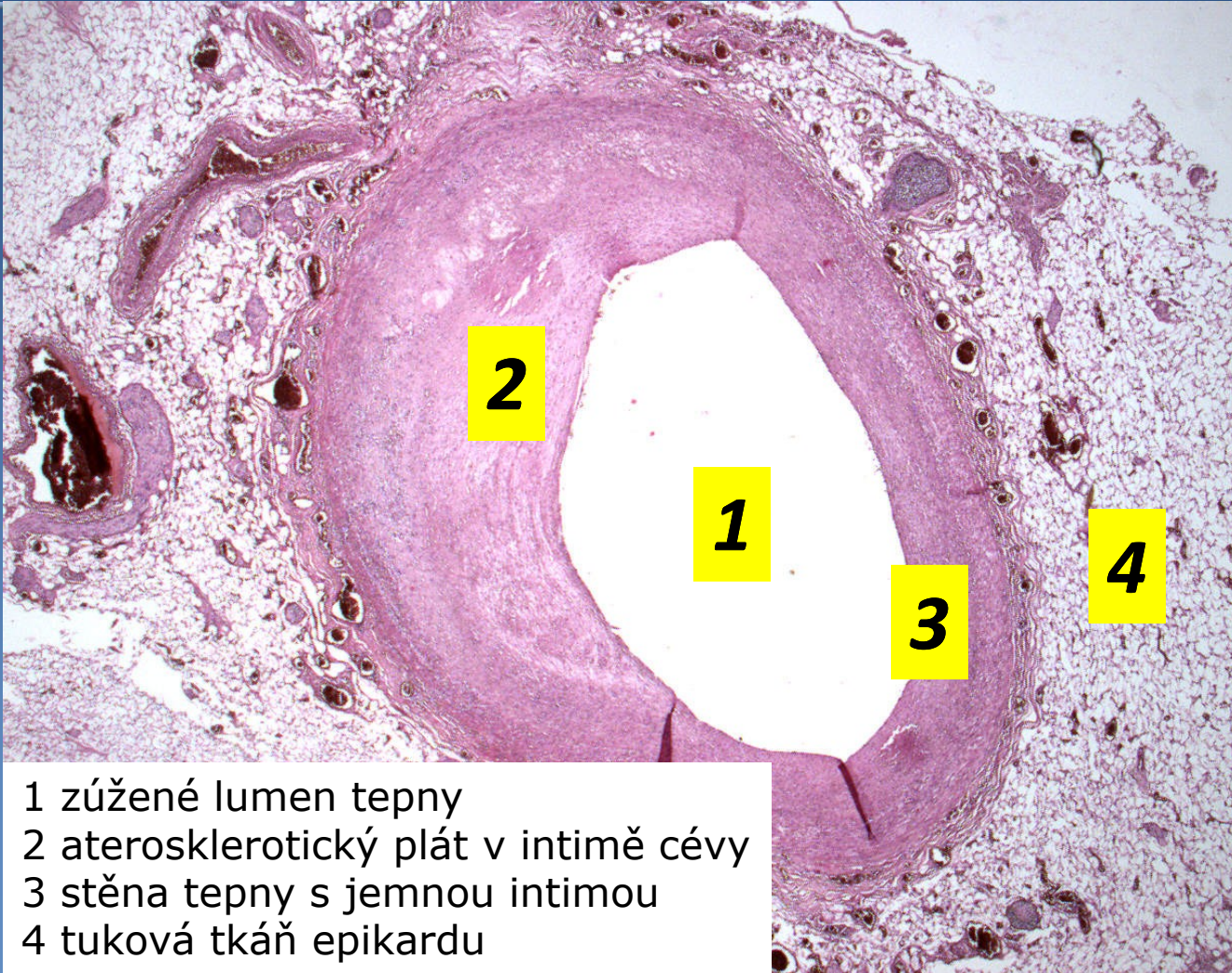




***ateroskleróza –  
ulcerace plátů, nástěnná trombóza***

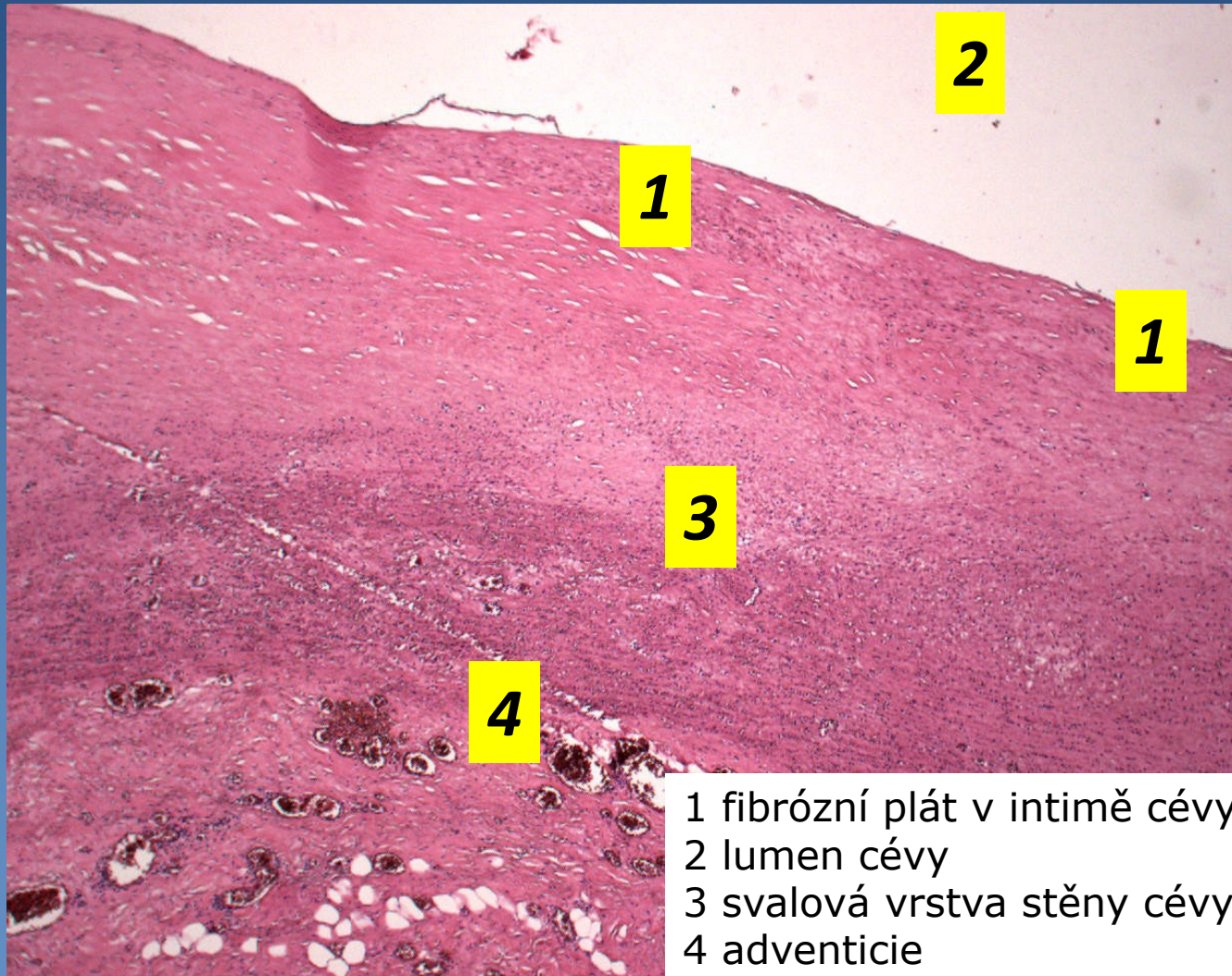
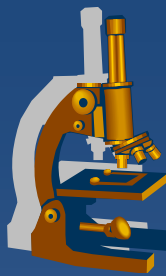


# *ateroskleróza – koronární arterie*



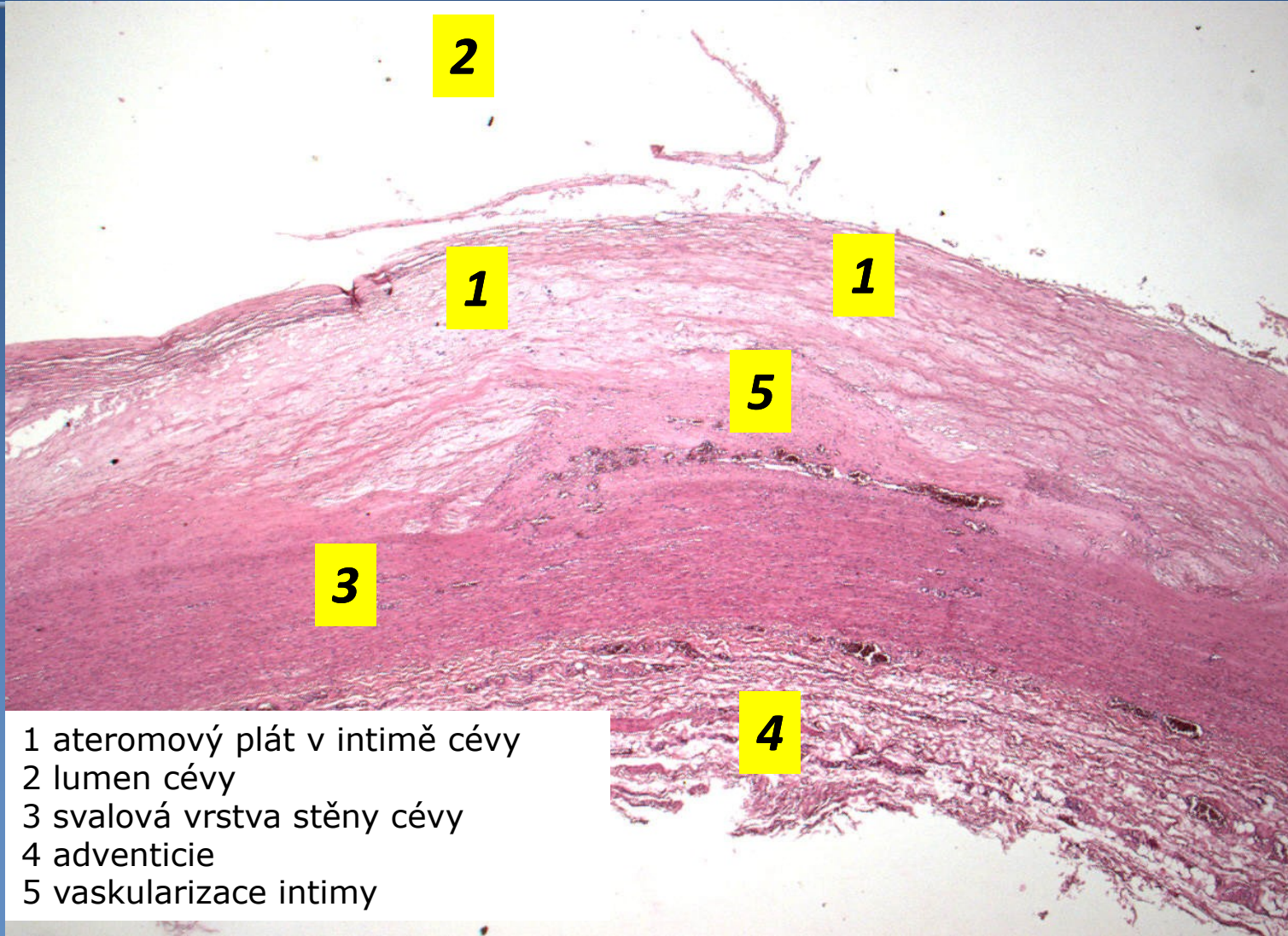
- 1 zúžené lumen tepny
- 2 aterosklerotický plát v intimě cévy
- 3 stěna tepny s jemnou intimou
- 4 tuková tkáň epikardu

# *ateroskleróza – fibrózní plát*



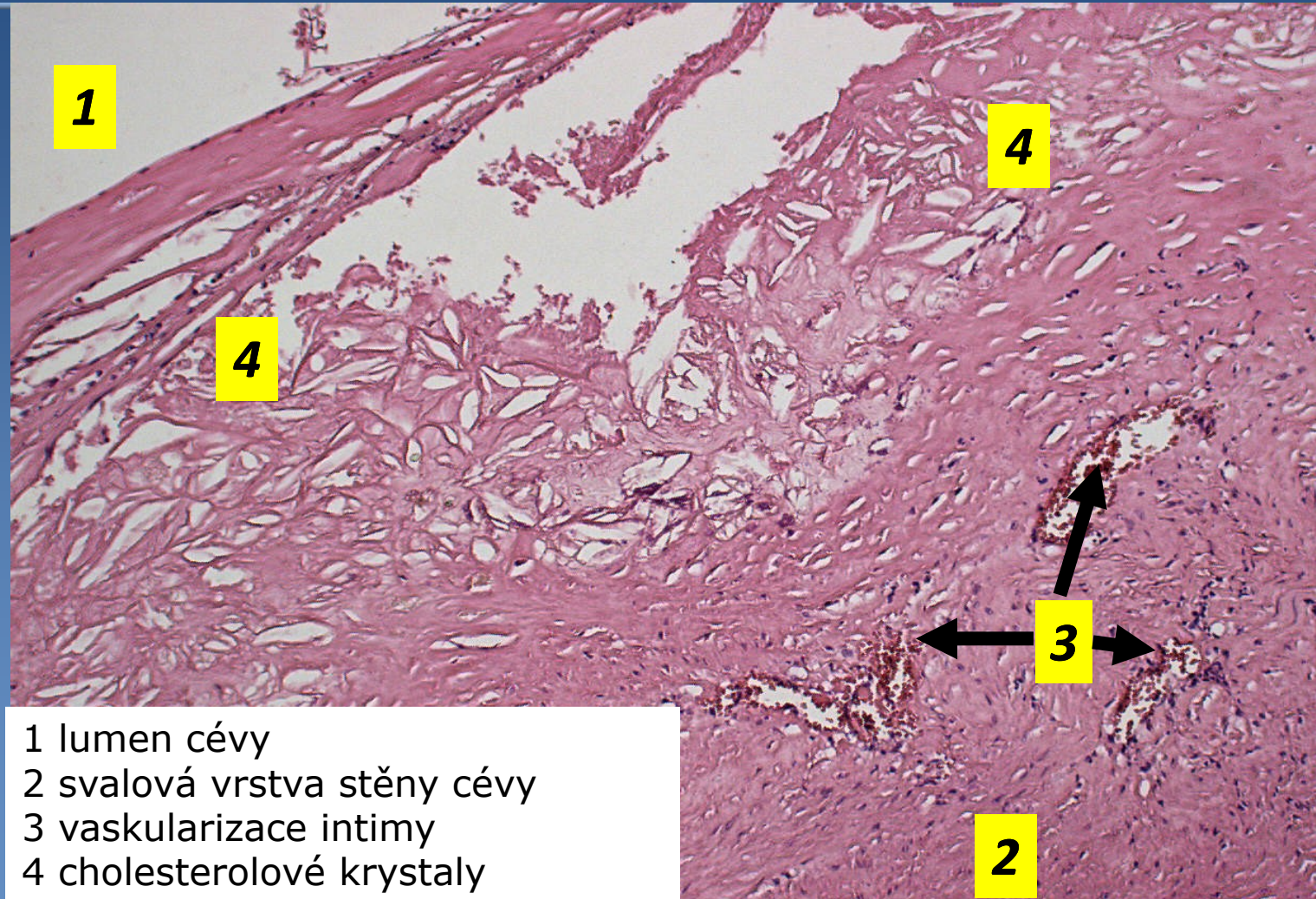
- 1 fibrózní plát v intimě cévy
- 2 lumen cévy
- 3 svalová vrstva stěny cévy
- 4 adventicie

# *ateroskleróza – ateromový plát*



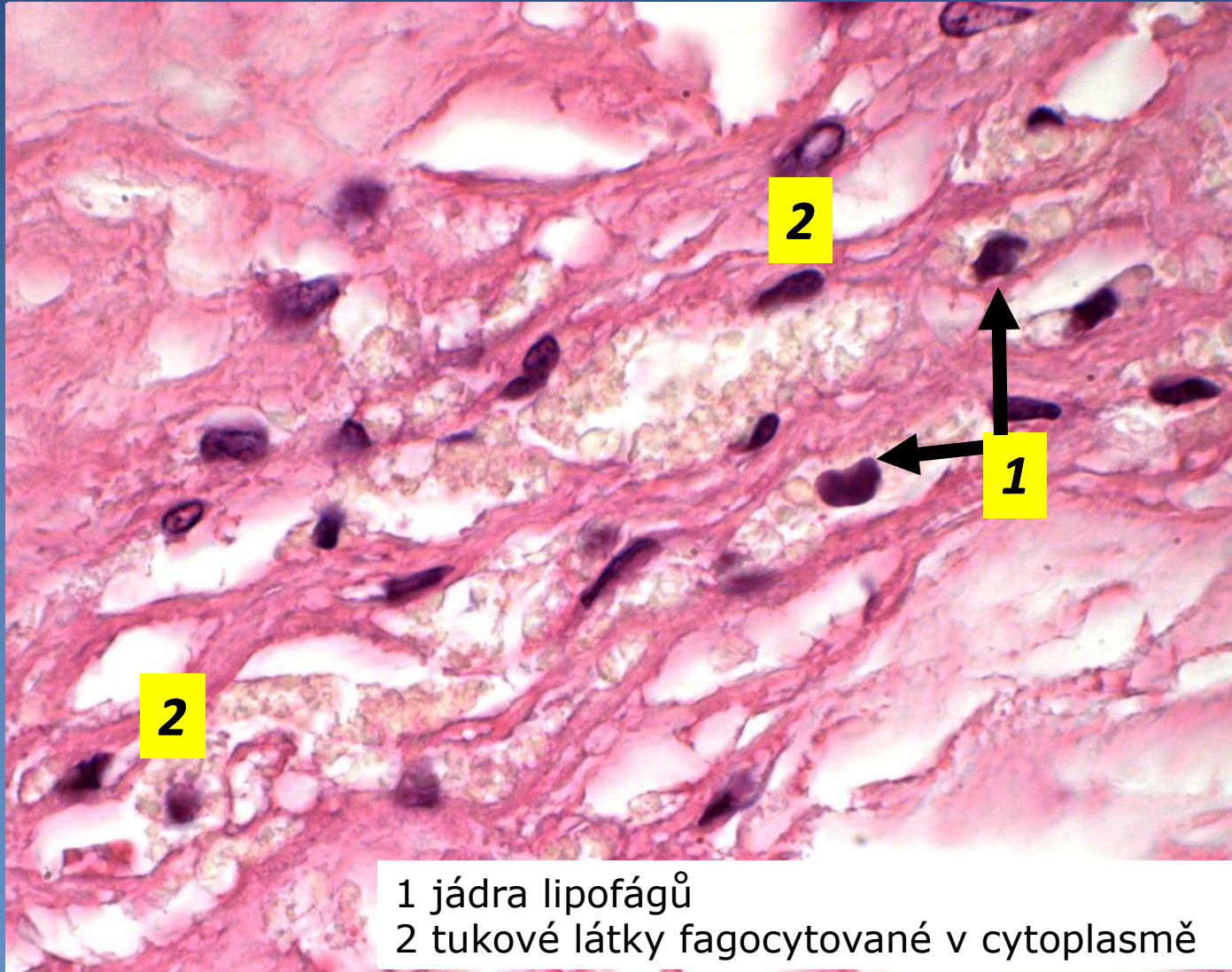
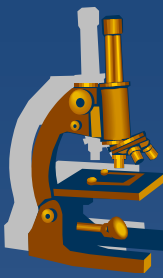
- 1 ateromový plát v intimě cévy
- 2 lumen cévy
- 3 svalová vrstva stěny cévy
- 4 adventicie
- 5 vaskularizace intimy

# *ateroskleróza – ateromový plát, kapilarizace intimy*



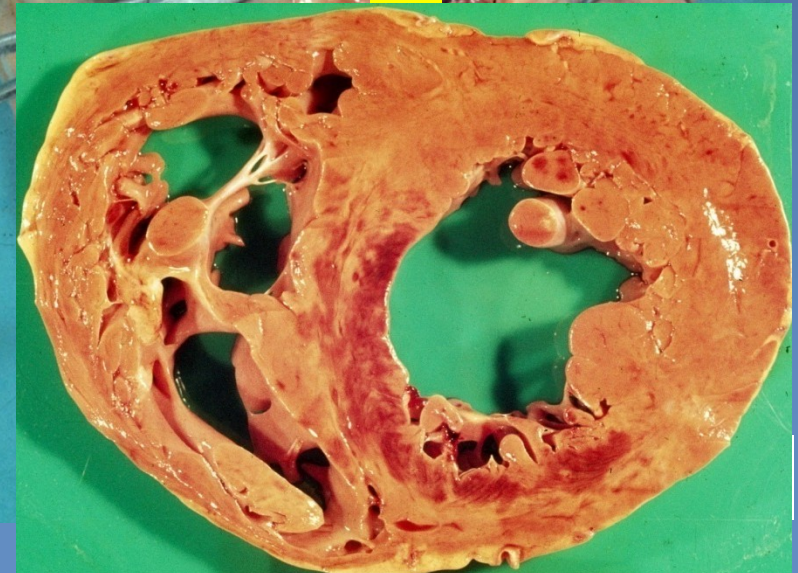
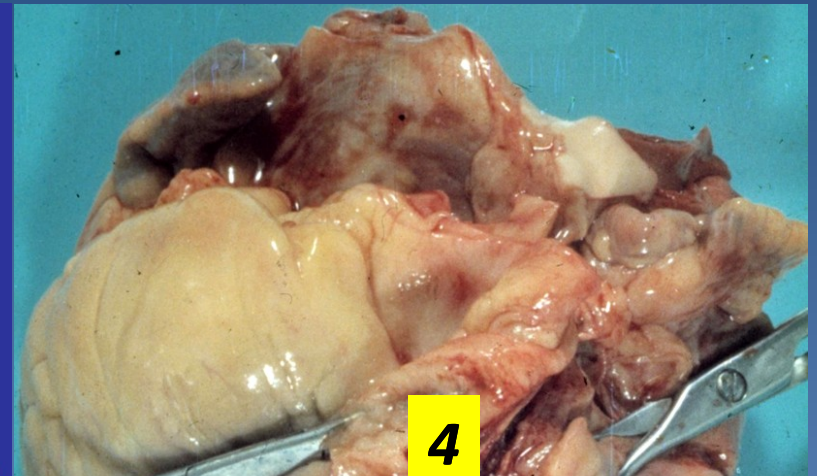
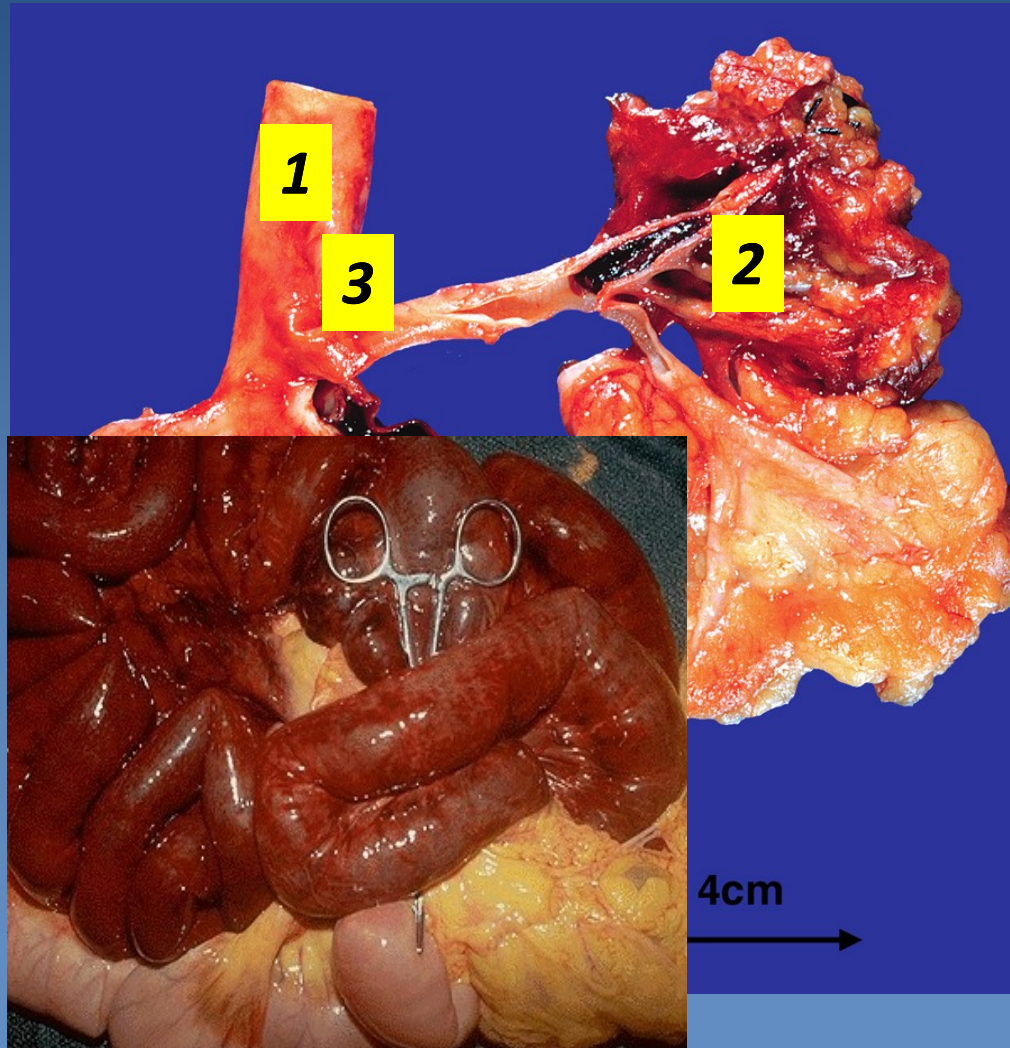
- 1 lumen cévy
- 2 svalová vrstva stěny cévy
- 3 vaskularizace intimy
- 4 cholesterolové krystaly

# *ateroskleróza – lipofágy v ateromovém plátu*

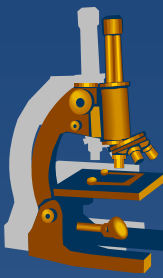


1 jádra lipofágů  
2 tukové látky fagocytované v cytoplasmě

# *komplikace aterosklerózy – trombóza/trombembolie*



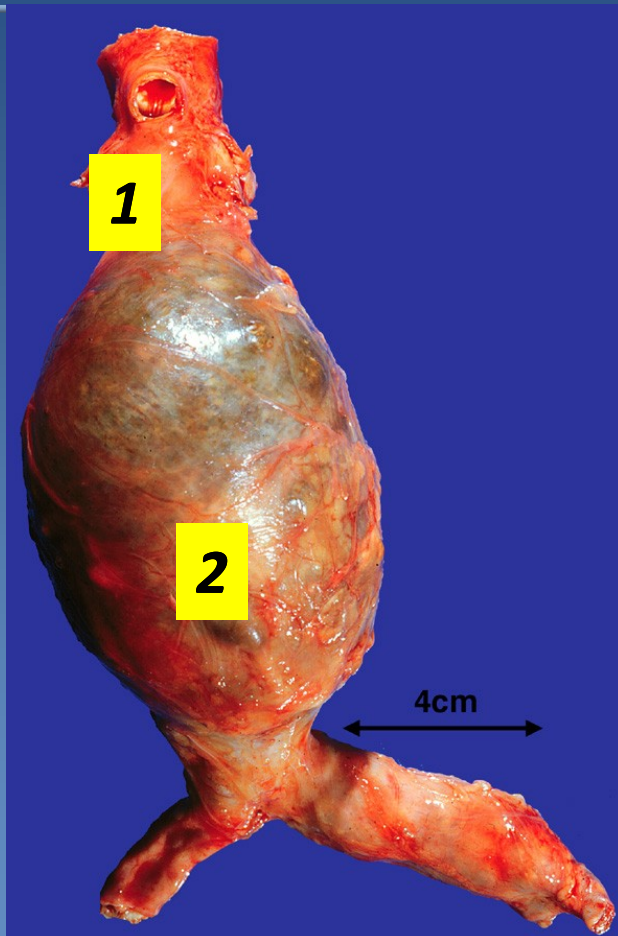
# ***aneuryzma***



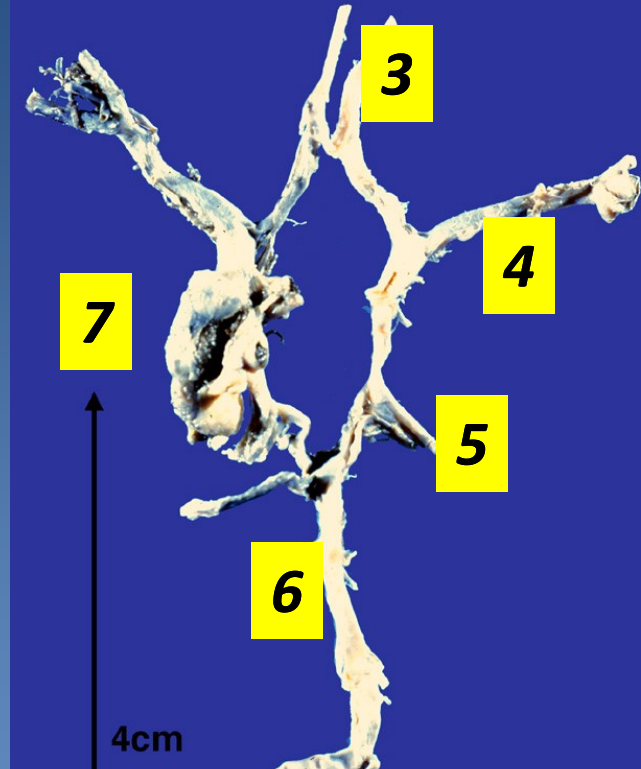
- ✗ lokalizované vakovité rozšíření tepny
  - ⇒ *nejčastěji aorta, mozkové tepny*
  
- ✗ aterosklerotické aneuryzma x luetické
  
- ✗ příčiny:
  - ⇒ *vrozené defekty struktury, ateroskleróza, záněty, chorobné procesy, úrazy ...*
  
- ✗ nepravé aneuryzma
  
- ✗ hadovité, arteriovenózní aneuryzma



# *komplikace aterosklerózy – aneurysma*



1 abdominální aorta  
2 vakovité aneurysma



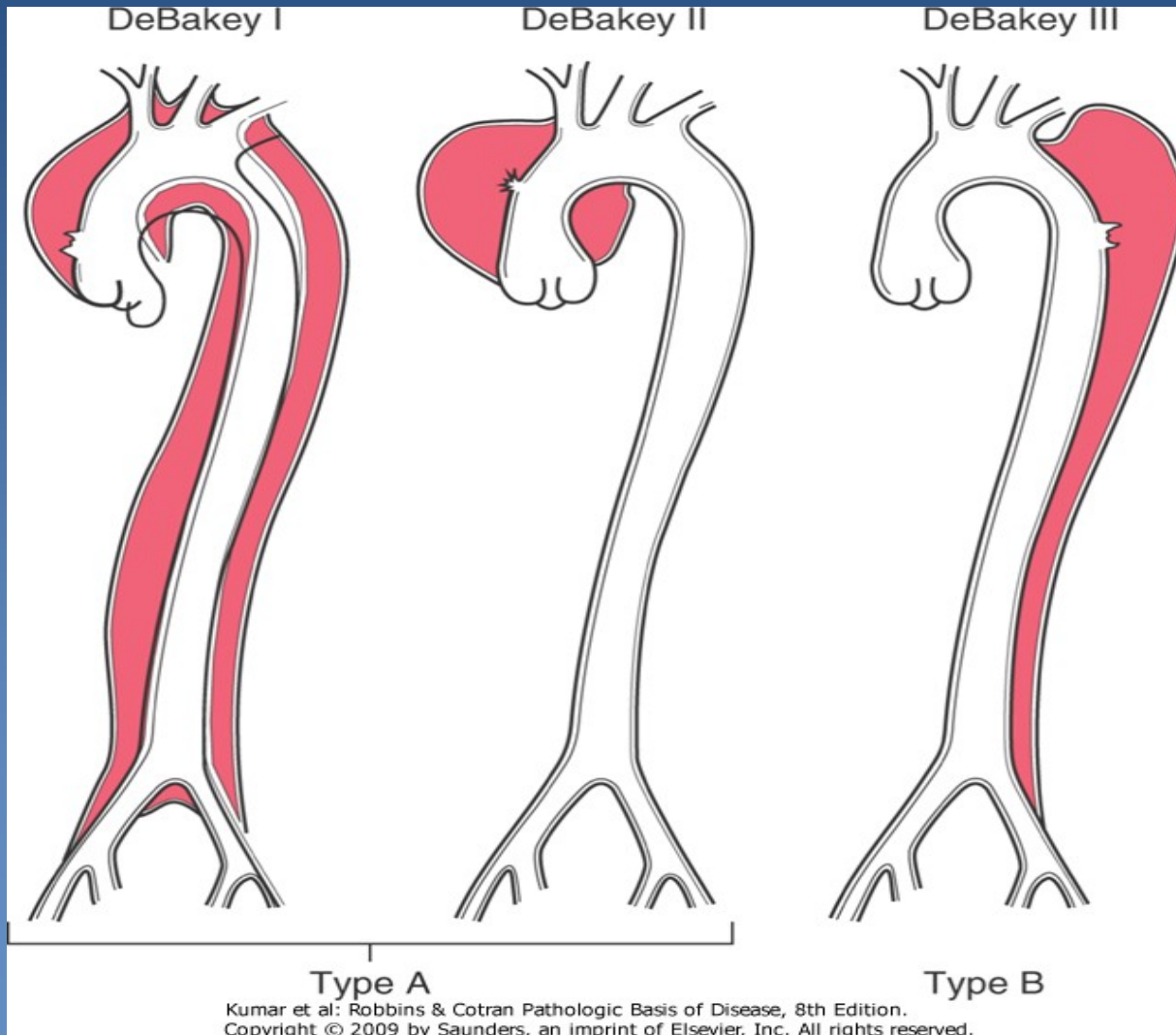
3 a. cerebri anterior  
4 a. cerebri media  
5 a. cerebri posterior  
6 a. basilaris  
7 aneurysma

# ***disekce aorty***

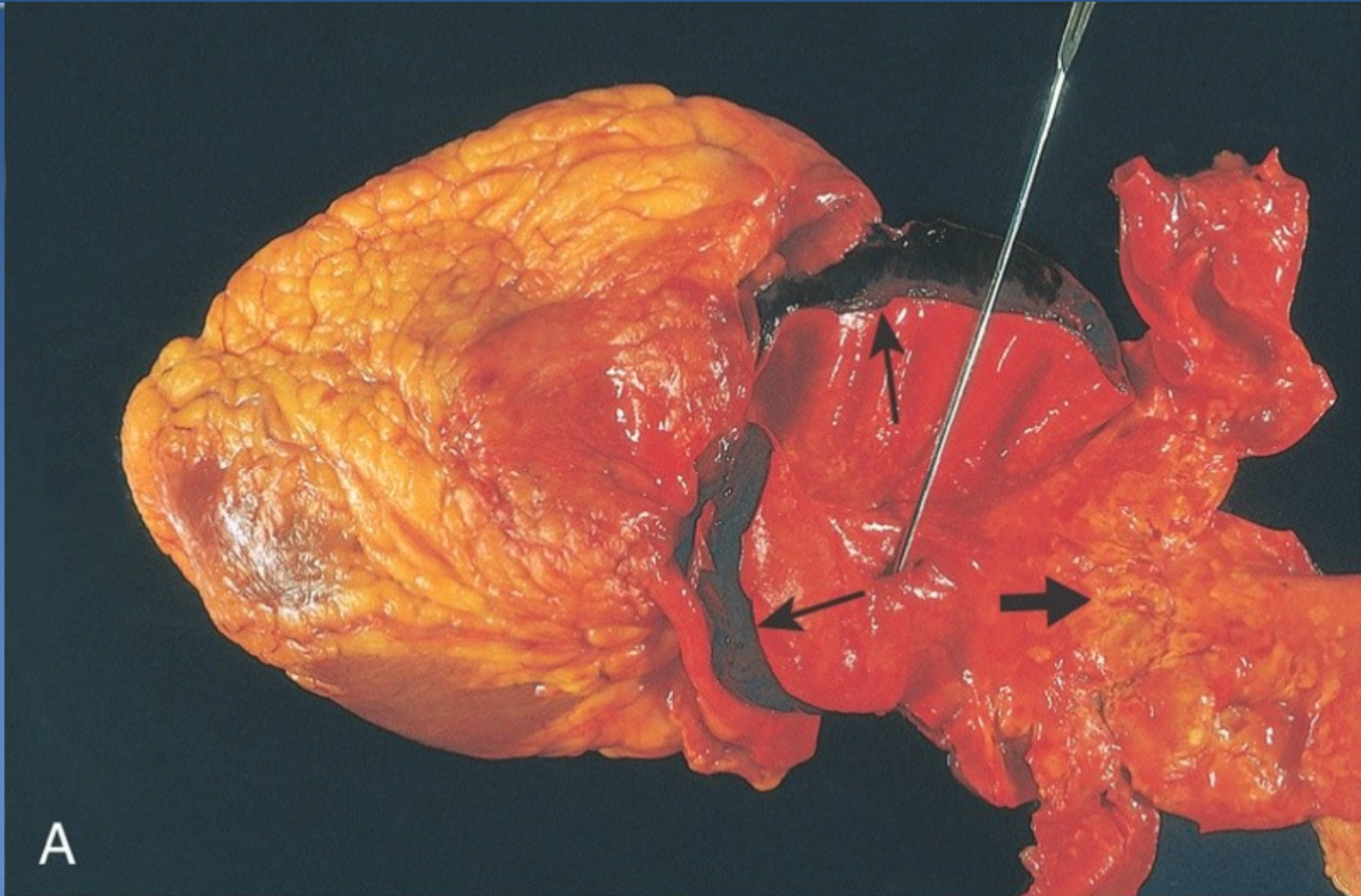


- × krevní proud vniká do stěny aorty (intramurální krvácení) a šíří se stěnou na různou vzdálenost
- × typicky ve vzestupné části hrudní aorty, 1–8 cm nad aortální chlopní
- × trhlina intimy a části medie, vzniká nepravé lumen
- × šíří se ante– i retrográdně až ke kořeni aorty
- × v nepravém luminu se často tvoří tromby
- × hrozí zevní ruptura (→ **hemoperikard**), přechod disekce na větve aorty (→ **ischémie orgánů**) a **také selhání srdce**
- × predispozice – hypertenze, Marfanův sy, rodinný výskyt, ...

# *disekce aorty*

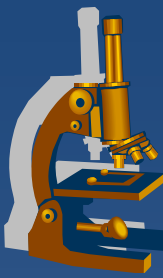


# *disekce aorty*



Kumar et al: Robbins & Cotran Pathologic Basis of Disease, 8th Edition.  
Copyright © 2009 by Saunders, an imprint of Elsevier, Inc. All rights reserved.

# vaskulitidy



- ✗ zánět cévní stěny
- ✗ postižené orgány: všechny, které mají cévy 😊
- ✗ základní dělení:
  - ⇒ **NEINFEKČNÍ** :
    - ANCA<sup>+</sup> vaskulitidy
    - ANCA<sup>-</sup> vaskulitid
  - ⇒ **INFEKČNÍ**

# vaskulitidy



× **ANCA<sup>+</sup> vaskulitidy** (nerozpoznané jsou velmi závažné a během několika let fatální)

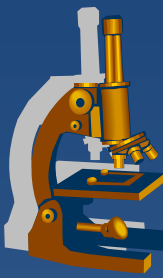
- ⇒ **granulomatóza s polyangiitidou** (Wegenerova granulomatóza)
- ⇒ Churg-Straussově syndrom
- ⇒ mikroskopická polyangiitida

× **ANCA<sup>-</sup> vaskulitidy:**

- ⇒ polyarteritis nodosa
- ⇒ Kawasakiho nemoc
- ⇒ obrovskobuněčná arteritida (Hortonova)
- ⇒ Takayasuova nemoc
- ⇒ trombangiitis obliterans (Bürgerova nemoc)
- ⇒ leukocytoklastická (alergická) vaskulitida – cca 30% případů)

# *etiologie vaskulitid*

---




× **autoimunitní procesy**

× **infekce**

⇒ *např. streptococcus, ...*

⇒ *infekce může být příčinou jak infekční tak neinfekční vaskulitidy, kdy se infekcí nashodují patologické imunitní reakce*

# ***Kdy pomyslet na systémovou vaskulitidu??!!!***



**ORL:** - opakované záněty HCD, DCD  
- hojné plazmocyty + eozinofily

**LEDVINY:** - glomerulonefritidy

**Plíce:** - měnlivý obraz plicních chorob + hemoptýza

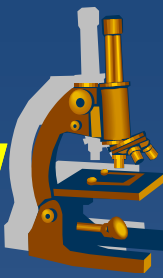
**Kůže:** - ulcerace, nekrózy, petechie-purpura

**GIT:** - ischemické ulcerace (ostré ulcerace bez HP, s minimálním zánětem)

**Chronické onemocnění s povšechným chátráním – klinicky imponuje jako tumor!!**



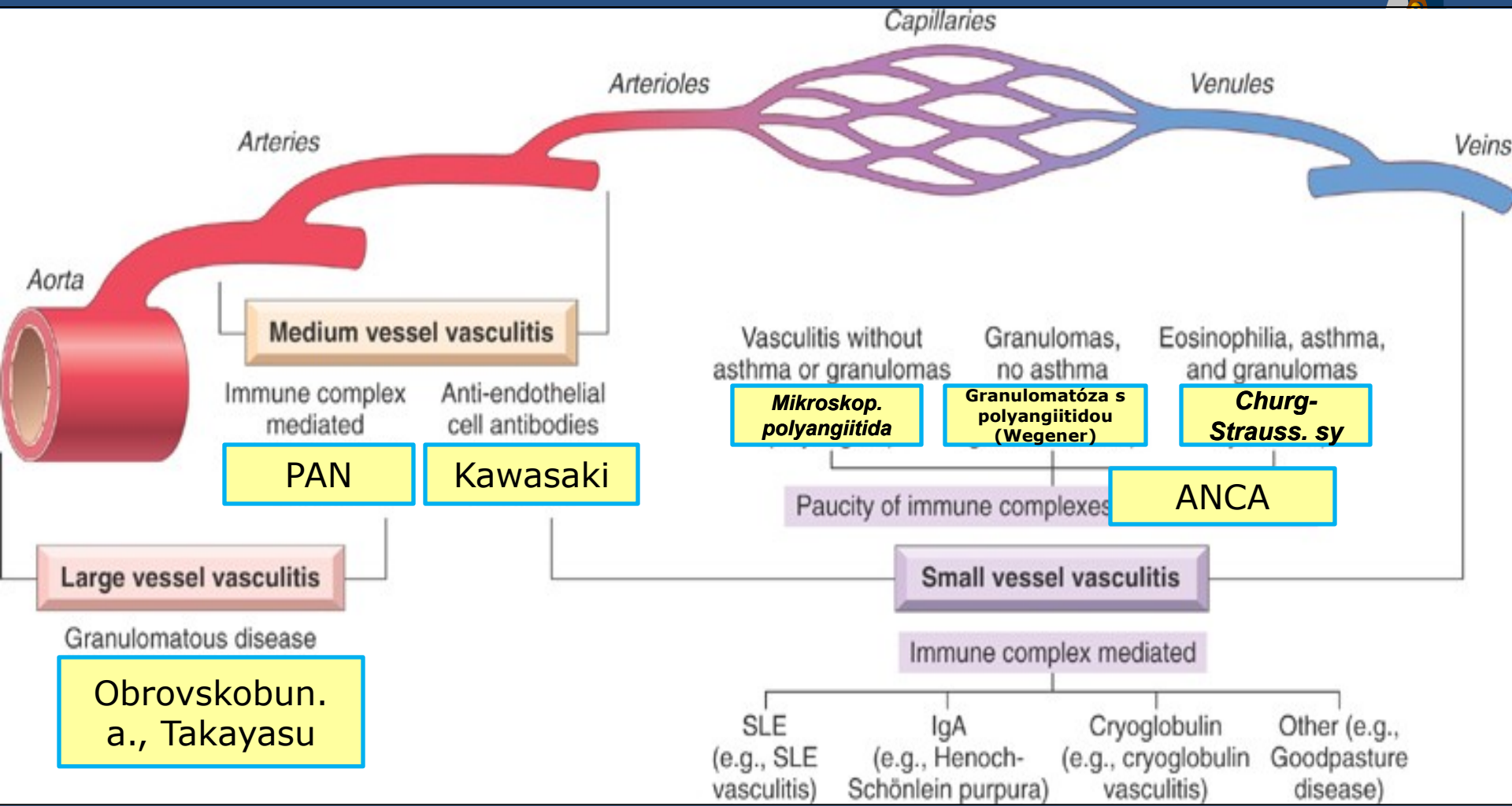
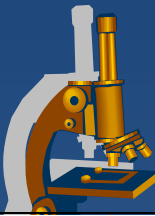
# ***Jak vypadá pacient s vaskulitidou??!!!***



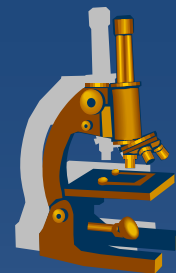
- horečka, nevolnost, myalgie, artralgie
  - na kůži purpura
  - projevy nefritidy
  - bolesti břicha



celková schvácenost (~ těžká chřipka, ale trvá dlouho a nereaguje na běžnou th.)  
klinický průběh má sinusový charakter (vzplanutí --- remise --- vzplanutí--)



# ANCA+ vaskulitidy



✗ incidence v ČR: ?????

⇒  $\leq 20/1$  mil. obyvatel

⇒ ale ve věku 65+ je to již 53/1 mil. obyvatel

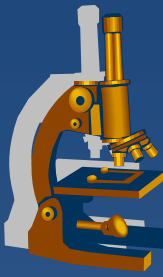
✗ prognóza:

⇒ neléčená ANCA<sup>+</sup> vaskulitida  $\geq 80\%$  fatální do 2 let

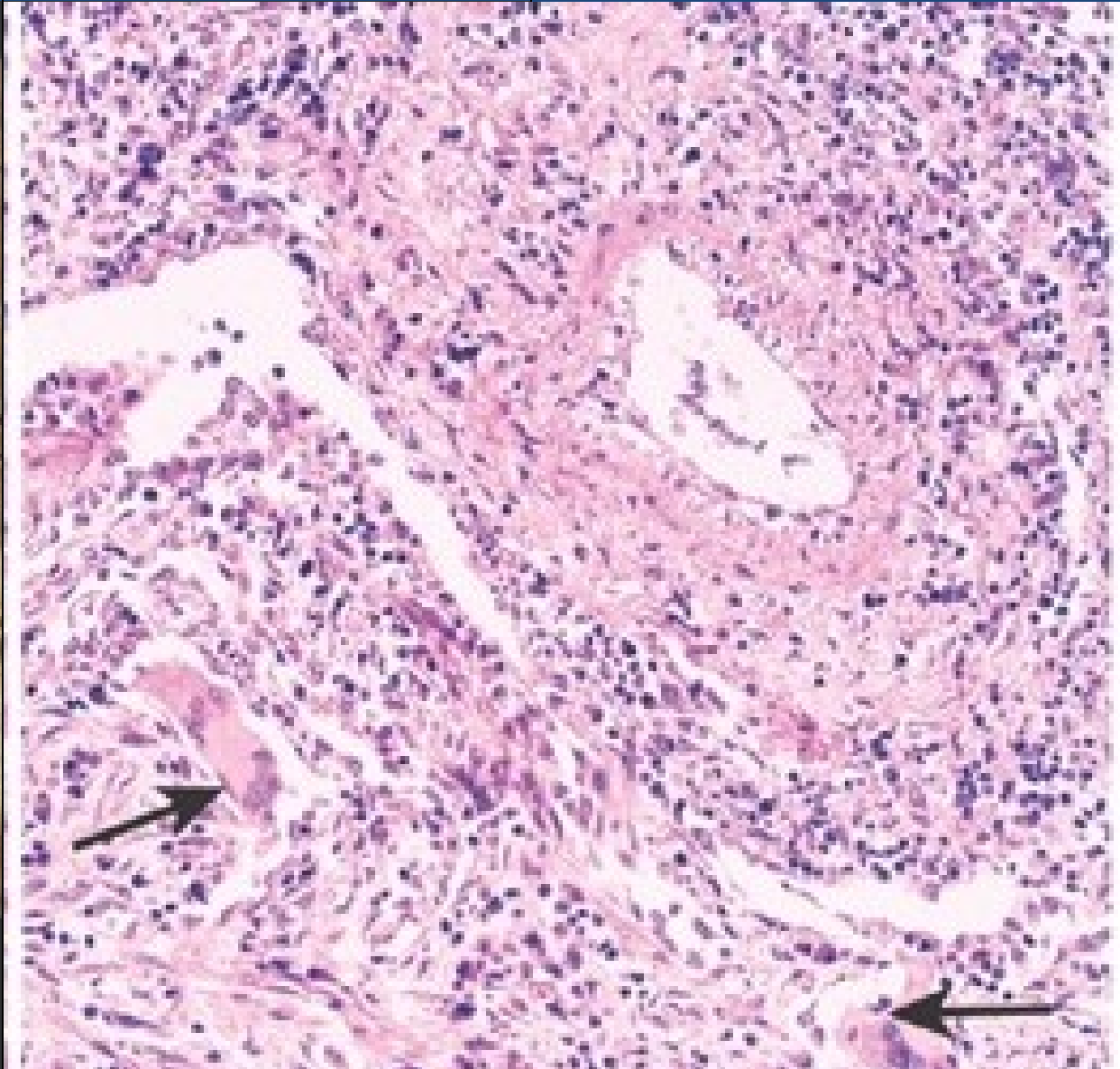
⇒ léčená ANCA<sup>+</sup> vaskulitida:  $\geq 80\%$  přežívá 5 let

⇒ příčinou renálního selhávání u starších 70 let je ve 40% ANCA<sup>+</sup> vaskulitida

# *granulomatóza s polyangiitidou (Wegenerova granulomatóza)*

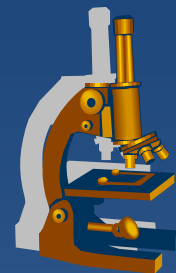


- ✗ klinicky jako perzistující **pneumonitida** na **RTG** s bilat. nodulárními infiltráty, **chronická sinusitida** se slizničními **ulceracemi nazofaryngu** (někdy až destruující středočárové struktury), **ARI/CHRI** (fokální nekrotizující, srpkovitá GLN)



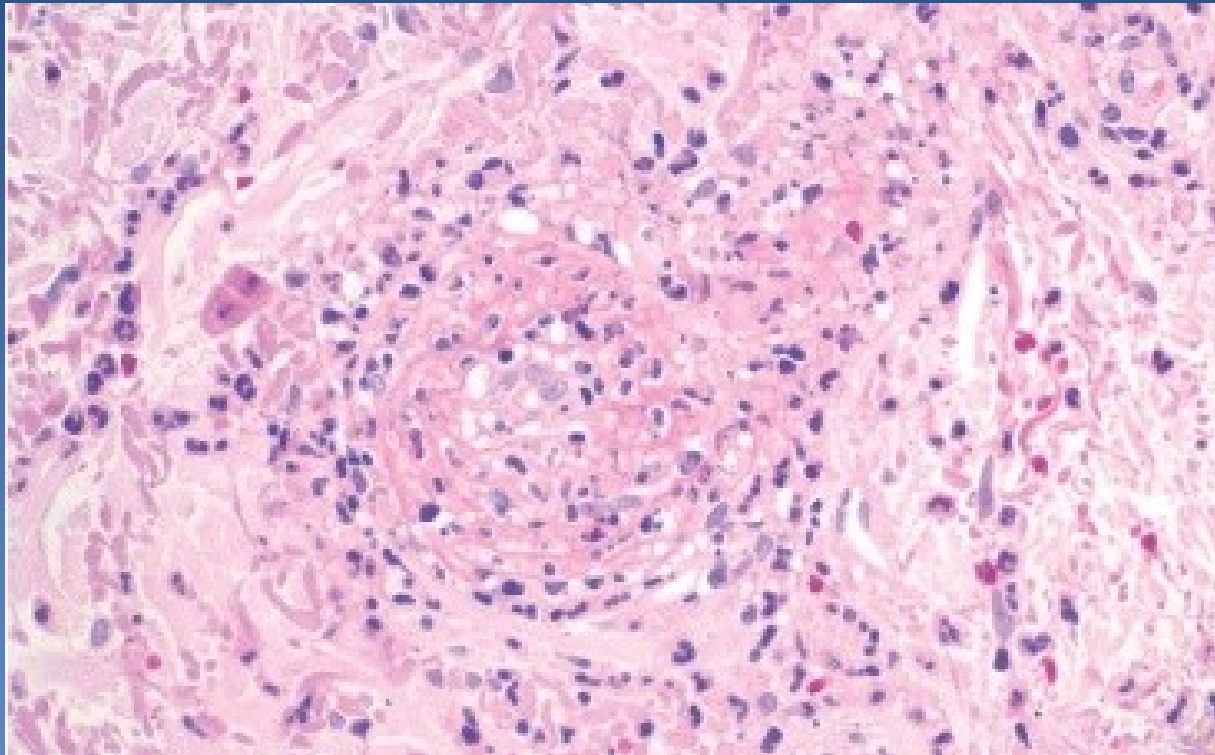
Vaskulitida malé cévy s doprovodnou obrovskobuněčnou granulomatózní reakcí (šipky)

# *mikroskopická polyangiitida*



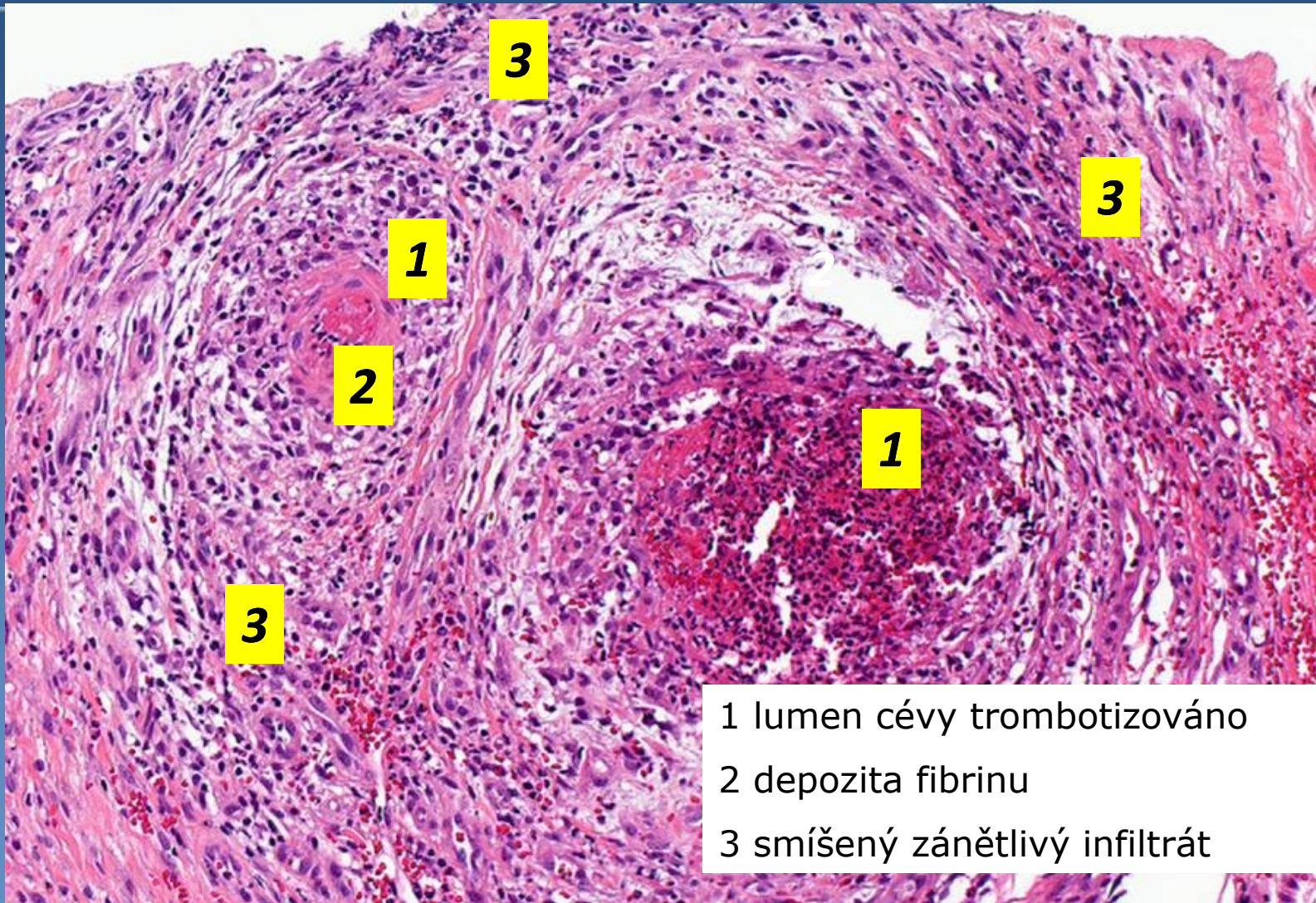
- ✗ **ANCA** prokazujeme v cca **70%** (zbývající příklady vyvolané imunokomplexy či protilátkami)
- ✗ = **nekrotizující vaskulitida** postihující kapiláry, arterioly a venuly (synonyma: leukocytoklastická v., hypersenzitivní v., alergická v.)
- ✗ postižené orgány: **KŮŽE**, ledviny, plíce, GIT, mozek...
- ✗ etiopatogeneze velmi různorodá (spolu se systémovými chorobami pojiva; jako alergická odpověď na exogenní antigeny – bakterie, viry, léky)
- ✗ mikro:
  - ⇒ *fibrinoidní nekróza stěny cév prostoupená neutrofily a chromatinovým popraškem z neutrofilních jader (tzv. leukocytoklázie)*
  - ⇒ **všechny léze jsou ve stejném stádiu vývoje (X polyarteritis nodosa)**

# *leukocytoklastická vaskulitida*



Ve stěně malé cévy a kolem ní jsou fragmenty jader neutrofilních granulocytů.

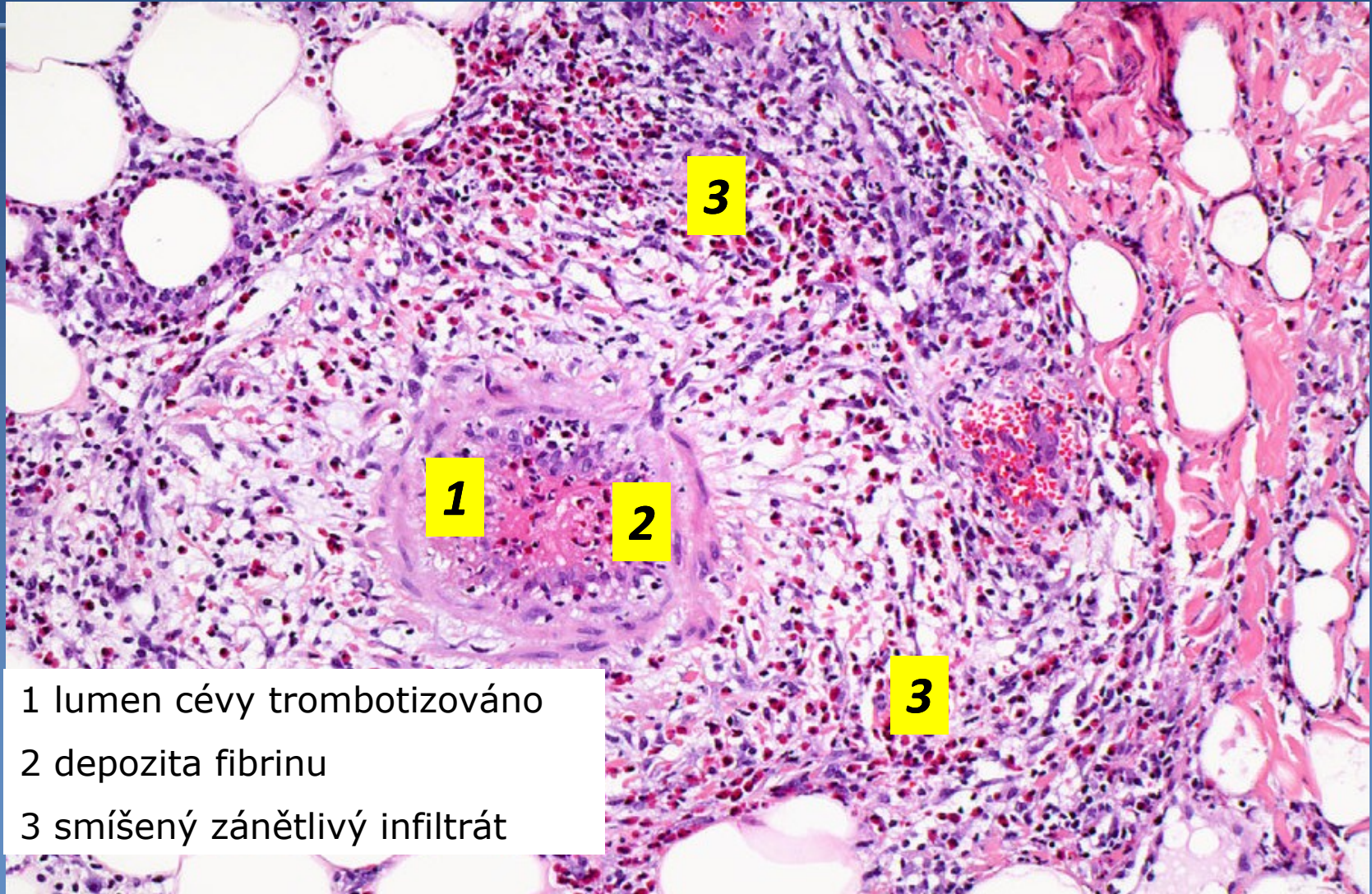
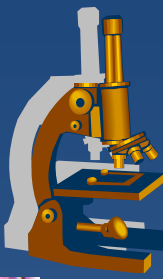
# *polyarteritis nodosa*



- 1 lumen cévy trombotizováno
- 2 depozita fibrinu
- 3 smíšený zánětlivý infiltrát

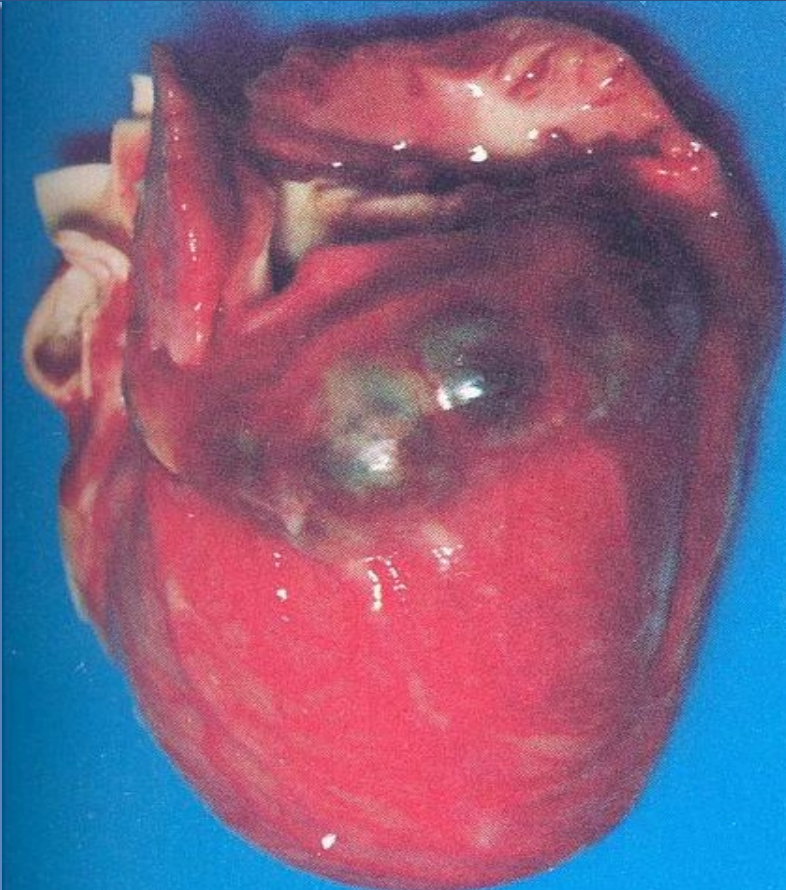
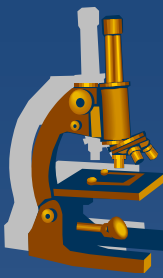


# *polyarteritis nodosa*

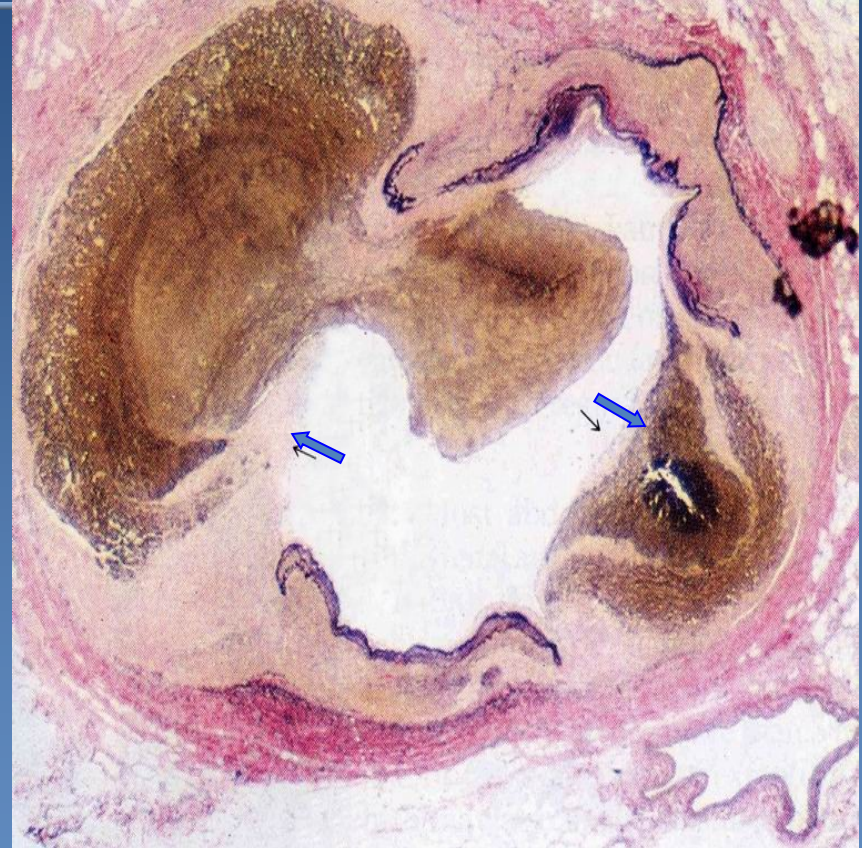


- 1 lumen cévy trombotizováno
- 2 depozita fibrinu
- 3 smíšený zánětlivý infiltrát

# Kawasakiho nemoc

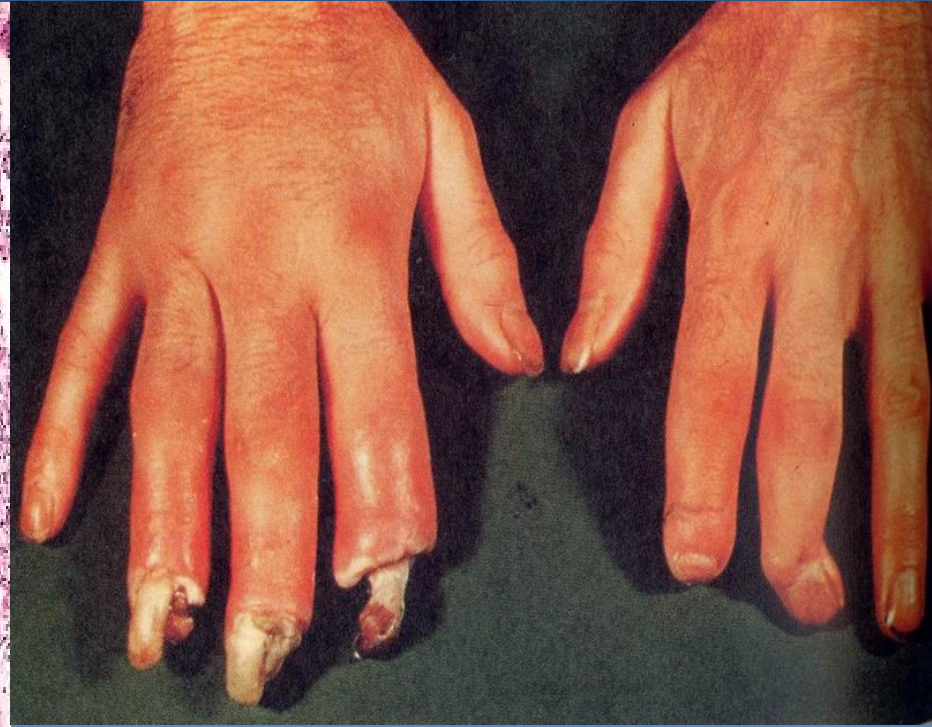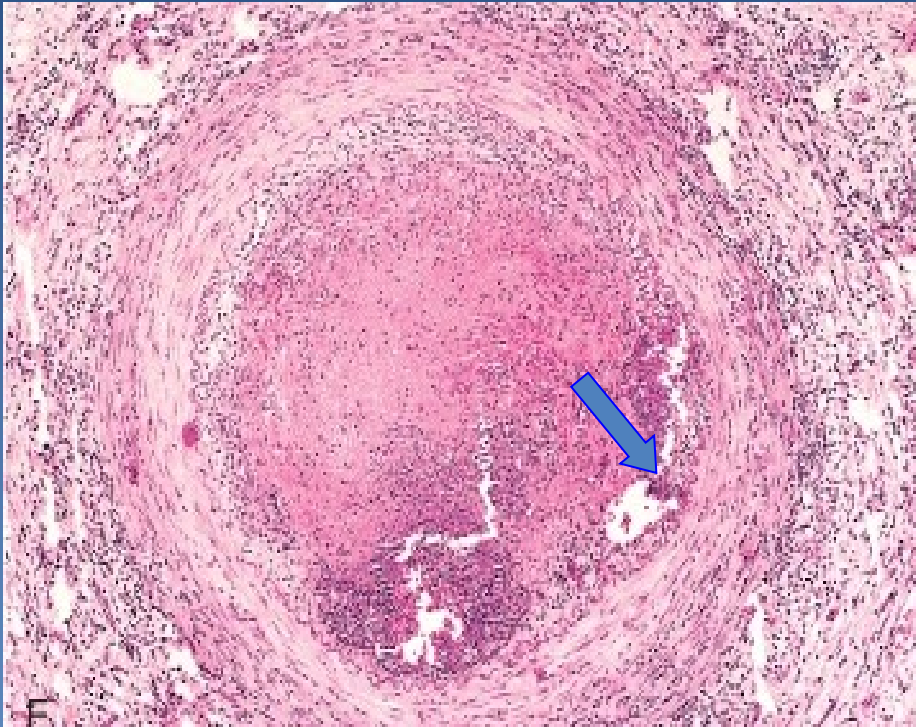
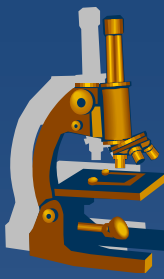


Srdce dítěte zemřelého na Kawasakiho nemoc s velkými koronárními neurysmaty



Koronární tepna s dvěma velkými defekty lamina elastica interna (šipky) a s dvěma aneurysmaty vyplněnými trombem

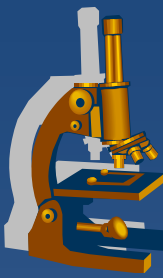
# *trombangiitis obliterans* (*Bürgerova nemoc*)



V lumen postižených tepen bývá trombóza s granulomem, v jehož centru je mikroabsces (šipka)

nekrózy konců prstů

# infekční vaskulitidy



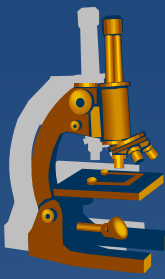
× vzácné

× vznikají:

- ⇒ přestupem infekce z okolních tkání
- ⇒ infikovaným embolem při pyémii

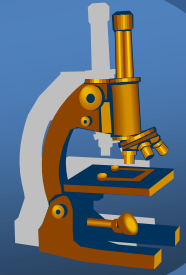
× příklady:

- ⇒ **aortitis luetica**
- ⇒ **bacilární angiomatóza** = oportunní infekce (např. u AIDS) ???

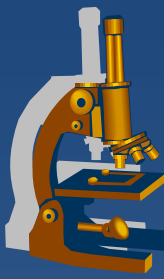


---

# *patologie srdce*

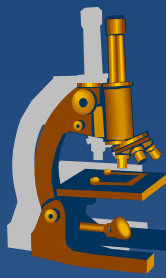


# ***morfologie***

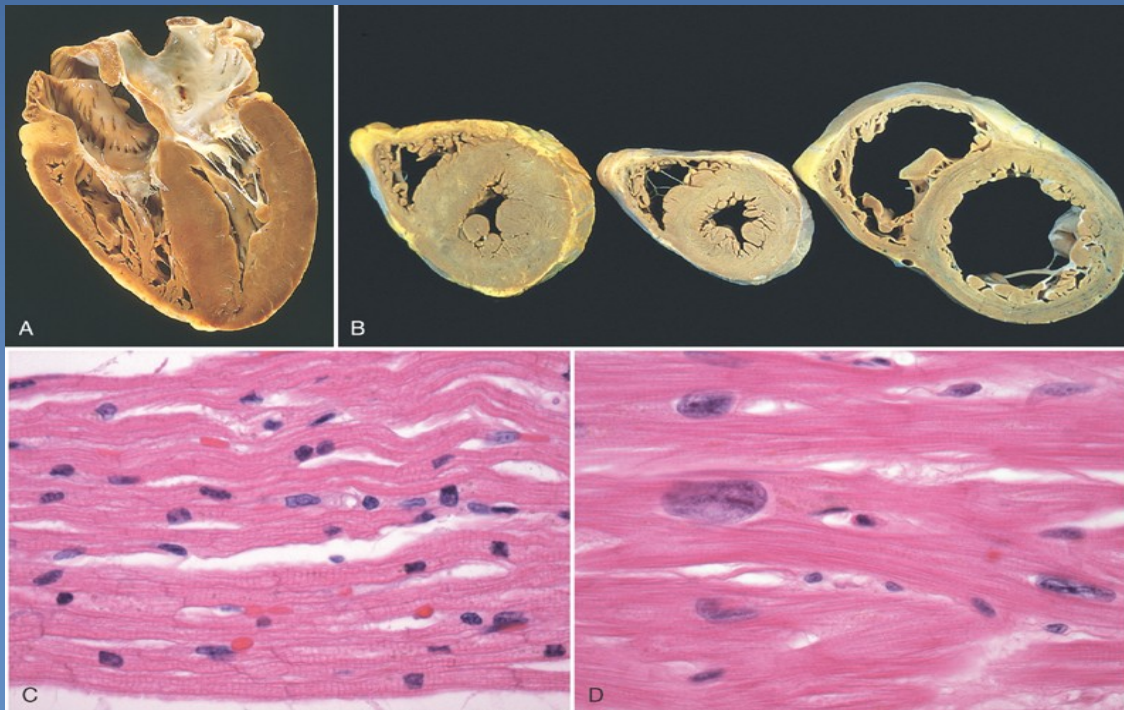


- ✗ uloženo v perikardiálním vaku – cca 30ml nažloutlé tekutiny
  
- ✗ muž = 300 – 350 g,  
- hypertrofie > 400g
  
- ✗ tloušťka myokardu:
  - PK 3 – 4 mm
  - LK 12 – 15 mm
  
- ✗ foramen ovale
  - uzavřené x otevřené → paradoxní embolie

# systemová hypertenze a srdce

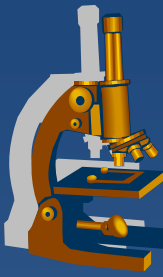


- × 90–95% esenciální , rizikový faktor aterosklerózy
- × **zatěžuje srdce** → LK se adaptuje na  $\uparrow$  rezistenci periferie = **cor hypertonicum** (koncentrická hypertrofie LK) → omezené kompenzační mechanizmy → **cor hypertonicum decompensatum** (dilatace hypertrofické LK)
- × → **srdce selhává** ← relativní koronární nedostatečnost



# *srdeční selhávání*

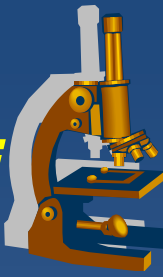---



- ✘ porucha normální čerpací činnosti srdce
- ✘ selhávání vpřed i vzad → až kardiogenní šok
- ✘ projevy na srdci i mimo srdce

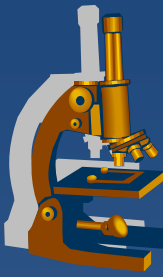


# projevy oběhového selhávání na srdci




- × nepoměr mezi činností srdce a rezistencí periferního řečiště
- × závisí na rychlosti vzniku:
  - **náhle** → akutní dilatace
  - **pozvolna** → adaptace prostřed. kompenzačních mechanismů → → →  
*hypertrofie myokardu ( $\uparrow$  fce, vyšší nároky na výživu) a dilatace komory (účinnější kontrakce – Starlingův princip)*

# ***projevy oběhového selhávání mimo srdce***

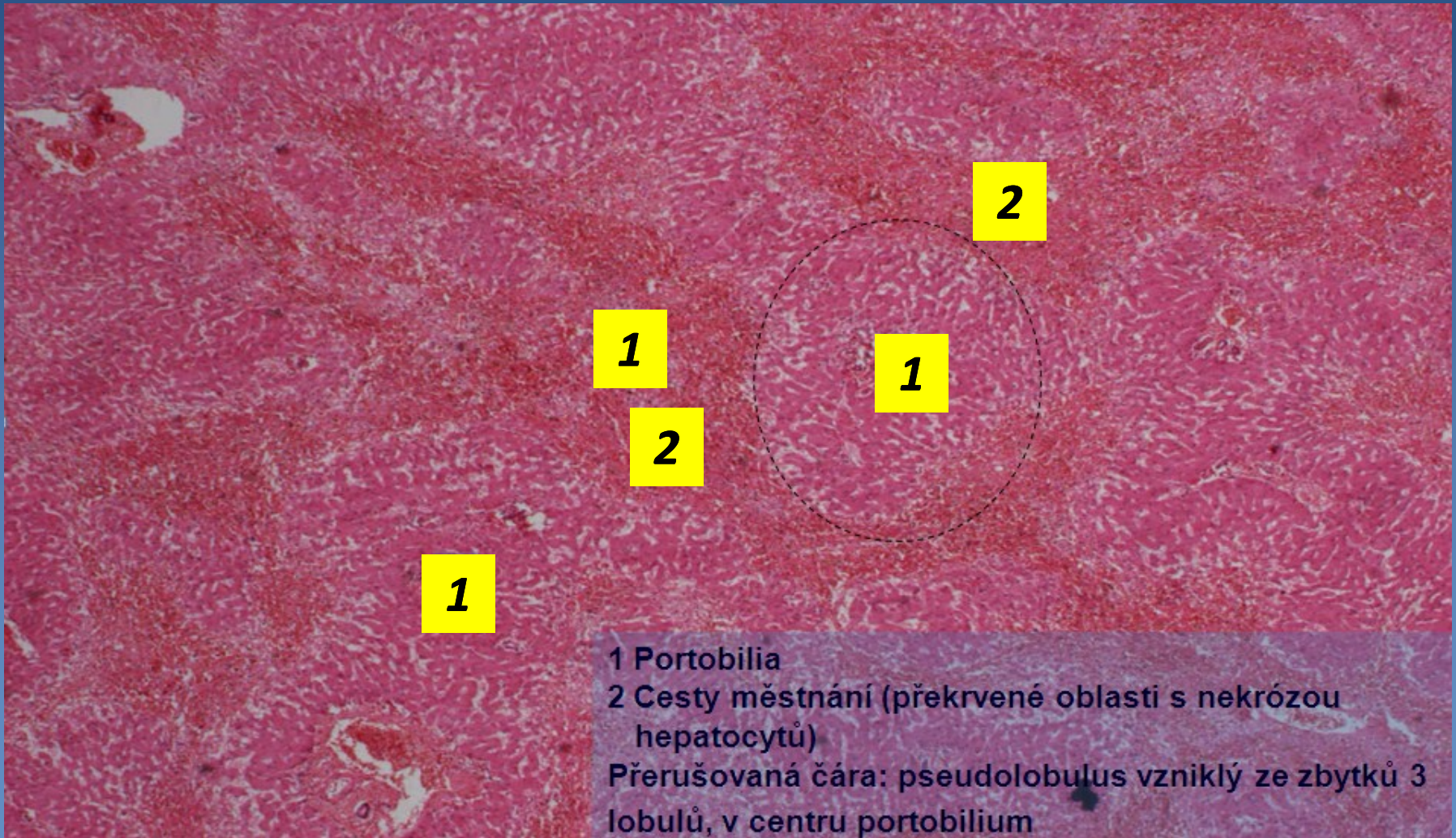
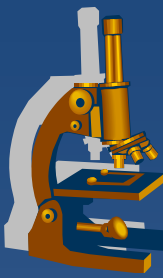


- × **venostáza** – *játra (-> hepar moschatum)*
- × **indurace** – *venostatická fibróza (játra, slezina, ledviny)*
- × **edém** – *hromadění tekutin v intersticiu, v tělních dutinách*
- × **cyanóza** – *akrální části těla*

***chronická venostáza jater  
(hepar moschatum)***



# chronická venostáza jater (*hepar moschatum*)

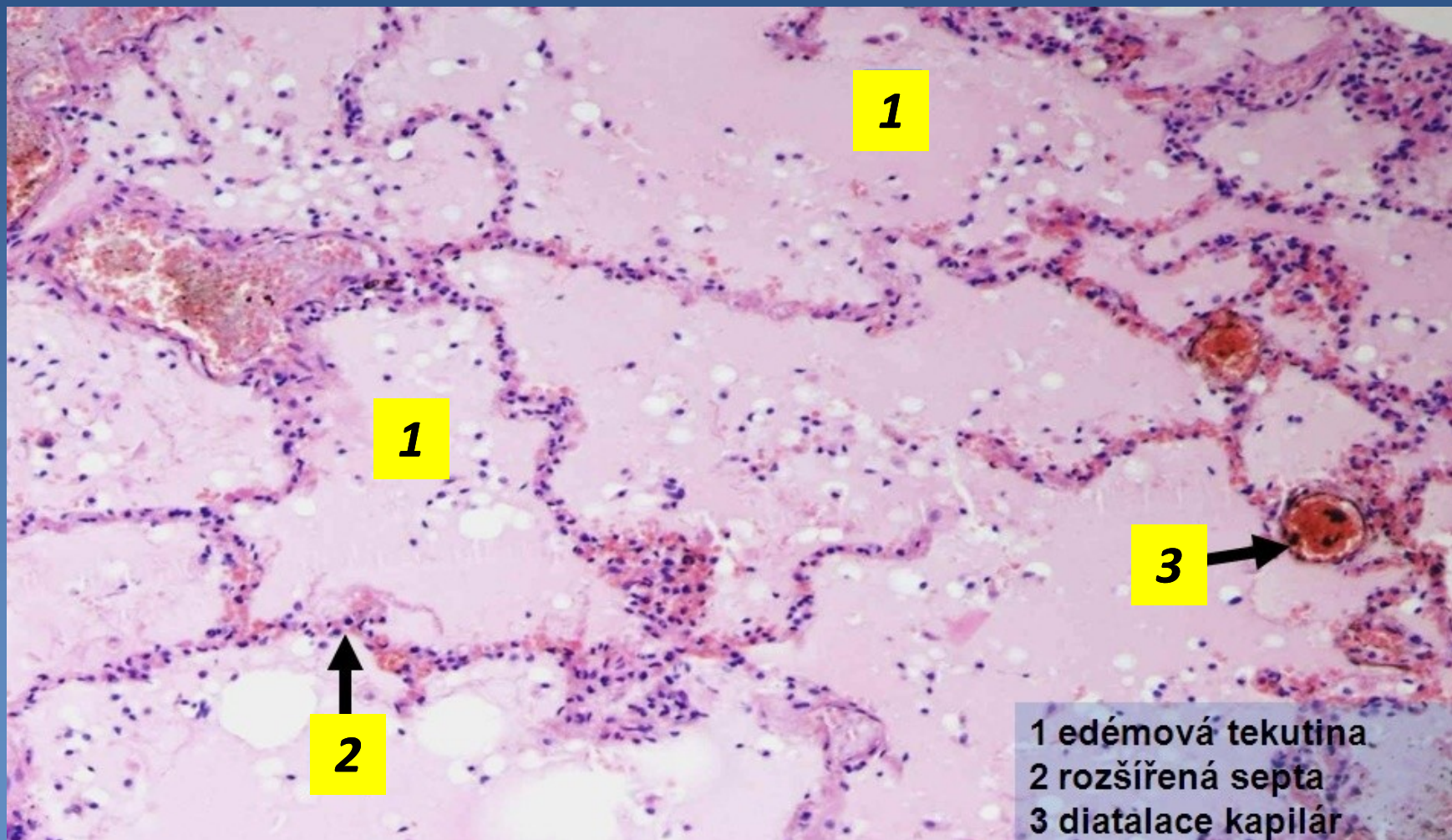
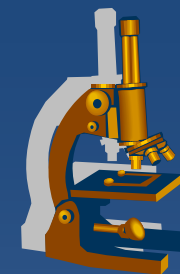


1 Portobilia

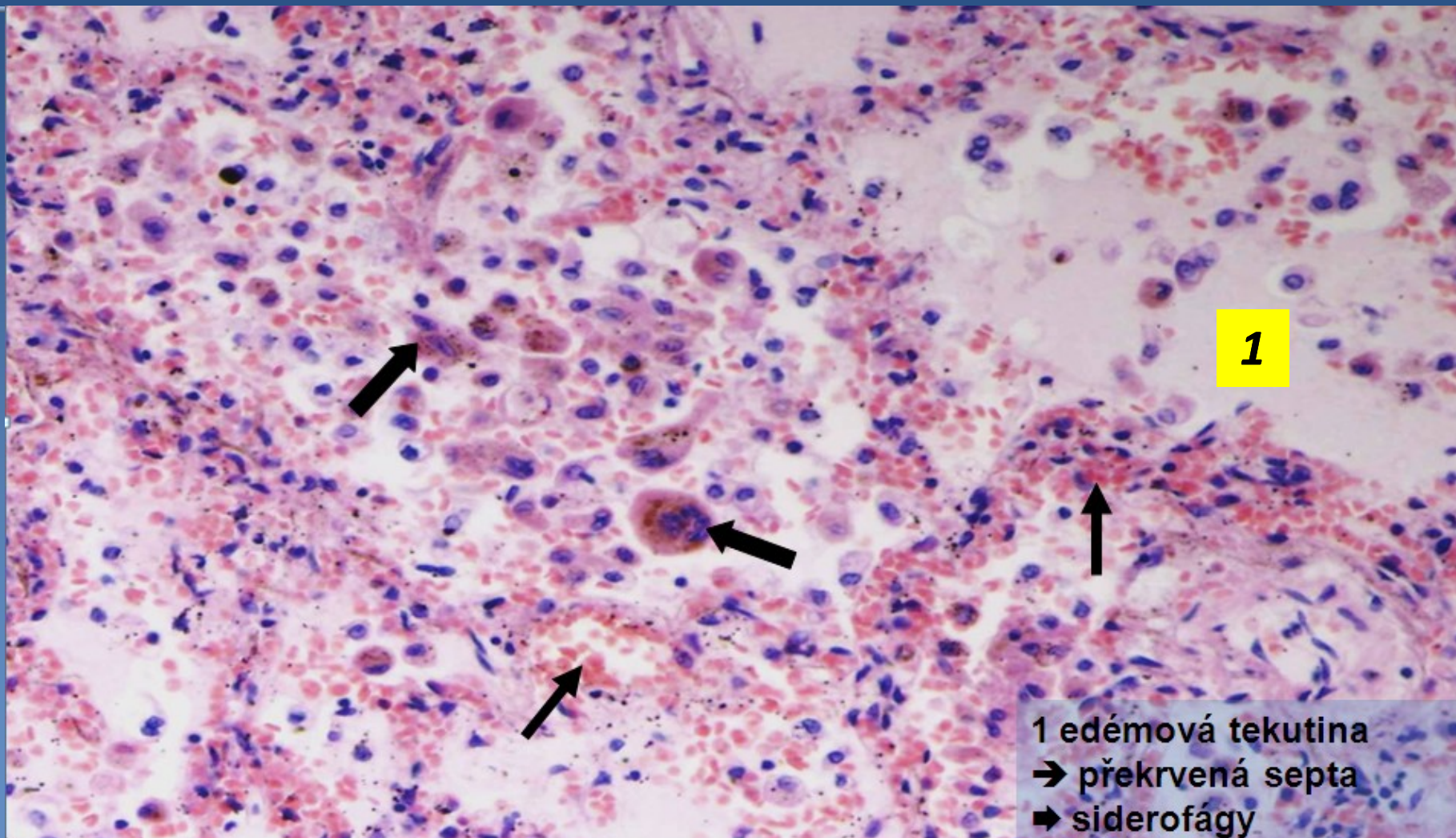
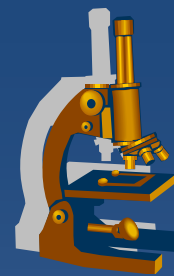
2 Cesty městnání (překrvené oblasti s nekrózou hepatocytů)

Přerušovaná čára: pseudolobulus vzniklý ze zbytků 3 lobulů, v centru portobilium

# *alveolární edém*



# Chronická venostáza – siderofágy (detail)



1

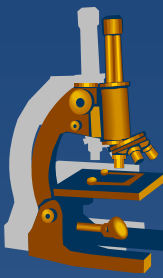
1 edémová tekutina  
→ překrvená septa  
→ siderofágy

# *ischemická choroba srdeční (ICHS)*



- ✘ skupina příbuzných patologických jednotek, jimž je společný stav **ischémie myokardu** s jeho hypoxií či anoxií
- ✘ nepoměr poptávky po okysličené krvi myokardem a dodávky koronárními aa.
- ✘ role koronární aterosklerózy
- ✘ formy:
  - ⇒ *angina pectoris*
  - ⇒ *akutní infarkt myokardu (AIM)*
  - ⇒ *chronická ischemická choroba srdeční (CHICHS)*
  - ⇒ *náhlá koronární smrt*

# patogeneze ICHS



## 1) postižení koronárních aa. arteriosklerózou

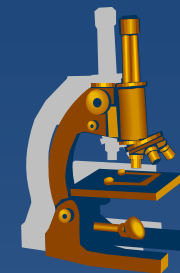
- hlavně při odstupech
- cirkulárně nebo excentricky
- typy plátu (fibrózní, ateromový)
- 75% stenóza - ischemie myokardu při námaze
- 90% stenóza - ischemie myokardu v klidu

## 2) neaterosklerotické příčiny

- koronární embolie – endokarditidy
- přechod disekce aorty, prim. disekce
- koronární arteritidy
- vrozené malformace koronárních aa.

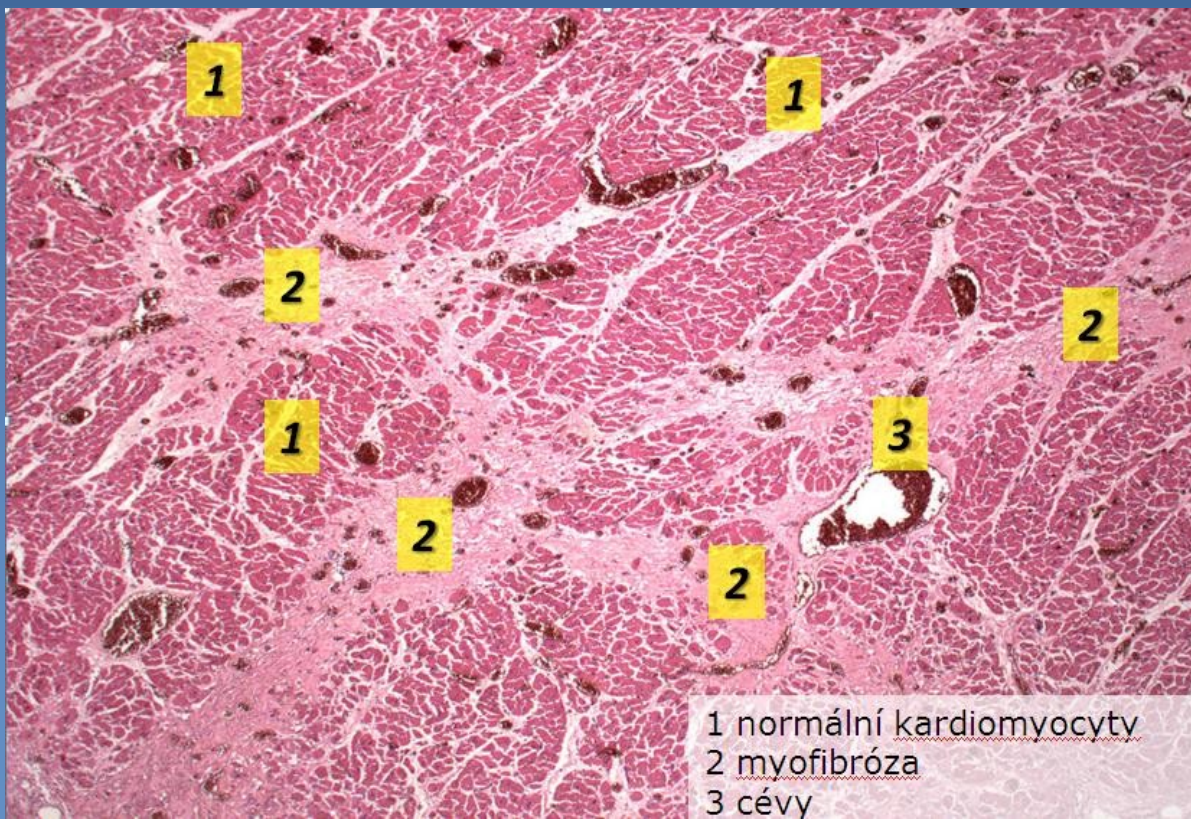


# ischemická choroba srdeční (ICHS)

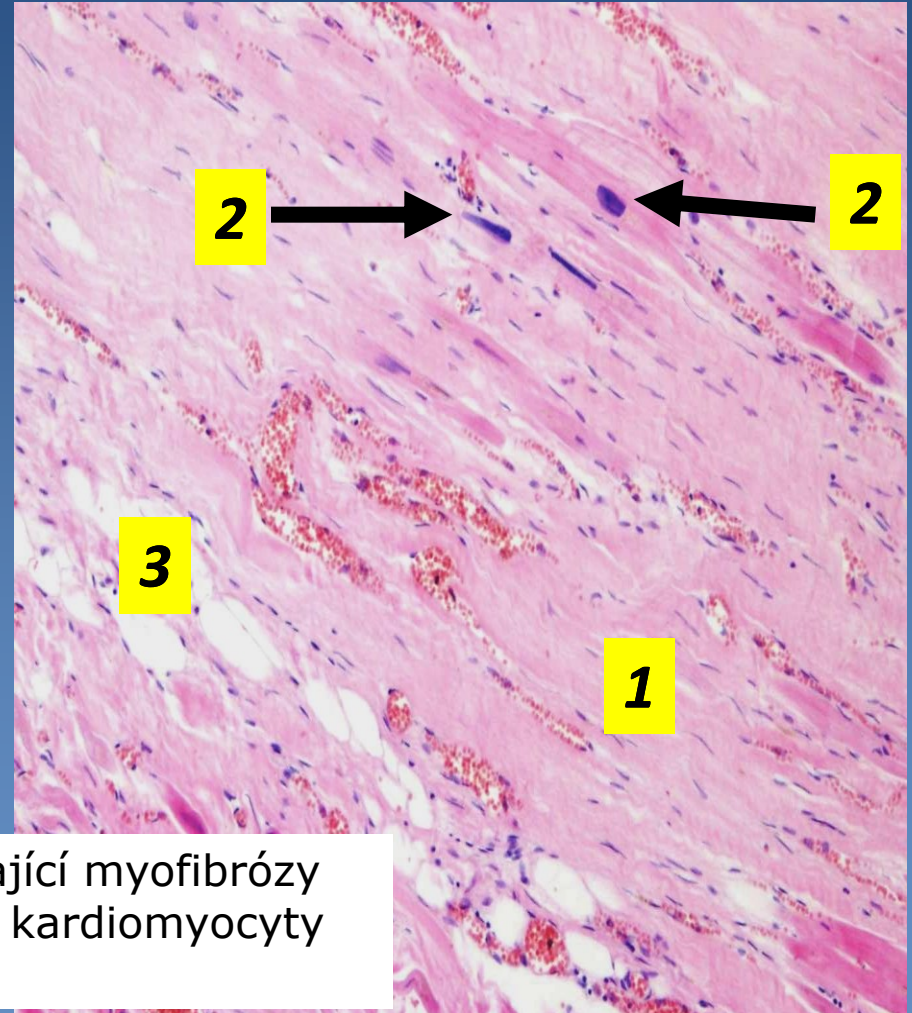
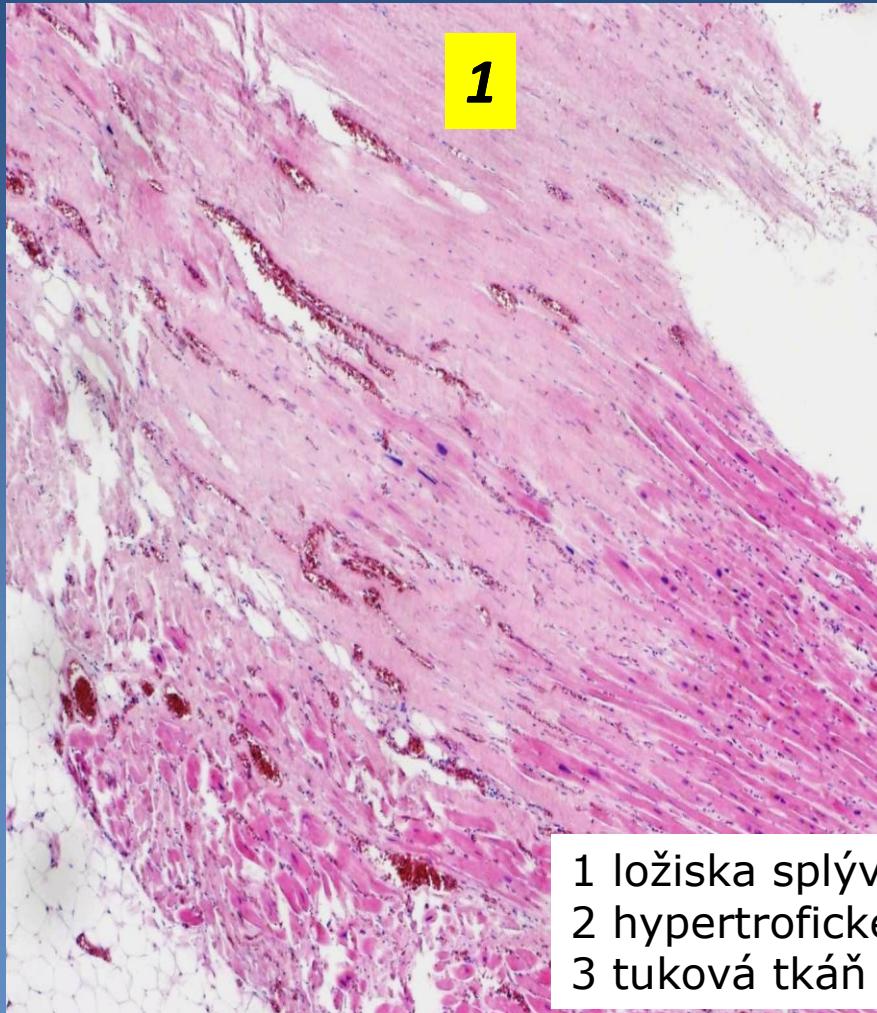


## ✘ morfologický korelát ischemie myokardu:

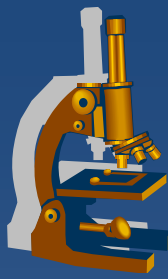
- ⇒ *steatóza myokardu*
- ⇒ *myomalacie (= částečná nekróza – pouze kardiomyocytů)*
- ⇒ *disperzní / splývající myofibróza*
- ⇒ *infarkt myokardu: transmurální/subendokardiální (koagulační nekróza buněk i intersticia)*



# splývající myofibróza a lipomatóza myokardu



1 ložiska splývající myofibrózy  
2 hypertrofické kardiomyocyty  
3 tuková tkáň



# *angina pectoris (AP)*

× **reverzibilní ischémie myokardu → bolest !!!**

## **1. stabilní (typická)**

- námahová, ustupuje v klidu, trvá do 15 min
- nedochází k nekrotickým myokardu
- trpí subendokardiální myokard LK
- ekg: deprese ST úseků

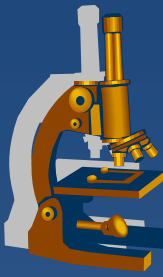
## **2. nestabilní**

- vznik i v klidu, bolest intenzivnější, trvá delší dobu
- ↑ četnost záchvatů
- preinfarktový stav
- příčina – náhlé ↓ koronárního přívodu krve ← akutně vzniklá změna AS plátu (

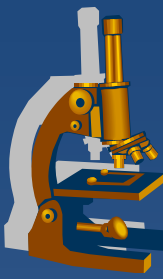
## **3. variantní (Prinzmetalová)**

- nestabilní, vznik v klidu, spasmus koronárních aa.

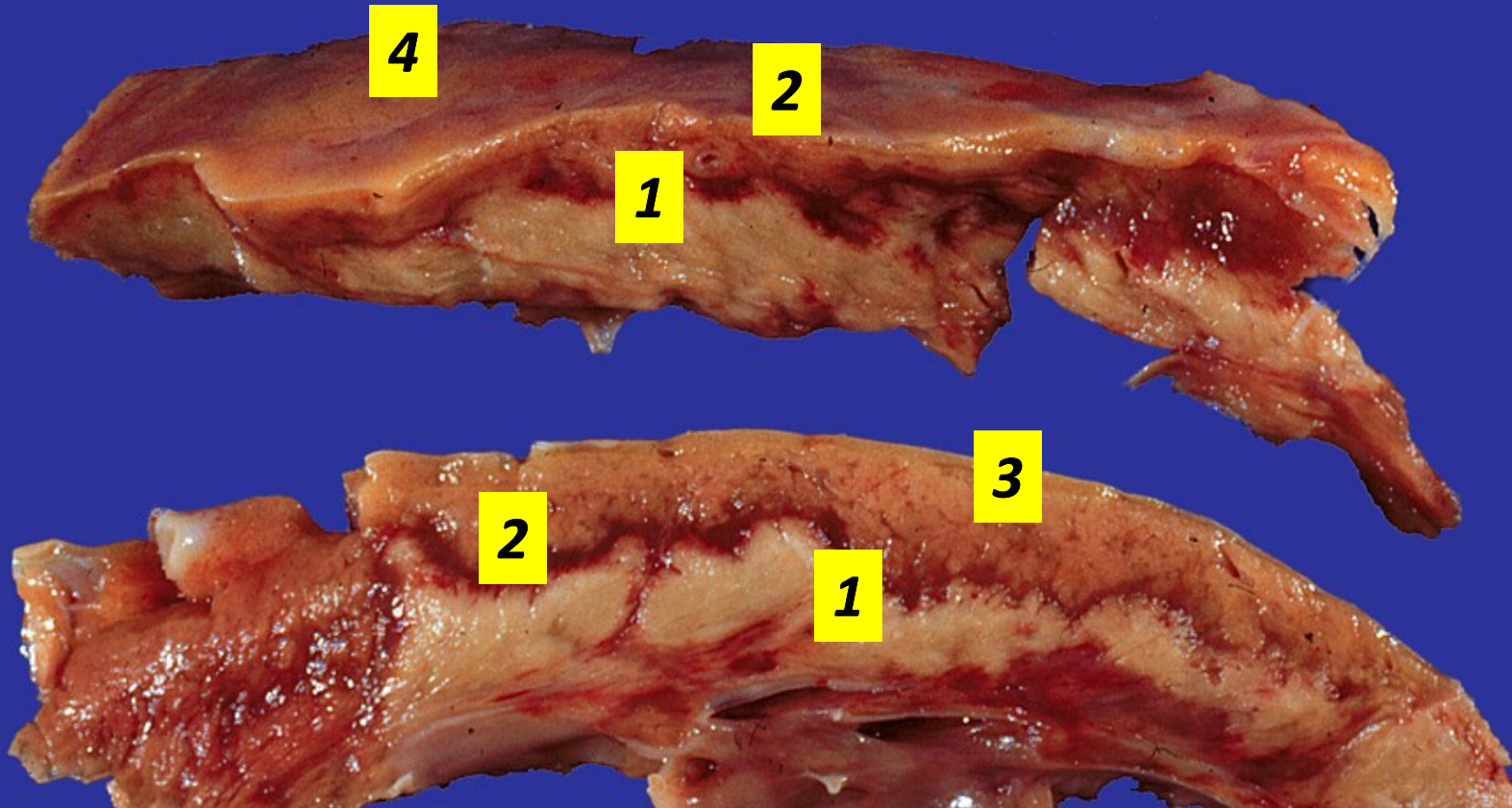
# AIM – akutní infarkt myokardu



- ✗ ložisko akutní ischemické nekrózy myokardu – **koagulační nekróza**
- ✗ při náhlém výrazném zúžení či úplné obliteraci lumina koronární a.
- ✗ nejčastější příčina – trombosklerotický uzávěr koronární a.
- ✗ patogeneze – ireverzibilní poškození (nekróza) buněk myokardu (po 20 min nastává těžká akutní ischemie)
- ✗ **transmurální** (STEMI) x **netransmurální** (subendokardiální, NSTEMI)
- ✗ makroskopické změny ložiska:
  - ⇒ **24 hod:** ->> bledost / červenomodrá cyanóza
  - ⇒ **3 - 5 dnů:** ->> žluté, hemoragický lem
  - ⇒ **6 - 8 týdnů:** ->> jizva



# *AIM – koagulační nekróza*



1 koagulační nekróza subendokardiálně    2 hyperemický lem    3 normální myokard    4 epikard

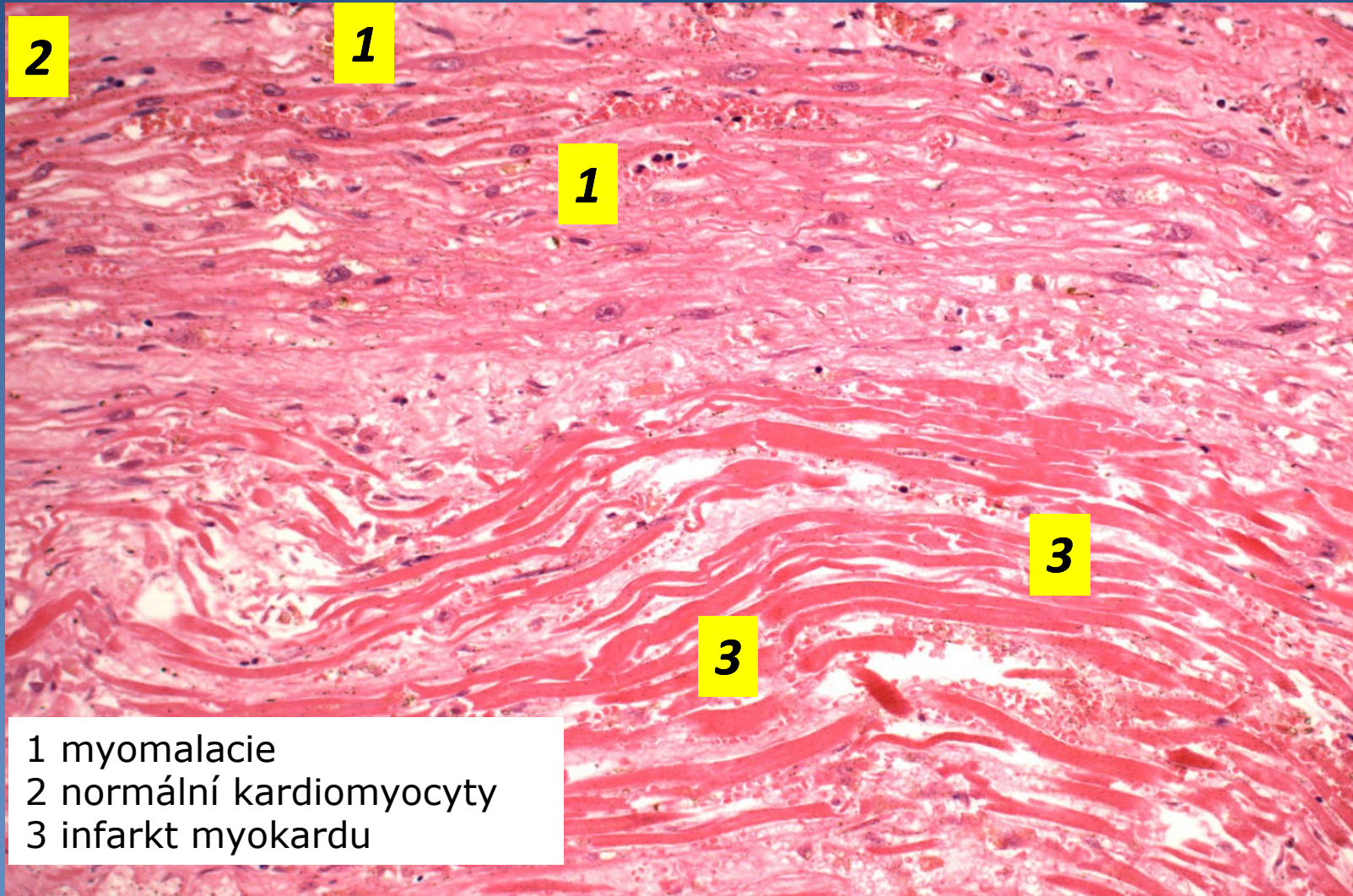
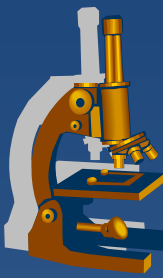
# ***AIM – akutní infarkt myokardu***



## **× mikroskopické změny ložiska:**

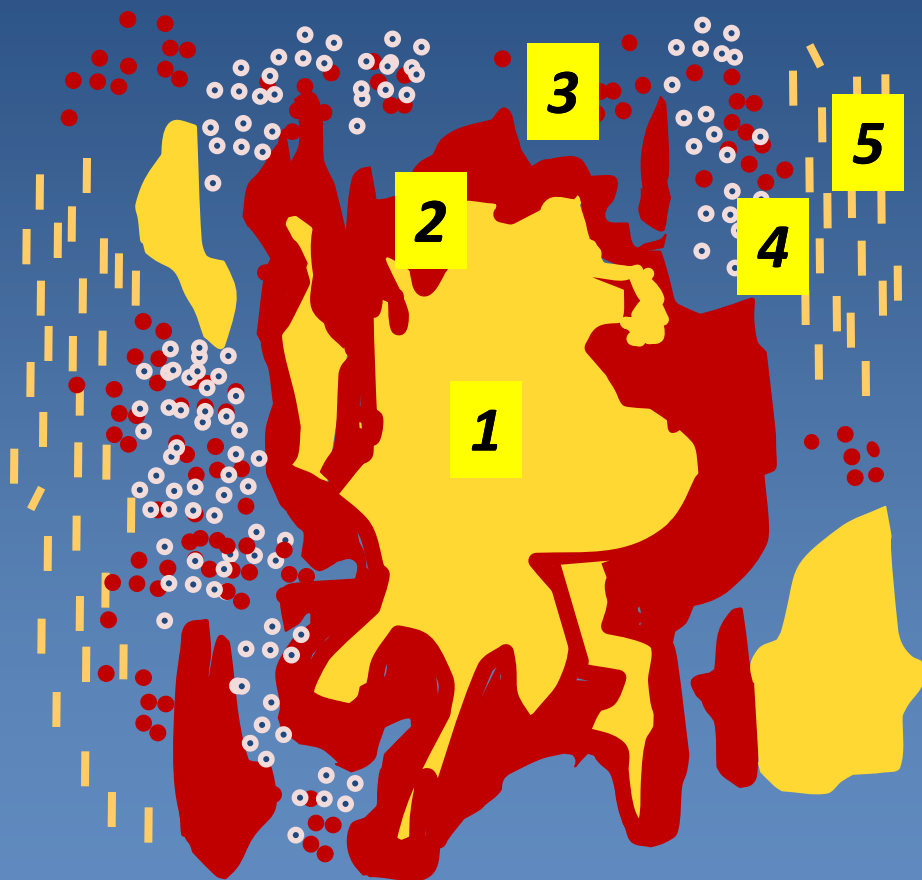
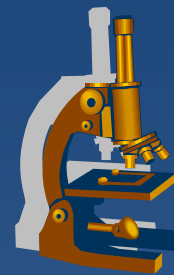
- ⇒ **12-24 hod:** edém, hypereozinofilie cytoplazmy, karyolýza/pyknóza
- ⇒ **2-3 dny:** polymorfonukleáry
- ⇒ **3-7 dny:** makrofágy
- ⇒ **cca od 7.dne:** granulační tkáň
- ⇒ **4.-6. týden:** kompletní vazivová jizva






# *disperzní myomalacie, infarkt myokardu*



- 1 myomalacie
- 2 normální kardiomyocyty
- 3 infarkt myokardu

# *schéma mikroskopických změn vyvinutého AIM*



- 1 koagulační nekróza 
- 2 myomalacie 
- 3 hyperemický lem 
- 4 leukocytární infiltrace 
- 5 steatóza 

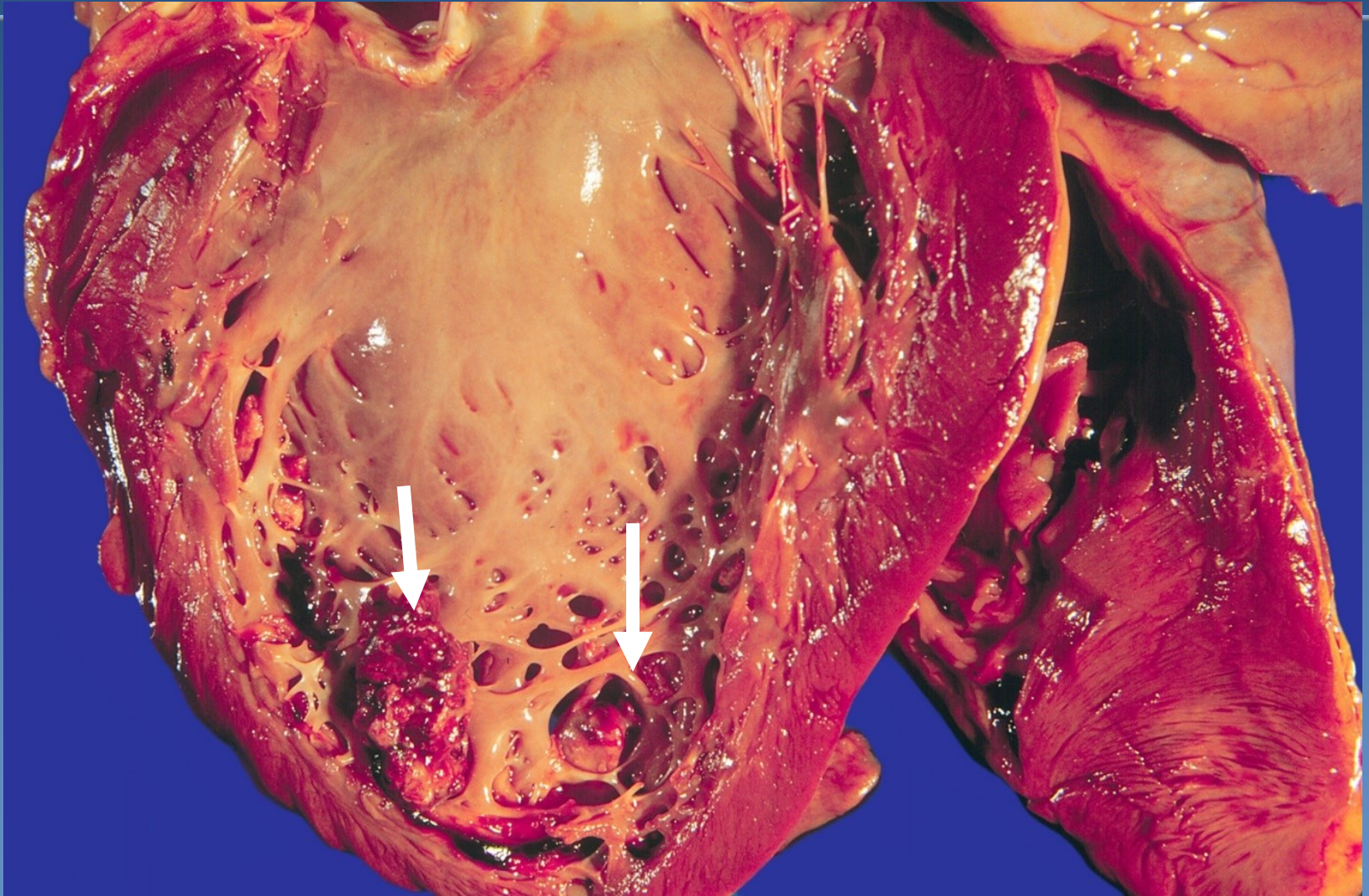
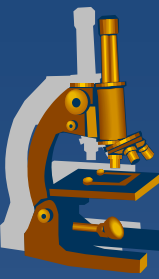


# komplikace AIM

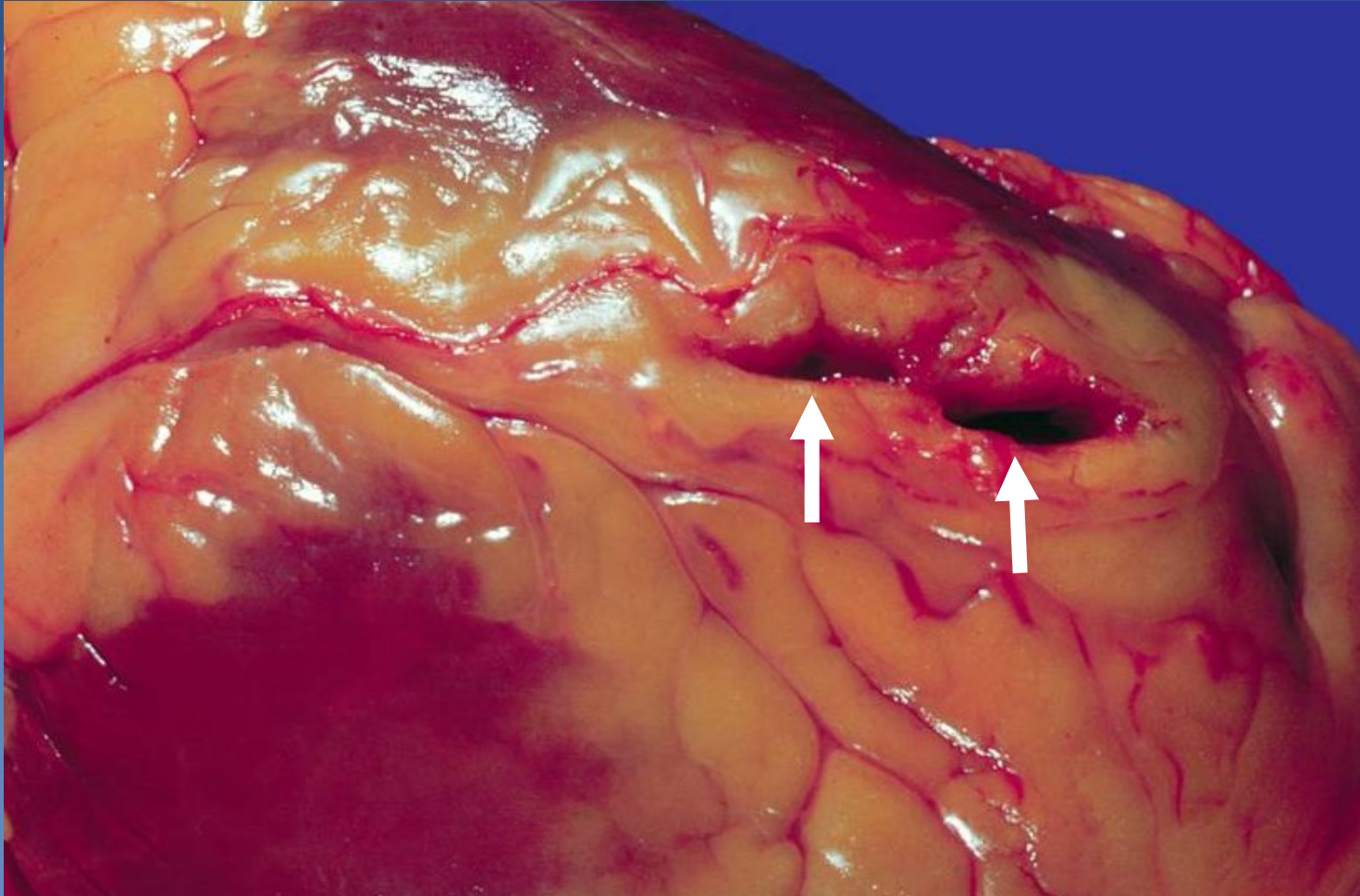


- 1. smrt**
- 2. pericarditis epistenocardiaca**  
-> *fibrinózní /serofibrinózní záněť*
- 3. nástěnná trombóza**  
-> *embolizace do systémového oběhu (-> infarkty mozku, ledvin, sleziny, střev)*
- 4. aneurysma**  
-> *vrstevnatý trombus = riziko embolizace, ruptury*
- 5. ruptura myokardu**  
-> *tamponáda srdeční/akutní selhání srdce*
- 6. ruptura papilárního svalu**  
-> *chlopení insuficience → akutní selhání srdce*

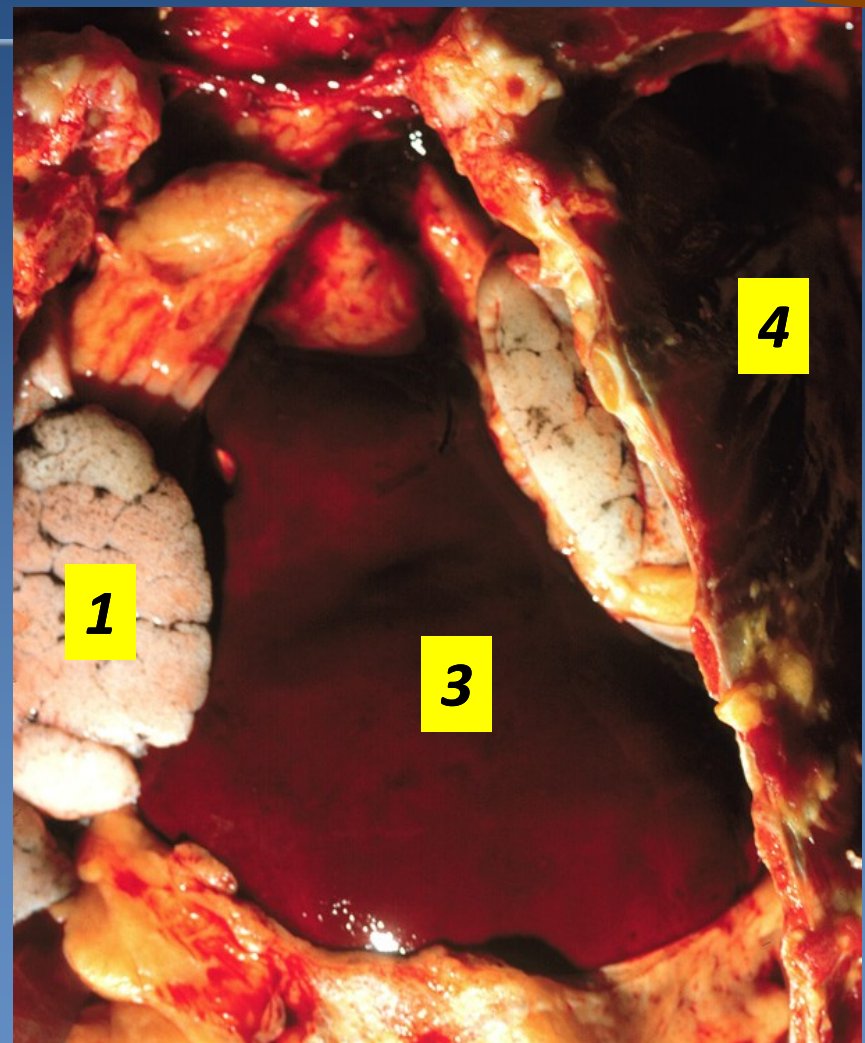
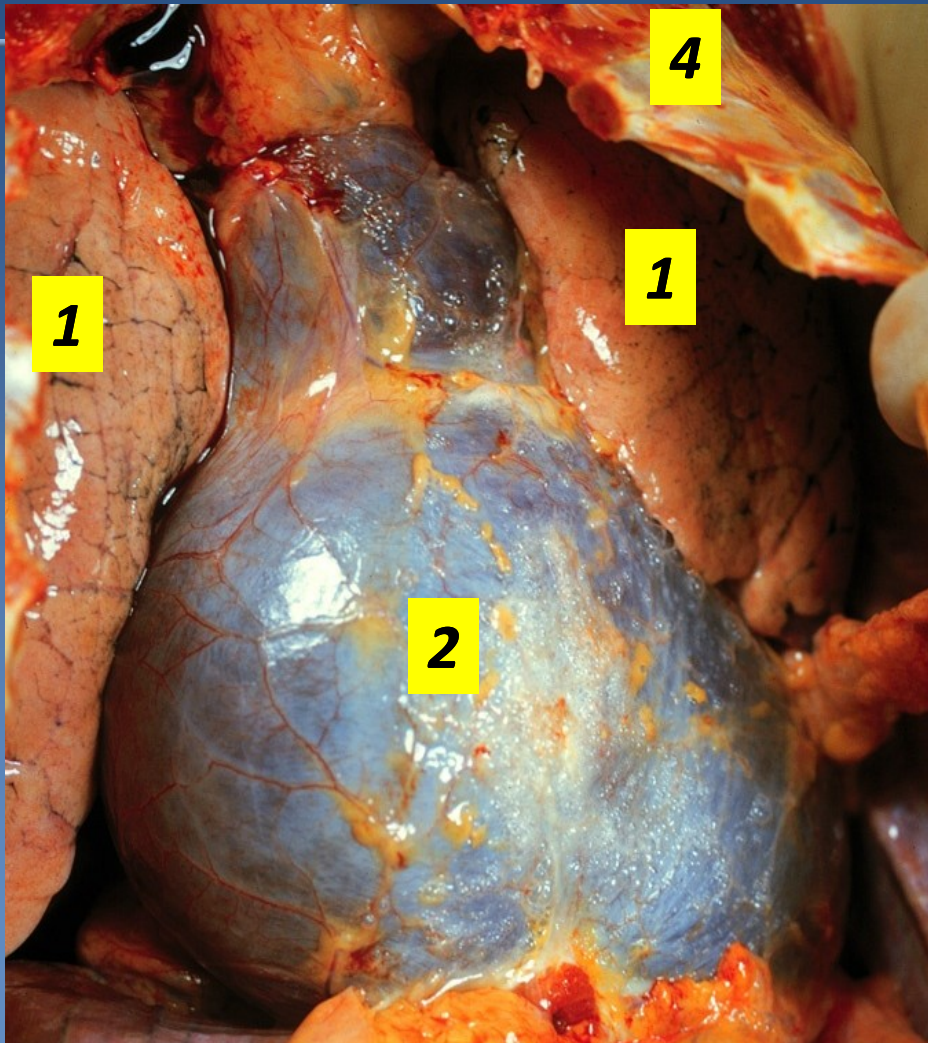
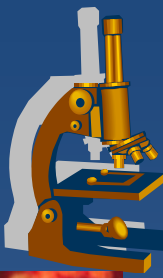
# ***AIM – nástěnná trombóza***



# *AIM – ruptura myokardu*

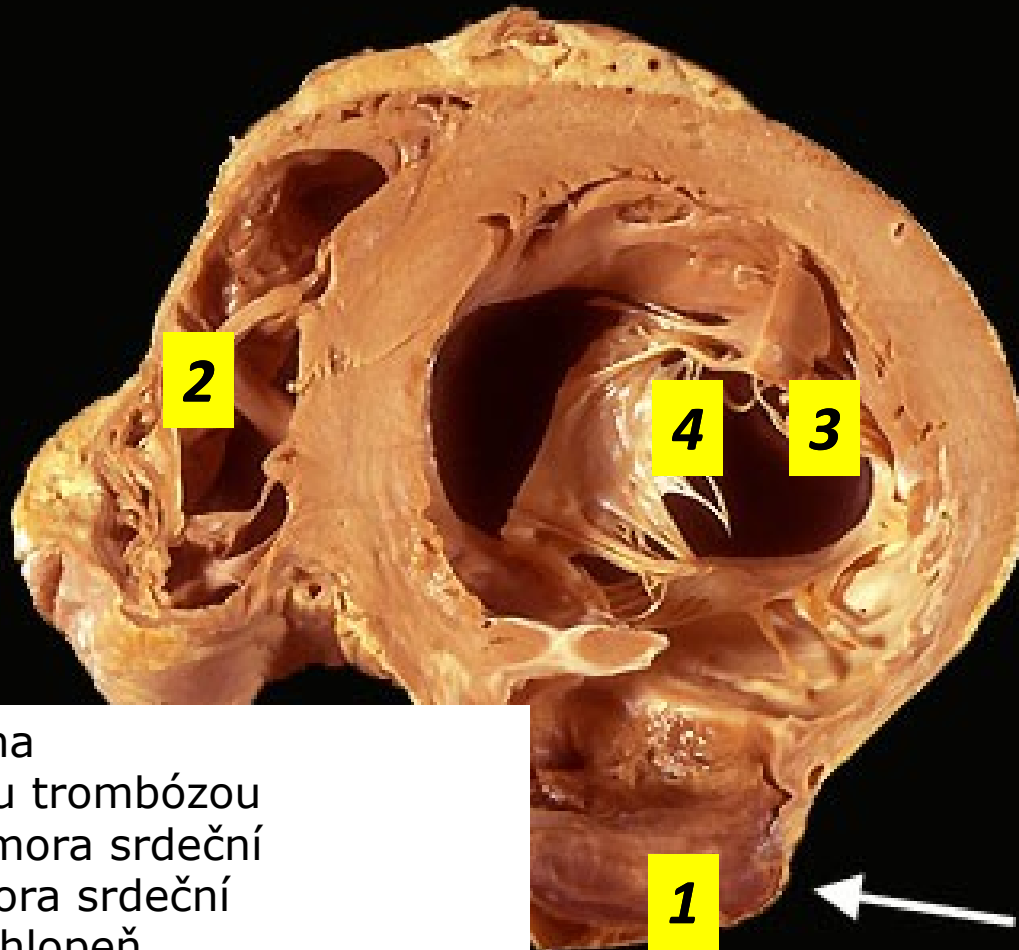


# AIM – ruptura myokardu, tamponáda



1 plíce    2 perikardiální vak    3 krevní koagulum    4 stěna hrudní

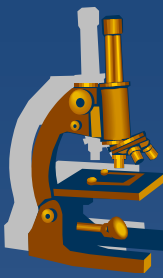
# *AIM – aneurysma levé komory*



- 1 aneurysma  
s nástěnnou trombózou
- 2 pravá komora srdeční
- 3 levá komora srdeční
- 4 mitrální chlopeň

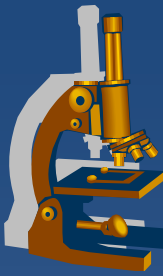
# ***chronická ischemická choroba srdeční (CHICHS)***

---



- ✘ anamnéza anginy pectoris nebo infarktu myokardu
- ✘ ubývá koronárních rezerv → dekompenzace + městnavé selhávání (LK a pak přeneseně PK)
- ✘ srdce hypertrofické, v myokardu disperzní myofibróza nebo poinfarktové jizvy
- ✘ koronární arterie s výrazným aterosklerotickým postižením
- ✘ hrozí AIM, náhlá smrt z arytmie, srdeční selhání

# ***náhlá koronární smrt***

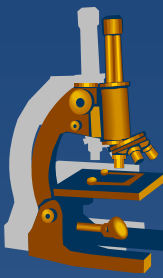


= neočekávaná smrt ze srdečních příčin bez symptomů nebo do 1 hodiny od vzniku symptomů

× nejčastěji na podkladě maligní arytmie (fibrilace komor)

× **klinicky**: náhlý kolaps – „vteřinová smrt“ bez projevů akutního infarktu myokardu

# choroby endokardu a chlopní



- ✗ endokarditidy

  - ⇒ *infekční či imunitní zánět endokardu*

- ✗ degenerativní choroby

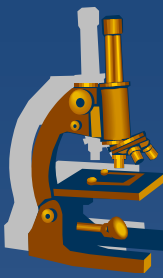
  - ⇒ *kalciifikující aortální (vzácně mitrální) stenóza, prolaps mitrální chlopně, anulární a marginální skleróza*

- ✗ endokrinní choroby

  - ⇒ *karcinoidový syndrom, nebakteriální trombotická endokarditida*

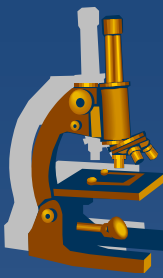


# *infekční endokarditida*



- × často způsobené silně virulentním mikroorganismem
  - ⇒ *pyogenní streptokok, pneumokok, stafylokok..., ev. mykózy*
  
- × **z klinického hlediska:**
  - ⇒ *akutní*
  - ⇒ *subakutní*
  
- × **predispozice:**
  - ⇒ *anatom. změněná chlopeň, umělá chlopeň, katetrizace síně/komory, i.v. narkomani*
  
- × mikrob se usadí na chlopni -> množí se -> vzniku trombu = infekční vegetace  
-> organismus reaguje zánětem

# *infekční endokarditida*



× **makro:** křehká hnědočervená prominence na vtokové ploše

× **mikro:**

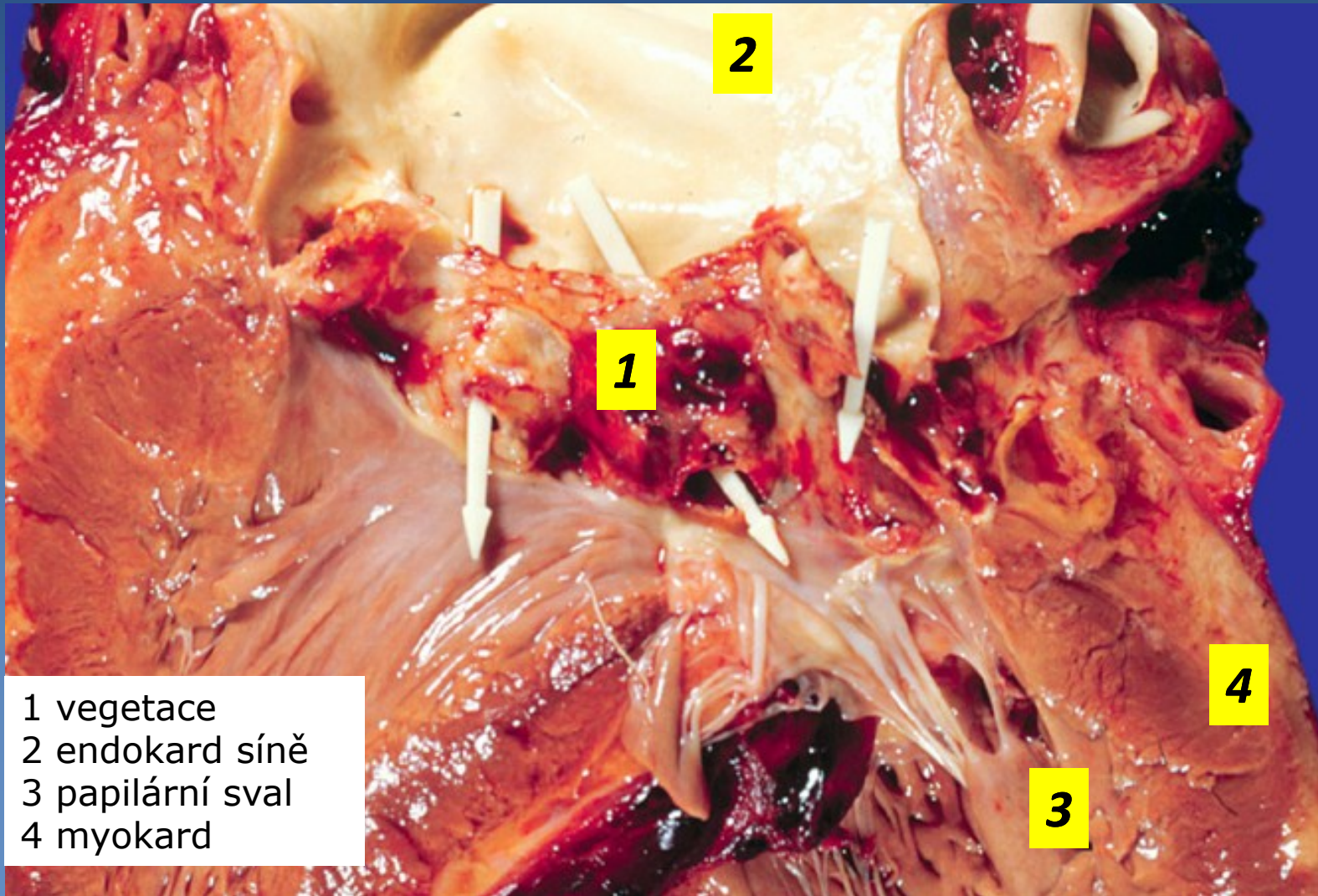
⇒ *fibrin + kolonie bakterií + polymorfonukleáry (+ granulační tkáň)*

⇒ *v přilehlé chlopni zánět (ev. nekróza)*

× **komplikace:**

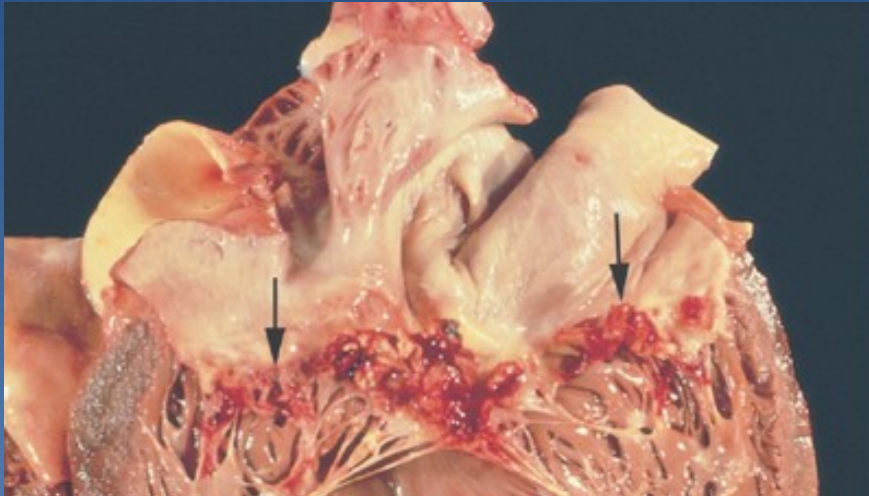
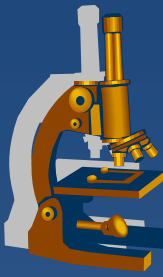
⇒ *poškození chlopní, septická abscedující myokarditida, centrální pyémie, embolizace vegetací (infarkty)*

# *infekční endokarditis – destrukce chlopně*

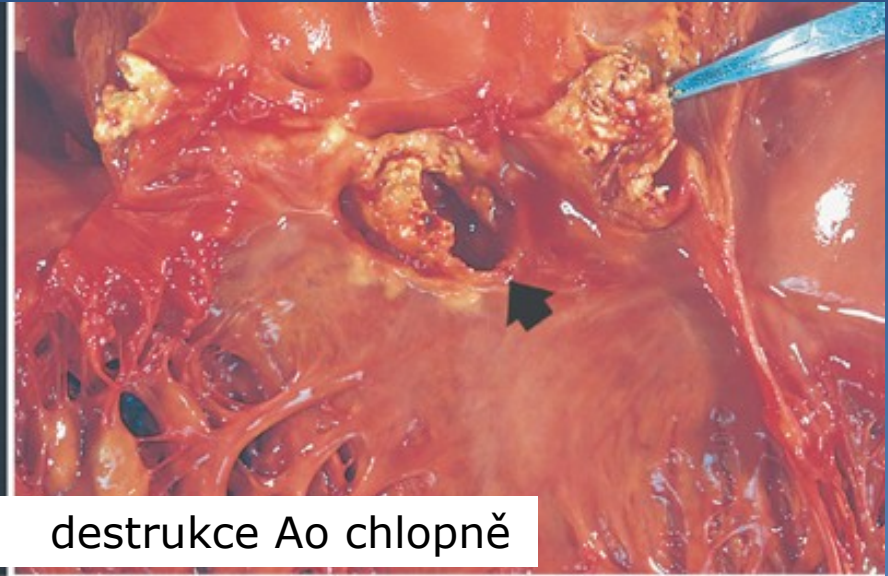


- 1 vegetace
- 2 endokard síně
- 3 papilární sval
- 4 myokard

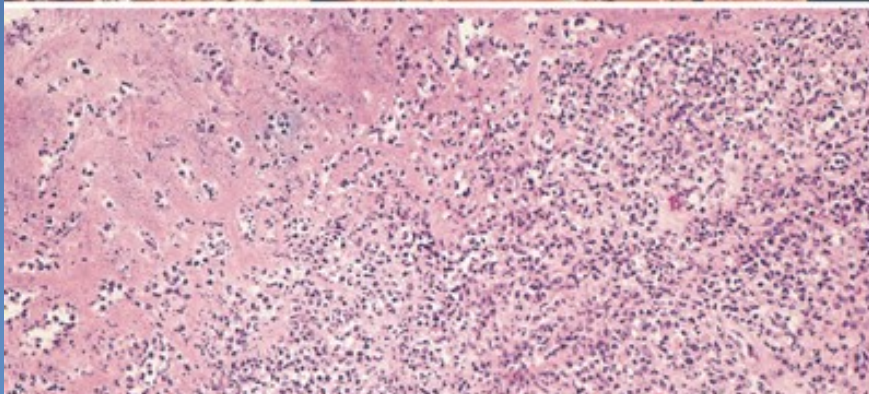
# *infekční endokarditida*



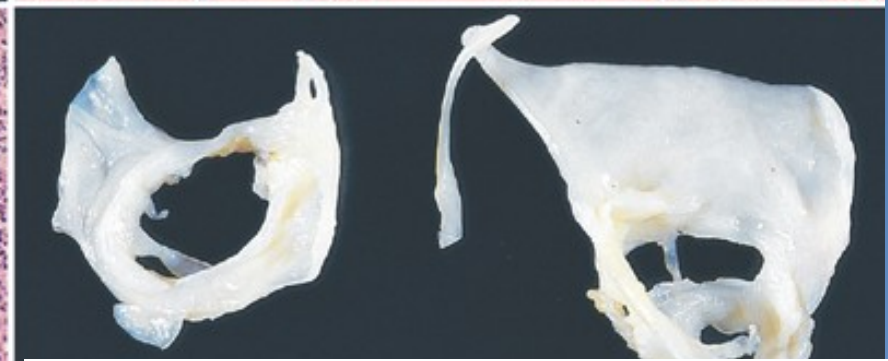
křehké červené vegetace na Mi chlopni



destrukce Ao chlopně

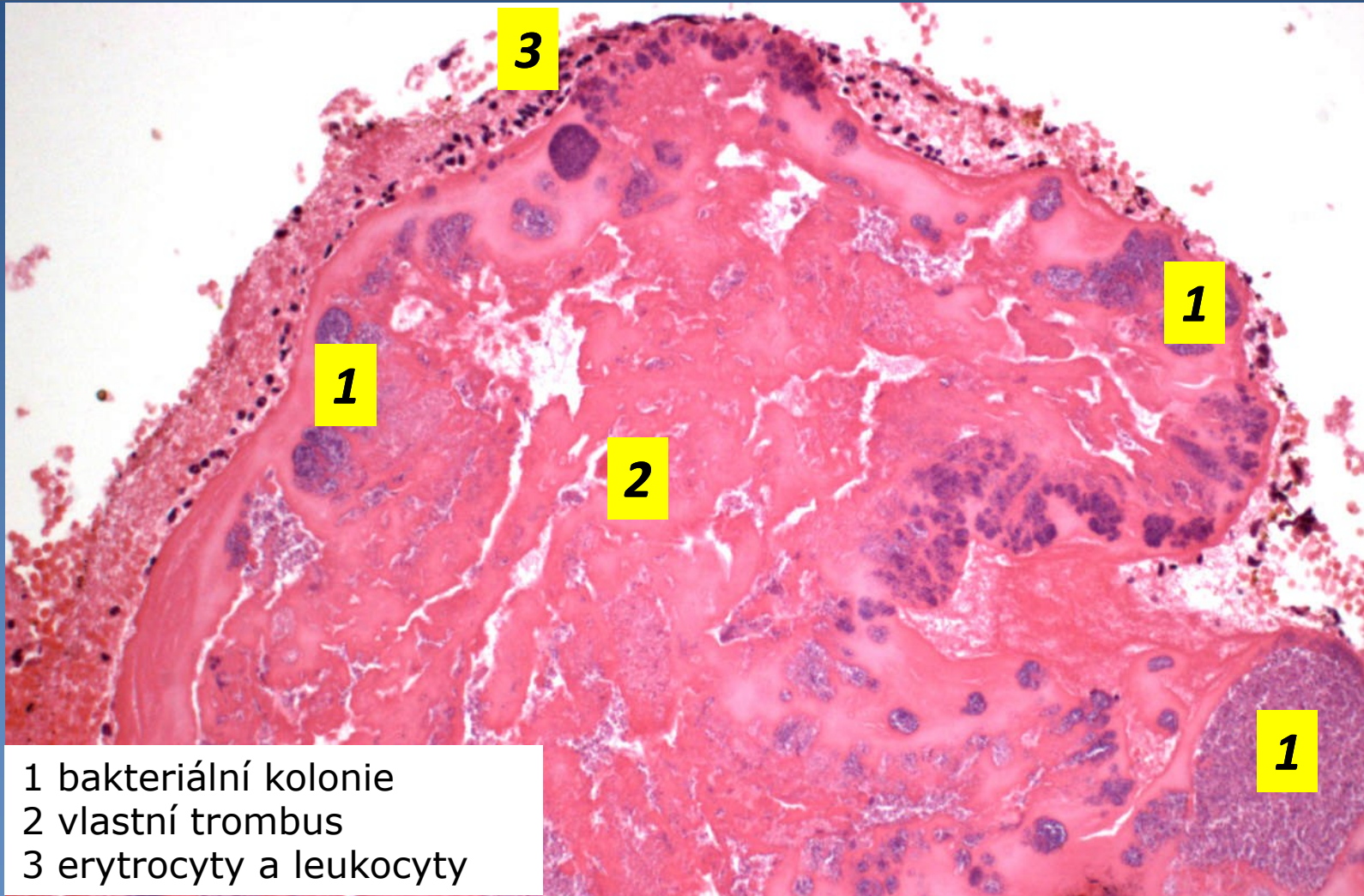


purulentní zánět ve vegetaci



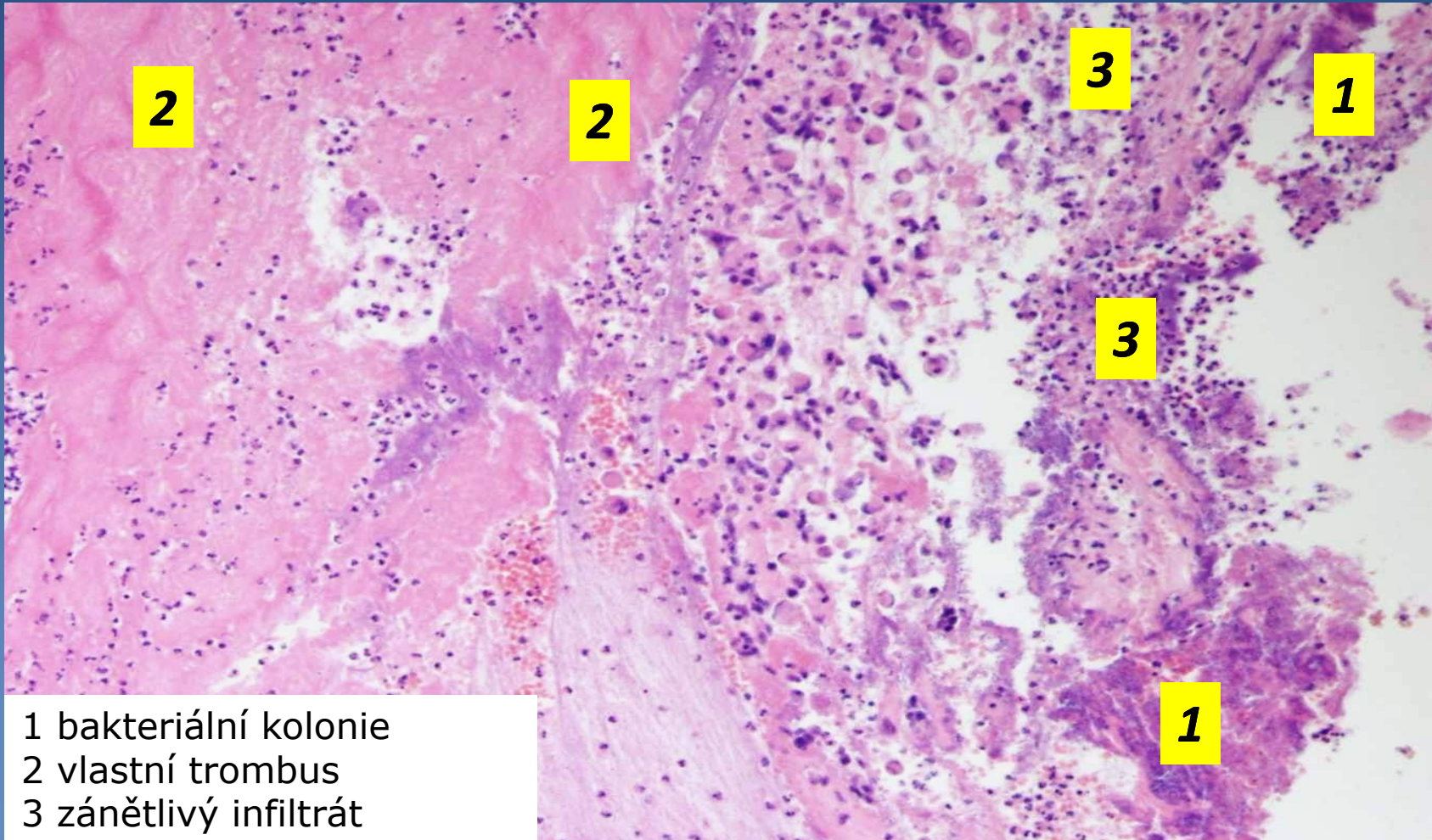
zhojená IE (destrukce Mi chlopně, ale bez akutních vegetací)

# *infekční endokarditis - vegetace*



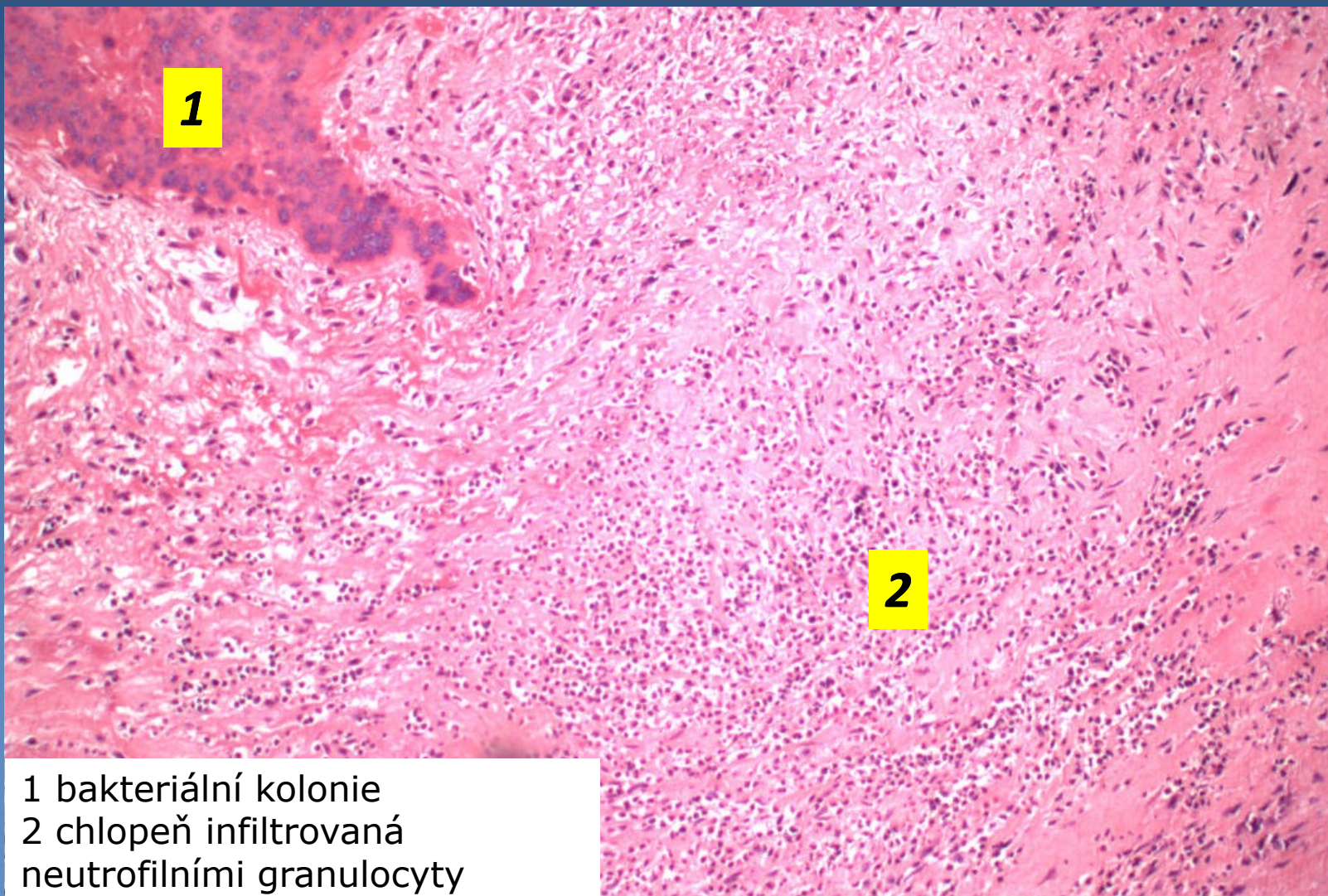
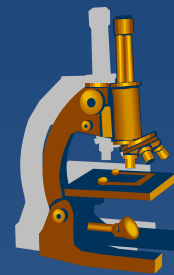
- 1 bakteriální kolonie
- 2 vlastní trombus
- 3 erytrocyty a leukocyty

# *infekční endokarditis - vegetace*



- 1 bakteriální kolonie
- 2 vlastní trombus
- 3 zánětlivý infiltrát

# *infekční endokarditis - vegetace*



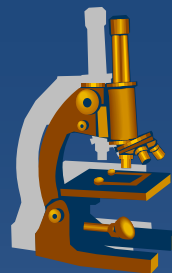
1 bakteriální kolonie  
2 chlopeň infiltrovaná  
neutrofilními granulocyty

# nebakteriální trombotická endokarditida

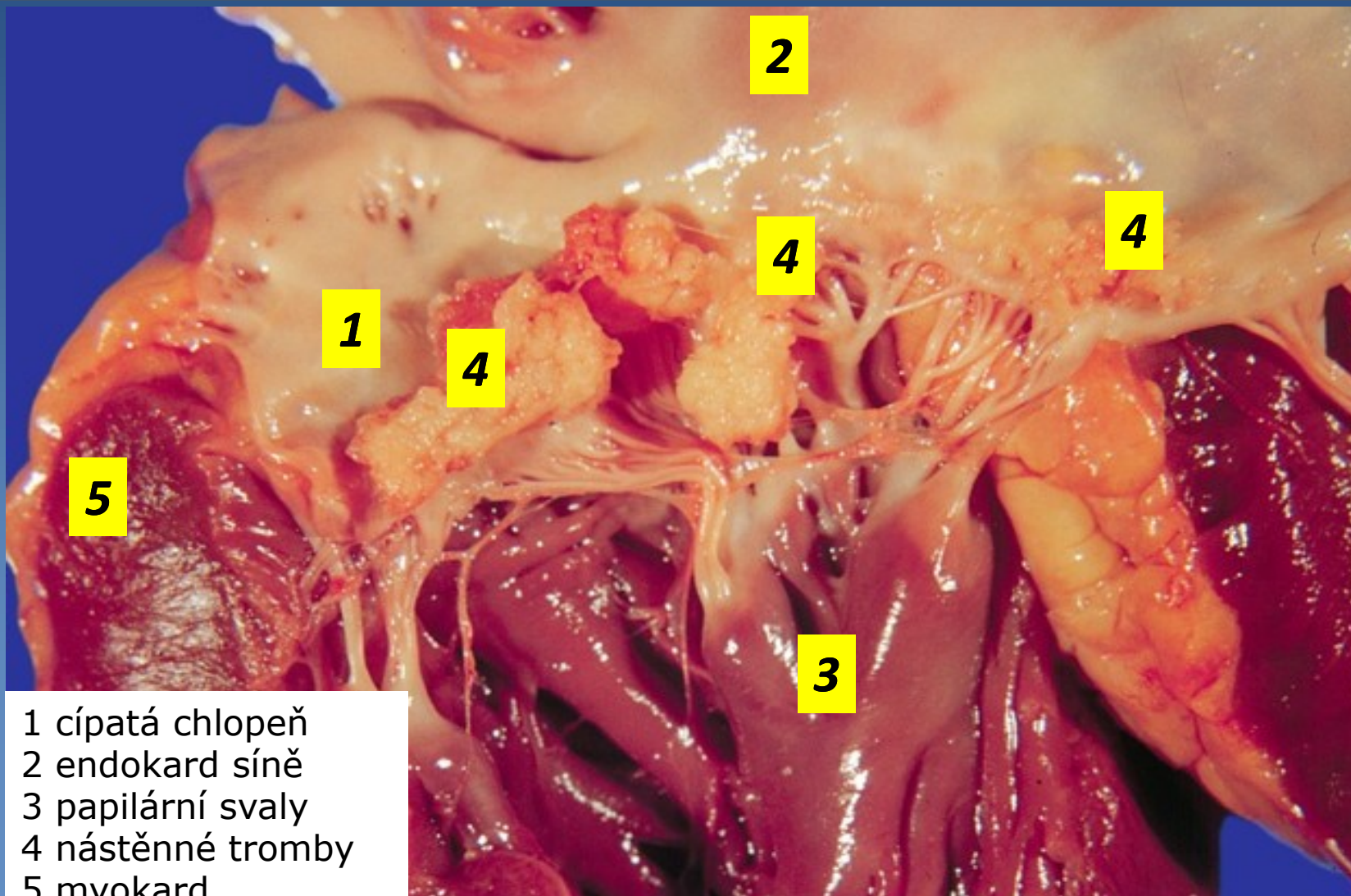


- ✗ **sterilní** trombotické vegetace jsou projevem **hyperkoagulačního stavu** ⇒ současně jsou i žilní trombózy a plicní embolizace
- ✗ při generalizovaných zhoubných nádorech, ale i při chronických nefropatiích s urémií, CHOPN aj.
- ✗ nejčastěji na **mitrální** chlopni (normální, nepoškozené !)
- ✗ mikro: bradavčité vegetace (solidní x vícečetné), 2-10mm, chlopeň bez známek zánětu
- ✗ komplikace: **embolizace** do systémového oběhu → infarkty



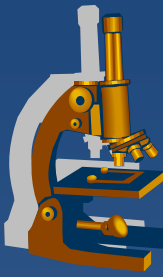


# *neinfekční trombotická endokarditis*



- 1 cípata chlopeň
- 2 endokard síně
- 3 papilární svaly
- 4 nástěnné tromby
- 5 myokard

# revmatická horečka a porevmatické postižení srdce



x akutní nehnisavý, **imunitně podmíněný** systémový zánět jako reakce na předchozí infekci  $\beta$ -hemolytickým streptokokem

## x akutní fáze: **PANKARDITIDA**

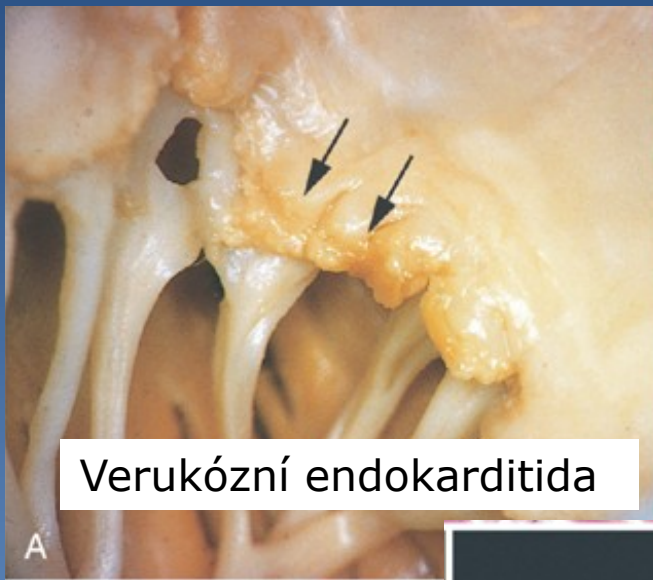
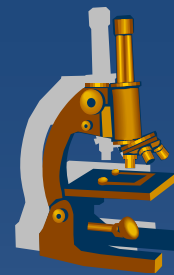
⇒ *fibrinózní perikarditida + myokarditida s Aschoffovými uzly + verukózní endokarditida*

⇒ *akutní endokarditida může přejít do chronické fáze*

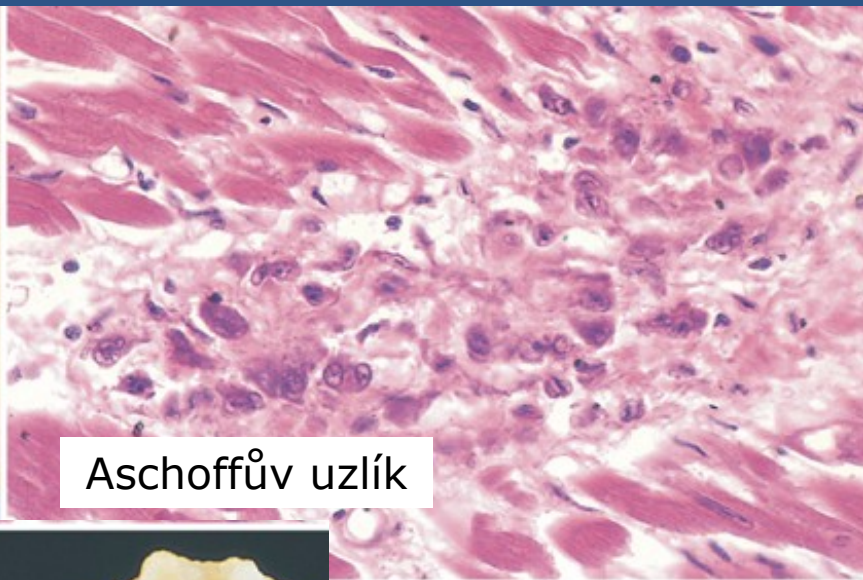## x chronické fáze:

⇒ *fibrohyalinní ztlustění chlopní (kapří ústa/knoflíková dírka) → srůsty komisur → dystrofická kalcifikace → porušená funkce chlopní (stenóza + insuficience)*

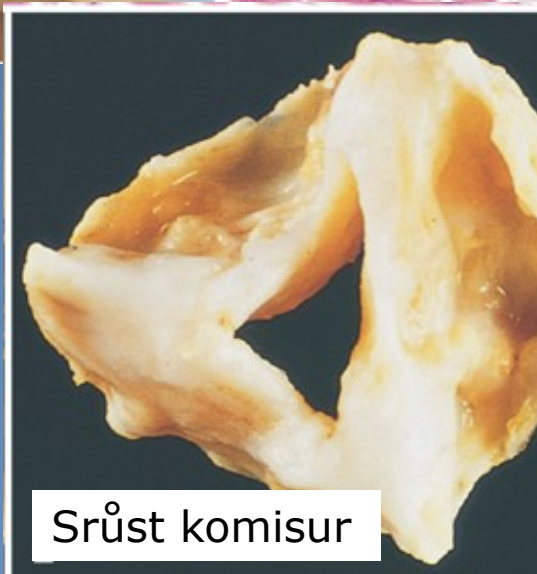# revmatické poškození srdce



Verukózní endokarditida

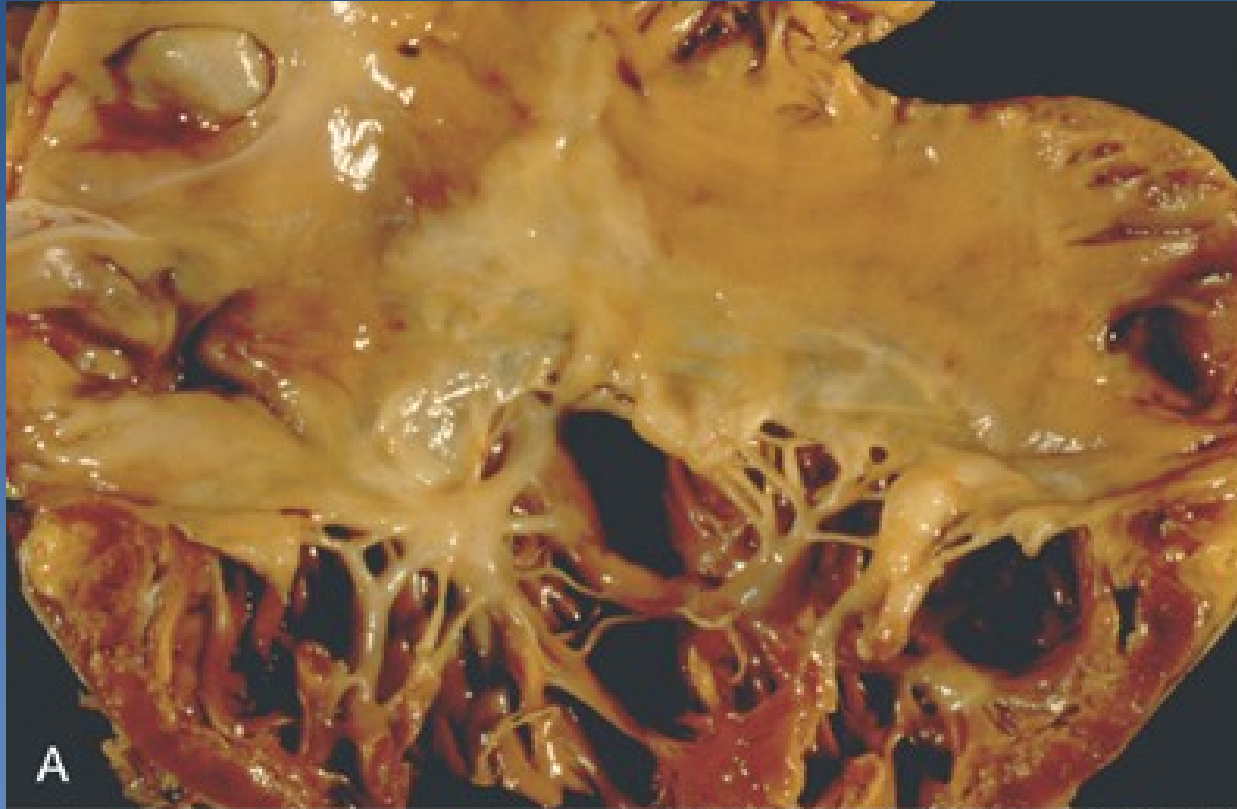


Aschoffův uzlík



Srůst komisur

# ***karcinoidový syndrom***



ztluštění endokardu pravostranných srdečních oddílů

# myokarditidy



× zánět + poškození myokardu bez ischemické příčiny

× **makro:**

⇒ dilatace srdečních oddílů, myokard je chabý, bledý/strakatý

× **mikro:**

⇒ zánětlivý infiltrát (složení závisí na etiologii) + nekrózy kardiomyocytů

× **etiologicky:**

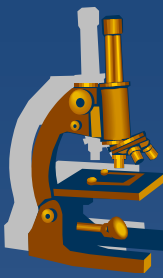
⇒ viry

⇒ rickettsie, chlamydie, bakterie (septikémie), mykózy, prvoci, paraziti

⇒ imunologické vlivy (alergie, revmatická horečka, rejekce)

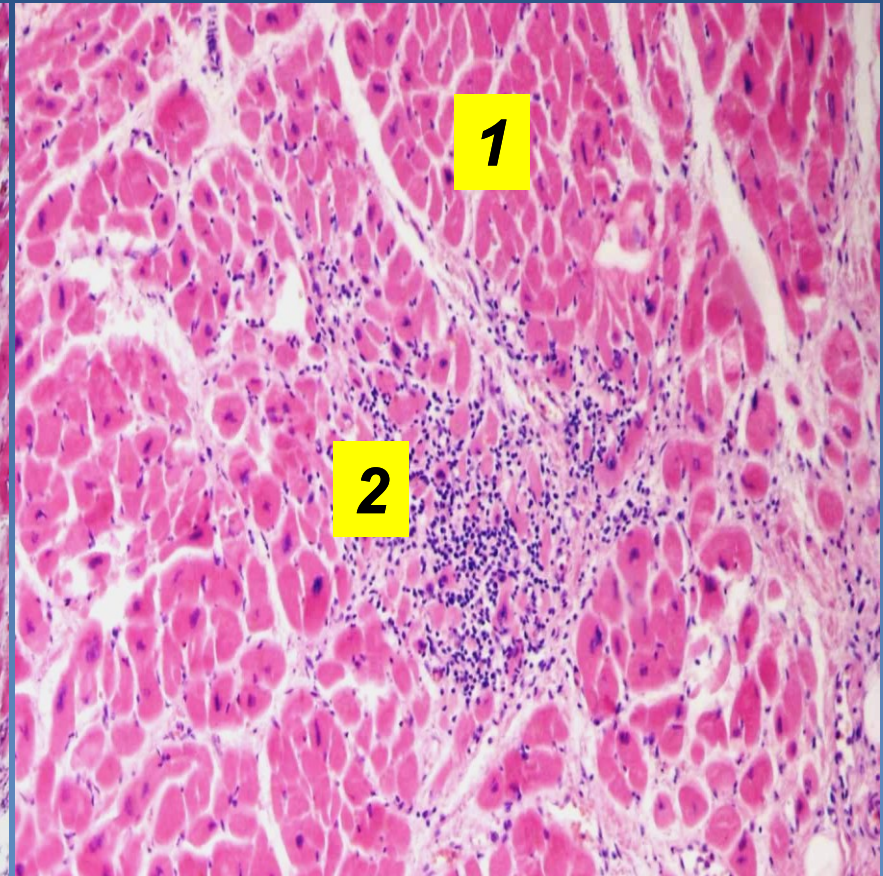
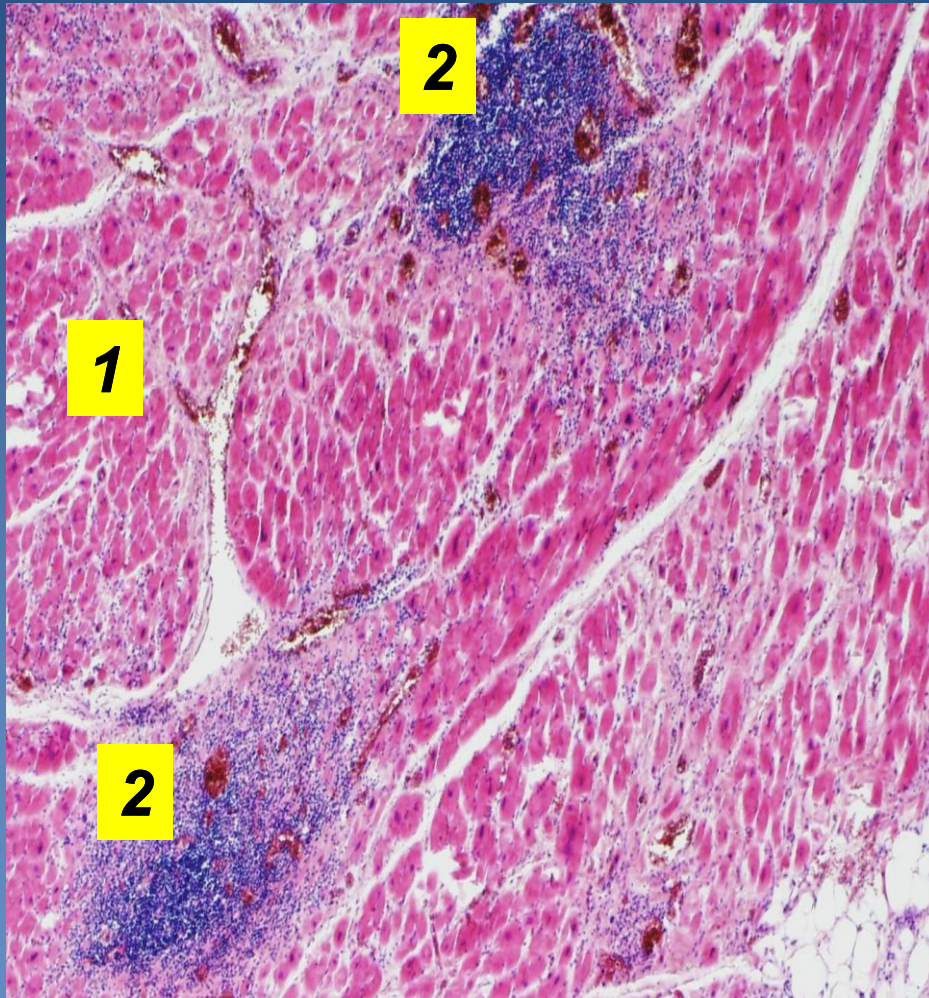
⇒ idiopatické (obrovskobuněčná myokarditida, Fiedlerova)

# *virové myokarditidy*



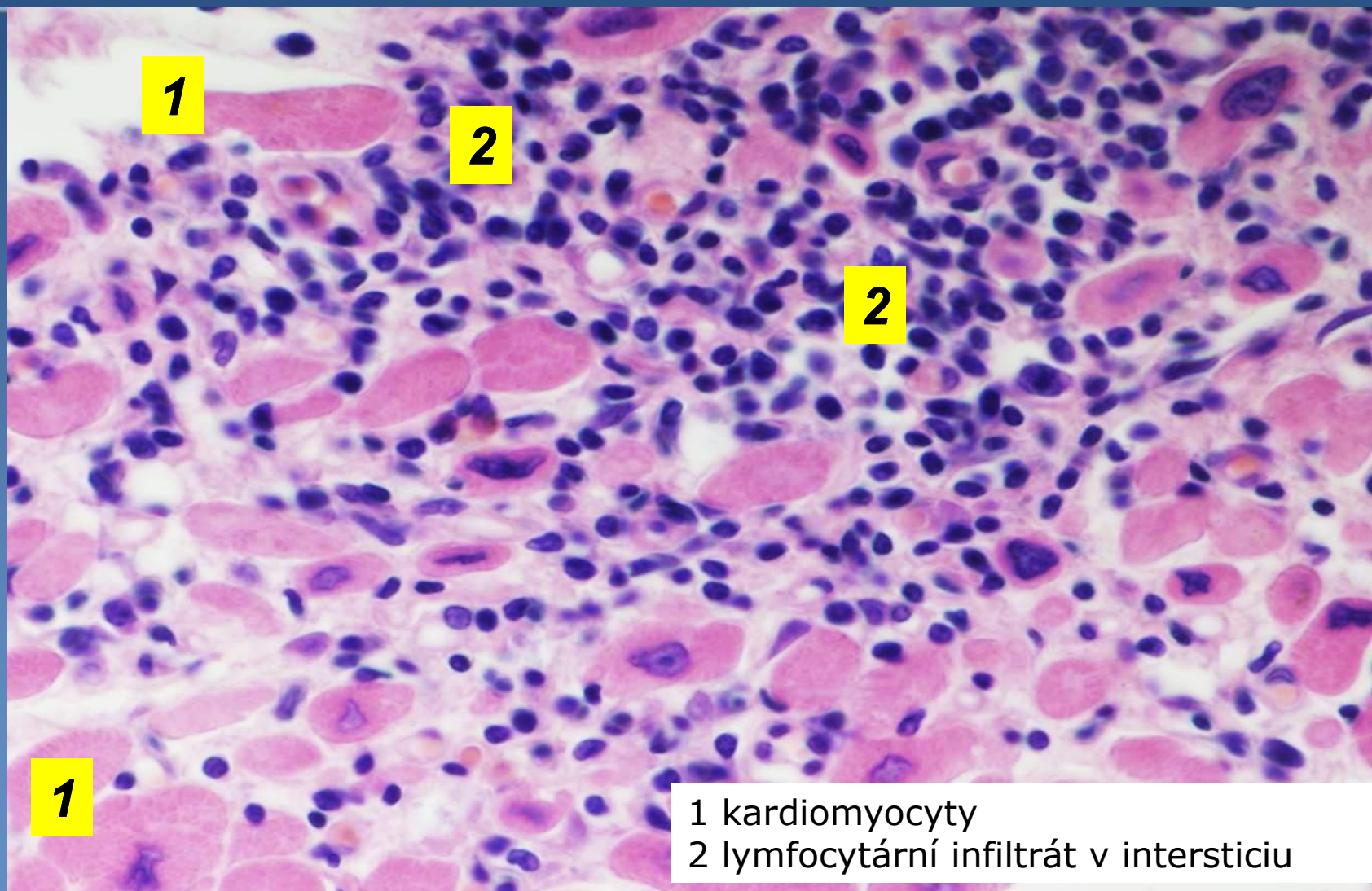
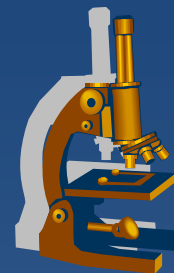
- ✗ enteroviry (Coxsackie A, B); virus chřipky, CMV, HIV ....
- ✗ zánětlivý infiltrát: lymfocyty (T-ly)
- ✗ po první atace často následuje autoimunitní destrukce kardiomyocytů a fibróza → dilatovaná KMP (cytopatogenní i autoimunitní efekt)

# *virová (lymfocytární) myokarditis*



1 kardiomyocyty  
2 lymfocytární infiltrát v intersticiu

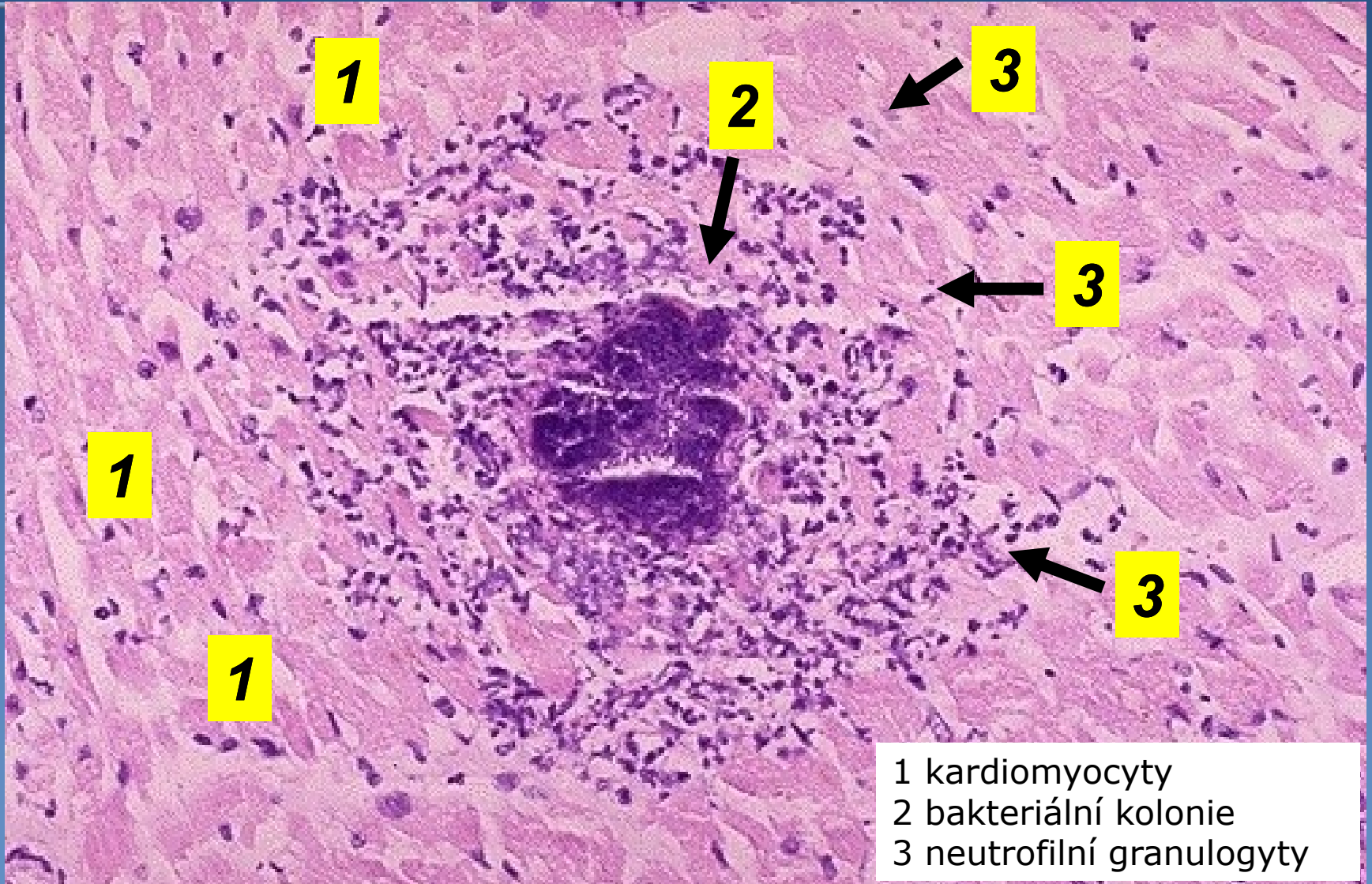
# *virová (lymfocytární) myokarditis*



1 kardiomyocyty  
2 lymfocytární infiltrát v intersticiu

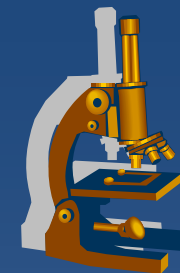


# *septická myokarditis*



- 1 kardiomyocyty
- 2 bakteriální kolonie
- 3 neutrofilní granulocyty

# kardiomyopatie



= onemocnění myokardu spojená se srdeční dysfunkcí

## × heterogenní skupina – typy:

### ⇒ dilatovaná KMP

- dilatace a ↓ kontrakce LK, současně i hypertrofie, časté nástěnné tromby; 20–30% geneticky podmíněné (často AD); *alkoholická, peripartum, ...*

### ⇒ hypertrofická KMP

- typicky: hypertrofie srdce, malá velikost komorových dutin, histologicky „disarray“

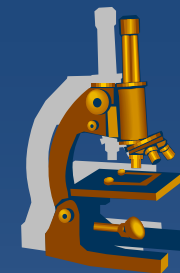
### ⇒ restriktivní KMP

- omezené plnění, ↓ diastolický objem

### ⇒ specifické KMP


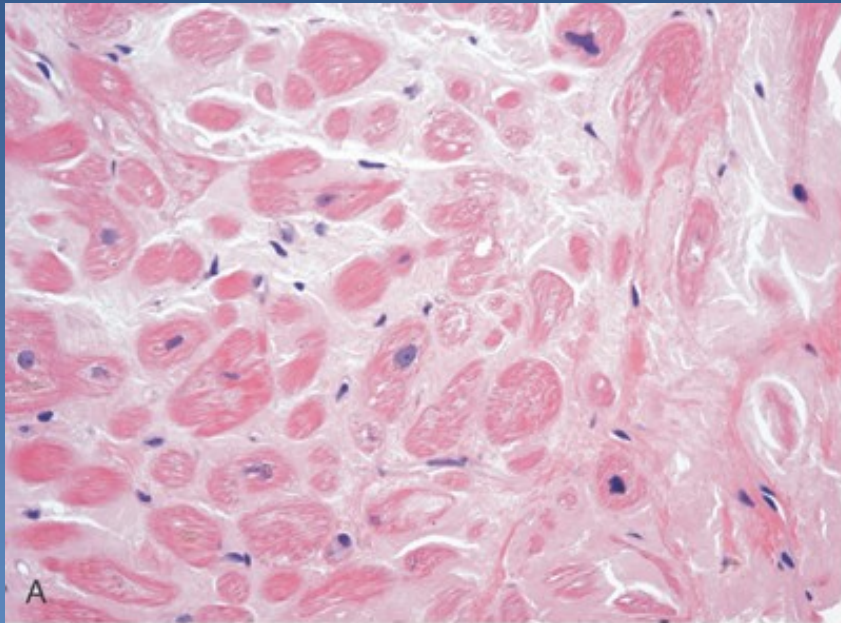
- při svalových hereditárních dystrofiích (např. Duchenneově, ...), toxicky (léky, cytostatika), endokrinní choroby, poruchy metabolismu (hemochromatóza, amyloidóza, glykogenóza, ...)

# amyloidóza myokardu



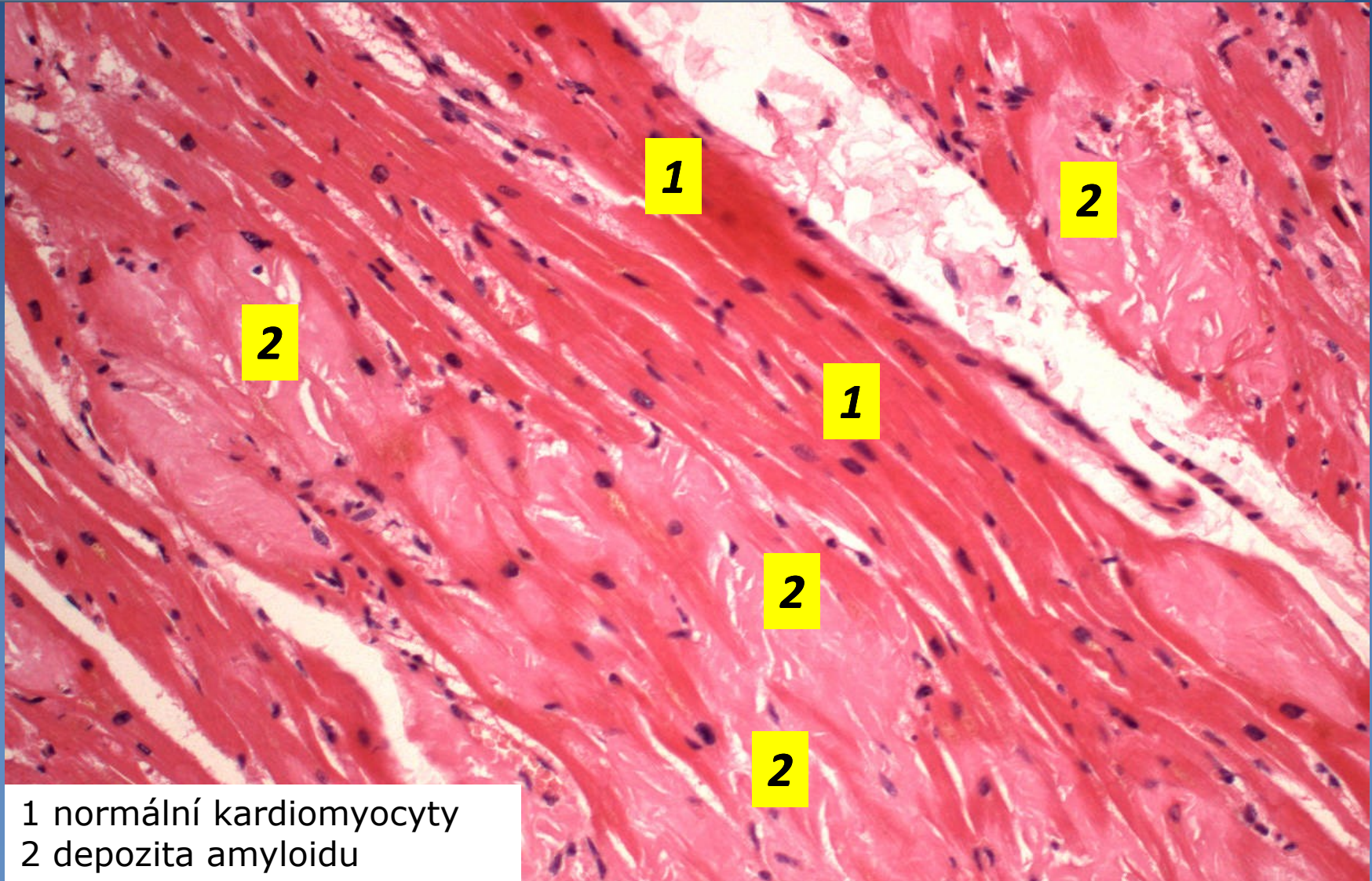
- ✗ lokalizovaná x systémová
- ✗ jako součást systémových amyloidóz (nejčastěji AL amyloidózy)
- ✗ při senilní systémové amyloidóze
  - ⇒ *postihuje myokard komor i síní; amyloidový protein = prealbumin (transthyretin)*
- ✗ při izolované atriální amyloidóze
  - ⇒ *amyloidový protein = atriální natriuretický peptid*
- ✗ **makro**: norma či tuhá (gumovitá) konzistence
- ✗ **mikro**: různě rozsáhlá depozita amyloidu v intersticiu a stěně koronárních arterií, průkaz – kongo červeň

# *amyloidóza myokardu*



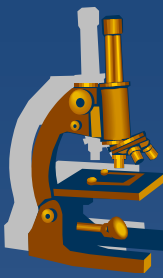
Kumar et al: Robbins & Cotran Pathologic Basis of Disease, 8th Edition.  
Copyright © 2009 by Saunders, an imprint of Elsevier, Inc. All rights reserved.

# *stařecká amyloidóza myokardu*



1 normální kardiomyocyty  
2 depozita amyloidu

# patologie perikardu



## 1) hydroperikard

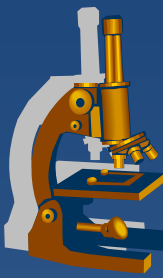
- transsudát při městnavém srdečním selhání nebo při hypoproteinémii, pomalé hromadění tekutiny (až 1000ml) → **tamponáda srdce**

## 2) hemoperikard

– při ruptuře volné stěny při IM LKS nebo při disekci aorty → **tamponáda srdce**

*pozn. tamponáda srdce - porucha diastolického plnění srdce při vysokém intraperikardiálním tlaku*

# patologie perikardu



## 3) zánětlivý exsudát při perikarditidě:

### a) *neinfekční*

– pericarditis epistenocardiaca, při urémii, chron. hemodialyzovaných, Dresslerův sy

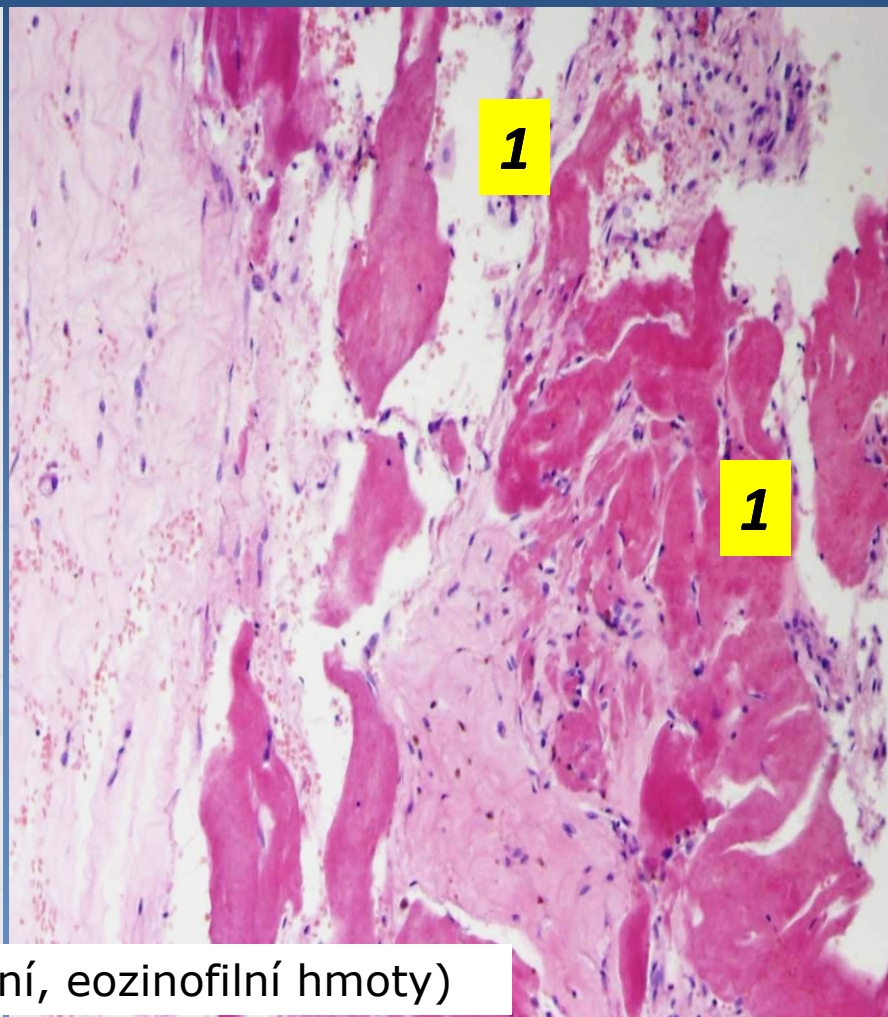
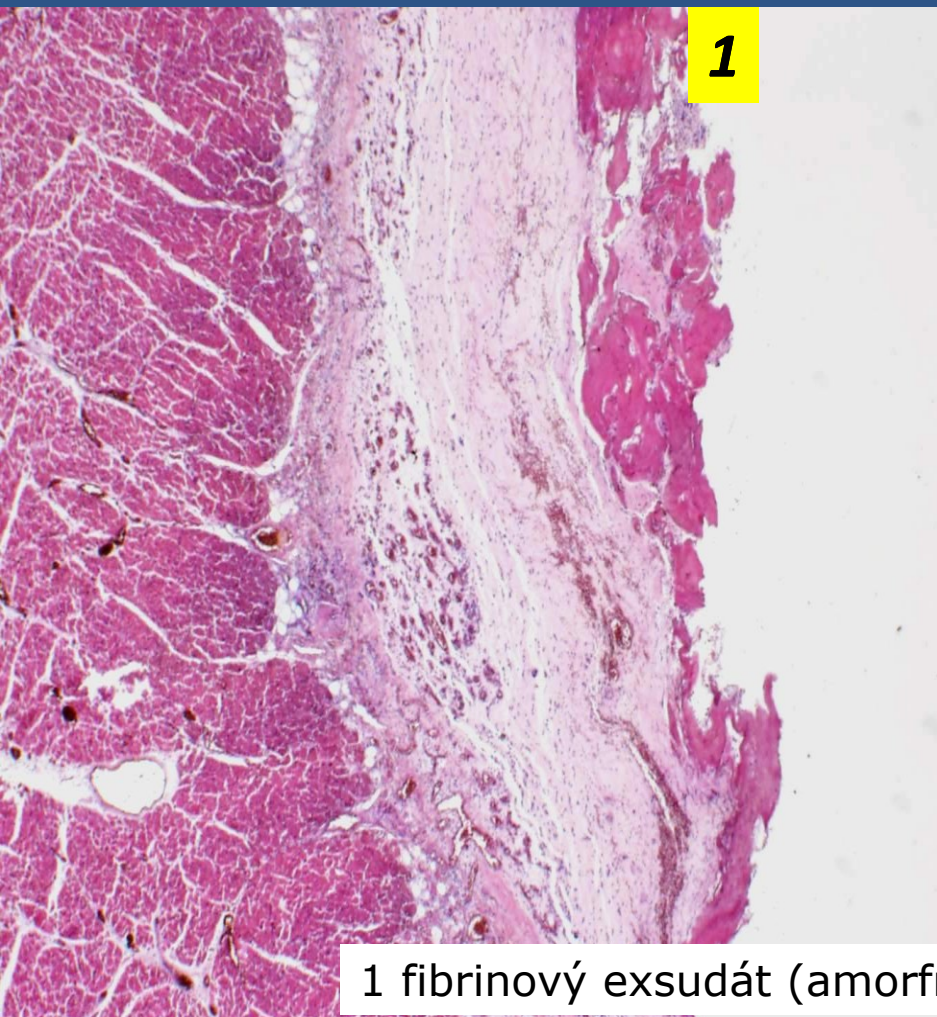
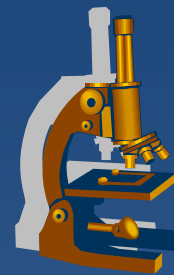
### b) *infekční*

– hematogenně, přechodem z okolí, lymfogenně

### c) *idiopatická*

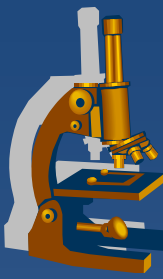
**Pozn. hojení** – serózní a část. i fibrinózní exsudát → vstřebávání x zbývající fibrin se organizuje → **perikardiální adheze /konstriktivní perikarditida** (pericarditis petrosa) → omezuje plnění komor

# *fibrinózní perikarditida*



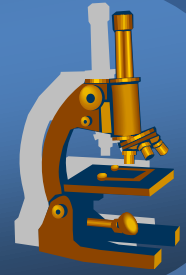
1 fibrinový exsudát (amorfní, eozinofilní hmoty)



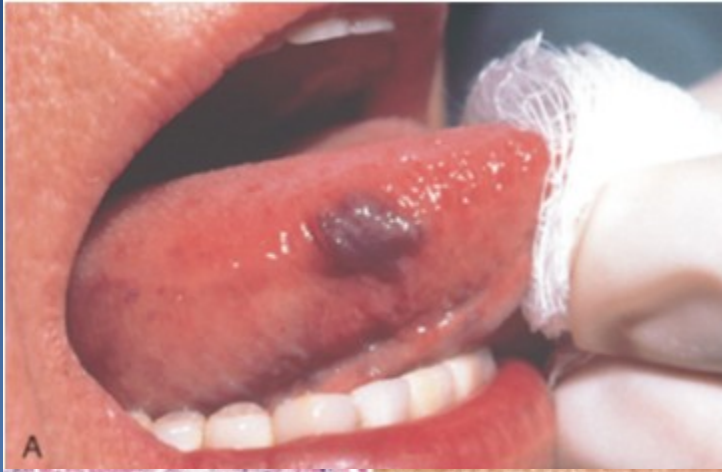

---

# ***nádory cév a srdce***

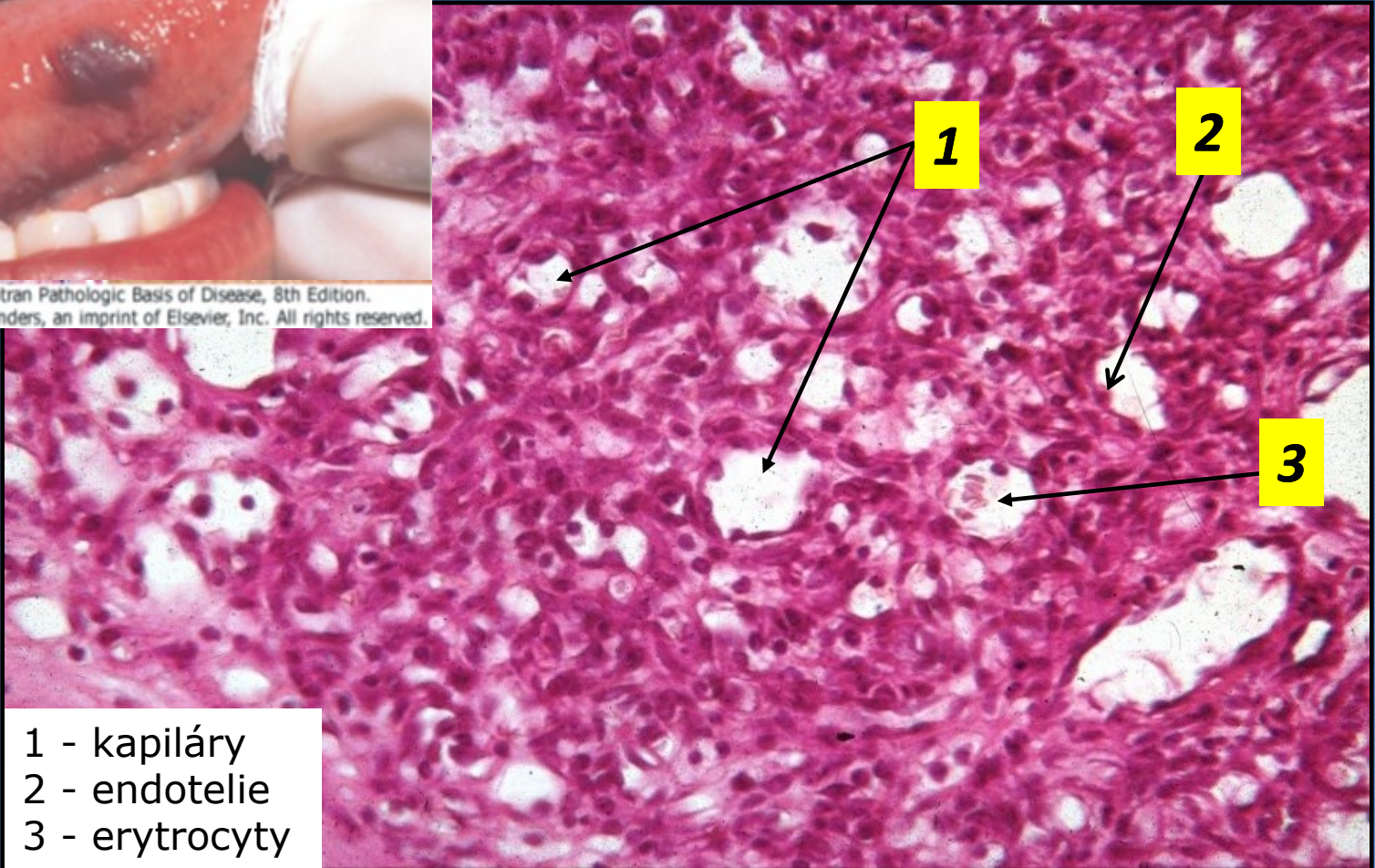


# *kapilární hemangiom*



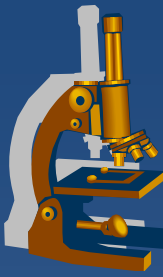
A

Kumar et al: Robbins & Cotran Pathologic Basis of Disease, 8th Edition.  
Copyright © 2009 by Saunders, an imprint of Elsevier, Inc. All rights reserved.



- 1 - kapiláry
- 2 - endotelie
- 3 - erytrocyty

# ***kavernózní hemangiom***



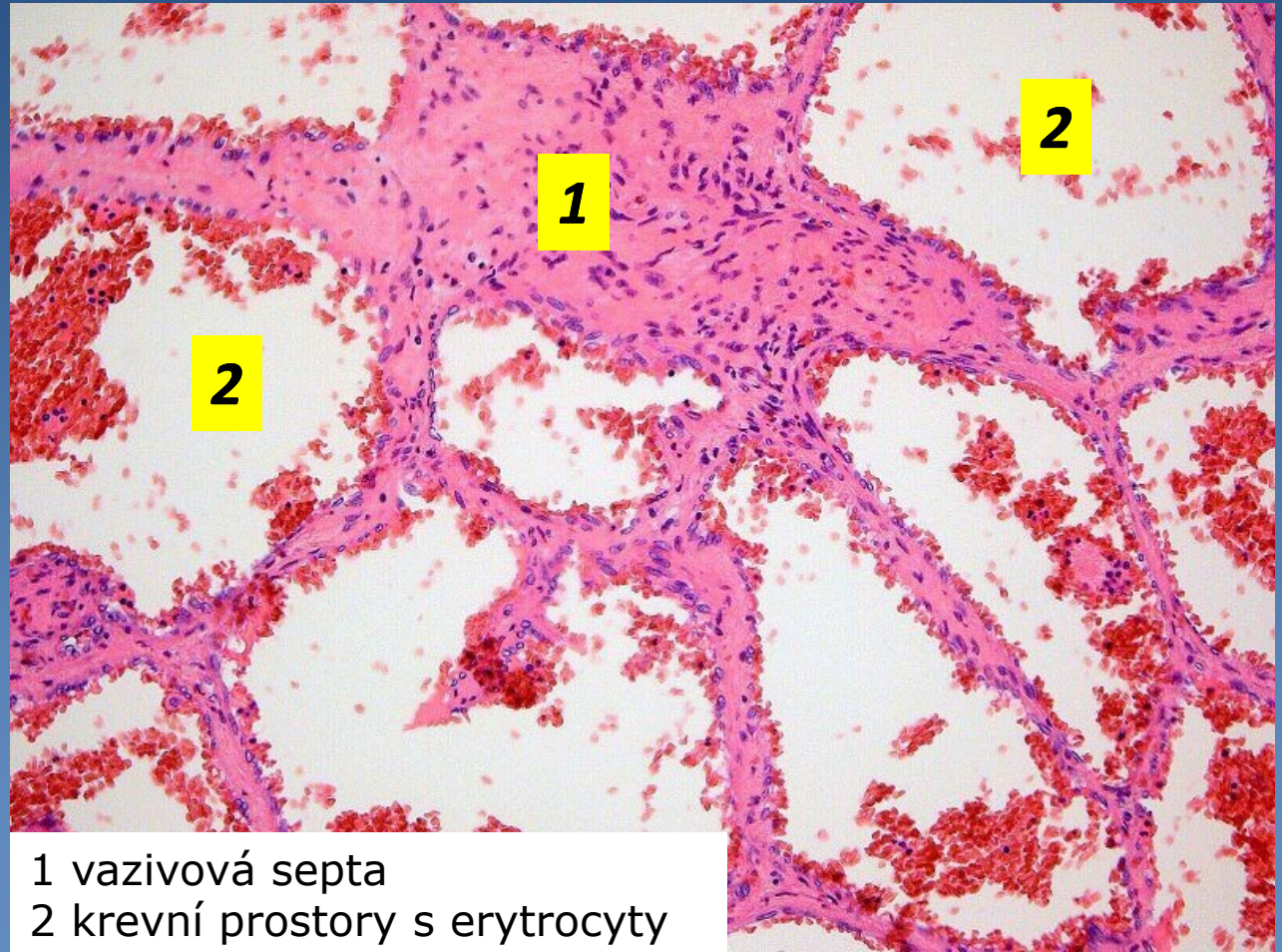
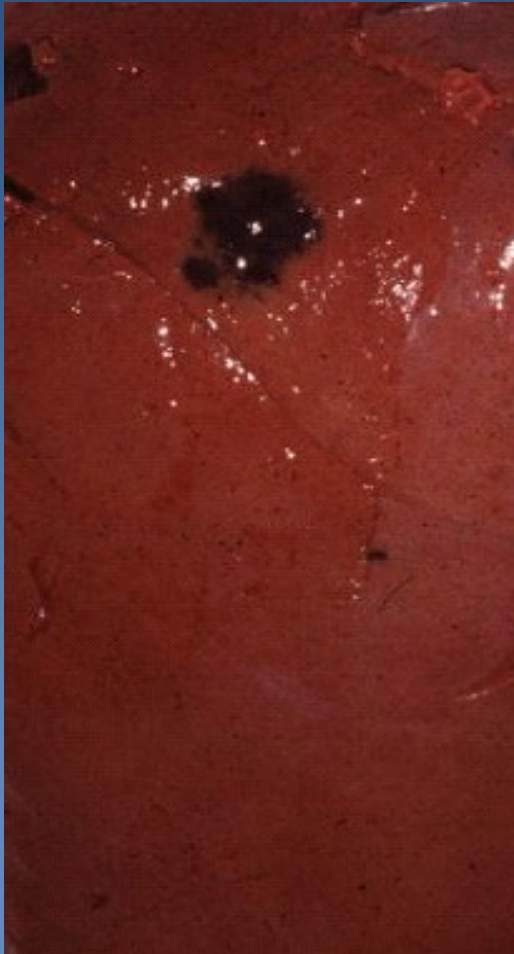
## **× makro:**

- ⇒ uzel červené až modré barvy
- ⇒ může dosáhnout značných rozměrů
- ⇒ výskyt v játrech, méně slezina, kůže

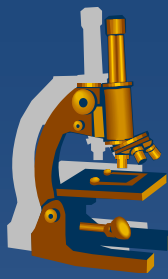
## **× mikro:**

- ⇒ široké prostory oddělené fibrózními septy, obsahují erytrocyty (podobné kavernám topořivých těles)

# *kavernózní hemangiom*

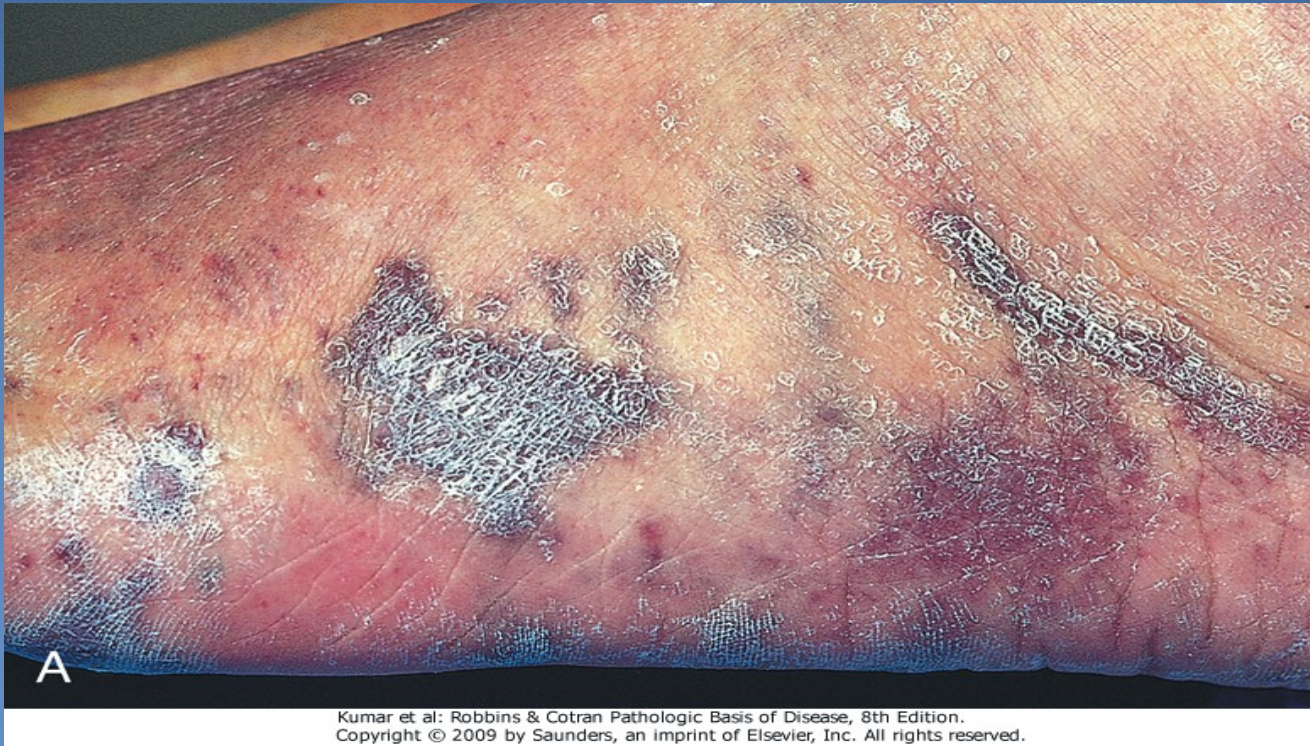

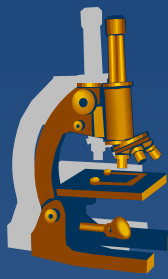
1 vazivová septa  
2 krevní prostory s erytrocyty



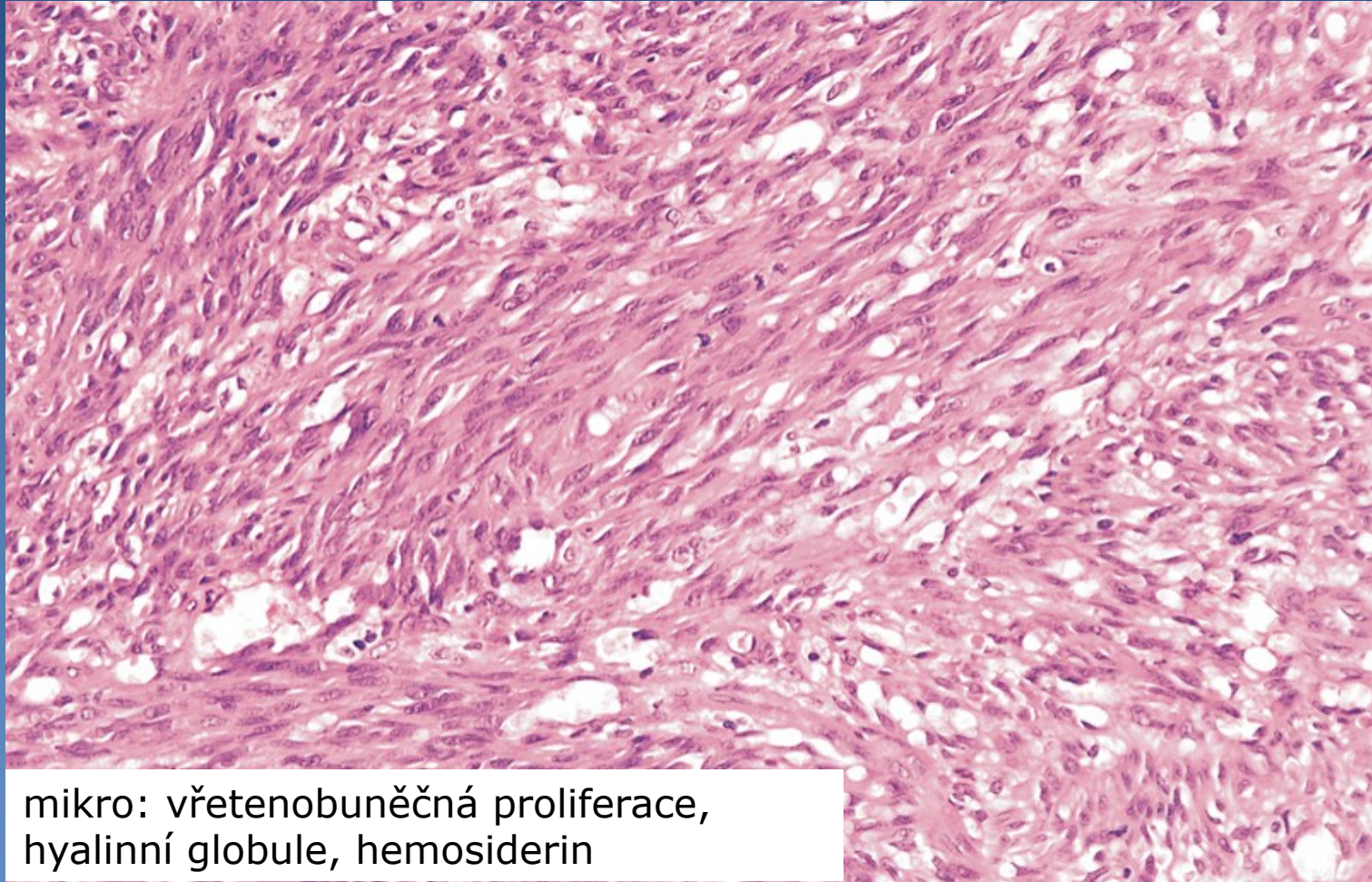
# Kaposiho sarkom

- infekce (HSV 8)
- klasický (na kůži DKK u starších mužů ve středomoří)
- při AIDS (epidemický)
- makro: červenomodré skvrny, uzly na kůži i v podkoží





# *Kaposiho sarkom*



mikro: vřetenobuněčná proliferace,  
hyalinní globule, hemosiderin

# nádory srdce



- ✗ primární nádory srdce jsou vzácné, v naprosté většině jde o **benigní myxomy**
- ✗ maligní mezenchymálního původu (sarkomy)
  - ⇒ *leiomyo - , rhabdomyo - , hemangio - , fibrosarkom*
- ✗ sekundární nádory
  - ⇒ *20-30 x častější než primární*
  - ⇒ *metastázy : karcinomy plic, prsu, maligní melanom, maligní lymfomy a leukémie*
  - ⇒ *přímé prorůstání z okolí*
  - ⇒ *postižen osrdečník (pericarditis carcinomatosa), výpotek hemoragického charakteru*

# benigní nádory



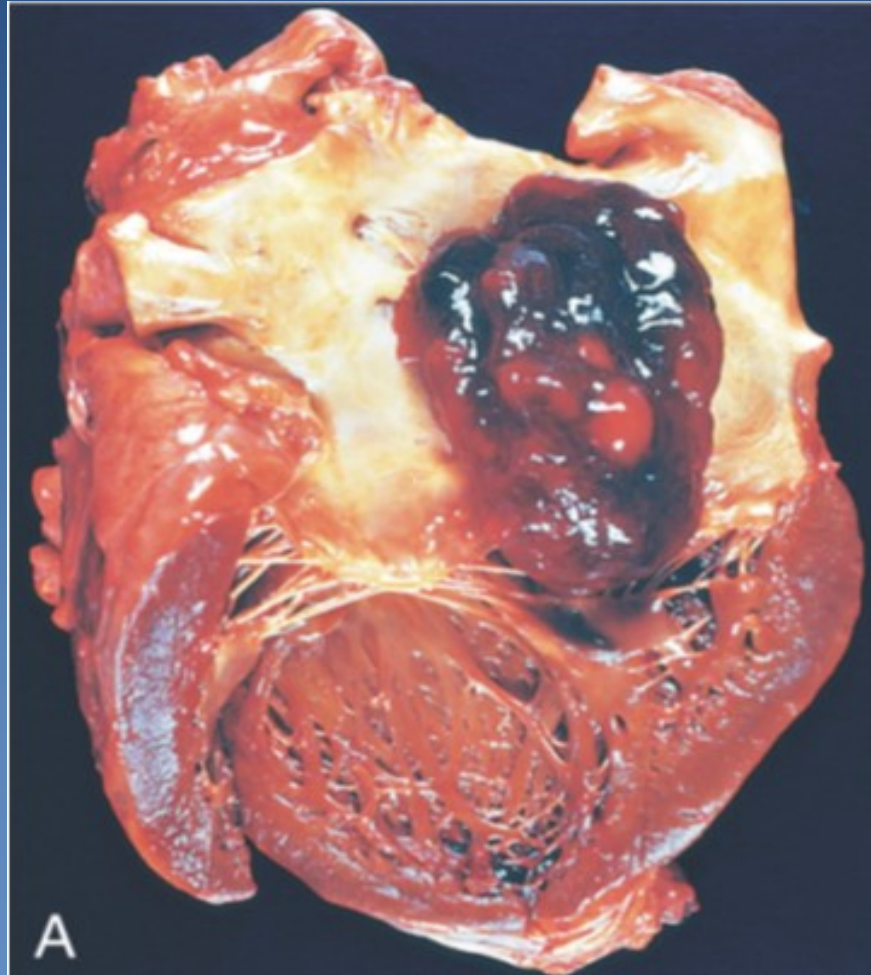
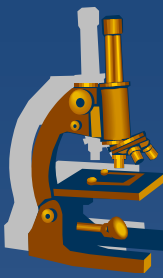
## \* myxom

- ⇒ nejčastěji vyrůstá v levé síni v oblasti fossa ovalis septa síni
- ⇒ velikost většinou 4 – 6 cm, tenká stopka, téměř vždy solitární
- ⇒ vzhled: přisedlý x stopkatý, papilární x laločnatý povrch, měkký až rosolovitý
- **mikro:** polygonální (hvězdicovité / cípaté) buňky řídce uložené v hlenovité základní hmotě (kyselá GAG); buňky jednotlivě nebo tvoří hnízda, často hemorágie a jizvení

## \* další: hemangiom, lipom, rhabdomyom...



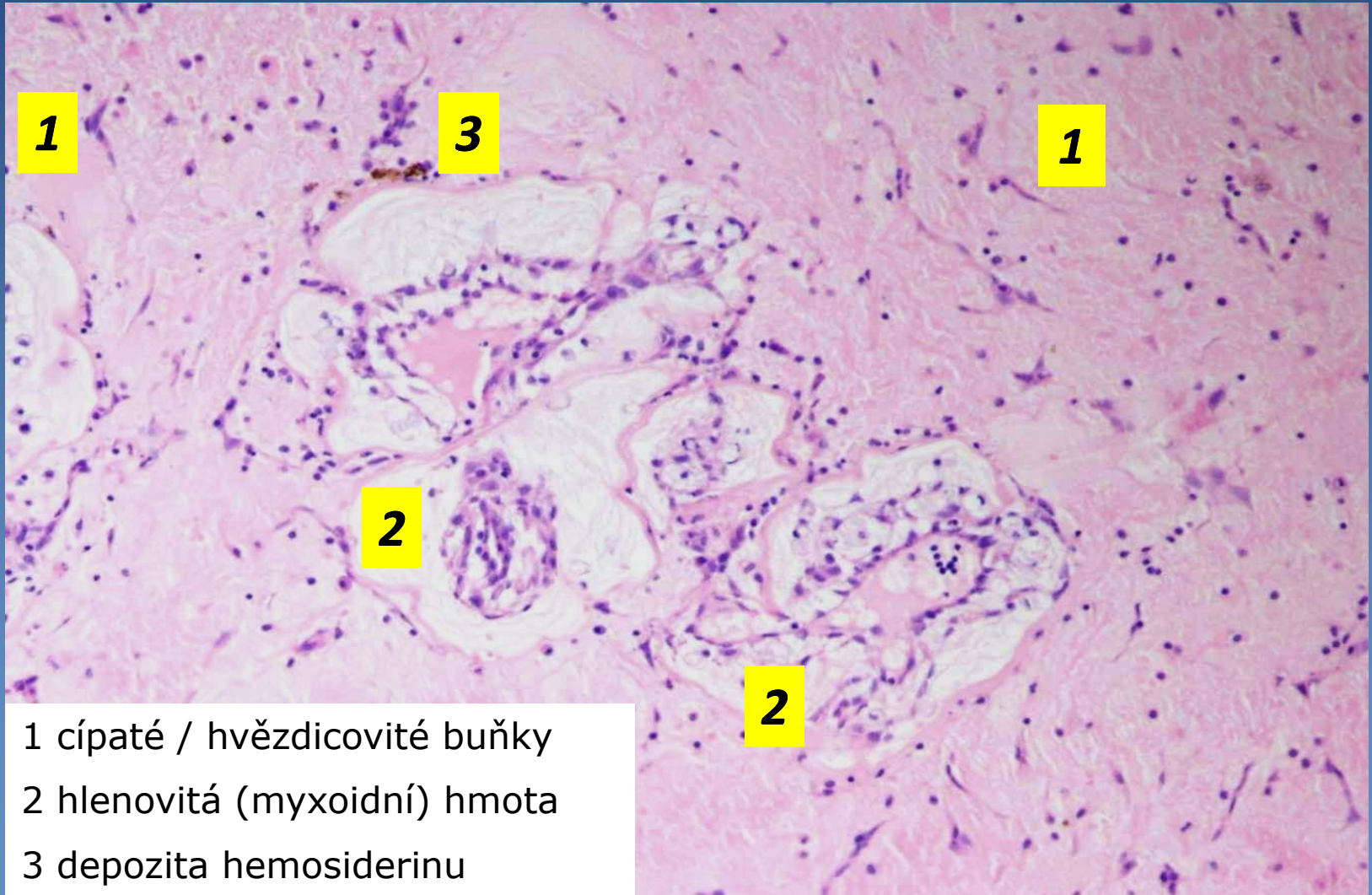
# *myxom levé síně srdeční*



Kumar et al: Robbins & Cotran Pathologic Basis of Disease, 8th Edition.  
Copyright © 2009 by Saunders, an imprint of Elsevier, Inc. All rights reserved.

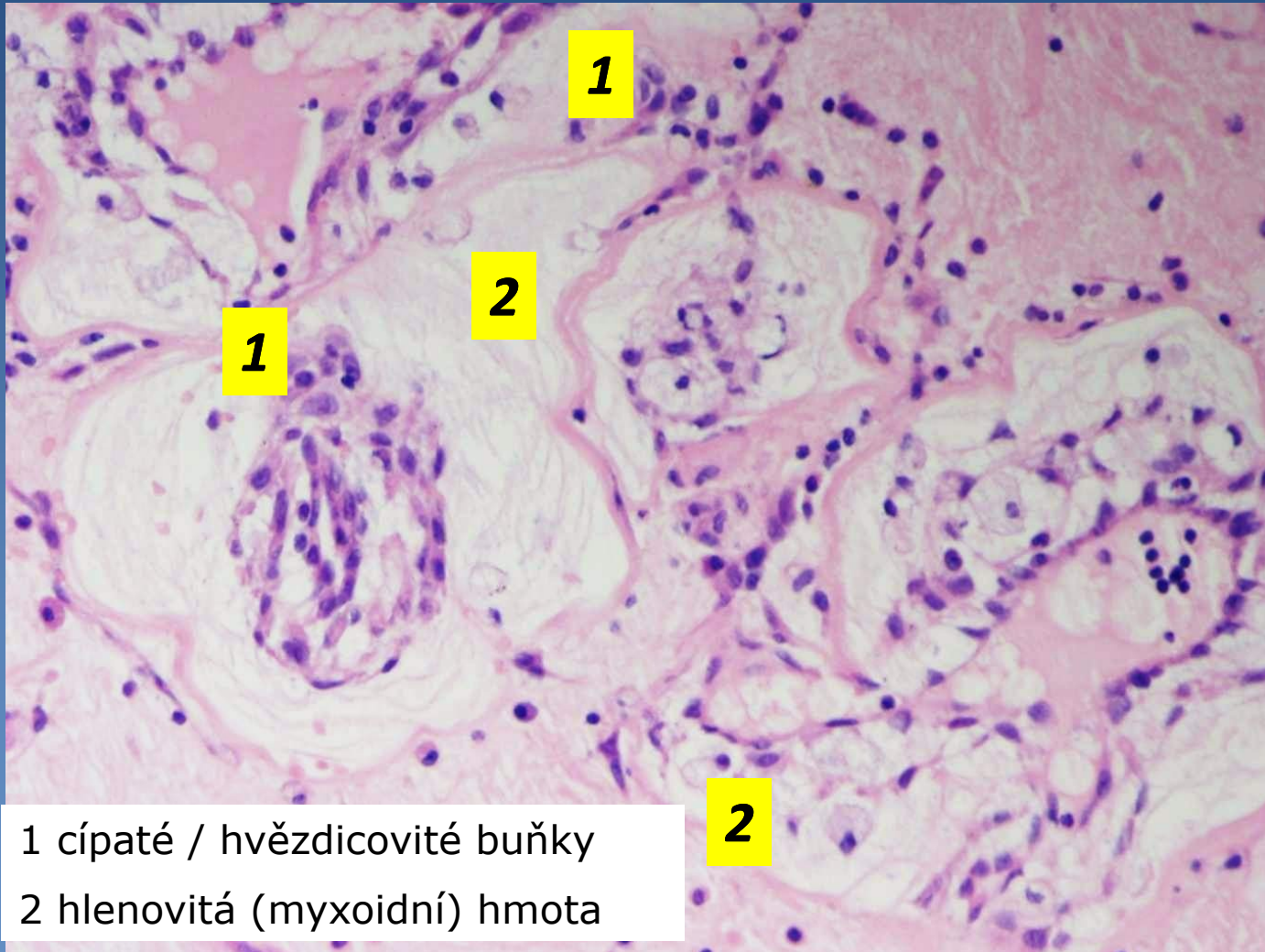


# *myxom (100x)*

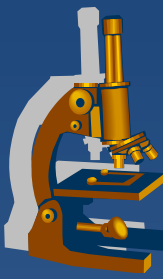


- 1 cípaté / hvězdčicovité buňky
- 2 hlenovitá (myxoidní) hmota
- 3 depozita hemosiderinu

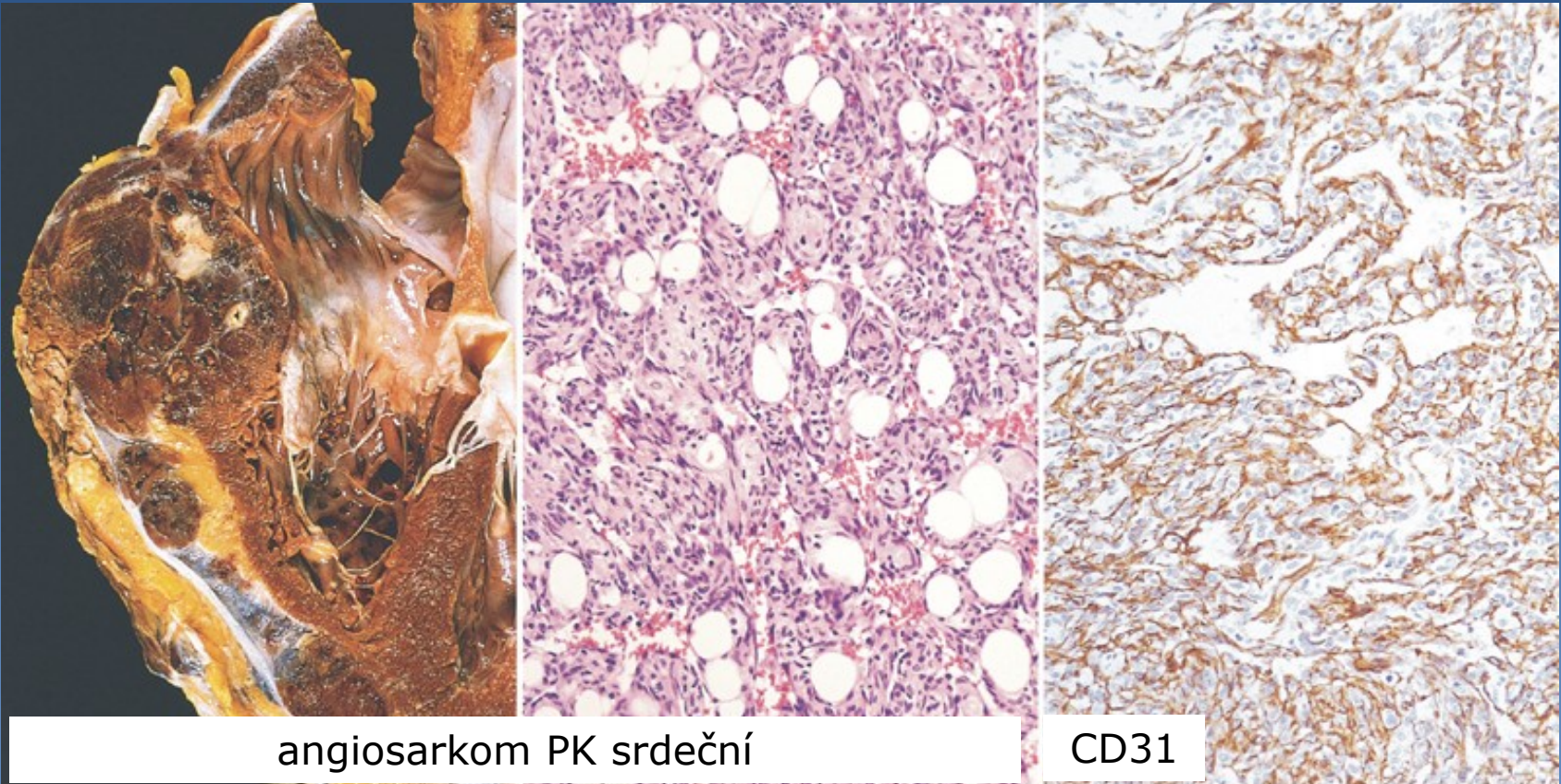
# *myxom - mikro (400x)*



1 cípaté / hvězdčicovité buňky  
2 hlenovitá (myxoidní) hmota



# angiosarkom

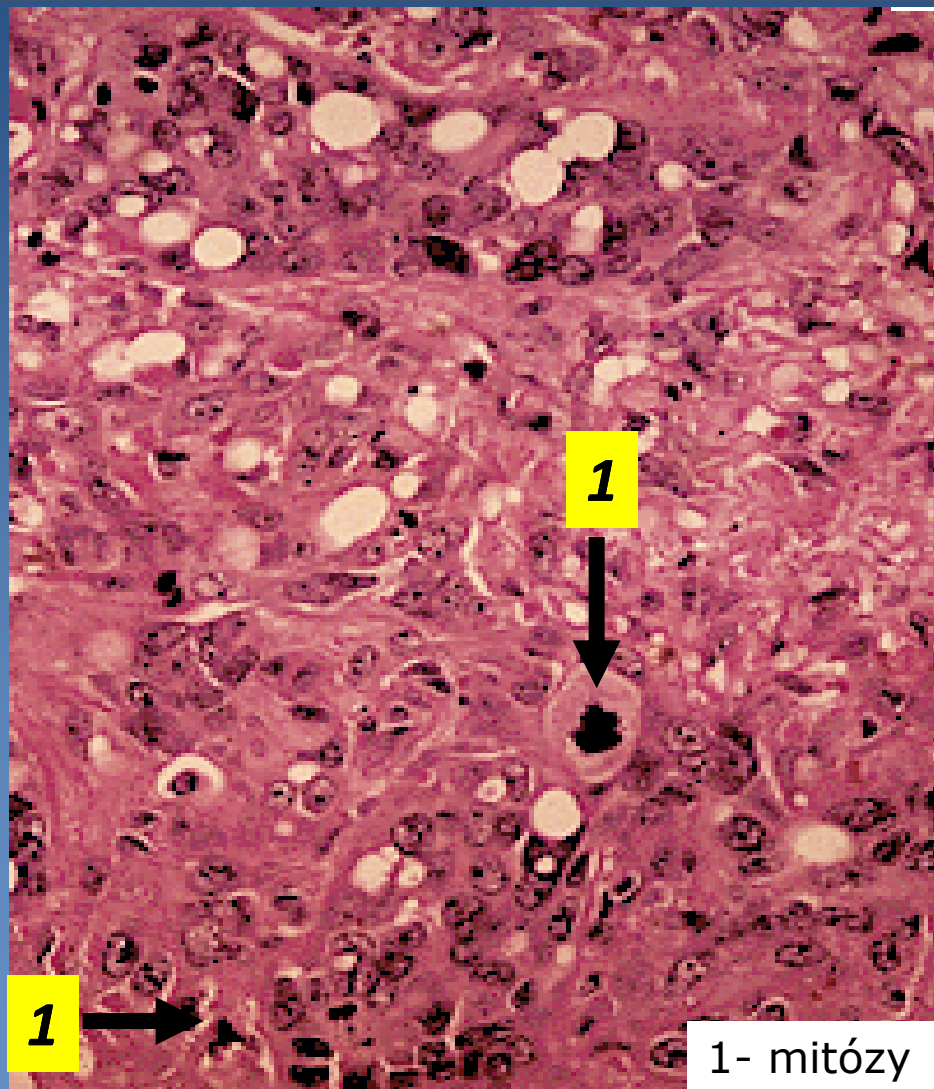
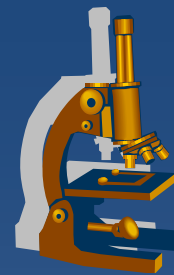


angiosarkom PK srdeční

CD31

Kumar et al: Robbins & Cotran Pathologic Basis of Disease, 8th Edition.  
Copyright © 2009 by Saunders, an imprint of Elsevier, Inc. All rights reserved.

# *angiosarkom*



1- mitózy