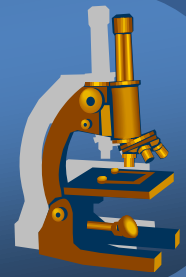


4. Praktikum ze speciální patologie

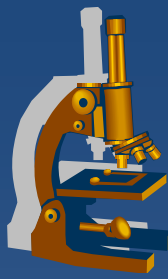


Patologie hepatobiliární,
pankreatu, endokrinních orgánů

Základní charakteristiky lézí



- × primární x sekundární
- × difuzní x fokální
- × ikterus
 - ⇒ *typ pre-, intra-, posthepatální*
- × typ patologické změny:
 - ⇒ *hepatitis, cirhóza, cholestatická léze, tumor, ...*



Základní charakteristiky lézí

× etiologie:

⇒ *genetická metabolická, toxická, imunologická, vaskulární, infekce, ...*

× stadium:

⇒ *prodromální, akutní, chronické (> 6 měs.), zhojená léze*

× aktivita procesu

× průběh procesu

⇒ *regrese, stacionární, progresivní*

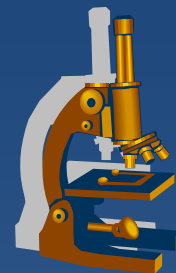
× prognóza

Morfologické typy poškození



- × hepatocytární degenerace a/nebo patologická intracelulární akumulace různých substancí (steatóza, pigment, ...)
- × nekróza, apoptóza hepatocytů
- × zánět
- × regenerace
- × fibróza

Hemochromatóza



x primární (hereditární) hemochromatóza

⇒ *HLA-vázaná autosomálně recesivní*

⇒ *primární defekt regulace intestinální absorpce železa z potravy*

- heterozygoti → ↑ absorpce Fe, kofaktor pro rychlejší rozvoj jiných jaterních lézí (+ hepatitis), homozygoti → hepatitida až cirhóza i bez dalších faktorů

x sekundární hemosideróza

⇒ *opakované transfuze*

⇒ *nadměrná suplementace Fe*

⇒ *chronické jaterní choroby (alkoholická hepatitida - ↑ absorpce Fe)*

Hemochromatóza

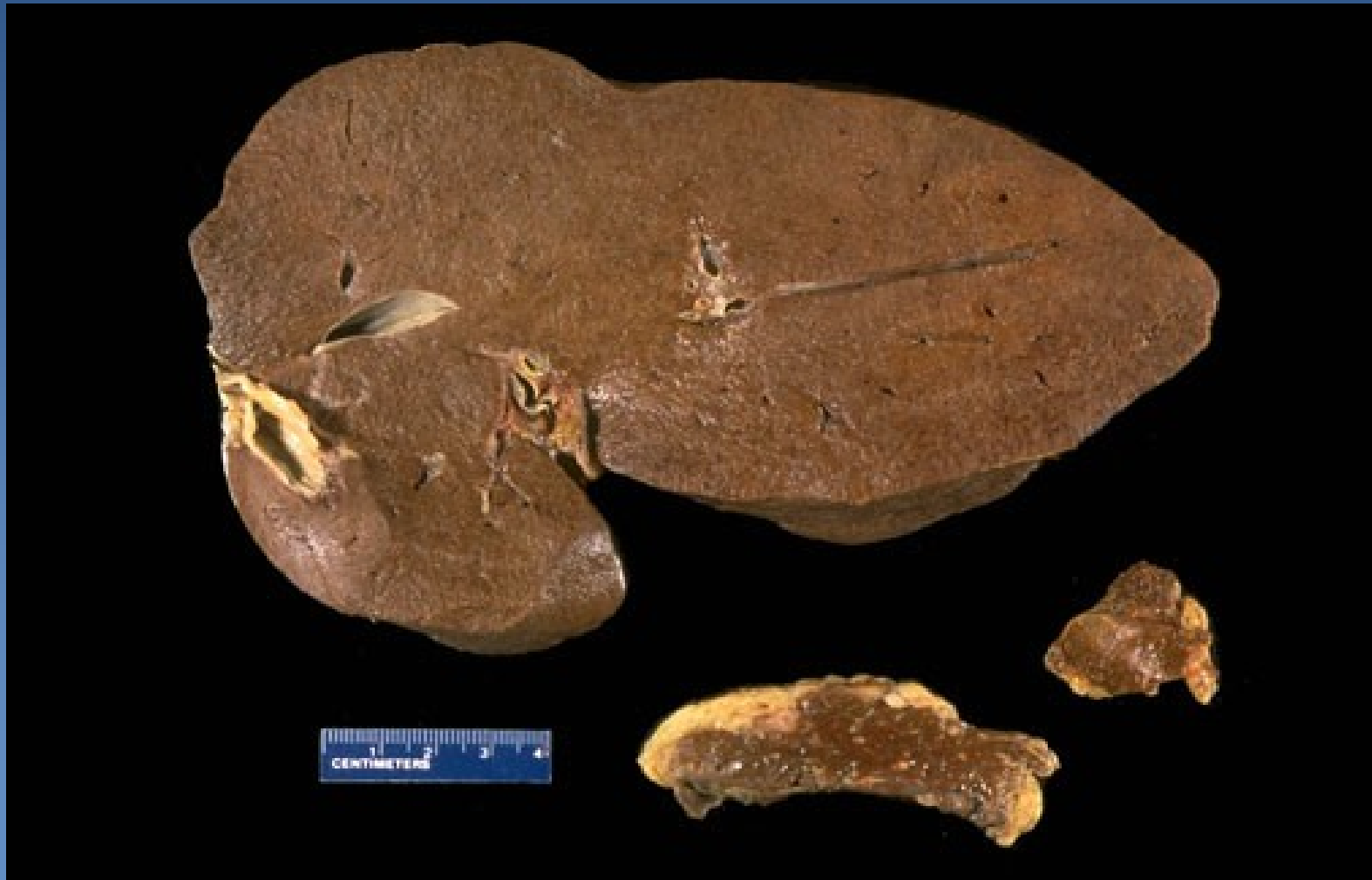

- ✘ ukládání hemosiderinu
 - ⇒ v játrech, pankreatu, myokardu (hnědé zbarvení orgánů)
 - ⇒ endokrinních žlázách, kloubech (arthritis)
 - ⇒ kůži („bronzový diabetes“)

- ✘ chronická hepatitida → mikronodulární cirhóza

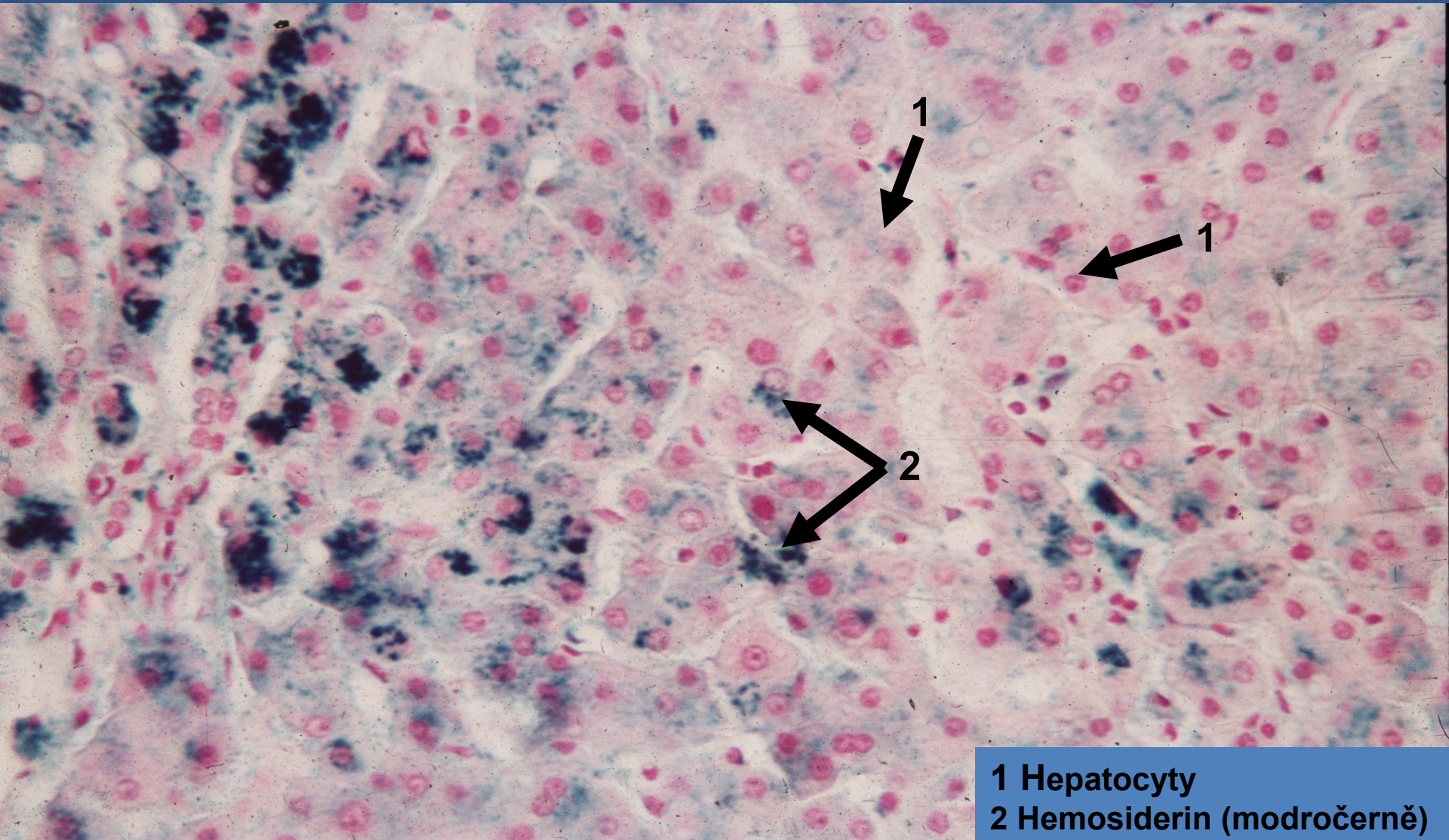
- ✘ pankreatická intersticiální fibróza + atrofie → DM

Hnědé zbarvení jater, pankreatu, lymf. uzlin u hemochromatózy



Hemochromatóza

(barvení na Fe)



- 1 Hepatocyty
- 2 Hemosiderin (modročerně)

Steatóza



= patologické hromadění lipidů v podobě intracytoplasmatických kapek (vesikul)

✗ bez zánětlivé reakce je reverzibilní

✗ malokapénková x velkokapénková

⇒ *vesikula ~ jádro hepatocytu*

⇒ *různá distribuce (difuzní, zonální, ložisková), může přispět k etiologické diagnostice*

Steatóza



x etiologie:

⇒ hypoxie

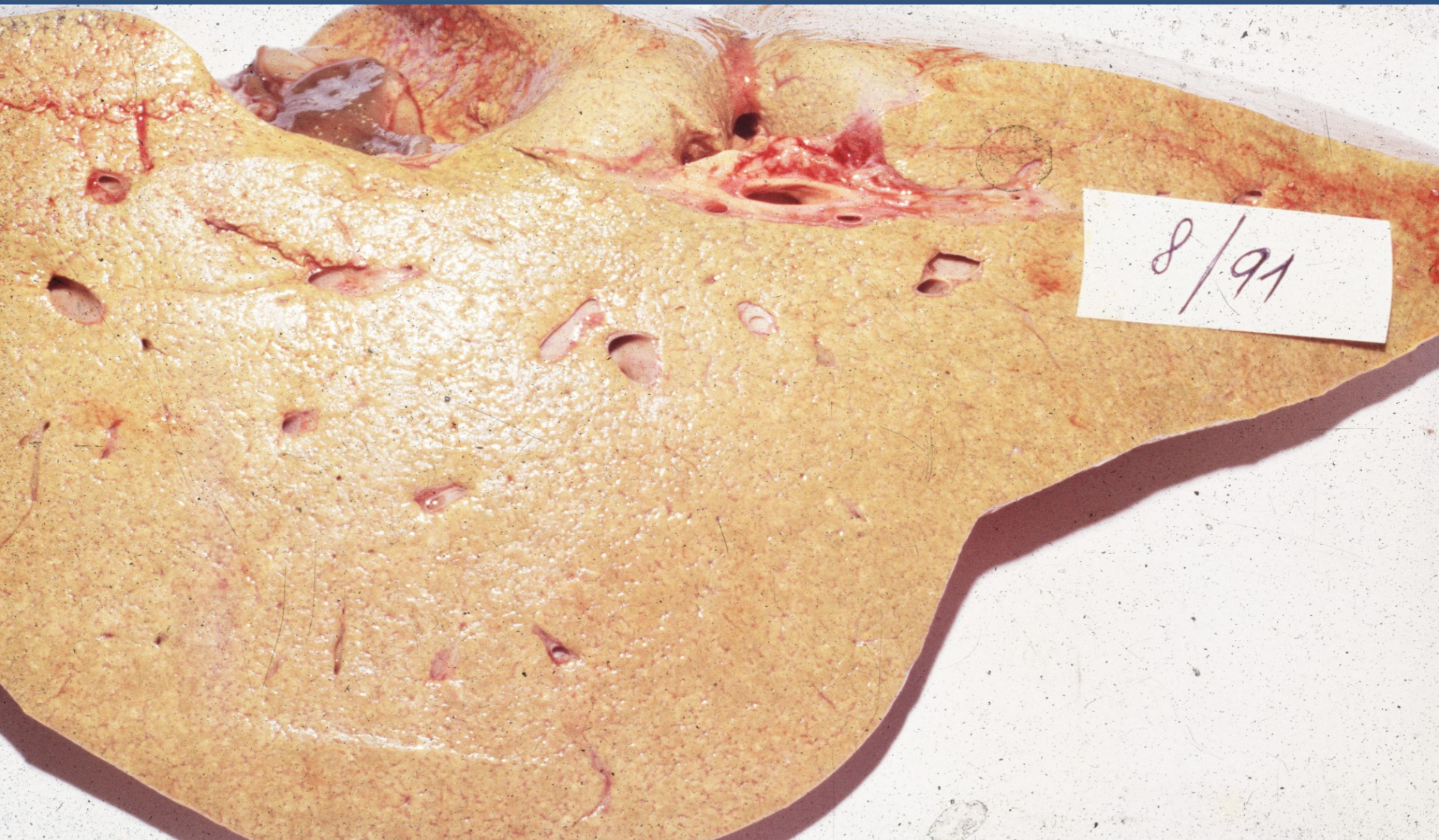
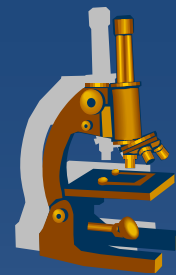
⇒ toxické poškození (alkohol, ředidla, amanita....)

⇒ záněty (HCV subtyp 3)

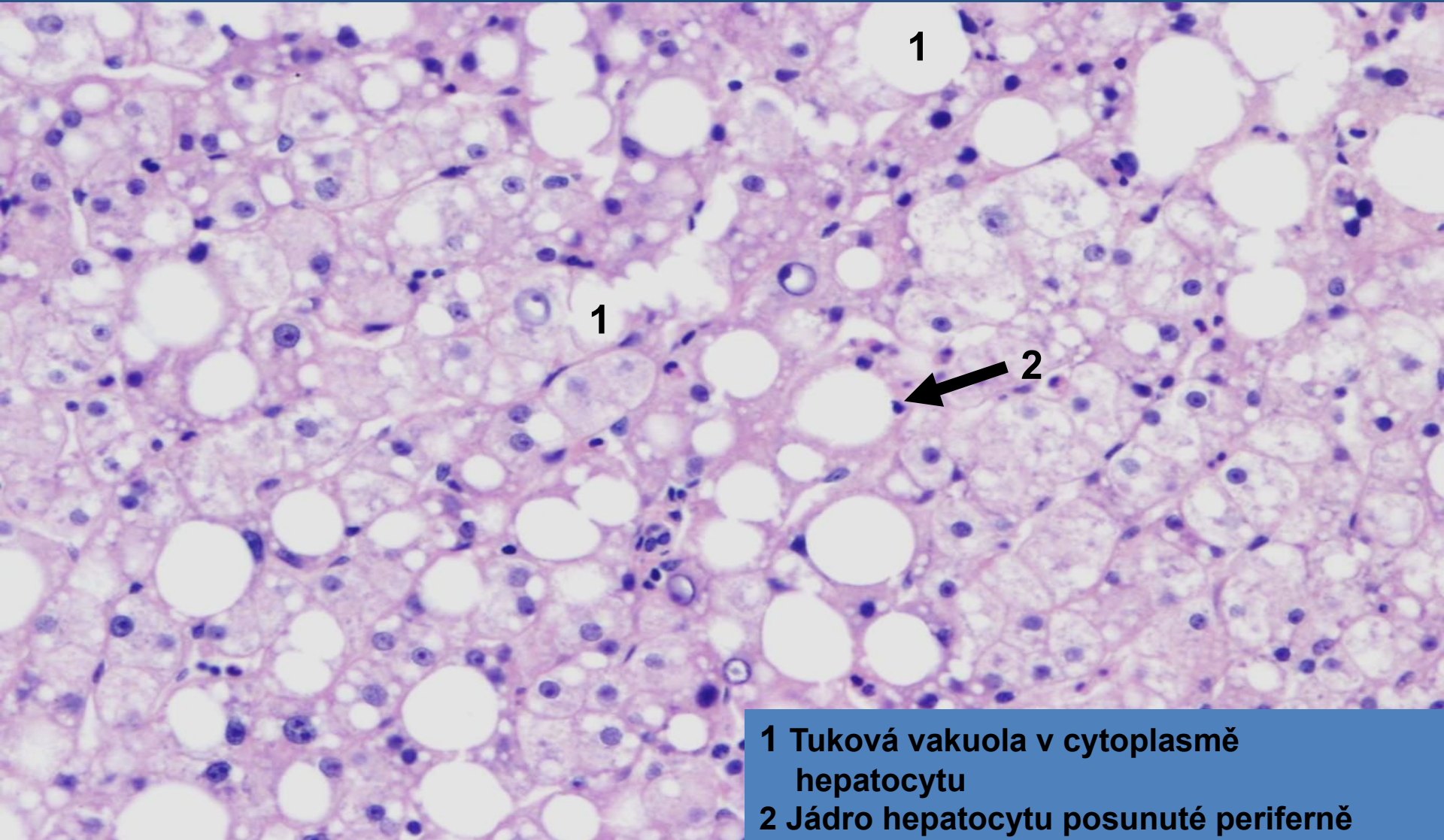
⇒ metabolické (non-alkoholická steatohepatitida NASH)

⇒

Masivní steatóza u 30-leté alkoholičky



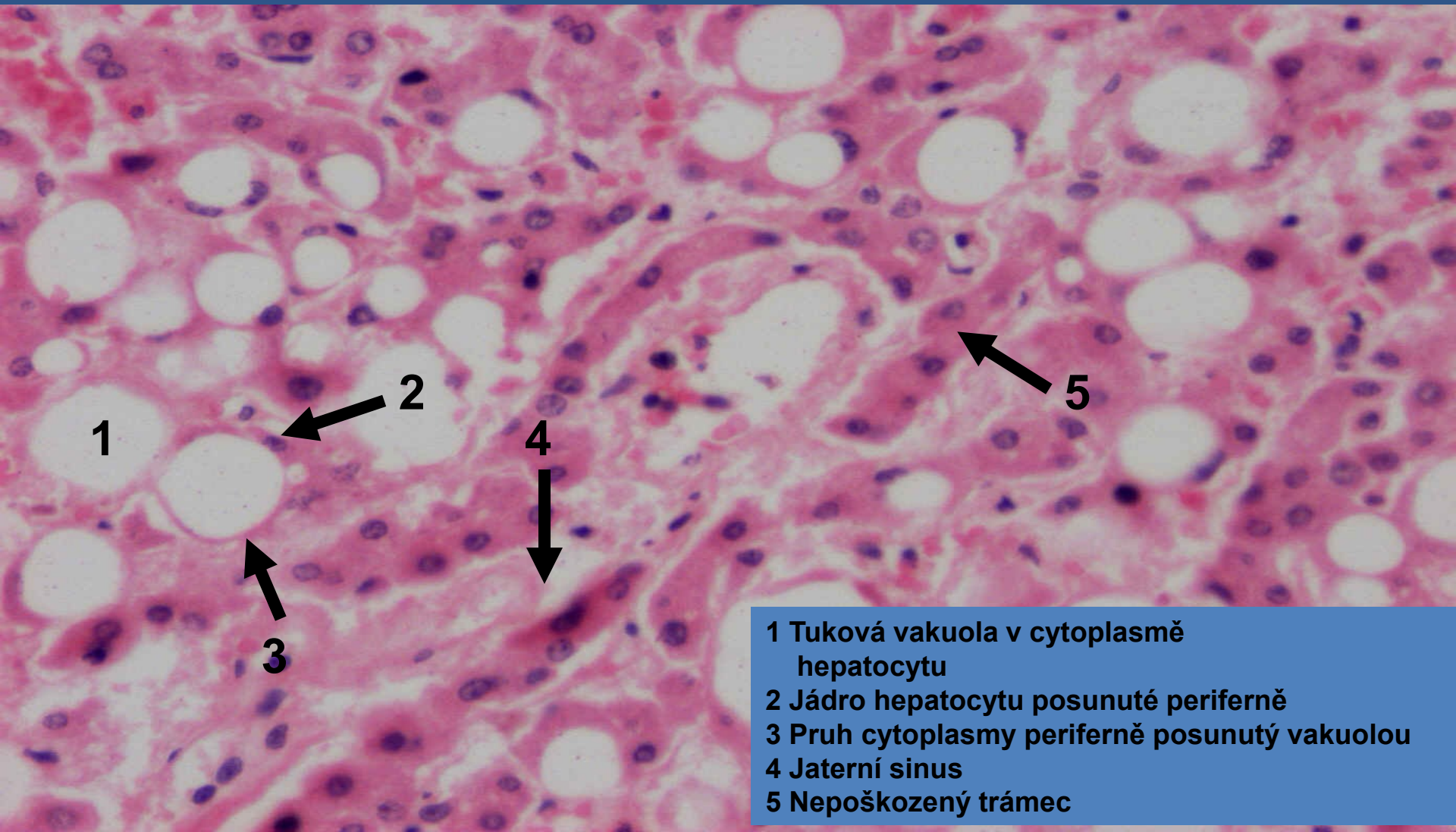
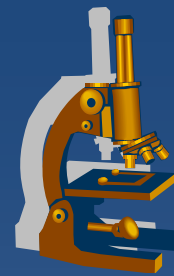
Alkoholická steatóza



1 Tuková vakuola v cytoplasmě hepatocytu

2 Jádro hepatocytu posunuté periferně

Makrovezikulární steatóza jater, centrální zóna, detail.



- 1 Tuková vakuola v cytoplasmě hepatocytu
- 2 Jádru hepatocytu posunuté periferně
- 3 Pruh cytoplasmy periferně posunutý vakuolou
- 4 Jaterní sinus
- 5 Nepoškozený trámec

Cholestáza



x příčiny:

- ⇒ *hepatocelulární dysfunkce (vrozená, získaná)*
- ⇒ *biliární obstrukce (intra- i extrahepatální)*

x známky:

- ⇒ *pruritus (↑ žlučové kyseliny v séru)*
- ⇒ *hyperlipidémie → kožní xanthomy (fokální akumulace cholesterolu)*
- ⇒ *malabsorpce → ↓ vitamínů rozpustných v tucích (A; D; K)*
- ⇒ *↑ ALP (alkalická fosfatáza v séru)*

Cholestáza

MORFOLOGIE



x MAKRO:

⇒ *hnědozelené zbarvení*

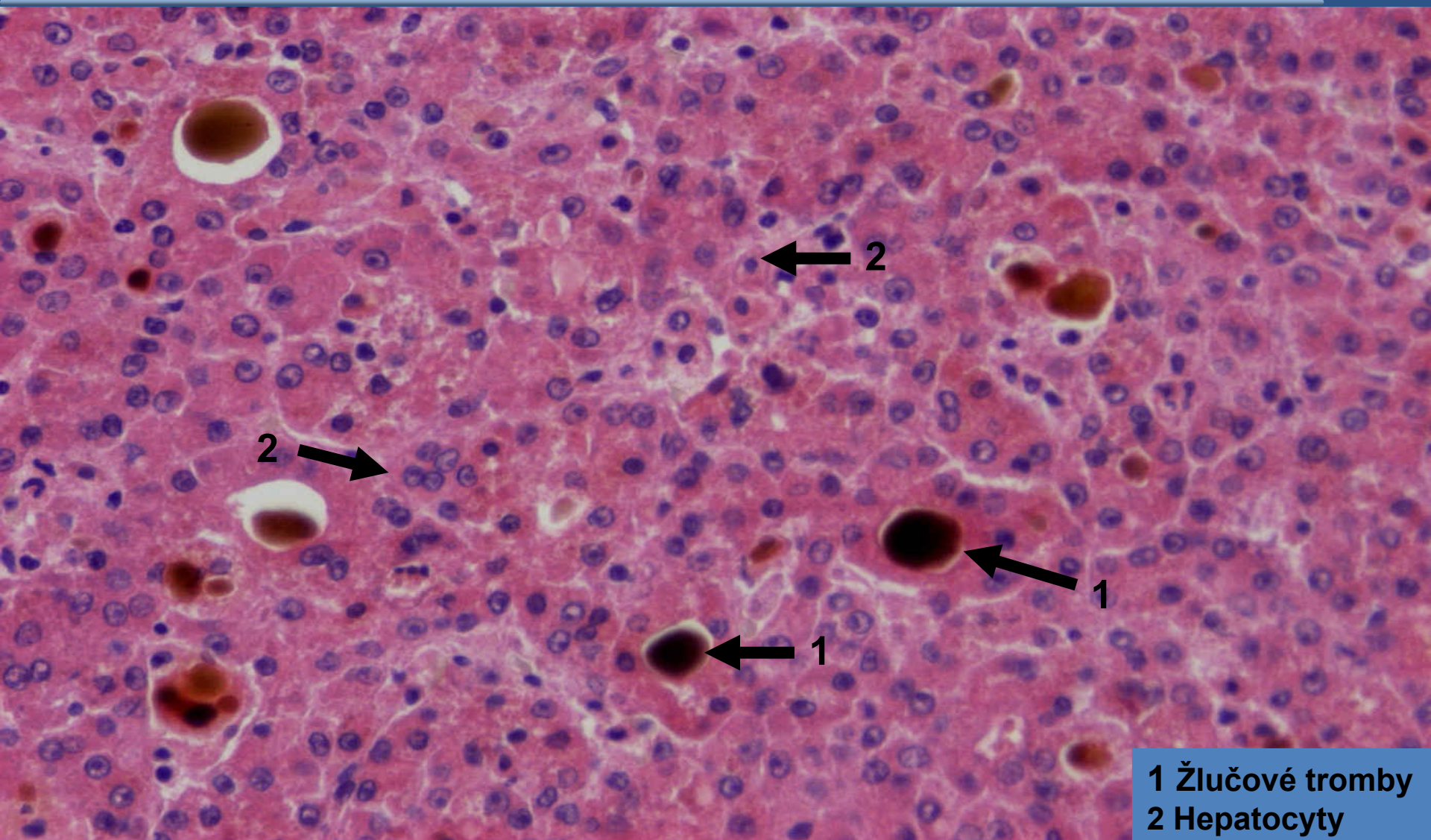
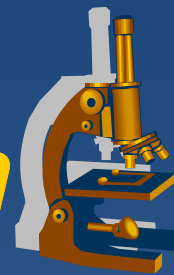
x MIKRO:

⇒ *hromadění žlučového pigmentu v hepatocytech / kanálcích („žlučové tromby“)*

⇒ *edém, periduktální neutrofilní infiltráty v portálních polích*

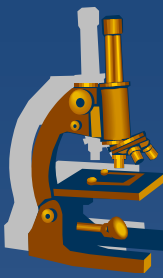
⇒ *chronická obstrukce → portální fibróza → biliární cirhóza*

Cholestáza v hepatocel. ca



1 Žlučové tromby
2 Hepatocyty

Hepatitidy



x infekční (akutní x chronické)

⇒ *virové*

- nejčastější
- primárně hepatotropní - viry hepatitid
- systémové – EBV, CMV, HSV, žlutá zimnice, enteroviry, ...

⇒ *bakteriální*

- pyogenní bakterie, TBC, salmonely - tyfus, leptospiróza,...

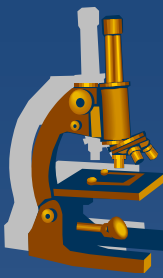
⇒ *parazitární*

- echinokokus, schistosoma, ...

⇒ *protozoární*

- améby

Hepatitidy



x neinfekční (akutní x chronické)

⇒ *autoimunitní (AIH)*

⇒ *metabolické*

- hemochromatóza, NASH

⇒ *toxické + polékové*

⇒ *kryptogenní*

Chronická hepatitida



- × klinicky manifestní i asymptomatická
- × laboratorní známky pokračující či relabující jaterní choroby (> 6 měsíců, 12 měsíců u HCV)
- × etiologie:
 - ⇒ *viry*
 - HBV, HBV+HDV, HCV
 - ⇒ *AIH*
 - ⇒ *metabolické*
 - ⇒ *toxické*
 - ⇒ *kryptogenní*

Chronická hepatitida - patologie



x MAKRO:

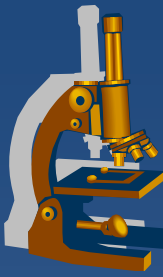
⇒ *necharakteristická, často zvětšená játra, tužší konzistence*

x MIKRO:

⇒ **aktivita léze:**

- stupeň nekroinflammatorních změn v portálních polích i lobulech (interface aktivita; typ a rozsah nekrózy; rozsah zánětlivého infiltrátu)

Chronická hepatitida - patologie

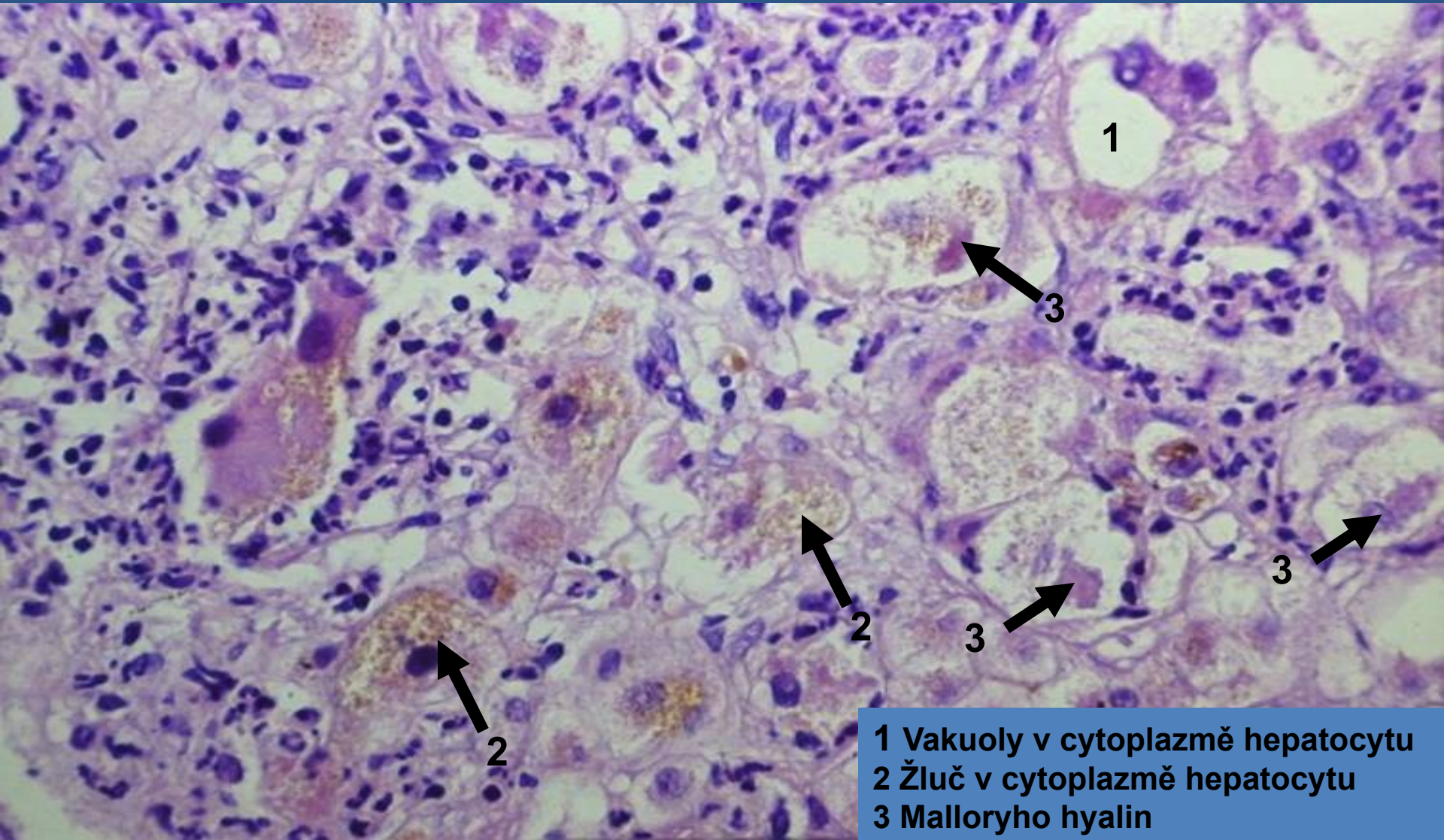
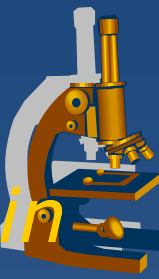


x stadium léze:

⇒ *stadium fibrózy a architektonických změn*

- rozšíření portálních polí, přemostující fibróza, nodularita → cirhóza

Alkoholická hepatitida: *steatohepatitida, cholestáza, Malloryho hyalin*



- 1 Vakuoly v cytoplasmě hepatocytu
- 2 Žluč v cytoplasmě hepatocytu
- 3 Malloryho hyalin

NASH: non-alkoholická steatohepatitida



x šířící se tichá epidemie:

⇒ *pacienti s metabolickým syndromem*

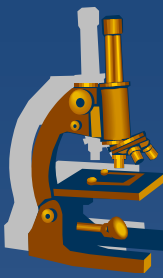
- obezita „mužského typu“
 - intraabdominální – obvod pasu
- hyperlipidémie
- DM II typu, hyperglykémie

Cirhóza



- × kompletní ztráta původní architektoniky
- × regenerující skupinky hepatocytů obklopeny fibrozní jizevnatou tkání
- × reorganizace vaskulární architektoniky
- × změny intrahepatického biliárního traktu, vč. duktulární hyperplazie
- × následek pokračujícího poškozování parenchymu a fibrózy
- × konečné stadium mnoha jaterních chorob

Cirhóza



× etiologie:

⇒ *masivní akutní nekróza*

⇒ *chronická hepatitida*

⇒ *biliární choroby:*

- vrozené (atresie)

- získané:

 - autoimunitní

 - » *primární biliární cirhóza, prim. sklerozující cholangitida, sekundární biliární cirhóza (chronická obstrukce)*

⇒ *kryptogenní cirhóza*

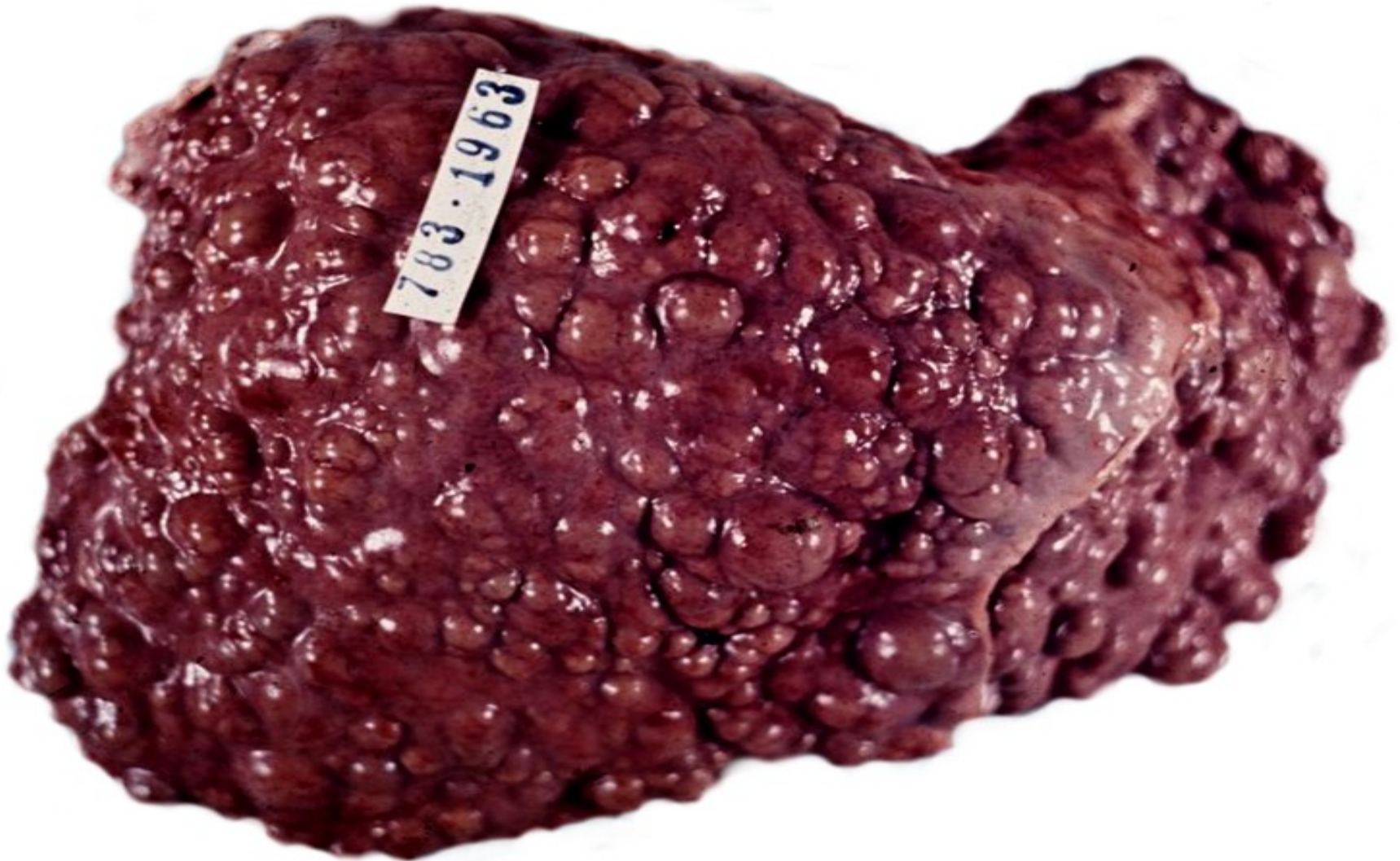× MAKRO:

⇒ *játra většinou zmenšená*

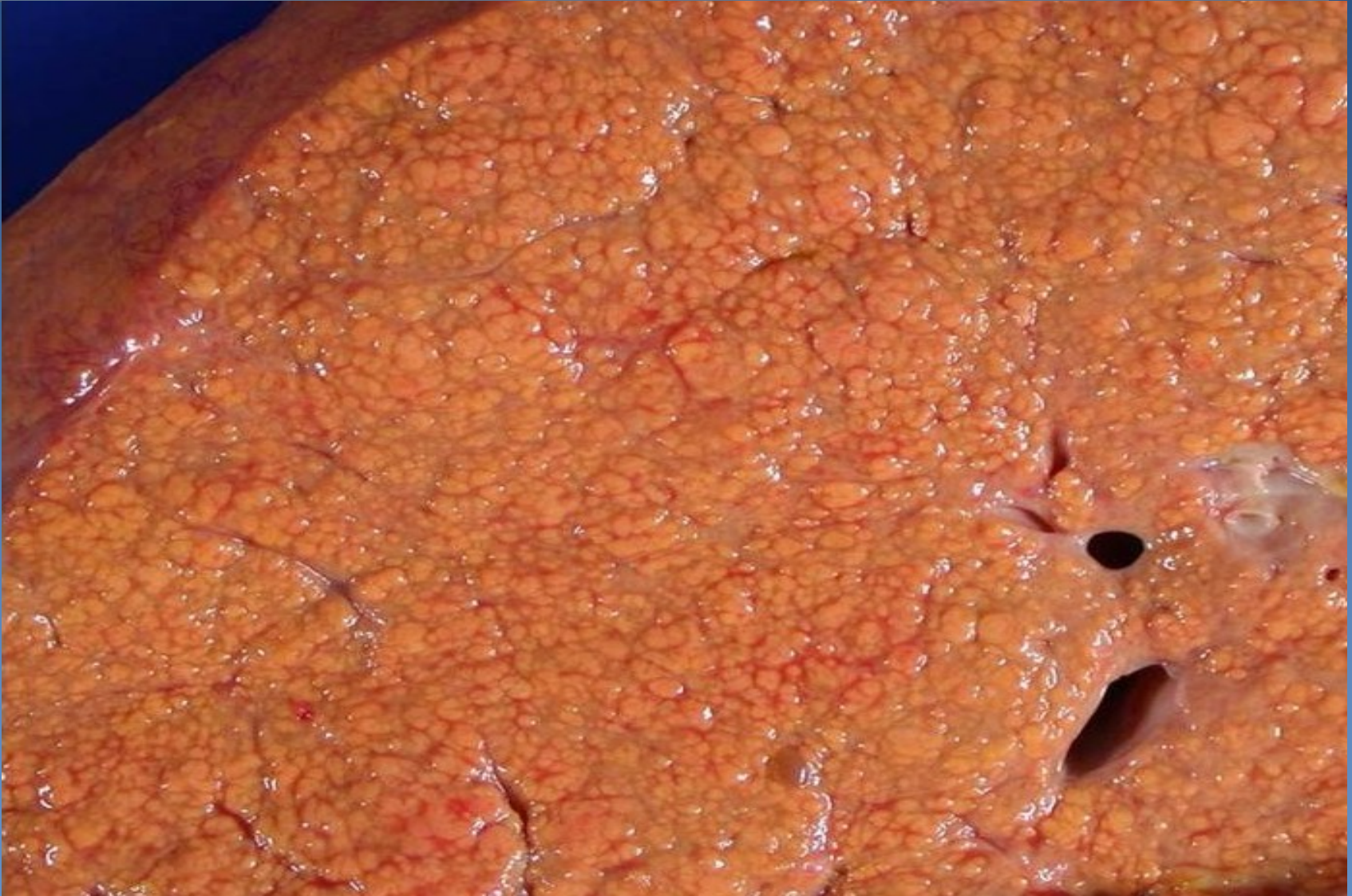- mikronodulární

- makronodulární

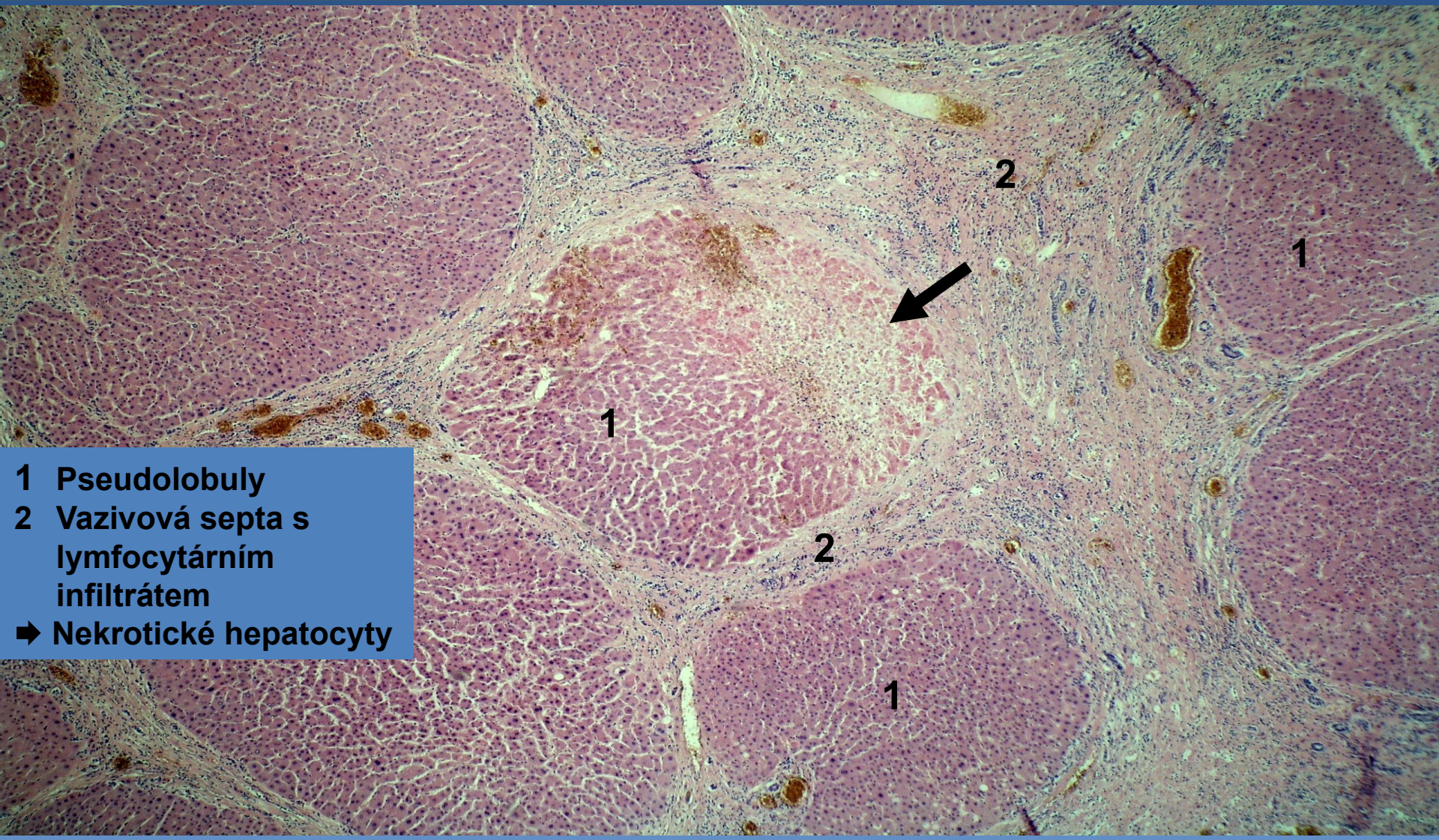
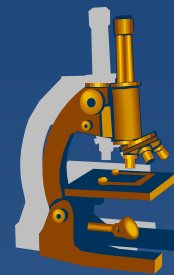
Cirhóza makronodulární



Cirhóza mikronodulární



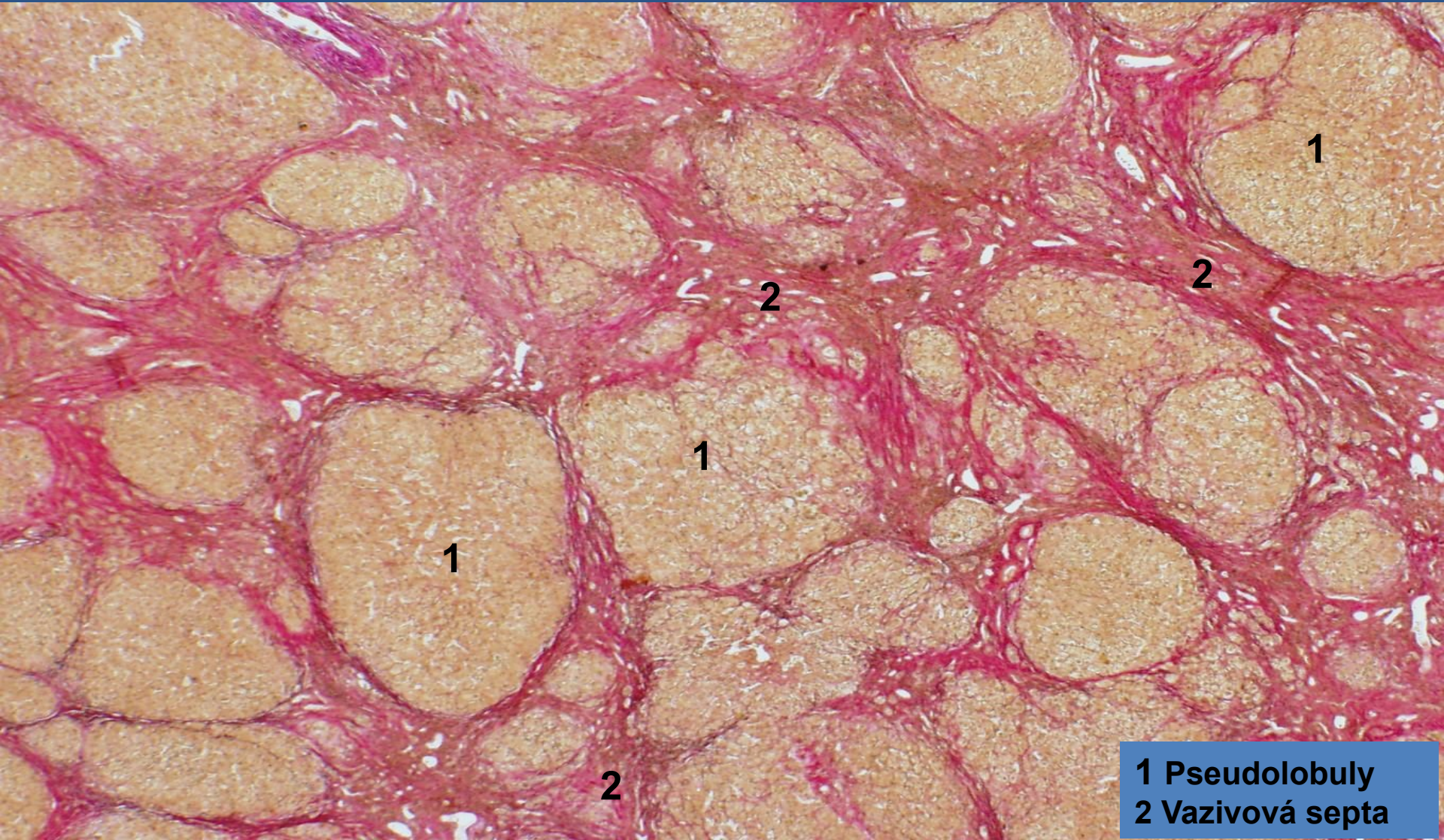
Cirhóza



- 1 Pseudolobuly
- 2 Vazivová septa s
lymfocytárním
infiltrátem
- ➔ Nekrotické hepatocyty

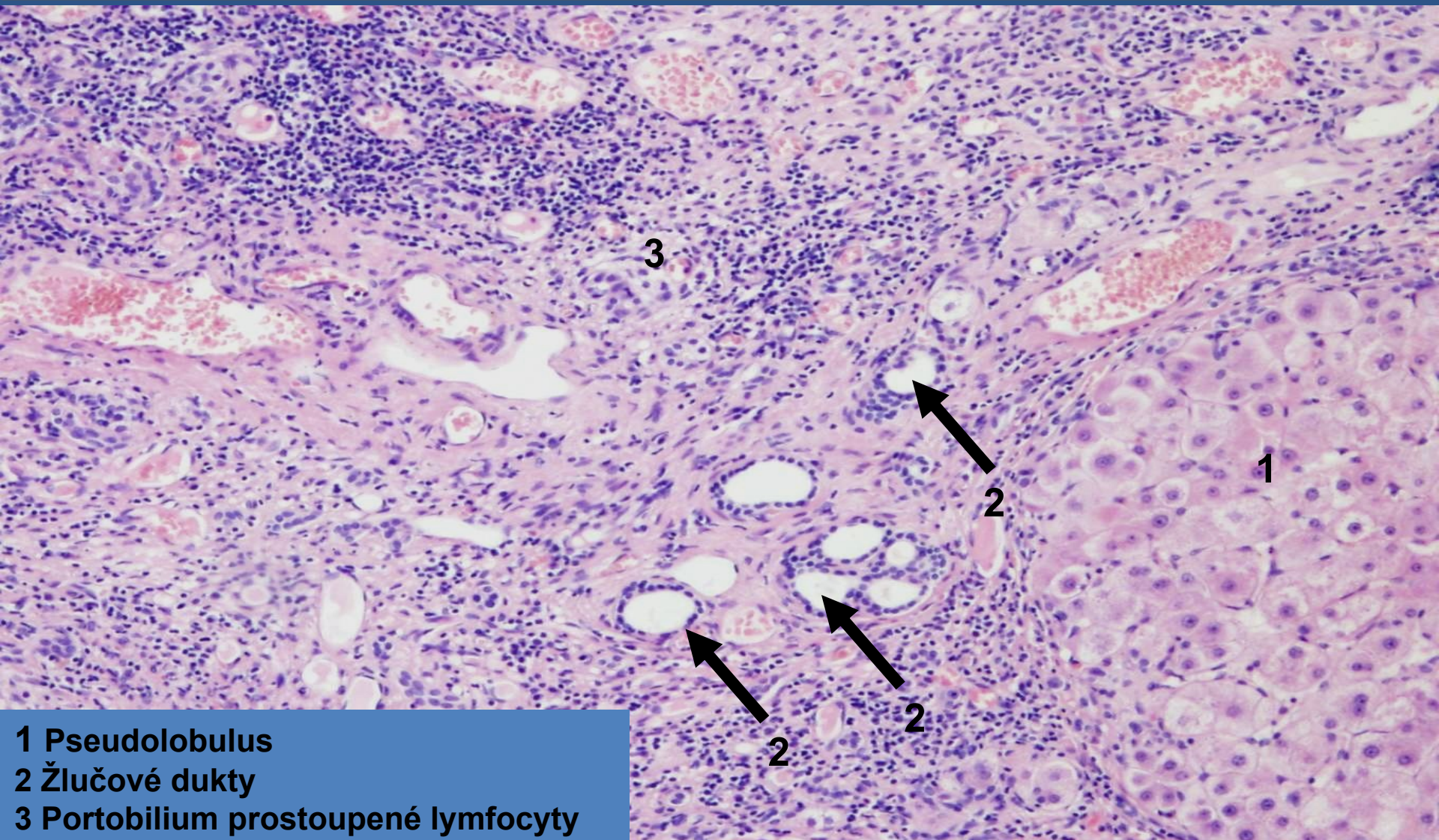
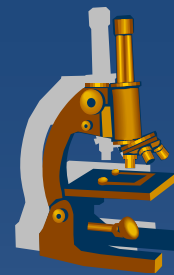
Cirhóza – vazivo

(barvení Van Gieson)



1 Pseudolobuly
2 Vazivová septa

Cirhóza - duktuly



- 1 Pseudolobulus
- 2 Žlučové dukty
- 3 Portobilium prostoupené lymfocyty

Komplikace cirhózy



x selhávání jaterních funkcí:

- ⇒ ↓ syntéza (bílkoviny vč. koagulačních faktorů aj)
- ⇒ ↓ detoxikace – hepatální kóma
- ⇒ ↓ fce Kupfferových buněk

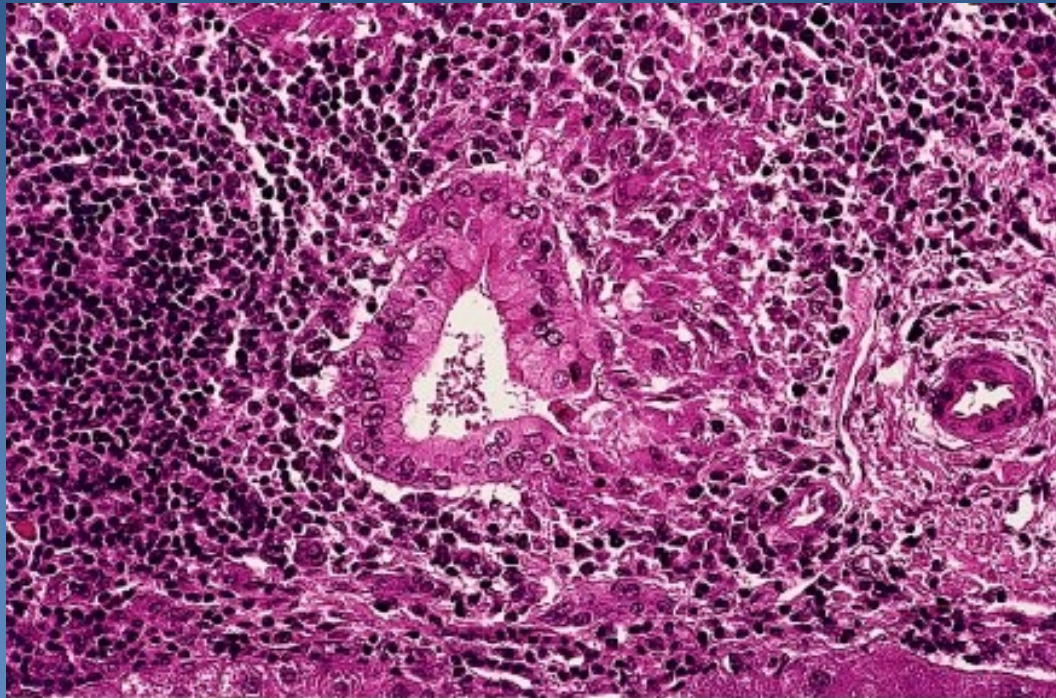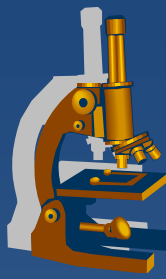
x portální hypertenze:

- ⇒ splenomegalie, intestinální venosní kongesce (! infarzace, zánět)
- ⇒ ascites (! peritonitis)
- ⇒ portokavální anastomózy (jícnové varixy)

x karcinom

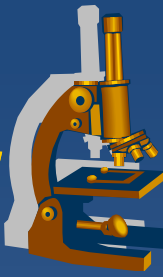
- ⇒ nejčastěji hepatocelulární

Primární biliární cirhóza



Nehnisavý, event.
granulomatózní
destruktivní zánět
menších žlučovodů

Ložiskové léze a nádory jater



- × pseudotumorózní léze

- × benigní tumory

- × maligní tumory

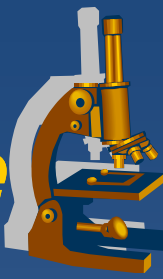 - ⇒ *primární, sekundární*

Pseudotumorózní léze



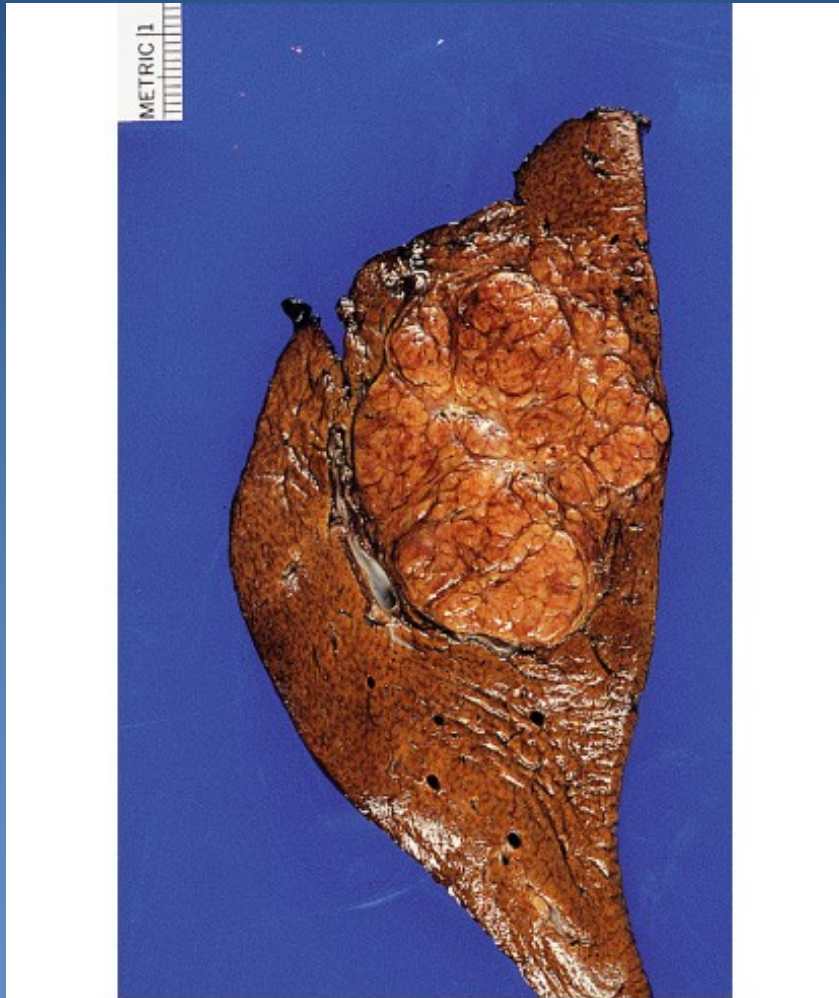- × fokální nodulární hyperplazie (FNH)
- × regenerační uzly
- × cysty
- × biliární hamartom (von Meyenburgův komplex)

Fokální nodulární hyperplazie

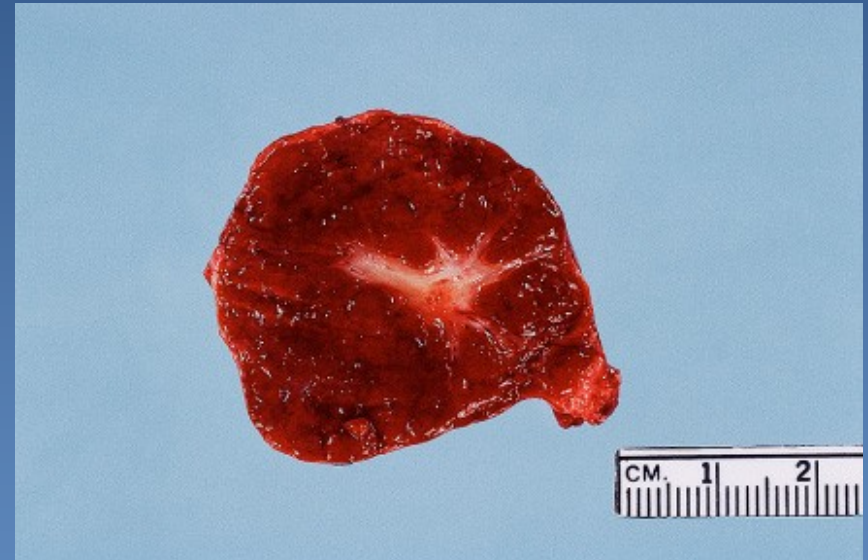

- × reaktivní hepatocelulární uzel s centrální vazivovou jizvou
- × častější u žen, orální kontraceptiva – estrogeny
- × dif. dg.:
 - ⇒ *tumory*

Fokální nodulární hyperplazie



© Elsevier Inc 2004 Rosai and Ackerman's Surgical Pathology 9e



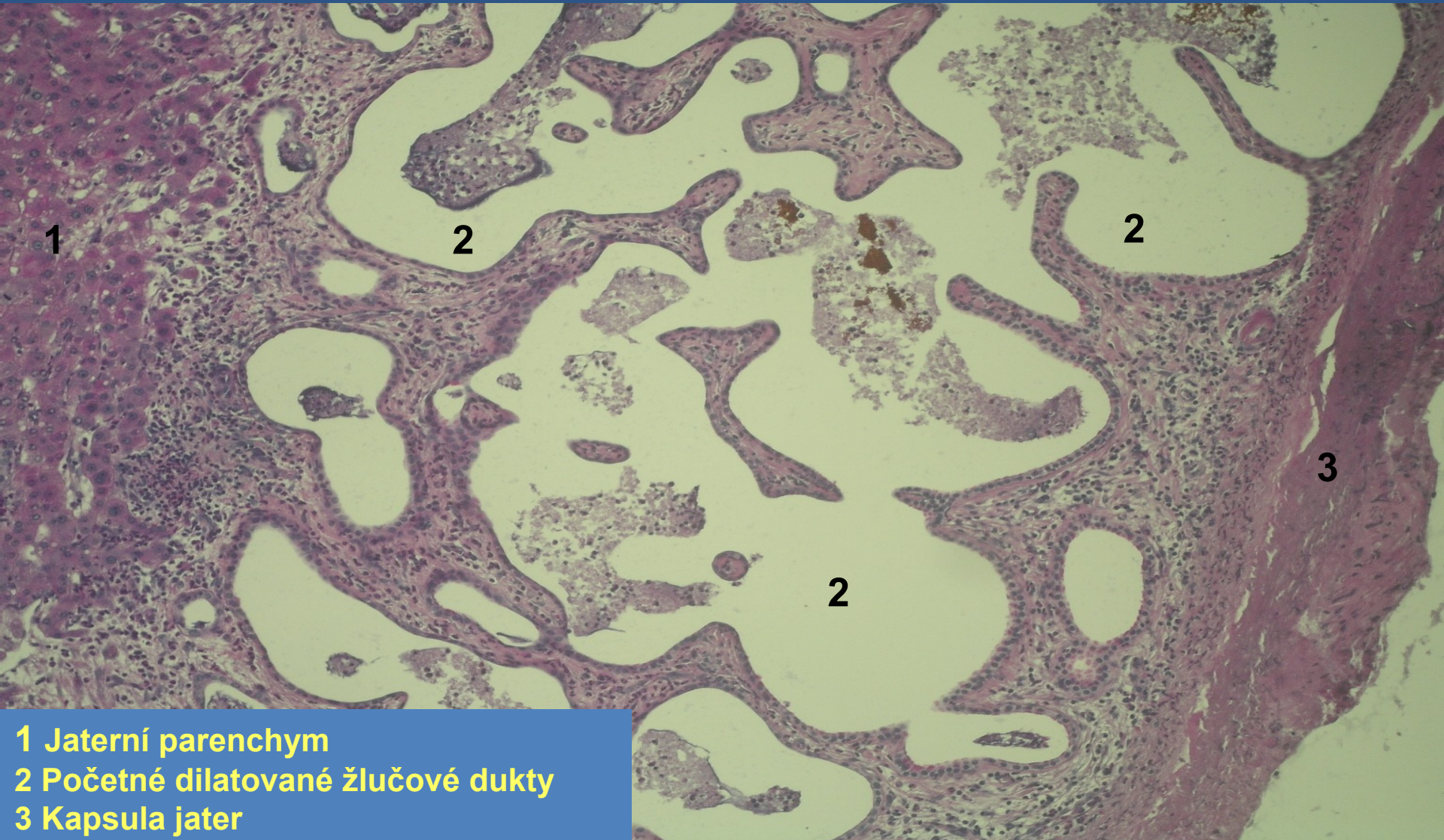
© Elsevier Inc 2004 Rosai and Ackerman's Surgical Pathology 9e

Biliární hamartom



- × ložisko dilatovaných duktů
- × makro:
 - ⇒ *subkapsulární, často multiplicitní světlá ohraničená léze*
- × abortivní polycystická choroba
- × dif. dg.:
 - ⇒ *metastatický rozsev karcinomu v játrech*
 - ⇒ *cholangiocelulární adenom*

Biliární hamartom



1

2

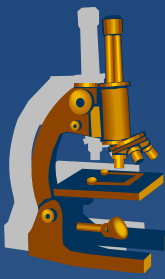
2

3

2

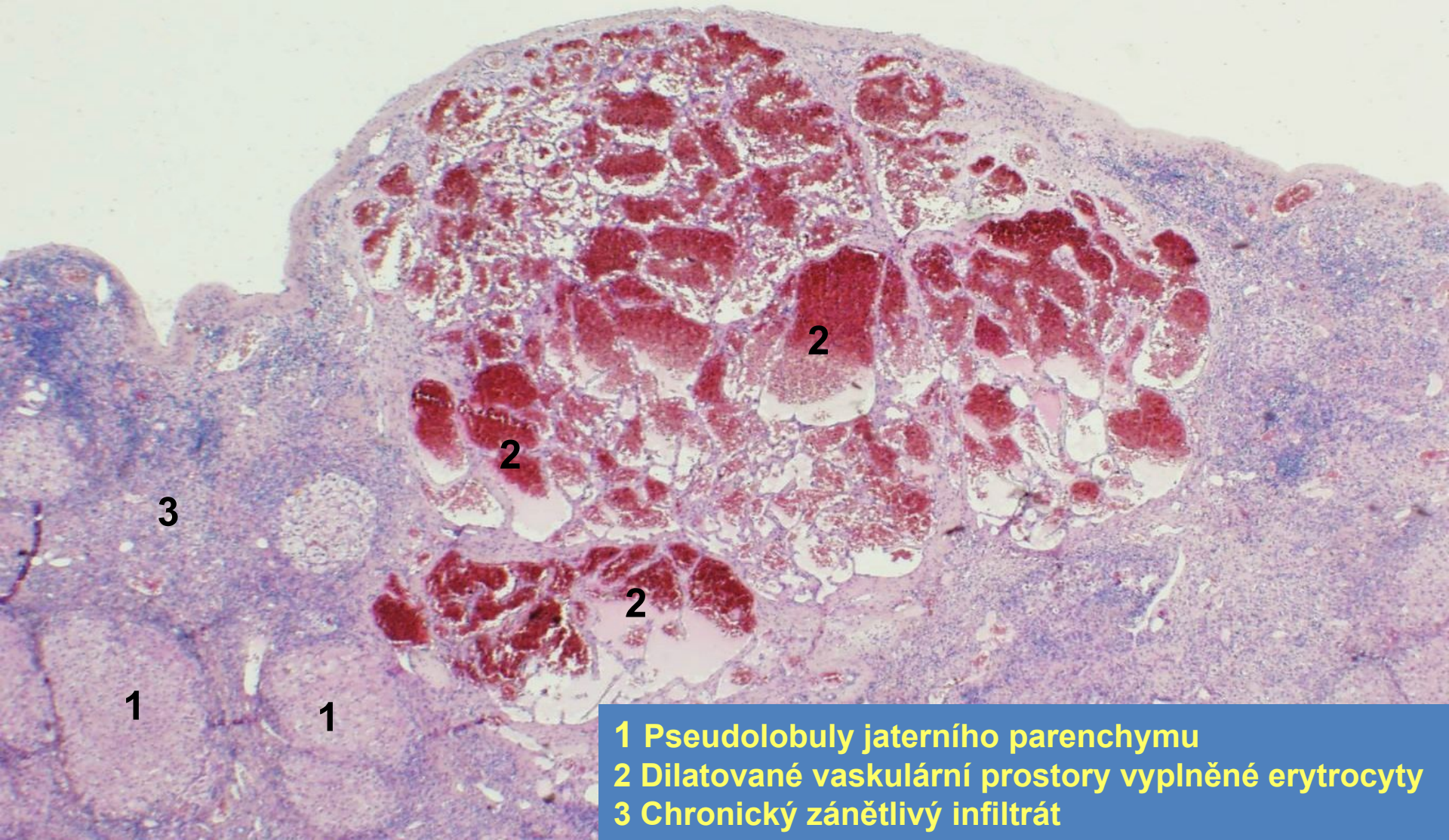
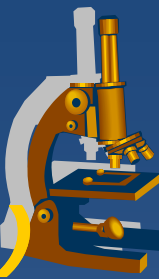
- 1 Jaterní parenchym
- 2 Početné dilatované žlučové dukty
- 3 Kapsula jater

Kavernózní hemangiom



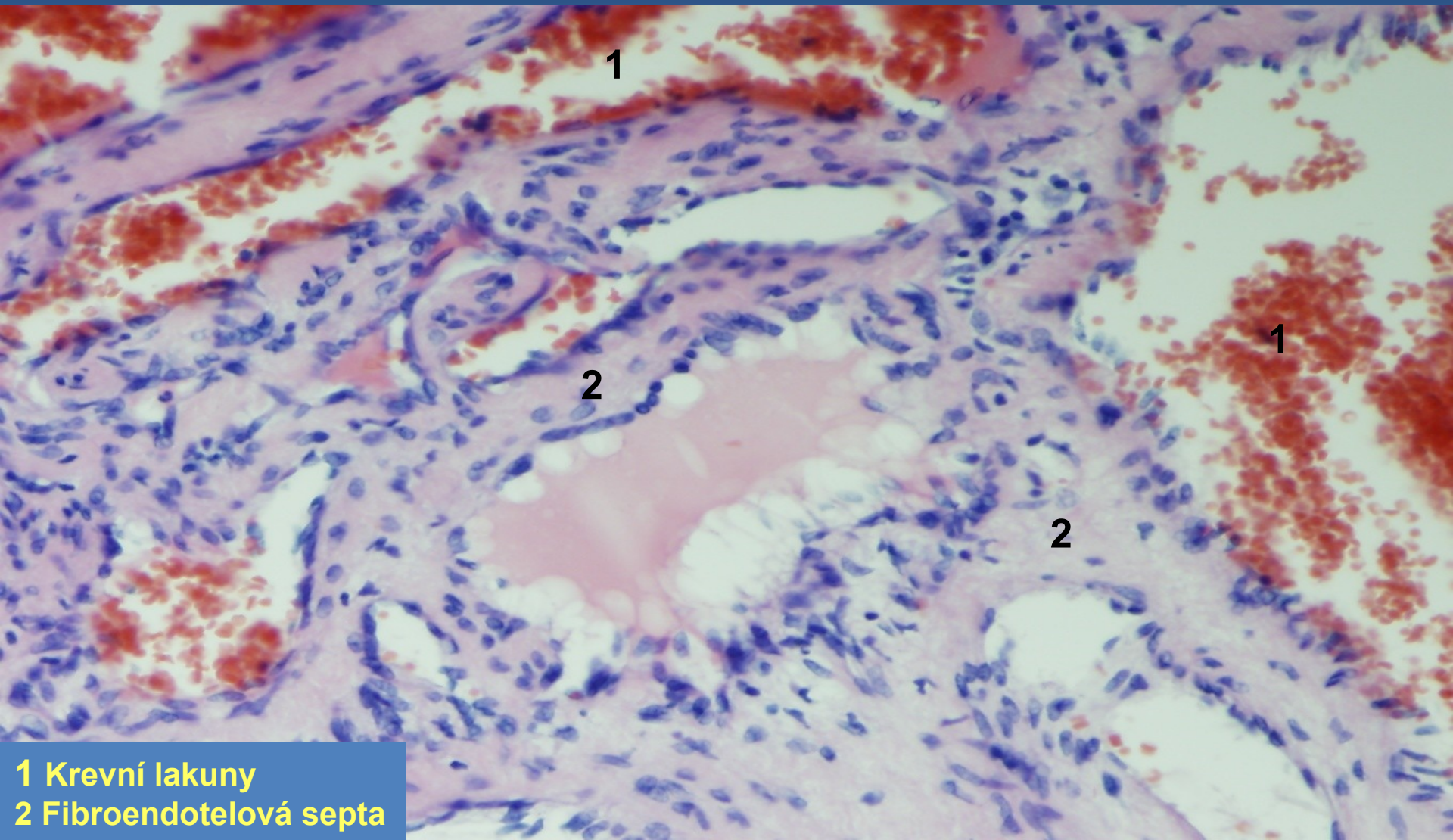
- × hamartom, i mnohočetný
- × 2 mm – 15 cm
- × riziko ruptury + krvácení, konsumpční koagulopatie
- × časté regresivní změny – atypický obraz UZV, CT
 - ⇒ *dif. dg. x malignita*
- × tmavé voštinovité ohraničené ložisko
- × vazivová septa + vaskulární prostory

Kavernózní hemangiom ***(v terénu mikronodulární cirhózy jater)***



- 1** Pseudolobuly jaterního parenchymu
- 2** Dilatované vaskulární prostory vyplněné erytrocyty
- 3** Chronický zánětlivý infiltrát

Kavernózní hemangiom



1

1

2

2

1 Krevní lakuny
2 Fibroendotelová septa

Maligní tumory



x primární

⇒ *hepatocelulární karcinom*

⇒ *cholangiocelulární karcinom*

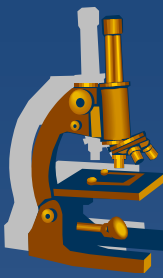
⇒ *hepatoblastom*

- děti

⇒ *angiosarkom*

- chemické karcinogeny (vinylchlorid, arzén, ...)

Maligní tumory



x sekundární

⇒ ***metastázy karcinomů jiného origa***

- nejčastější maligní tumory v játrech (GIT, plíce, mamma, ledvina,...)

⇒ ***přímé prorůstání tumorů z okolí***

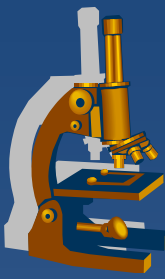
- žlučník, pankreas, ...

⇒ ***jiné metastazující tumory***

- melanom,...

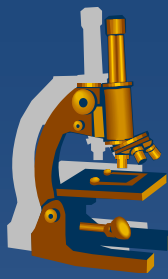
⇒ ***neoplazie hemopoetické a lymfatické tkáně***

- leukemické infiltráty, lymfomy



Hepatocelulární karcinom

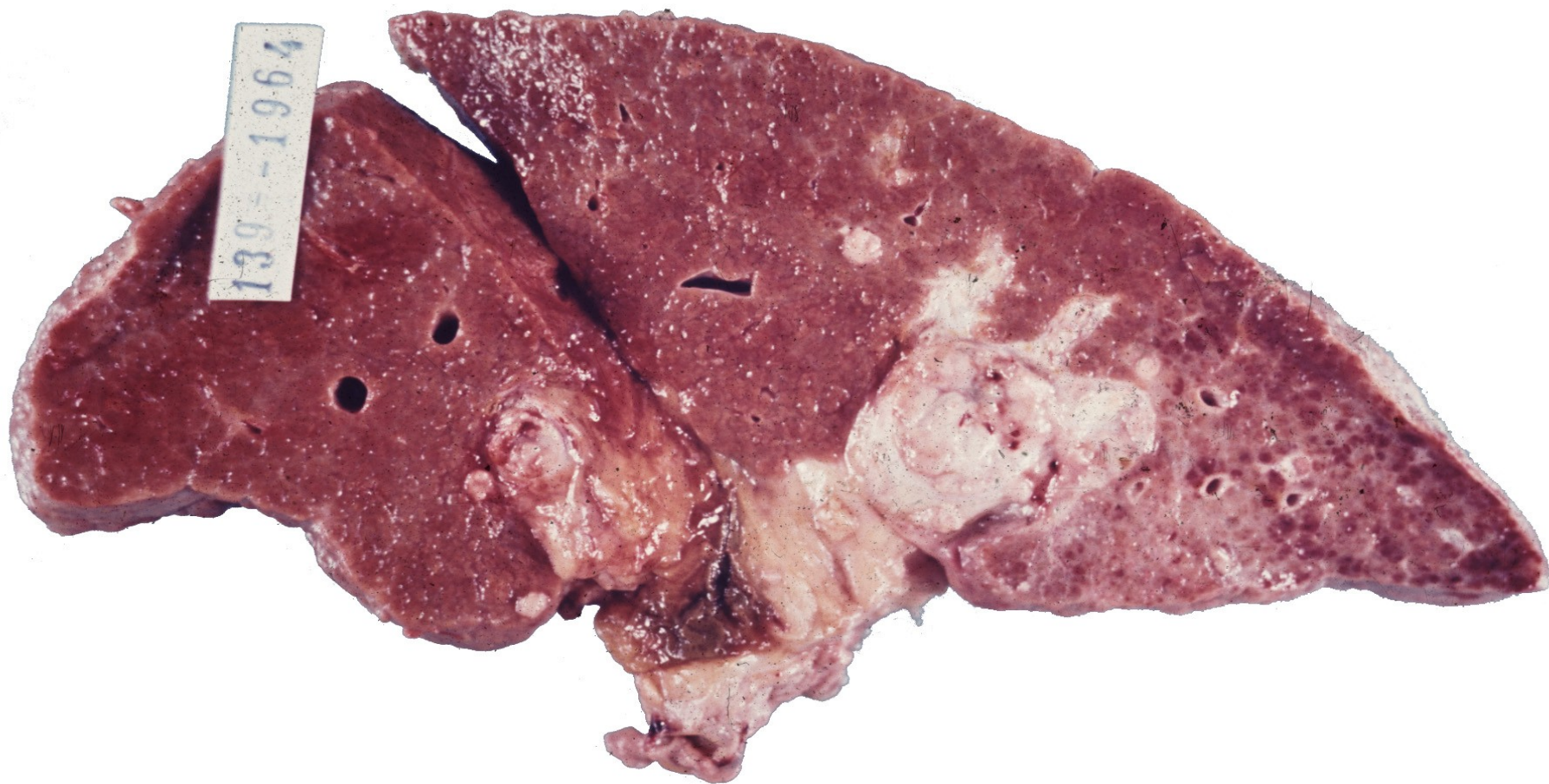
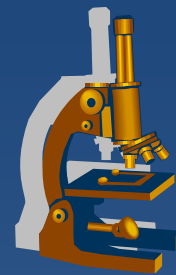
- x celosvětově 5. nejčastější maligní nádor mužů, 8. u žen*
- x primární prevence možná*
- x incidence se liší dle geografie / příčiny*
 - ⇒ vyspělé země: t.č. nižší incidence, v terénu cirhózy (alkohol), ↑ (NASH, HCV)*
 - ⇒ východní Asie (HBV) + Afrika (aflatoxin) – 80% případů*



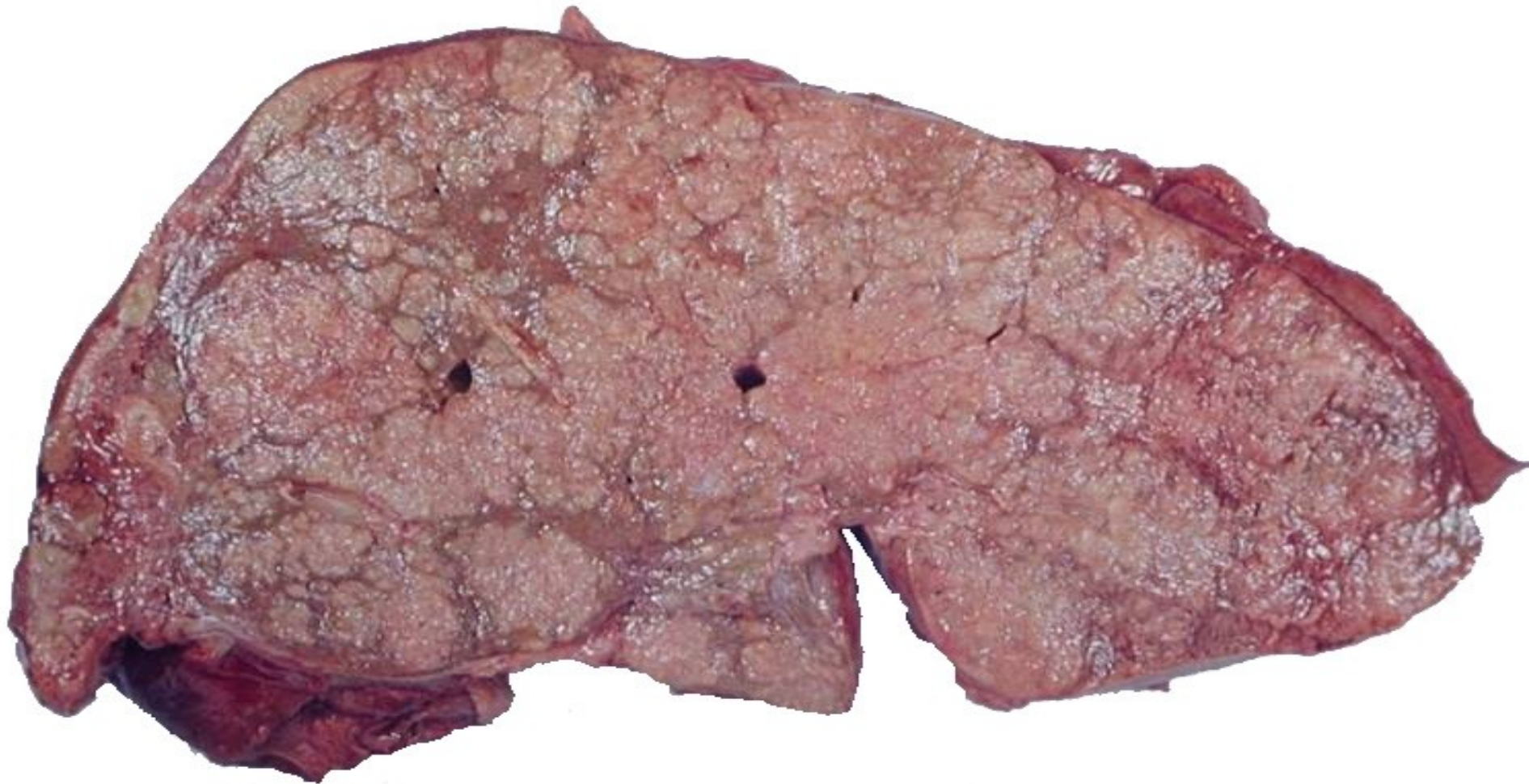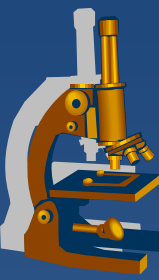
Hepatocelulární karcinom

- ✘ jeden či více uzlů odlišných od okolí
 - ⇒ *multifokální vznik, nebo intrahepatální metastázy*
- ✘ MIKRO
 - ⇒ *trabekulární, acinární +/- pseudoglandulární, solidní*
 - ⇒ *větší jádra i nukleoly, ↑ mitotická aktivita, atypie; cytoplasma eosinofilní - světlá*
- ✘ možná steatóza, tvorba žluči

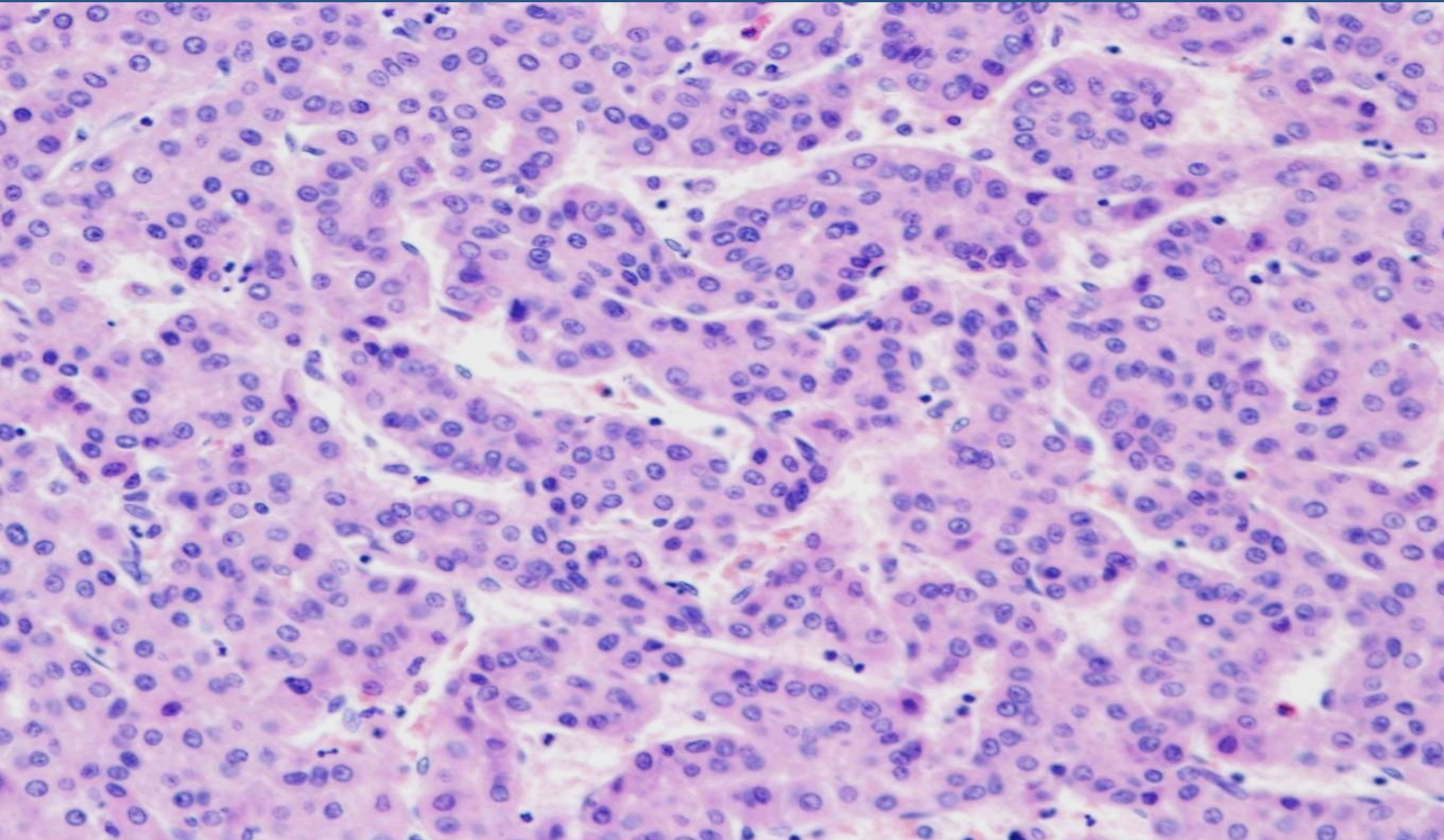
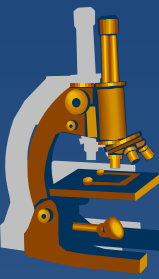
Hepatocelulární karcinom



HCC



HCC

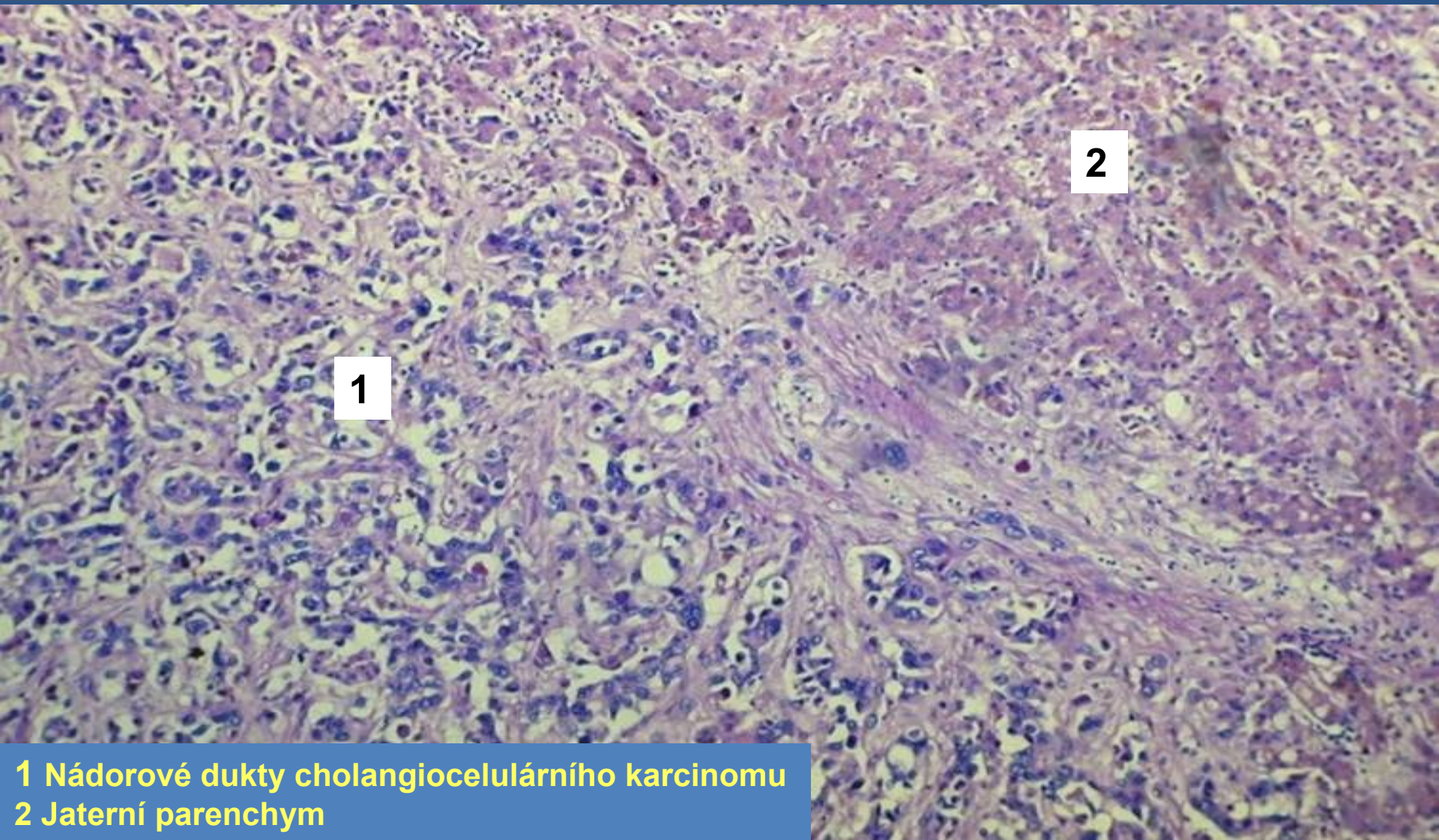
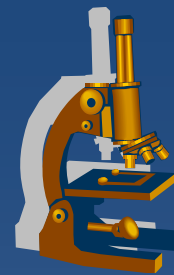


Cholangiocelulární karcinom



- x** z intrahepatálních biliárních duktů
- x** ↑ riziko při prim. sklerozující cholangitidě,
- x** sekrece hlenu, bez bilirubinu
- x** nepravidelné dukty, pruhy nádorových buněk
- x** dif. dg. x pankreaticko-biliární karcinom
- x** velmi špatná prognóza

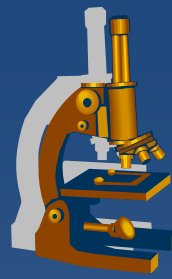
Cholangiocelulární karcinom



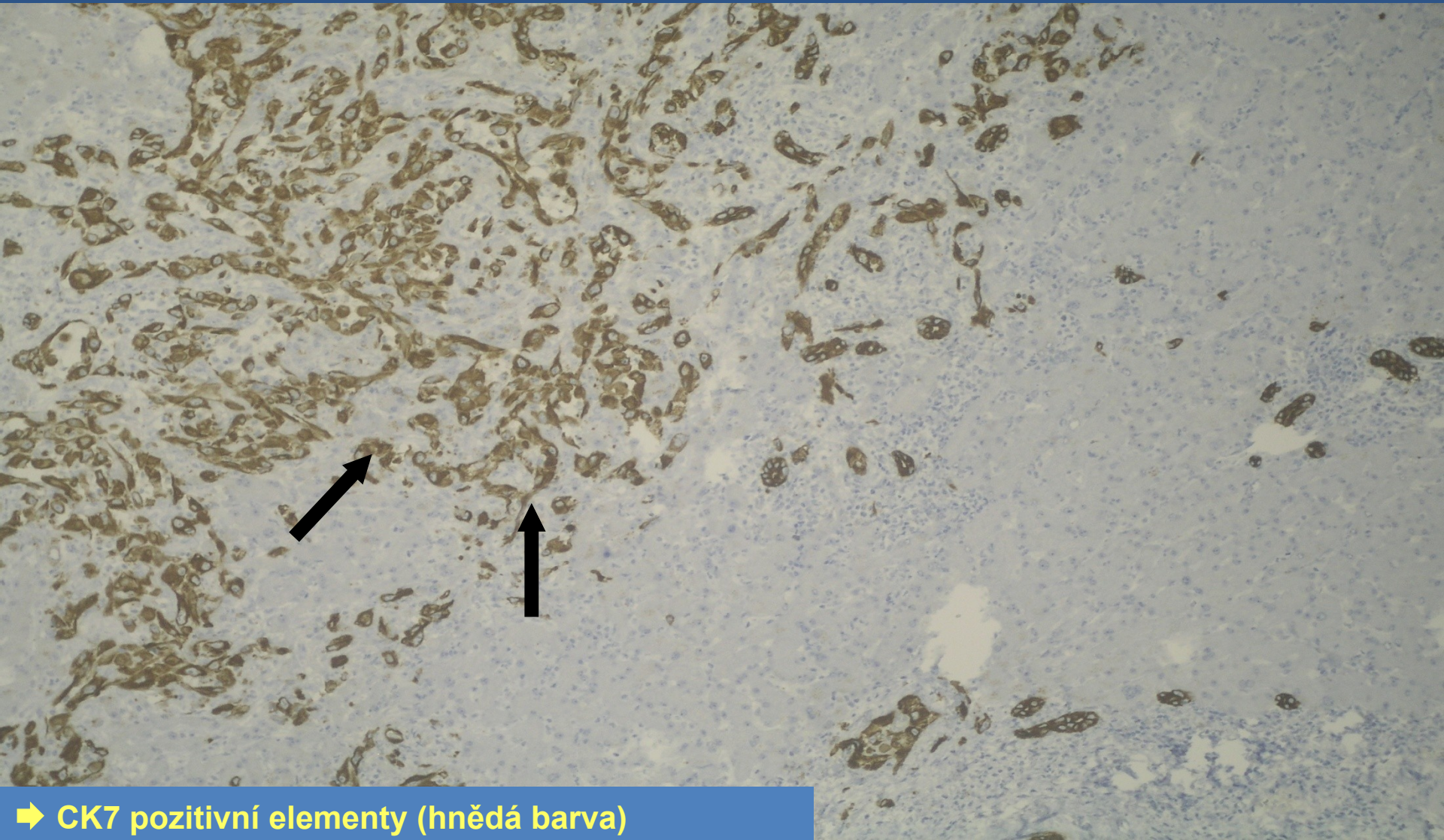
1

2

1 Nádorové dukty cholangiocelulárního karcinomu
2 Jaterní parenchym

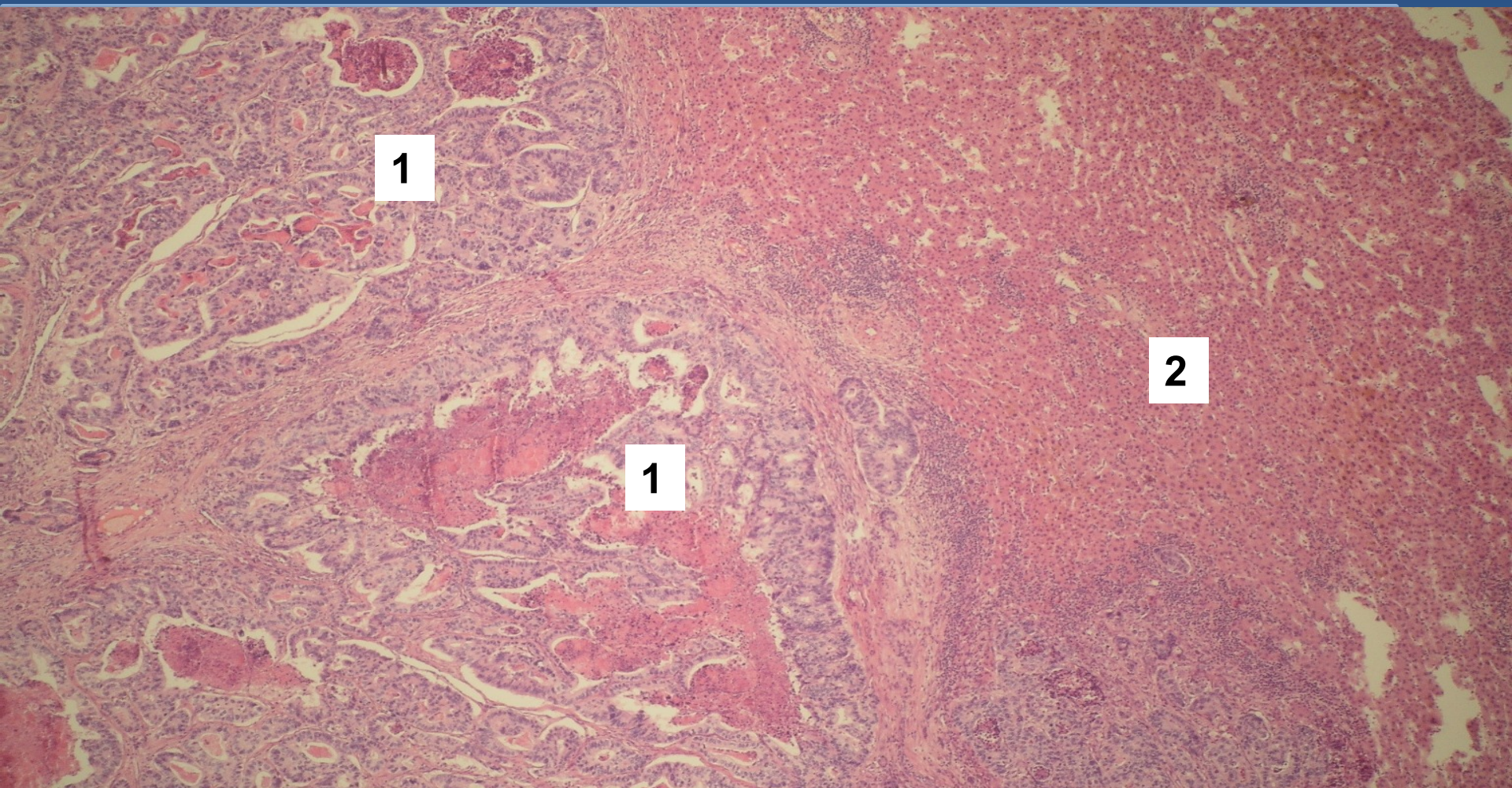
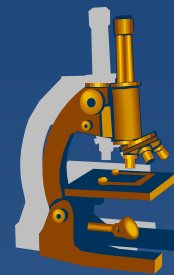


Cholangiocelulární karcinom ***(IHC CK7)***



➔ CK7 pozitivní elementy (hnědá barva)

Metastáza kolorektálního ca



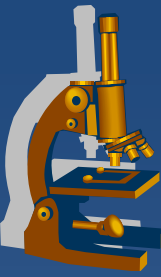
1

1

2

1 Tubulární formace kolorektálního adenokarcinomu
2 Jaterní parenchym

Patologie žlučníku a extrahepatálních žlučových cest



- x vývojové vady (atrécie)
- x cholesterolóza sliznice
- x cholelitiáza
- x záněty
- x nádory

Cholelitiáza



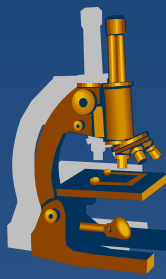
x cholesterolové kameny

- ⇒ ↑ *sekrece cholesterolu do žluči*
- ⇒ $\text{Ž} > \text{M}$
- ⇒ *obezita, incidence stoupá s věkem*

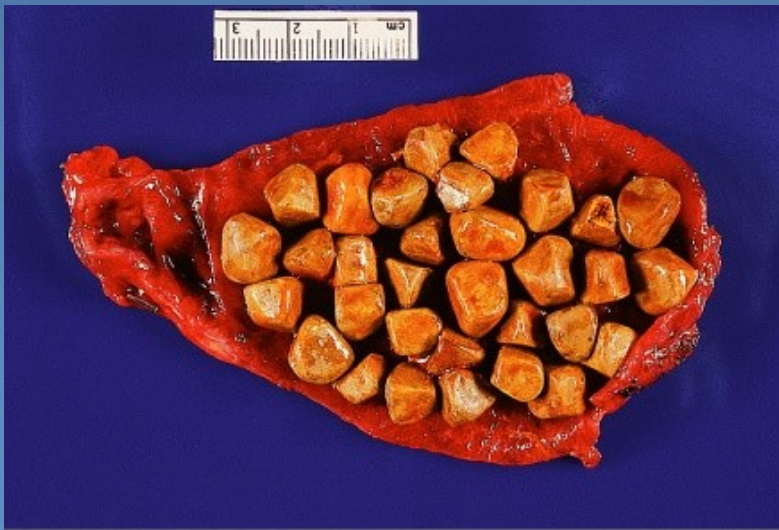x pigmentové kameny – bilirubinát vápníku

- ⇒ *častější u Asiatů než Evropanů*
- ⇒ *chronické hemolytické syndromy*

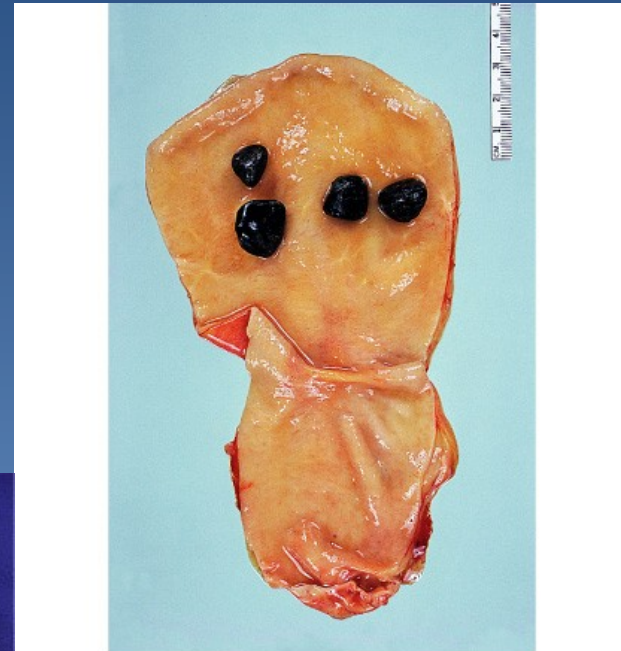
Klinické příznaky



- ✗ asymptomatické
- ✗ biliární kolika
- ✗ cholecystitida
- ✗ perforace, fistula
- ✗ obstrukce střeva, ileus

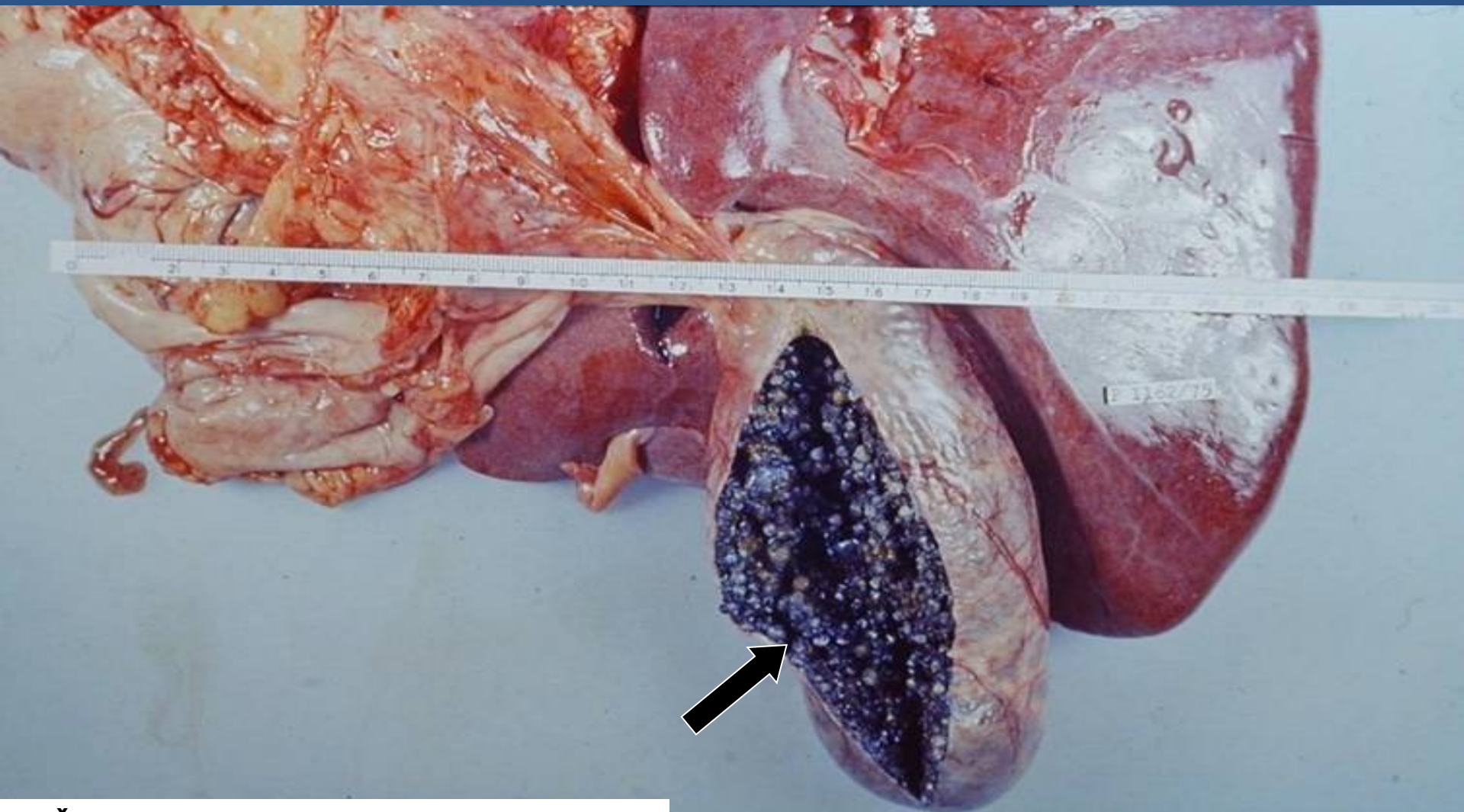
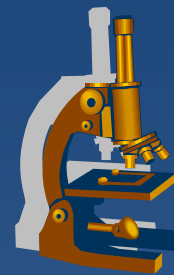


© Elsevier Inc 2004 Rosai and Ackerman's Surgical Pathology 9e



© Elsevier Inc 2004 Rosai and Ackerman's Surgical Pathology 9e

Cholecystolithiasis



➔ Žlučník vyplněný konkrémenty

Cholecystitis



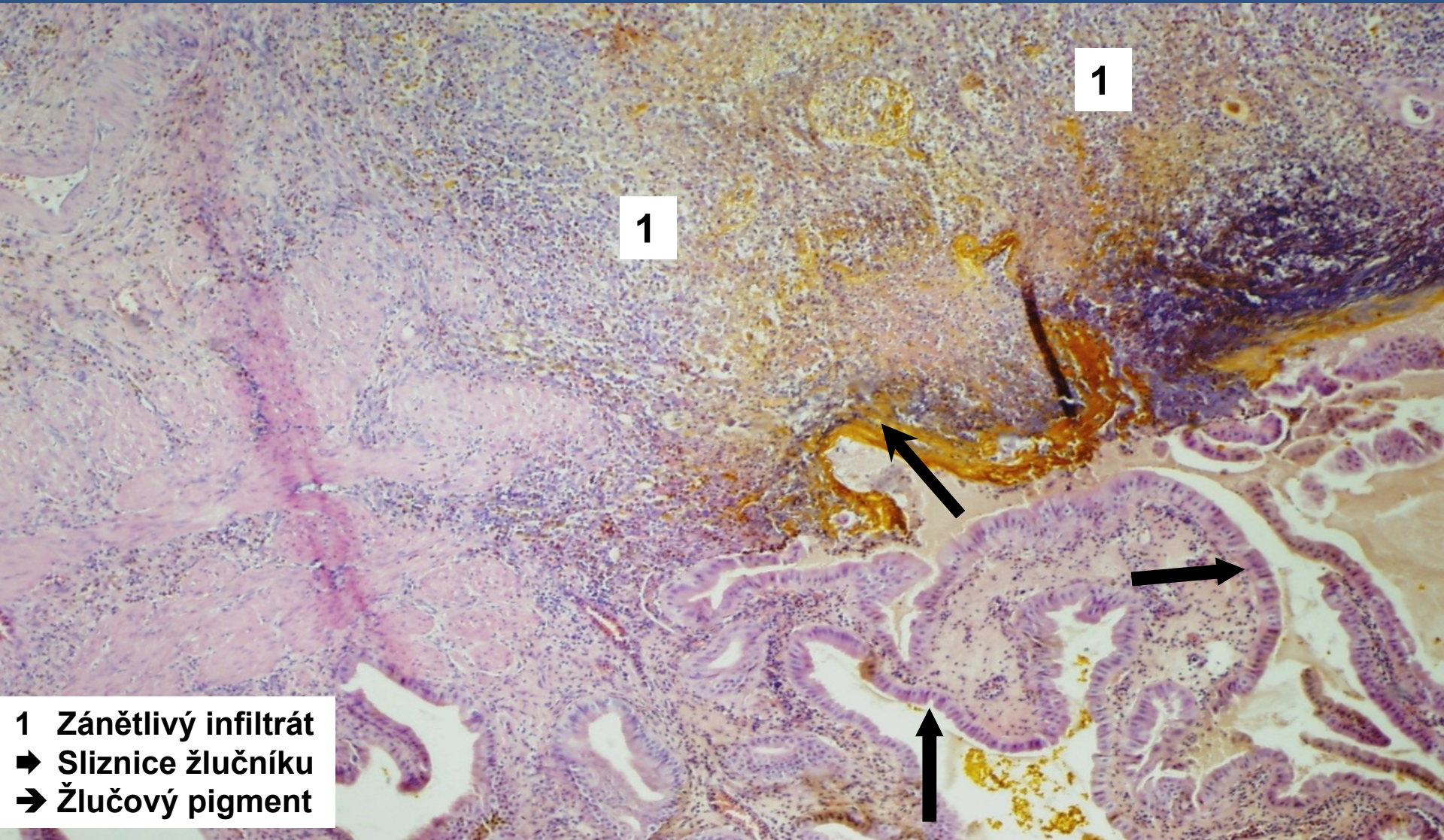
x akutní kalkulózní

- ⇒ *obstrukce krčku žlučníku nebo cystiku*
- ⇒ *místní bolest vyzařující do pravého ramene*
- ⇒ *horečka, neasea, leukocytóza*
- ⇒ *často nutný chirurgický zákrok*

x empyém žlučníku

x gangrenosní cholecystitida

Cholecystitis

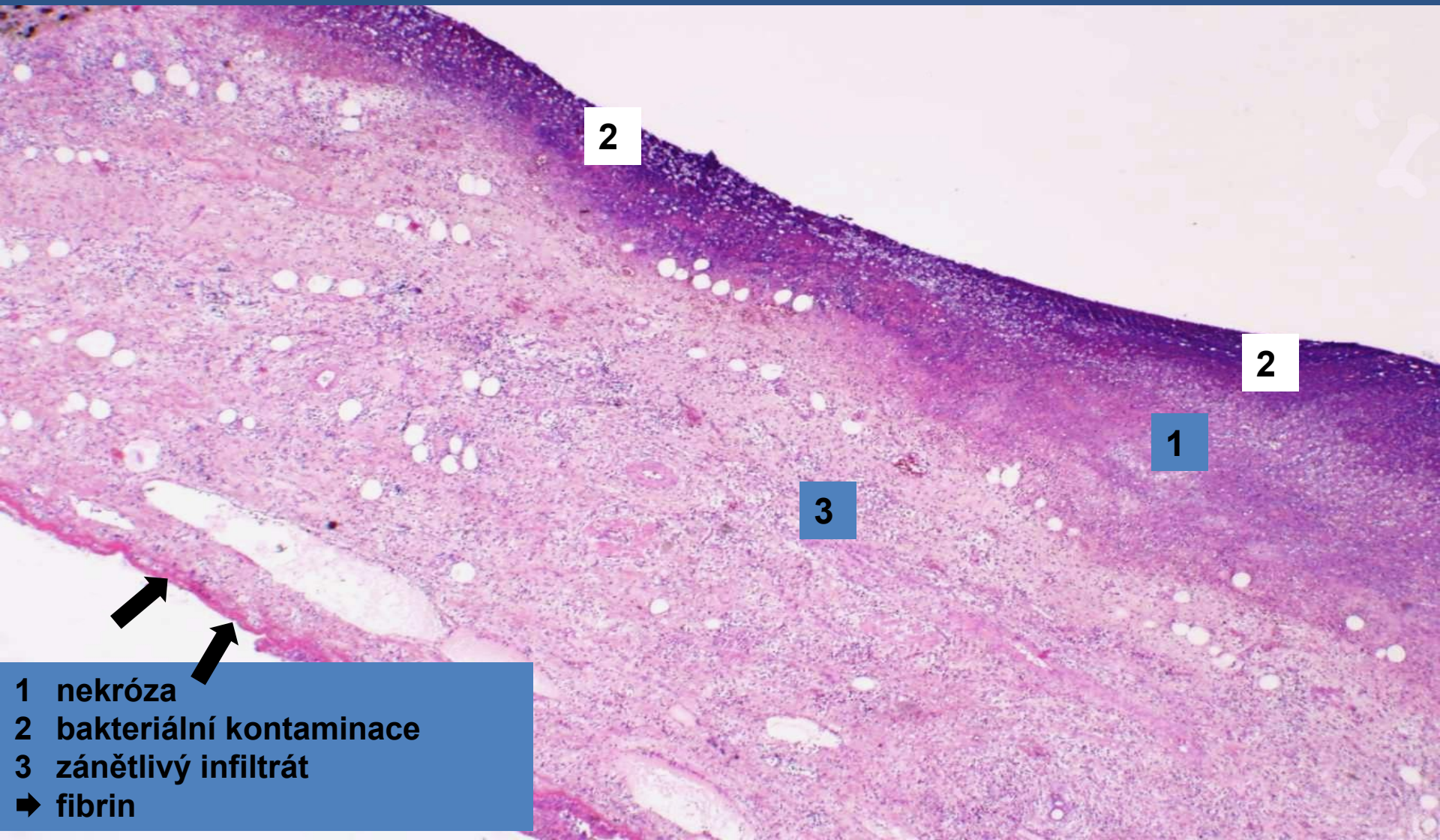
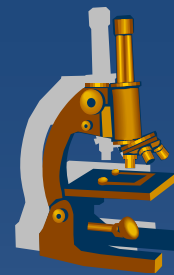


1

1

1 Zánětlivý infiltrát
➡ Sliznice žlučníku
➡ Žlučový pigment

Gangréna žlučníku



2

2

1

3

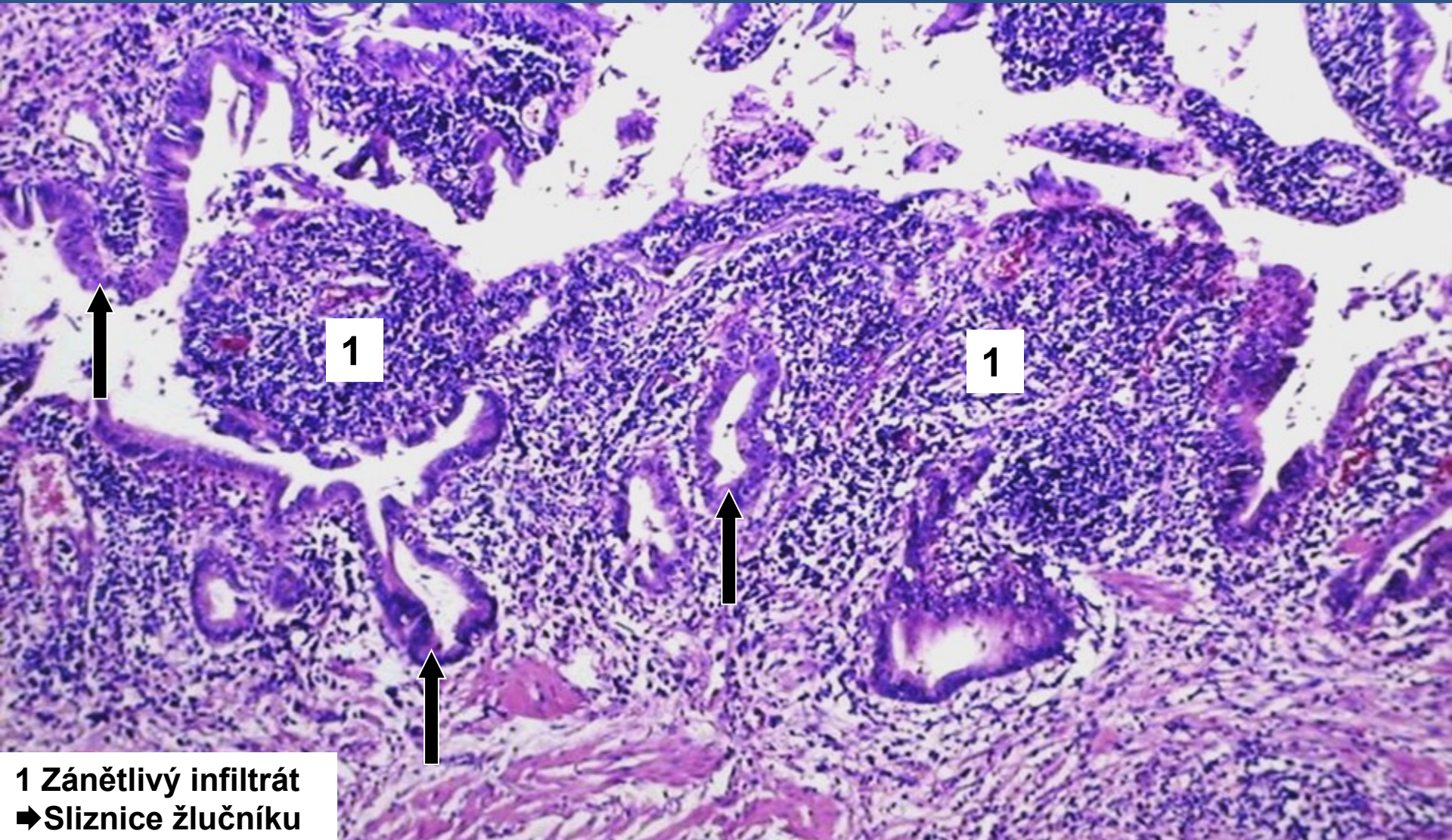
- 1 nekróza
- 2 bakteriální kontaminace
- 3 zánětlivý infiltrát
- ➔ fibrin

Chronická cholecystitida



- × fibroprodukce
 - ⇒ zesílení stěny, adheze, dif. dg. x ca
- × chronická zánětlivá infiltrace
- × reaktivní atypie a metaplasie epitelu
- × možná dysplasie
 - ⇒ riziko ca
- × dystrofická kalcifikace
- × hydrops žlučníku

Chronická cholecystitida

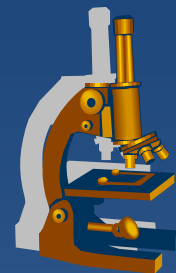


1

1

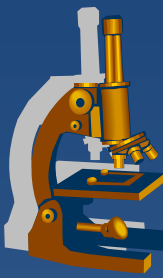
1 Zánětlivý infiltrát
➔ Sliznice žlučníku

Karcinom žlučníku

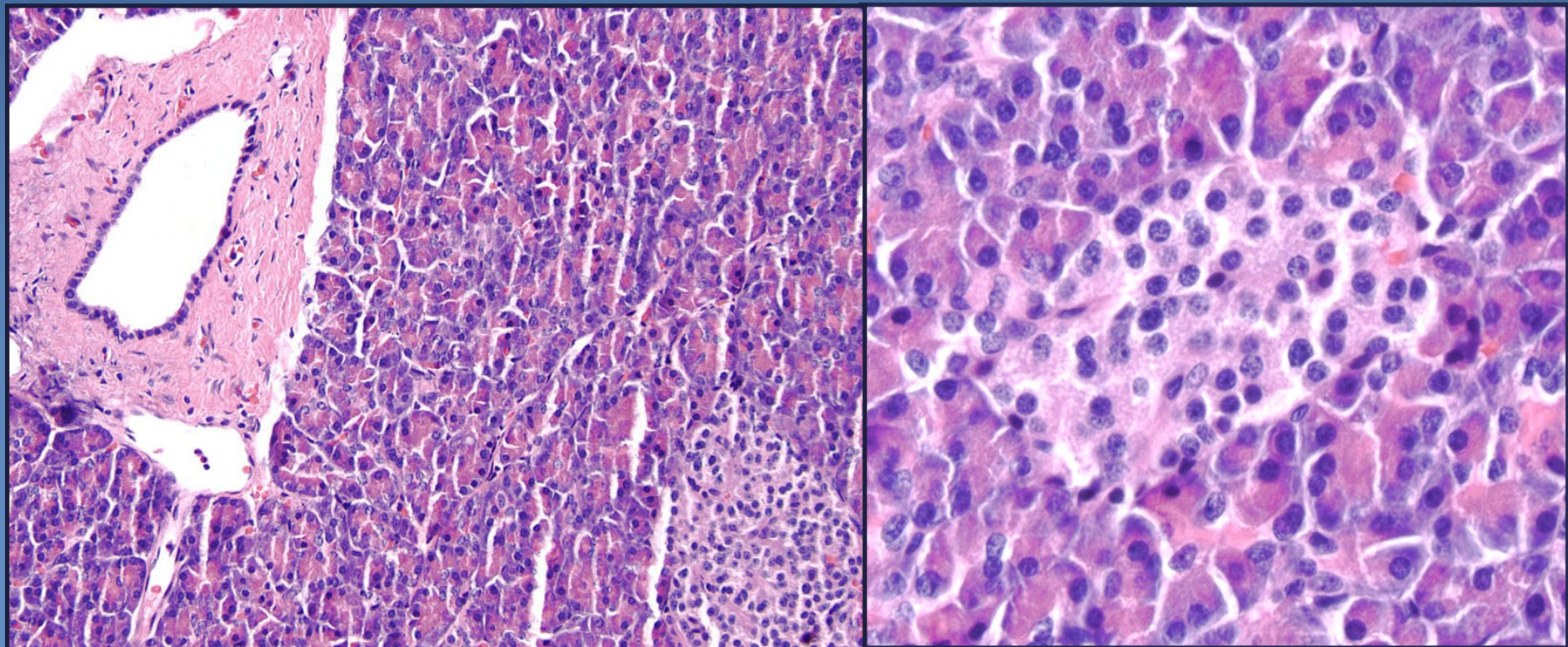


- × 7. dekáda
- × Ž>M
- × často náhodný nález v pozdním stadiu
- × adenokarcinom, vzácně dlaždicobb. ca
- × místní šíření
 - ⇒ *do jater, cystiku, portálních LU*
- × špatná prognóza
 - ⇒ *lepší, pokud náhodou zachycen v CHE v počátečním stadiu*

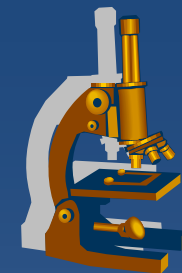
Patologie pankreatu



- ✘ exokrinní složka
- ✘ endokrinní složka



Akutní pankreatitida



× etiologické faktory:

⇒ *metabolické*

- alkohol
- hyperlipoproteinémie (typ I a V)
- hyperkalcémie (hyperparatyreoidismus)
- léky
- genetika

⇒ *mechanické*

- obstrukce (litiáza), spasmy
- iatrogenní poškození (ERCP, perioperační)

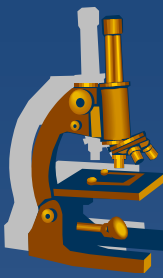
⇒ *vaskulární, ischemické*

- šok, trombózy, embolie
- vaskulitida – polyarteriitis nodosa

⇒ *infekční*

- spalničky
- coxsackieviry
- mycoplasma pneumoniae

Akutní pankreatitida



x klinický obraz:

⇒ *bolest v epigastriu, zvracení – náhlá příhoda břšní*

⇒ *DIK*

⇒ *šok, multiorgánové selhání, ARDS, selhání ledvin*

⇒ *elevace sérových amyláz a lipáz, hypokalcémie*

⇒ *infekční komplikace*

⇒ *pseudocysty*

Akutní pankreatitida



x morfologie:

⇒ *serózní až hemoragický exsudát v dutině peritoneální*

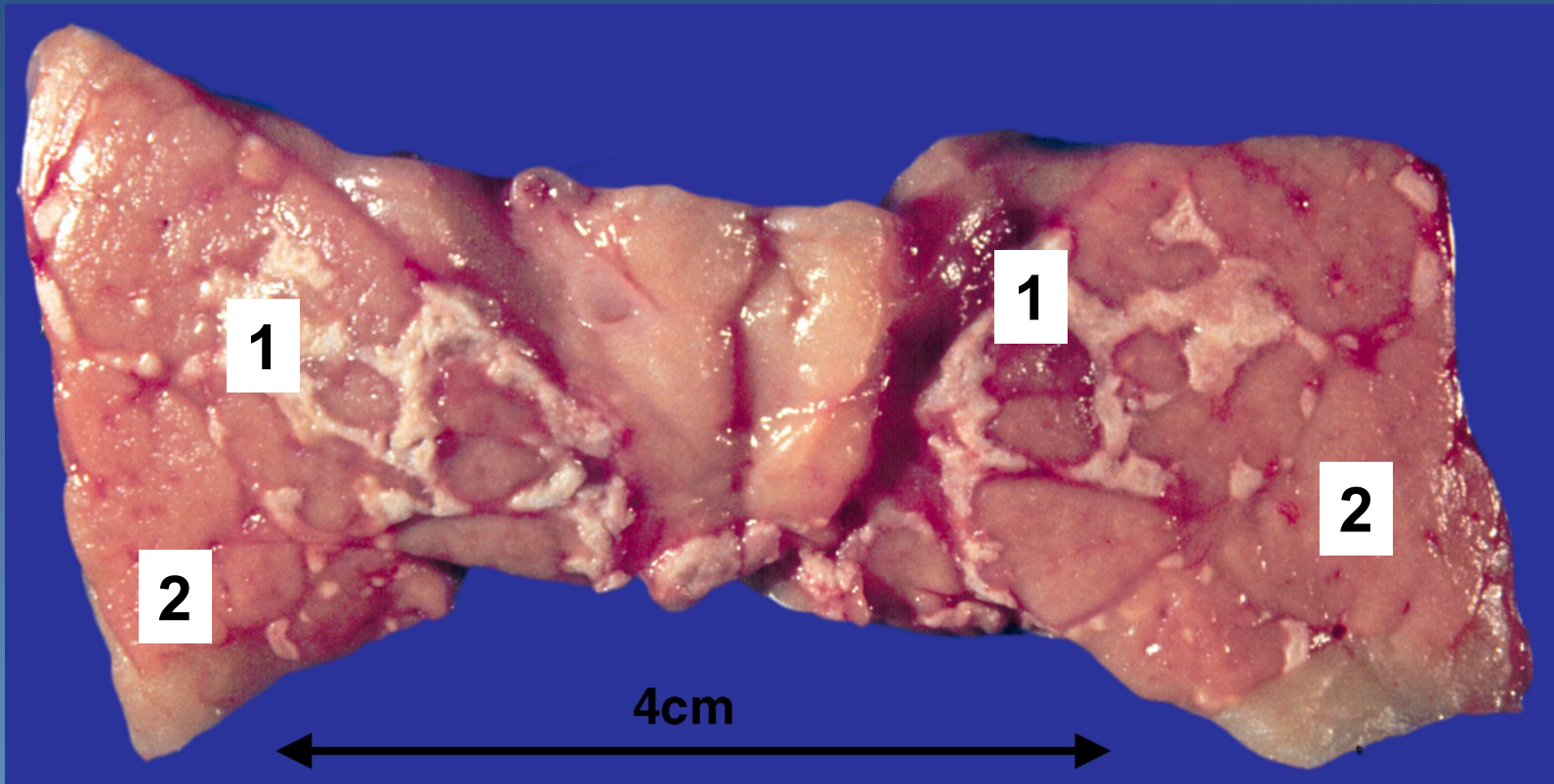
⇒ *zduření a edém pankreatu*

⇒ *ložiskové nekrózy, kolikvace, hemoragie*

⇒ *Balserovy nekrózy tukové tkáně*

- *žlutobělavá ložiska křídovitého vzhledu*

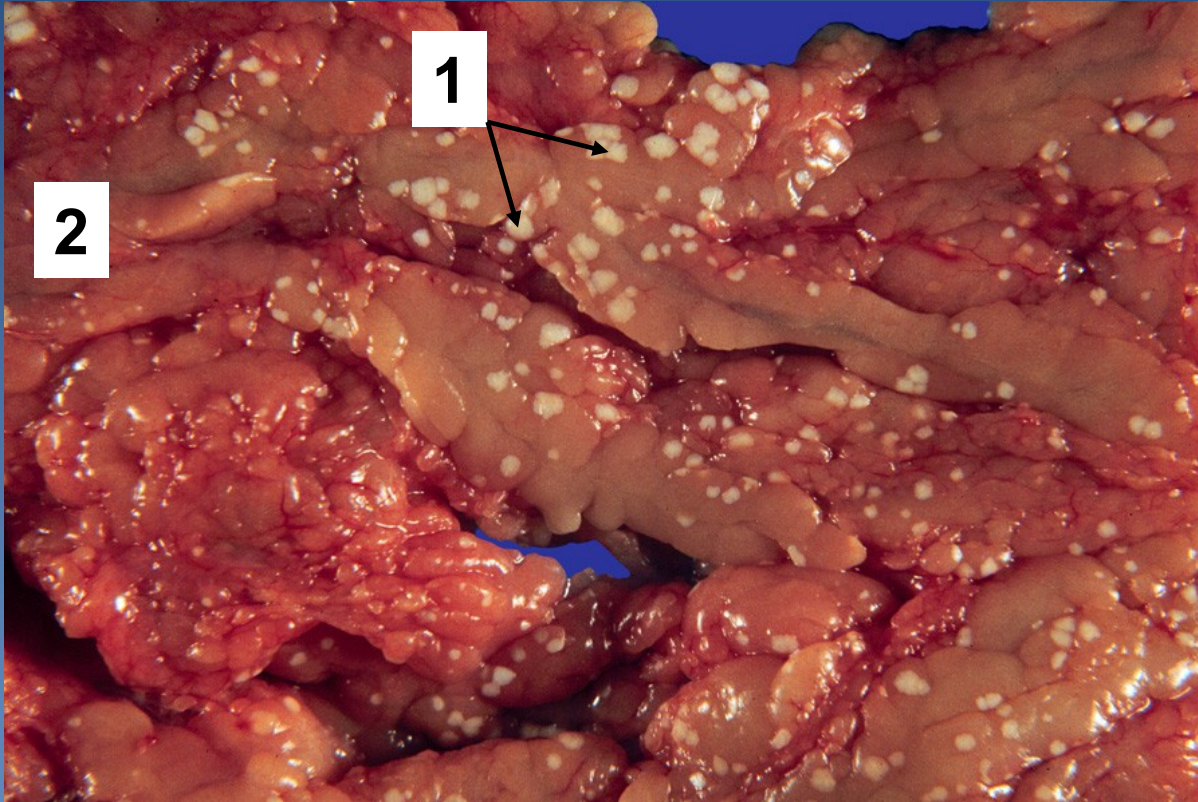
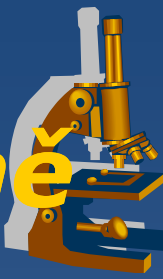Akutní pankreatitida



1. Ložiska nekróz s hemoragickým lemem

2. Okolní parenchym

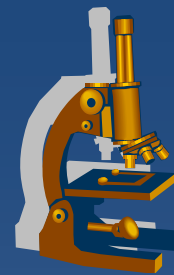
Balserovy nekrózy tukové tkáně



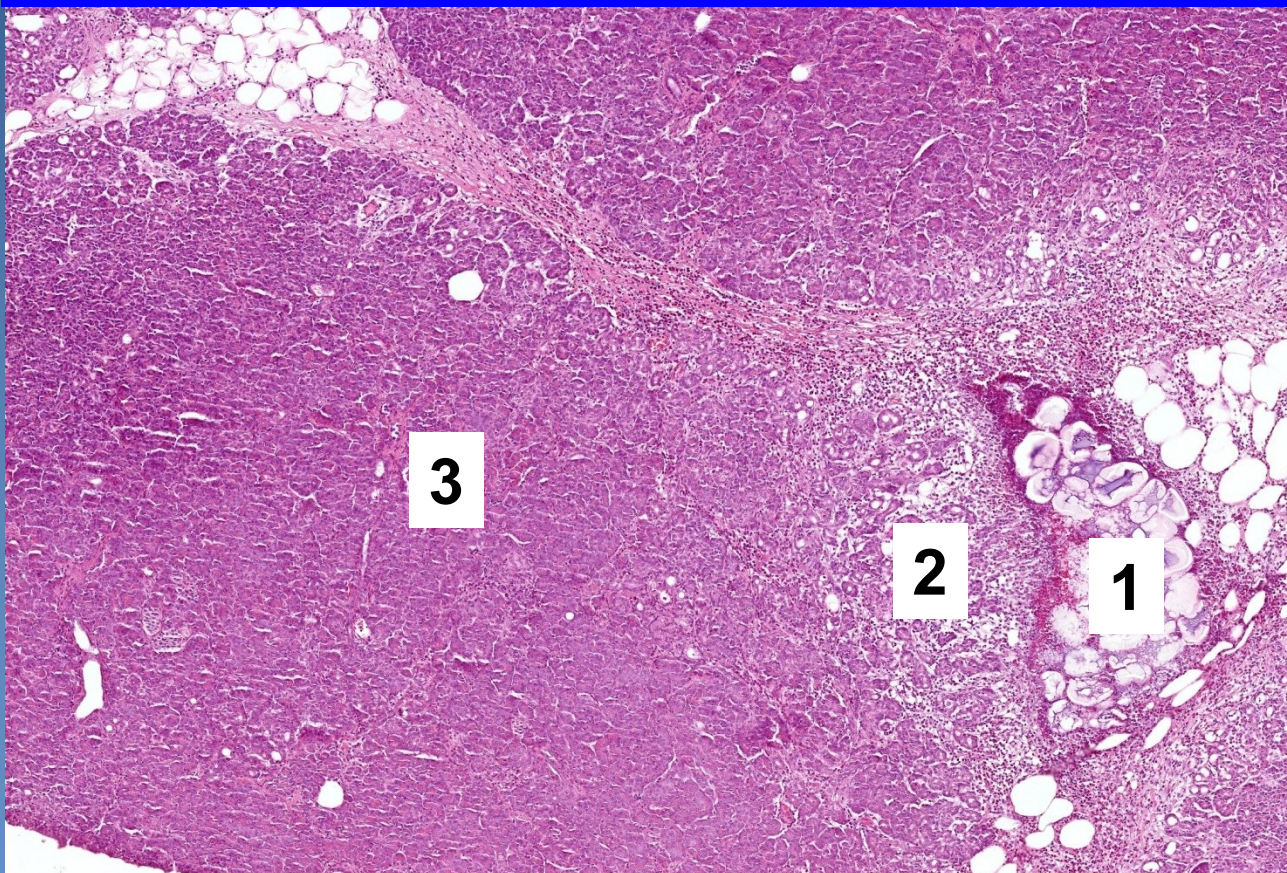
1. Ložiska Balserových nekróz tukové tkáně

2. Okolní tuková tkáň

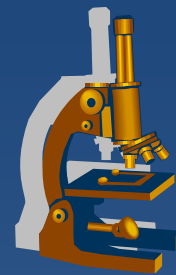
Akutní pankreatitida



1. Ložisko nekrózy
2. Demarkační lem neutrofilů
3. Okolní tkáň pankreatu



Chronická pankreatitida



× klasifikace TIGAR-O (2001):

⇒ **Toxická** (alkohol, urémie, léky)

⇒ **Idiopatická**

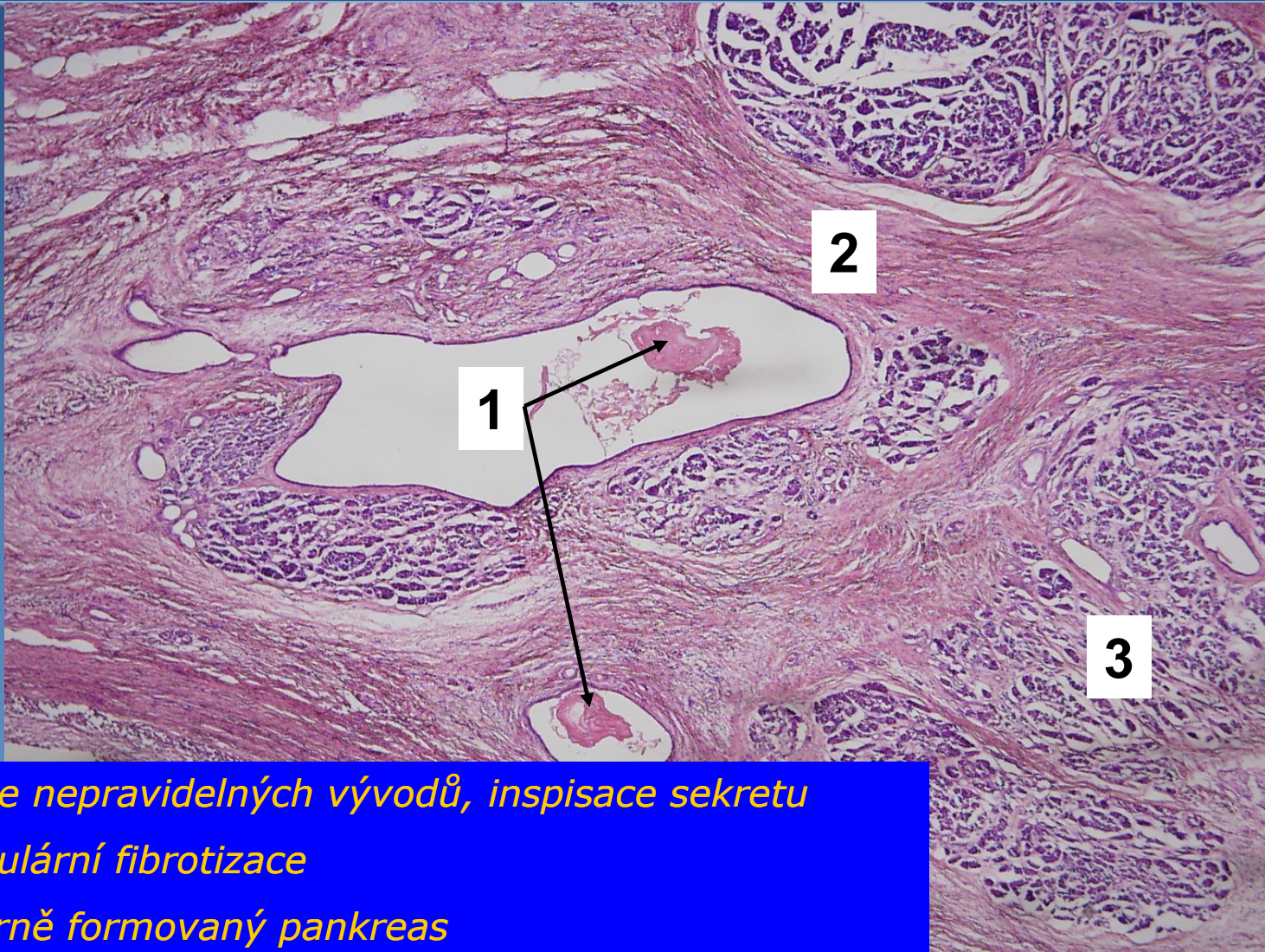
⇒ **Genetická** (hereditární)

⇒ **Autoimunitní**

⇒ **Recidivující**

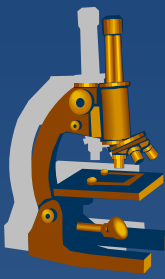
⇒ **Obstruktivní**

Alkoholická pankreatitida



1. Dilatace nepravidelných vývodů, inspisace sekretu
2. Perilobulární fibrotizace
3. Lobulárně formovaný pankreas

Autoimunní pankreatitida



x onemocnění dospělých

⇒ *vyjímečně ve 2. a 3. dekádě*

x predominance mužů

x imituje klinicky a radiologicky karcinom pankreatu

x asociace s jinými autoimunními chorobami

Obstrukční pankreatitida



x obstrukční pankreatitida – histologické znaky:

- ⇒ *difúzní perilobulární a intralobulární fibróza*
- ⇒ *dilatace duktů bez obstrukce, nepravidelností a známek destrukce duktálního epitelu*
- ⇒ *bez známek inspisace sekretu v luminech duktů a kalcifikací*
- ⇒ *hyperplazie duktálního epitelu*
- ⇒ *nekrózy a pseudocysty nepřítomny*

Nádory pankreatu



- x epiteliální
- x neepiteliální
- x sekundární - metastatické

Prekursorové léze invazivního karcinomu pankreatu



- x pankreatická intraepiteliální neoplazie (PanIN)**

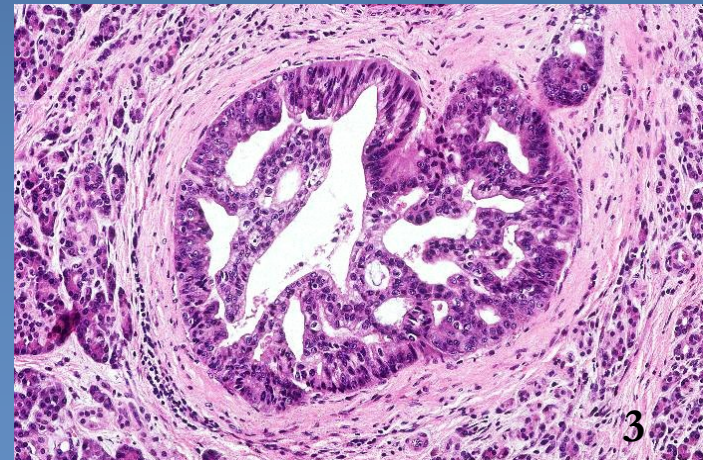
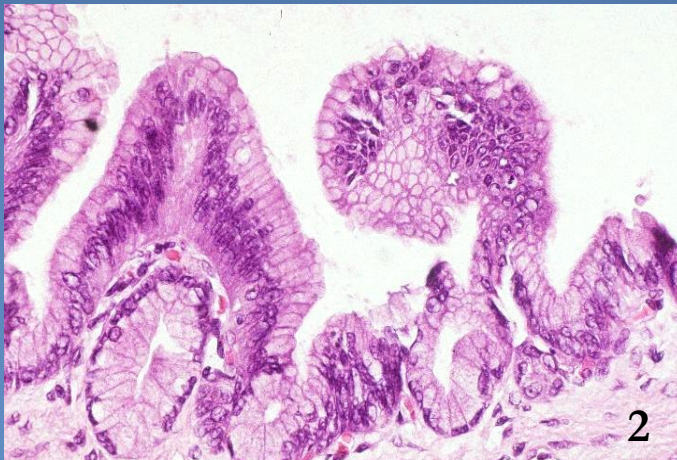
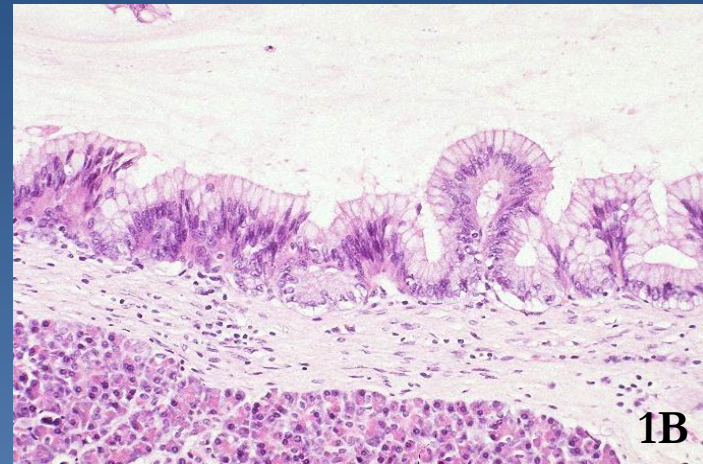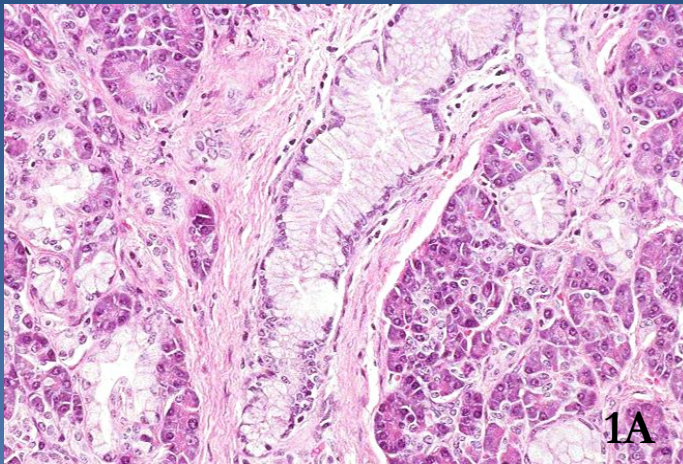
 - ⇒ *prekurzor PDAC mikroskopických rozměrů*

- x mucinózní cystická neoplazie (MCN)**

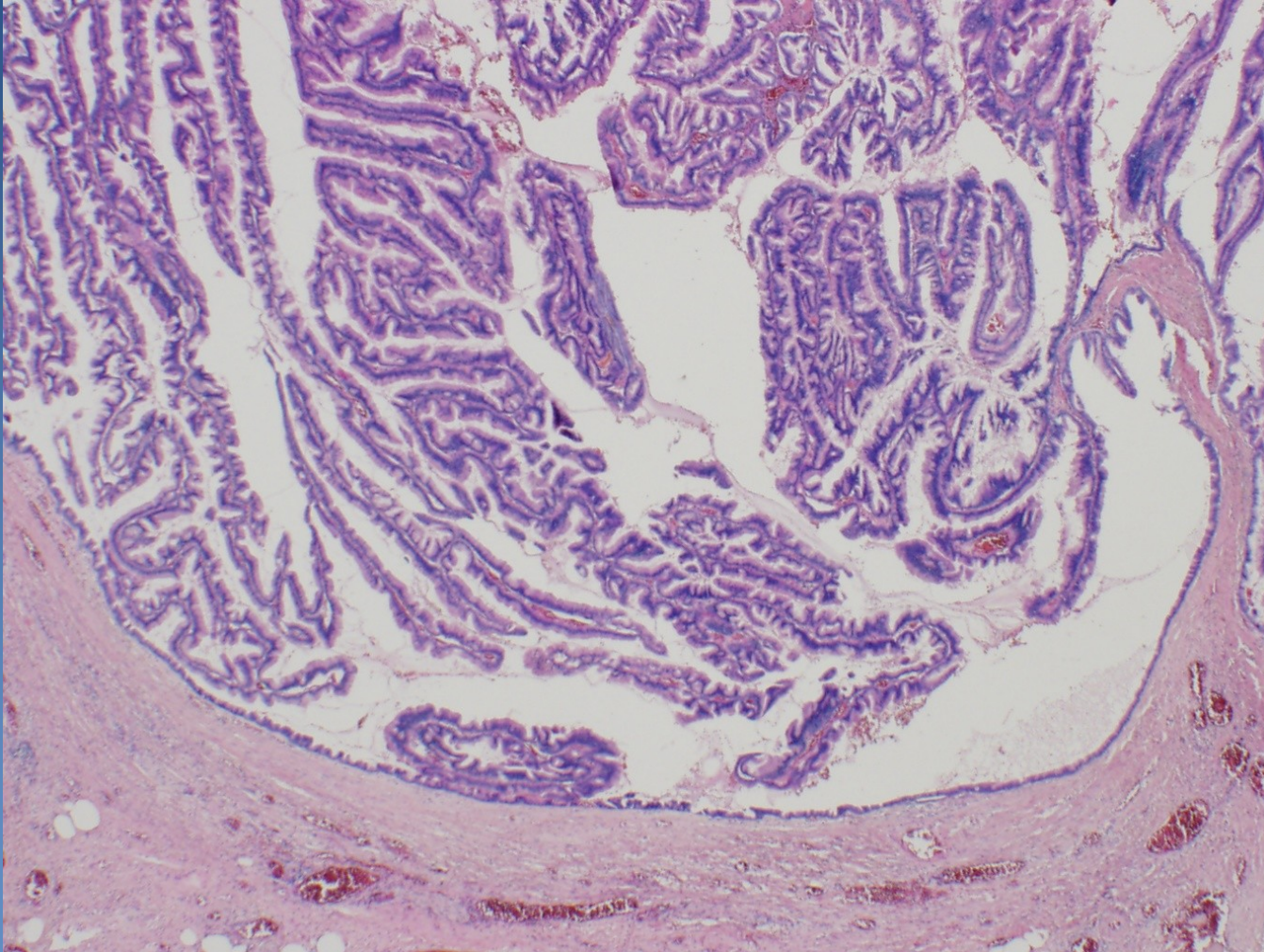
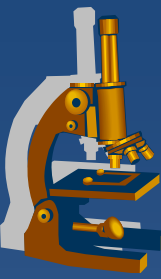
- x intraduktální papilární mucinózní neoplazie (IPMN)**

 - ⇒ *cystické precursorové léze makroskopických rozměrů*

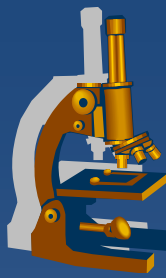
Pankreatická intraepitelová neoplázie (PanIN)



Intraduktální papilární mucinózní neoplázie (IPMN)



Karcinom pankreatu



- × *duktální adenokarcinom* tvoří 85-90% všech pankreatických neoplázií

- × 5. nejčastější příčina úmrtí v souvislosti s nádorovým onemocněním
 - ⇒ *v GIT 2. po kolorektálním karcinomu*

- × rizikové faktory:
 - ⇒ *vyšší věk*
 - ⇒ *genetické faktory*
 - ⇒ *faktory životního stylu:*
 - **kouření, dieta s vysokým obsahem tuku, obezita a nízká fyzická aktivita, expozice chemikáliím**
 - ⇒ *chronická pankreatitida (hereditární i sporadická); (CP)*
 - ⇒ *diabetes mellitus*
 - ⇒ *alkohol nepřímo (indukuje vznik CP)*

Duktální adenokarcinom



x klinika:

⇒ *lokalizace v hlavě pankreatu (60-70%)*

⇒ *bolest břicha*

⇒ *ztráta hmotnosti*

⇒ *žloutenka, pruritus, diabetes mellitus*

⇒ *migrující tromboflebitida*

⇒ *příznaky vyplývající z metastáz a postižení okolních orgánů*

Duktální adenokarcinom



x biologické chování:

⇒ *metastázy lymfogenní do regionálních lymfatických uzlin*

⇒ *hematogenní metastázy v játrech, plicích, kostech*

⇒ *karcinomatóza peritonea*

⇒ *perineurální propagace*

Duktální adenokarcinom



x MAKRO:

⇒ *ve většině případů solidní ložisko v hlavě pankreatu*

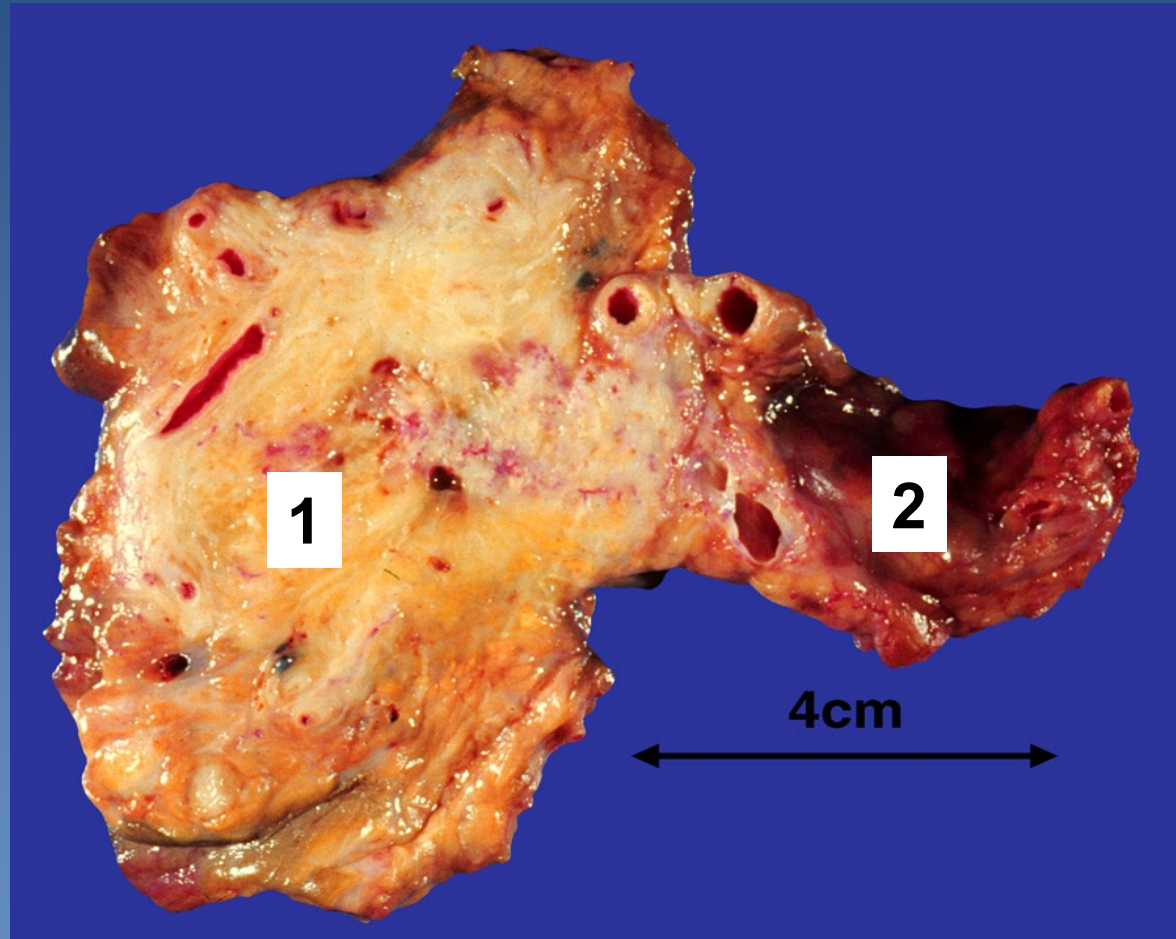
⇒ *nejčastěji průměr 2-3cm*

⇒ *stenóza ductus choledochus*

⇒ *nekrózy nejsou typické*

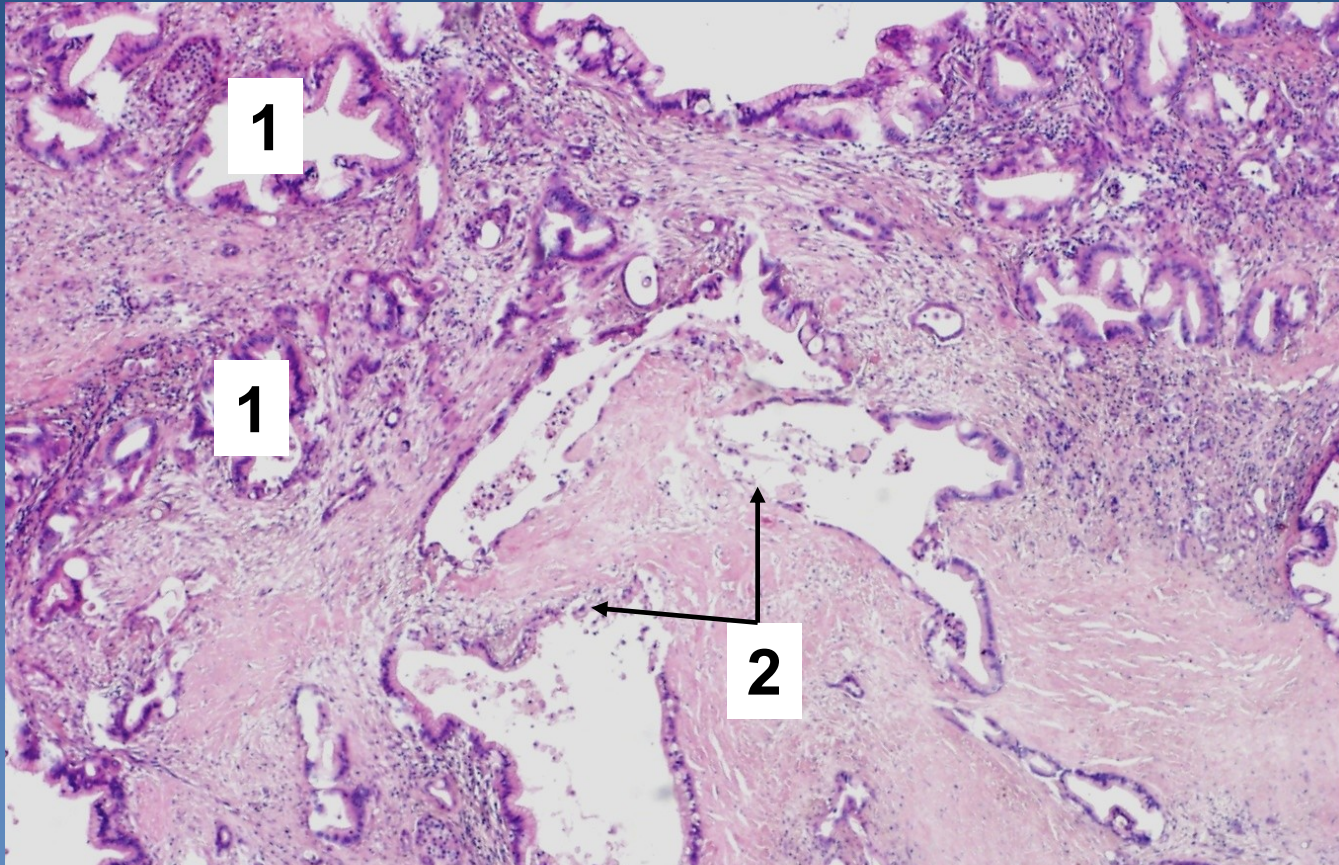
⇒ *bez přítomnosti kalcifikací či pseudocyst*

Karcinom hlavy pankreatu



- 1. Karcinom v hlavě pankreatu*
- 2. Tělo a kauda pankreatu*

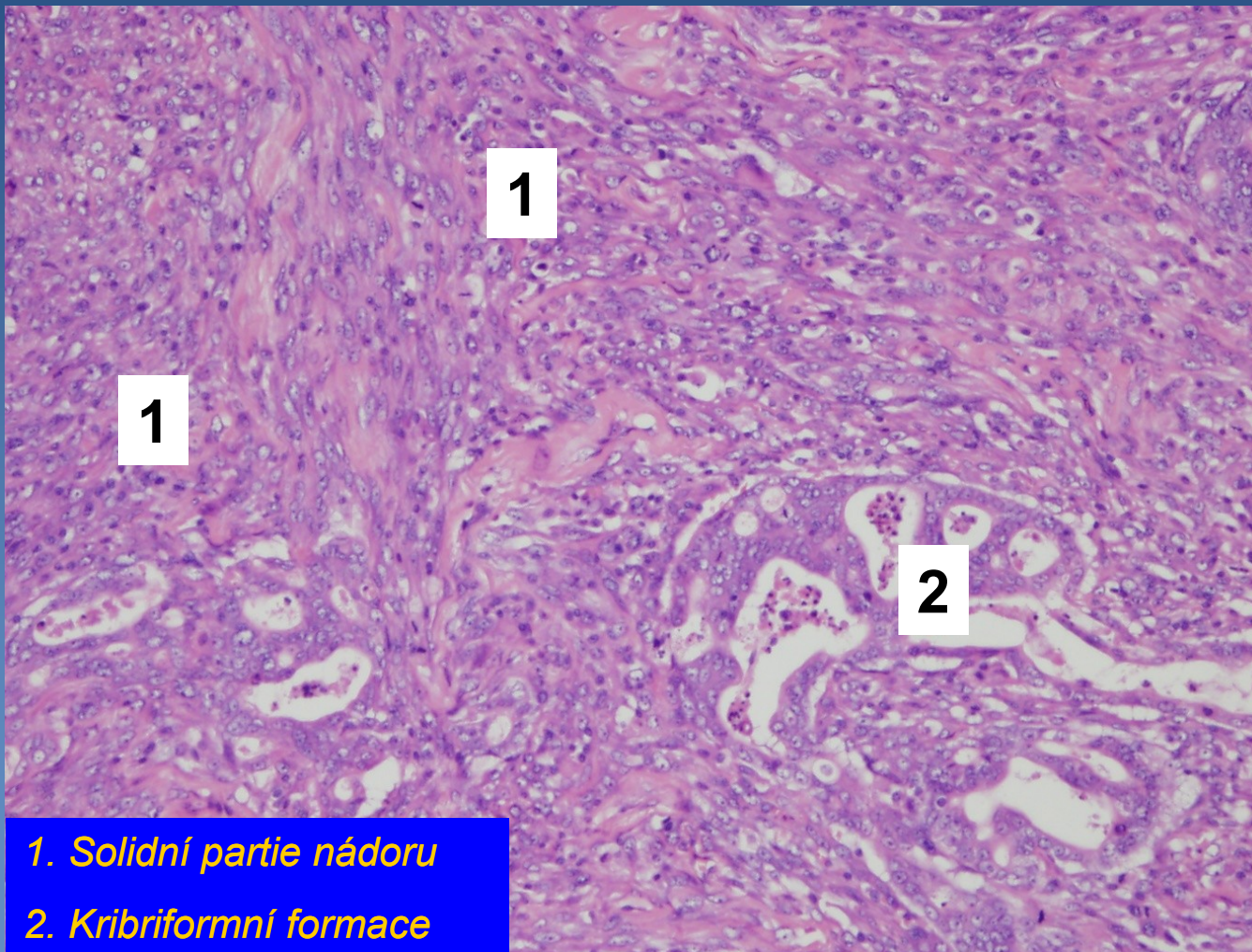
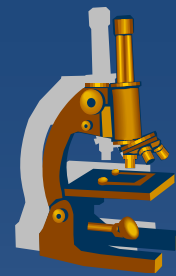
Duktální adenokarcinom



1. Neoplastické duktální formace

2. Fokálně ruptura duktů s makrofágy a detritem intraluminálně

Duktální adenokarcinom – nízce diferencovaný (G3)



- 1. Solidní partie nádoru*
- 2. Kribriformní formace*

Diferenciální diagnóza duktálního adenokarcinomu a chronické pankreatitidy – klinické faktory



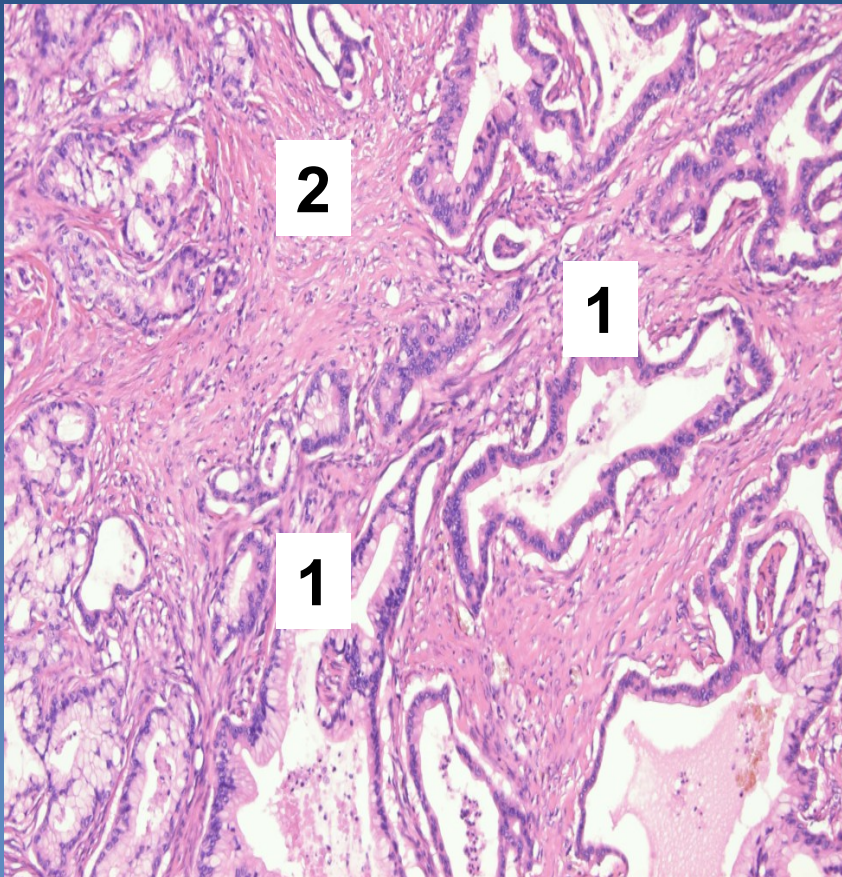
x adenokarcinom:

- ⇒ *starší pacienti*
 - vzácně před 40 rokem věku
- ⇒ *anamnesticky bez známek pankreatitidy či alkoholismu*
- ⇒ *náhlý bezbolestný ikterus*

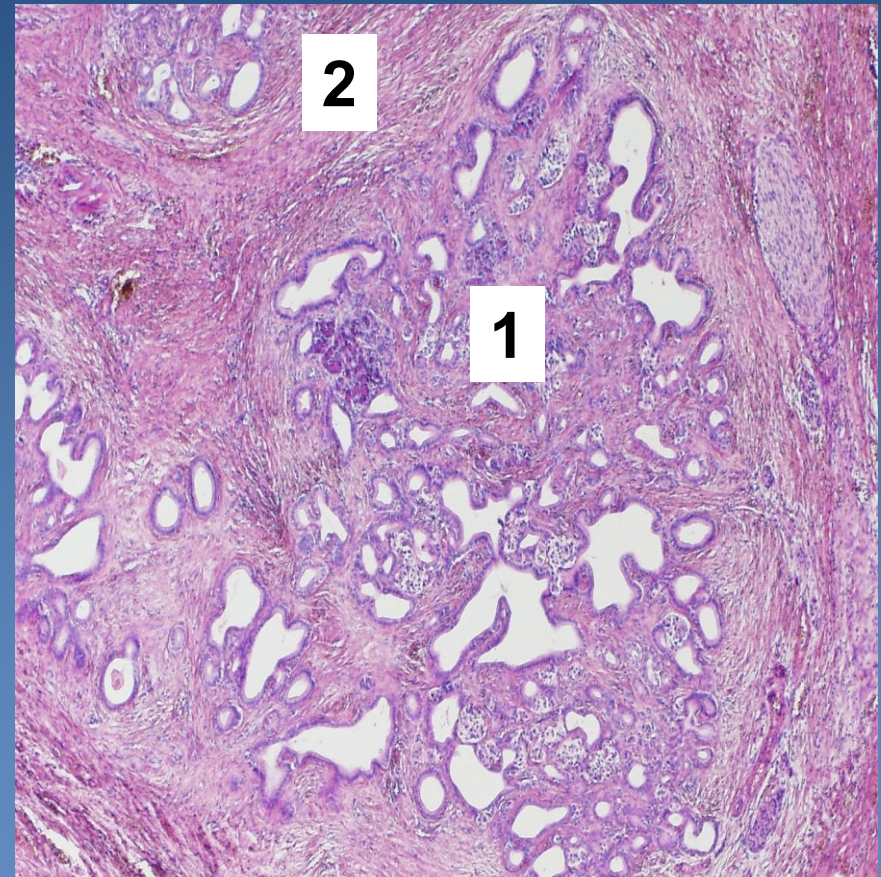
x chronická pankreatitida:

- ⇒ *často u mladších pacientů*
- ⇒ *anamnesticky:*
 - dlouhodobé obtíže
 - relabující akutní pankreatitida
 - abúsus alkoholu
- ⇒ *ikterus až po několika letech onemocnění*

Diferenciální diagnóza duktálního adenokarcinomu a chronické pankreatitidy – mikroskopické nálezy

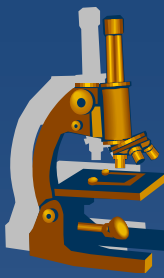


- 1. Nepravidelné iregulární dukty*
- 2. Stromální dezmozplázie*



- 1. Lobulární uspořádání*
- 2. Densní hyalinizované stroma*

Neuroendokrinní neoplázie pankreatu



- × nádory endokrinního pankreatu, APUDomy, nádory z buněk Langerhansových ostrůvků

- × 1 – 2 % pankreatických tumorů

- × 3.-6. decénium

- × klasifikace:
 - ⇒ *neuroendokrinní tumor (NET)*
 - nefunkční pankreatický NET (NET G1, G2)
 - NET G1
 - NET G2

 - ⇒ *neuroendokrinní karcinom (NEC)*
 - velkobuněčný NEC
 - malobuněčný NEC

Neuroendokrinní neoplázie pankreatu



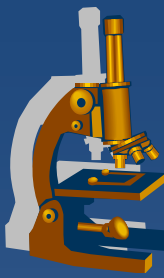
x MAKRO:

- ⇒ *částečně nebo zcela opouzdřené*

- ⇒ *různé barvy (v závislosti na množství stromatu, cév a lipidů):*
 - šedé, hnědé, červené, žluté

- ⇒ *rovnoměrná distribuce v jednotlivých částech pankreatu*

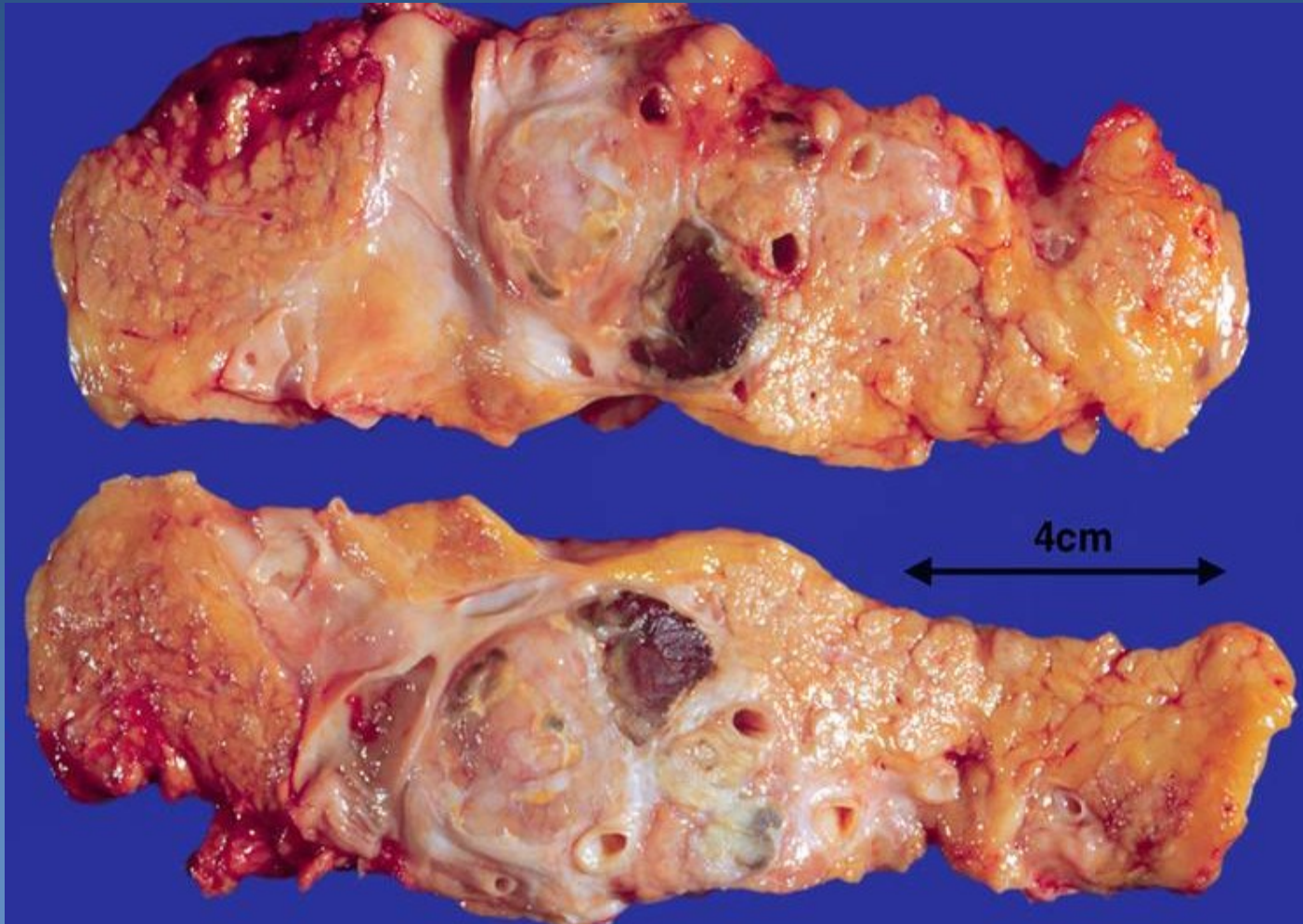
Neuroendokrinní neoplázie pankreatu



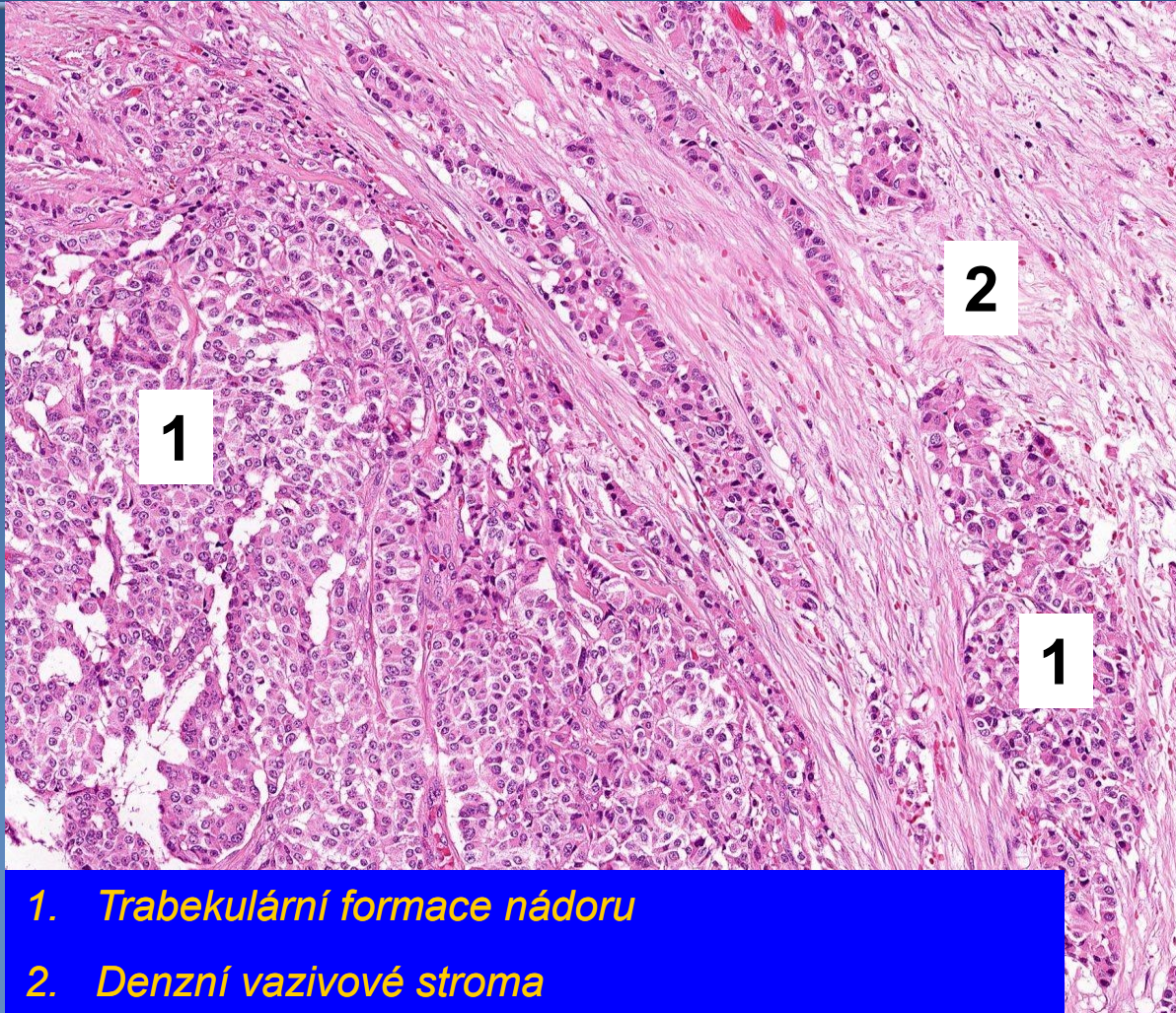
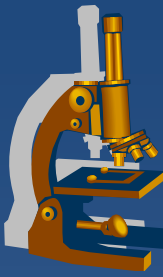
✘ MIKRO:

- ⇒ *pentlicovité, trabekulární, acinární, solidní uspořádání*
- ⇒ *uniformní kulaté či polygonální buňky se světlou až eosinofilní cytoplazmou*
- ⇒ *jádra se zrnitým chromatinem („sůl a pepř“)*
- ⇒ *množství stromatu velmi variabilní*
- ⇒ **IHC:**
 - CEA, synaptophysin, chromogranin, NSE, CD56
 - průkaz příslušných hormonů:
 - insulin, glukagon, serotonin, somatostatin, gastrin

Neuroendokrinní neoplázie pankreatu



Neuroendokrinní neoplázie pankreatu



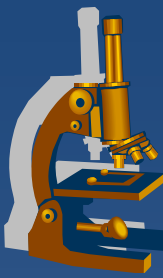
1. Trabekulární formace nádoru
2. Densní vazivové stroma

Patologie dalších endokrinních orgánů



- × hyperfunkce
- × hypofunkce
- × neoplasie (+ případné funkční změny)

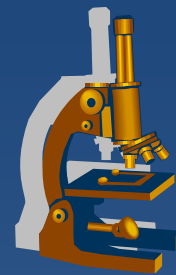
Štítná žláza



HYPERTHYREÓZA:

- x nadprodukce, ↑ sekrece do krve, extrathyreoidální sekrece
- x hyperplazie
 - ⇒ *Graves-Basedowova ch., nodozní struma*
- x hyperfunkční tumor
 - ⇒ *adenom, ca*
- x incipientní autoimunitní thyroiditis
- x dysregulace endokrinní osy

Štítná žláza



MYXEDÉM:

- × **M:Ž 1:10**
- × akumulace mukosubstancí v koriu (i v myokardu, endokardu, cévách), hypercholesterolemie, akcelerace AS
- × suchá, chladná pokožka, tupý výraz, hrubý hlas
- × nesnášenlivost chladu, svalová hypotonie, slabost, sekundární oligo- až amenorea
- × myxedémové kóma, kardiovaskulární insuficience

Thyroiditida

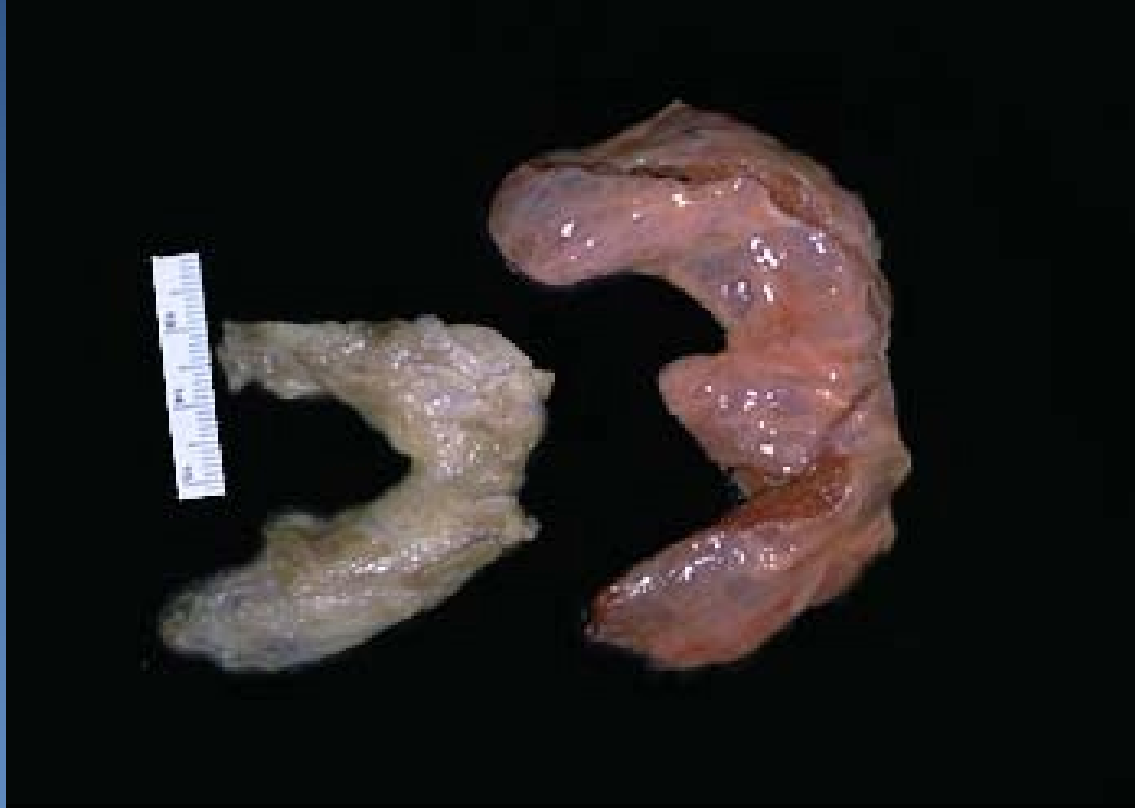

- ✘ akutní záněty vzácné
 - ⇒ *abscedující bakteriální, tbc*

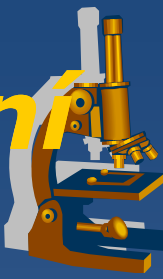
- ✘ subakutní granulomatózní thyroiditida (de Quervainova)
 - ⇒ *bolestivé zvětšení, mikro smíšená zánětlivá celulizace + obrovskobuněčná reakce*

- ✘ chronická sklerozující t. (Riedelova)
 - ⇒ *denzní fibrotizace, dif. dg. x ca*

Chronická thyreoiditida




Chronická lymfoplasmocelulární thyreoiditida



- x orgánově specifický autoimunitní zánět
- x různé protilátky
 - ⇒ x peroxidáze, thyreoglobulinu, aj.
- x časná fáze zvětšení + hyperfunkce
- x později hypofunkce
- x ↑ riziko malignit
 - ⇒ MALT lymfomy, papilární karcinom štítnice

Chronická lymfoplasmocelulární thyreoiditida



✘ MAKRO:

⇒ *nehomogenní, tužší, se světlými úseky*

✘ MIKRO:

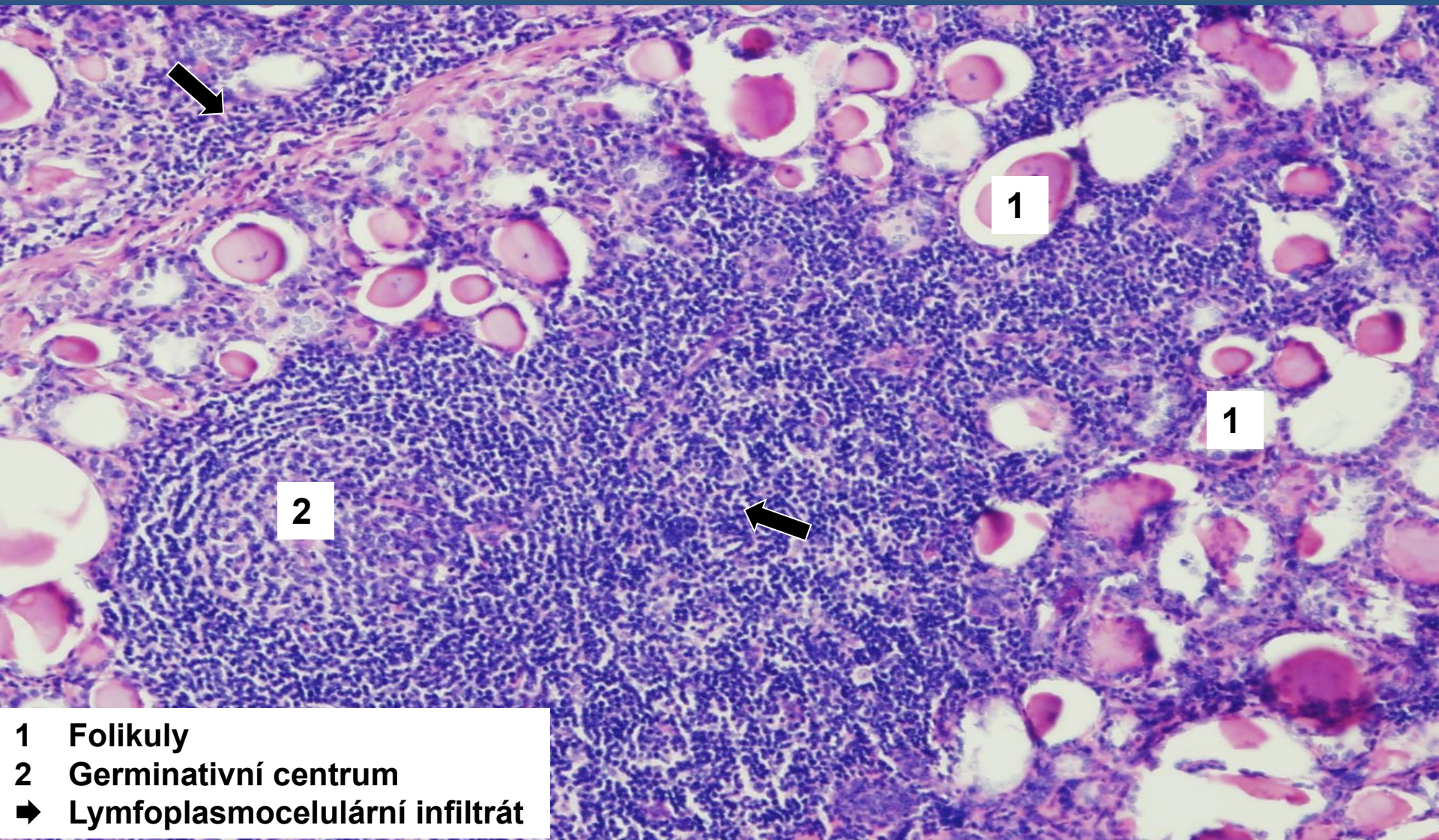

⇒ *denzní lymfoplasmocytární infiltrát, novotvorba lymfatických folikulů*

⇒ *onkocytární transformace epitelí folikulů*

- *oxyfilní cytoplasma, větší jádro, nápadnější jádérko*

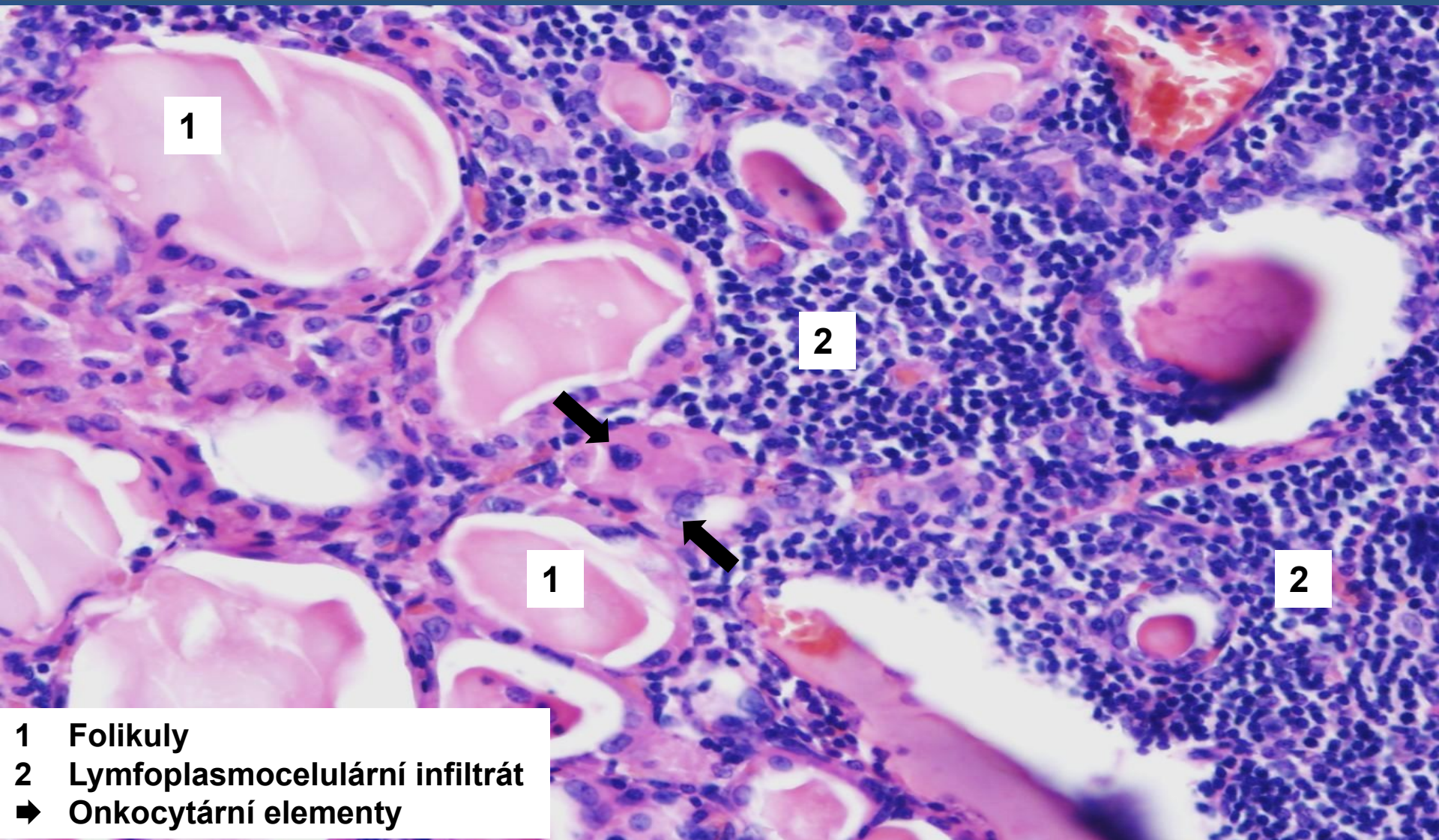

✘ různý stupeň fibrotizace

Chronická lymfoplasmocelulární thyreoiditida



- 1 Folikuly
- 2 Germinativní centrum
- ➡ Lymfoplasmocelulární infiltrát

Chronická lymfoplasmocelulární thyreoiditida



1

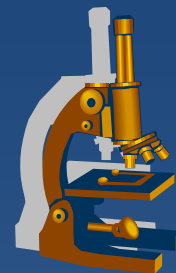
2

1

2

- 1 Folikuly
- 2 Lymfoplasmocelulární infiltrát
- ➔ Onkocytární elementy

Hyperplazie štítné žlázy



- × autoimunitně zprostředkovaná Graves-Basedowova choroba
- × difuzní parenchymatózní toxická struma (struma > 60g)
- × IgG autoproti látka se váže na receptor pro TSH – LATS (long-acting thyroid stimulator)
- × adenomatoidní uzly
 - ⇒ *v terénu nodozní strumy, neopouzdržené, někdy obtížně odlišitelné od adenomu*

Hyperplazie štítné žlázy



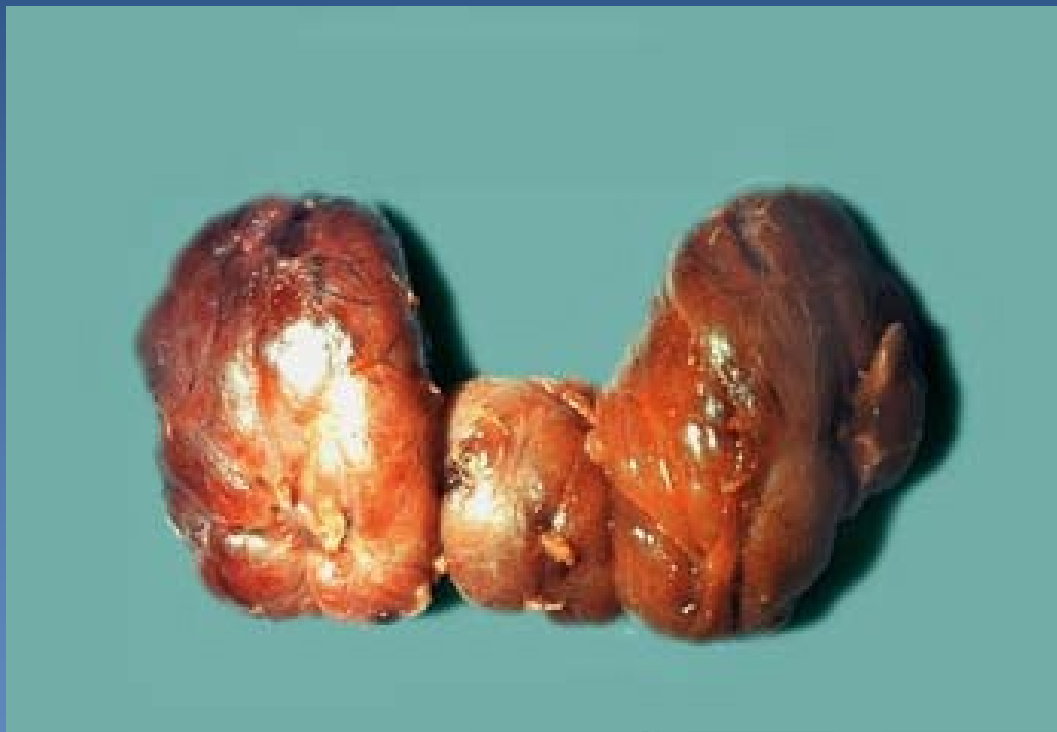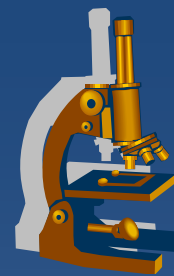
x MAKRO:

⇒ *symetrické difuzní zvětšení, červenohnědá, „masitá“*

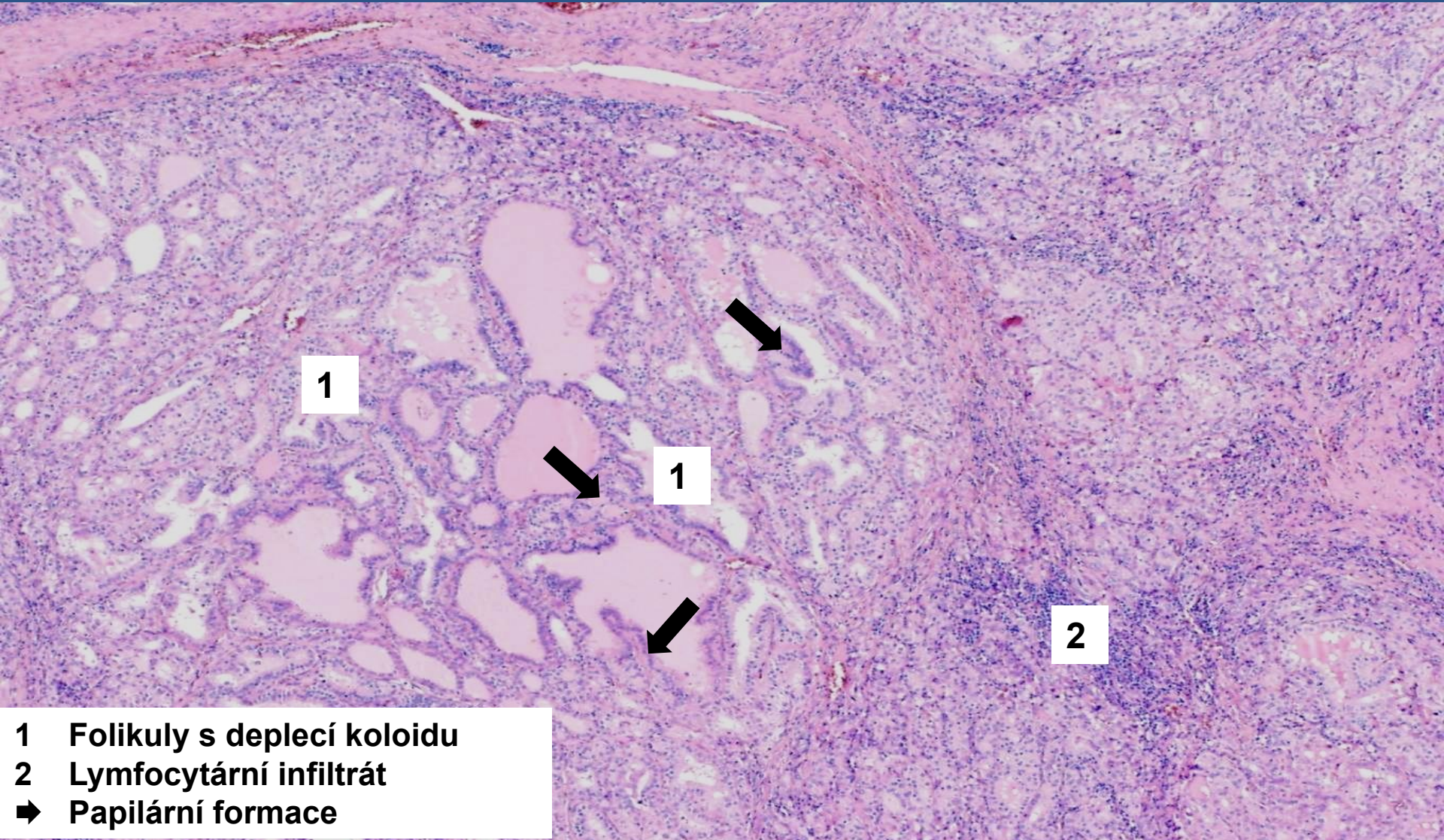
x MAKRO:

⇒ *vysoké hyperplastické folikulární bb., papilární formace, ↓ množství koloidu, četné resorpční vakuoly, ložisková lymfocytární infiltrace*

Hyperplazie štítné žlázy



Hyperplazie štítné žlázy



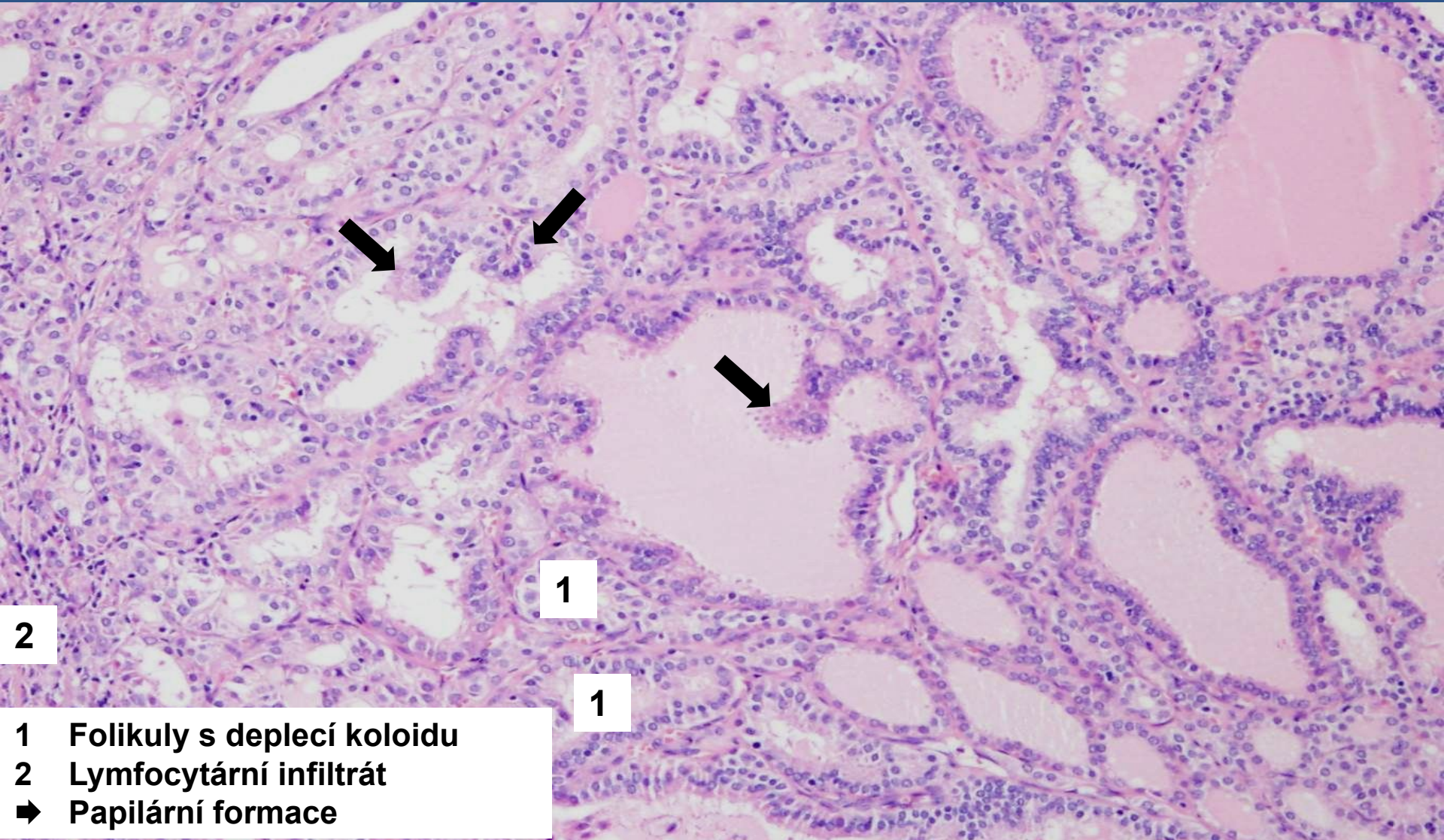
1

1

2

- 1 Folikuly s deplecí koloidu
- 2 Lymfocytární infiltrát
- ➔ Papilární formace

Hyperplazie štítné žlázy



2

1

1

- 1 Folikuly s deplecí koloidu
- 2 Lymfocytární infiltrát
- ➔ Papilární formace

Koloidně-nodózní struma



- × nedostatek jódu, strumigeny aj. → aktivace hypothalamo-hypofyzárně-thyreoidální osy
- × nepravidelná aktivace, reaktivní a regresivní změny
- × nodózní transformace
- × převážně eu- či mírně hypofunkční

Koloidně-nodózní struma



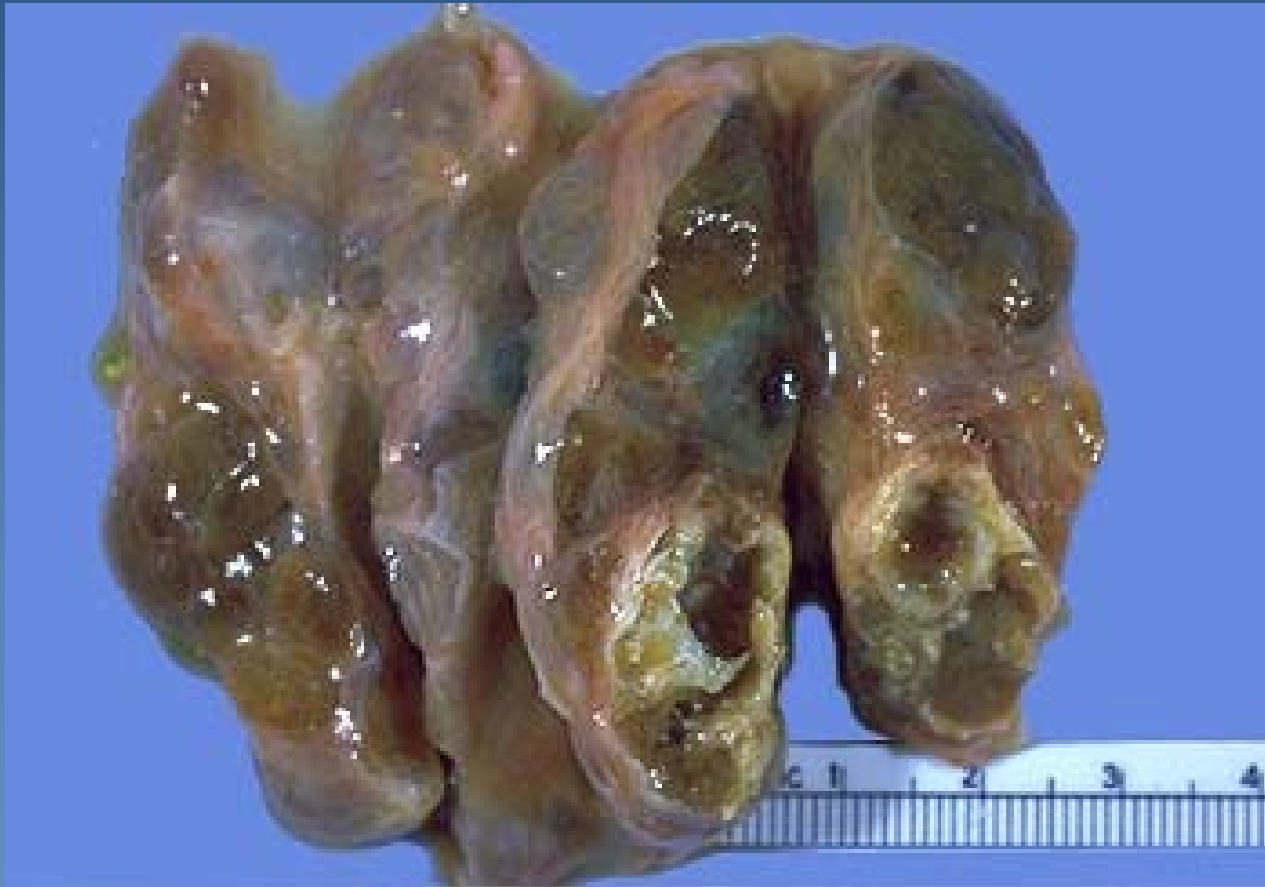x MAKRO:

- ⇒ *nepravidelně uzlovitá, zrnitá, nažloutlá (dilatované folikuly – „medová“ struma),*
- ⇒ *četné regresivní změny – hemoragie, cysty, fibrotizace, kalcifikace*

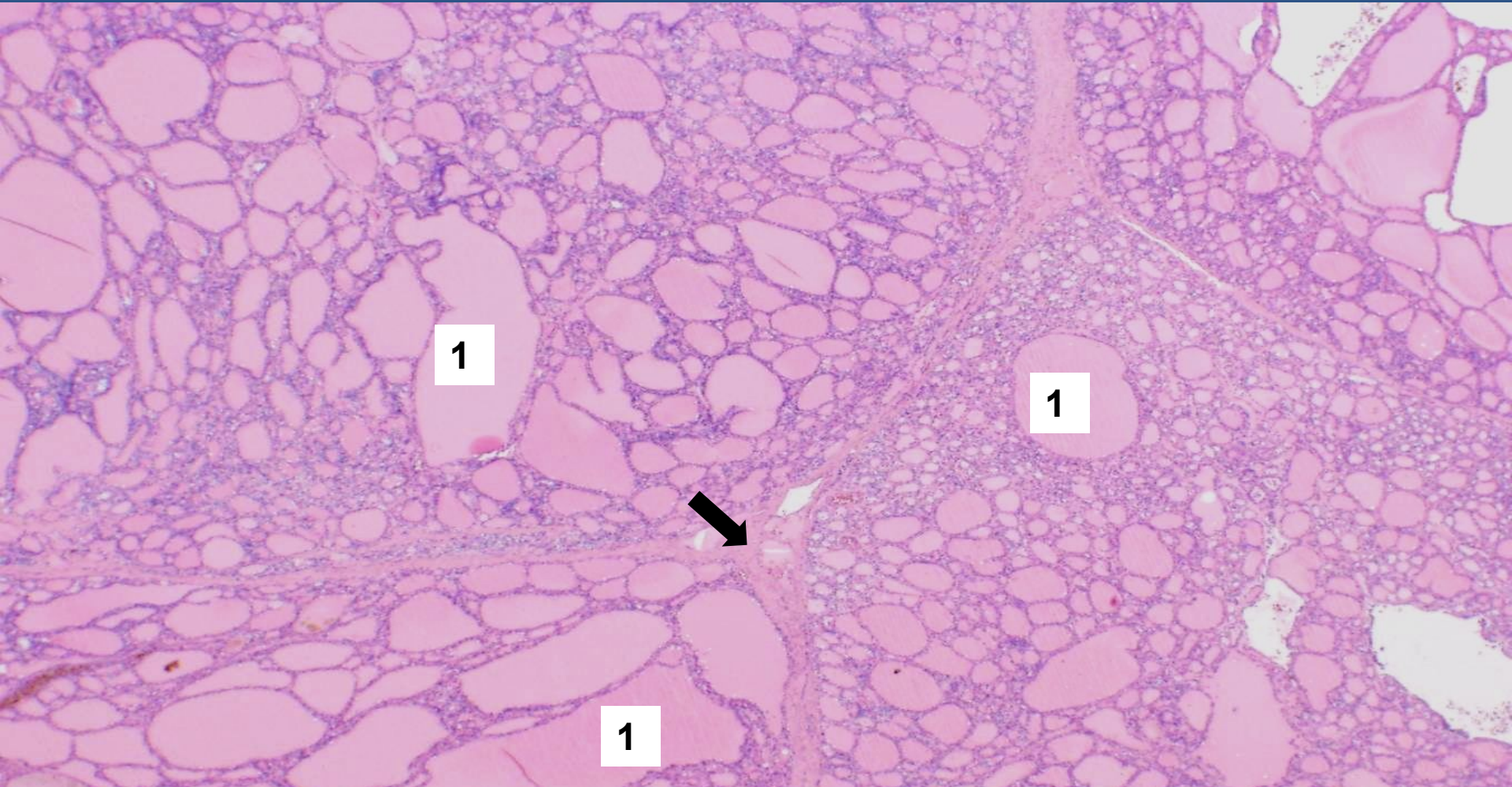
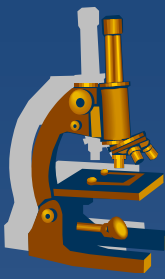
x MIKRO:

- ⇒ *dilatované folikuly vyplněné koloidem, minimum resorpčních vakuol, oploštělé epitelie*

Koloidně-nodózní struma

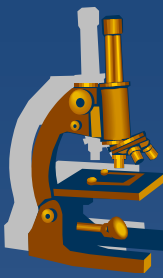


Koloidně-nodózní struma



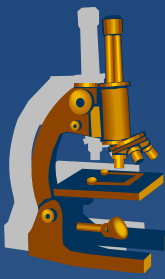
- 1 Folikuly vyplněné koloidem
- ➔ Vazivová septa oddělující jednotlivé noduly

Nádory štítnice



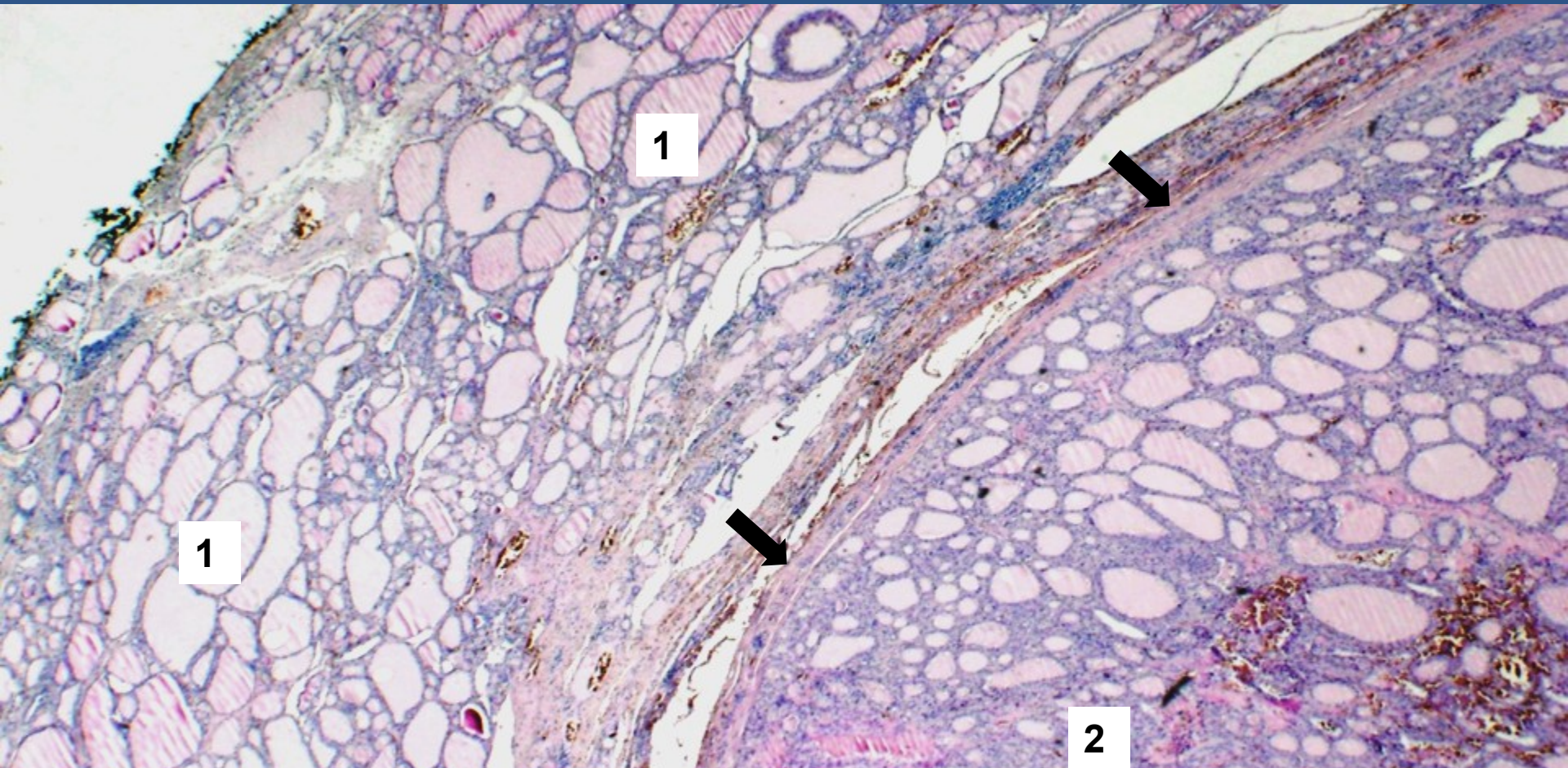
- ✗ adenomy s různou strukturou
 - ⇒ *folikulární, onkocytární, aj.)*
- ✗ karcinomy
 - ⇒ *papilární, folikulární, medulární – z parafolikulárních C bb., anaplastický*
- ✗ maligní lymfomy, sekundární tu, aj.

Folikulární adenom



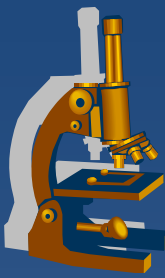
- x převážně solitární
- x pouzdřený
- x tlaková atrofie okolního parenchymu
- x dif. dg. x folikulární karcinom
 - ⇒ *histologická struktura obdobná, nutný průkaz transkapsulární invaze do okolní tkáně štítnice a/nebo angioinvaze*
- x diagnóza pouze z kompletní biopsie
- x cytologie – dobře difer. folikulární neoplasie

Folikulární adenom



- 1 Parenchym štitné žlázy s folikuly
- 2 Struktury adenomu
- ➔ Vazivové septum (ohraničení adenomu)

Papilární adenokarcinom



- × nejčastější maligní nádor štítnice
- × ženy 25-50 let, i u dětí, adolescentů
- × ↑ incidence (lepší diagnostika)
- × solitární i multifokální
- × subtypy dle histologické struktury
 - ⇒ *papilární, folikulární, sklerozující, aj.*
- × diagnostika dle cytologické morfologie

Papilární adenokarcinom



× MAKRO:

⇒ *světlé ložisko*

× MIKRO:

⇒ *matnicová jádra*

- světlejší, excentrické drobné jádérko, často „naštípnutá“ jádra (kávové zrno), překrývání jader

⇒ *papilární formace s oj. mikrokalcifikacemi*

Papilární adenokarcinom



- ✗ mikrokarcinom

- ⇒ náhodně zachycený, < 1 cm, velmi dobrá prognóza

- ✗ horší prognóza

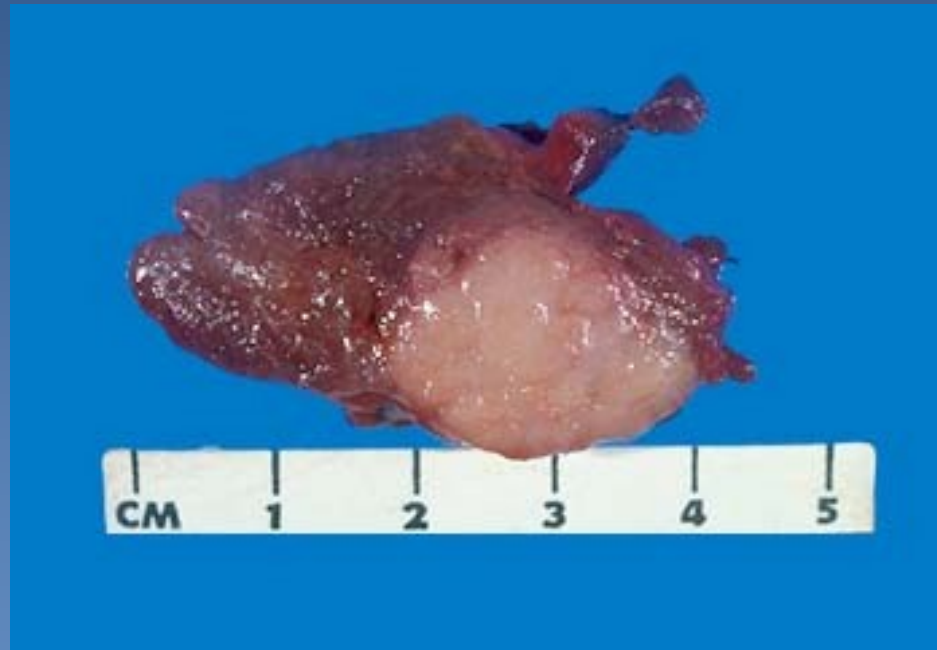- ⇒ u mužů

- ⇒ starších pac.

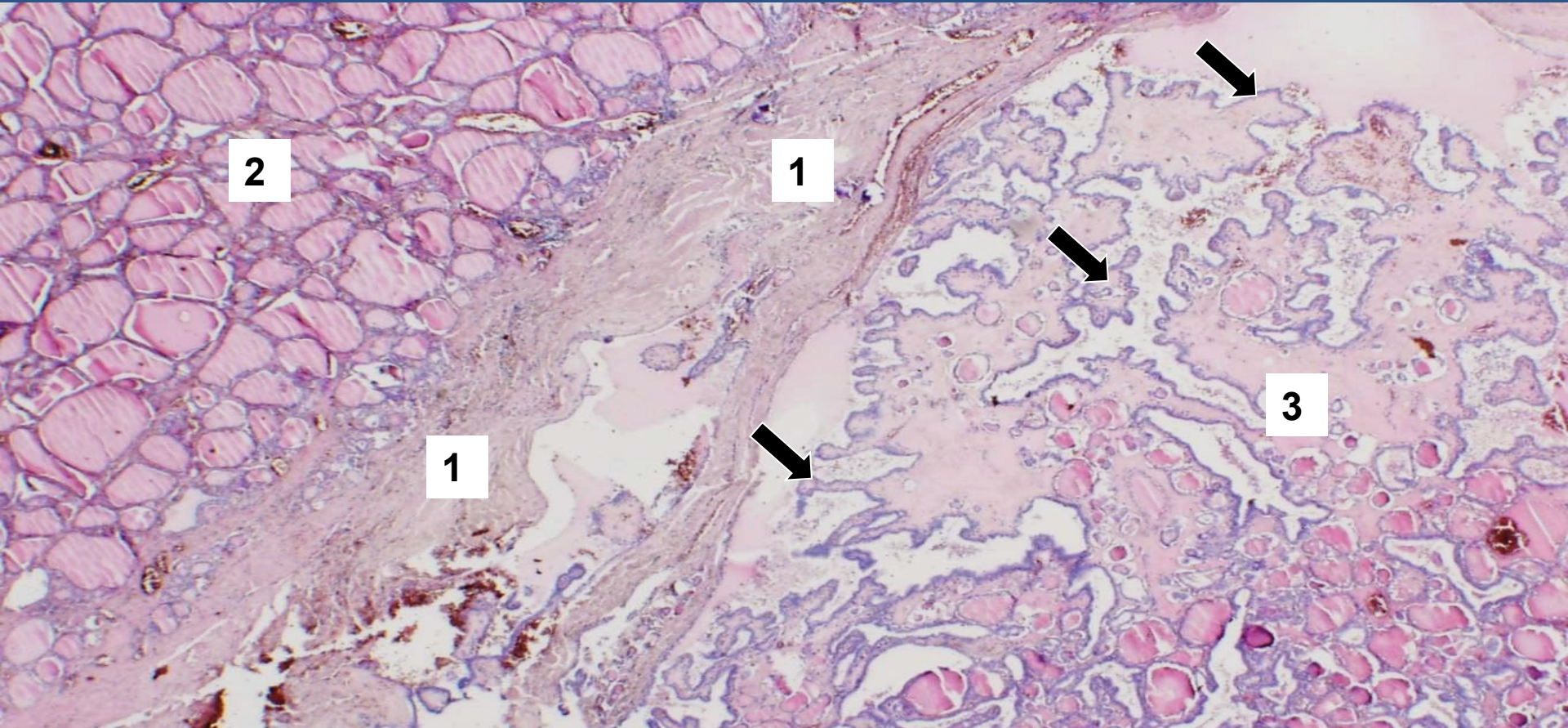
- ⇒ ca se šířením mimo štítnici

- ✗ meta do regionálních LU, plic

Papilární adenokarcinom

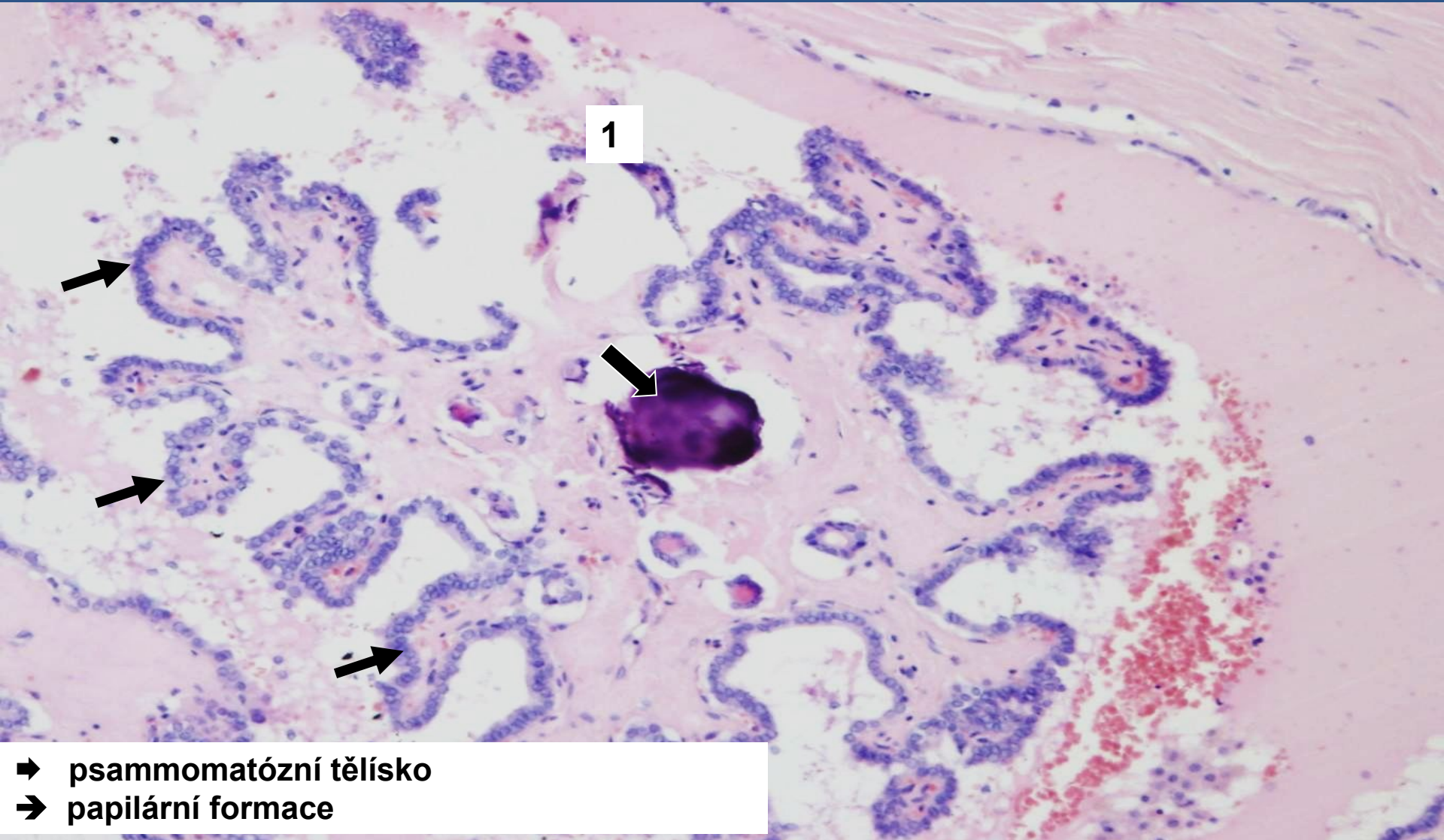


Papilární adenokarcinom



- 1 vazivové pouzdro
- 2 normální parenchym štítné žlázy
- 3 struktury adenokarcinomu
- ➔ papilární formace

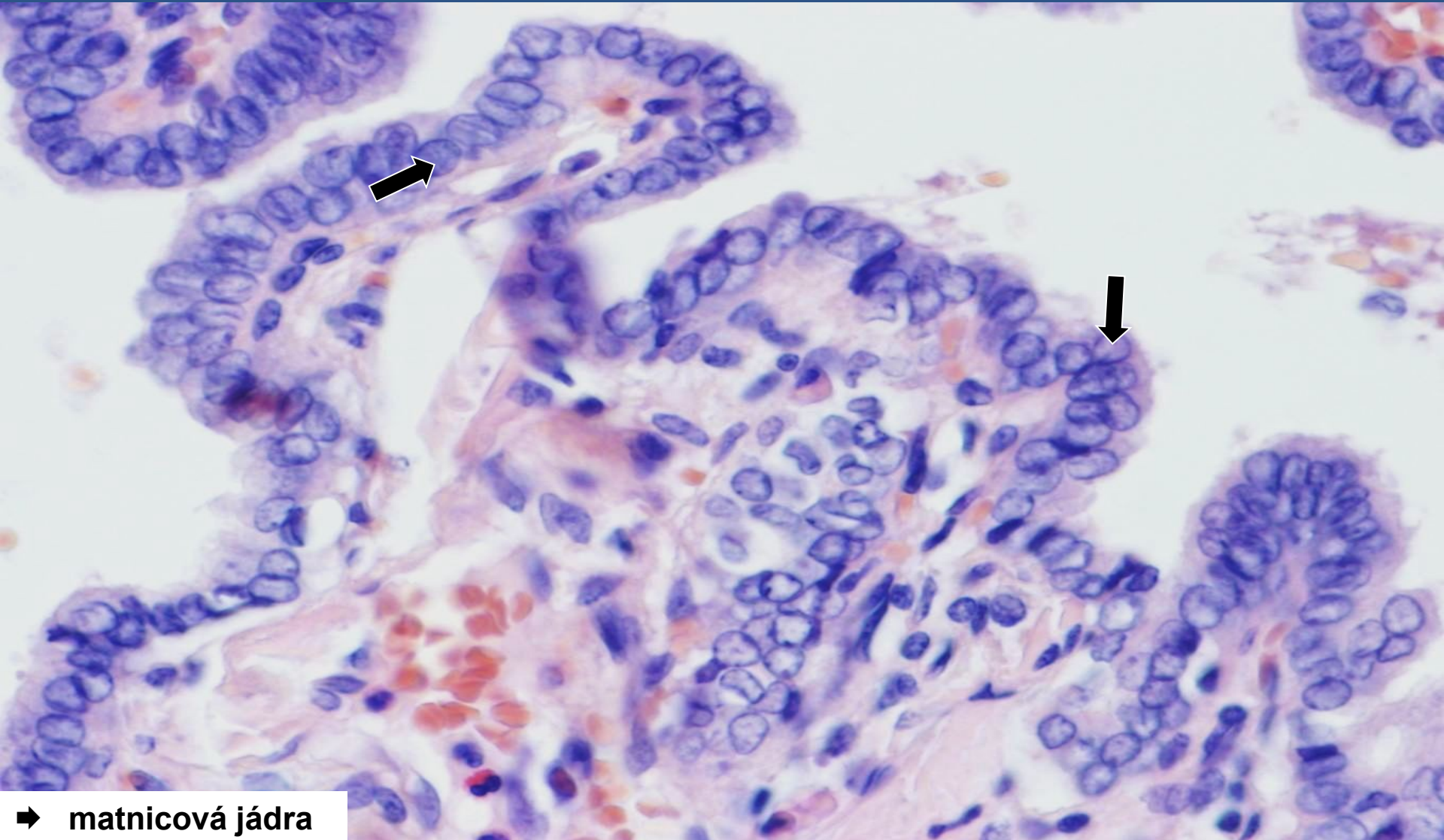
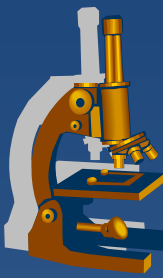
Papilární adenokarcinom



1

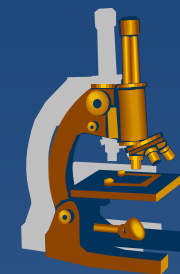
- ➔ psammomatózní tělísko
- ➔ papilární formace

Papilární adenokarcinom



➔ matricová jádra

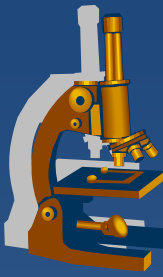
Patologie nadledvin



x patologie kůry nadledvin

- ⇒ *nekróza (hemoragická)*
- ⇒ *záněty (tbc, intersticiální nehnisavá)*
- ⇒ *hyperplazie (difuzní, nodulární)*
- ⇒ *nádory*
 - benigní (adenomy, myelolipom)
 - primární maligní (adrenokortikální karcinom)
 - sekundární maligní (meta ca plic, mammy, ledvin, ...)

Patologie nadledvin



× patologie dřeně nadledvin

⇒ *hyperplazie (u MEN sy)*

⇒ *nádory*

- neuroblastom
- ganglioneurom
- feochromocytom

Feochromocytom



- × z chromafinních buněk dřeně nadledvin
 - ⇒ *chromafinní paragangliom*
 - ⇒ *i extraadrenální*
- × produkce katecholaminů
- × symptomy:
 - ⇒ *hypertenze (i záchvatovitá), tachykardie, bledost, pocení, bolesti hlavy*
- × riziko mozkové hemoragie
- × častější 4.-5. dekáda, lze i u dětí
- × 90% benigní chování

Feochromocytom



x MAKRO:

⇒ *ohraničené světlé ložisko různé velikosti (g-kg), možné regresivní změny (hemoragie, nekrózy)*

x MIKRO:

⇒ *jemné kapilarizované stroma*

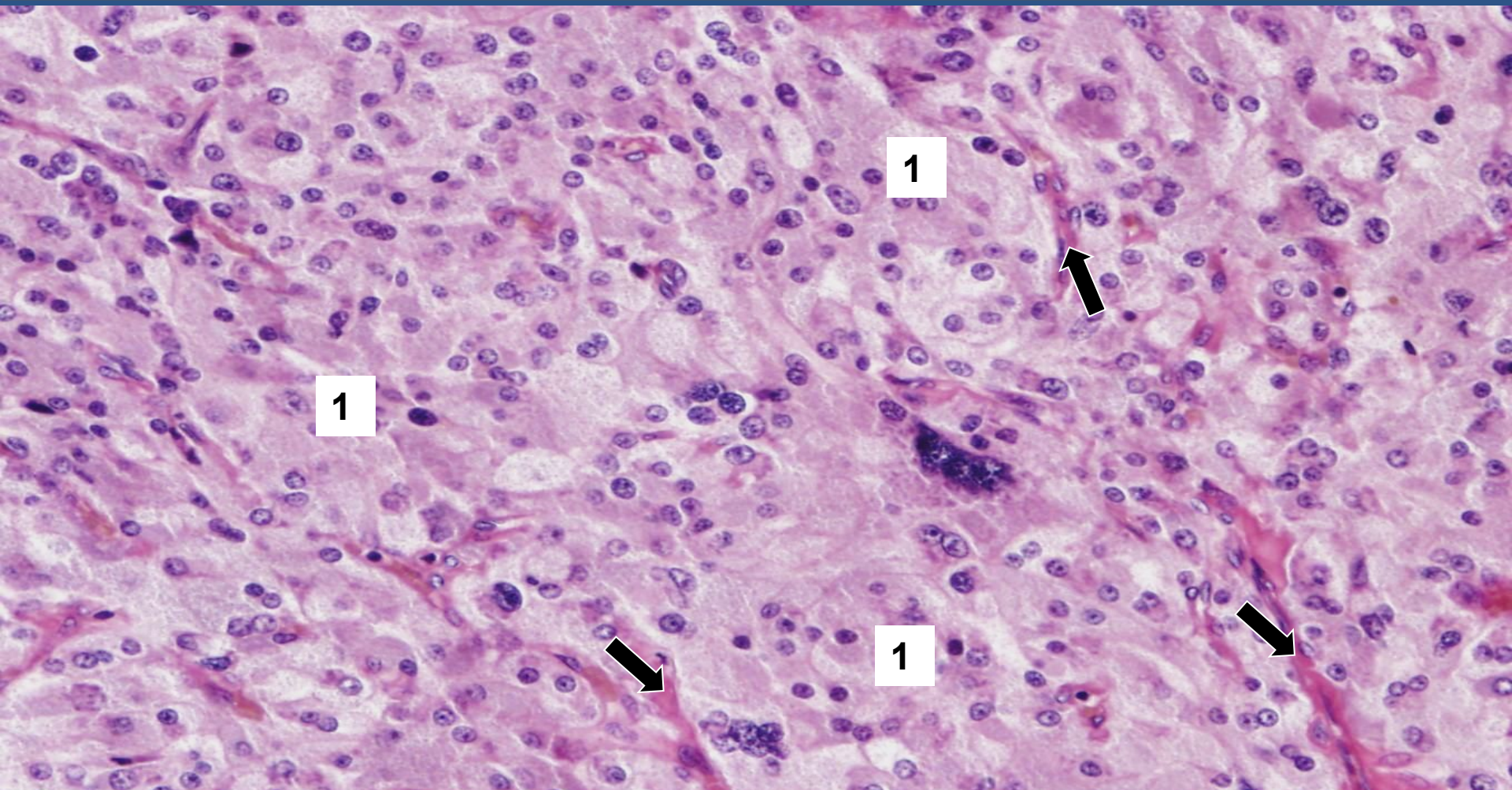
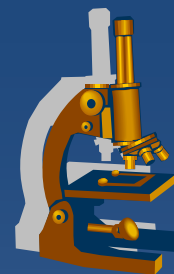
⇒ *trabekuly, solidní aciny*

⇒ *objemné bb. s granulovanou cytoplasmou, neurosekreční granula*

⇒ *nukleární atypie nejsou známkou malignity*

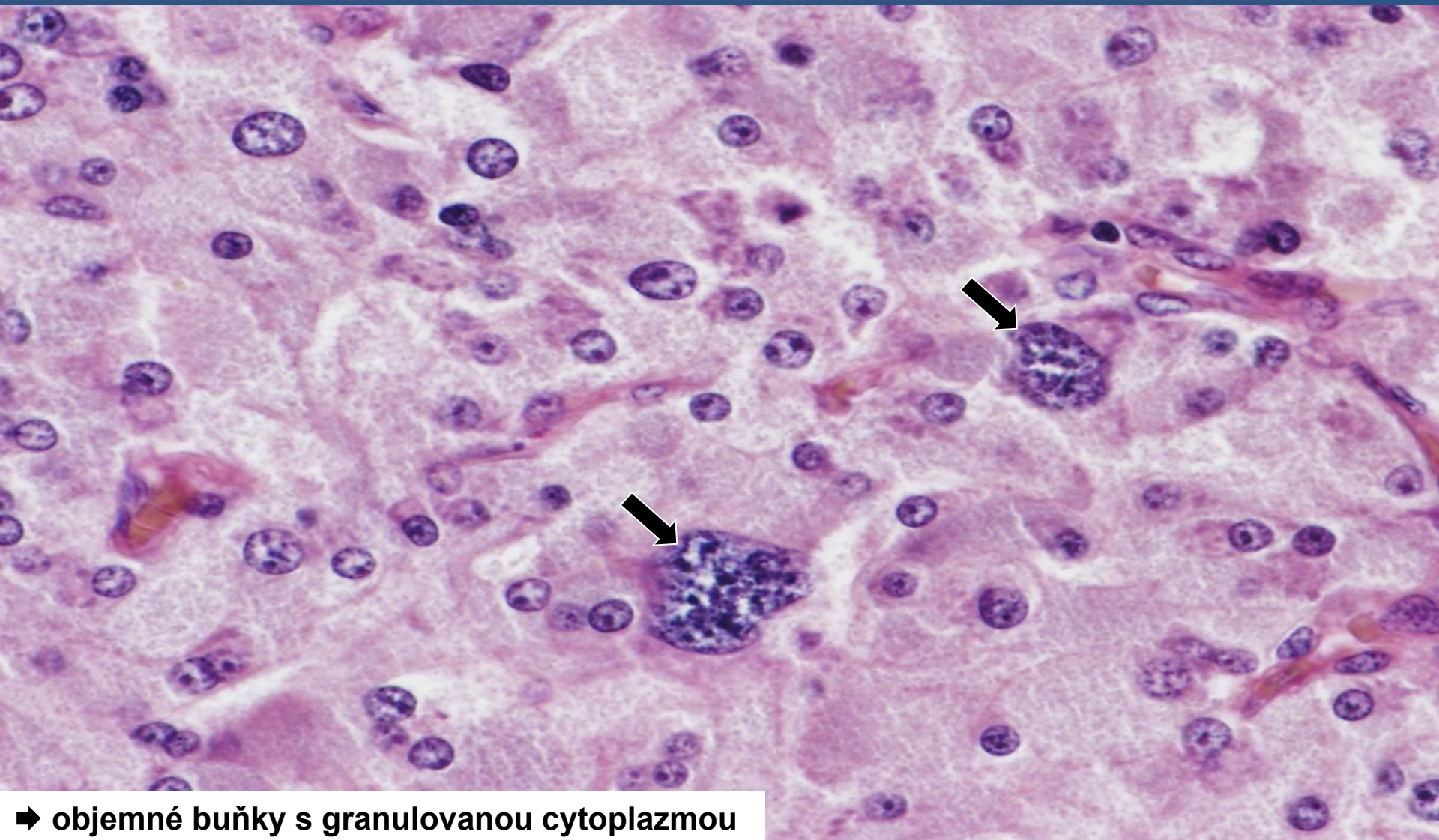
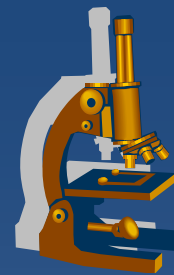
x jednoznačná malignita až s metastázami

Feochromocytom



- 1 trabekuly
- ➔ kapilarizované stroma

Feochromocytom



➔ objemné buňky s granulovanou cytoplazmou