


Fyziologie srdce



**KEEP
CALM
AND...**

...ok, not THAT calm !

Funkce

Srdce je pumpa :

Funkcí srdce je přečerpávání (pumpování) krve do cévního systému. Protože cévní systém je uzavřený, srdce vytváří klesající tlakový gradient na začátku a na konci cévního systému, který je hnací silou pro tok krve cévami.

Srdeční aktivita

- Elektrická – srdeční buňky jsou schopné vytvářet akční potenciál a vést vzruch (EKG, VKG,...)
- Mechanická – pumpa, kontrakce srdečního svalů (FKG, TK, pulzová vlna, ultrazvuk)

Morfologie

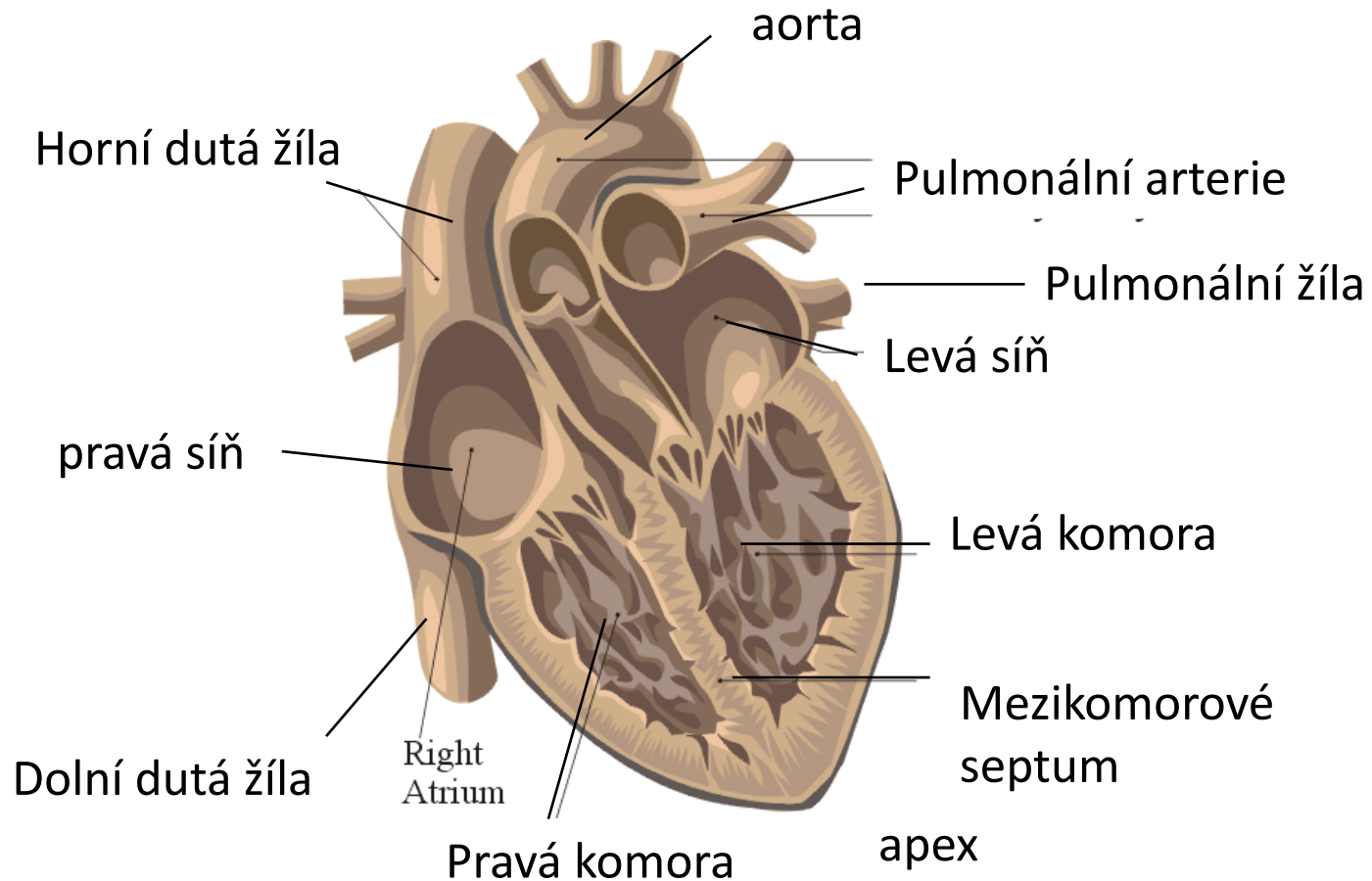


trochu komplikovanější, než se zdá....

Morfologie – stavba srdce

Pravé a levé srdce jsou sériově zapojené pumpy.

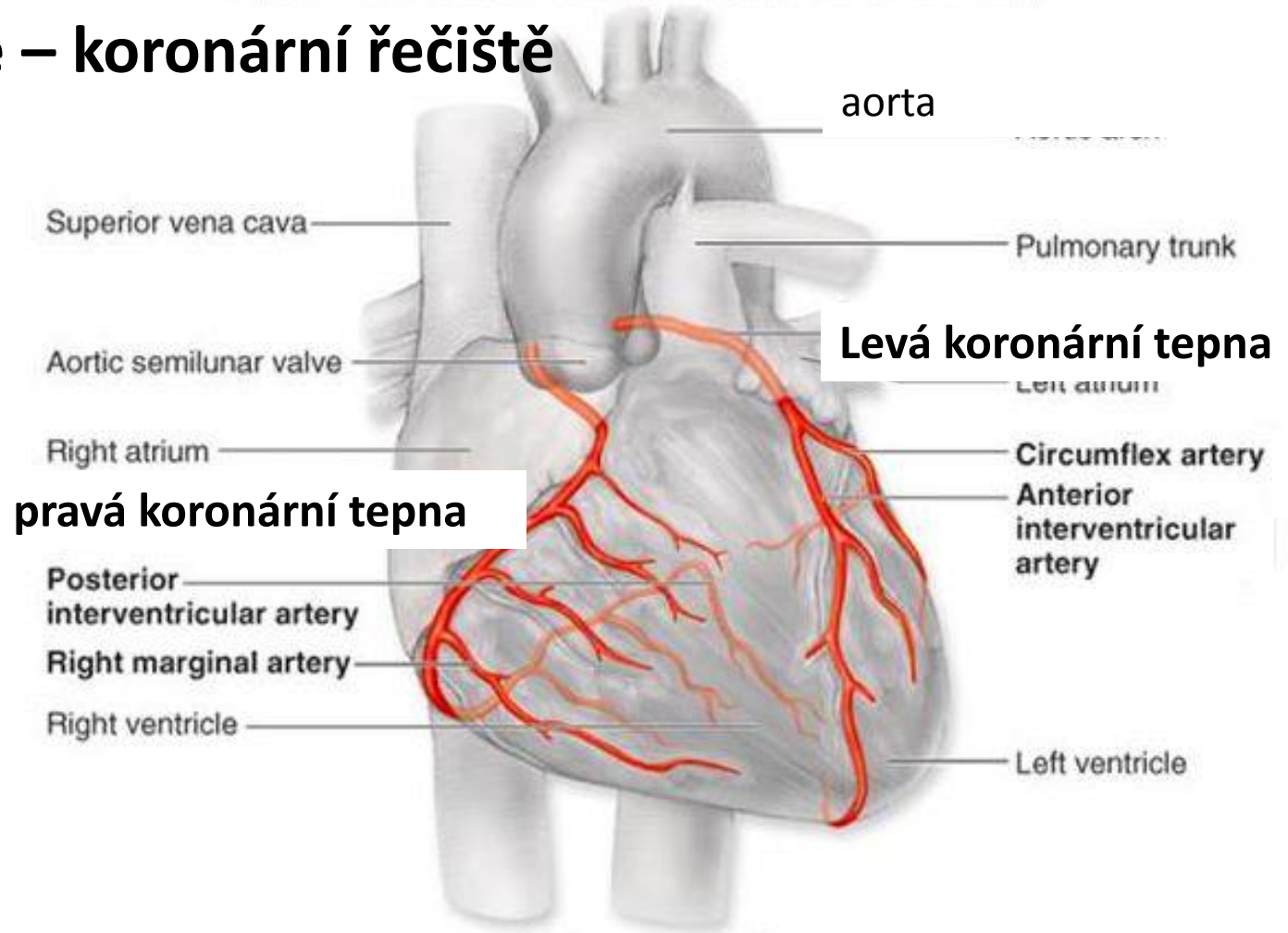
(pravé srdce – plíce – levé srdce – velký oběh –)



Adapted from Corel Draw 9 Library

http://www.fpnotebook.com/_media/CvAnatomyHeartApicalFourChamberView.gif

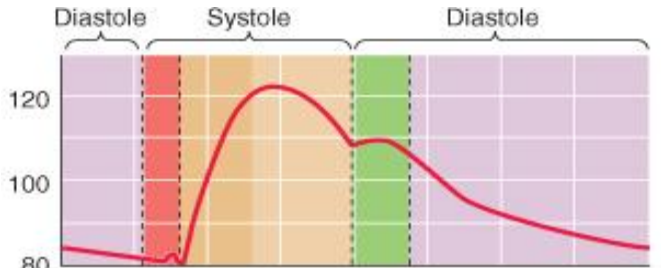
Morfologie – koronární řečiště



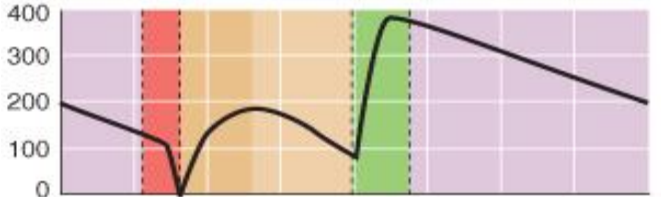
Věňčité (koronární) tepny vystupují z aorty (za chlopní) a zásobují srdeční sval krví. Hustá kapilarizace – poměr počtu svalových vláken ku kapilárám je cca 1:1. Žilní krev ústí do pravé síně, některá rovnou do komor.

Koronární oběh

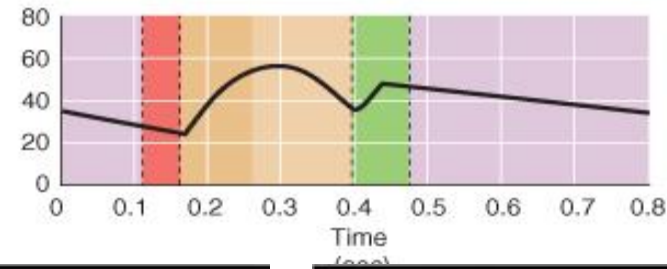
aortální tlak



průtok krve
levou
koronární
arterií

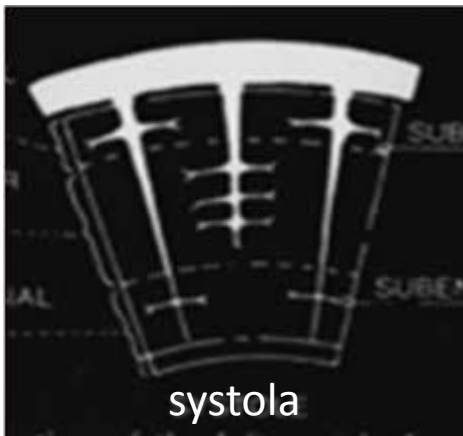


průtok krve
pravou
koronární
arterií

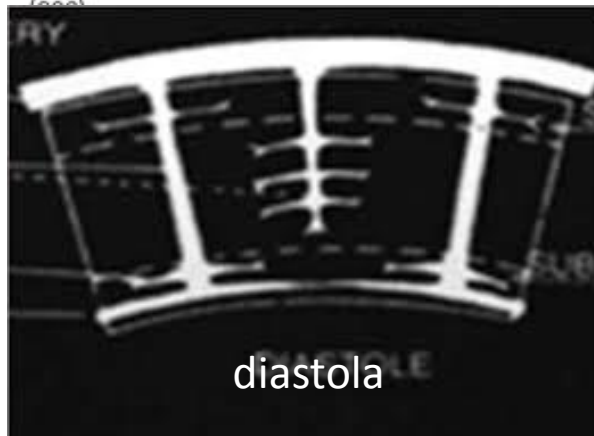


- koronárky se plní v diastolické fázi srdečního cyklu, protože během systoly jsou cévy utlačeny kontrakcí svalu
- hnací silou je tedy diastolický tlak
- žilní krev ústí do pravé síně (70%) nebo rovnou do komor
- větší průtok je levou koronárkou
- dobře vyvinutá **metabolická autoregulace** (dilatace cév při zvýšené zátěži)

Méně výhodné perfúzní poměry pro subendokardiální vrstvy



systola



diastola

Epikardiální tepny

Transmurální tepny

Arterioly

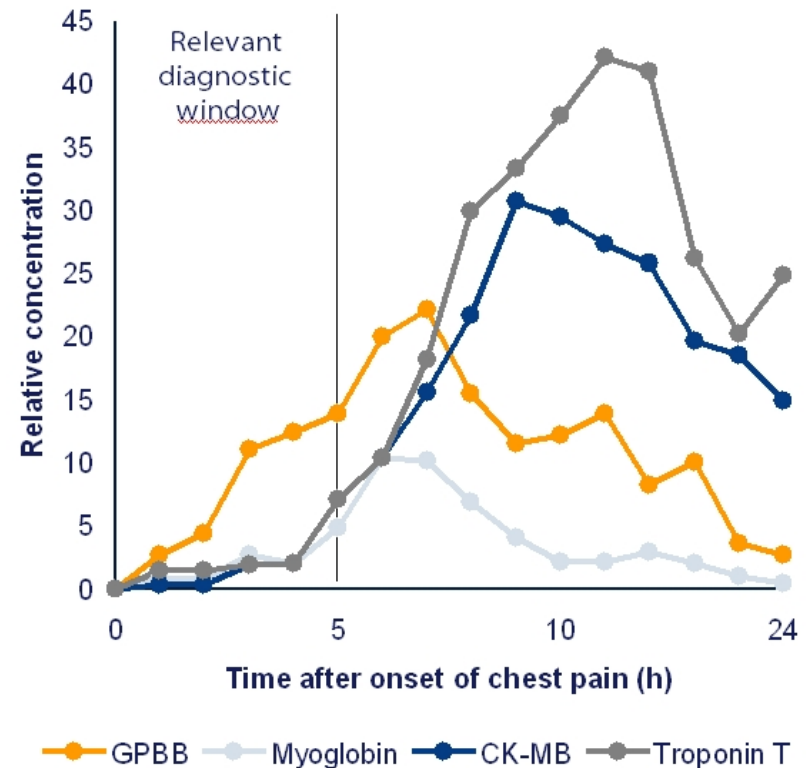
Subendokardiální plexus

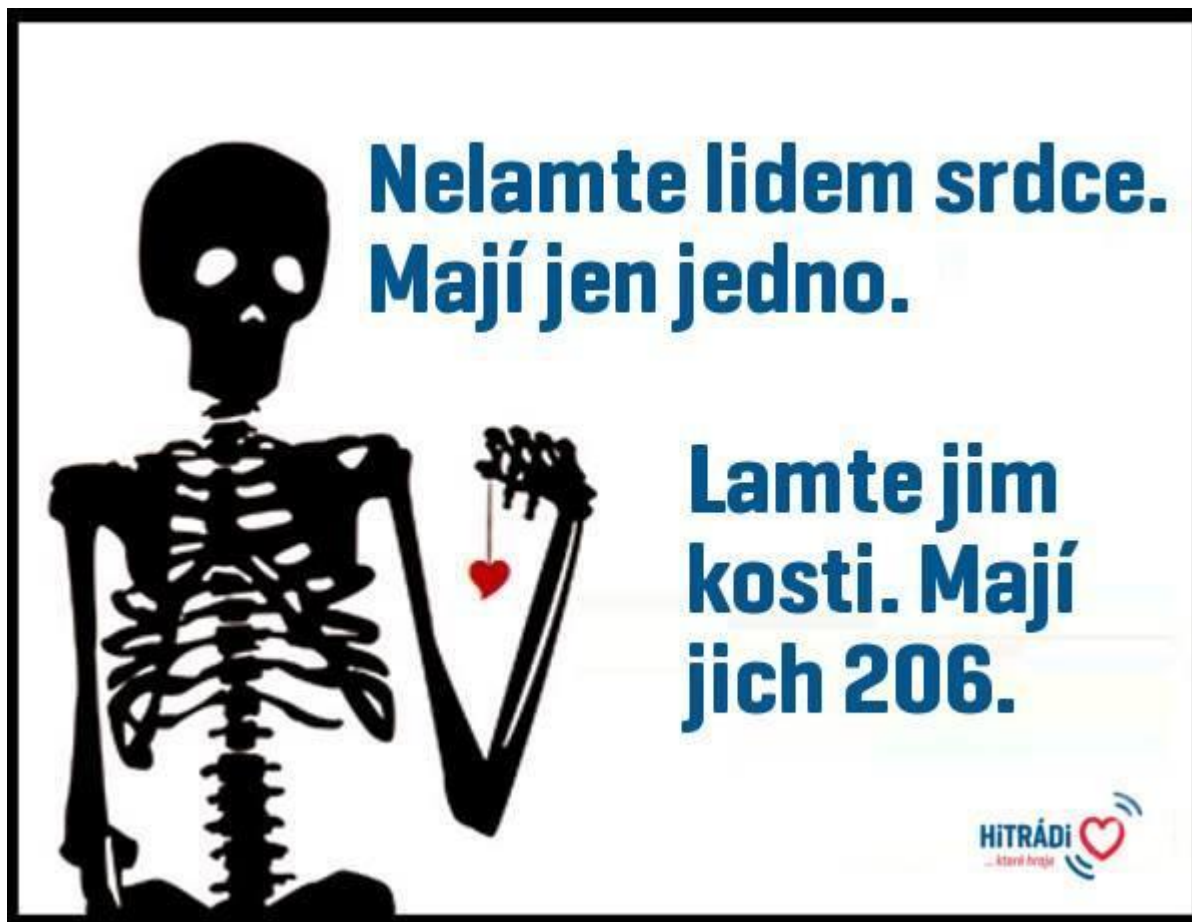Metabolické nároky srdce

- Jen oxidativní fosforilace – maximalizace tvorby ATP
- Vysoké množství mitochondrií (zdroj 90 % ATP)
- Spotřeba
 - Svalová kontrakce - 60 – 70 % ATP
 - Ca-ATPáza sarkoplazmatického retikula, další pumpy – 30 – 40 %
- Srdce je jako domácí prasátko, zpracuje, co se mu dává
- V klidu
 - 60 % volné mastné kyseliny, triglyceridy
 - 35 % sacharidy
 - 5% ketolátky
- 60 – 90 % acetyl_CoA z beta oxidace (zbytek glykolýza)
- Substráty pro glykolytickou dráhu (glukosa a glykogen) pocházejí z exogenních zdrojů
- Za normálních okolností (mimo ischenii a max výkon) metabolizuje laktát
- Za anaerobních podmínek (ischémie) se pyruvát redukuje na laktát – **anaerobní glykolýza.**
- Srdce během **hladovění** nebo špatně léčeného **diabetu** využívá a oxiduje **ketolátky** (stávají se hlavním substrátem)

Metabolické nároky srdce - ischemie

- Za anaerobních podmínek (ischémie) se pyruvát redukuje na laktát – **anaerobní glykolýza**
- **Stačí malá ischemie pro narušení metabolismu**
- Ztráta kontraktilní funkce, arytmie, smrt buněk
- Pokles poměru ATP/ADP,
- Hromadění AMP, produkty metabolismu nejsou odstraňovány (laktát, NADH⁺, H⁺), acidóza poškozuje metabolismus a kontraktilitu
- Uvolnění **troponinu** z cytoplazmy myocytů – marker IM
- Další markery
 - Kreatinin kynaza (CK)
 - Izoenzym glykogenfosforylasy (GPBB)
 - myoglobin



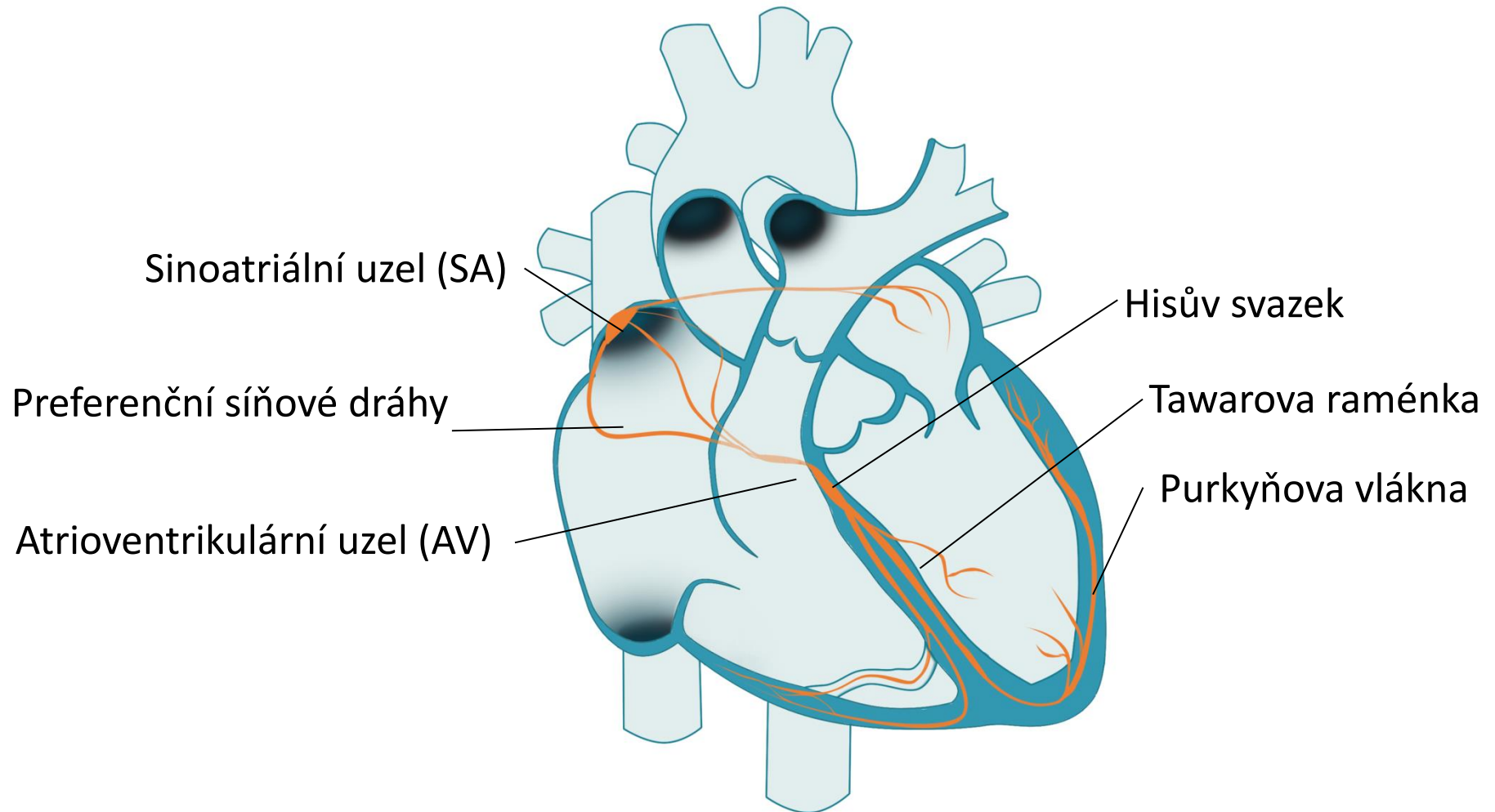


Přesněji asi 210 kostí

... ale srdce stále jedno

Morfologie – převodní systém srdeční

- Tvorba a přednostní vedení akčního potenciálu
- Synchronizace a koordinace vedení vzruchu srdcem

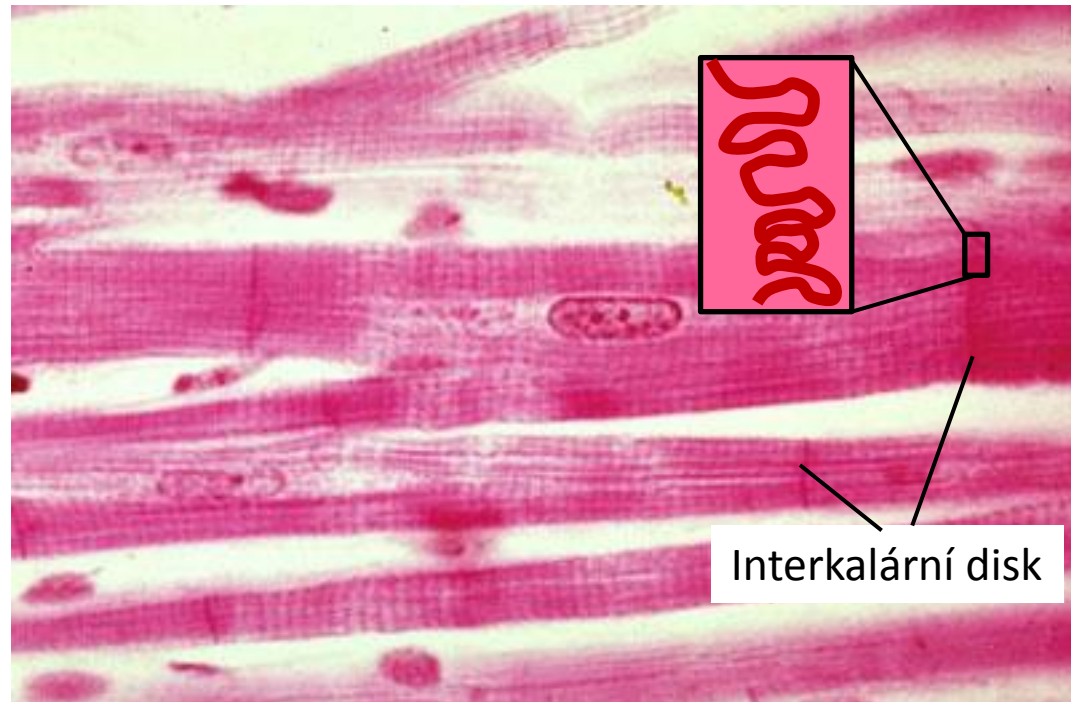


Histologie

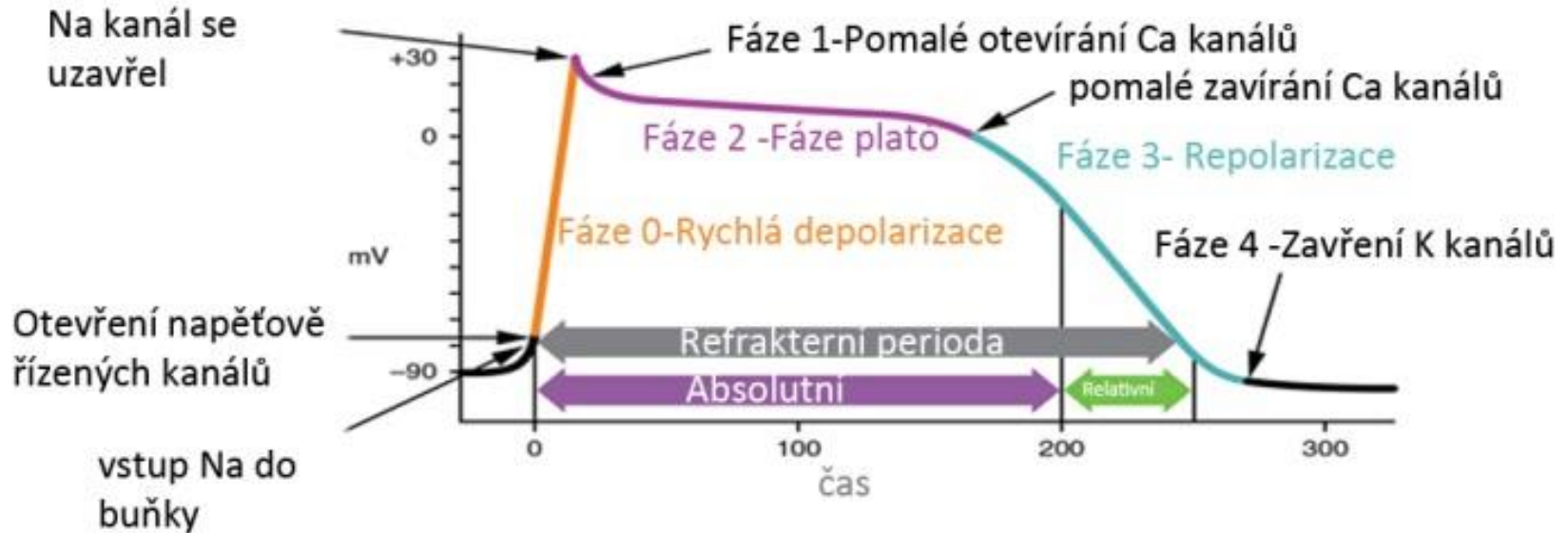
- Vlastnosti srdečních buněk: **excitabilita, kontraktilita, vodivost, automaticnost, rytmičnost**
 - **Buňky převodního systému** (primárně tvorba a vedení AP, sekundárně kontrakce)
 - **Buňky pracovního myokardu** síňového a komorového (primárně kontrakce, sekundárně vedení AP)
 - Další pojivové tkáně, vlákna (kolagenní, elastická), cévy,...

Myokard

- Příčně pruhovaný srdeční sval (aktin a myozin, mnoho mitochondrií, sarkoplazmatické retikulum – zásobník Ca^{2+})
- Interkalární disky - spojení svalových vláken
 - Nexy (gap junction) – kanály mezi buňkami, průtok iontů, vedení vzruchu - funkční syncytium



Akční potenciál – pracovní myokard



Klidový potenciál – záporné napětí na membráně (cca – 90 mV)

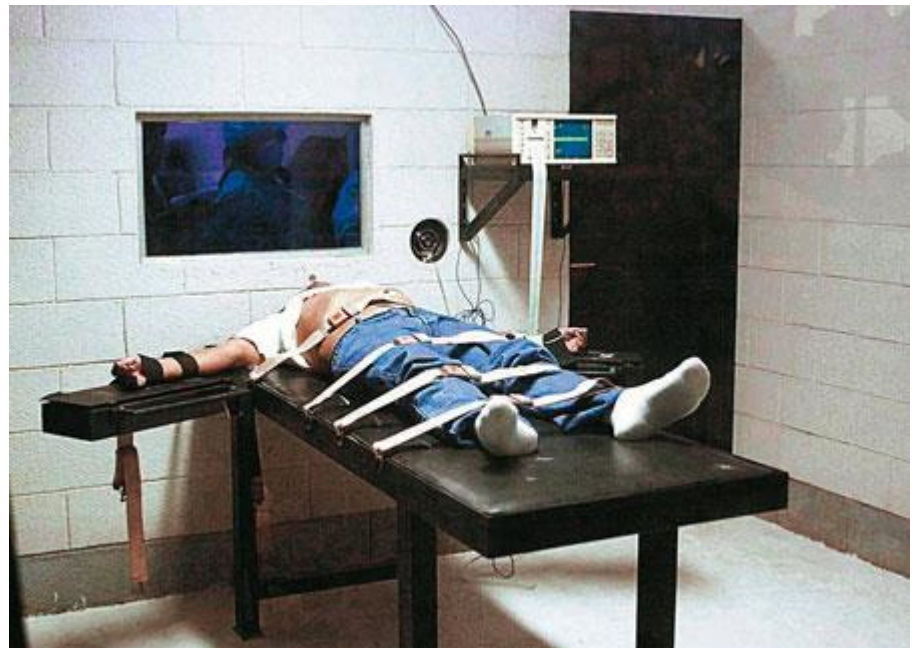
Jedině v tomto období je možné vyvolat depolarizaci a AP

Akční potenciál (AP)

- V průběhu AP nelze vyvolat další depolarizaci, buňka je v **refrakterní fázi**, čímž brání vzniku tetanického stahu
- Má několik fází
 - **Depolarizace**
 - **Fáze plató** – její hlavní funkcí je prodloužení refrakterity buňky (**absolutní refrakterita**, nelze vyvolat další AP)
 - **Repolarizace** – **relativní refrakterita** (další příchozí AP může vyvolat následnou depolarizaci, která je však patologická)

Trest smrti injekcí v USA - podání chloridu draselného

Zástava srdce

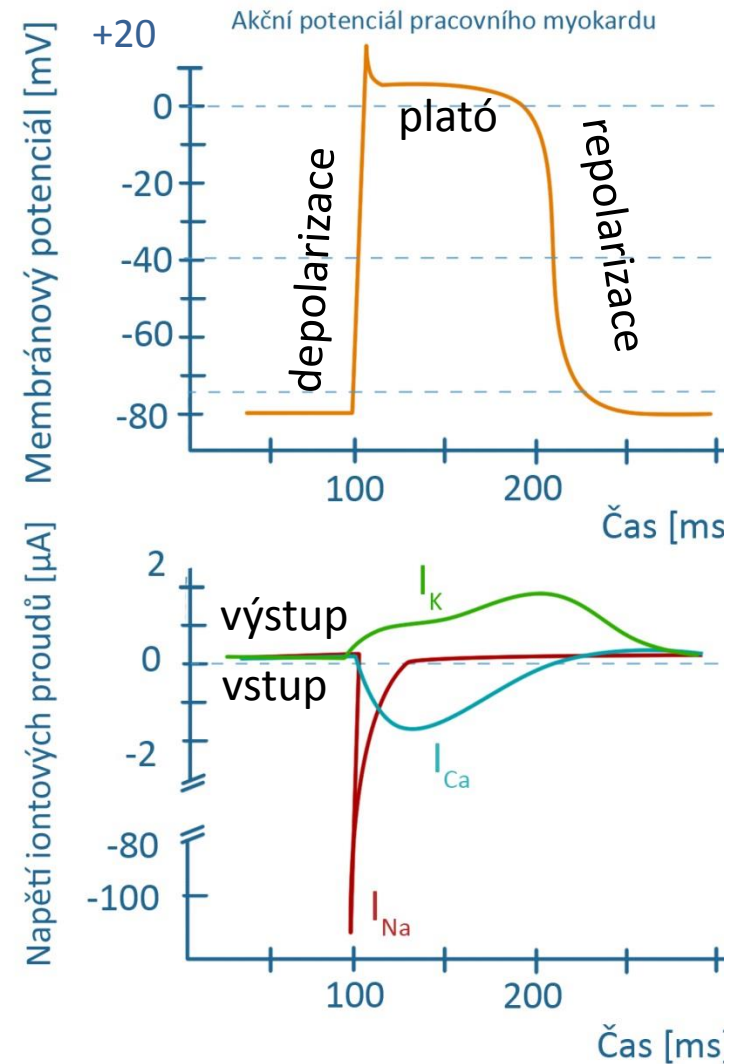


Akční potenciál – pracovní myokard

Akční potenciál (AP)

- **Depolarizace** – vstup Na^+ do buňky (Na je depolarizačním iontem, rychlý)
- **Fáze plató** – vstup Ca^{2+} do buňky a výstup K^+ z buňky (zároveň pumpování Na^+ a Ca^{2+} z buňky)
- **Repolarizace** – výstup K z buňky (zároveň pumpování Na^+ (Na/K - ATPáza) a Ca^{2+} z buňky (Ca -ATPáza))

Pozn: Ionty vstupují a vystupují kanálem pasivně po konc. a el. gradientu. Pumpování iontů je aktivní děj, většinou proti gradientu



Akční potenciál – pacemakerová buňka (sinoatriálního uzlu)

Nemá stabilní klidový potenciál (prepotenciál)

- dochází k pomalé depolarizaci způsobené vstupem Ca^{2+} a Na^{+} do buňky pomalými kanály

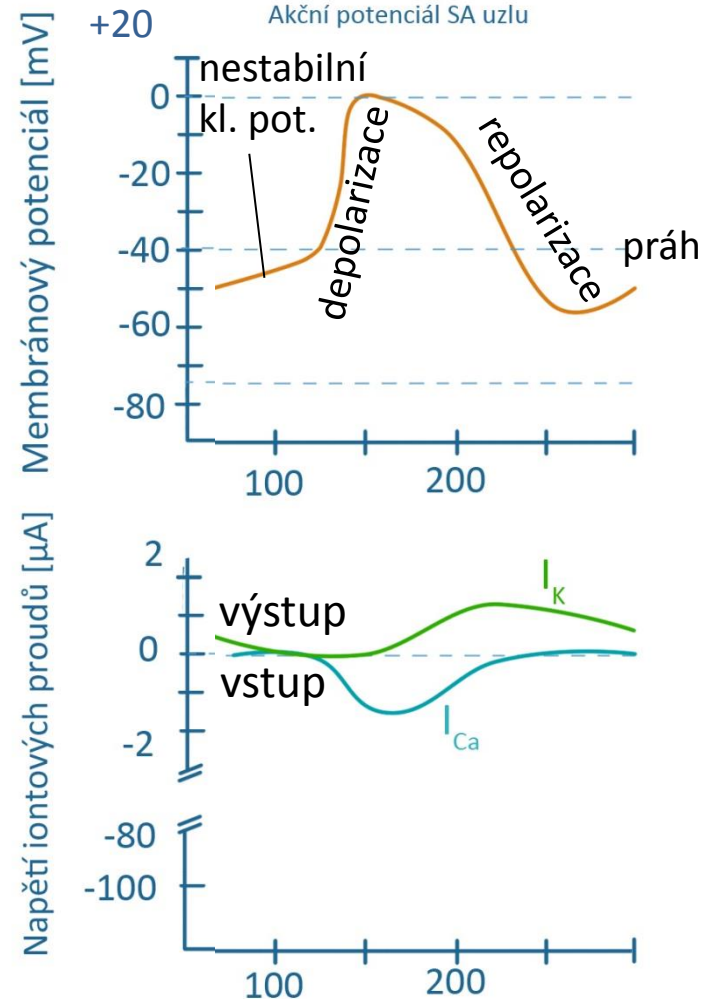
Akční potenciál (AP)

- k vlastní rychlé depolarizaci dochází, když prepotenciál překročí práh (-40 mV)
- Depolarizace – vstup Ca^{2+} do buňky (vápník je depolarizačním iontem, je pomalejší)
- Repolarizace – výstup K^{+} z buňky (zároveň pumpování Na^{+} (zároveň pumpování Na^{+} (Na/K - ATPáza) a Ca^{2+} z buňky (Ca-ATPáza))

Pozn: Ionty vstupují a vystupují kanálem pasivně po konc. a el. gradientu. Pumpování iontů je aktivní děj, většinou proti gradientu

Pomalý depolarizační prepotenciál umožňuje rytmické vznikání AP v SA uzlu - pacemaker

Podobný tvar AP má buňka AV uzlu



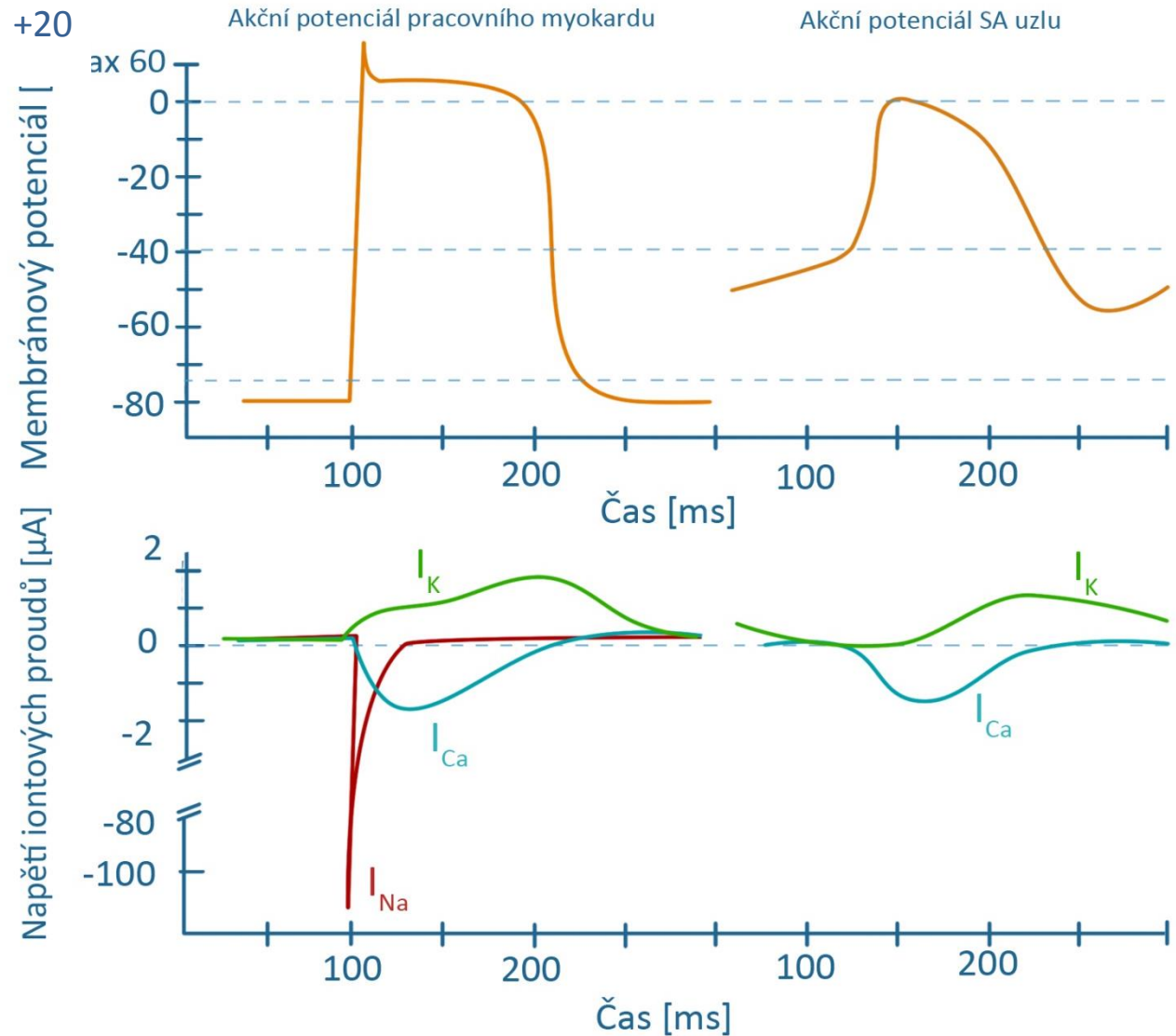
Akční potenciál pracovní a pacemakerové buňky

Pracovní myokard

- Stabilní klidový potenciál (-90 mV)
- Sodíkový depolarizační proud

Pacemakerová buňka

- Nestabilní klidový potenciál (-60 až -40 mV)
- Vápníkový depolarizační proud

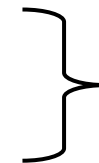


Převodní systém srdeční – gradient srdeční automacie

Rytmické vytváření AP a preferenční vedení vzruchu

Síně jsou od komor oddělené nevodivou vazivovou přepážkou

- **Sinoatriální uzel (SA)** – vlastní frekvence 100 bpm (většinou pod tlumivým vlivem parasympatiku), rychlost vedení vzruchu 0,05 m/s
- **Preferenční internodální síňové spoje** – rychlost vedení vzruchu 0,8 – 1 m/s
- **Atrioventrikulární uzel** – jediný vodivý spoj mezi síněmi a komorami, vlastní frekvence 40 – 55 bpm, rychlost vedení 0,05 m/s
- **Hisův svazek** – rychlost vedení 1 – 1,5 m/s
- **Tawarova raménka** – rychlost vedení 1 – 1,5 m/s
- **Purkyňova vlákna** – rychlost vedení 3 – 3,5 m/s



vlastní frekvence
20 – 40 bpm

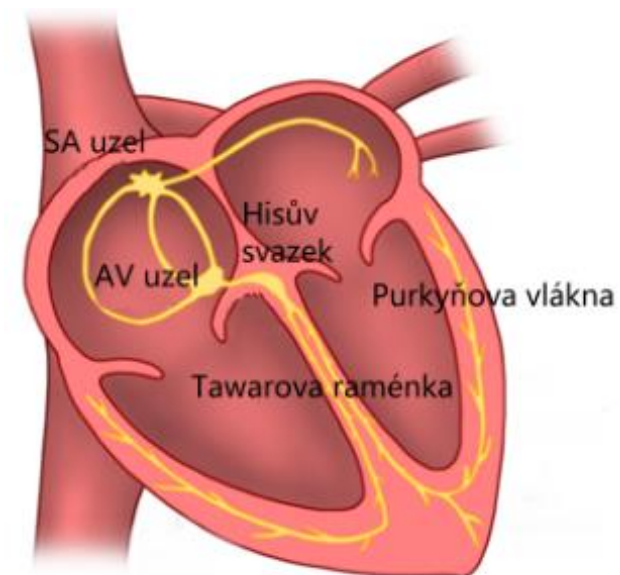
Sinusový rytmus – vzruch začíná v SA uzlu

Junkční rytmus – vzruch se tvoří v AV uzlu

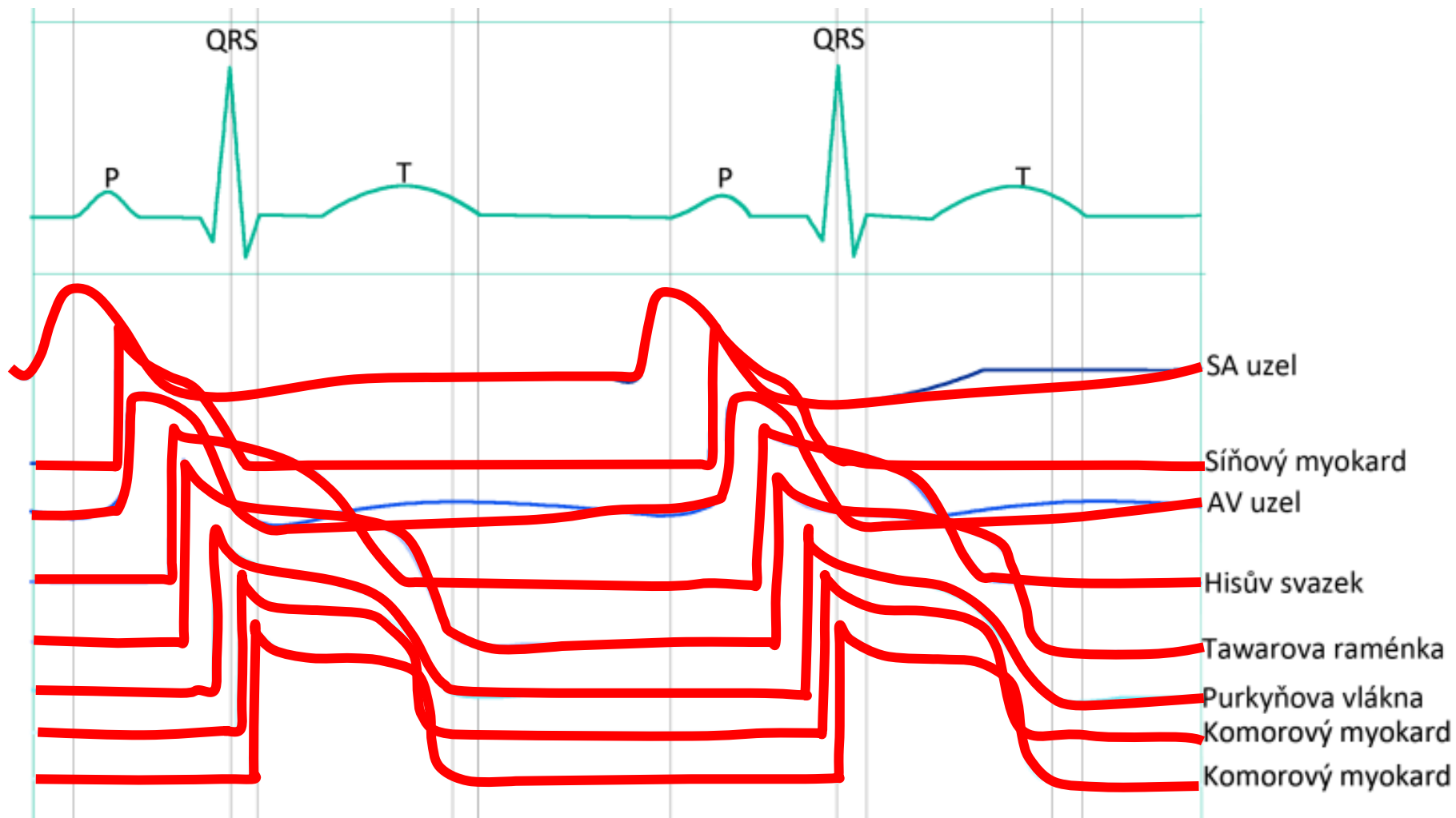
Aktivace komorového myokardu – z vnitřní strany k vnější

Repolarizace komorového myokardu – opačným směrem

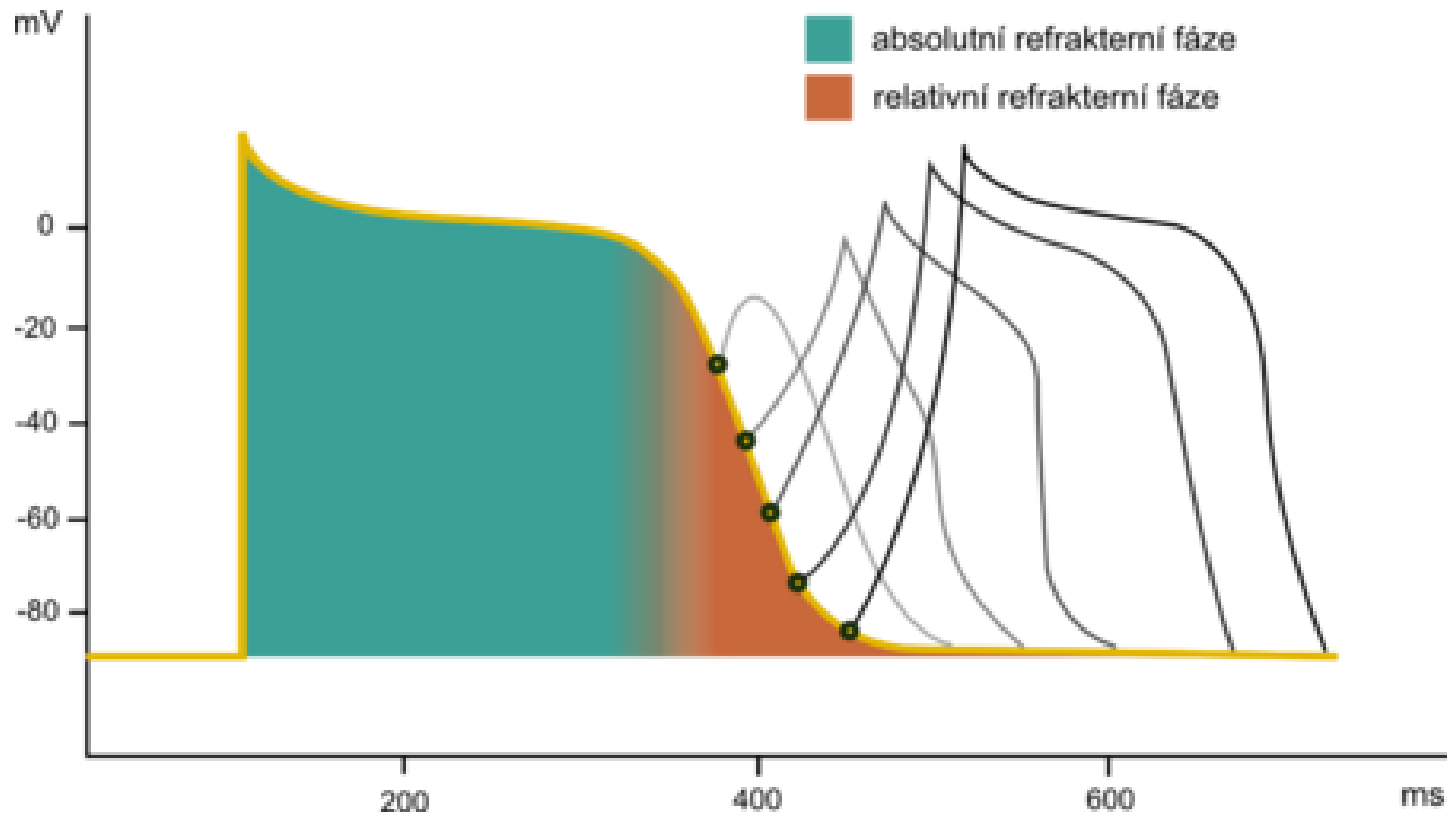
Pozn: vlastní frekvence je frekvence vzniku AP neovlivněná nervovým a hormonálním řízením



Gradient akčního potenciálu



Následná depolarizace - vznik AP v relativní refrakterní fázi – patologické
(netřeba znát ke zkoušce z fyziologie)

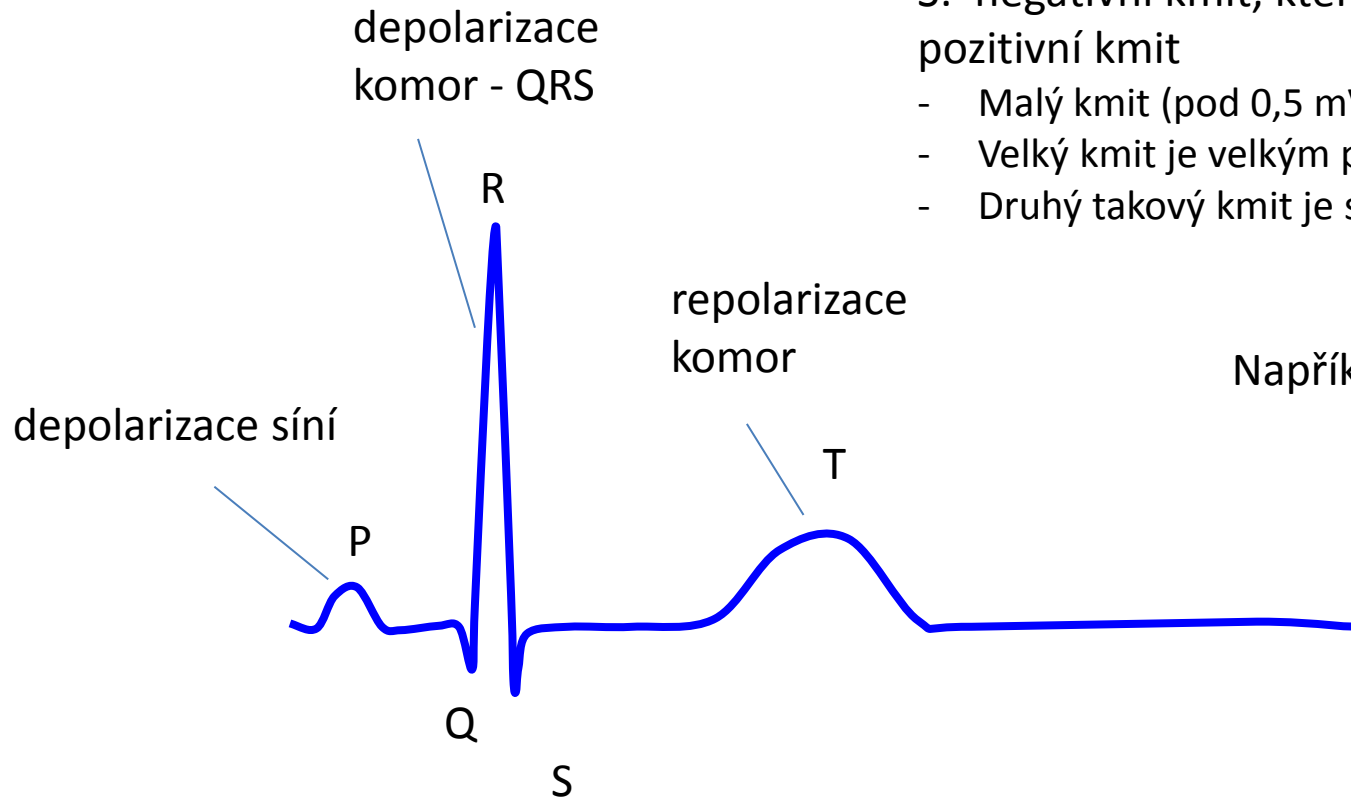


Elektrokardiografie

Trochu od konce....

Nejdříve si ukážeme křivku EKG...

.....a pak jak vzniká



QRS:

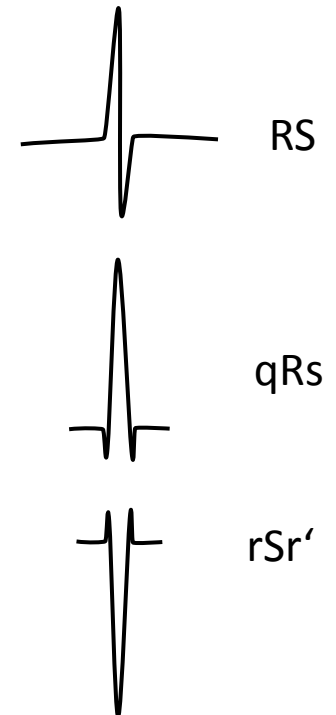
Q: první negativní kmit

R: první pozitivní kmit

S: negativní kmit, kterému předchází pozitivní kmit

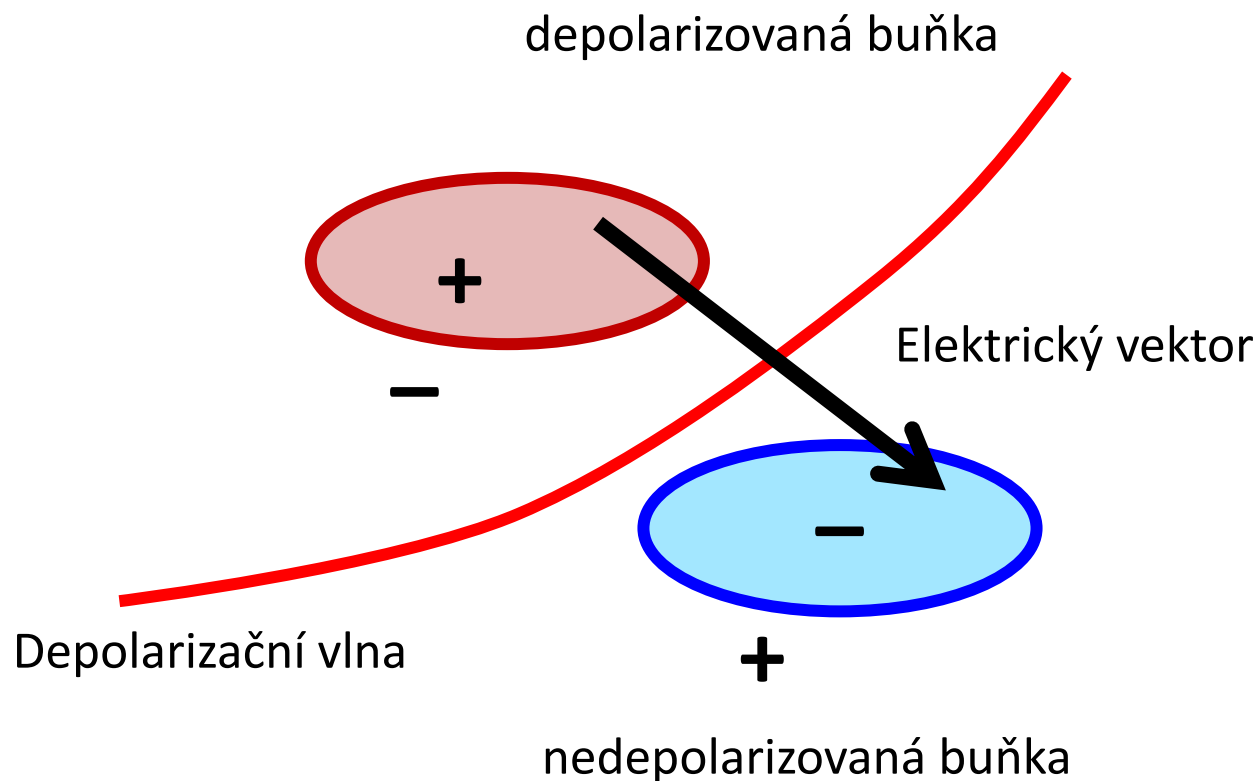
- Malý kmit (pod 0,5 mV) je malým písmenem
- Velký kmit je velkým písmenem
- Druhý takový kmit je s ' (prime)

Například:



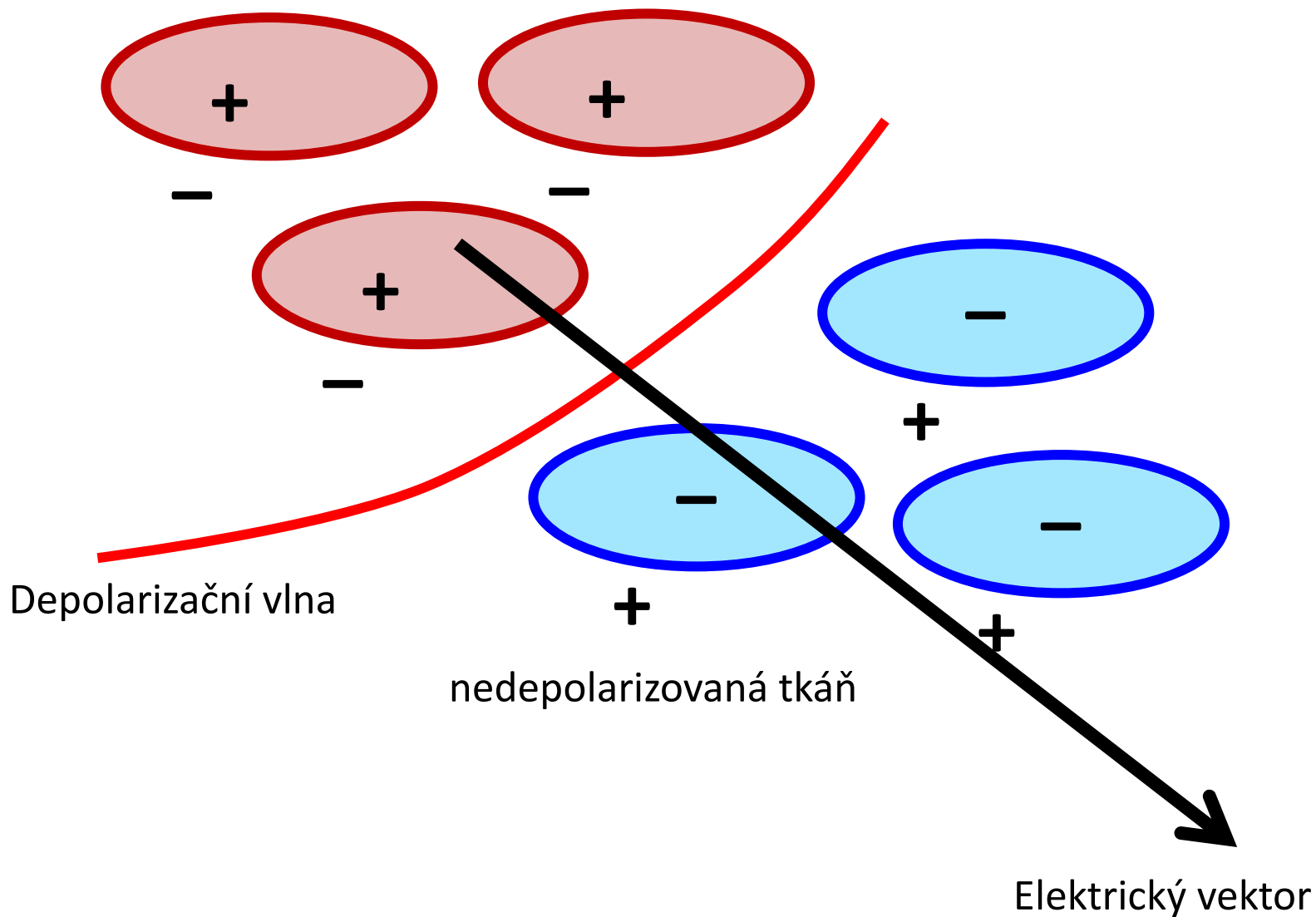
Elektrický dipól

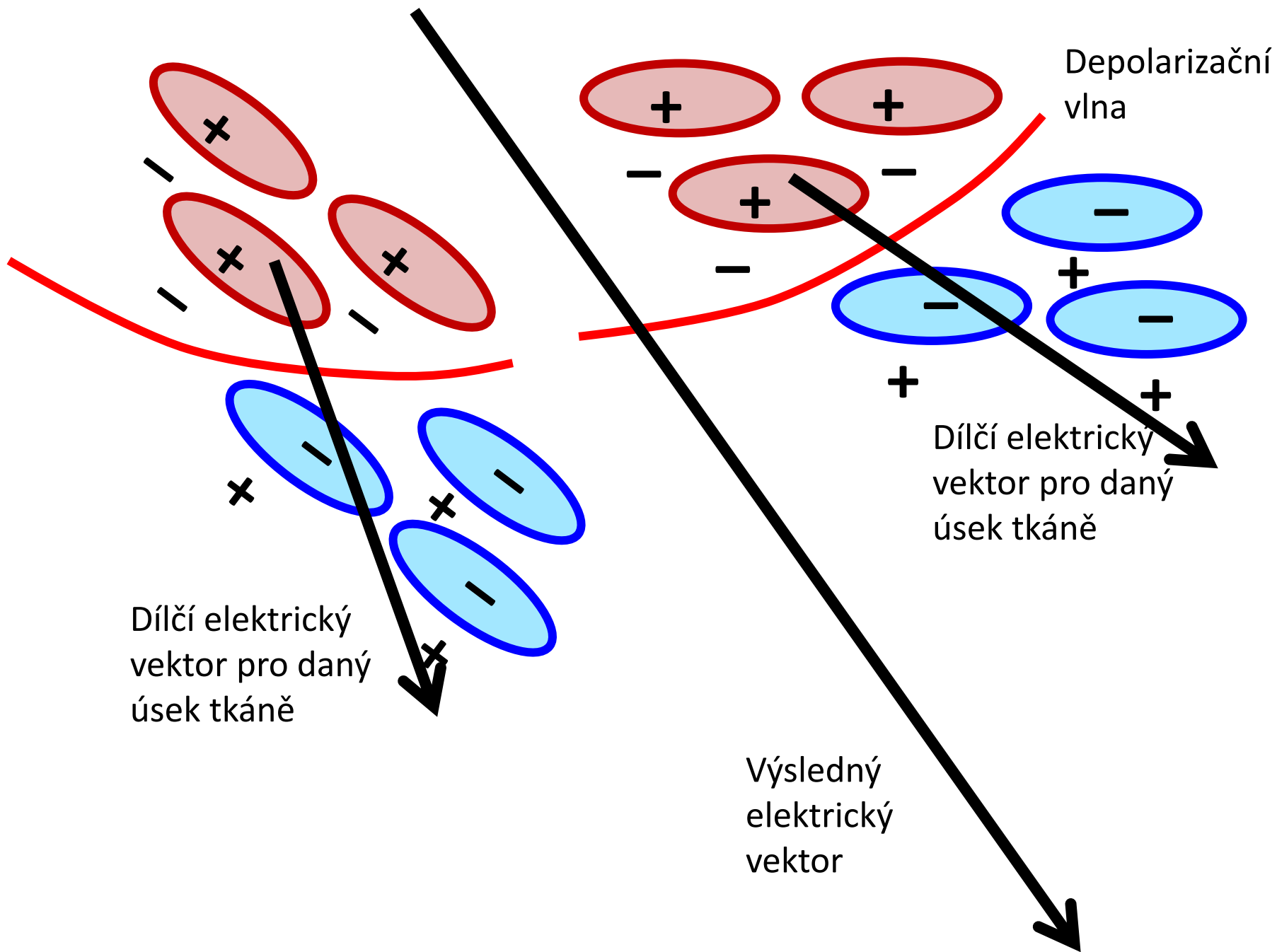
EKG: Elektrická aktivita srdce měřená z povrchu těla



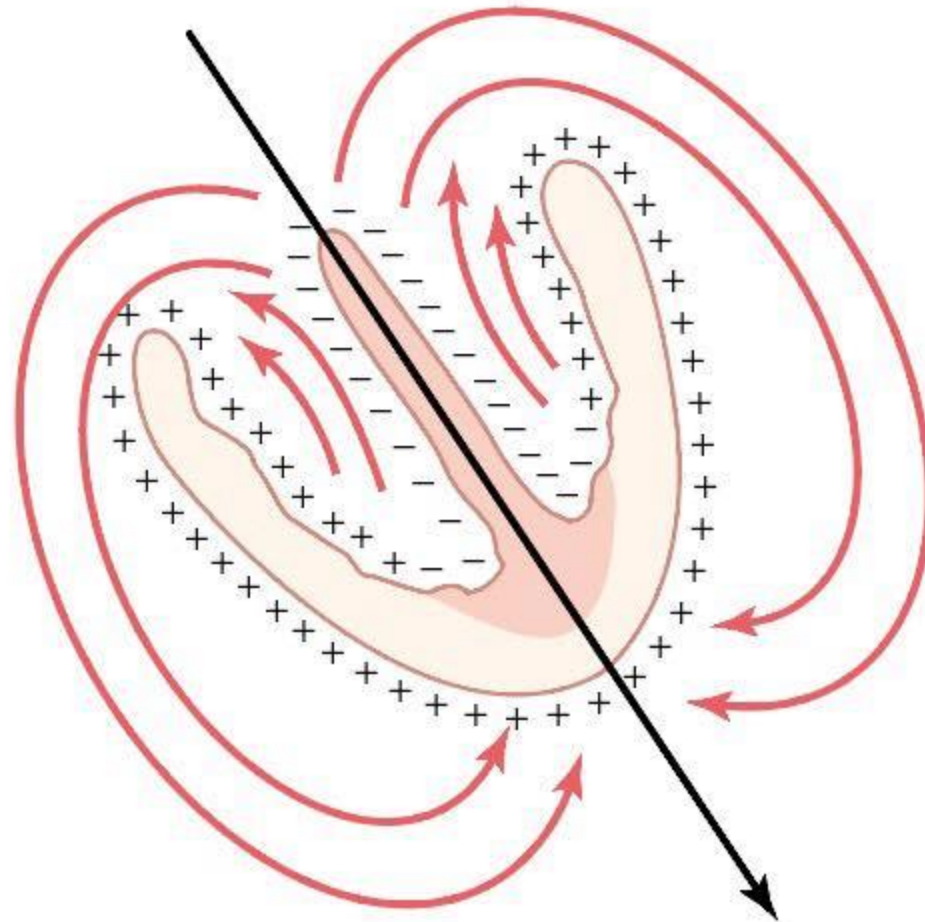
Elektrický dipól

depolarizovaná tkáň






Elektrický dipól



Elektrický dipól – kde je plus a kde mínus?



www.imFu heart

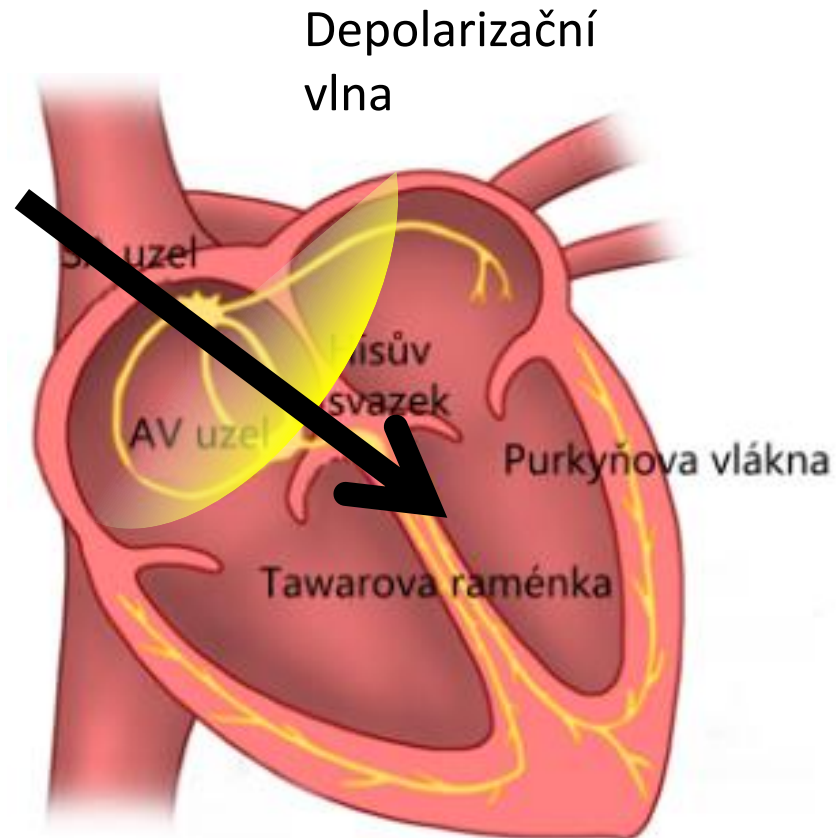
Elektrokardiografie

EKG: Elektrická aktivita srdce měřená z povrchu těla

Elektrický vektor srdeční vzniká součtem dílčích elektrických vektorů v srdci

Elektrický vektor má v daném čase

- **Velikost** – určena počtem buněk, které mění svoji polaritu v daném směru
- **Směr** - kolmý na depolarizační vlnu



Elektrokardiografie

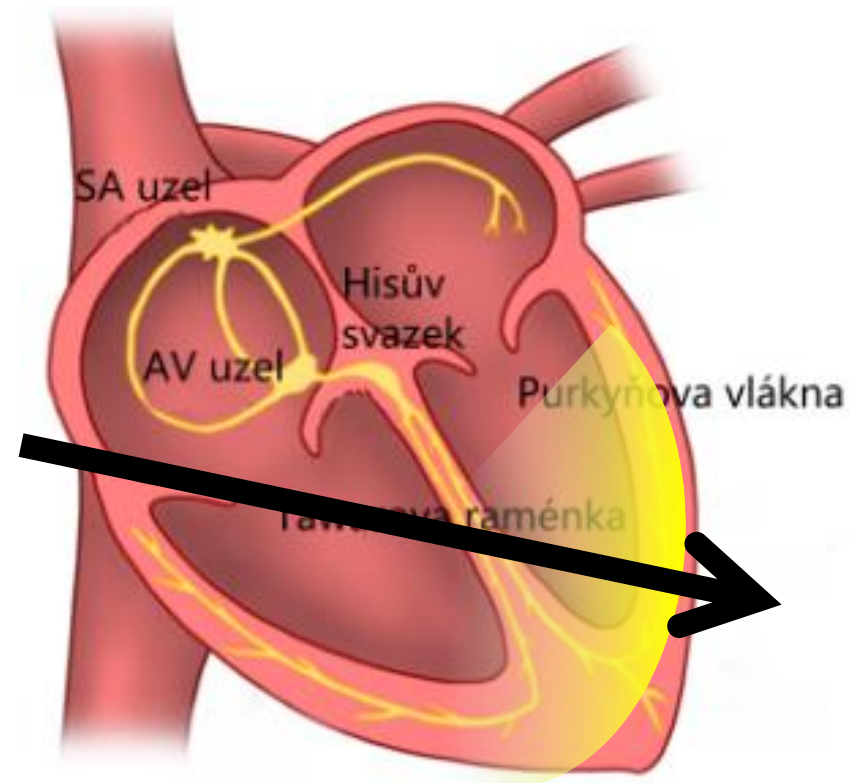
Elektrický vektor srdeční vzniká součtem dílčích elektrických vektorů v srdci

Elektrický vektor má v daném čase

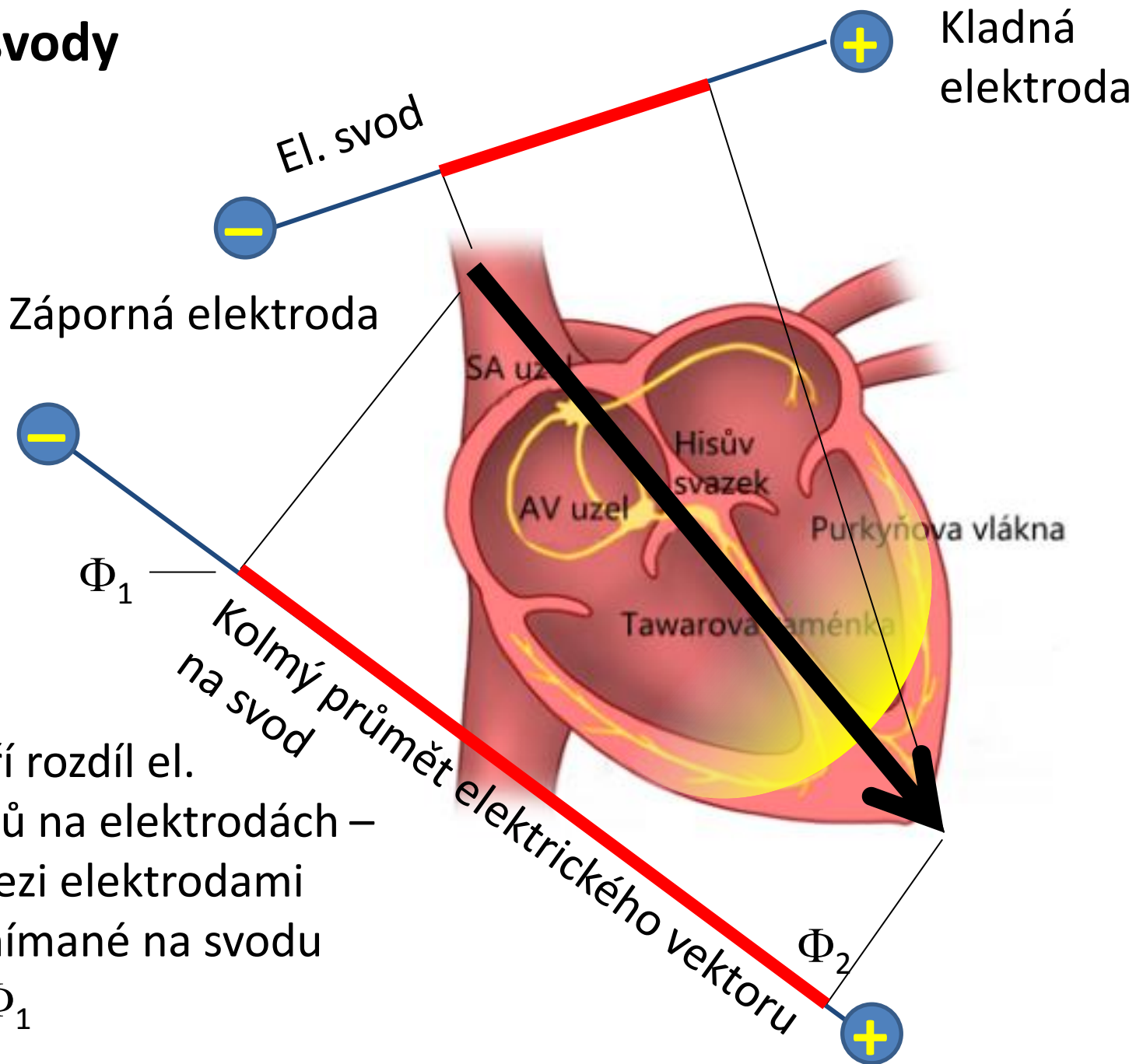
- **Velikost** – určena počtem buněk, které mění svoji polaritu v daném směru
- **Směr** - kolmý na depolarizační vlnu

El. vektor je proměnlivý v čase

(tak, jak se šíří depolarizační nebo repolarizační vlna)



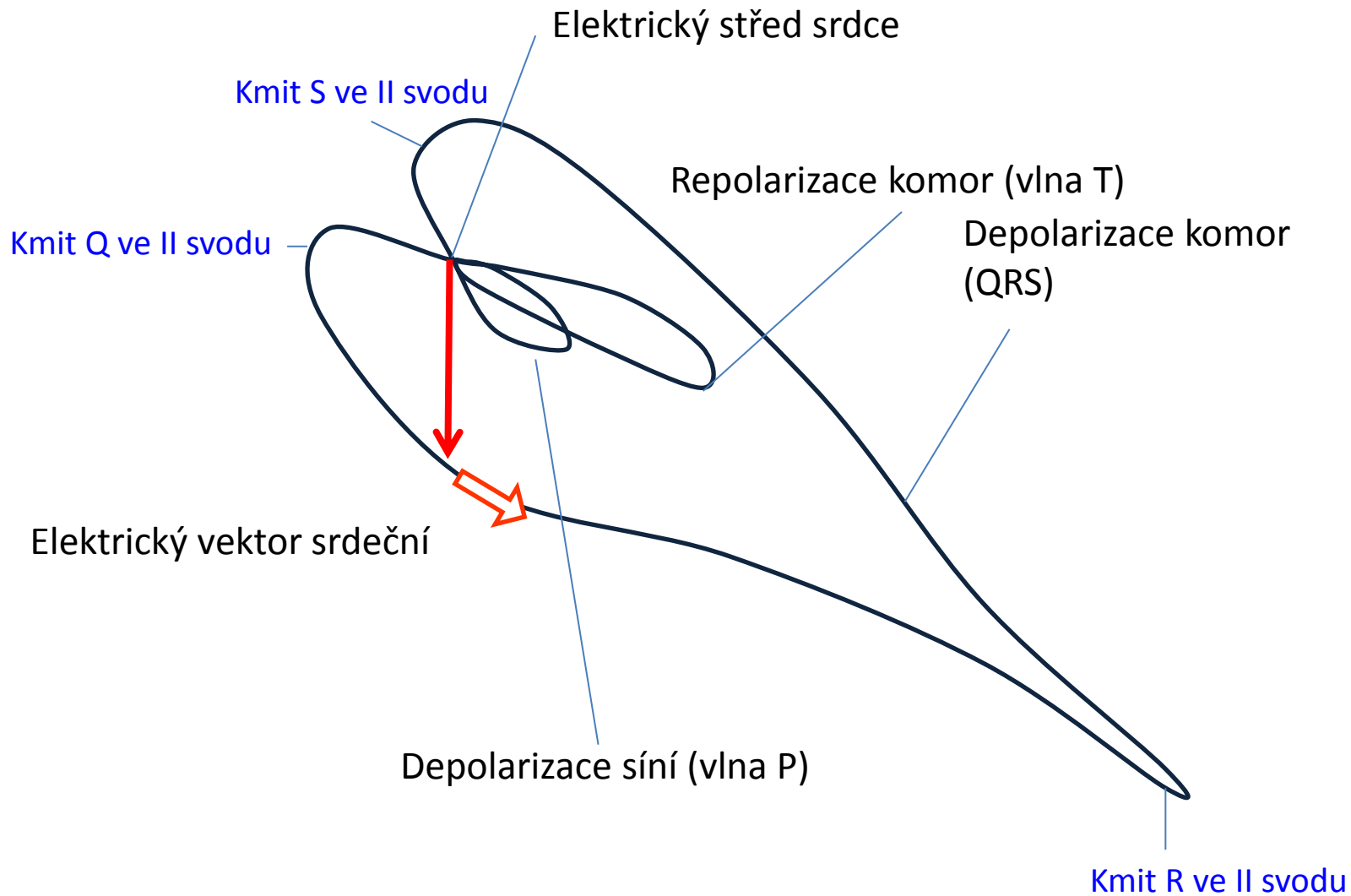
EKG svody



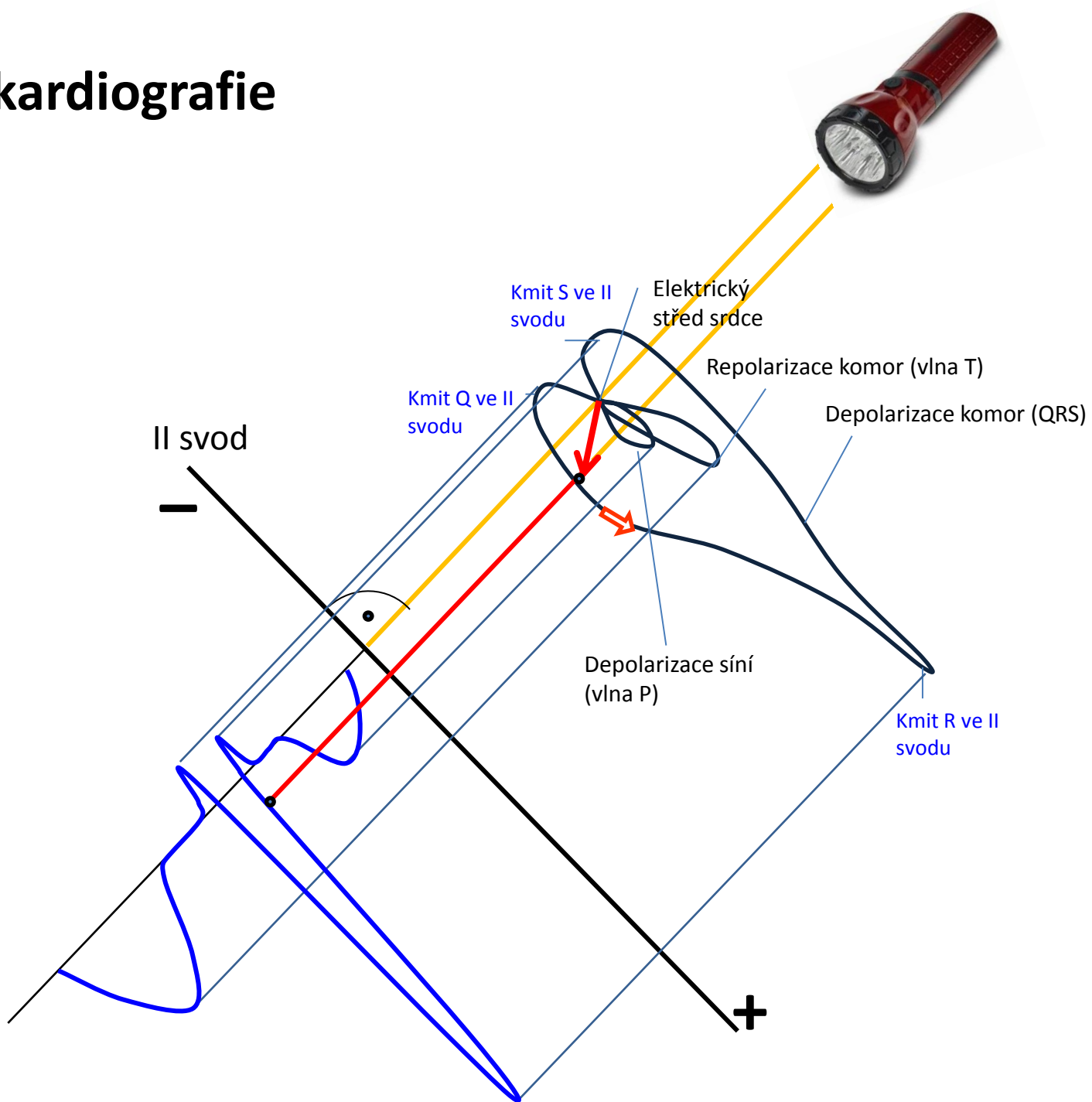
Svod měří rozdíl el. potenciálů na elektrodách – napětí mezi elektrodami
Napětí snímané na svodu

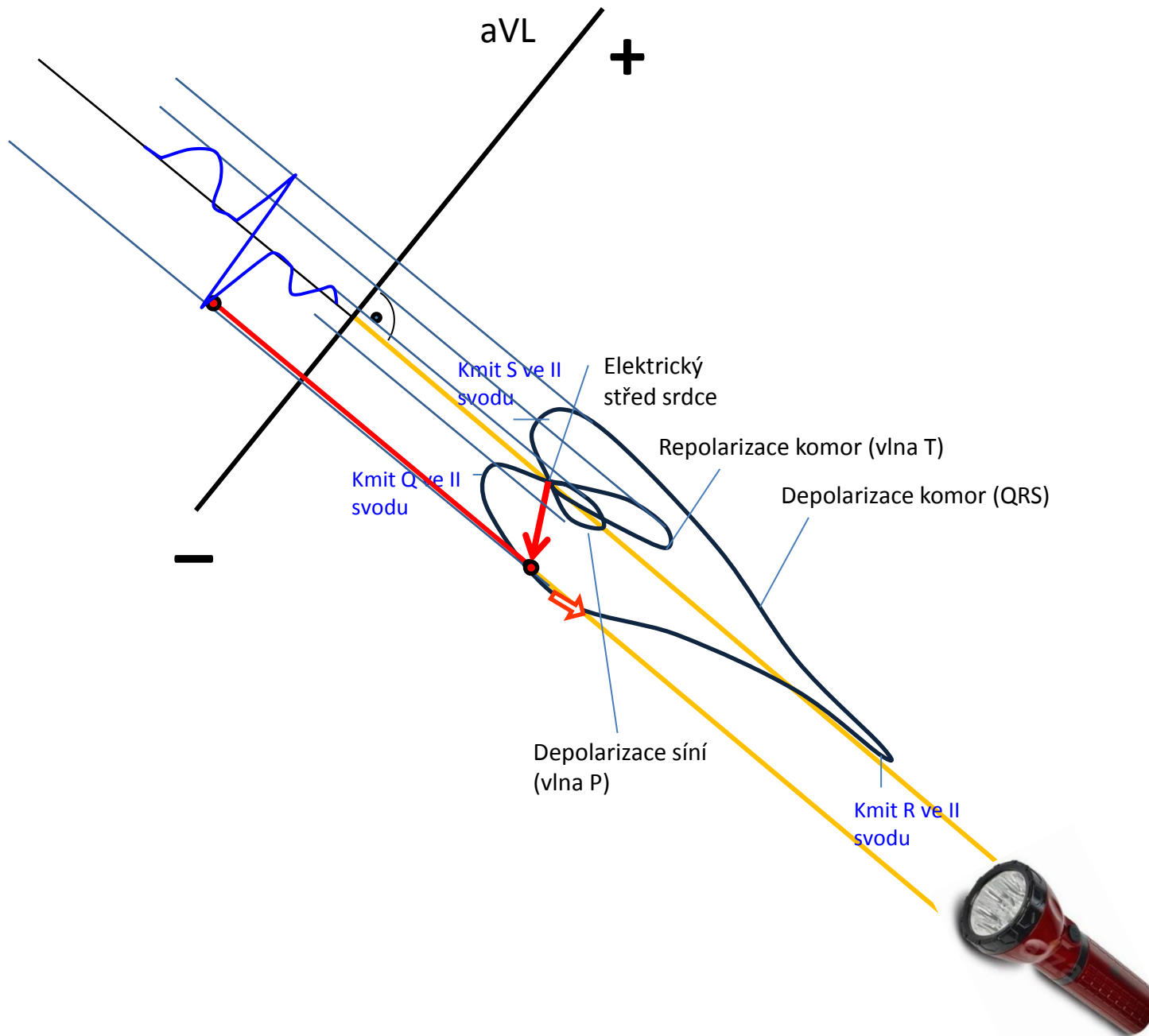
$$V = \Phi_2 - \Phi_1$$

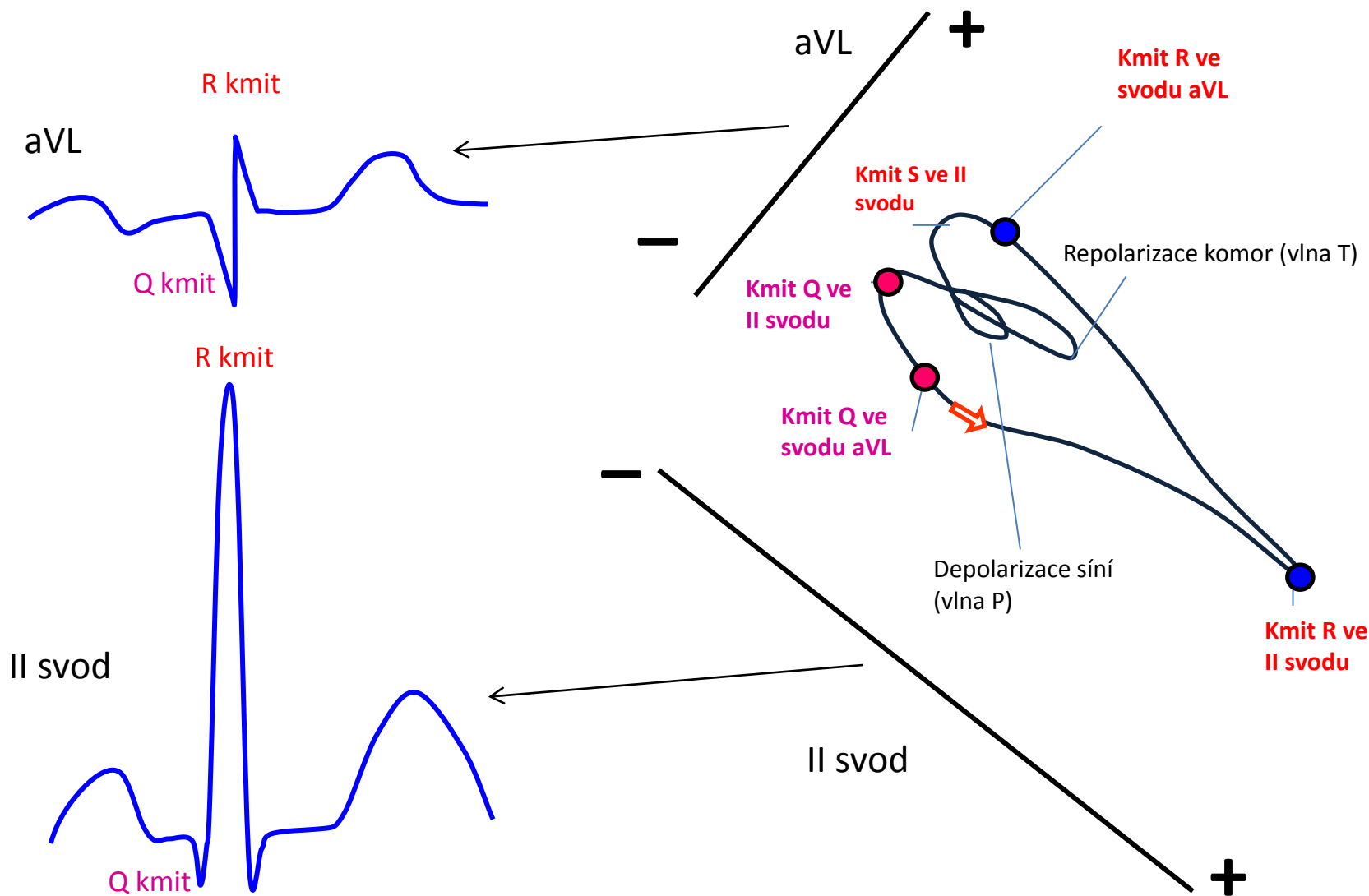
Vektokardiografie



Vektokardiografie





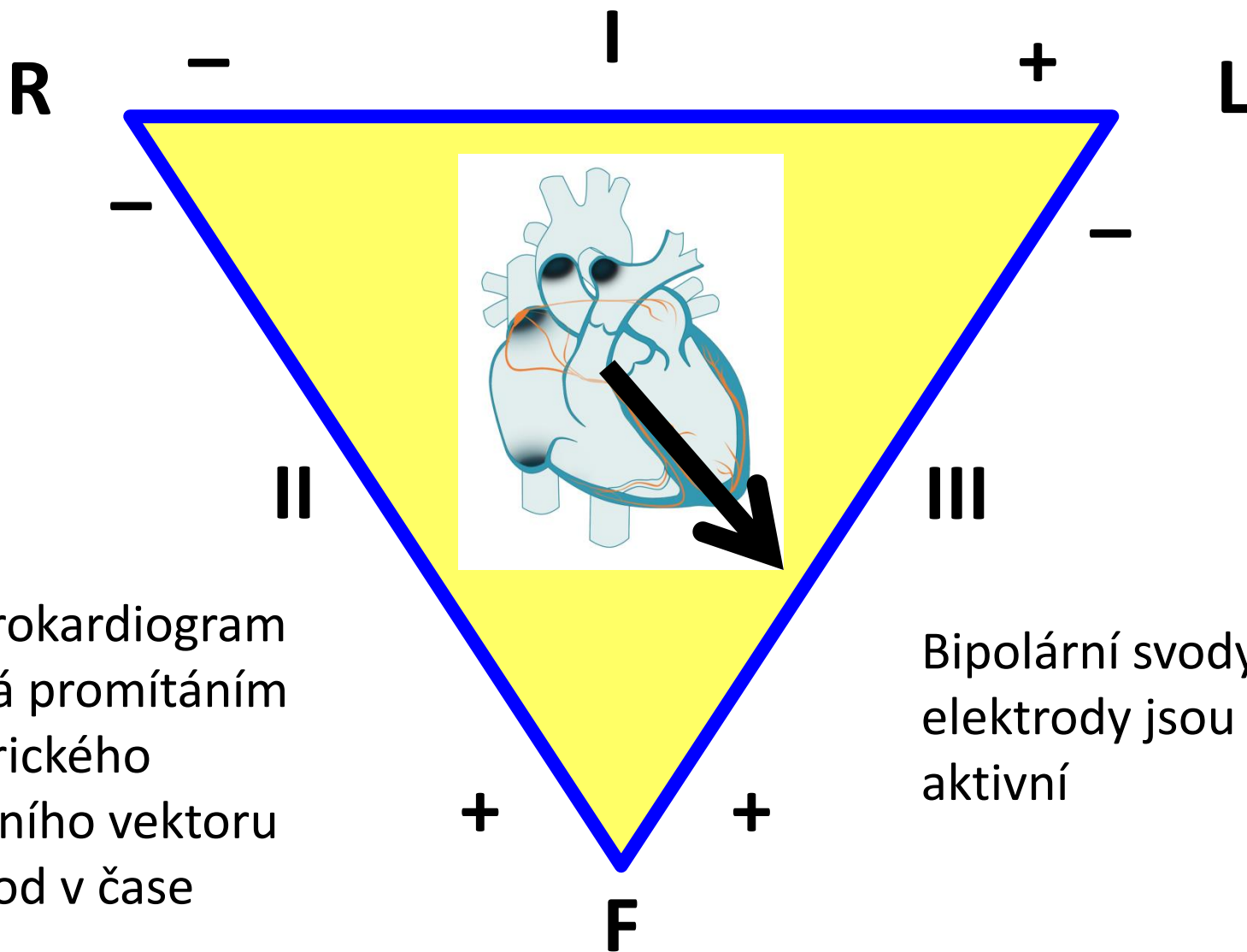


EKG ze dvou svodů, které jsou na sebe kolmé - dívají se na srdce z různých, na sebe kolmých, úhlů
 Co z toho vyplývá? – To, co je ve dvou svodech popsáno jako kmit R, je odrazem depolarizace dvou různých míst srdeční svaloviny.
 (Aneb jak to dopadá, když lékař popisuje něco, o čem nemá nejmenší ponětí, co to znamená. A lékařská věda má problém opustiti tradice.)

Svodový systém ve frontální rovině



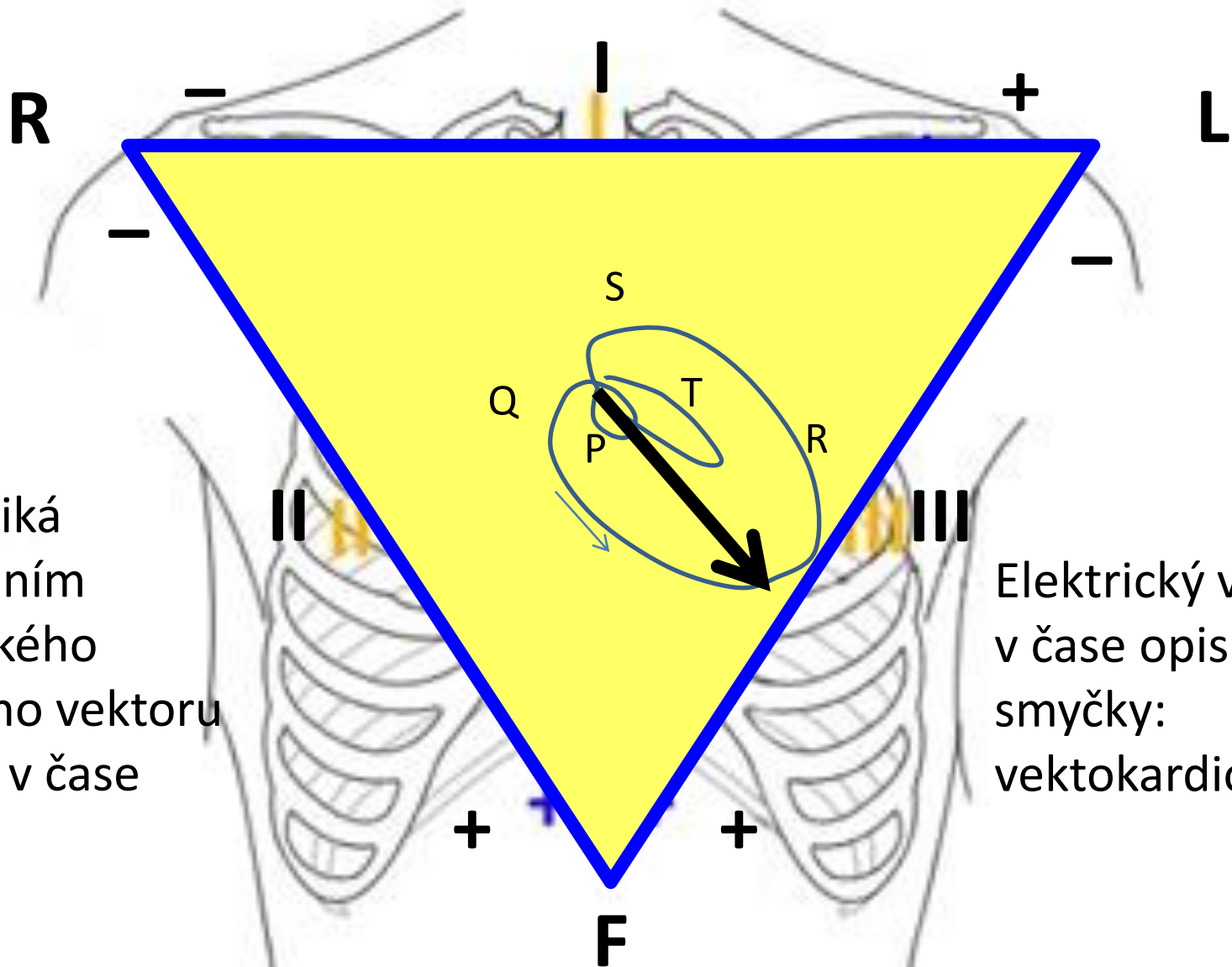
EKG – základní, bipolární (Einthovenovy svody)



Elektrokardiogram vzniká promítáním elektrického srdečního vektoru na svod v čase

Bipolární svody: obě elektrody jsou aktivní

EKG – základní, bipolární (Einthovenovy svody)



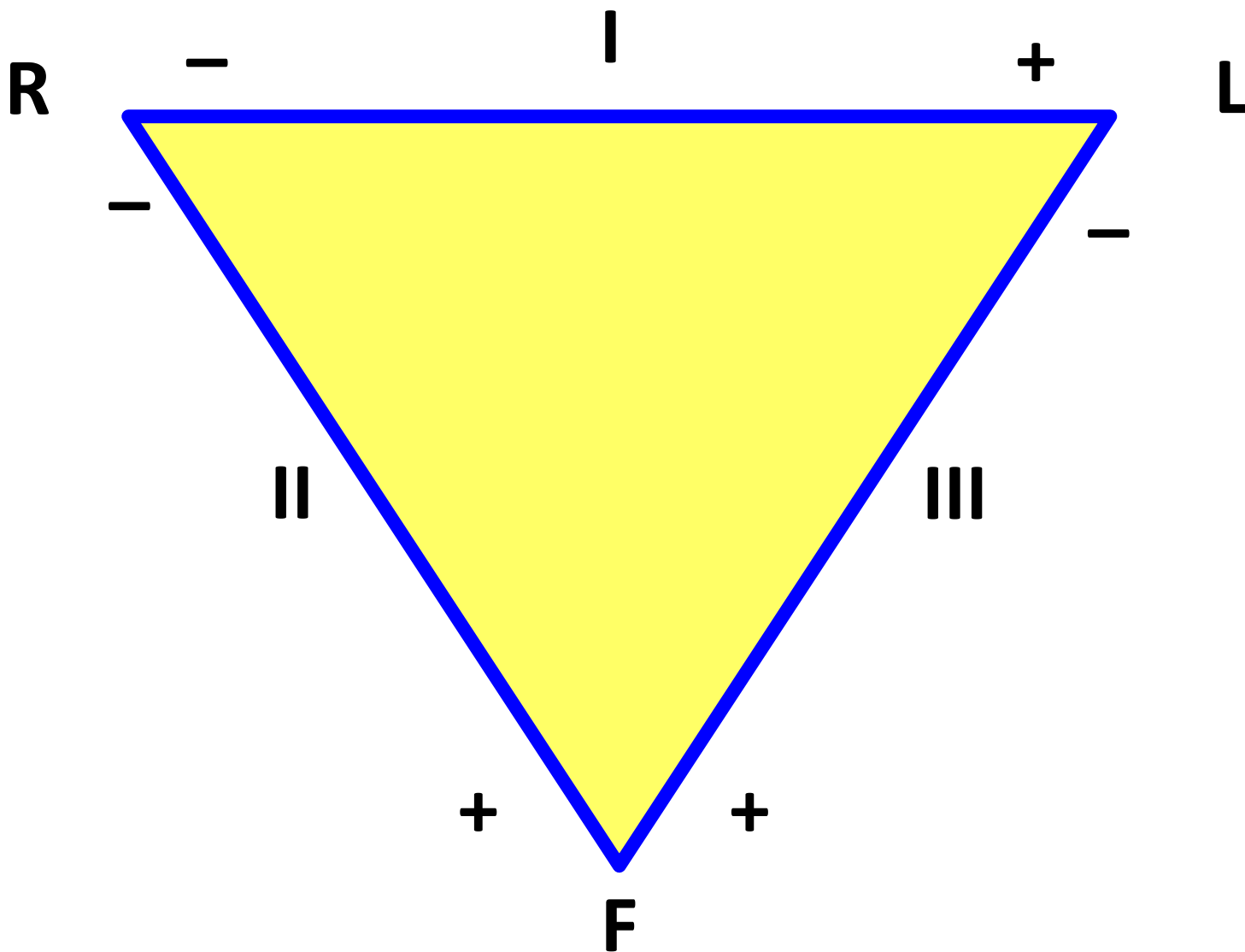
EKG vzniká promítáním elektrického srdečního vektoru na svod v čase

Elektrický vektor v čase opisuje tři smyčky: vektokardiogram

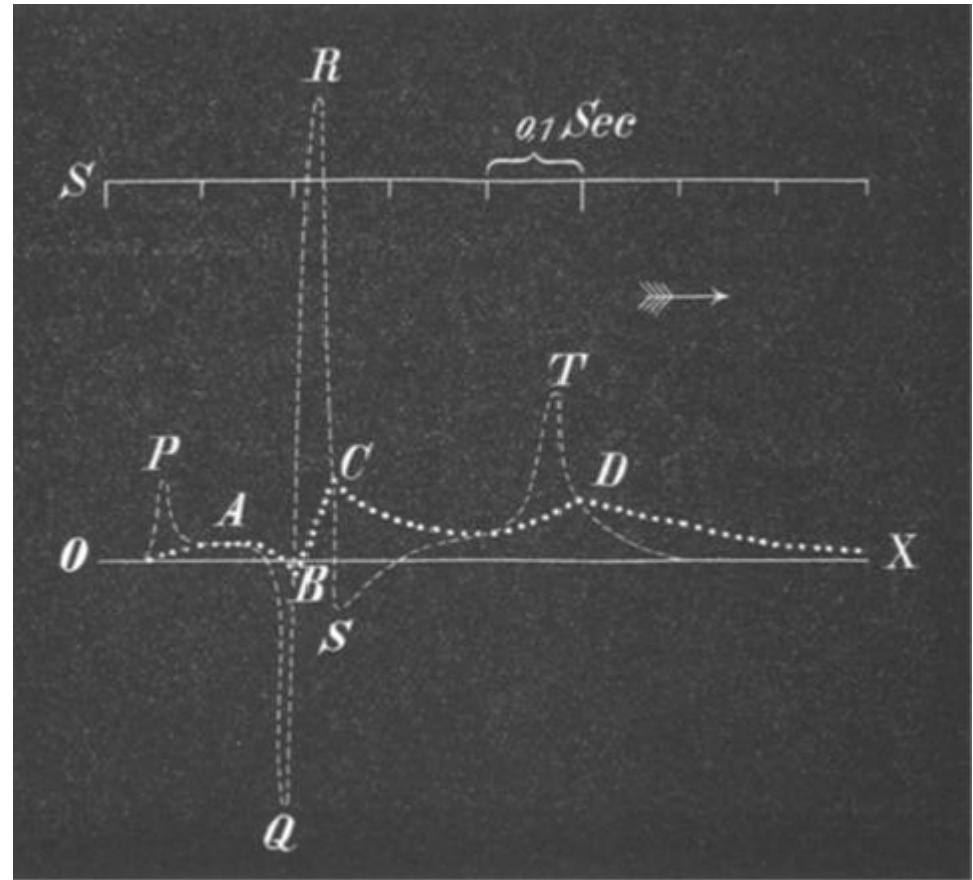

EKG – základní (Einthovenovy svody)

video


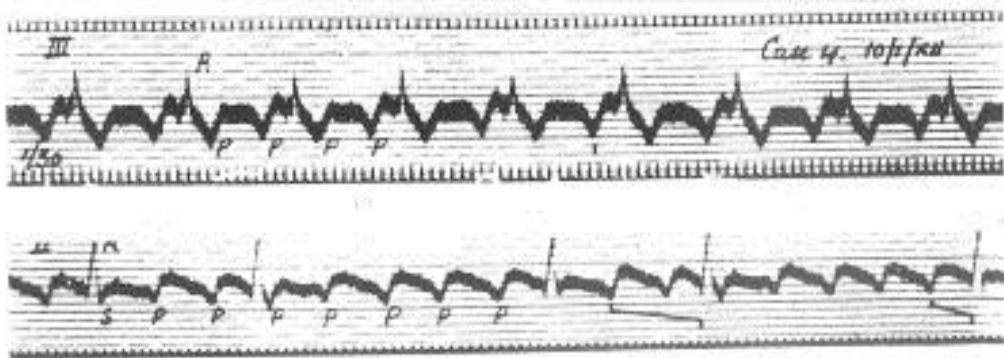

EKG – základní (Einthovenovy svody)



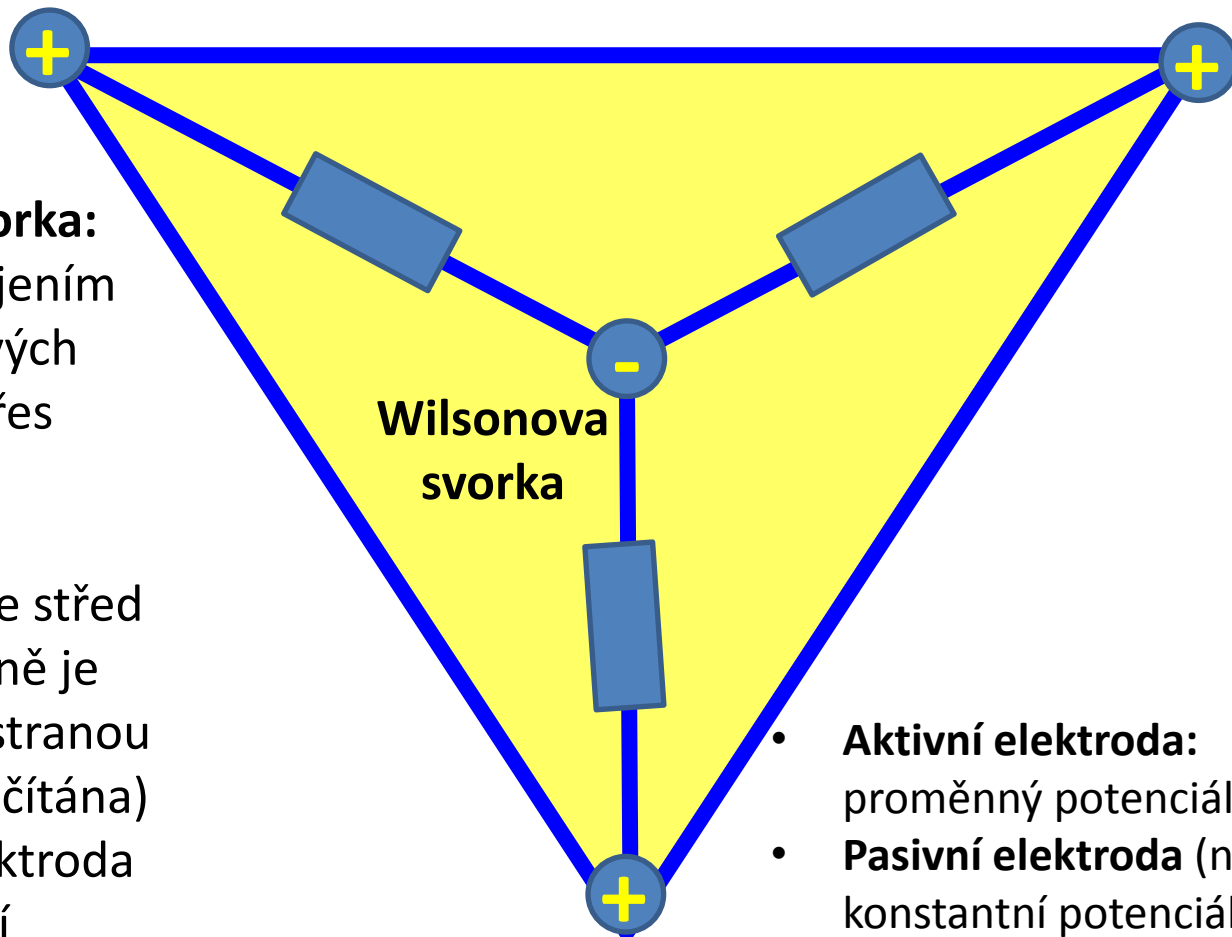
EKG - historie



EKG - historie



EKG – Wilsonova svorka



Wilsonova svorka:

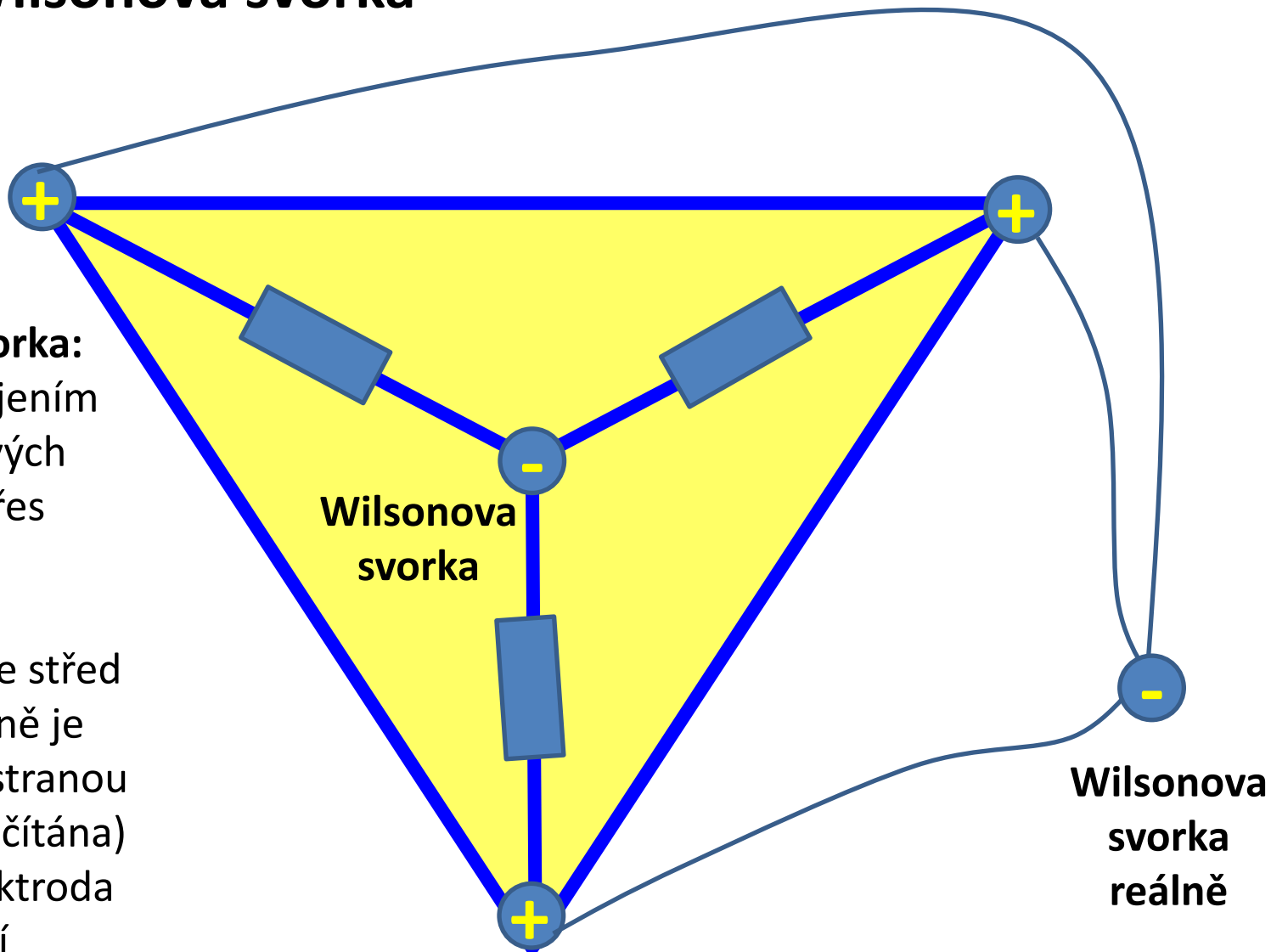
- Vzniká spojením končetinových elektrod přes odpory
- elektricky představuje střed srdce (reálně je vyvedena stranou nebo dopočítána)
- Pasivní elektroda (konstantní potenciál)

- **Aktivní elektroda:** proměnný potenciál
- **Pasivní elektroda (neaktivní):** konstantní potenciál

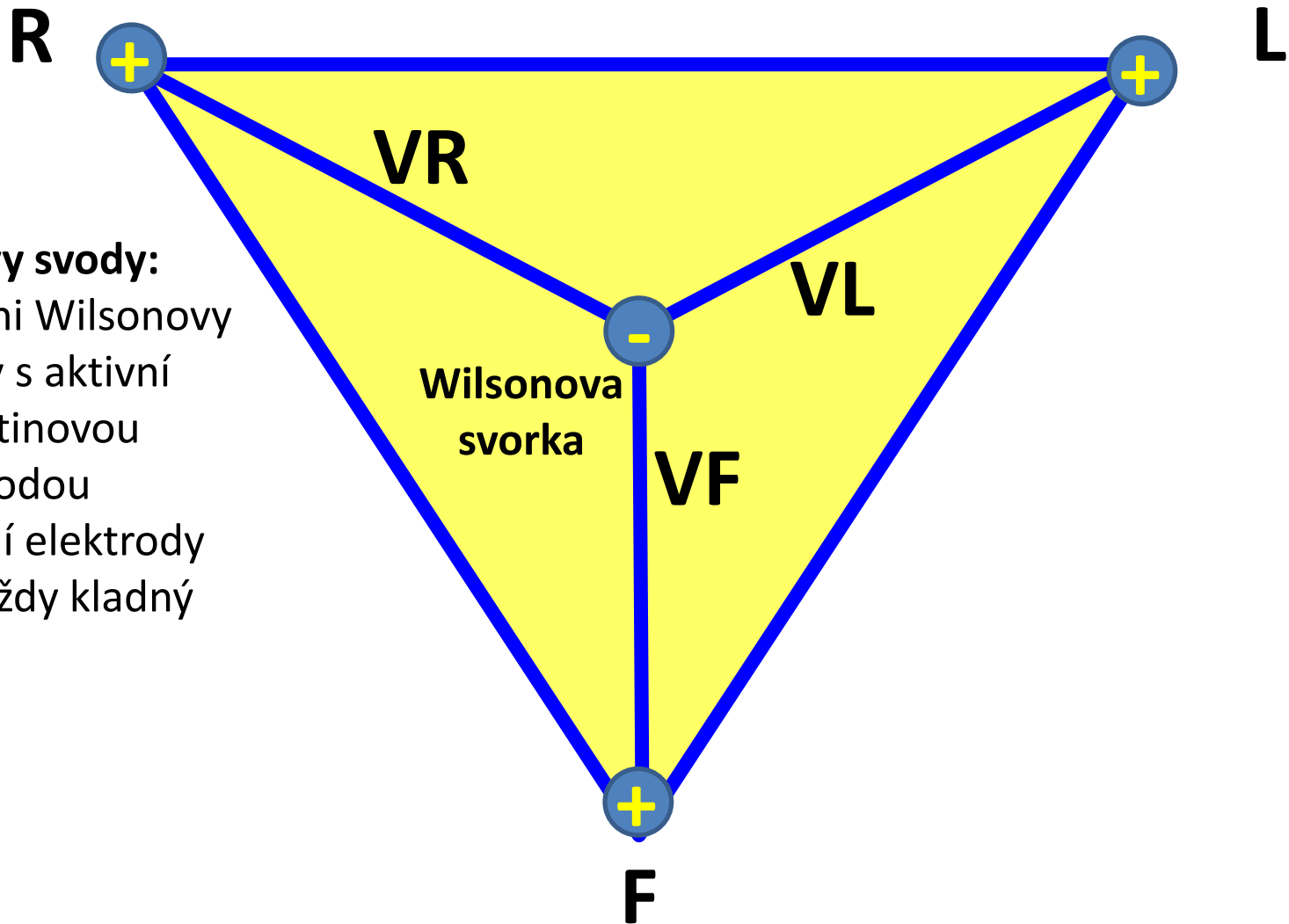
EKG – Wilsonova svorka

Wilsonova svorka:

- Vzniká spojením končetinových elektrod přes odpory
- elektricky představuje střed srdce (reálně je vyvedena stranou nebo dopočítána)
- Pasivní elektroda (konstantní potenciál)



EKG – Wilsonovy svody (unipolární)



Wilsonovy svody:

- Spojení Wilsonovy svorky s aktivní končetinovou elektrodou
- Aktivní elektrody mají vždy kladný náboj

EKG – augmentované Golbergerovy svody (unipolární)

aktivní elektroda

R



L



aVR

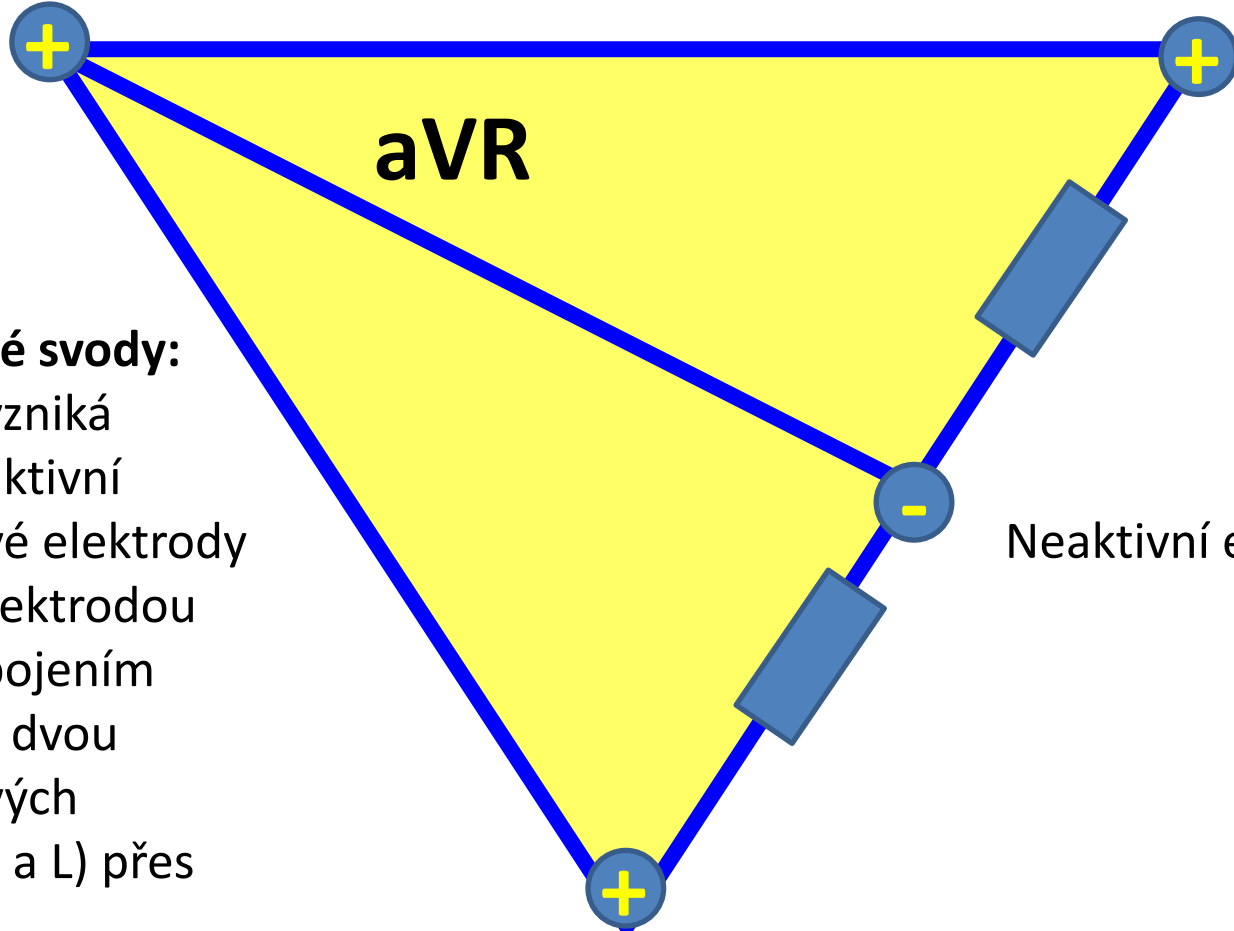
augmentované svody:

- Svod aVR vzniká spojením aktivní končetinové elektrody (zde R) s elektrodou vzniklou spojením zbývajících dvou končetinových elektrod (F a L) přes odpory

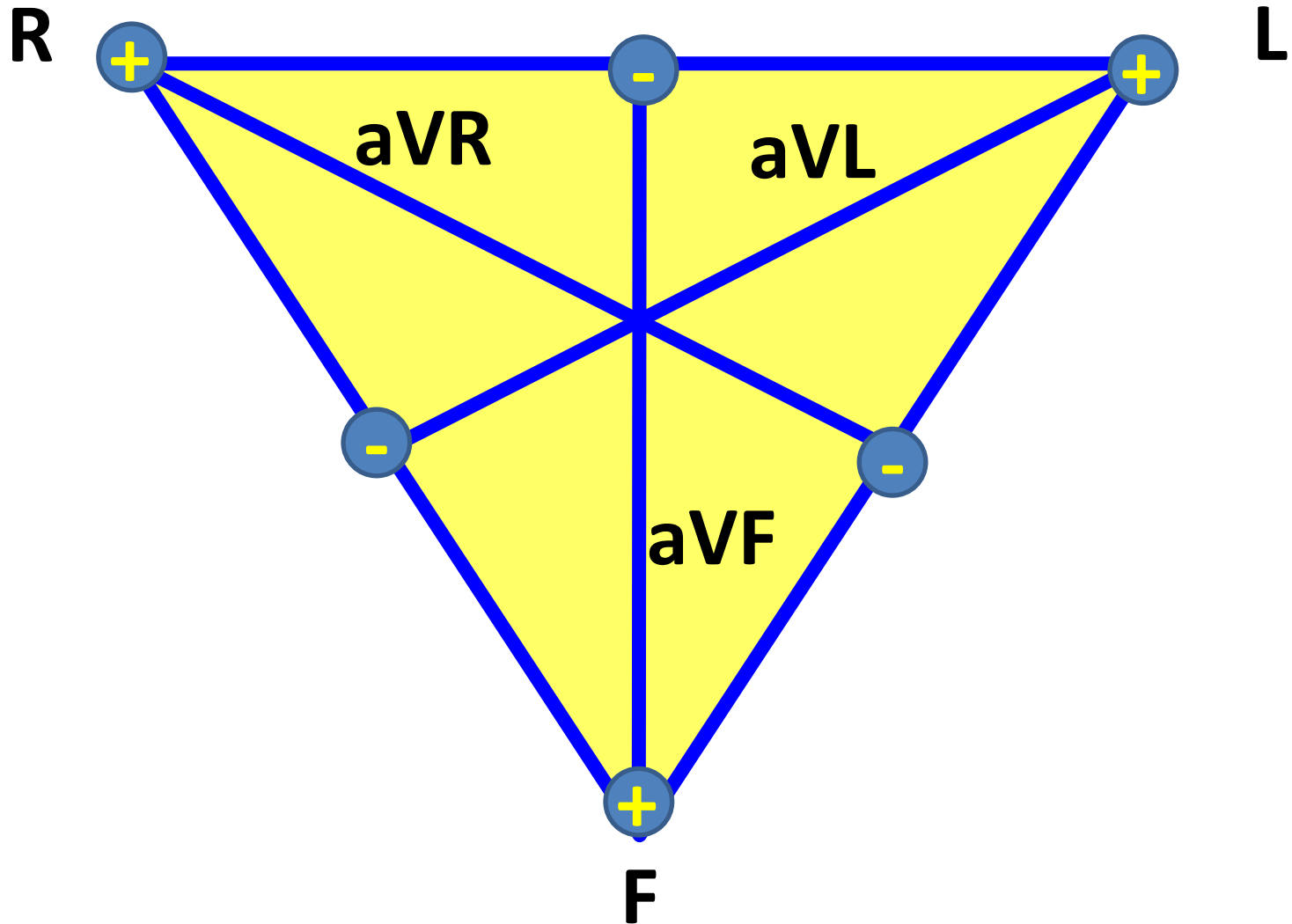
Neaktivní elektroda



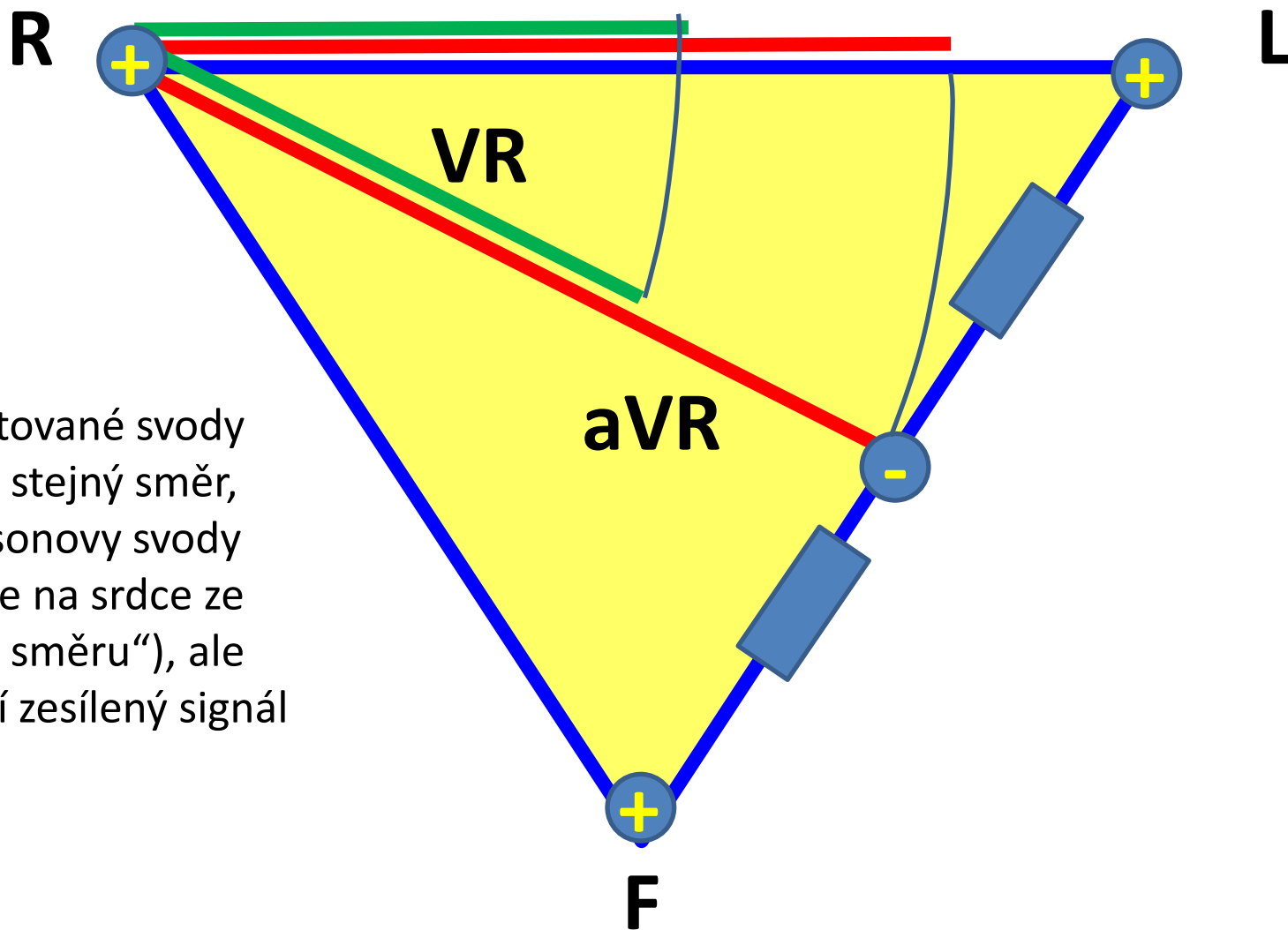
F



EKG – augmentované Golbergerovy svody (unipolární)

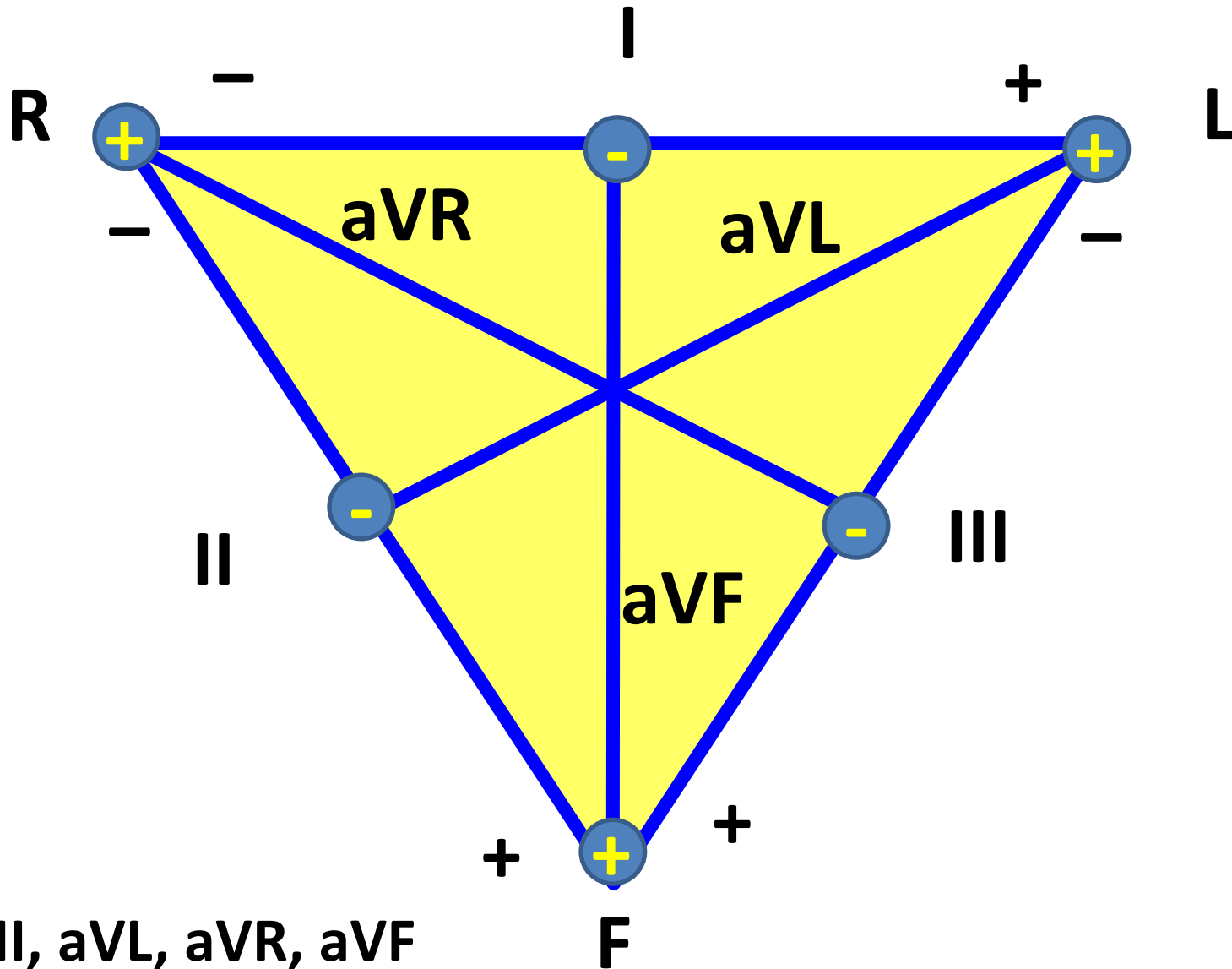


EKG – Wilsonovy a augmentované svody



Augmentované svody mají sice stejný směr, jako Wilsonovy svody („dívají se na srdce ze stejného směru“), ale poskytují zesílený signál

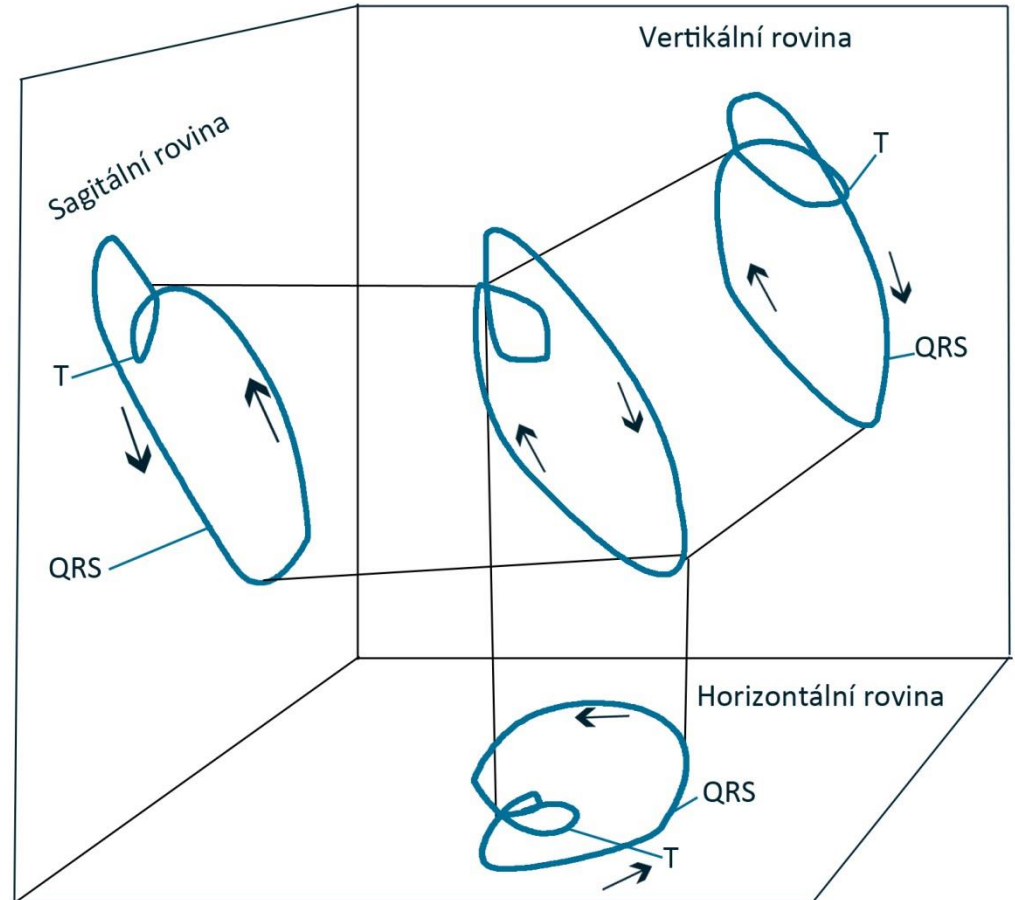
Končetinové svody – frontální rovina



Vektokardiografie

Elektrický vektor se pohybuje ve třech rozměrech. Křivka EKG záleží na směru svodu, na který se vektor promítá.

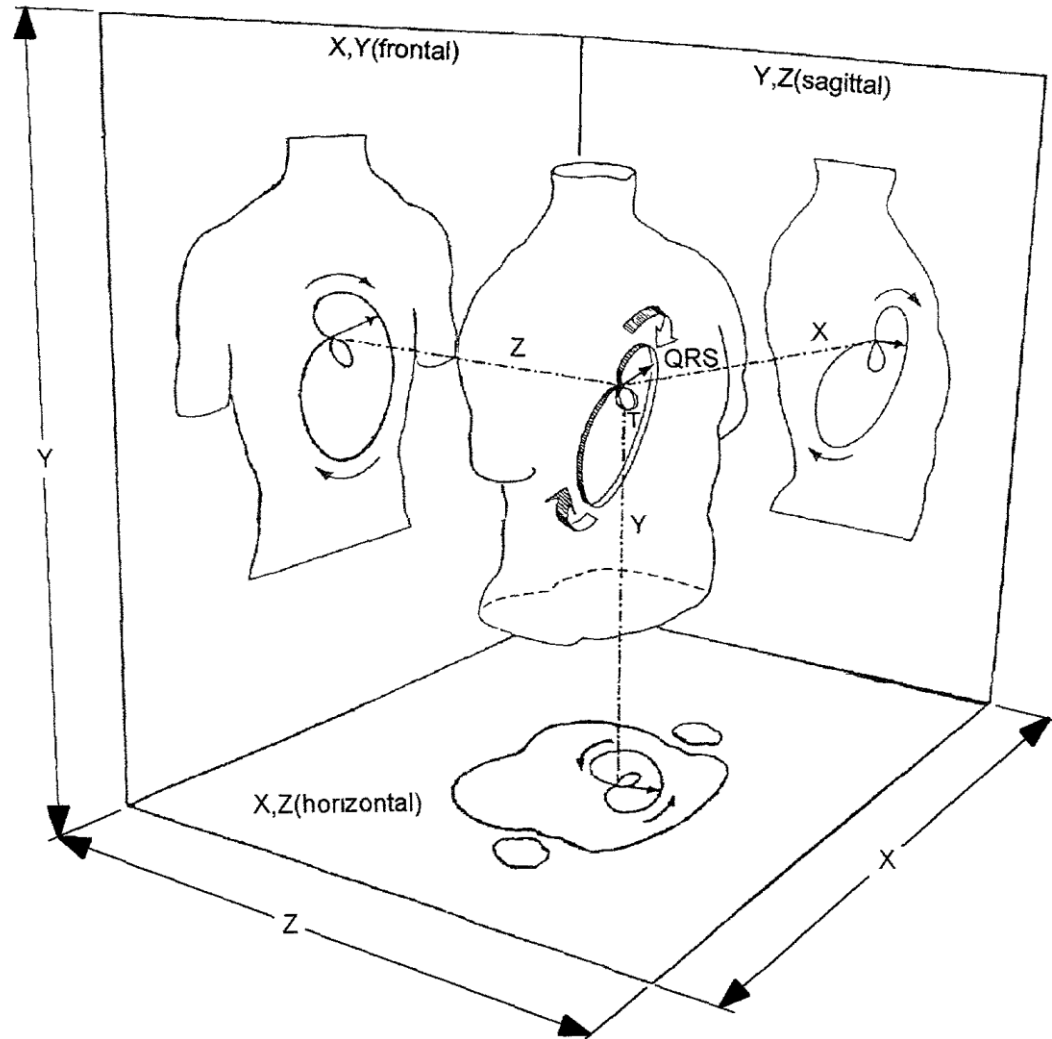
Končetinové svody se „dívají“ na srdeční elektrickou aktivitu jen ve frontální rovině. Ale co ostatní roviny?
→ hrudní svody



Spatiokardiografie – záznam pohybu el. vektoru ve 3D

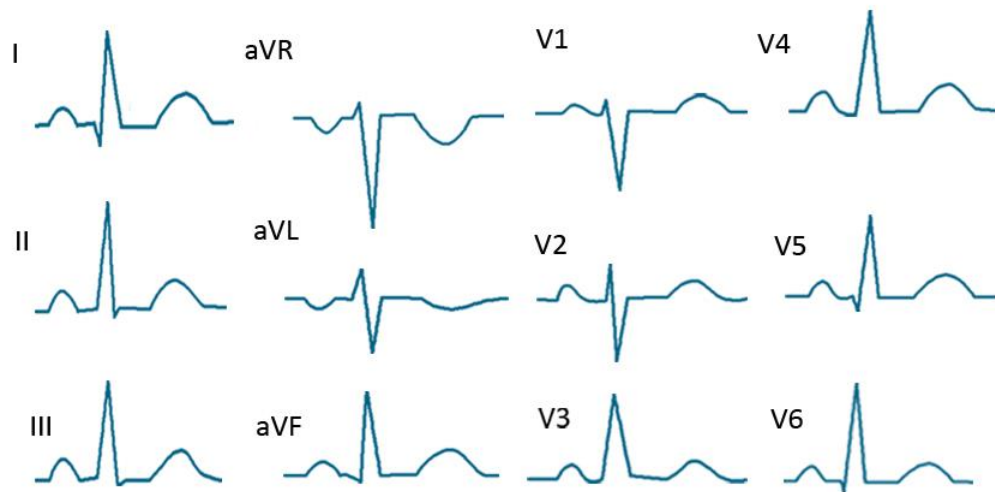
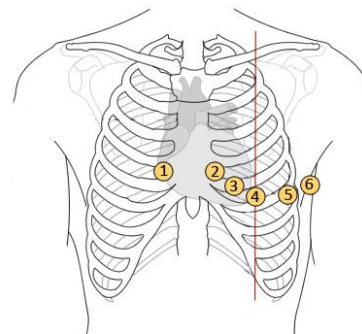
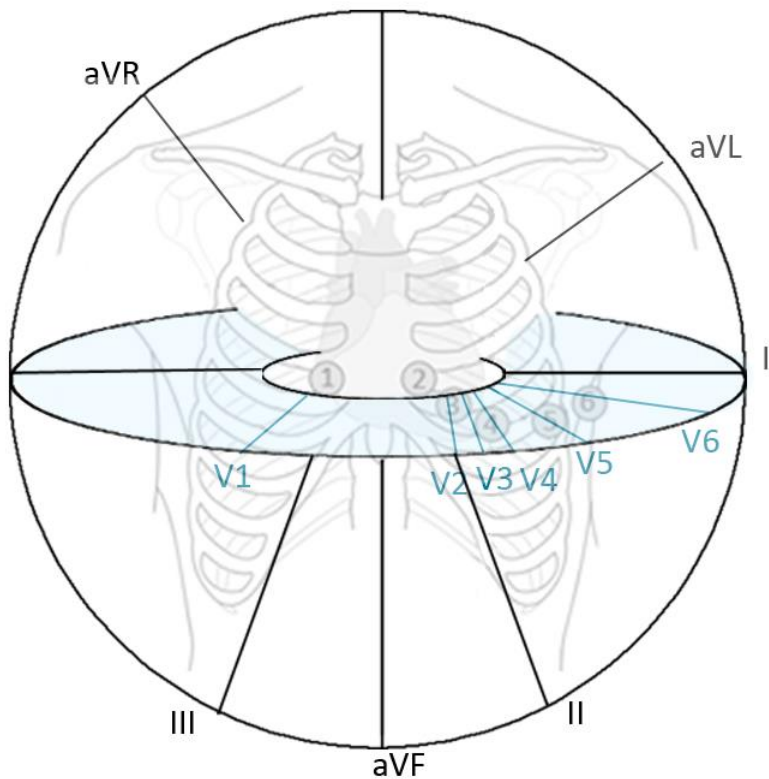
EKG v jednom svodu je jedním úhlem pohledu na 3D elektrickou srdeční aktivitu. Je to kolmý zápis 3D el. aktivity srdce do 1D svodu.

Triviální, ne?

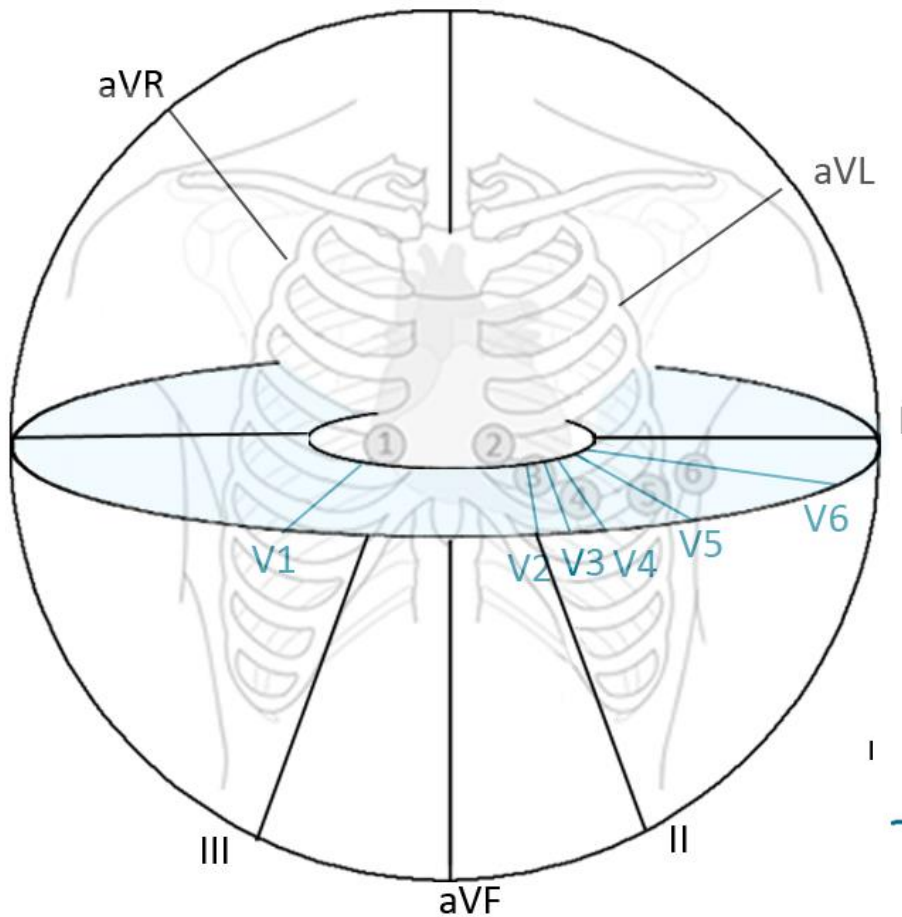


EKG – hrudní svody (unipolární)

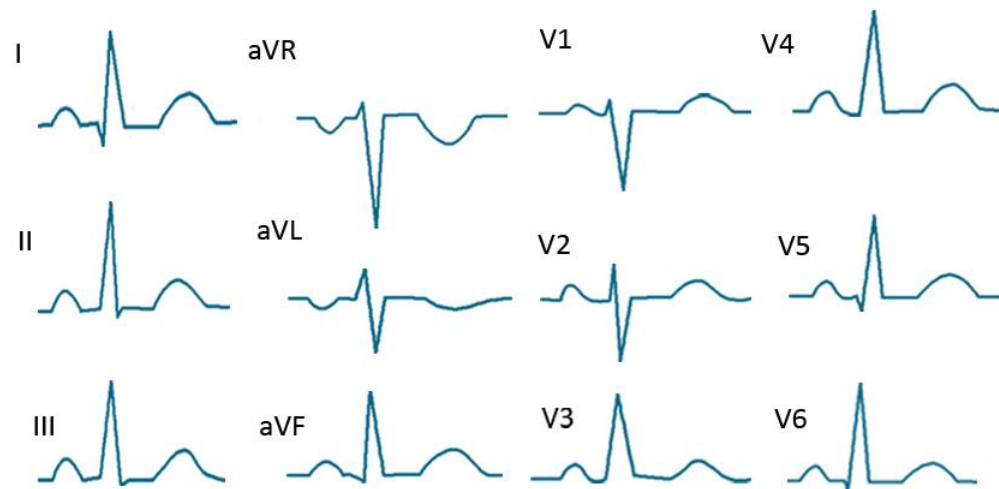
- Spojení hrudní elektrody (aktivní, kladné) s Wilsonovou svorkou (záporná, neaktivní)
- 6 hrudních svodů – V1, ... V6

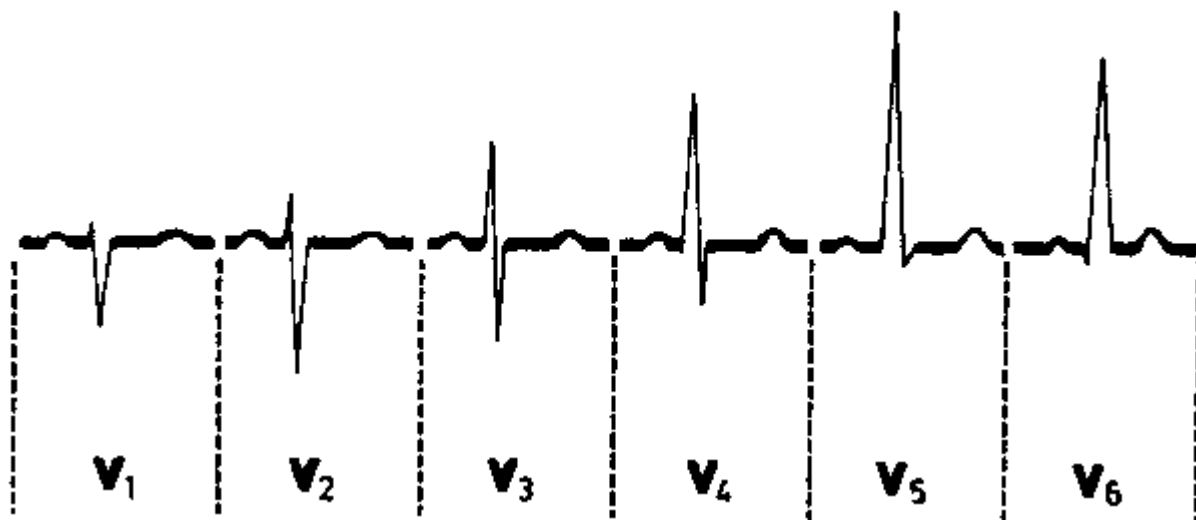
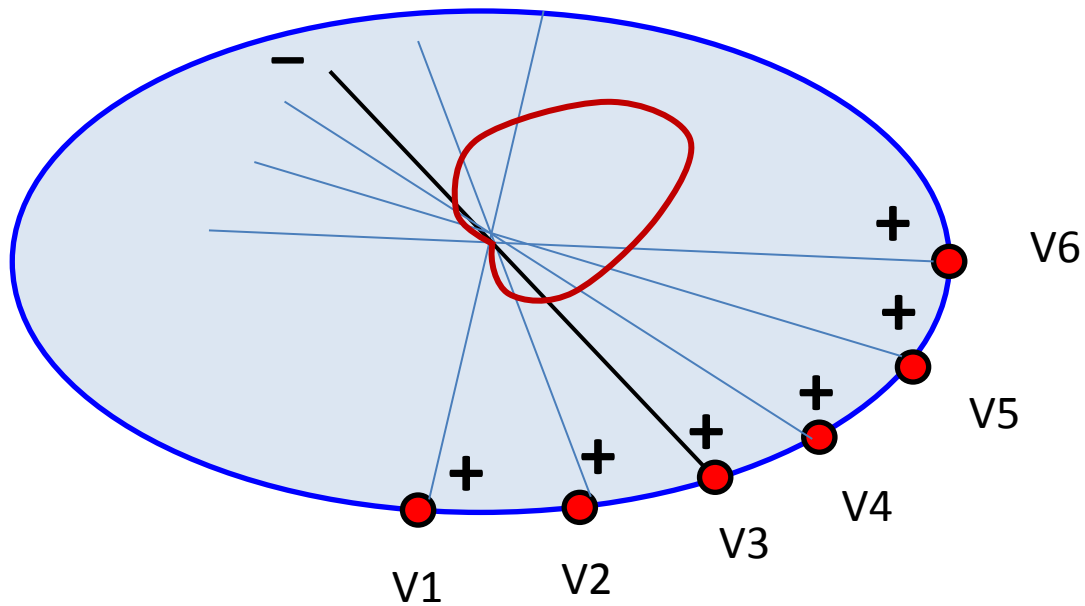


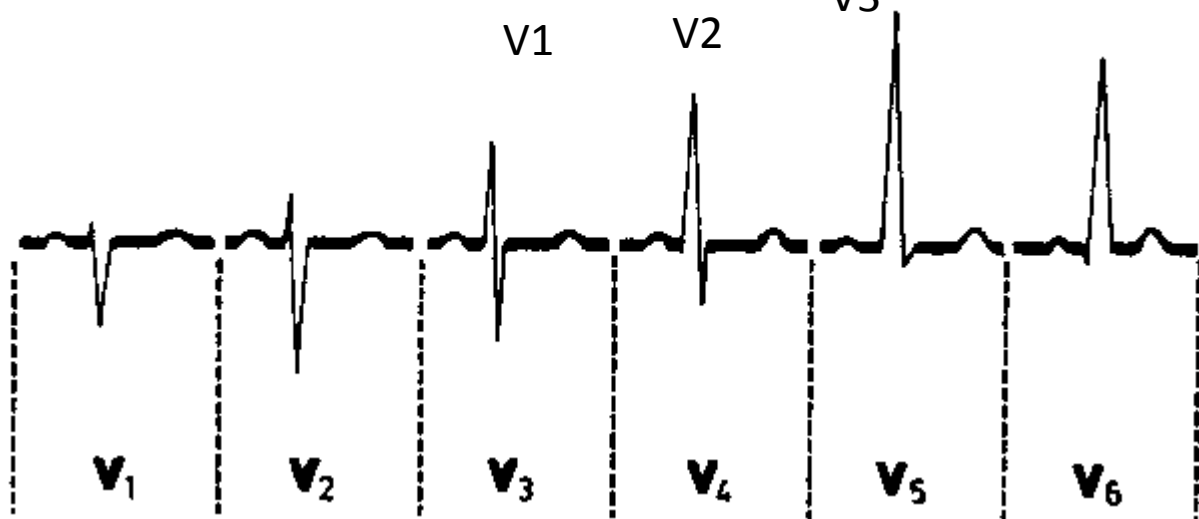
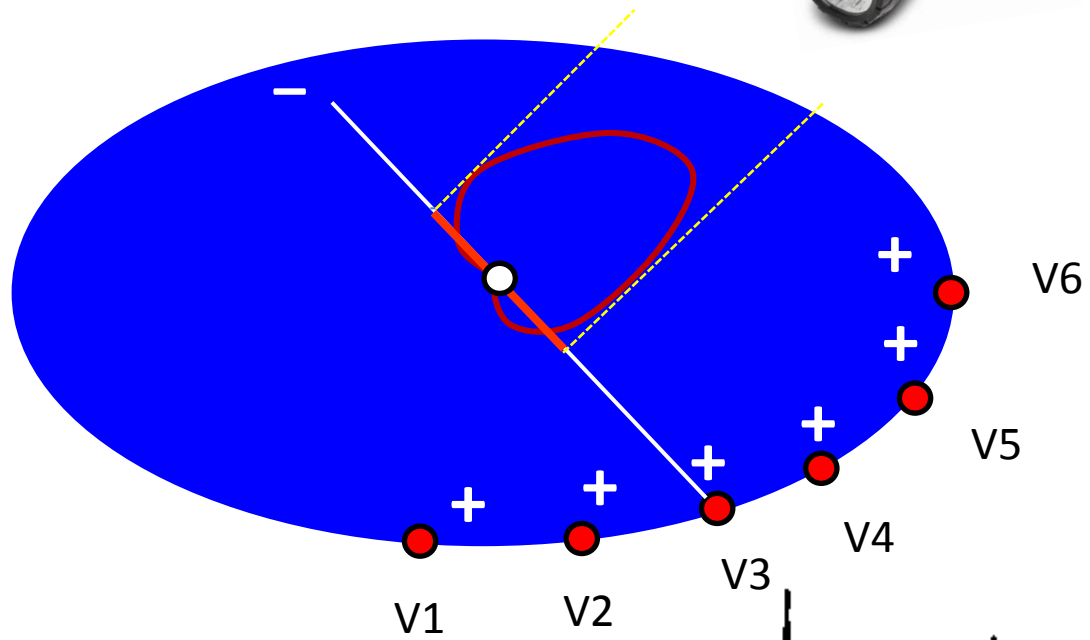
EKG – 12 svodové EKG

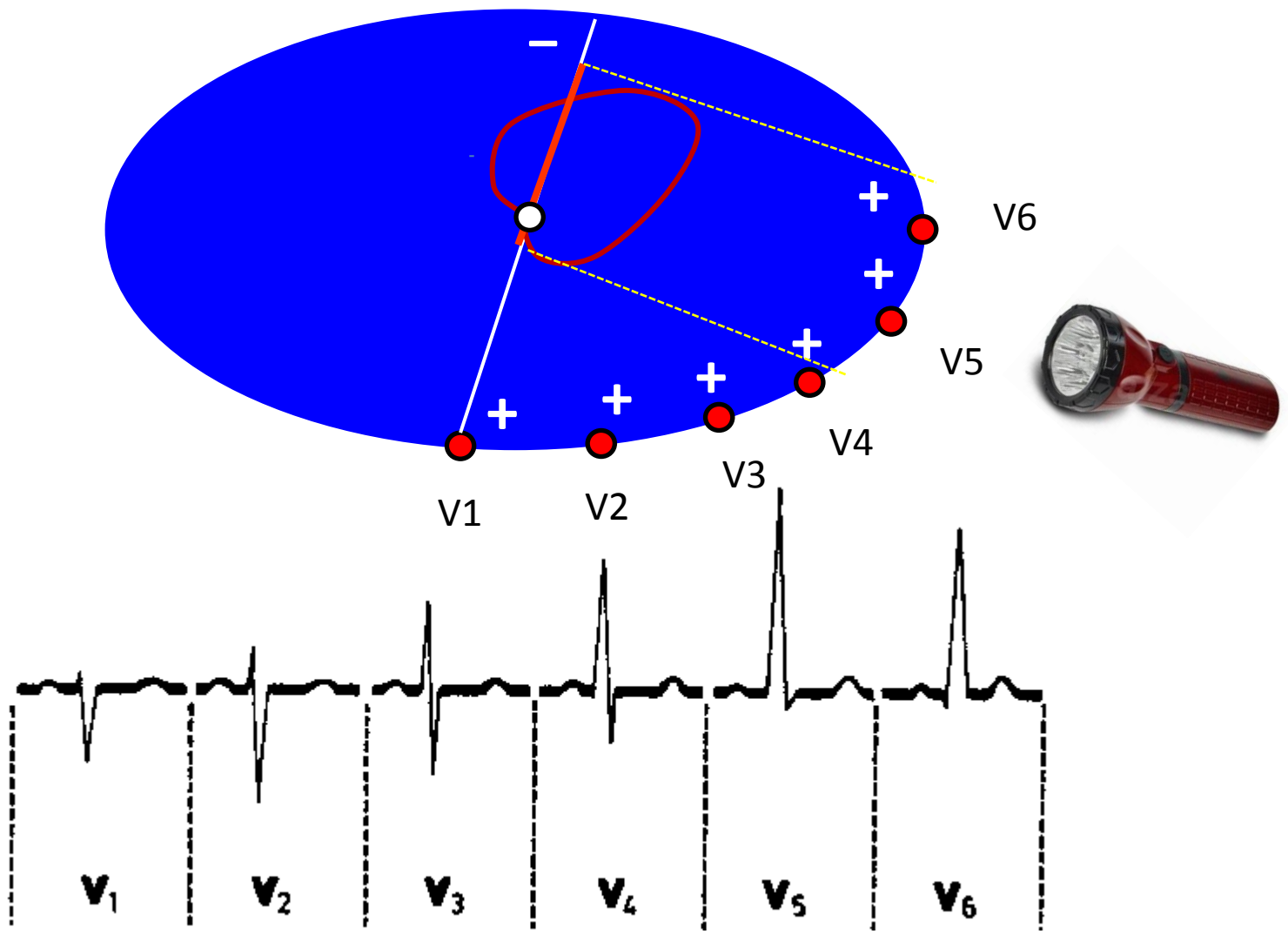


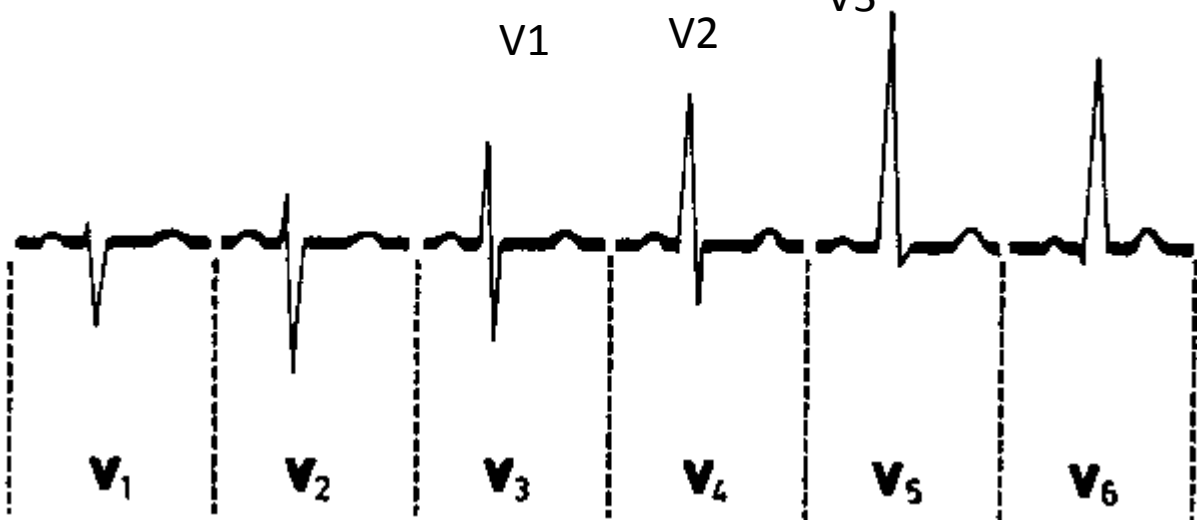
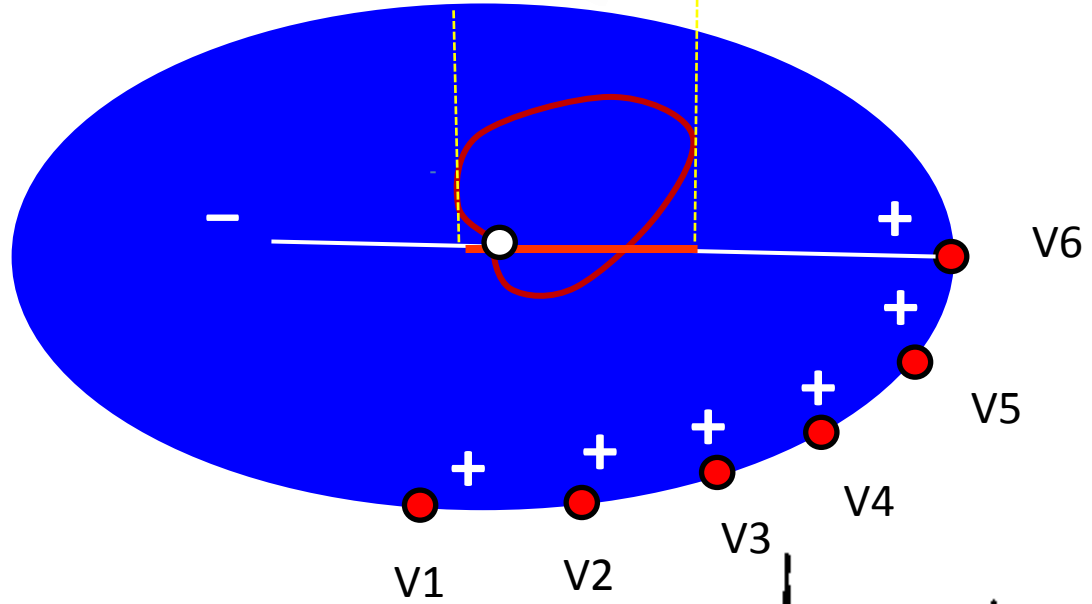
- 3 Einthovenovy svody (bipolární) – I, II, III
- 3 Golgbergerovy augmentované svody (unipolární) – aVL, aVR, aVF
- 6 hrudních svodů (unipolární)



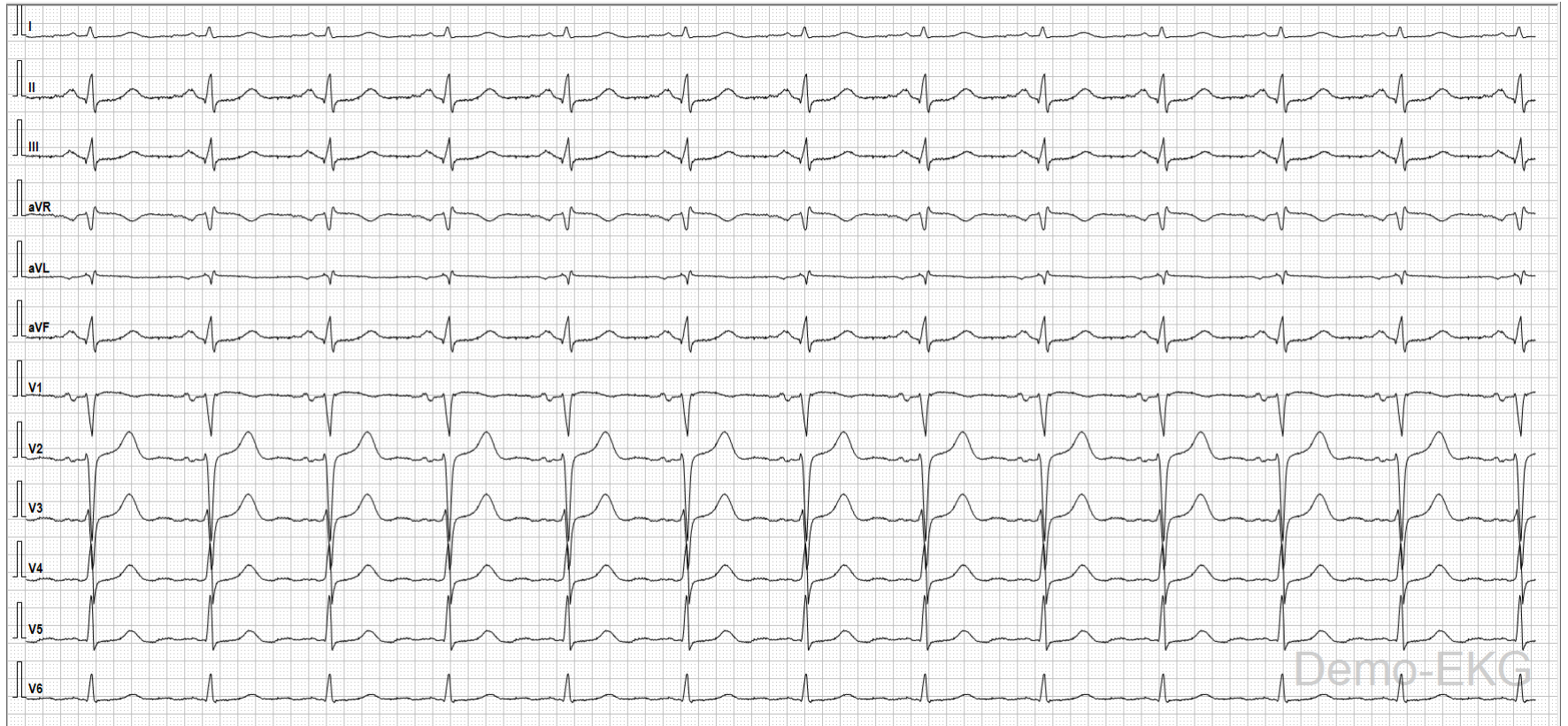



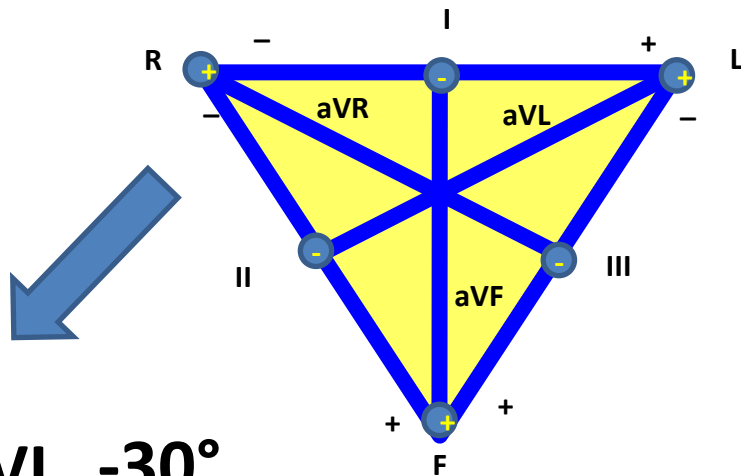
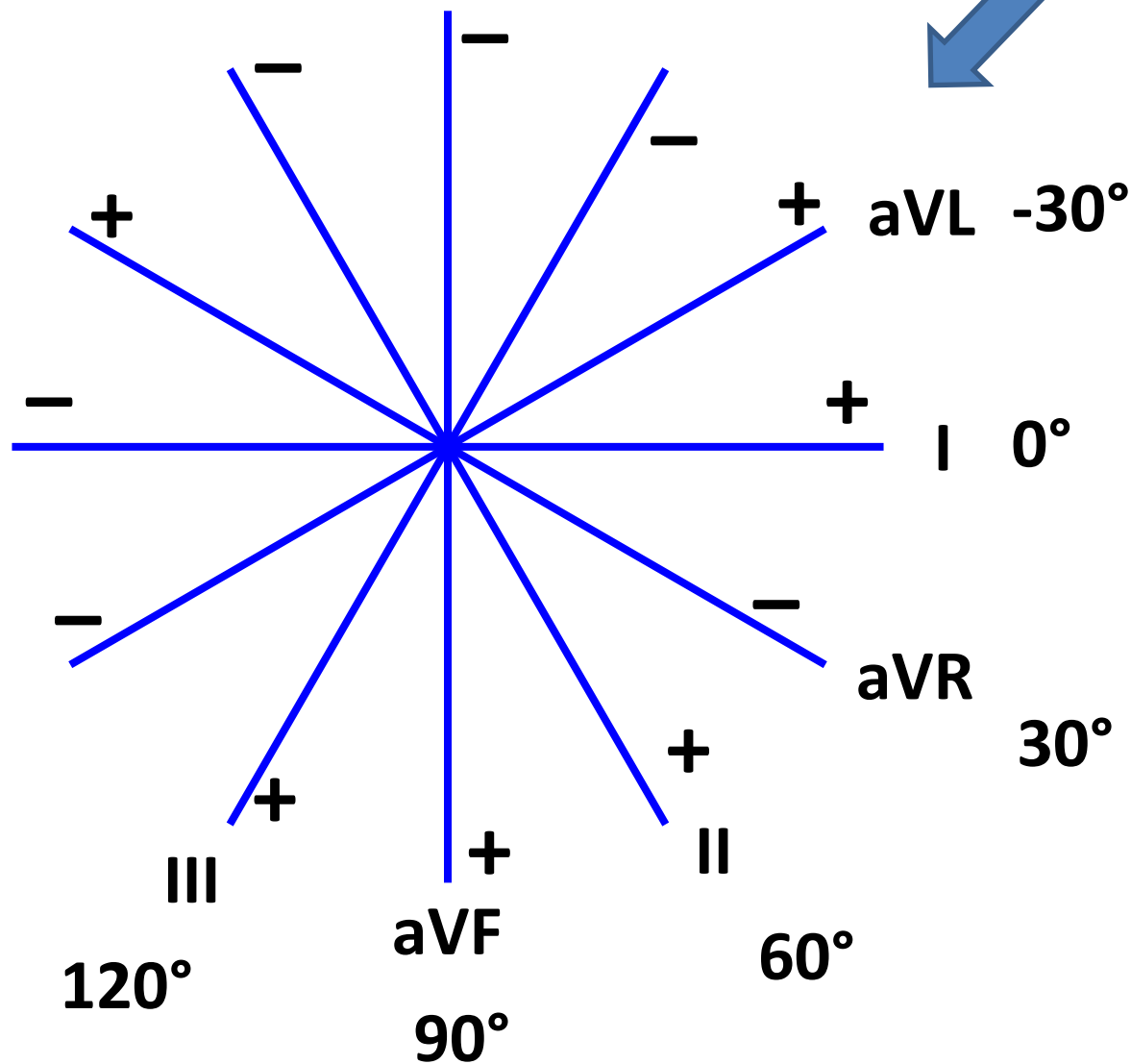




EKG – 12 svodové EKG

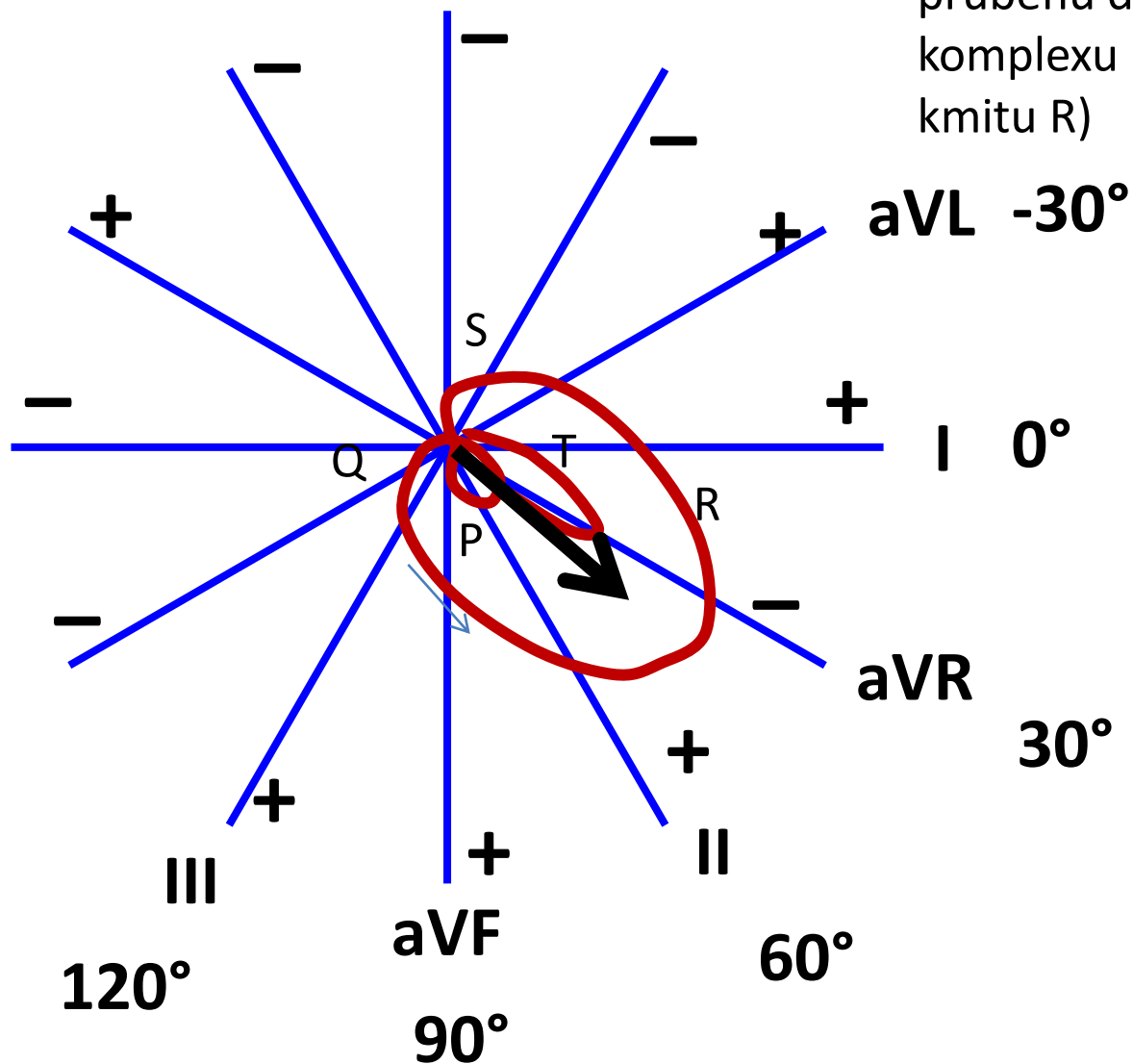


EKG svody podle Cabrery



Směry končetinových svodů jsou zachované. Jsou pouze přeskládané tak, aby se protínaly ve středu.

Elektrická osa srdeční



Elektrická osa srdeční: průměrný směr elektrického vektoru srdečního v průběhu depolarizace komor : QRS komplexu (lze odhadnout podle velikosti kmitu R)

Srdeční osa fyziologicky směřuje dolů, doleva, dozadu

Rozmezí fyziologické:

Střední typ $0^\circ - 90^\circ$

Levý typ $-30^\circ - 0^\circ$

Pravý typ $90^\circ - 120^\circ$

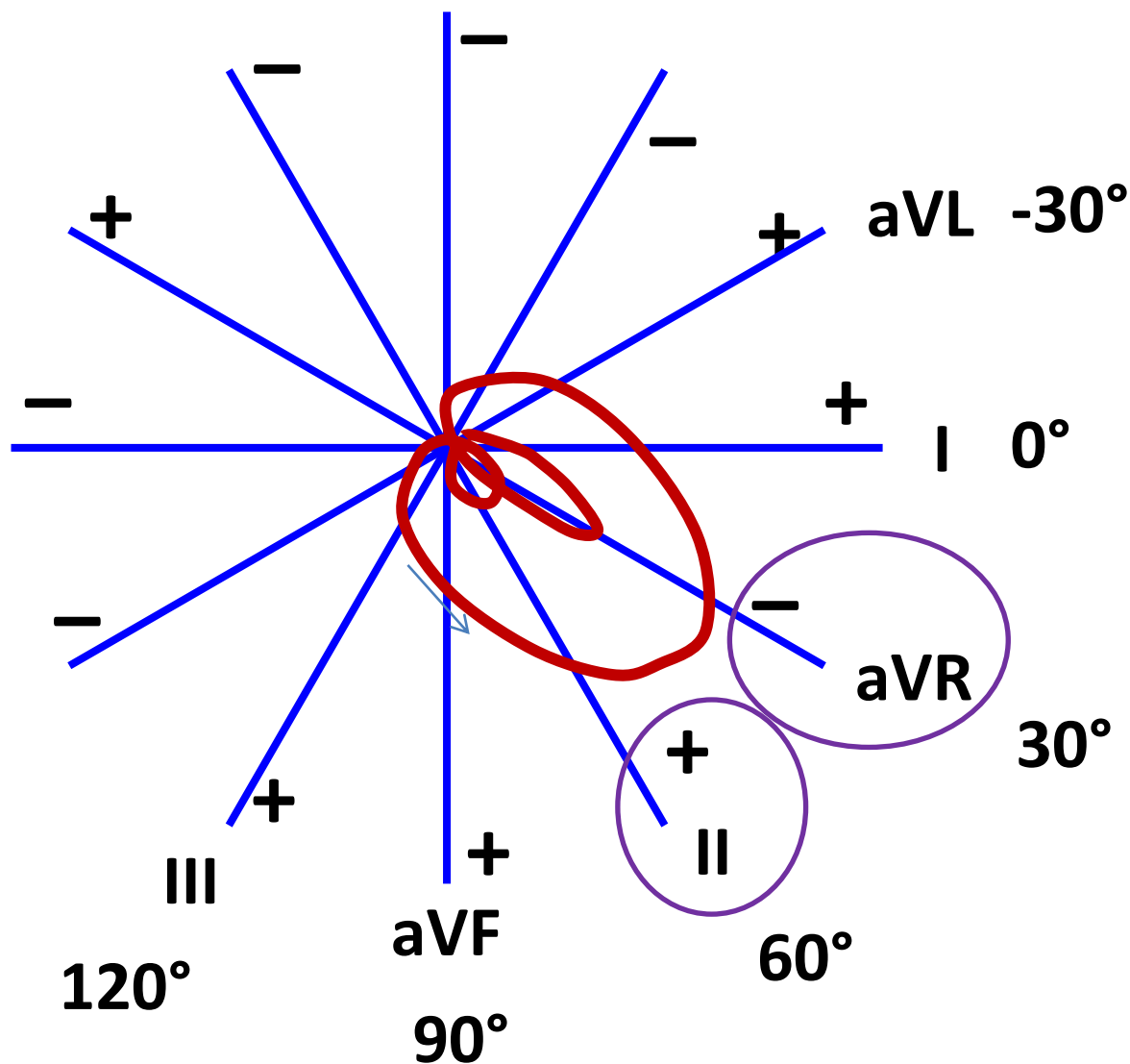
Deviace doprava: $> 120^\circ$

(hypertrofie LK, dextrokardie)

Deviace doleva: $< -30^\circ$

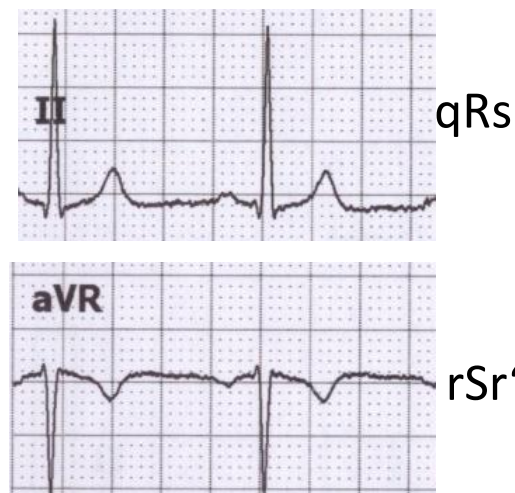
(hypertrofie LK, těhotenství, obezita)

Elektrická osa srdeční



Všimněte si vzhledu EKG ve svodu II a aVR. Oba svody se dívají na elektrickou srdeční aktivitu z podobného úhlu (odchylka jen 30°), ale aVR má opačnou polaritu (dívá se na srdce vzhůru nohama v porovnání s II).

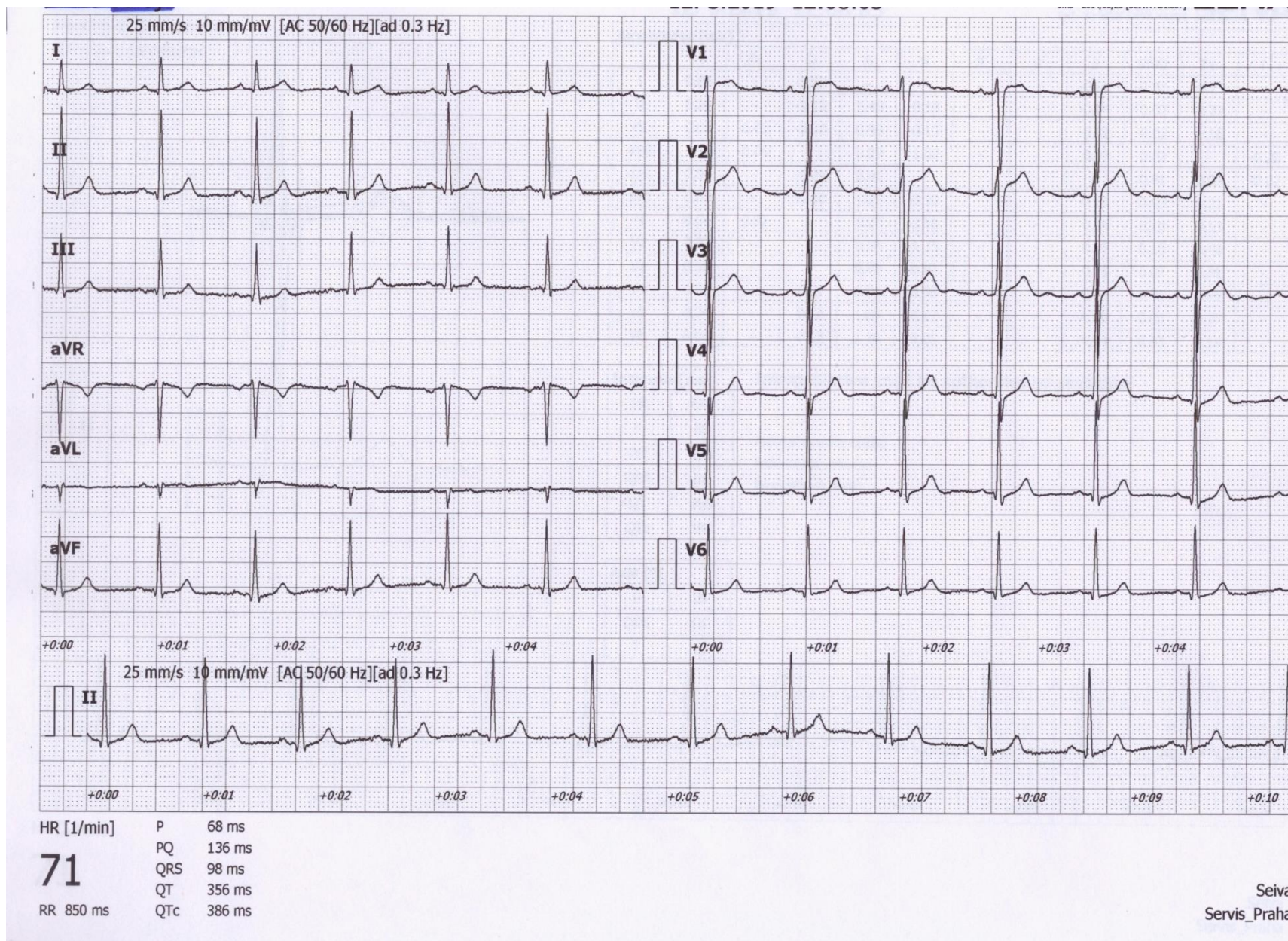
Proto jsou svody II a aVR podobné, jen vůči sobě zrcadlově obrácené.



aVR má obvykle negativní T a P

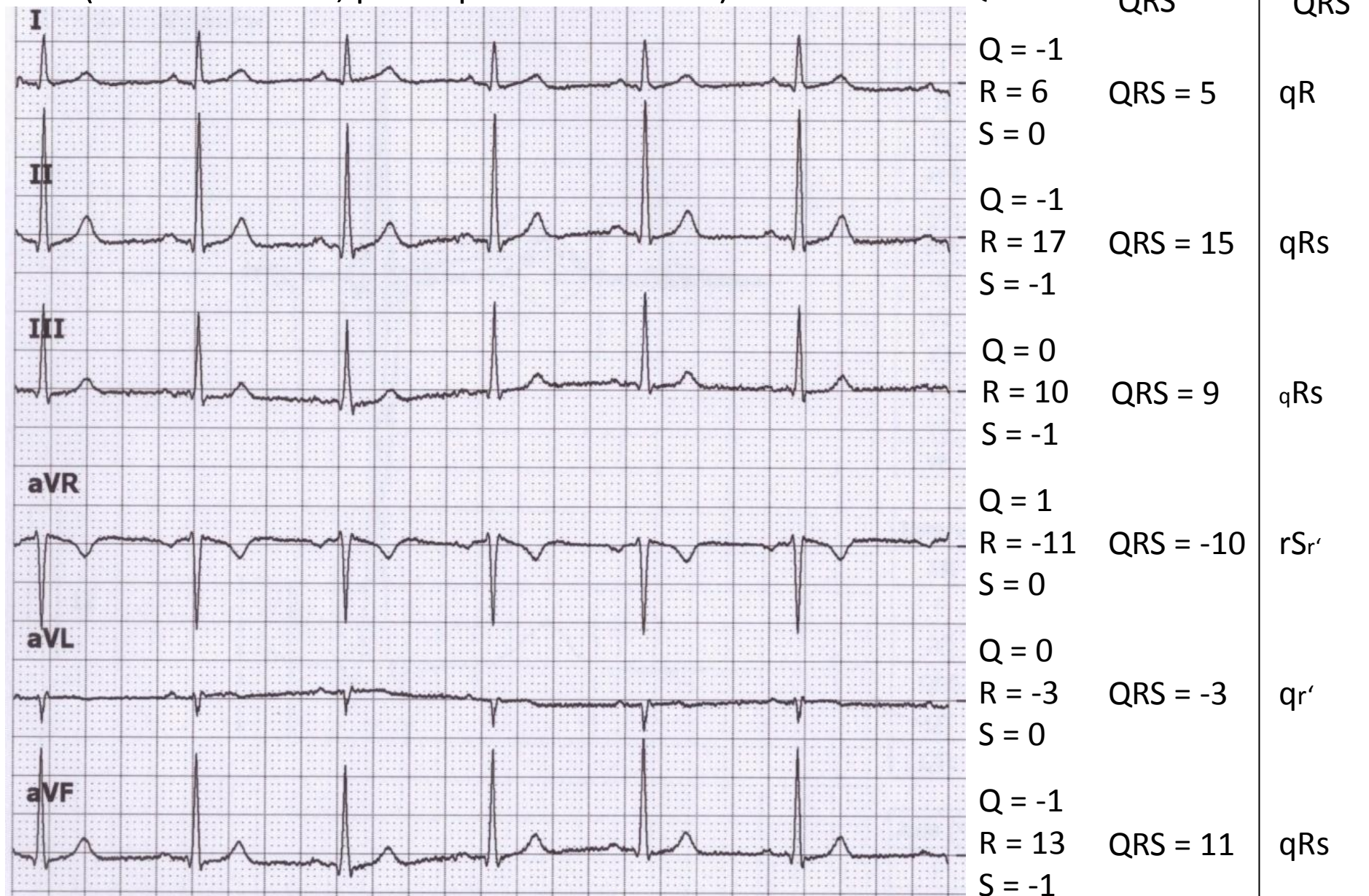
Díky jinému vzhledu má QRS v aVR a II svodu různý zápis. Čili, stejný elektrický děj v srdci má různý zápis jen díky tomu, že si kdysi elktrokardiologové řekli, že se jim líbí takováhle polarita svodů (a nebo způsob zápisu).

Určení elektrické osy srdeční



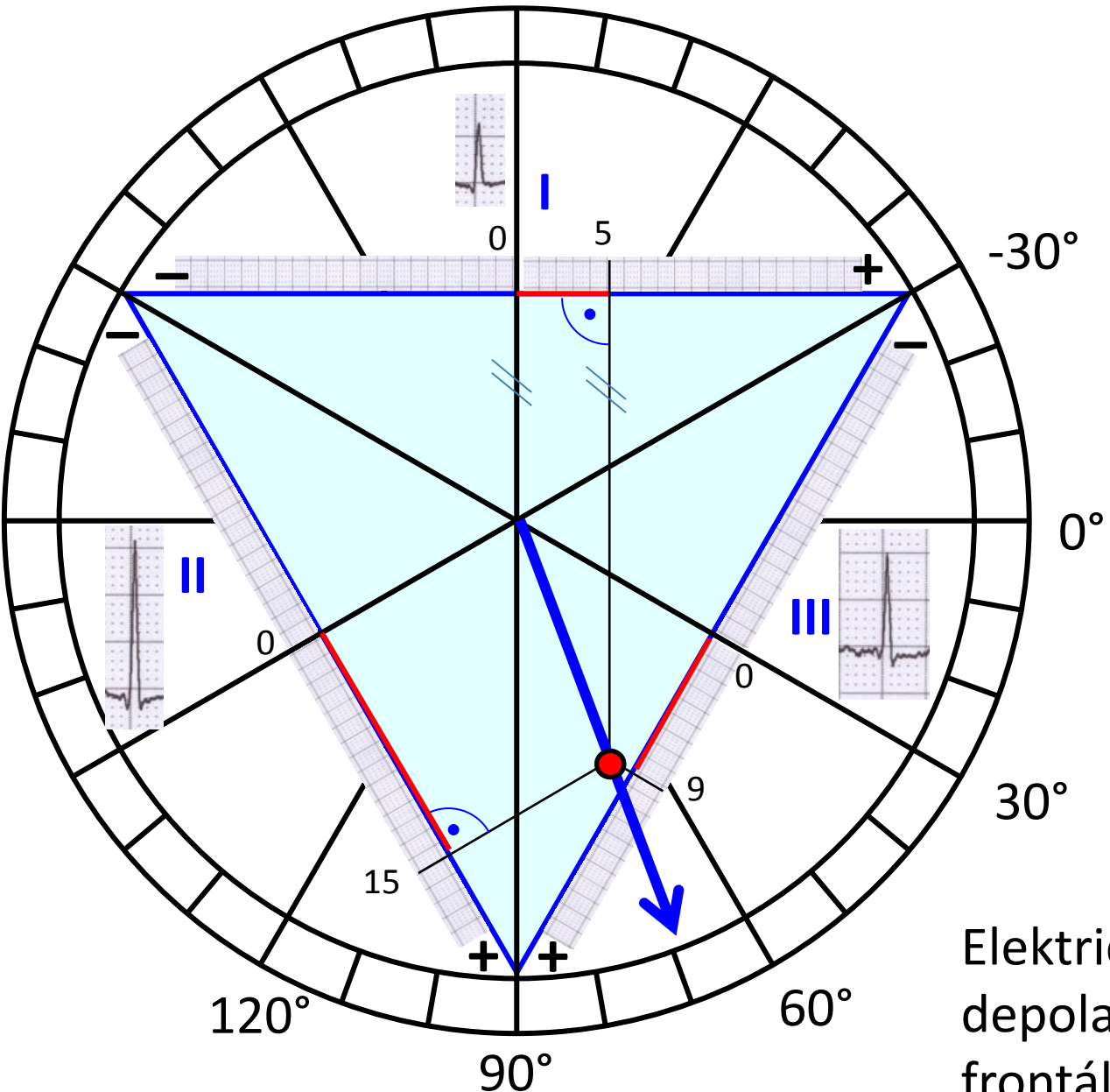
Určení elektrické osy srdeční

(frontální rovina, pro depolarizaci komor)



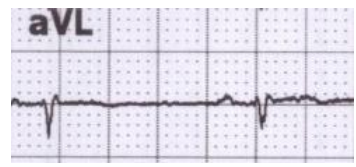
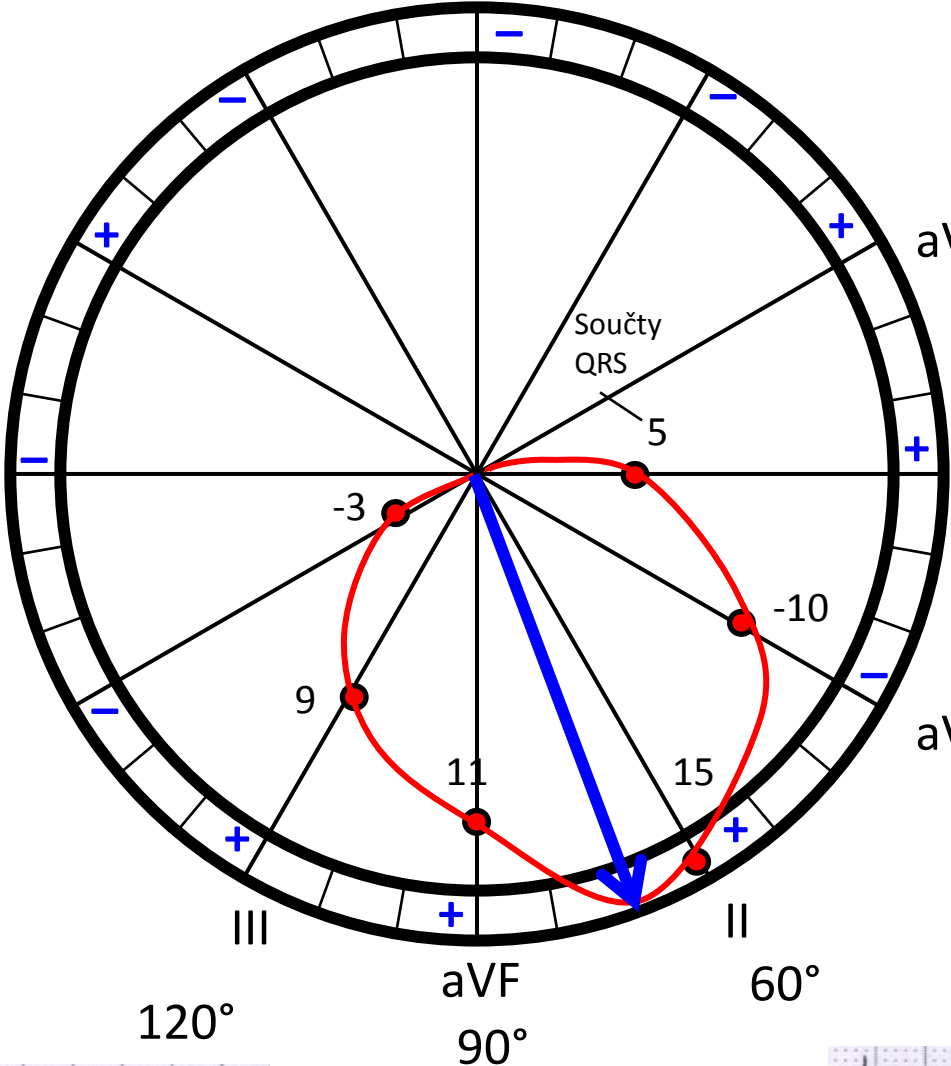
Pro zjednodušení výpočtu výchylek je Q první kmit, R druhý kmit a S třetí kmit

Určení elektrické osy srdeční – postup z praktik

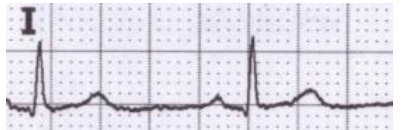


Elektrická osa srdeční pro depolarizaci komor ve frontální rovině je 70°

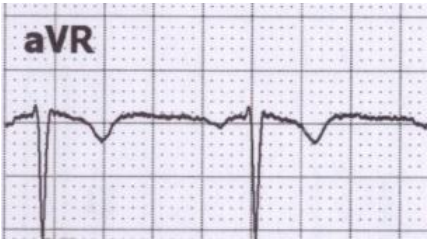Určení elektrické osy srdeční – jiný postup



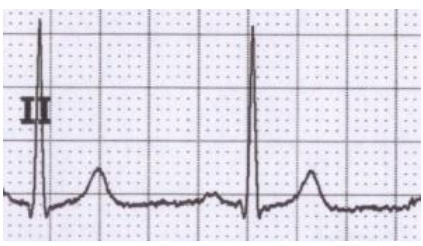
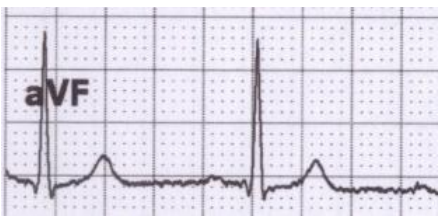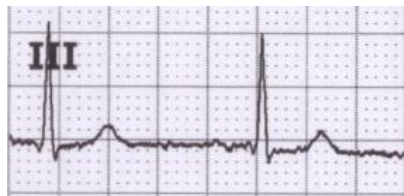
aVL -30°



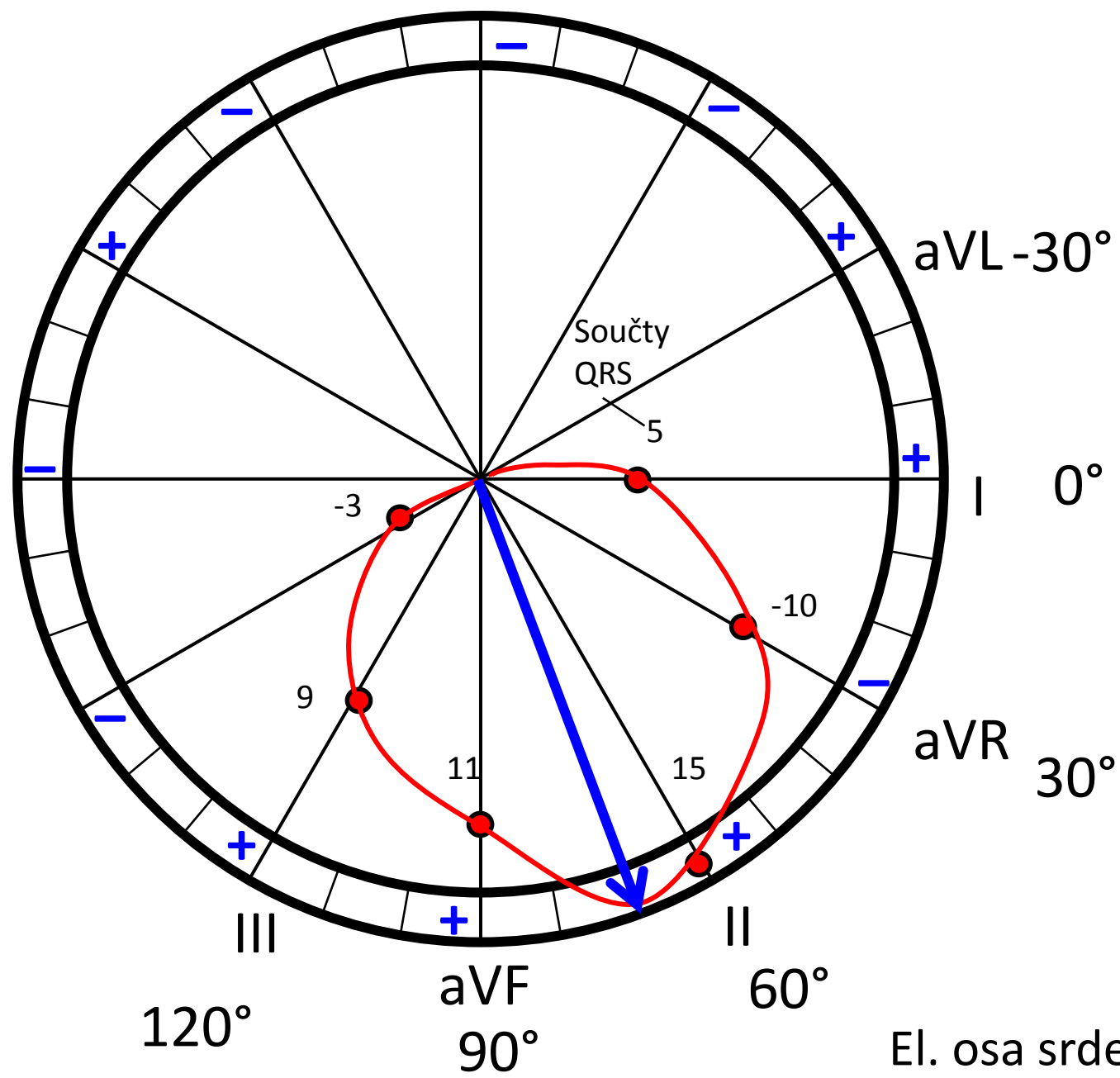
I 0°



aVR 30°



Určení elektrické osy srdeční – jiný postup

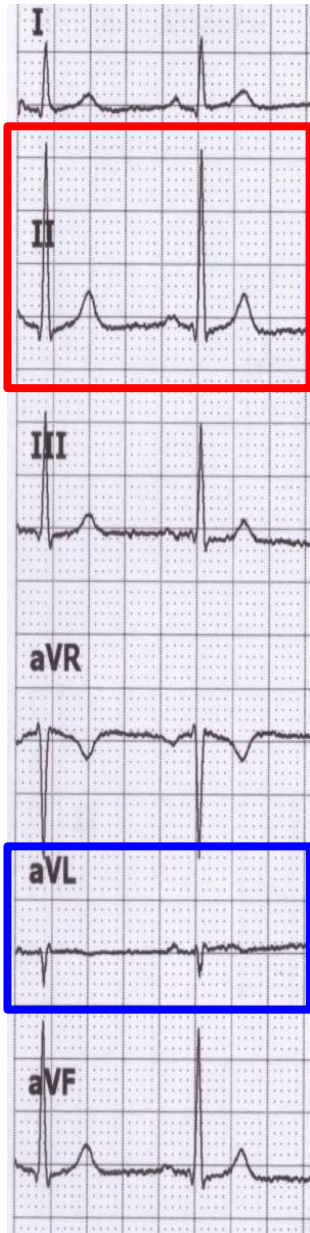


Do růžice svodů si zakreslete součty jednotlivých QRS z končetinových svodů. Propojením svodů vznikne křivka podobná vektokardiogramu. Není to ovšem přímo vektokardiogram (ale skoro 😊), protože toto je vytvořeno jen ze součtů výchylek QRS.

Tohle konkrétně po vás nebude nikdo ke zkoušce chtít. Je to jen pro pochopení. Lze totiž použít jednodušší metodu....

Najděte svod s největším a nejmenším součtem výchylek (jen tak od oka) – tyto svody budou na sebe kolmé. Úhel svodu s největším součtem QRS bude určovat přibližně el. osu srdeční. Nebude to dokonale přesné, ale to v praxi ani není potřeba.

výchylky součet
QRS QRS



Q = -1
R = 6
S = 0

QRS = 5

Q = -1
R = 17
S = -1

QRS = 15

Q = 0
R = 10
S = -1

QRS = 9

Q = 1
R = -11
S = 0

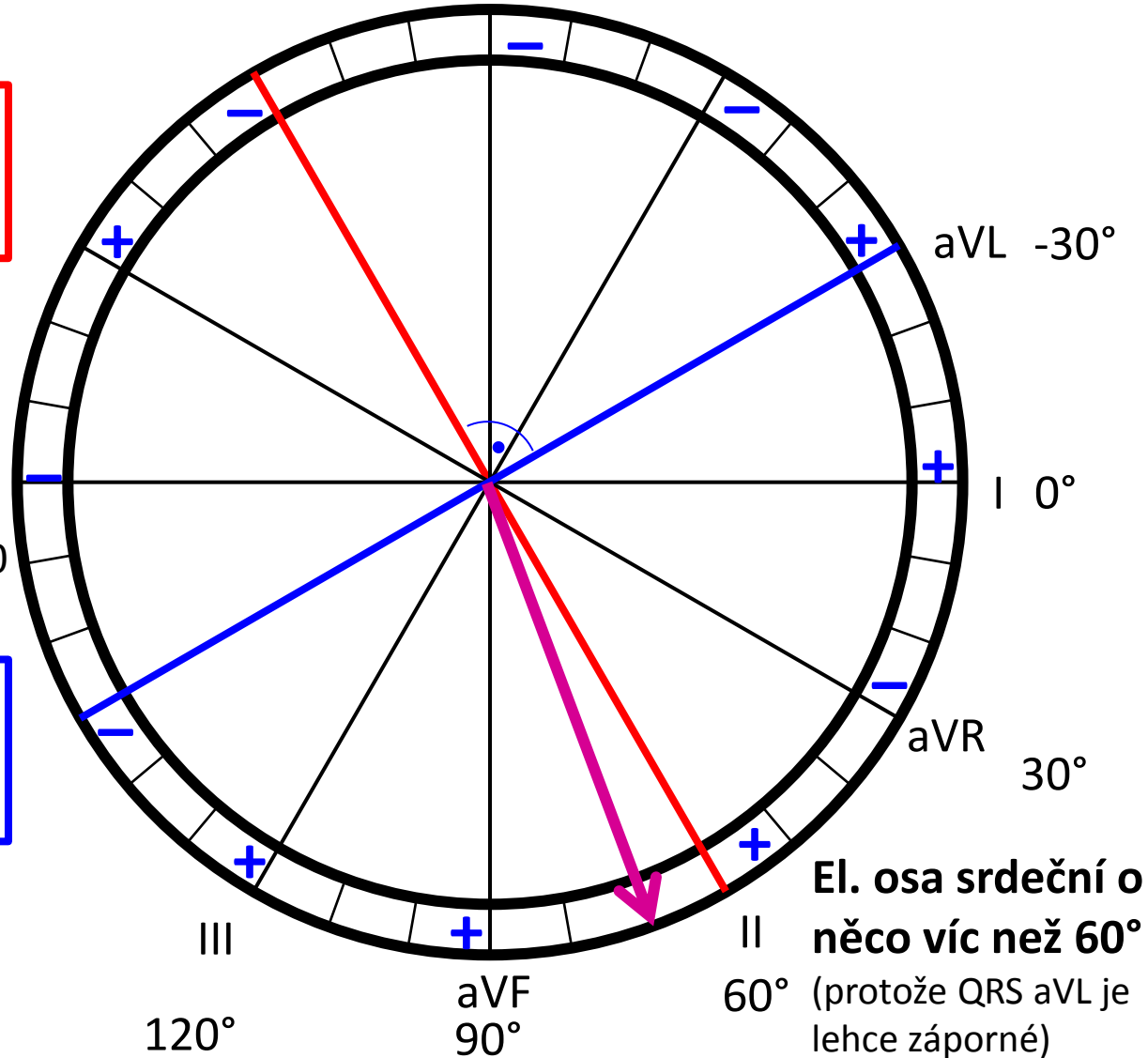
QRS = -10

Q = 0
R = -3
S = 0

QRS = -3

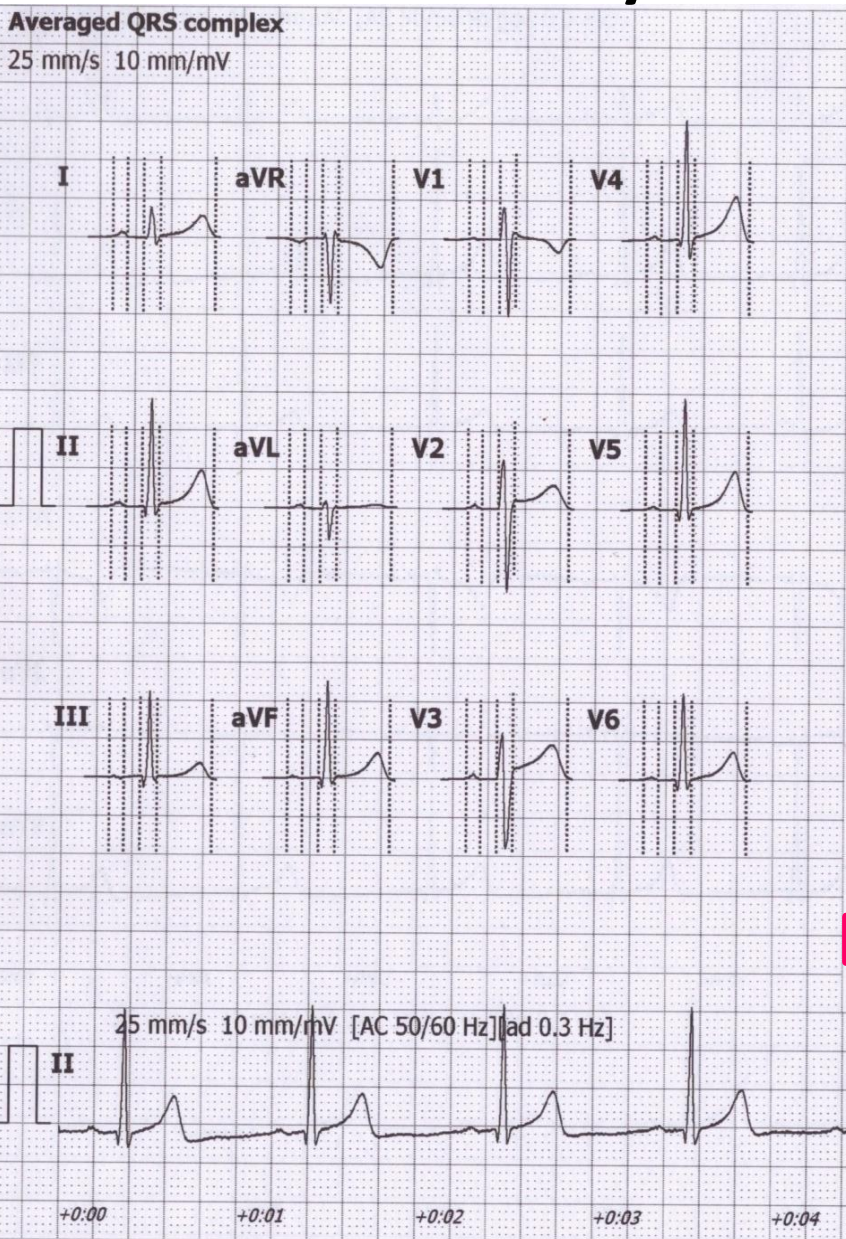
Q = -1
R = 13
S = -1

QRS = 11



El. osa srdeční o něco víc než 60° (protože QRS aVL je lehce záporné)

Určení elektrické osy srdeční – jak to dopadlo podle počítače?



Amplitudes [mV]	
	P+ P- Q R S R' S' J ST40 T+ T-
I	0.06 - - 0.40 -0.09 - - 0.03 0.03 0.28 -
II	0.05 - -0.14 1.40 -0.12 - - 0.03 0.05 0.48 -
III	0.02 -0.03 -0.16 1.10 -0.07 - - 0.01 0.02 0.21 -
aVR	- -0.05 - 0.07 -0.85 0.09 - -0.03 -0.04 - -0.37
aVL	0.04 - - 0.11 -0.40 0.05 - 0.01 0 0.04 -
aVF	0.03 - -0.15 1.25 -0.09 - - 0.02 0.03 0.34 -
V1	0.02 -0.02 - 0.41 -1.02 0.09 - 0.08 0.03 - -0.18
V2	0.05 - - 0.63 -1.10 - - 0.11 0.11 0.30 -
V3	0.06 - - 0.59 -0.92 - - 0.09 0.15 0.42 -
V4	0.05 - -0.09 1.55 -0.26 - - 0.04 0.07 0.58 -
V5	0.04 - -0.16 1.43 -0.14 - - 0.02 0.05 0.51 -
V6	0.04 - -0.15 1.12 -0.13 - - 0.01 0.04 0.37 -

Intervals [ms]	
RR	1031
P	81
PQ	173
QRS	93
QT	401
QTc	395

Interpretation must be authorized by physician

Automatic marker setting
Patient's age unknown
Bradycardia

Axis [°]	
P	15
QRS	72
T	49

el. osa pro depolarizaci síní
72° el. osa pro depolarizaci komor
 el. osa pro repolarizaci komor

HR [1/min]



58

Určení elektrické osy srdeční – jak to dopadlo podle počítače?

Averaged QRS complex
25 mm/s 10 mm/mV

Amplitudes [mV]	
	P+ P- Q R S R' S' J ST40 T+ T-
I	0.06 - - 0.40 -0.09 - - 0.03 0.03 0.28 -
II	0.48 -
III	0.21 -
aVR	- -0.37
aVL	0.04 -
aVF	0.34 -
V1	- -0.18
V2	0.30 -
V3	0.42 -
V4	0.58 -
V5	0.51 -
V6	0.37 -

KDYŽ PŘED PACIENTEM ČTU EKG

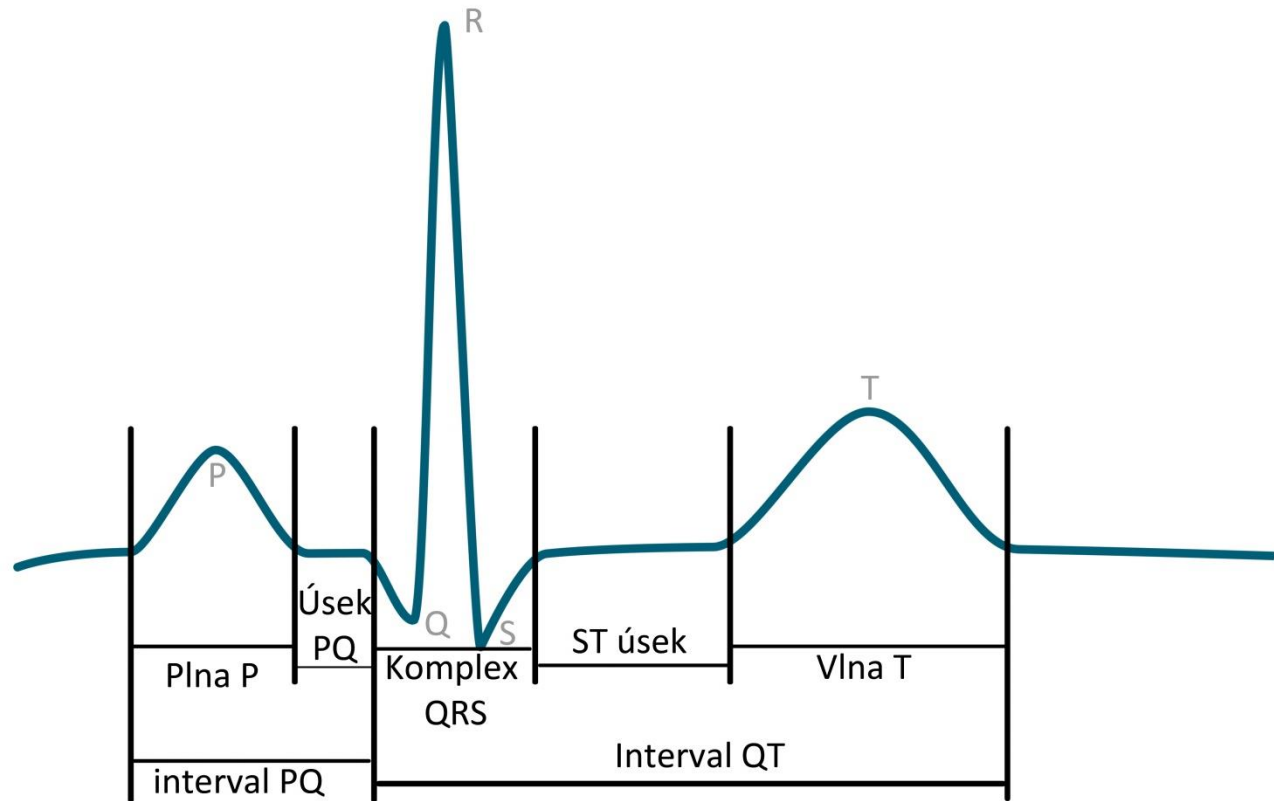


JAK SE TVÁŘÍM VS. CO SI MYSLÍM

+0:00 +0:01 +0:02 +0:03 +0:04 +0:05 +0:06 +0:07 +0:08 +0:09 +0:10

HR [1/min]

EKG křivka



EKG (II svod):

- **P:** depolarizace síní
- **Úsek PQ:** síně jsou depolarizované, komory se ještě nezačaly depolarizovat
- **Q:** první negativní kmit QRS komplexu (depolarizace komorového septa)
- **R:** první pozitivní kmit QRS komplexu (depolarizace srdečního hrotu)
- **S:** negativní kmit následující po R (depolarizace bazální části LK)
- **Úsek ST:** komory jsou depolarizované a ještě se nezačaly repolarizovat
- **P:** repolarizace komor

Rytmus

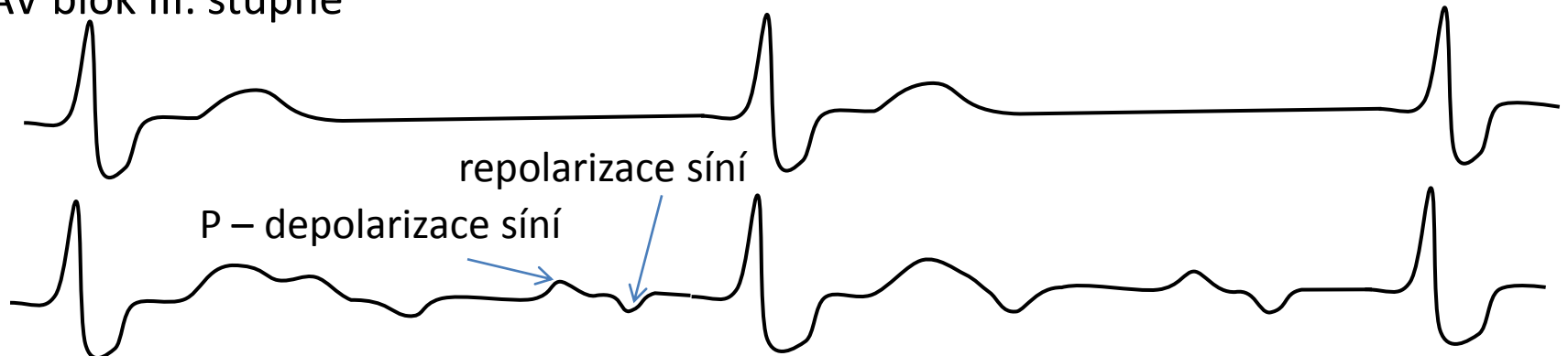
Sinusový rytmus – před každým QRS je přítomna vlna P – vzruch začíná v SA uzlu, ne na něj navázaná depolarizace komor



Junkční rytmus – nejsou přítomné normální vlny P před QRS – vzruch začíná v AV uzlu, nízká srdeční frekvence, ale normální QRS (v komoře se vzruch šíří normálně)



Terciální rytmus – nejsou přítomné vlny normální P vázané na QRS, vzruch začíná někde v komorách – deformované QRS, hodně nízká srdeční frekvence, například AV blok III. stupně



AV blok III. stupně – komory si jedou terciální rytmus, síně si jednou svůj rychlejší rytmus určený SA uzlem, který se ale nepřevádí do komor

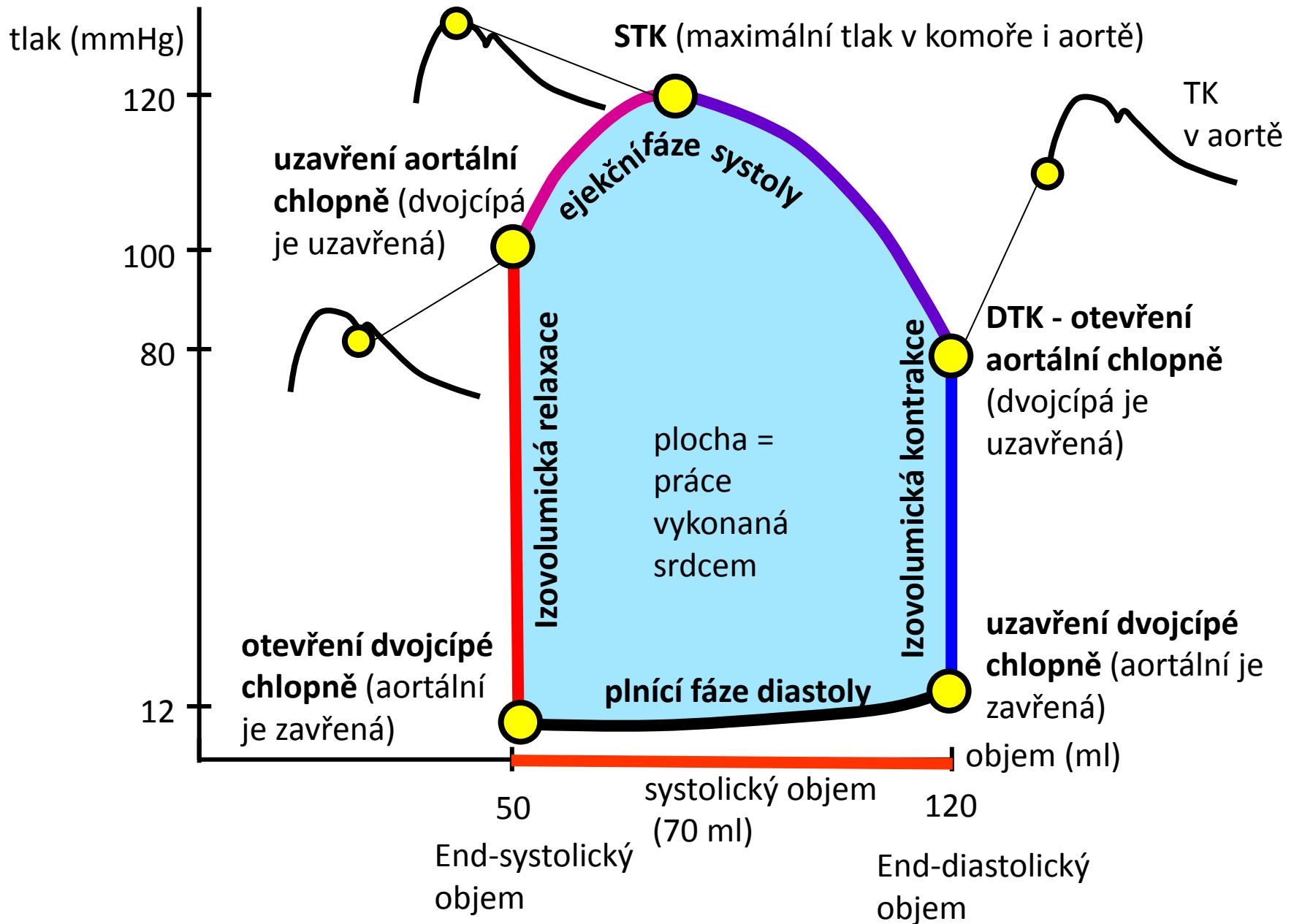
Název	Umístění a popis	Fyziologické pozadí	Norma
Vlna P	První kulovitá vlna (Negativní i pozitivní)	Depolarizace síní	80 ms
Interval PQ (PR)	Interval od počátku vlny P po počátek kmitu Q (nebo i R pokud není přítomna Q)	Doba od aktivace SA uzlu po aktivaci Purkyňových vláken	120-200 ms
Úsek PQ (PR)	Konec vlny P do začátku Q (nebo R nebo pokud není Q kmit přítomen)	Kompletní depolarizace síní, převod z AV uzlu na komory	50-120 ms
Kmit Q	První odklon od osy dolů	Depolarizaci septa a papilárních svalů.	-
Komplex QRS	Začátek kmitu R ,kmit R až konec kmitu S	Depolarizaci komor	80-100ms
Kmit R	Výchylka směrem nahoru bez ohledu nato, zda jí předchází či nepředchází kmit Q	Depolarizace komor	-
Kmit S	Odklon od izolinie směrem dolů, následující vlnu R, nezávisle na tom, zda ji předchází nebo nepředchází vlna Q.	Šíření vzruchu na komory	-
Úsek ST	Interval izoelektrické linie mezi koncem QRS komplexu a začátkem vlny T	Kompletní depolarizace komor	80-120 ms
Interval QT	Začíná kmitem Q (nebo R pokud Q není přítomno) a končí koncem vlny T	Elektrická systola	< 420ms
Vlna T	Druhá kulovitá vlna (negativní i pozitivní)	Repolarizace komor	160 ms

Srdeční cyklus - střídání systoly a diastoly síní a komor

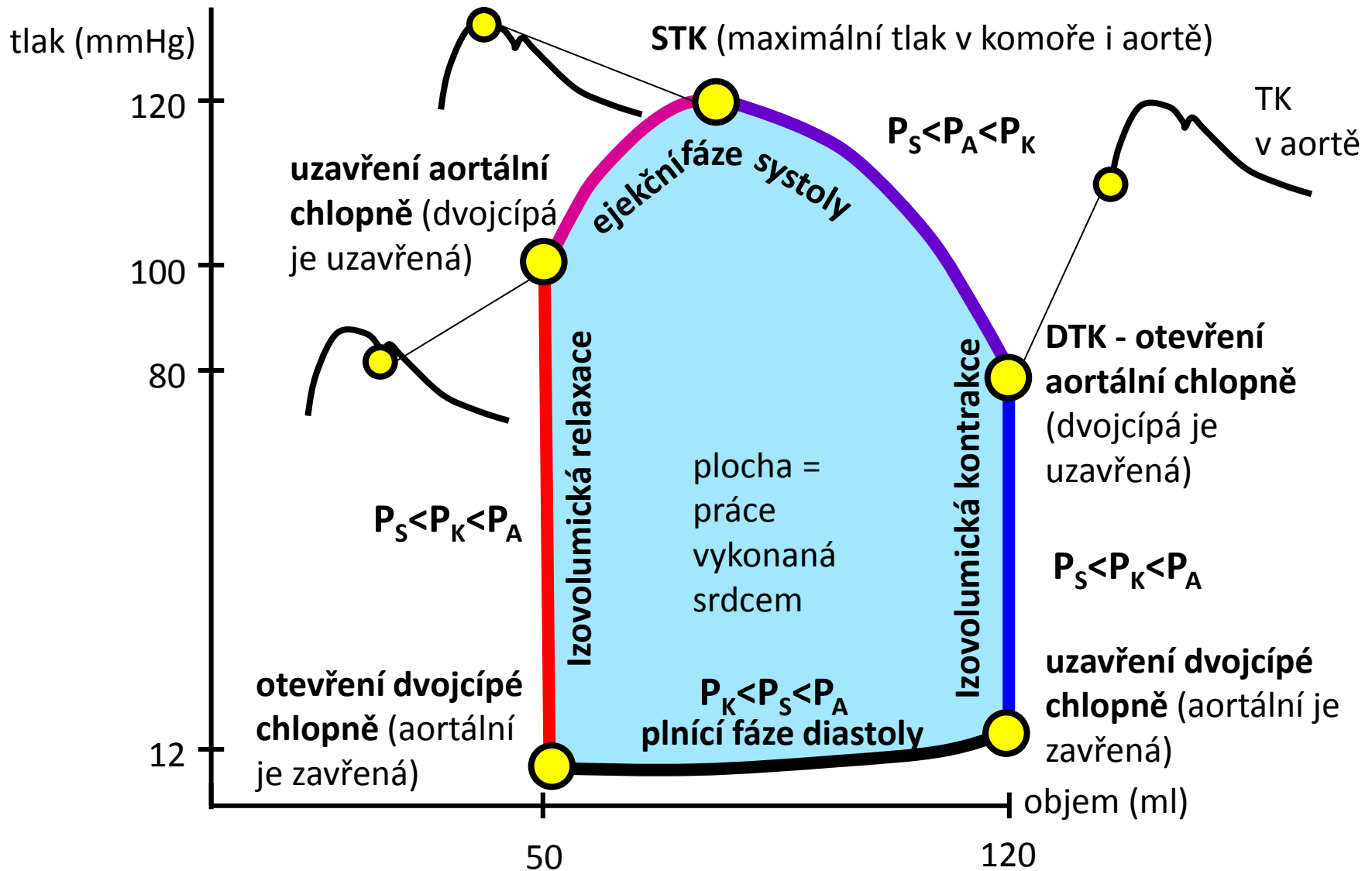
Chlopně jsou jednosměrné, uzavírají se, když je tlakový gradient „protisměrný“

- systola: kontrakce
- diastola: relaxace
- **depolarizace síní → systola síní** – krev je dopumpována do stále relaxovaných komor
- depolarizace komor → systola komor
- **systola komor:**
 - **izovolumická kontrakce** – stoupá tlak v komorách ale krev ještě není vypuzována
 - začíná zavřením síňokomorových chlopní (tlak v komoře větší než tlak v síni)
 - Končí otevřením aortální a pulmonální chlopně (tlak v komorách se vyrovná tlaku v aortální a pulmonální tepně = diastolický tlak)
 - **ejekční fáze** – krev je vypuzována do tepen (tlak v komorách větší než v tepnách)
 - Začíná otevřením aortální a pulmonální chlopně a končí jejich uzavřením
- **diastola komor:**
 - **izovolumická relaxace** – klesá tlak v komorách (menší než v tepnách), ale komory se ještě neplní
 - Začíná uzavřením aortální a pulmonální chlopně a končí otevřením síňokomorových chlopní (komorový tlak klesne pod síňový)
 - **fáze plnění** – otevírají se síňokomorové chlopně a krev teče po tlakovém gradientu do komor
 - Na začátku fáze rychlého plnění komor
 - Ke konci depolarizace a systola síní → doplnění komor
- depolarizace a systola komor....

Srdeční cyklus P-V diagram (levá komora)

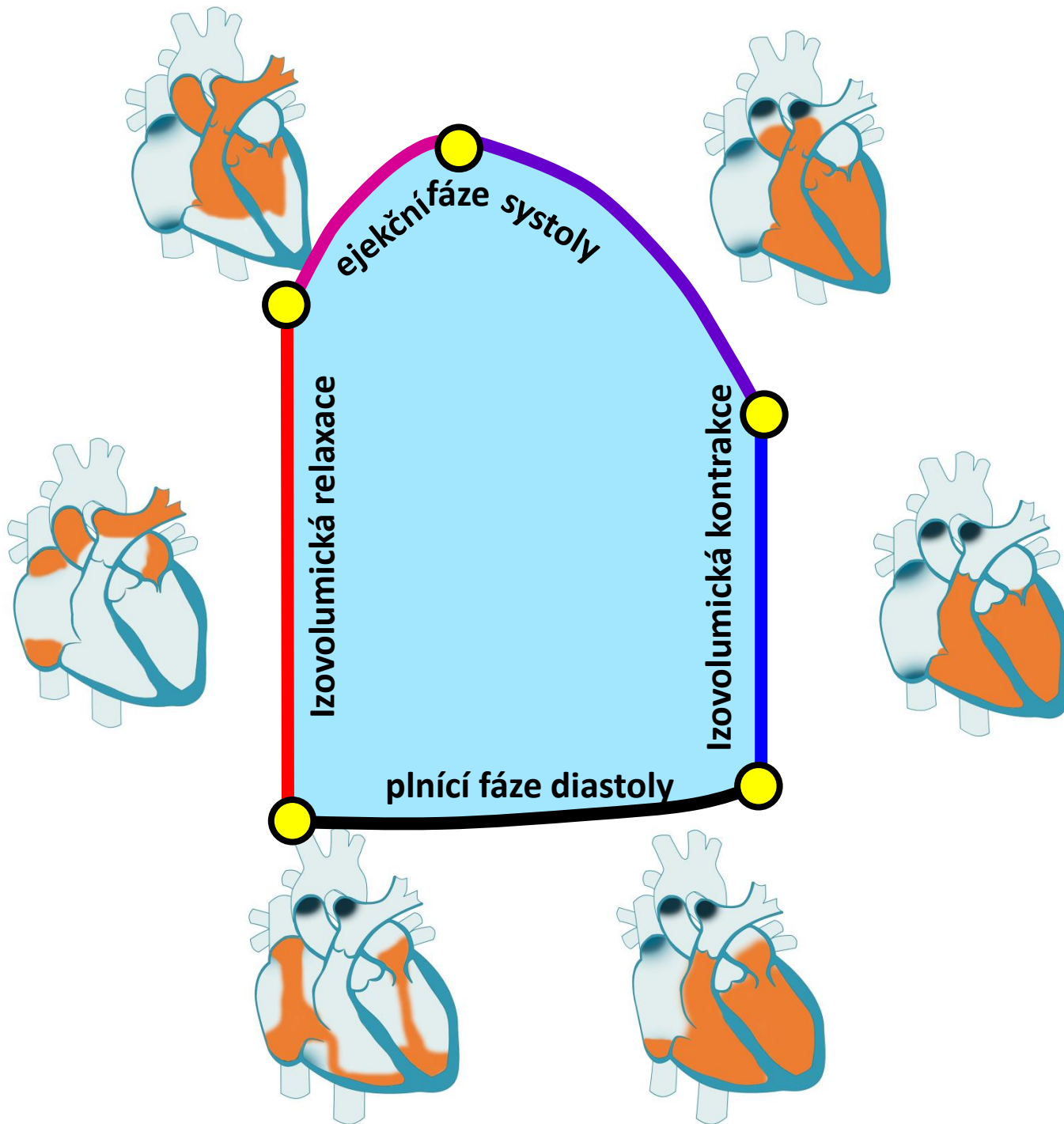


Srdeční cyklus P-V diagram (levá komora)



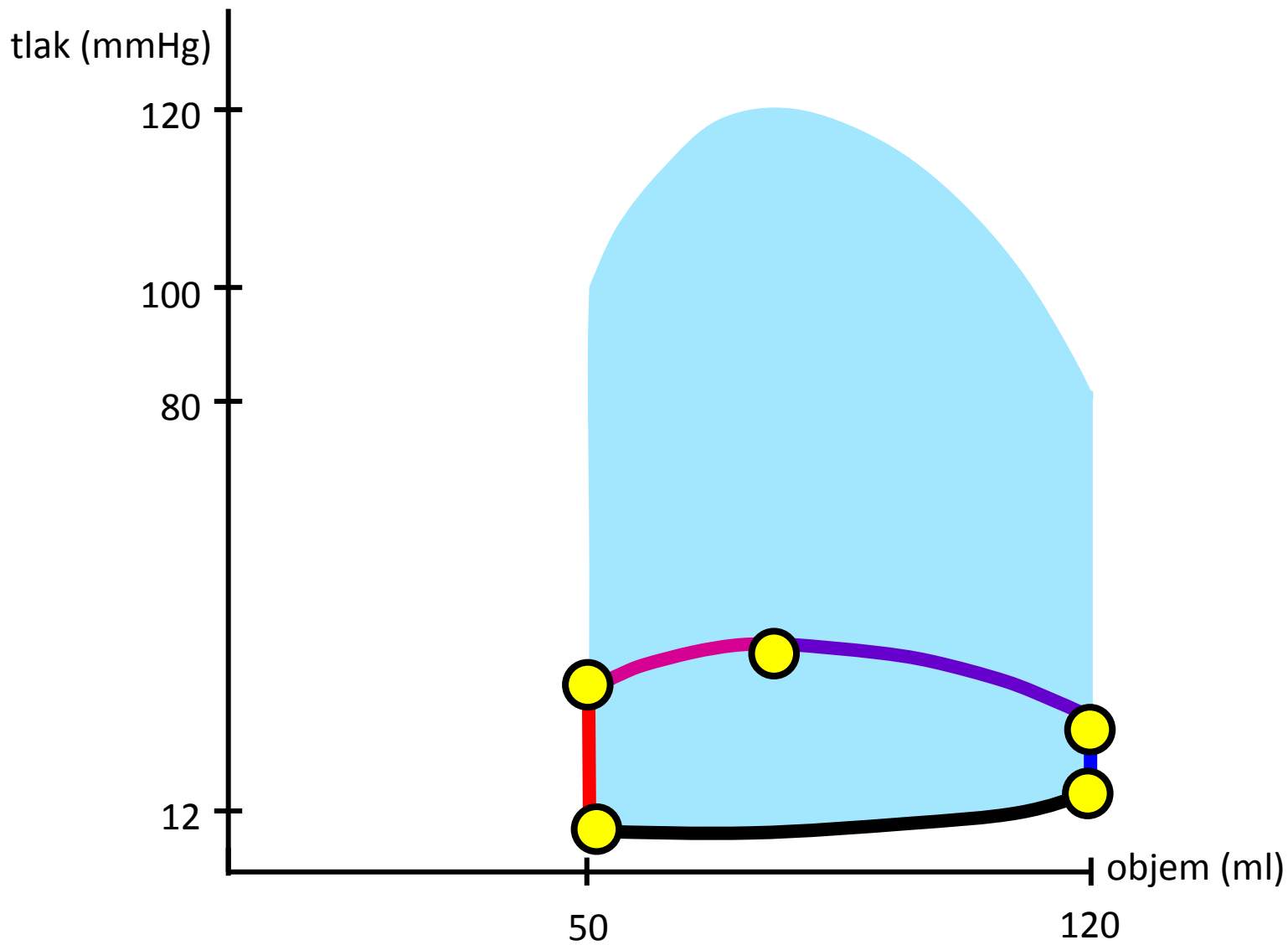
P_S : tlak v síni, P_A : tlak v aortě, P_K : tlak v komoře

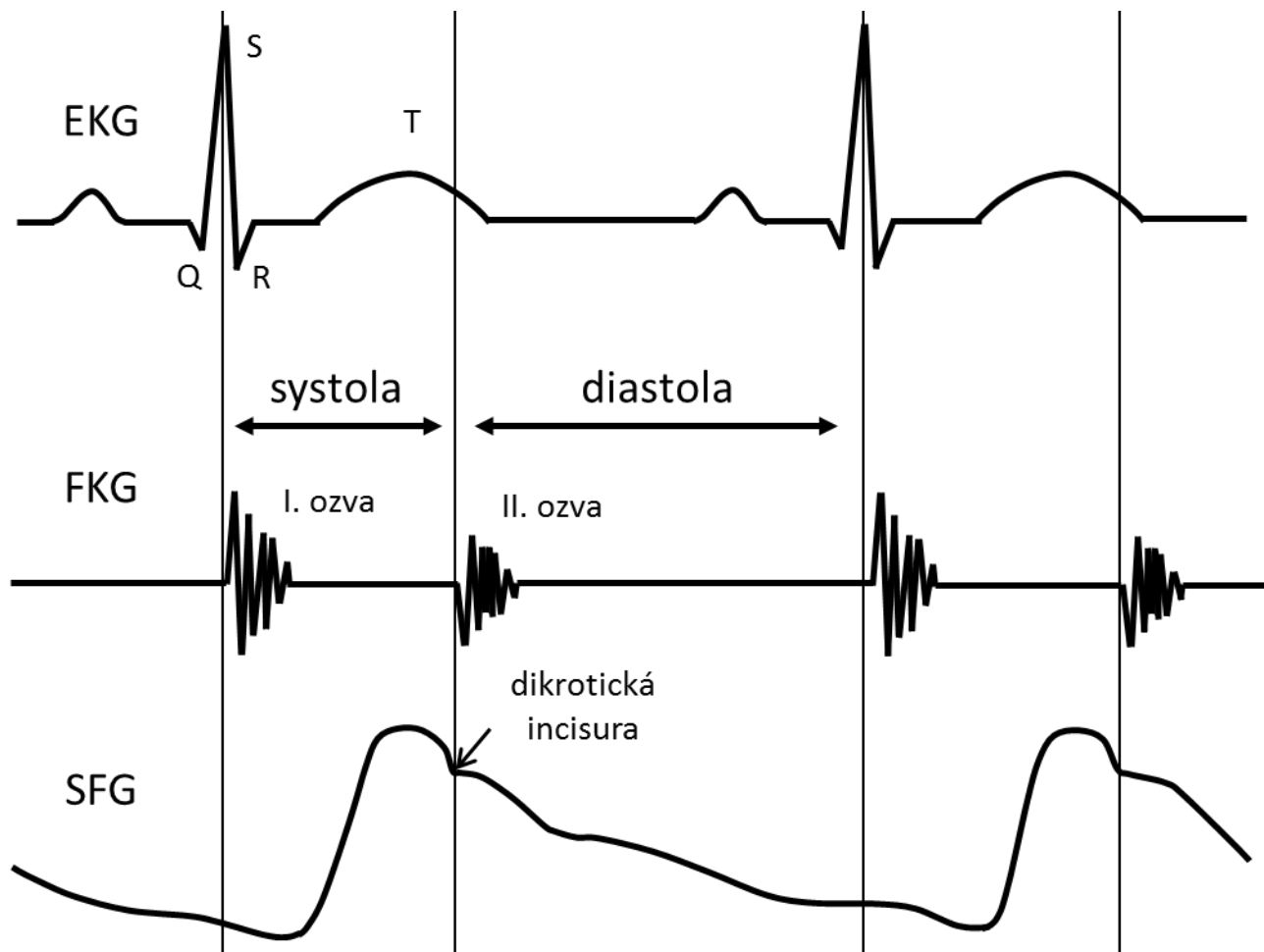
Tok krve pouze síně → komora → aorta



Video PV diagram

Srdeční cyklus P-V diagram (pravá komora)





Mechanická aktivita komor

Mechanická aktivita síní

Aktivace myokardu

Srdeční cyklus

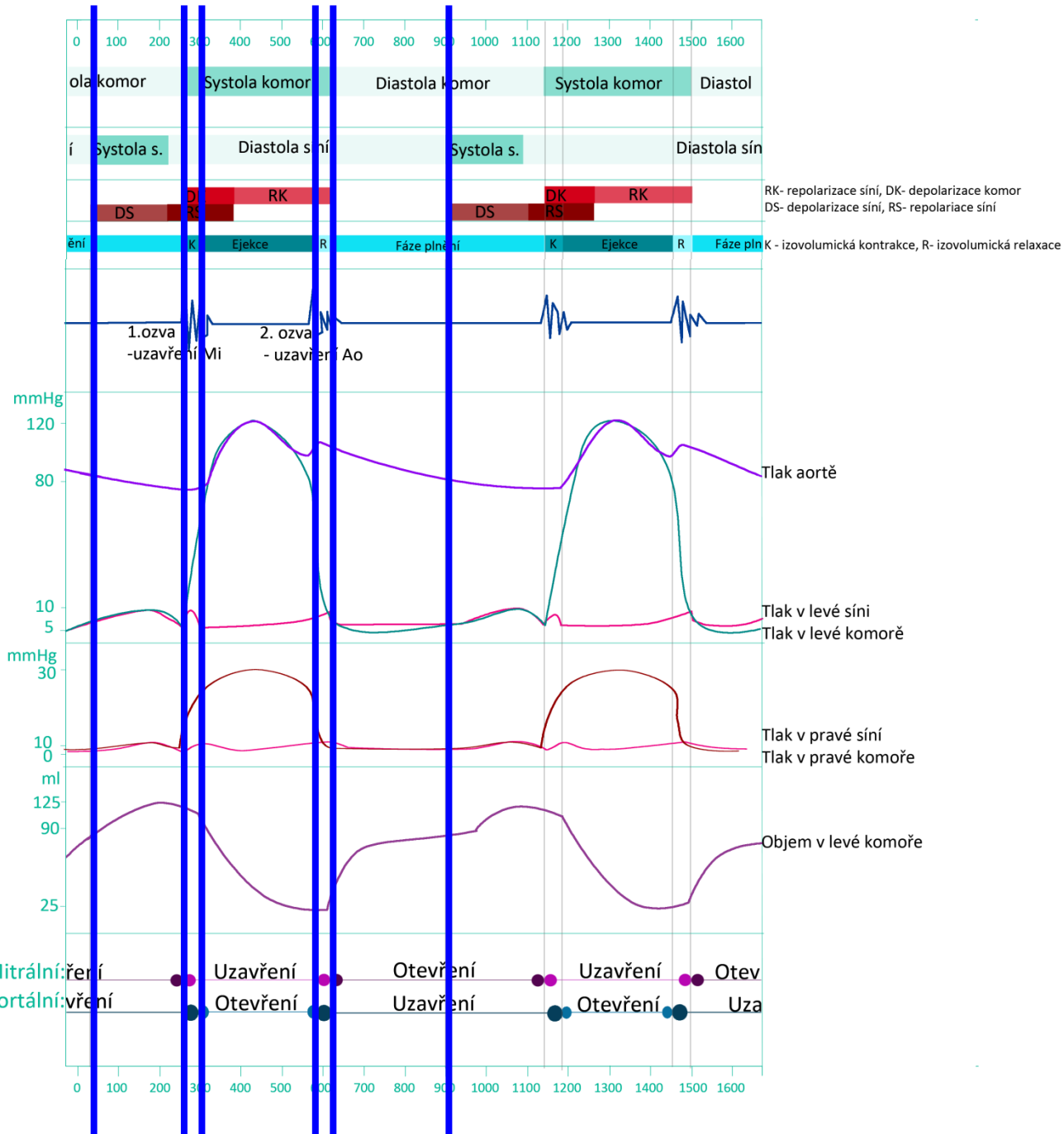
Srdeční ozvy

Tlaky v levém srdci

Tlaky v pravém srdci

Objem krve v levém srdci

Aktivita chlopní



Mechanická aktivita komor
 Mechanická aktivita síní
 Aktivace myokardu
 Srdeční cyklus

EKG

Aktivace převodního systému srdečního

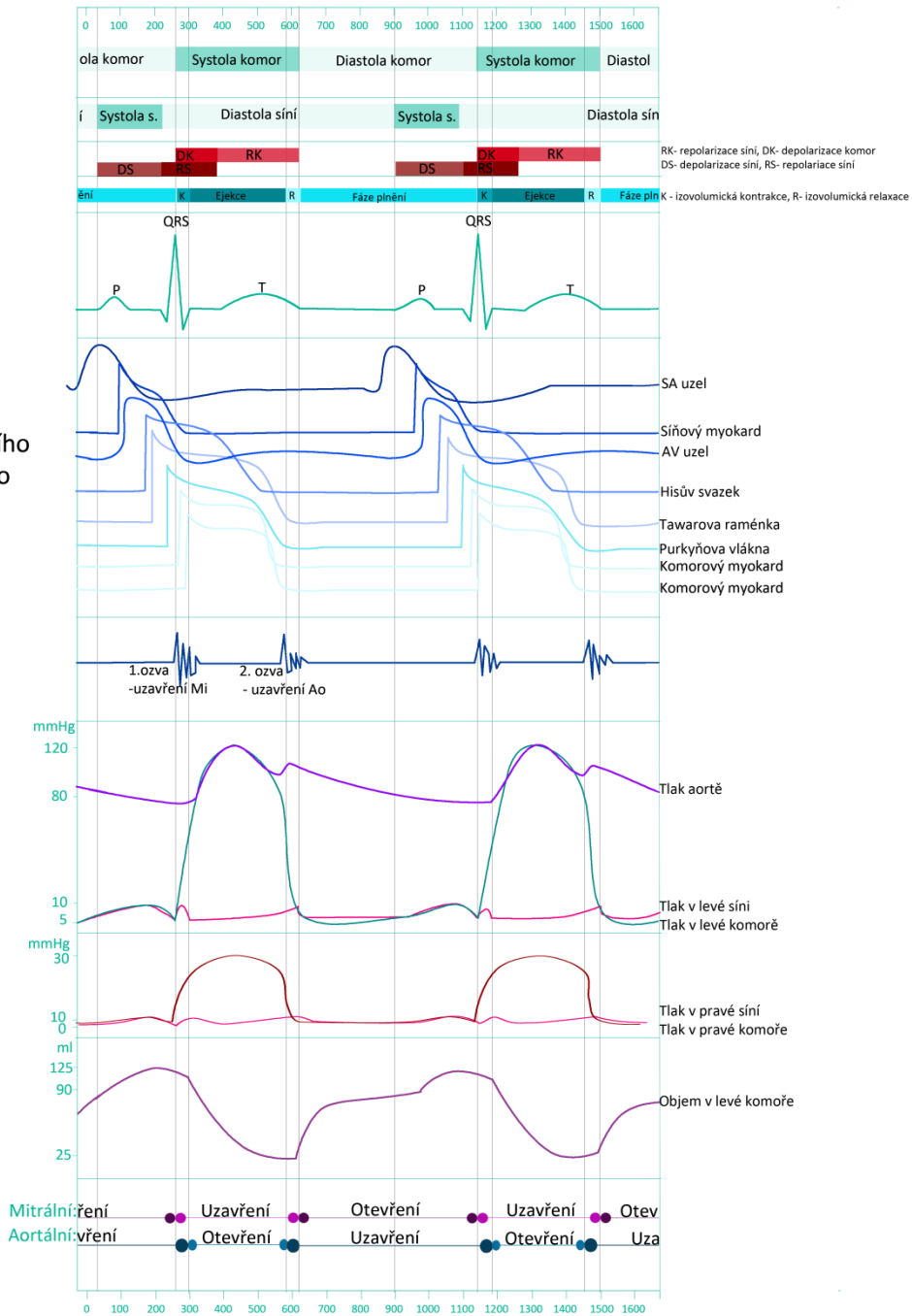
Srdeční ozvy

Tlaky v levém srdci

Tlaky v pravém srdci

Objem krve v levém srdci

Aktivita chlopní



Tlaky v komorách, síních, aortě a plicnici

	Systolický tlak [mmHg]	Konečný diastolický tlak [mmHg]	Střední tlak [mmHg]
Pravá síň	--	--	6
Pravá komora	30	6	--
Plicnice	30	12	20
V zaklínění	--	--	12
Levá síň	--	--	12
Levá komora	140	12	--
aorta	140	90	105

Levé srdce

Vysokotlaký systém

Silná stěna komory

Tlak v aortě 120/80 mmHg

Větší práce komor

Pravé srdce

Nízkotlaký systém

Tenčí stěna komory

Tlak v plicnici 30/12 mmHg

Menší práce komor

Objem krve přečerpaný pravým a levým srdcem je téměř totožný!

Objemy přečerpané srdcem

Minutový objem (srdeční výdej):
objem krve, který proteče srdcem za minutu

Tepový objem (systolický objem):
objem krve vypuzený srdcem během jednoho srdečního cyklu

Srdeční index:
minutový objem vztažený na jednotku plochy povrchu těla

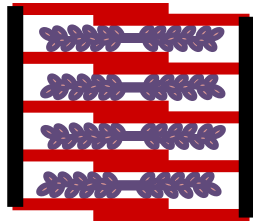
	vleže	vsedě	vestoje
Minutový objem (l/min) klid	4 – 8	4 – 7	4 – 6
Srdeční index (l/min/m²) klid	3 – 5	2,2 – 4,5	2 – 3
Tepový objem (ml)	80 – 160	60 – 80	40 – 70
Minutový objem (l/min) při maximální zátěži	15 – 21	13 – 18	16 – 18
Srdeční index (l/min/m²) při maximální zátěži	7 – 11	7 – 8	10 – 12
Tepový objem (ml) při maximální zátěži	110 – 120	90 – 120	90 – 120

Autoregulace stahu srdečního svalu

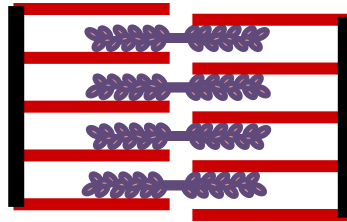
Heterometrická autoregulace (Frank-Starlingův princip):

Se zvyšující se náplní srdce (protažení srdečního svalu) roste síla stahu

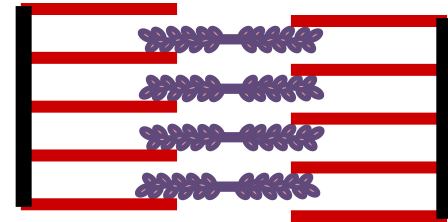
Principy: 1) vzájemný vztah aktinu a myozinu při různém protažení vláken,
2) protažení vlákna zvyšuje citlivost troponinu na vápník



malá náplň srdce



zvýšená náplň srdce

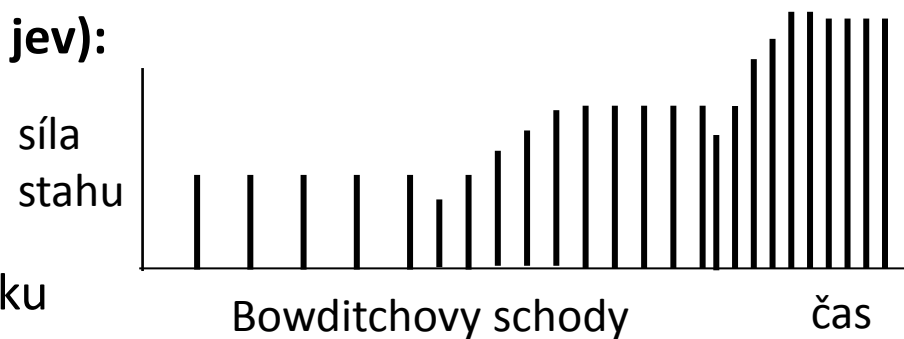


extrémní protažení
srdečního svalu

Homeometrická autoregulace (frekvenční jev):

Se zvyšující se srdeční frekvencí dochází ke zvyšování síly stahu.

Příčina: Zvyšuje se poměr koncentrace intracelulárního ku extracelulárnímu vápníku



Frekvenční jev je jakousi analogií časové sumace u kosterního svalu, u srdečního svalu však díky dlouhé refrakterní fázi nemůže nastat tetanický stah.

Řízení a regulace srdeční aktivity

Srdce pracuje automaticky, jeho činnost je pouze regulována

Ovlivnění srdce

Chronotropie – schopnost zvýšit srdeční frekvenci

Inotropie – schopnost zvýšení síly kontrakce

Dromotropie – schopnost zrychlení vedení vzruchu

Luzitropie – schopnost relaxace

Autonomní nervový systém

Sympatikus: přímý pozitivně chronotropní, dromotropní, luzitropní a inotropní vliv

→ zvýšení minutového srdečního výdeje

Parasympatikus: negativně chronotropní, dromotropní a inotropní vliv (v některých případech nepřímo)

→ snížení minutového srdečního výdeje

Indexy srdeční kontraktivity

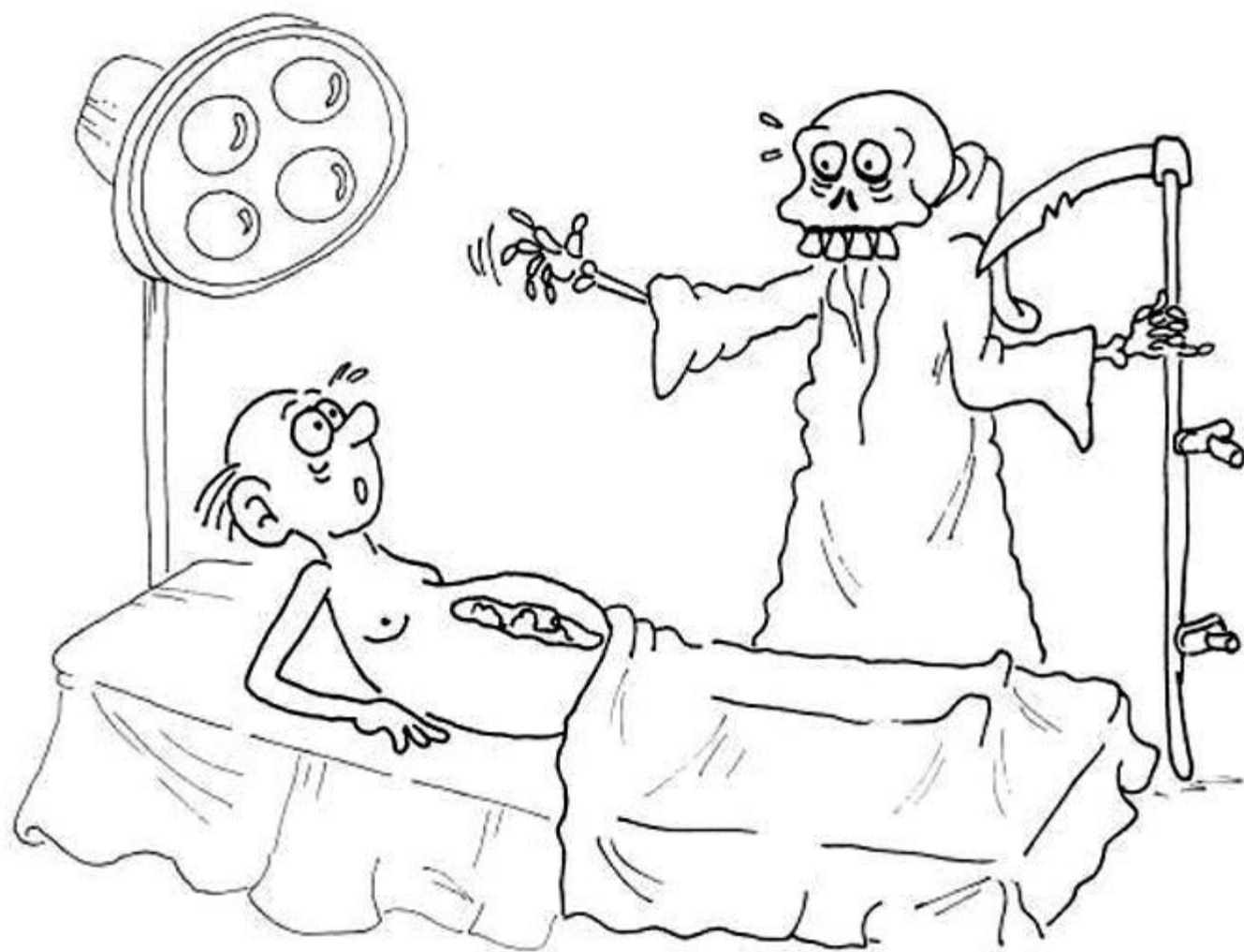Srdeční stažlivost (kontraktilita, schopnost stahu) ovlivňuje především tepový objem. Pozitivně inotropní účinek má noradrenalin z nervových sympatických zakončení v srdci, který je podpořen kolujícími katecholaminy. Vagus má nepřímý negativně inotropní účinek.

Hyperkapnie, hypoxie, acidóza, chinidin, barbituráty a prokainamid potlačují srdeční stažlivost.

Ejekční frakce:

$$EF = \frac{\textit{systolický objem}}{\textit{end} - \textit{diastolický objem}}$$

Fyziologicky je EF okolo 70% (někde se píše o 60%). EF menší než 40% (někde se píše 30%) hovoří o systolické dysfunkci (porucha kontrakce). Takto nízká EF diagnostikuje srdeční selhání. Ale pozor, existují srdeční selhání se zachovanou EF (u koncentrické hypertrofie srdce způsobené hypertenzí a/nebo diabetem). EF lze zjistit fonokardiograficky na základě velikostí komory na konci systoly a na konci diastoly. Také radiologicky lze měřit objemy, ale měření doprovází zátěž způsobená radioaktivními izotopy použitými (kontrastní látka). Katetrizace a angiografie je další metodou pro měření EF.



Klídek, já jsem jenom klinická. Na dvě minutky...

Indexy srdeční kontraktivity

EF je ovlivněna nejen kontraktivitou ale i náplní srdce (Starling)

Vztah end-diastolického tlaku (EDP) a end-diastolického objemu (EDV) v klidu a při zátěži.

Systolická dysfunkce – stoupá EDV a EDP při zátěži v porovnání s klidem

Diastolická dysfunkce (porucha relaxace) – při zátěži EDP stoupá, ale EDV se nemění

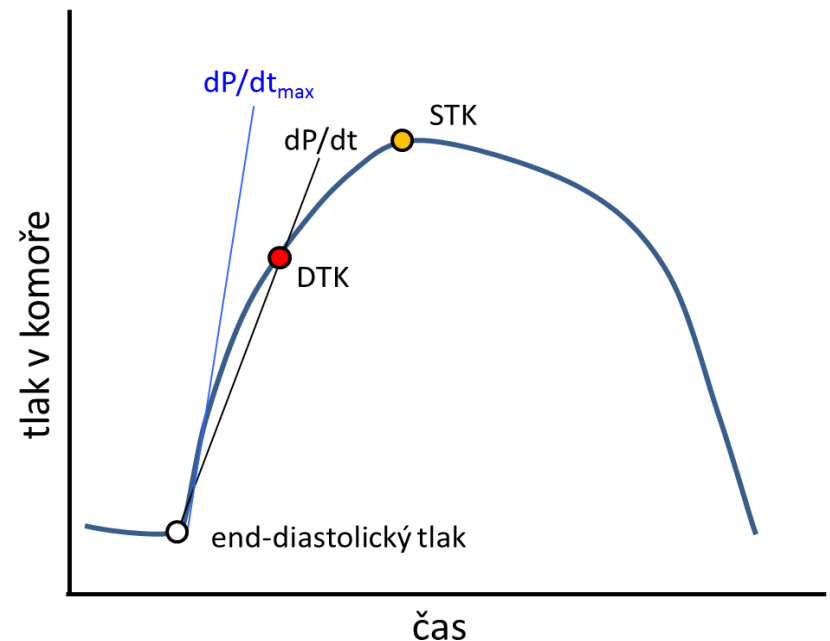
Indexy kontraktivity odvozené z izovolumické fáze systoly

V praktikách jste dělali průměrnou rychlost nárůstu tlaku během izovolumické

kontrakce
$$dP/dt = \frac{DTK - EDP}{\text{čas IVK}}$$

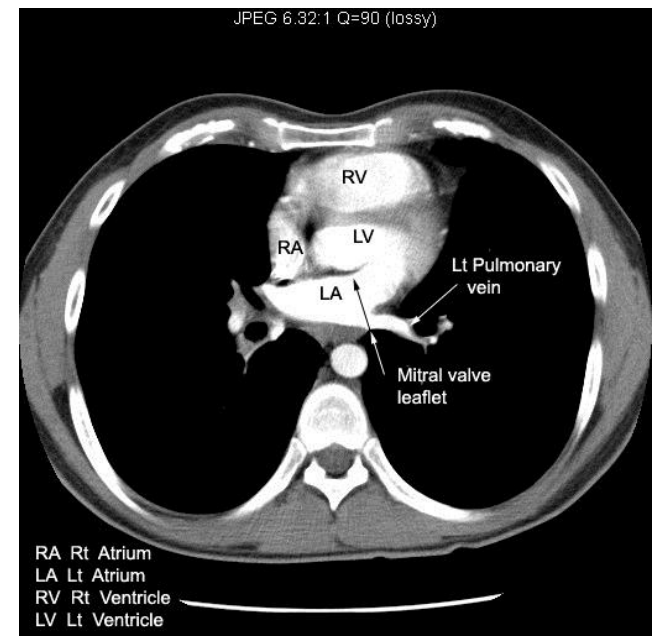
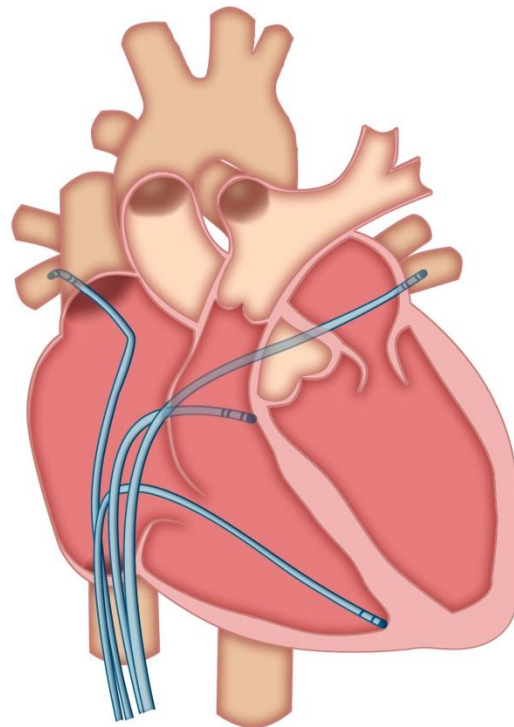
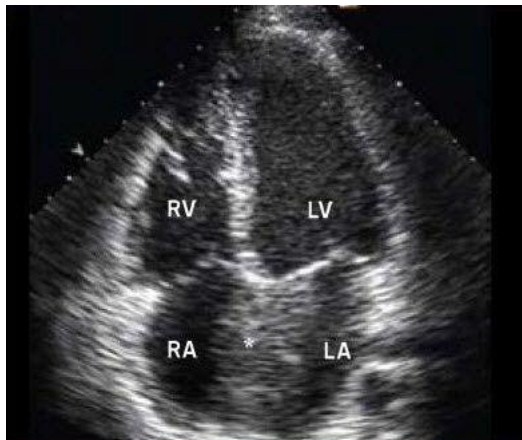
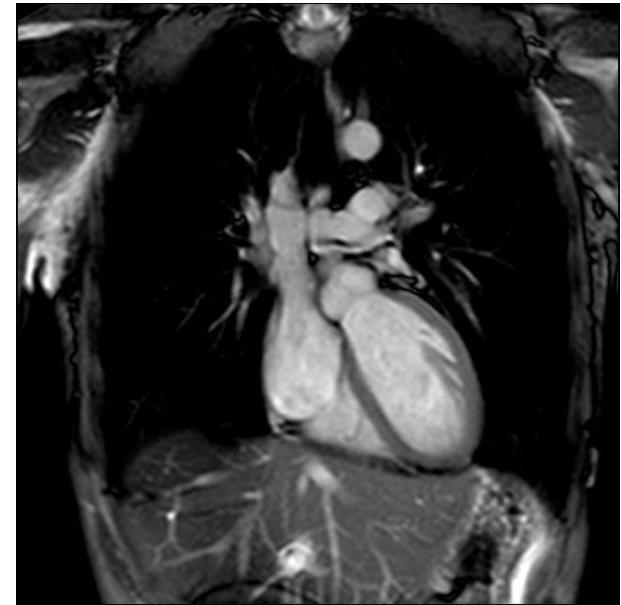
Častěji se však používá dP/dt_{\max} – nejvyšší rychlost nárůstu tlaku v komoře za čas Srdeční komora by měla vyvinout za krátký časový úsek dostatečný tlak, takže porucha kontraktivity povede ke snižování těchto indexů.

Pozn. d znamená diferenci (u nespojitých veličin) nebo derivaci (u spojitých veličin), takže dT znamená změnu tlaku, dt znamená změnu času. Často se využívá znaku delta Δ



Metody vyšetření srdce

- Fonokardiografie – vyšetření srdečních ozev
- Echokardiografie - 2D, 3D, 4D, dopler
- Katetrizace – měření tlaků, teploty, průtoku, objemů, biopsie
- Jiné zobrazovací metody – MRI, rentgen, CT



Tak jak se cítíte?

7. Perfuzní scintigrafie mozku

Bez přípravy. Doba vyšetření 90 minut.

8. Průkaz mozkové smrti

Na toto vyšetření se nemůžete sami objednat.

9. Zobrazení dopaminových transporterů v mozku – DAT scan

Nutná blokáda štítné žlázy. Doba vyšetření 4 hodiny.

10. Statická scintigrafie ledvin

Dostatečná hydratace před vyšetřením. Doba vyšetření 3,5 hodiny.



WTF?

Máte přehozené
svody, pane
doktore

Že by blokáda
Tawarova
raménka?

WTF?

lékař

medik

biomedicínský
technik

zdravotní
sestra