

Onemocnění srdce II

- Stabilní angina pectoris
 - Záněty srdce
- Vrozené srdeční vady
- Získané srdeční vady
 - Onemocnění aorty

Stabilní angina pectoris I

- **definice** – tlaková, pálivá, řezavá bolest na hrudníku provokovaná v průběhu času stále stejně silnými podněty (chlad, námaha, vítr, příjem potravy) a reagující na stejná opatření – zastavení, užití NTG
- **etiologie** – zúžení koronární arterií (AS, spasmus, koronaritida)
- **příznaky** – bolest na hrudi charakteru pálení, svírání, tlaku, drcení, mizící do 10 minut po užití nitrátů, zastavení, intenzita kolísá se změnami počasí, okolní teploty, atmosférického tlaku, při stresu

Stabilní angina pectoris II

- **diagnostika** – fyzikální nálezněmý
- ❖ klidové EKG může být bez nálezů, ale mohou být raménkové blokády, difúzní ischemické změny
- ❖ zátěžové EKG
- ❖ zátěžové ECHO
- ❖ RTG hrudníku negativní, může být hyLK
- ❖ koronarografie, PTCA
- ❖ laboratorní vyšetření – negativní, ale rizikové faktory – HLP, DM, dna, snížení Mg zhoršuje AP, snížení Ca, Mg, K zvyšuje výskyt arytmií

Stabilní angina pectoris III

- **atypické formy AP**
- ❖ Prinzmetalova variantní AP – bolesti v klidu, ale nejsou při námaze, způsobeno spazmy tepen
- ❖ syndrom X – small vessel disease – změny v periférii koronárního řečiště, negativní KG, pozitivní zátěžový test
- **komplikace** – přechod do nestabilní anginy, vznik IM, vývoj selhání LK, vznik arytmií
- **diff. dg.** - vertebrogenní obtíže, disekce aorty, Tietzův syndrom – bolestivost chrupavek úponů žeber, bolest sternokostálního skloubení, interkostální neuralgie, pleuritida, preeruptivní bolesti herpetické, NCA, GIT

Stabilní angina pectoris IV

- **léčba**
- **odstranění rizikových faktorů, pohybový režim** – izotonická zátěž 3-4x týdně po dobu 1/2-1 hodiny do submax TF
- **medikace**
 - ❖ ASA, antiagregancia
 - ❖ nitráty (starší druhy - intervalové podání)
 - ❖ molsidomin – překrytí noční doby
 - ❖ betablokátory – snižují tonus sympatiku, snižují tendence k arytmiím
 - ❖ Ca blokátory – u Prinzmetalovy anginy (nelze BB)

Stabilní angina pectoris V

- léčba
- ❖ revaskularizace – PTCA a další katetrizační metody
- ❖ koronární bypass – při nedostupnosti stenózy pro PTCA
- ❖ perkutánní myokardiální laserová revaskularizace – vytváření štěrbin v myokardu pomocí laseru a bublinek CO₂
- ❖ transplantace srdce u terminálního selhání
- ❖ genová metoda – přenos genů pro růst endotelu (VEGF – vascular endothelial growth factor)

Hypertenze I

- definice

zařazení TK	TKs (mmHg)	TKd (mmHg)
optimální	pod 120	pod 80
normální	pod 130	pod 85
hraniční	130-139	85-99
hypertenze I	140-159	90-99
hypertenze II	160-179	100-109
hypertenze III	180 a více	110 a více

Hypertenze II

- etiologie

- ❖ v 95% není příčina zřejmá
- ❖ rizikové faktory - RA, androidní obezita, kouření, HLP, DM, dna, zvýšený příjem Na, nízký příjem K, Ca, Mg, stres
- ❖ přímá dědičnost není, tendence ve vyšším věku
- ❖ vrozená odchylka průběhu mozečkové tepny – útlak centra kontroly TK
- ❖ sekundární hypertenze – renální, renovaskulární, endokrinní, koarktace Ao, léčba steroidy, těhotenská hypertenze

Hypertenze III

- průběh
- formy zvýšení TK
 - ❖ labilní – zvýšení při námaze, pomalu klesá
 - ❖ fixovaná – stálé zvýšení
 - ❖ urgentní hypertenzní krize – nad 230/130 bez orgánového poškození
 - ❖ emergentní hypertenzní krize - nad 230/130 s orgánovým poškozením

Hypertenze IV

- stadia hypertenze dle WHO
 - ❖ I. pouze zvýšení bez orgánových změn, angiopatie
 - ❖ II. hypertrofie LK, angiosclerosis retinae hypertonica
 - ❖ III. orgánové dekompenzace – CMP, IM, retinopatie
 - ❖ IV. dekompenzovaná nekontrolovaná HT, HT krize, neuroretinopatie, edém papily, encefalopatie

Hypertenze V

- příznaky
 - ❖ většina hypertoniků asymptomatická
 - ❖ pocit „zaujaté hlavy“, více ráno, únavnost, zadýchávání, točení hlavy, poruchy spánku, bolesti na hrudi, bušení srdce, nervozita, epistaxe

Hypertenze VI

- diagnostika
 - ❖ měření TK na obou rukou po 5 min zklidnění, opakovaně
 - ❖ Holterovo monitorování TK
 - ❖ stanovení stadia – EKG, RTG, oční pozadí, vyloučení sekundární hypertenze (biochemie, VMK, HIOK, T4, TSH, event. hladiny hormonů), ECHO

Hypertenze VII

- komplikace
 - ❖ hypertenzní krize s encefalopatií
 - ❖ levostranné srdeční selhání
 - ❖ urychlení AS
 - ❖ hypertenzní nefropatie
 - ❖ disekce aorty
 - ❖ hemoragie mozková
- diff. dg.
 - ❖ vyloučení chyby měření
 - ❖ vyloučení sekundární HT

Hypertenze VIII

- léčba
- kauzální u sekundární hypertenze
- nefarmakologická opatření
 - redukce hmotnosti
 - nekouřit
 - nízkocholesterolová dieta
 - redukce příjmu soli, kávy, alkoholu
 - zvýšení příjmu K, Ca, Mg
 - nízkopurinová dieta
 - zvýšení pohybové aktivity – 2-3 týdně izotonická zátěž
 - autogenní trénink ke snížení vlivu stresu
 - samoměření

Hypertenze IX

- farmakologická léčba
 - zahájení – monoterapie – BB, diuretikum, ACEI, Ca blokátor
 - kombinace – diuretikum+BB, ACEI+Ca blokátor, ACEI+diuretikum, BB+ACEI ...
 - troj- a vícekombinace
- příčiny neúspěchu
 - ✓ nedodržování dietních a režimových opatření
 - ✓ vynechání léčby (BB u mužů)
 - ✓ interakce (HAK)
 - ✓ sekundární HT
 - ✓ syndrom spánkové apnoe

Hypertenze X

- méně používaná antihypertenziva
 - ✓ blokátory alfa1-receptorů (- zosin)
 - ✓ centrálně působící sympatolytika
 - ✓ periferní vazodilatátory – hydralaziny
- léčba hypertenzní krize
 - ❖ p.o. krátkodobě působící ACEI – captopril
 - ❖ i.v. - urapidil – Ebrantil, nitráty – Isoket, vasodilatátory – dihydralazin, alfa-lytika, nitroprusid

Hypertenze XI

- léčba hypertenze u starších nemocných
 - pokles TK pozvolný
 - častější kontroly
 - snahu o další snížení přerušujeme, pokud má nemocný obtíže – závratě, slabost, nejistota, bolesti na hrudi
 - volba podle dalších chorob – ACEI, alfa-lytika
 - co nejjednodušší schéma užívání
 - kontroly v domácím prostředí, samoměření

Záněty srdce

- **akutní perikarditida**
 - bez výpotku – pericarditis sicca
 - s výpotkem – pericarditis exsudativa (sangvinolentní, serózní, hemoragický, hnisavý)
- **etiologie** – idiopatická, virová, poinfarktová, při infekci, uremická, nádorová, postperkardiotomický syndrom, hydroperikard, hemoperikard

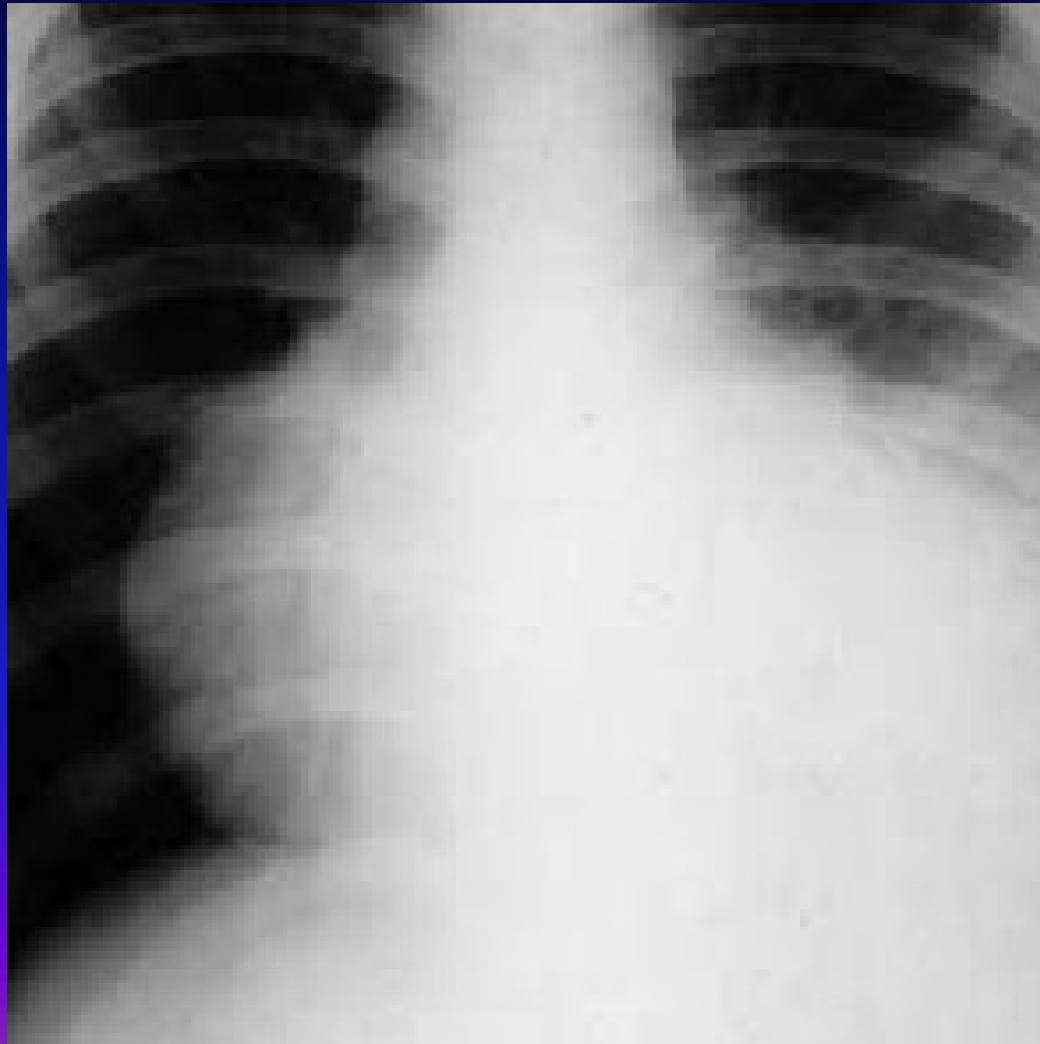
Akutní perikarditida II

- **příznaky**
- klidová bolest, bodavá, propagace do krku, mění se s polohou, horší při nádechu, při lehu na zádech, menší vsedě, , při rozvoji výpotku bolest menší, pokud je výpotku hodně, bolest z rozepětí perikardu
- **fyzikální nález**
- perikardiální třecí šelest – jemný škrabavý, šustivý zvuk vázaný na ozvy, při výpotku tlumené ozvy, příznaky tamponády – pulsus paradoxus, škytavka z podráždění bránice, polykací obtíže z útlaku jícnu

Akutní perikarditida III

- **EKG** – difuzně elevace ST – neodpovídá lokalizaci při ICHS
- **RTG** – zvětšení srdečního stínu při výpotku nad 300ml
- **ECHO** – suverénní metoda – echovolný prostor okolo srdce
- **léčba** – podle etiologie – antiflogistika, antibiotika, kortikoidy
- **pericarditis constrictiva** – ztluštělý nebo zvápenatělý osrdečník – kamenné srdce

RTG hrudníku při perikardiálním výpotku



Myokarditida I

- zánět srdečního svalu, obvykle pozdě a obtížně diagnostikovaný
- myolýza svalových vláken, infiltrace lymfocyty
- **etiologie** – mikrobiální toxin (difterie, streptokoky, mykoplazmata, tyfus, klostridia, leptospiry), viry, imunologické děje

Myokarditida II

- příznaky
- únavnost, nevykonnost, dušnost, bušení srdce, nepravidelnost chodu srdce, u dětí nevolnost, zvracení
- fyzikální nález
- teploty, arytmie, oslabený úder, temné – gumové srdeční ozvy, někdy cval, nižší TK

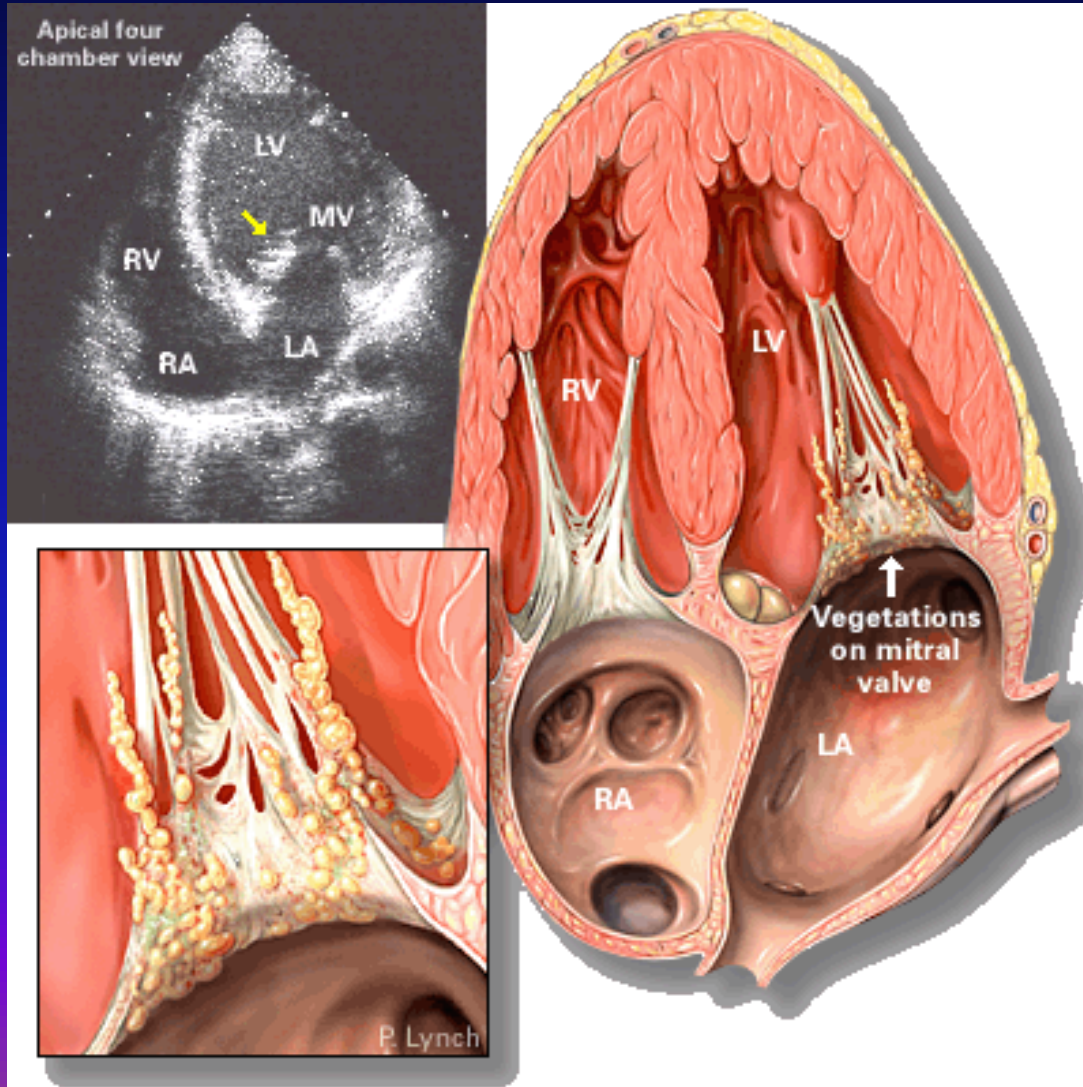
Myokarditida III

- **RTG** – zvětšení srdečního stínu
- **EKG** – snížení voltáže QRS, někdy a-v-blokáda, změny ST-T
- **ECHO** – snížení EF, edém myokardu, někdy segmentální poruchy kinetiky
- myokardiální biopsie
- **léčba** – klid na lůžku, dále dle etiologie

Endokarditida I

- zánět srdeční nitroblány - bakteriální, abakteriální
- **akutní endokarditida**
- prudká sepse, nejčastěji zlatý stafylokok a hemolytický streptokok
- **etiologie** – invazivní zákroky – trhání zubu, tonzilektomie, tonzilitida – tvoří se vegetace na endokardu chlopní složené z fibrinu, leukocytů, destruují chlopně, ulamují se do krevního proudu – septické emboly

Endokarditida



Endokarditida II

- **příznaky** – horečky septického charakteru, petechie, septické emboly na kůži, kůže barvy bílé kávy, akutně vzniklý šelest (chlopňová vada), třískové hematomy na nehtech
- **diagnostika** – poruchy koagulace, pozitivní hemokultury, echokardiografie
- **léčba** - antibiotika ve velké dávce i.v. 6 týdnů, dále profylaxe před invazivními výkony

Endokarditis lenta I

- **původce** – streptokok viridující, nepyogenní
- snadněji vzniká na změněných chlopních, vegetace i větší, ale bez nekróz, úlomky vegetací „blandní infarkty“ – Lohleinova nefritida, Oslerovy uzlíky, ale ne abscesy
- **příznaky** – prakticky bez symptomů – únavnost, slabost, bledost – kůže barvy bílé kávy, bolesti v kloubech, nový šelest – nová srdeční vada, splenomegalie

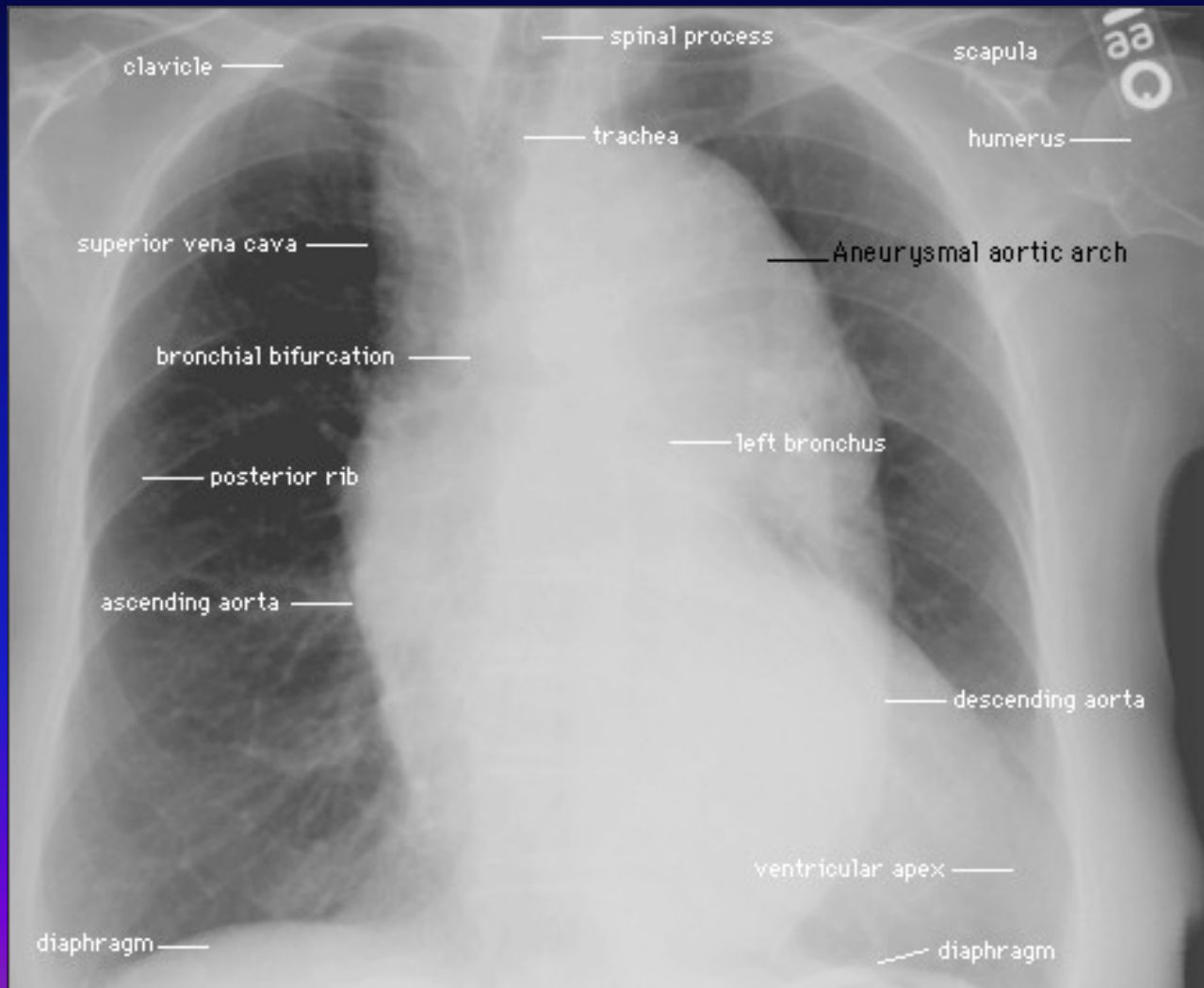
Endokarditis lenta II

- **Laboratorně** – hematurie, zvýšená sedimentace, leukocytóza, pozitivní hemokultury zřídka, nutno odebírat stěry z podezřelých míst
- **!! hemokultury je nutno odebírat při vzestupu teploty!!**
- **léčba** – antibiotika i.v., dlouhodobě, profylaxe při zákrocích

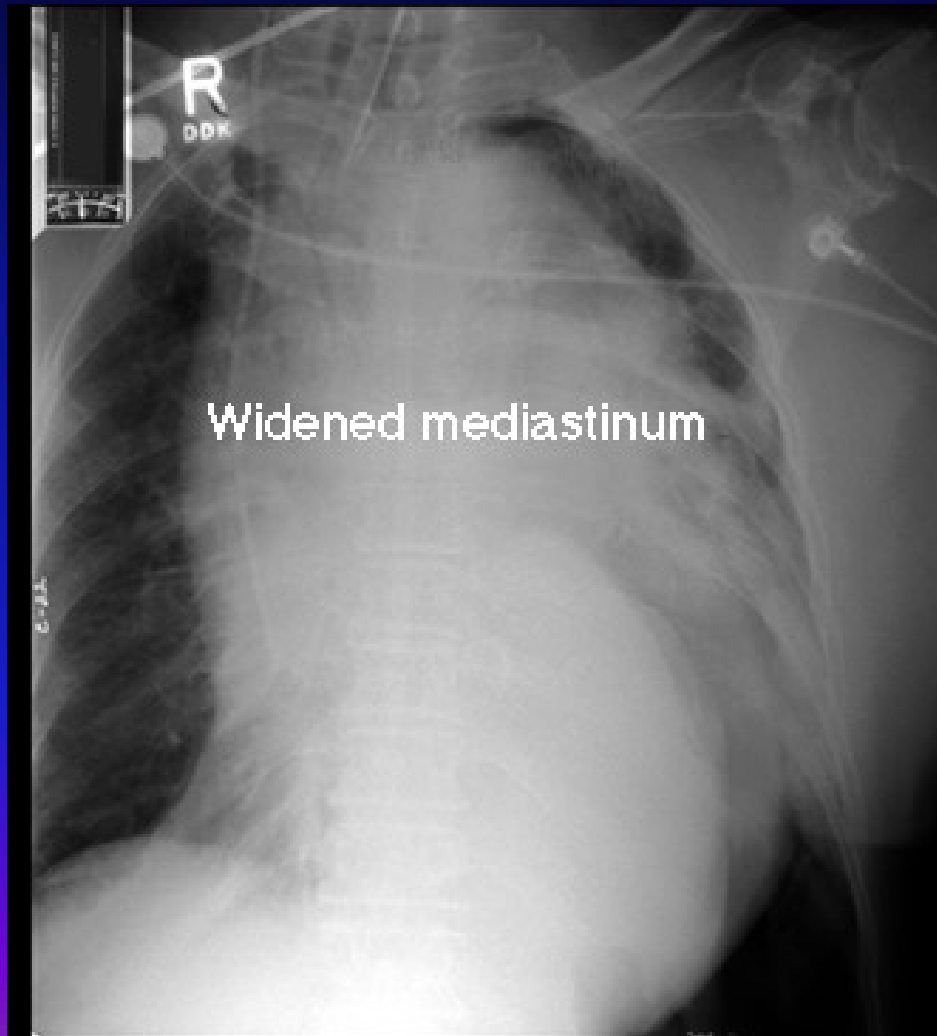Onemocnění aorty

- aneuryzma hrudní aorty
- útlak mediastina a procházejících struktur, i eroze skeletu – příčina bolestí
- syndrom aortálního oblouku
- Takayasuova bezpulsová choroba – vaskulitida postihující intimu velkých cév, uzavírá odstupy větví
- aneuryzma břišní aorty
- většinou hmatné při palpaci břicha, eroze těl obratlů, kalcifikace na RTG, nad 5,5cm hrozí ruptura

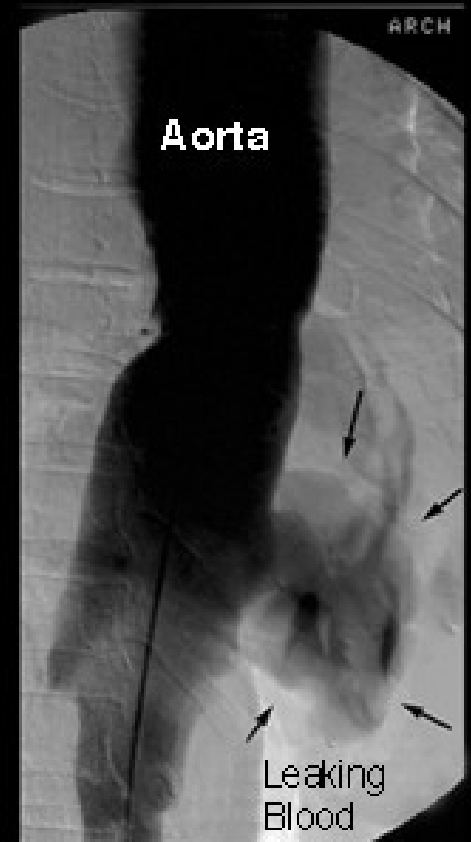Aneuryzma hrudní aorty



Ruptura aortálního aneurysmatu



Aortogram



Dissekující aneuryzma aorty

- porušení intimy, průnik krve do stěny, smáčivá plocha, DIC
- bolesti až IM charakteru, ale EKG normální
- příznaky dle umístění – synkopa, renální selhání
- řešení – chirurgické dle naléhavosti

Děkuji za pozornost

