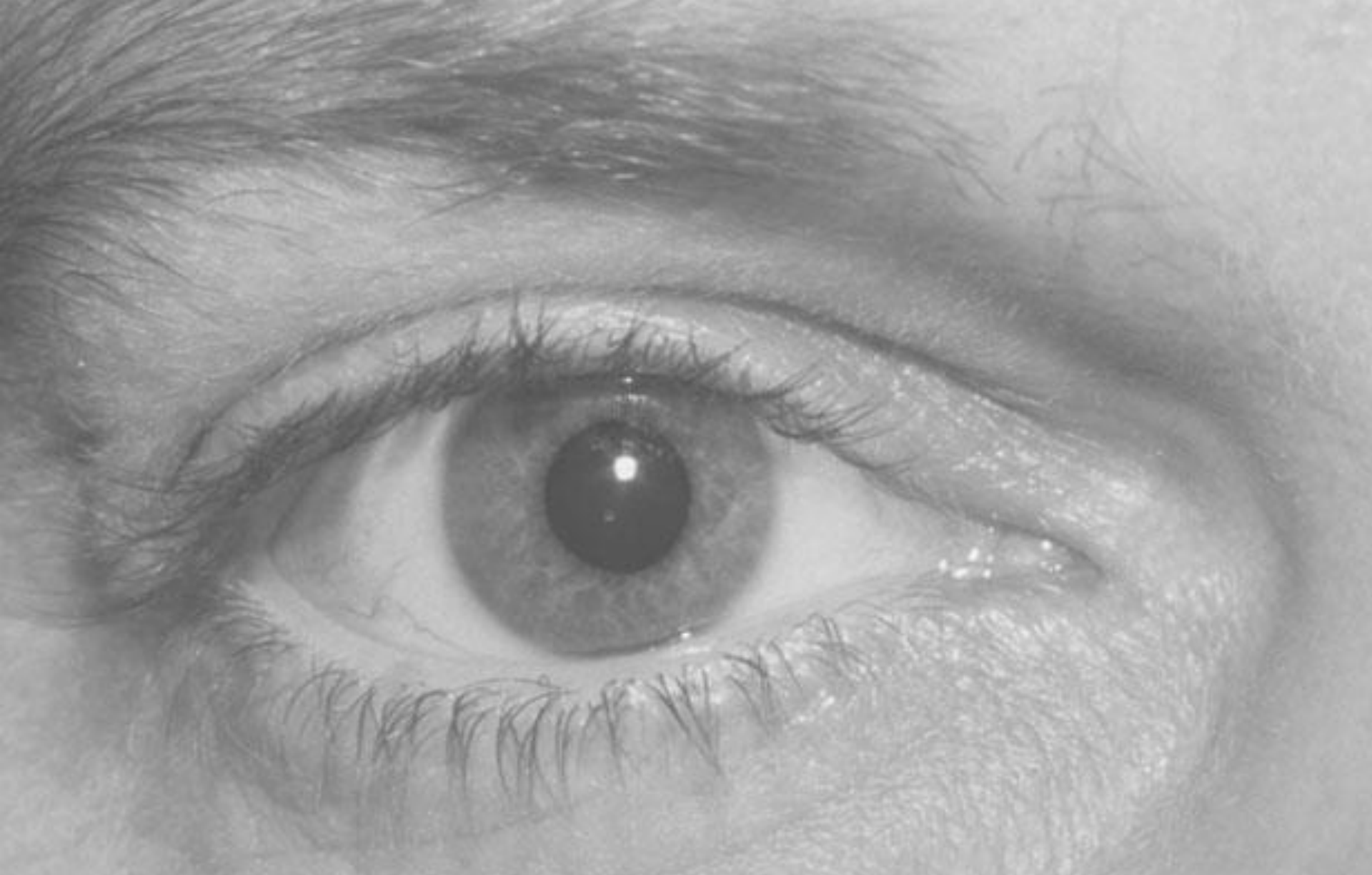
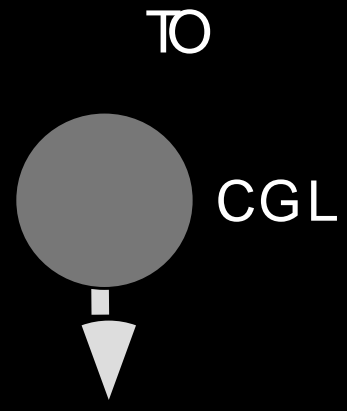
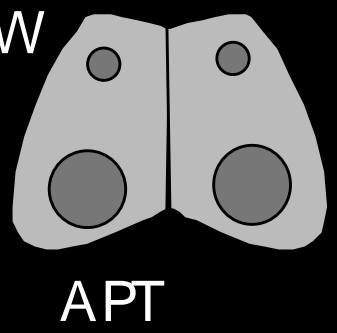



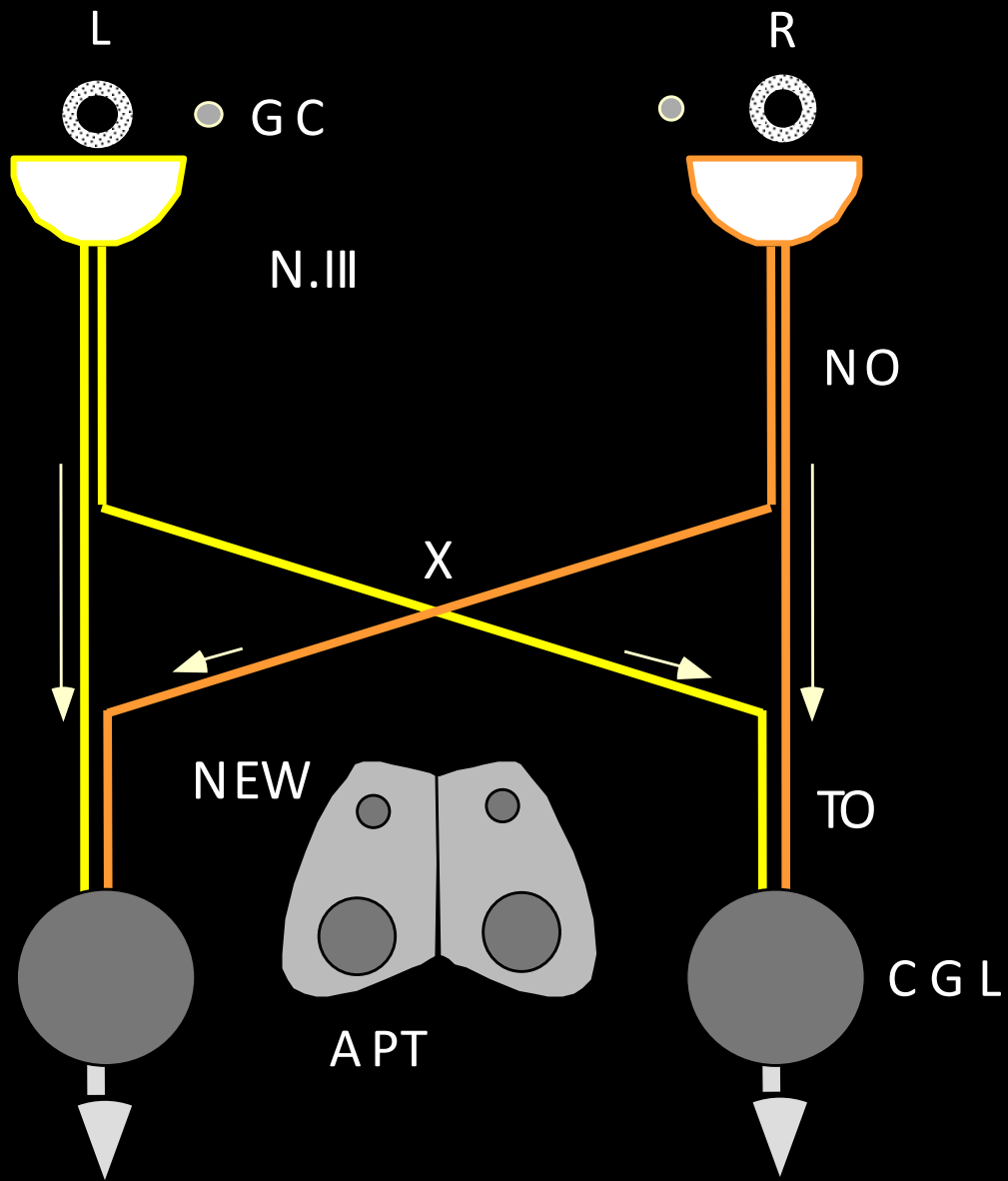


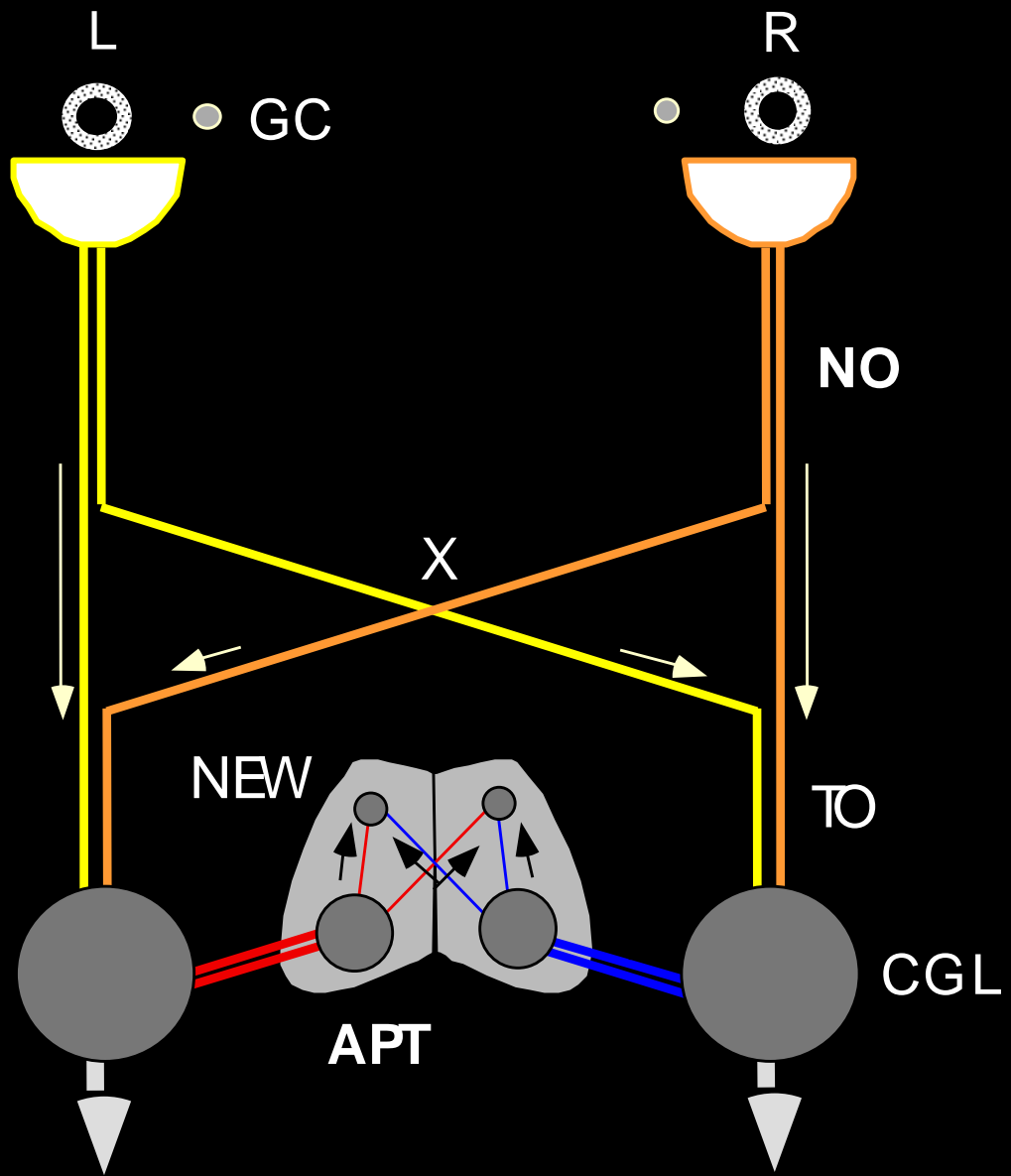
Poruchy zornicových reakcí

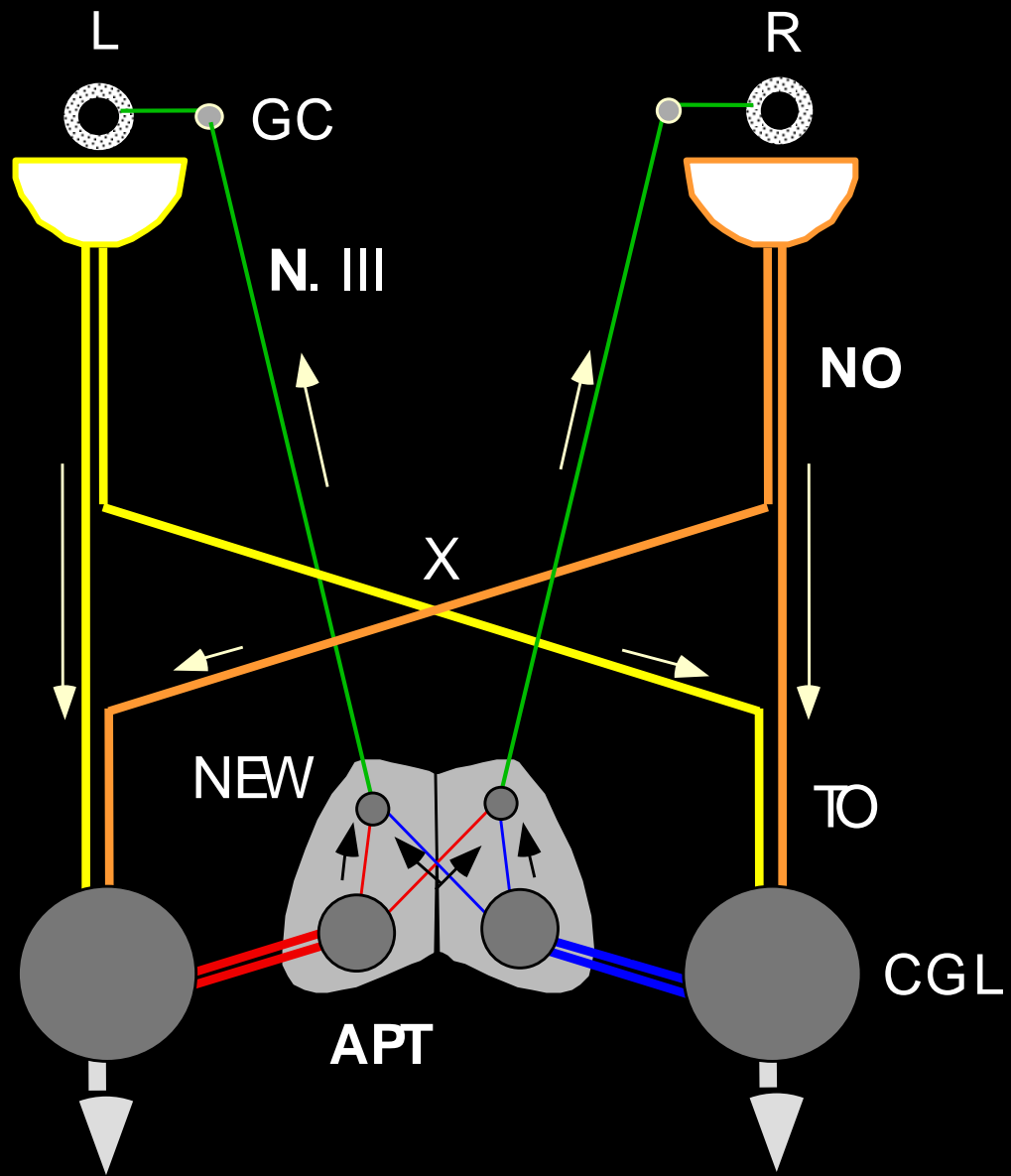


X





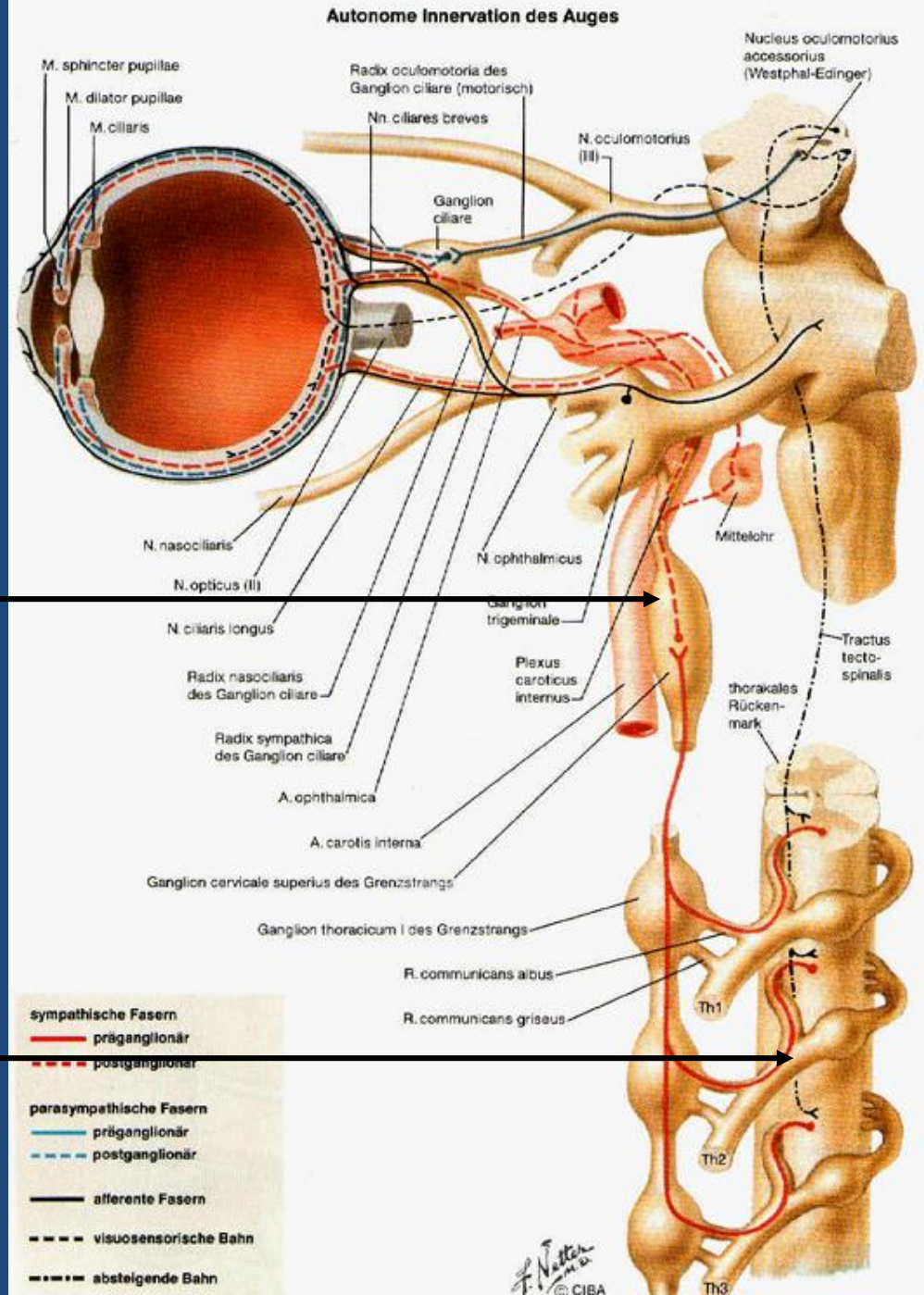




Sympatikus


Ganglion cervicale superius

Centrum ciliospinale

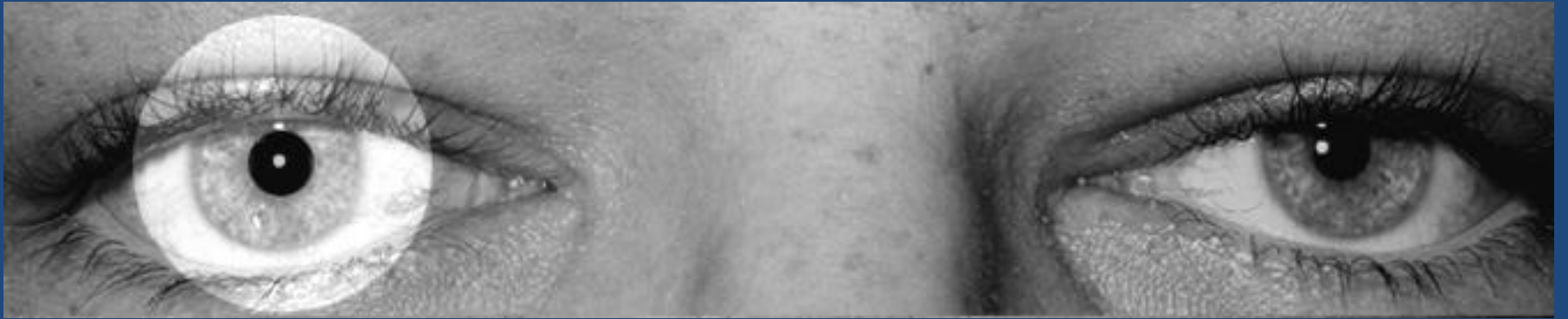


Jak vyšetřit zornice


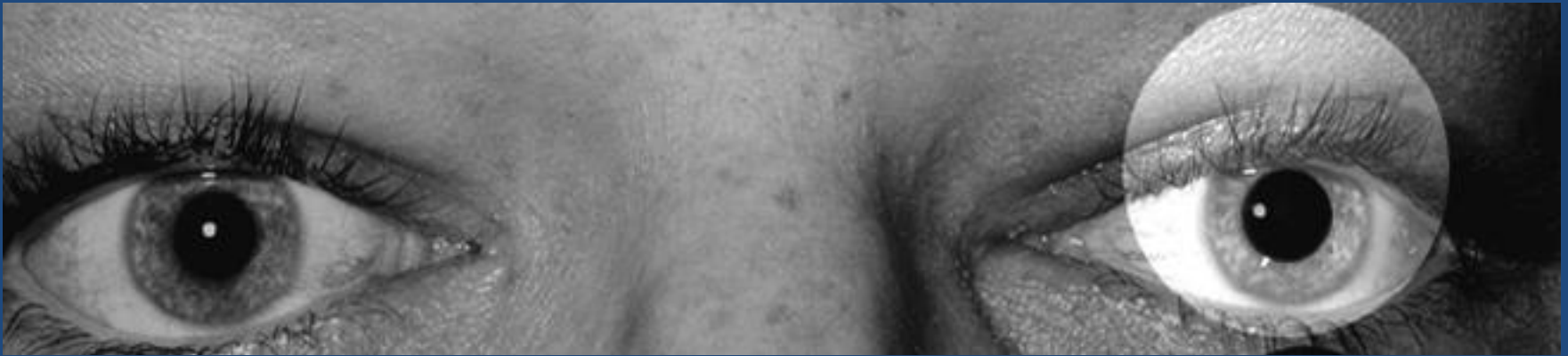
1. Porovnat velikost zornice na pravém a levém oku
 2. Zkouška reakce na osvit na každém oku zvlášť
 3. Provést „swinging-flashlight test“
(vyšetření aferentní pupilární reakce)
- Jak popisujeme zornice?
„Zornice jsou izokorické, reagují stejně na osvit“



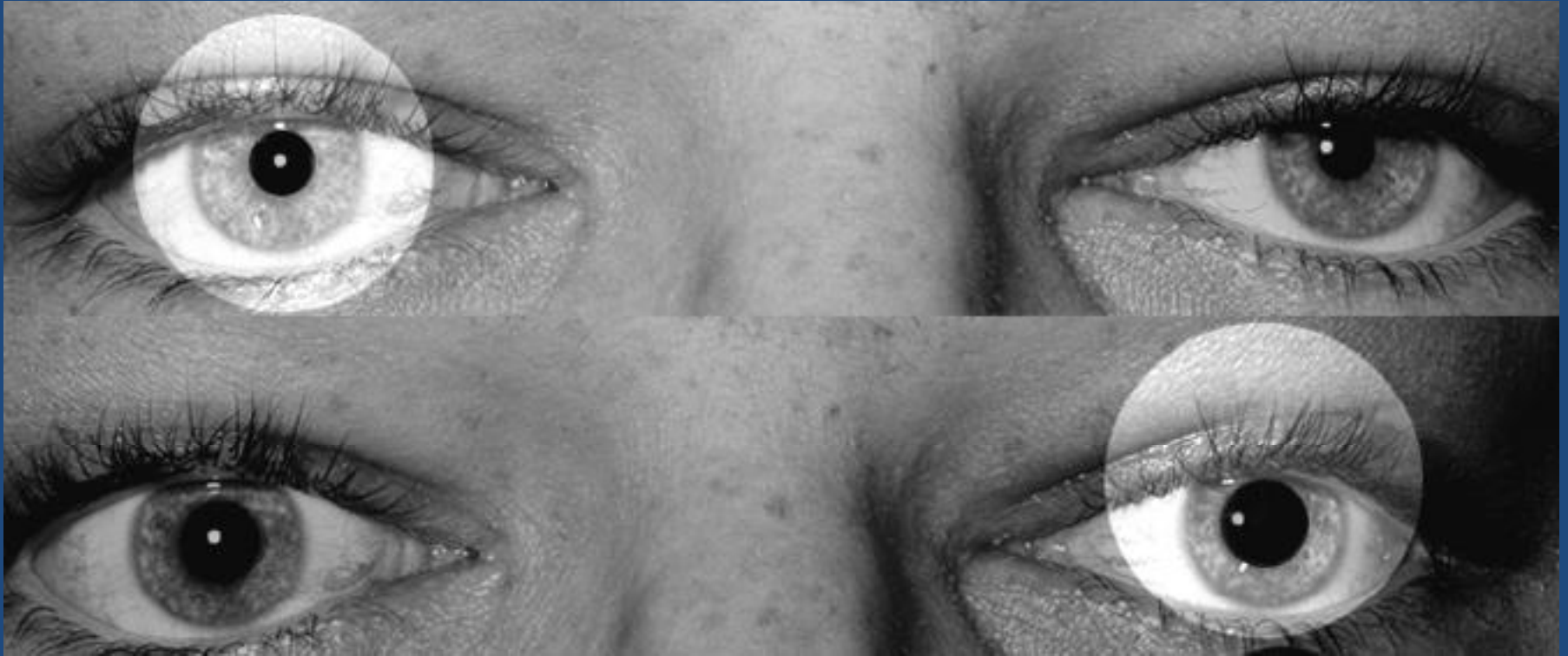Swinging-flashlight-test



Swinging-flashlight-test

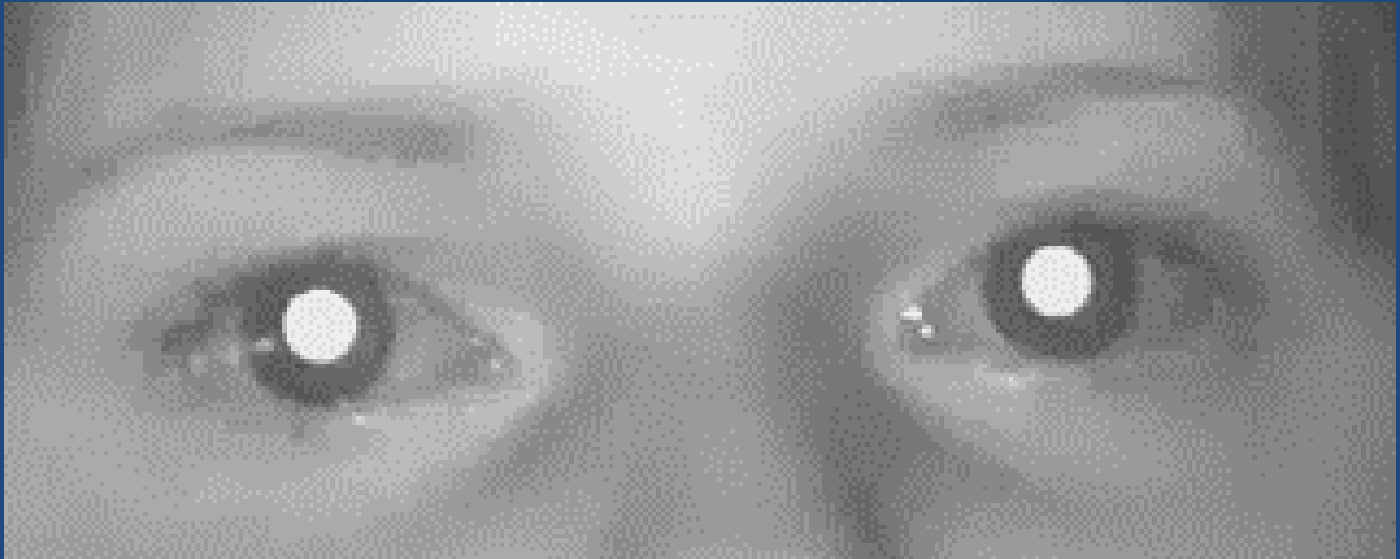

Swinging-flashlight-test

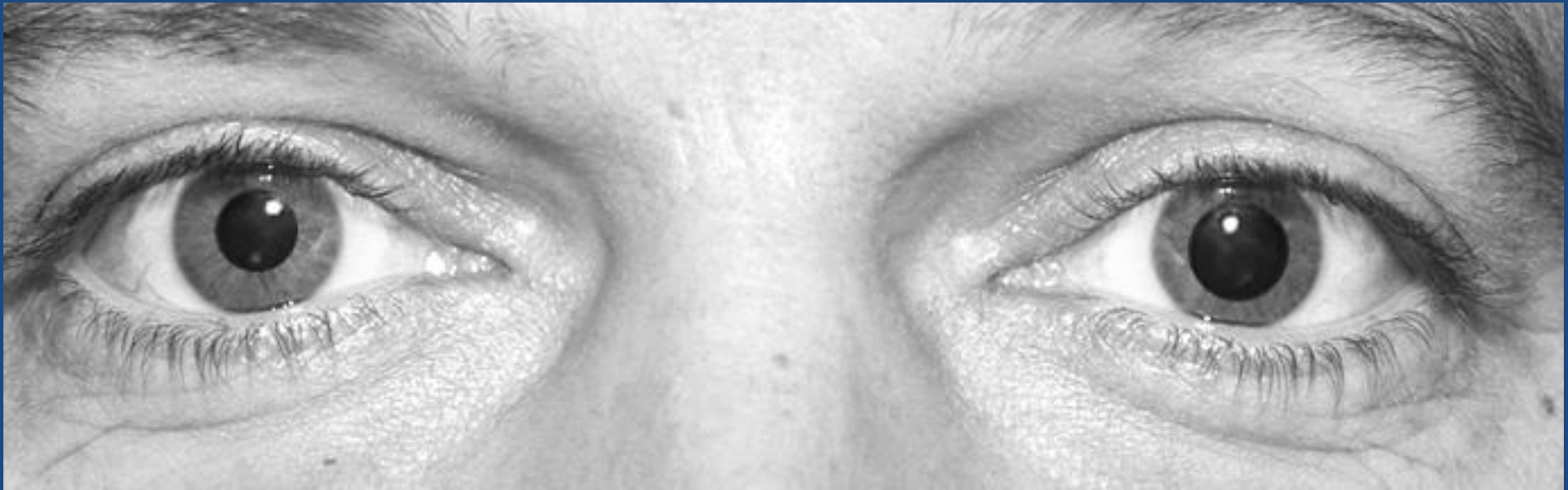

Relativní Aferentní Pupilární Defekt (RAPD)

- Patologický výsledek swinging flashlight testu
- „Relativní“ – zhoršená reakce na osvit je patrná jen ve srovnání s druhým okem
- vždy u jednostranného postižení zrakového nervu
- Objektivní klinický nález



Anisokorie

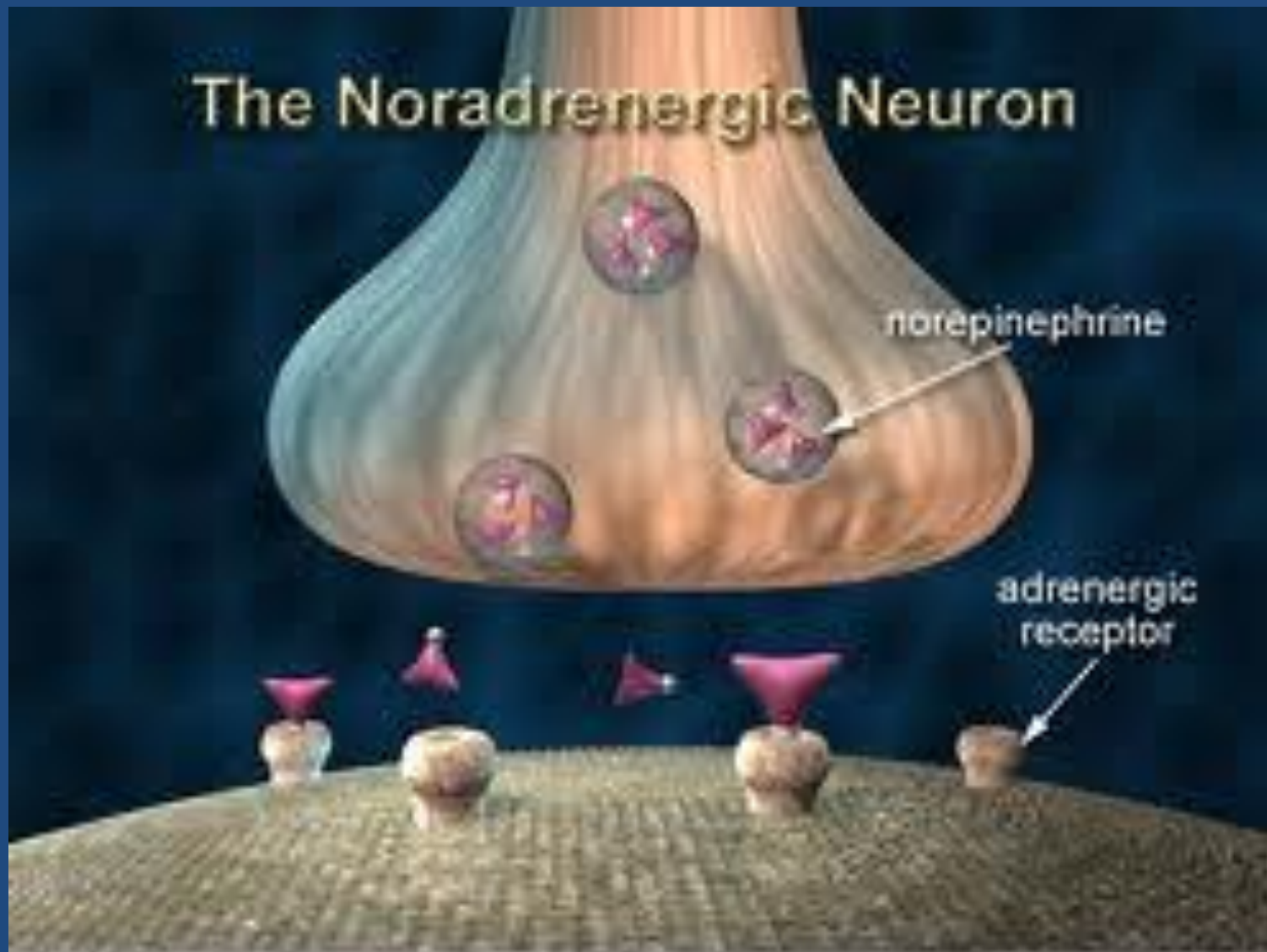

< 1 mm fyziologická

Hornerův syndrom

- jednostranné postižení sympatiku
- na postižené straně: mióza
 normální pupilární reakce
 ptóza (paréza Müllerova svalu)
- Kokainový test rozliší fyziologickou anizokorii od Hornerova syndromu

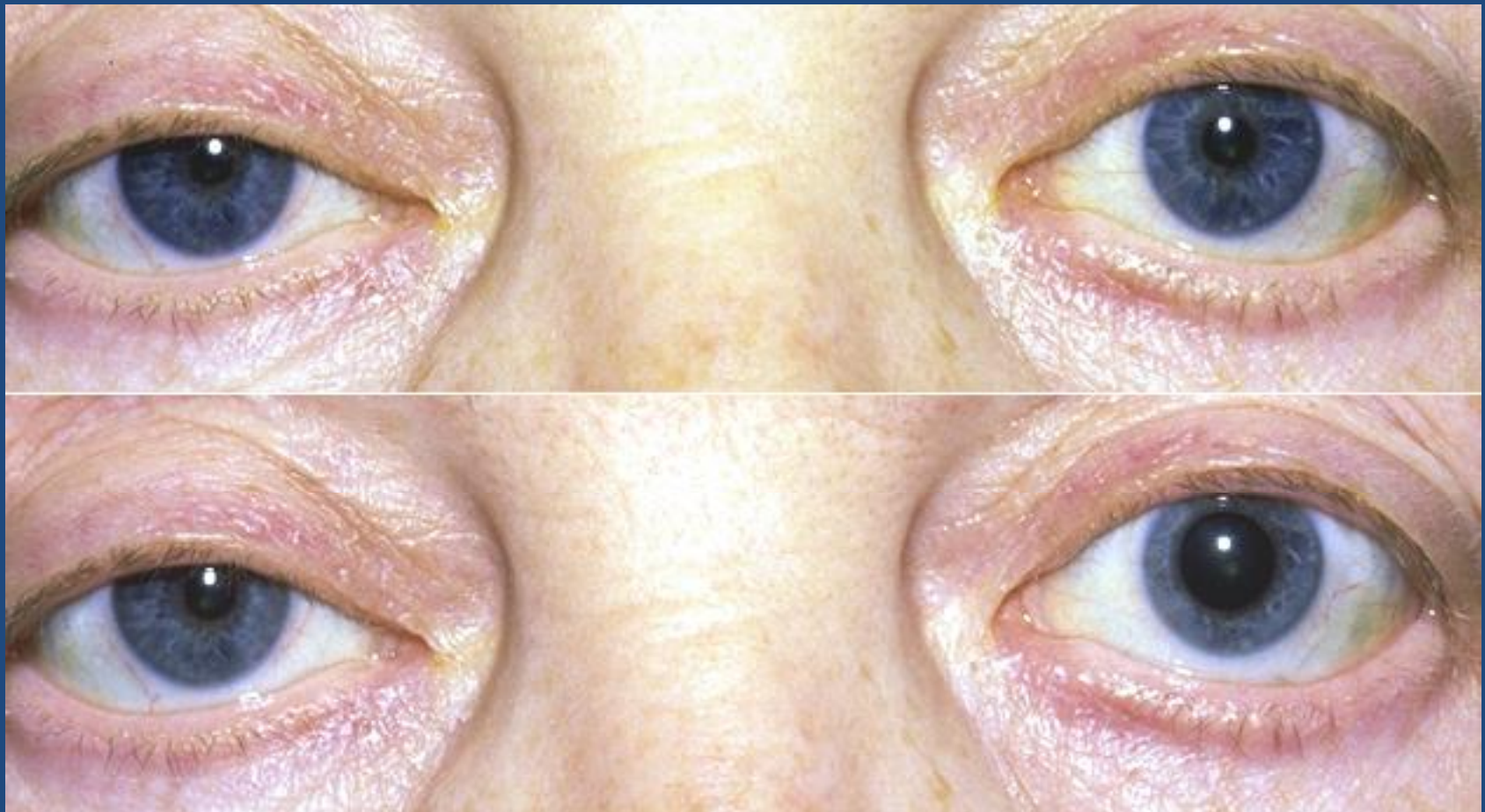
The Noradrenergic Neuron



Source: Adapted from < <http://www.drugabuse.gov/pubs/teaching/Teaching/Teaching.html> >

Kokainový test

(blokuje zpětné vychytávání noradrenalinu ze synaptické štěrby, na oku s Hornerovým syndromem se zornice nerozšíří)



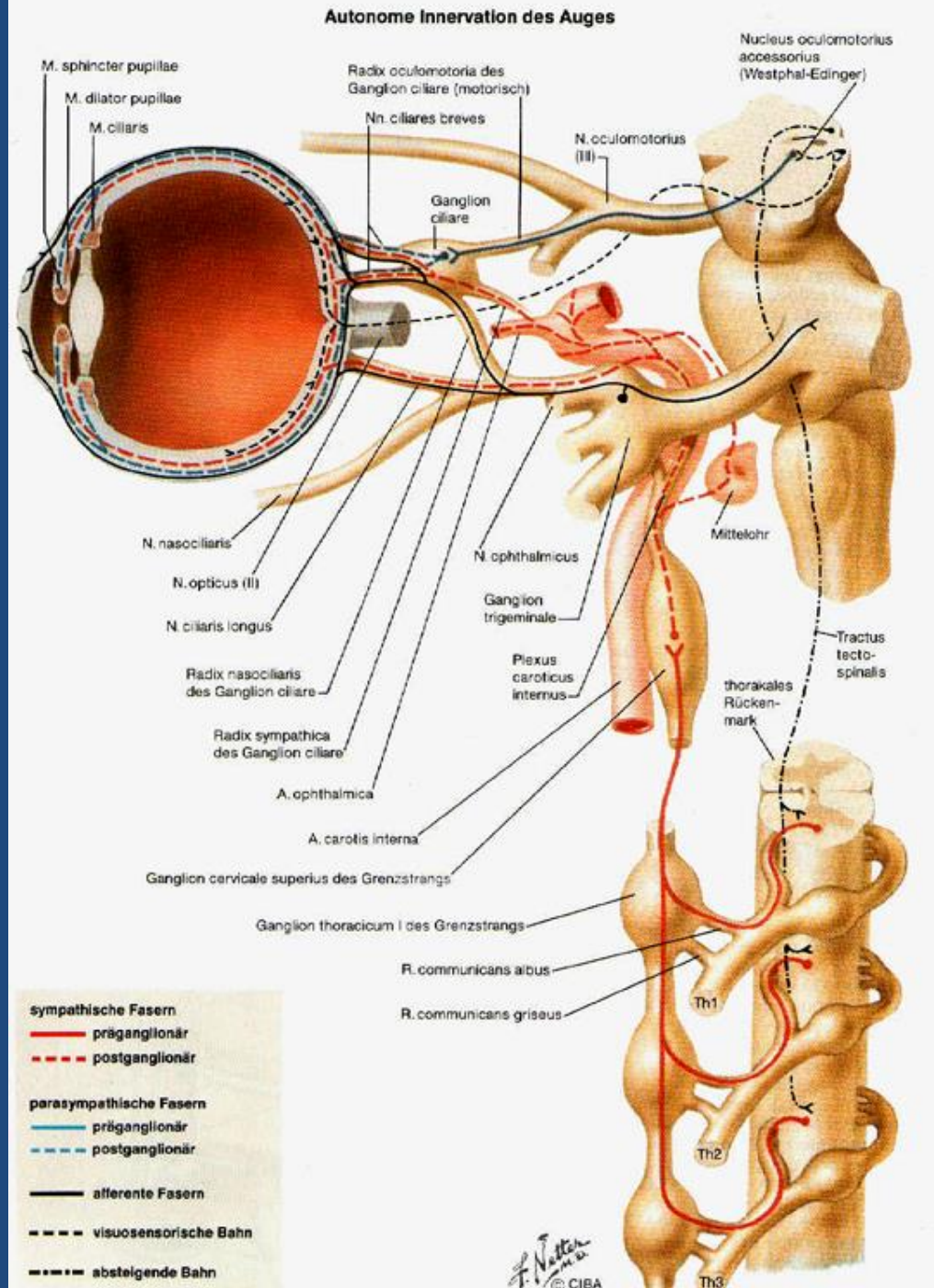
Ischémie mozgového kmene

Vyhřezlá ploténka

Tumor mediastina

Disekce karotidy

Cluster headache



Pupilotonie

- Jednostranná mydriáza
- Reakce na osvit není makroskopicky patrná
- Reakce do blízka je velmi pomalá
- Naředěný 0,1% pilokarpin zúží zornici
- Pacientům lze pilokarpin předepsat, pokud jim vadí oslnění nebo mají potíže se čtením

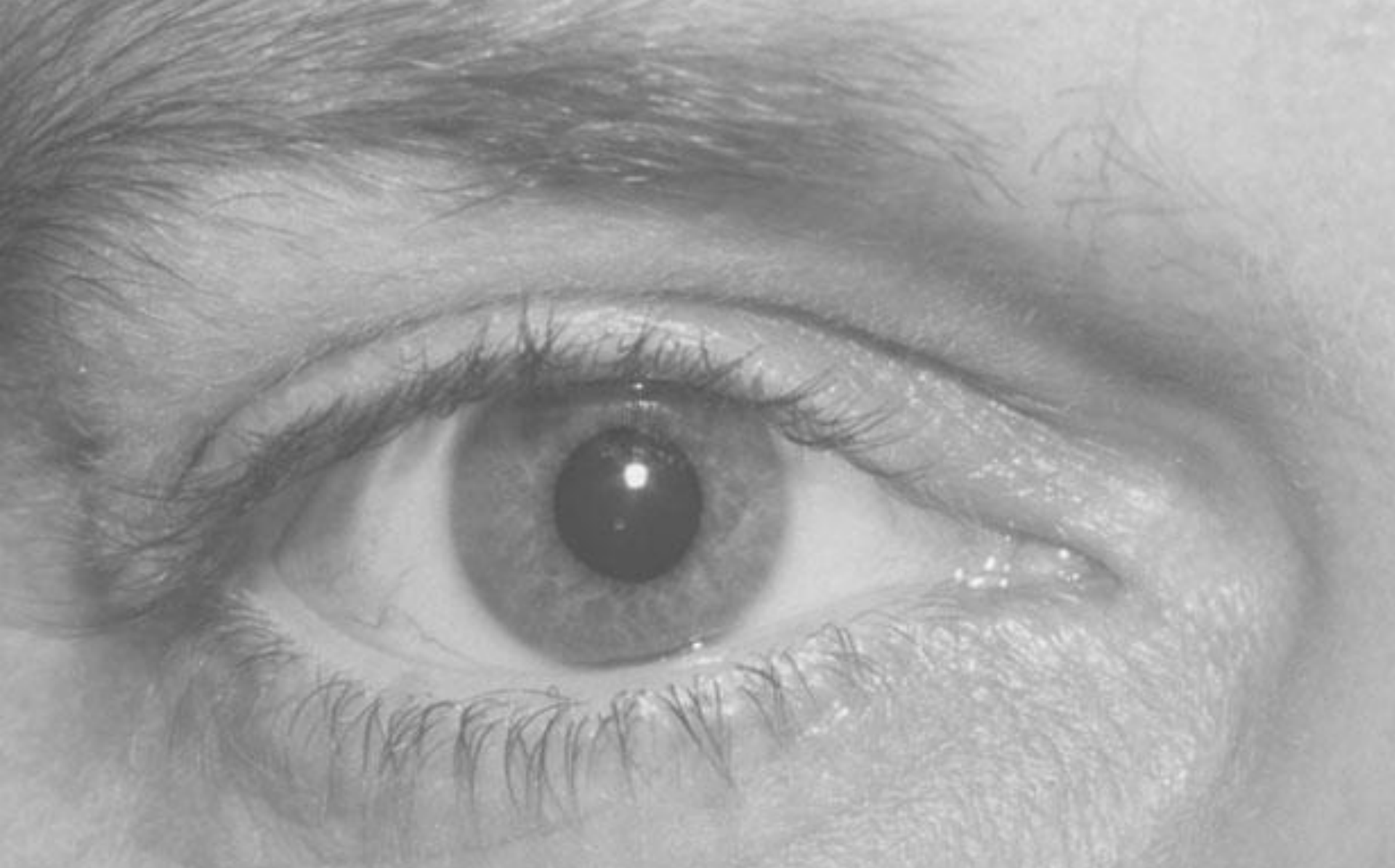Pupilotonie

- Idiopatická
 - typicky u žen středního věku
 - reakce do blízka a akomodace se postupně zlepší
- Symptomatická
 - onemocnění orbity
 - herpes zoster
 - arteriitis temporalis...

Poruchy zornice způsobené postižením duhovky

- Nedostatečná reakce na pilokarpin 1%
- botanická mydriáza (durman)
- kontaminace očními kapkami, drogy



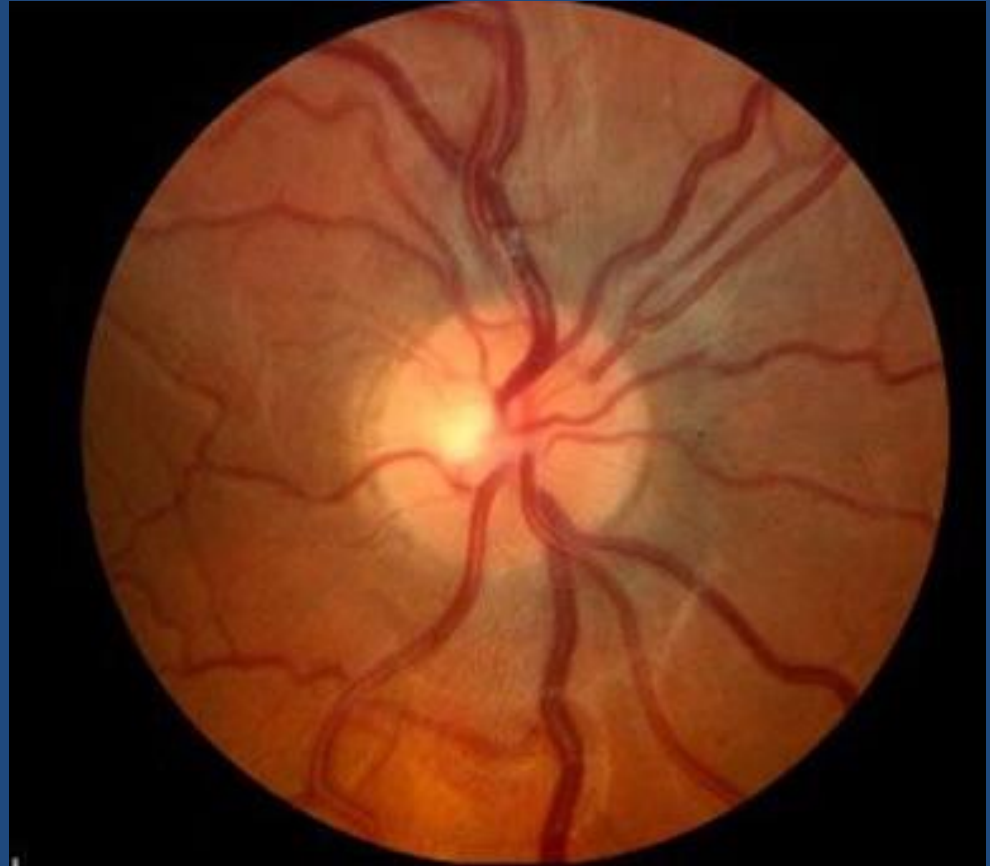

Onemocnění zrakového nervu

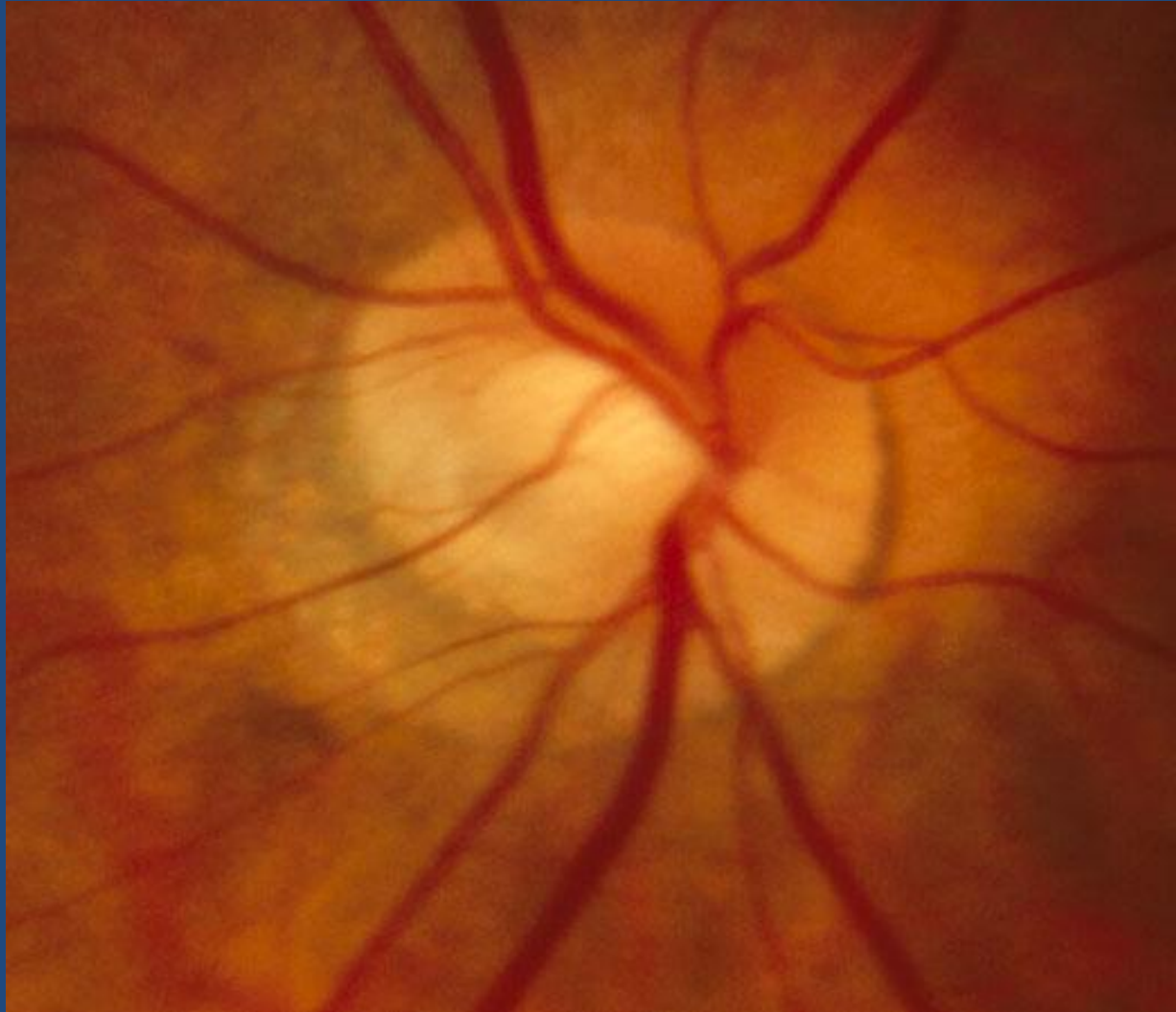Onemocnění zřakového nervu

- Posouzení terče zřakového nervu
- Anomálie terče zřakového nervu
- Edém papily
- Neuropatie optiku

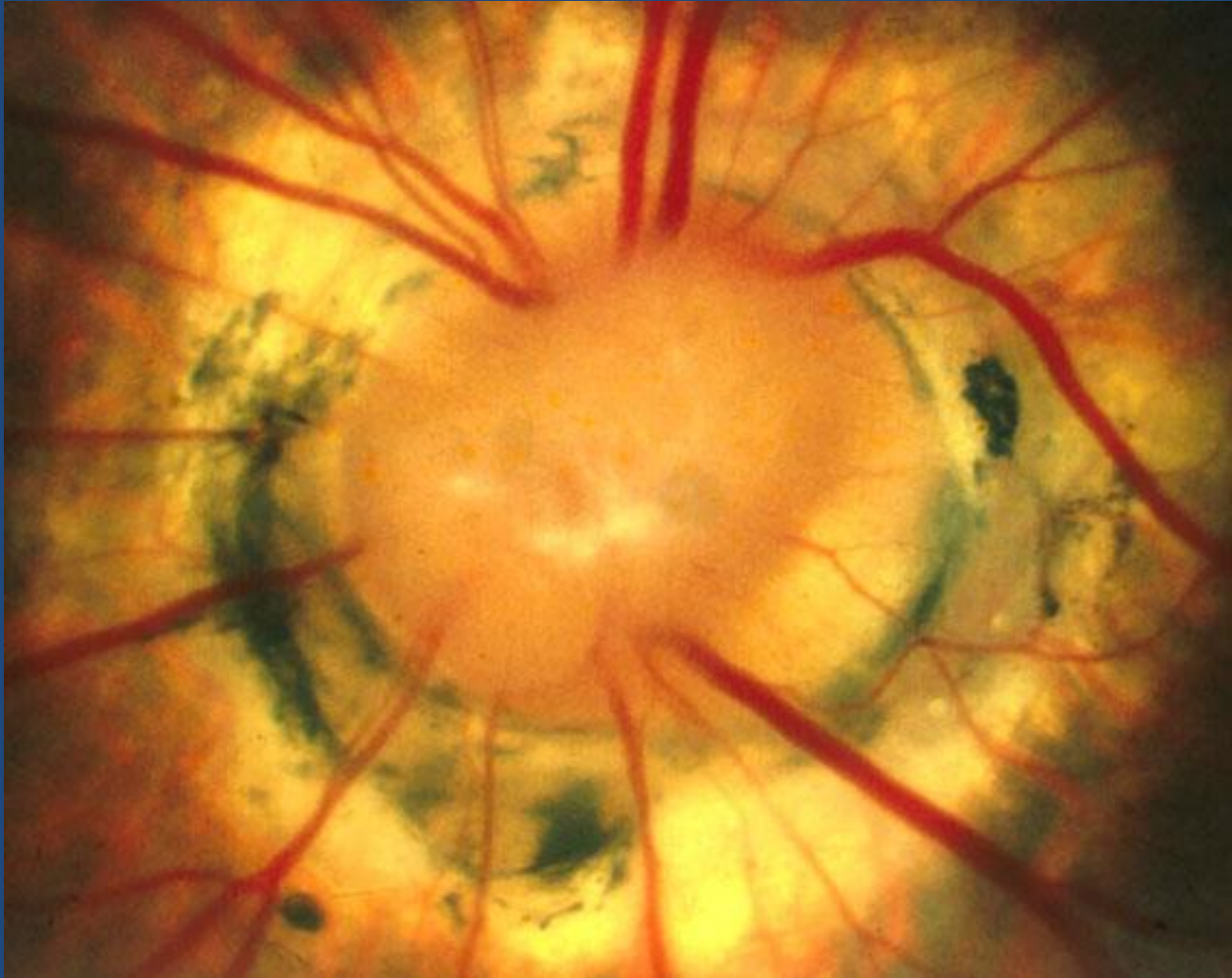- Papila okrouhlá, ohraničená v niveau, vitálně zbarvená, s fyziologickou exkavací



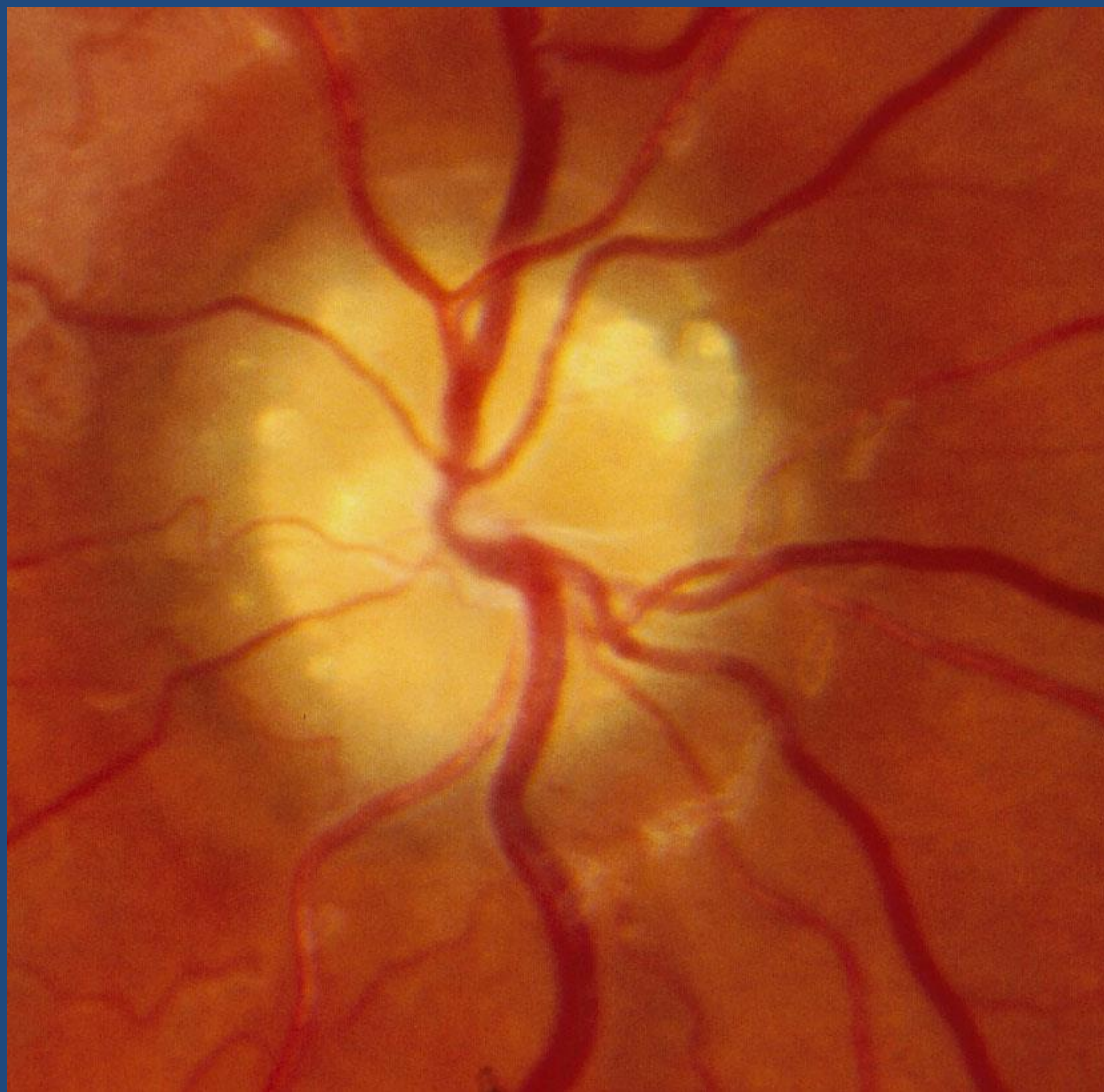
Tilted disc



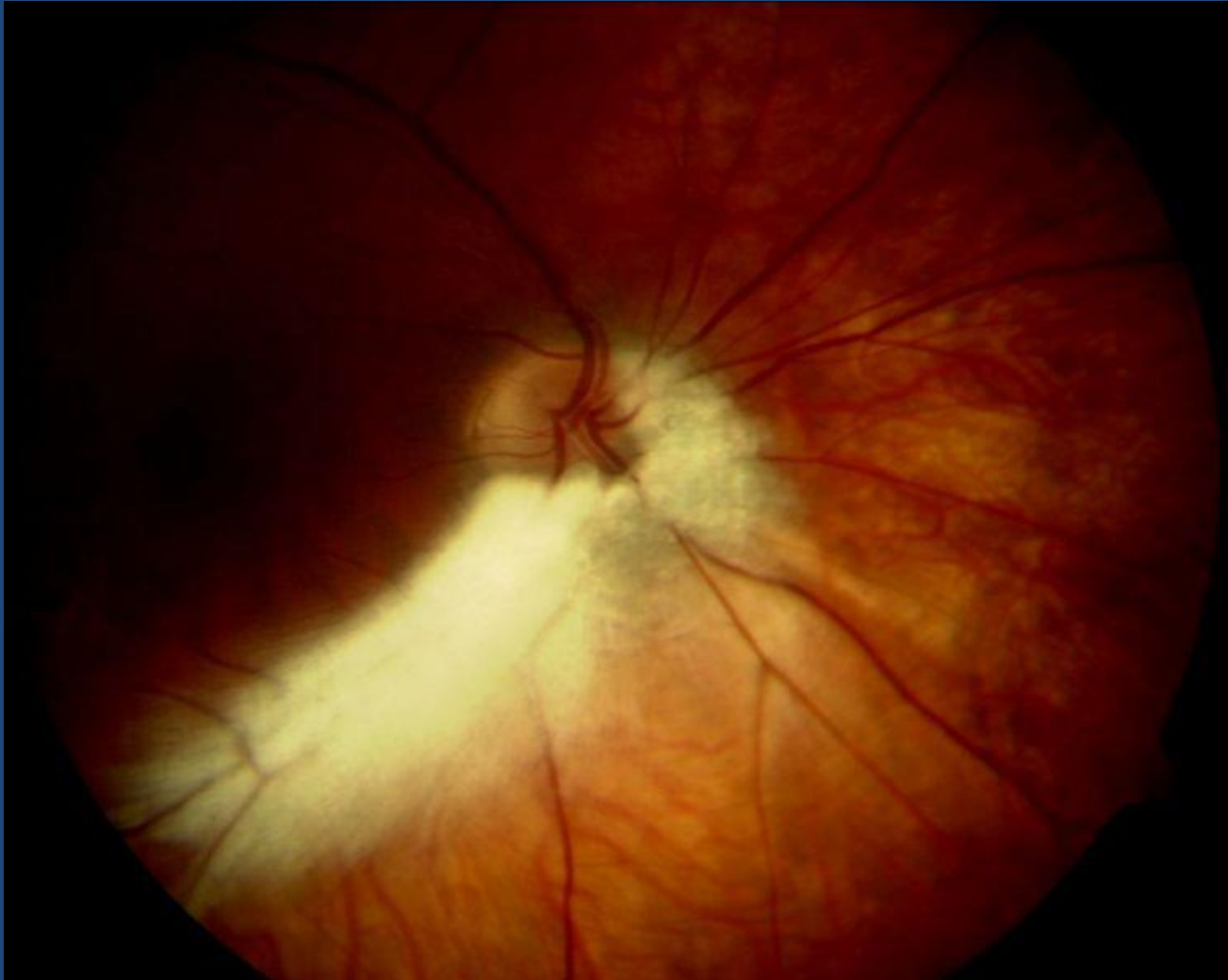
„Morning glory“



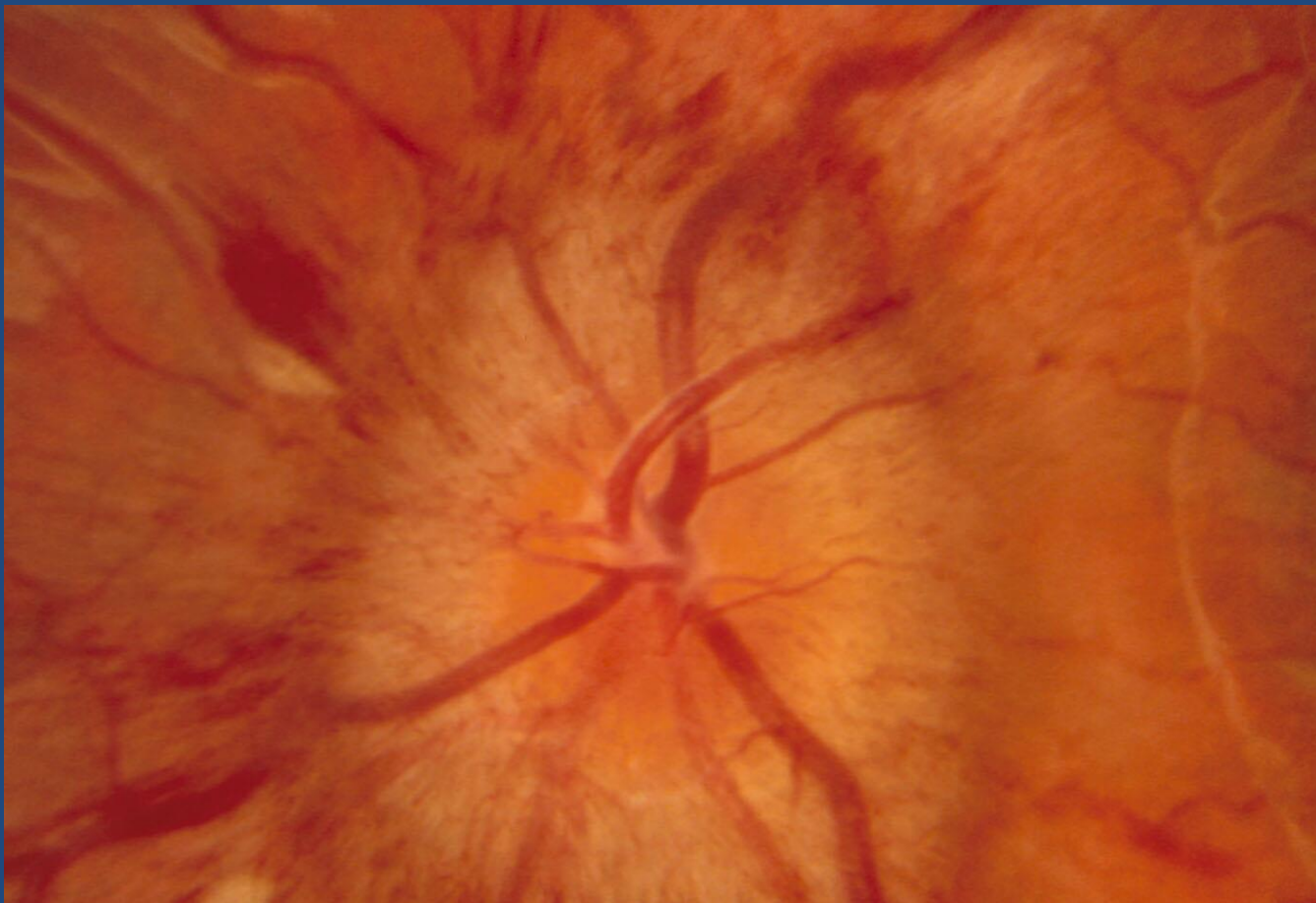Drúzy terče zrakového nervu



Fibrae medullares



Edém papily



Městnavá papila

- Oboustranný otok terče zrakového nervu v důsledku zvýšeného intrakraniálního tlaku
- Tumor, zánět,...
- Pseudotumor cerebri (idiopatická intrakraniální hypertenze) – zvýšený nitrolební tlak bez organické příčiny

Městnavá papila

- Nově zjištěná městnavá papila = akutní stav
- Co nejdříve CT nebo MR hlavy

Neuropatie optiku

- Neuritis nervi optici
- Přední ischemická neuropatie optiku (AION)
- Komprese zrakového nervu

Záněť zrakového nervu (neuritis n. optici)

- Poinfekční (herpes zoster, borelióza, ...)
- Jiné systémové onemocnění (systémový lupus erythematoses, ...)
- Sclerosis multiplex (roztroušená skleróza)

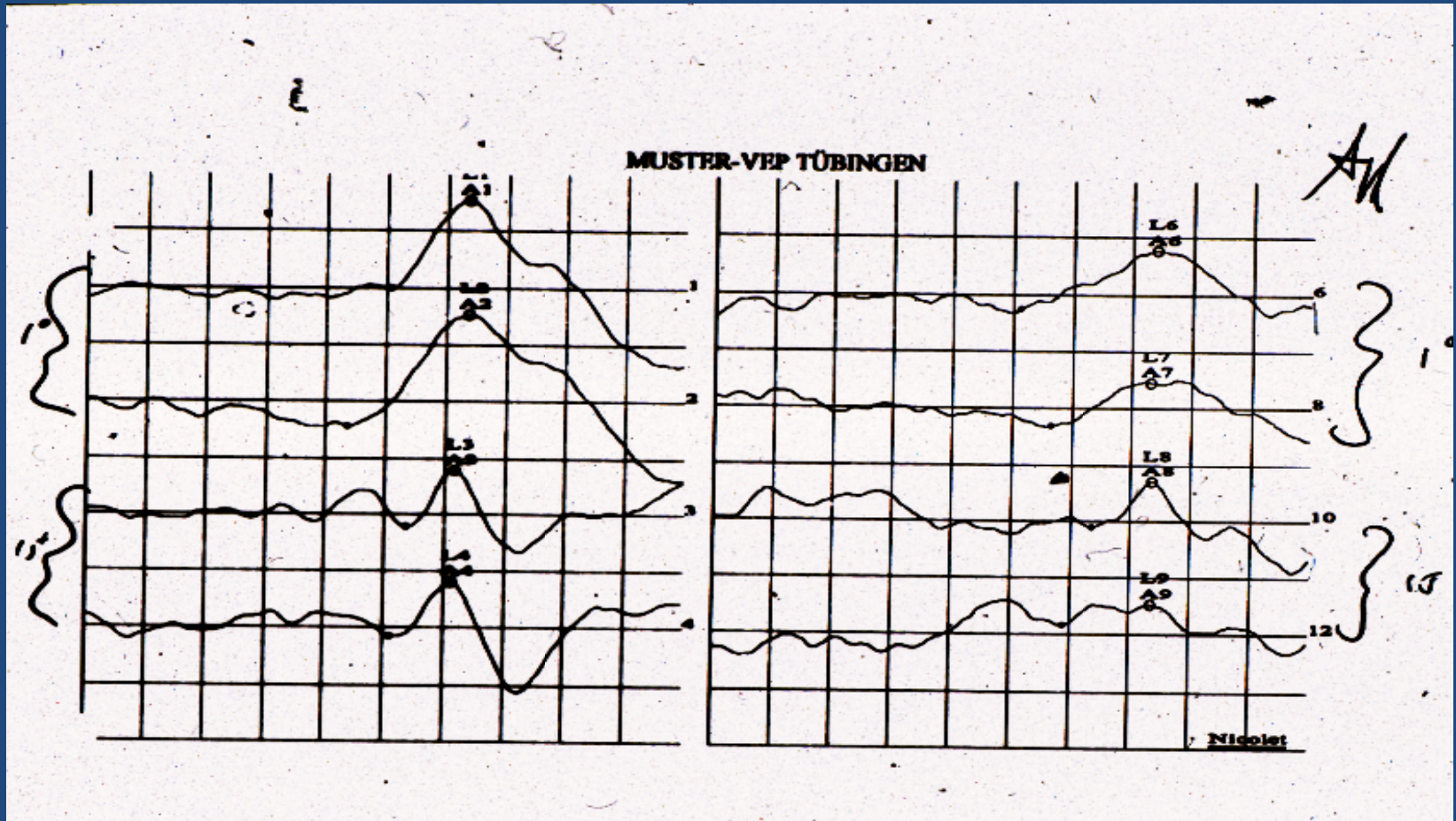
Neuritis n. optici

- Jednostranné, náhlé zhoršení vidění
- Věk pacienta: 18-45 let
- Bolest při pohybu oka
- Porucha zorného pole
- Terč zrakového nervu většinou normální
- Spontánní tendence ke zlepšení

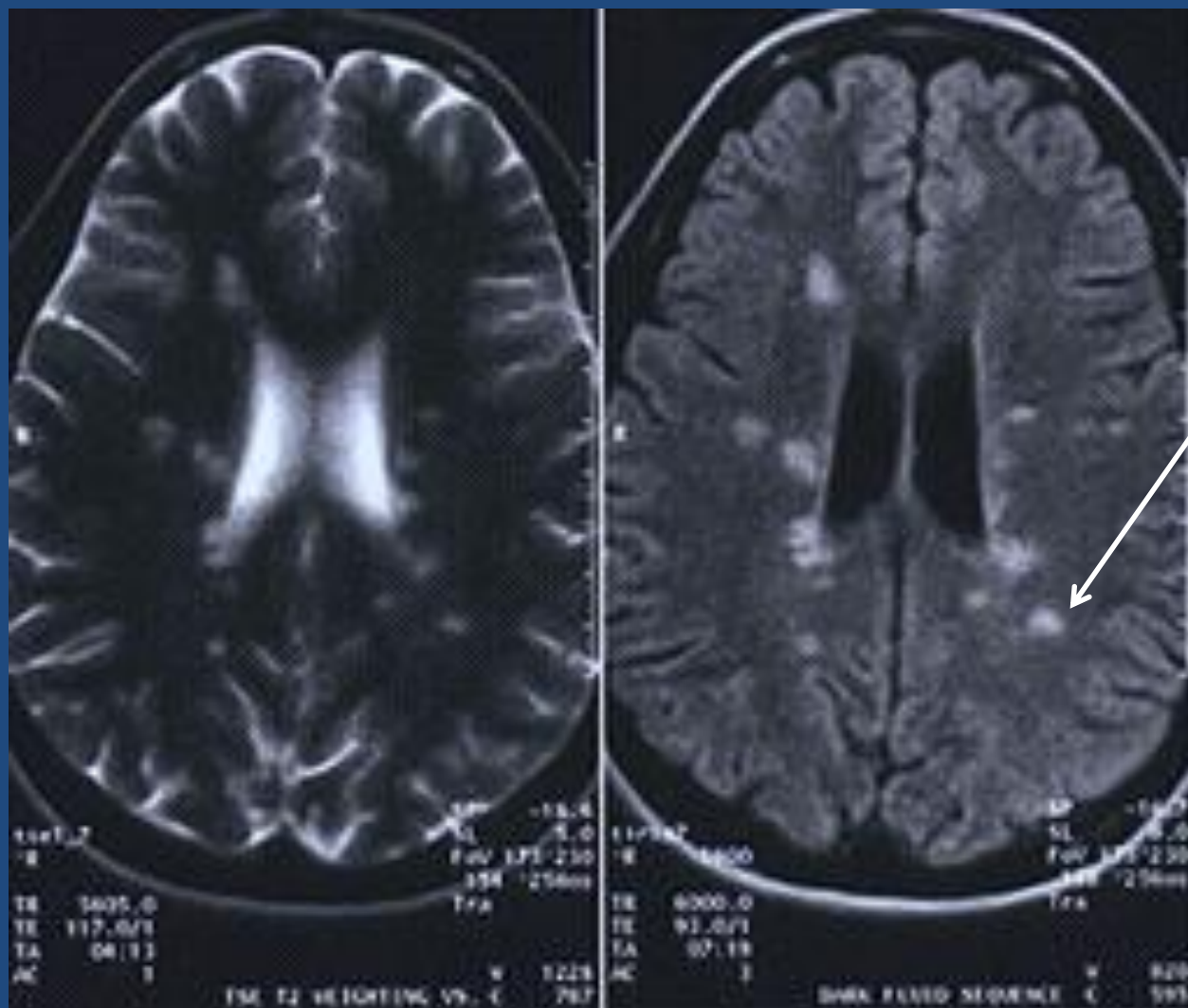Neuritis n. optici - diagnóza

- Klinické vyšetření (zraková ostrost, zornice, zorné pole..)
- VEP
- MR
- Neurologické vyšetření

Optic neuritis - VEP



Roztroušená skleróza



plak

Neuritis n. optici - léčba

- léčba urychluje zlepšení vidění a snižuje riziko recidivy
- vysoké dávky kortikosteroidů intravenózně 3 dny:
3 x 1000 mg methylprednisolon i.v.
- poté prednison perorálně 2 týdny, postupné snižování dávky

AION

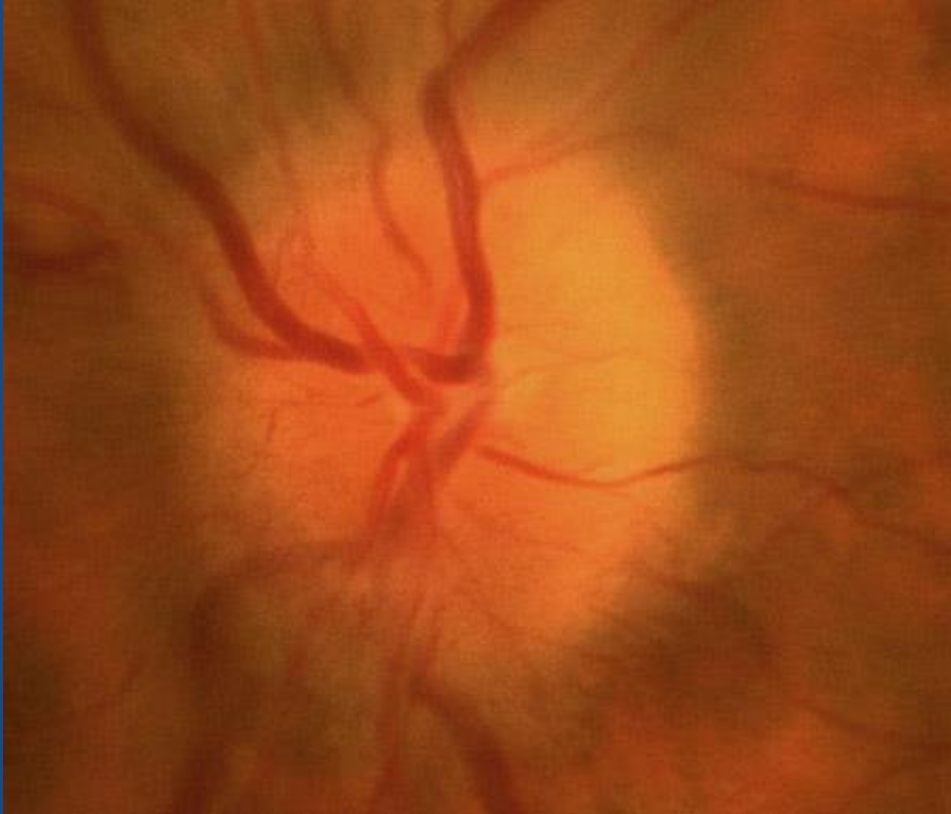
(Přední ischemická neuropatie optiku)

- Náhlé, nebolestivé zhoršení vidění na jednom oku
- Otok terče zrakového nervu
- Porucha zorného pole
- Pacienti starší 50 let
- Léčba není

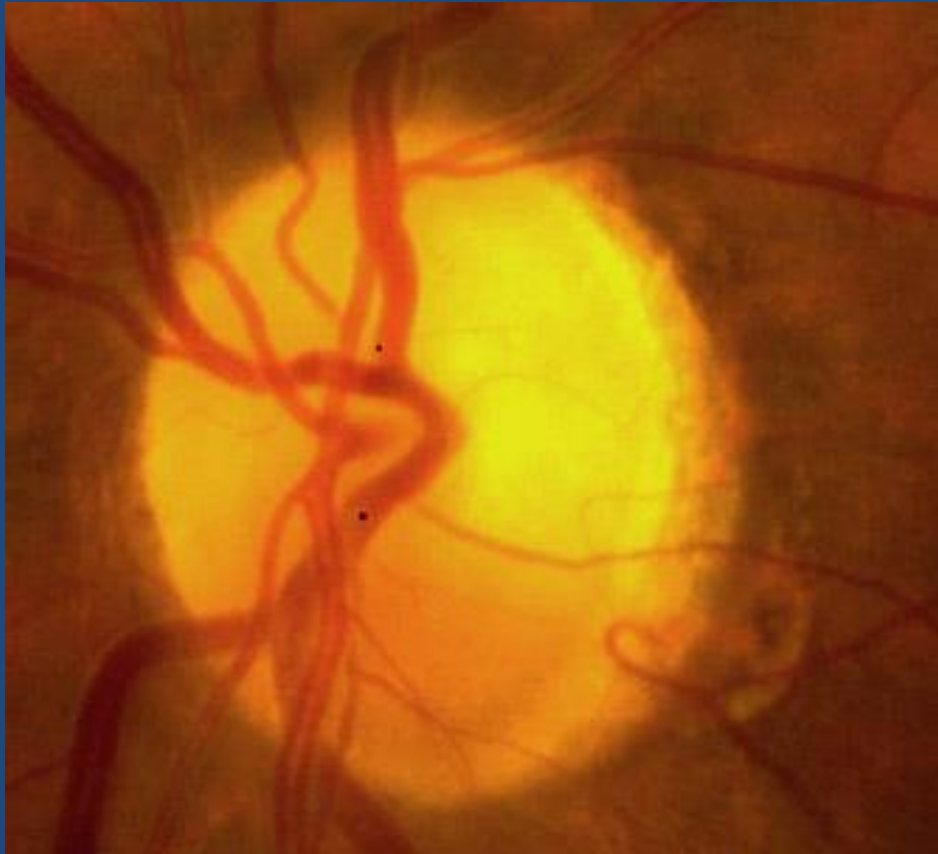
a) Non-arteriitická AION

b) Arteriitická (arteritis temporalis)


AION



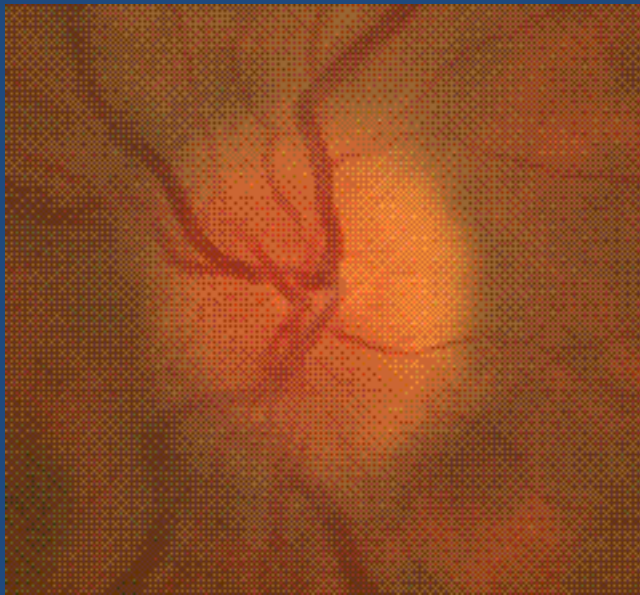
AION




Rizikové faktory
ischémie!



Arteriitis temporalis (M. Horton)



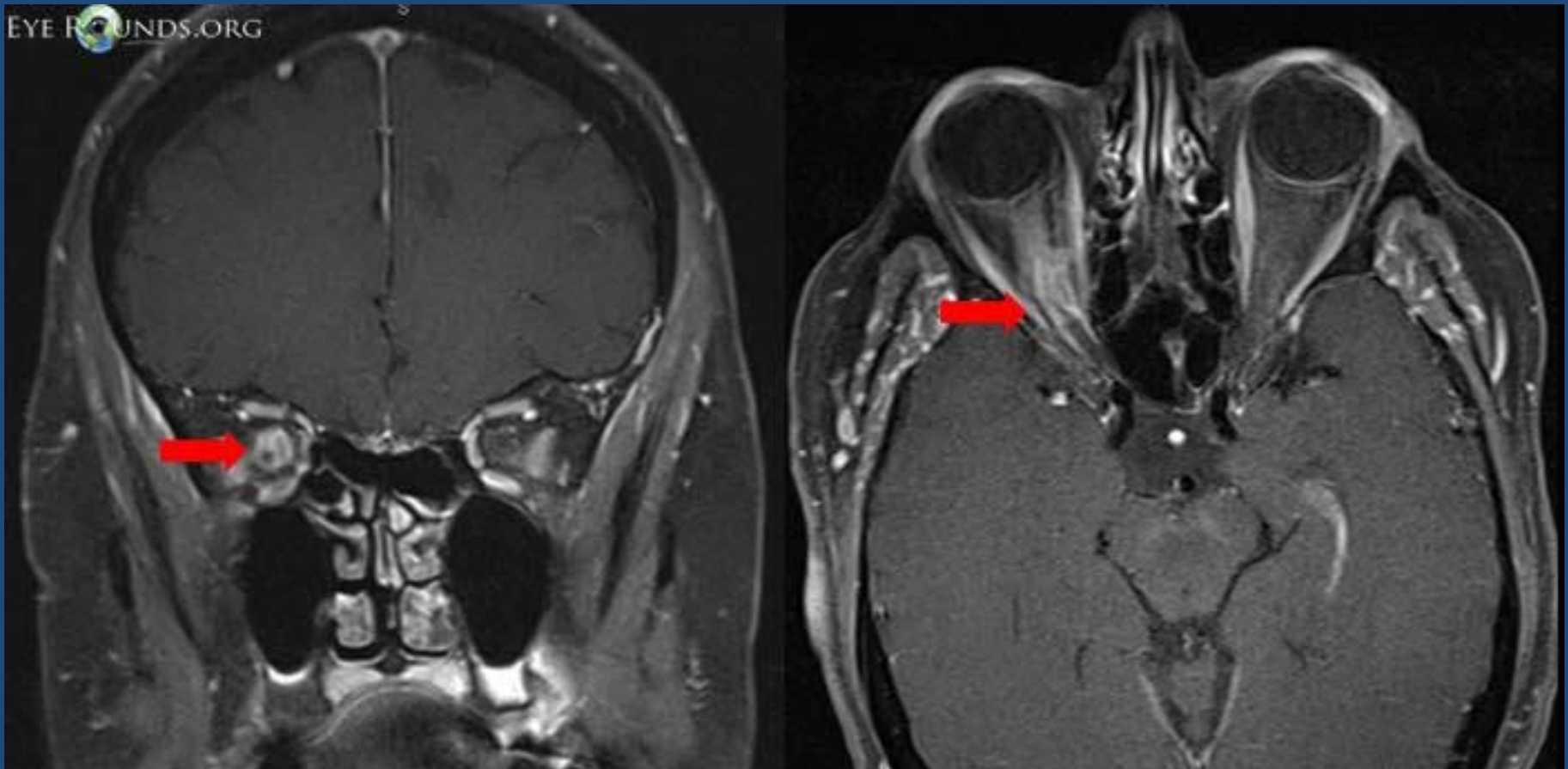
Terapie:
Vysoké dávky kortikosteroidů



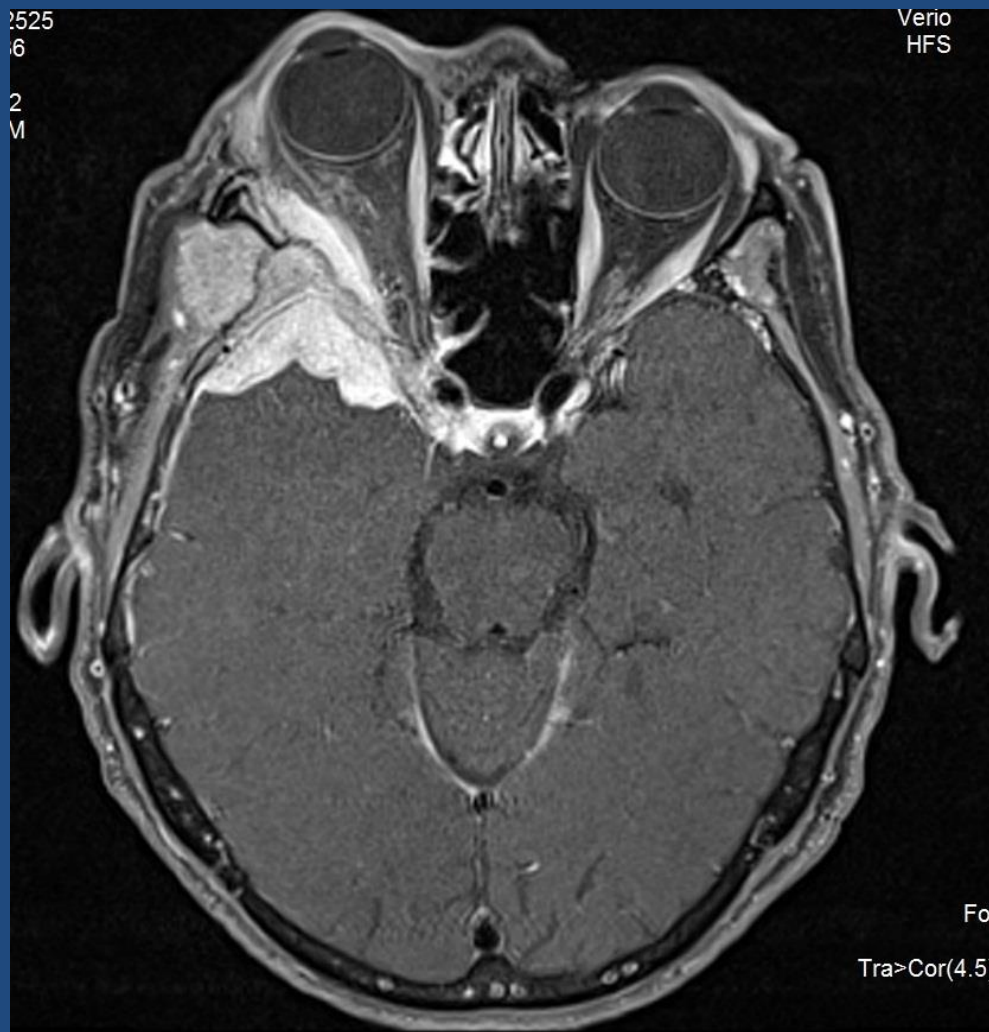Kompresivní neuropatie optiku

- Postižení zrakového nervu v důsledku jeho útlaku expanzivním procesem
- endokrinní orbitopatie, meningiomy, adenomy hypofýzy
- vidění se zhoršuje postupně
- defekt zorného pole, atrofie terče zrakového nervu
- RAPD

Meningeom pochev zrakového nervu



Meningeom křídla kosti klínové



Kompresivní neuropatie optiku

