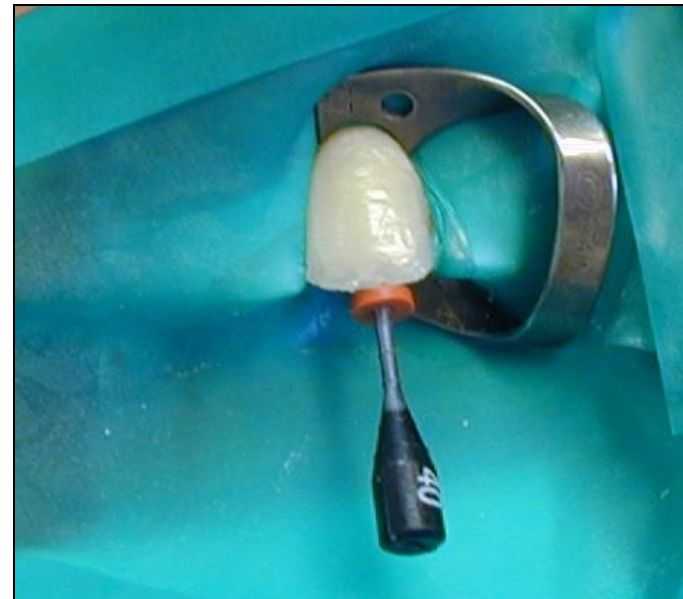


Kofferdamové techniky

Výběr z přednášky

LERODENT s.r.o.
Dunajevského 36
616 00 Brno
e-mail:lroubalikova@gmail.com
Tel.: +420 607 122 064





v /
SOUCÁSTI



Výhody kofferdamu

- **Absolutní vysušení**
- **Ochrana pacienta před aspirací a polknutím**
- **Ochrana pacienta i ošetřujícího personálu před infekcí**
- **Aseptický přístup (Abychom dodrželi aseptický přístup, je třeba v zubním lékařství používat kofferdam – Grossman 1988).**
- **Retrakce měkkých tkání**
- **Ochrana měkkých tkání**
- **Lepší přehled a přístup díky odtažení měkkých tkání.**

Výhody kofferdamu

- **Anemizace měkkých tkání**
- **Zlepšení kvality ošetření**
- **Časová úspora**
- **Ochrana životního prostředí**
- **Psychologické aspekty**

Nevýhody a nebezpečí kofferdamu

- **Omezení dýchání**
- **Vyvolání strachu**
- **Alergické reakce**
- **Aspirace a polknutí spony**
- **Poškození tvrdých tkání**
- **Poškození měkkých tkání**

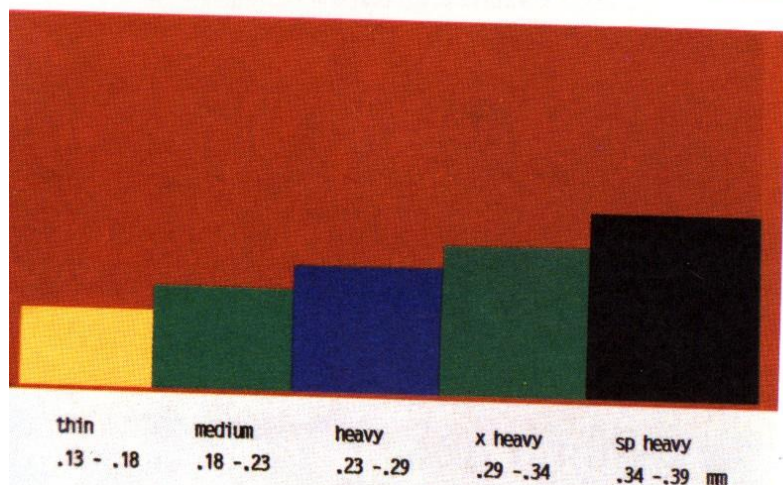


Jak silná bude blána ?

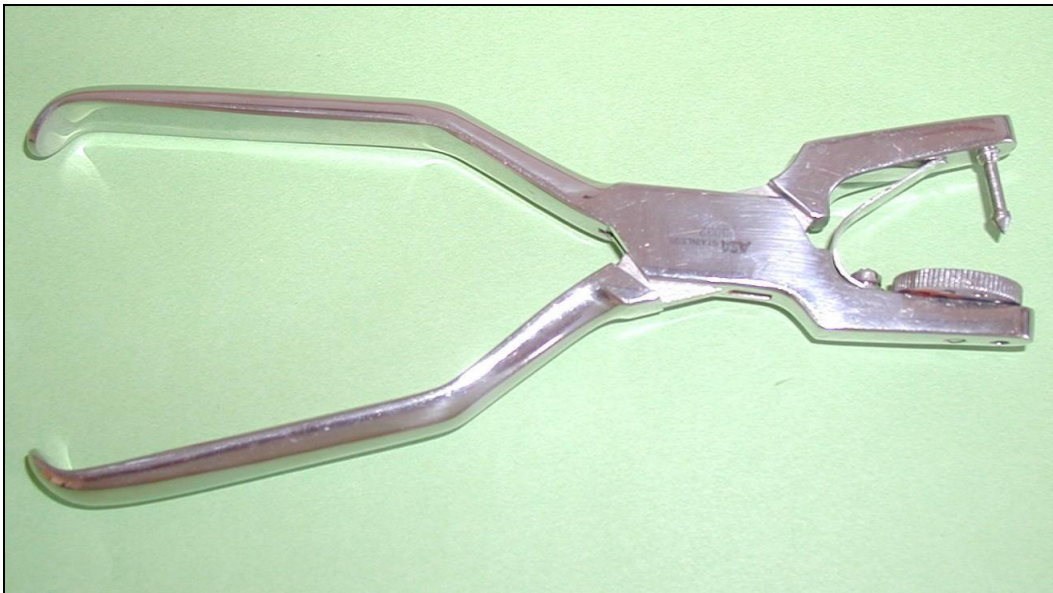
Podle zvyklostí

Podle velikosti zubu

Podle způsobu nasazení

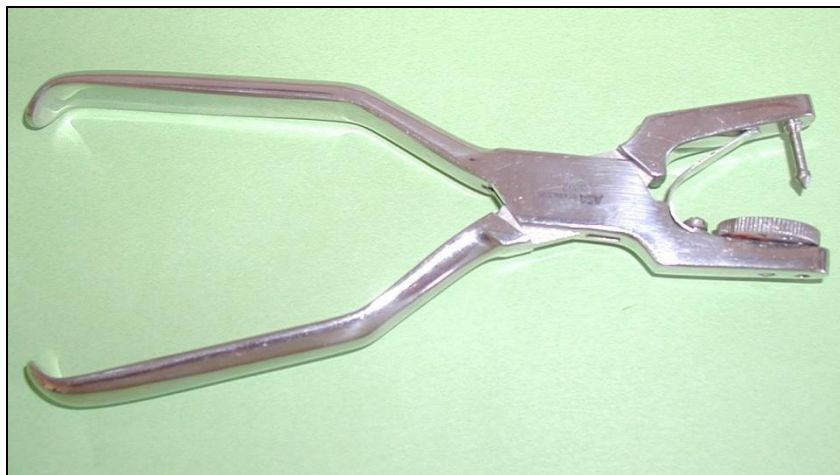

Vytvoření otvoru





**Vyražení otvoru
Okraje okrouhlé bez
nepravidelností**

Ainsworth



Ivory

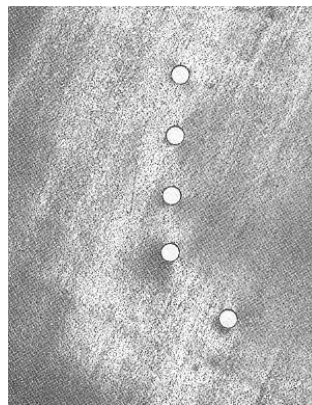


Jak velká bude perforace?

Podle velikosti zubu

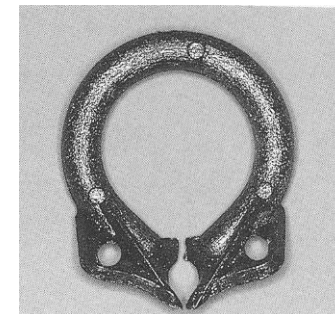
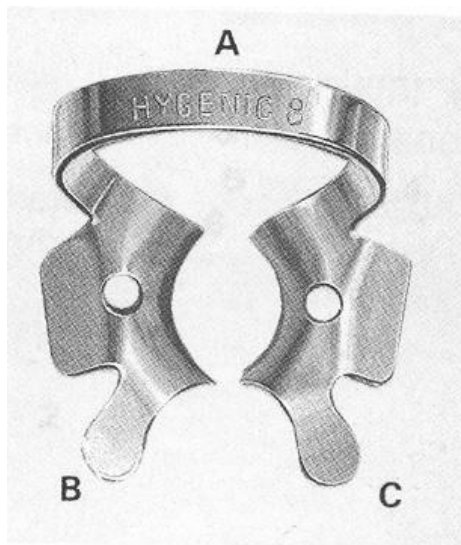
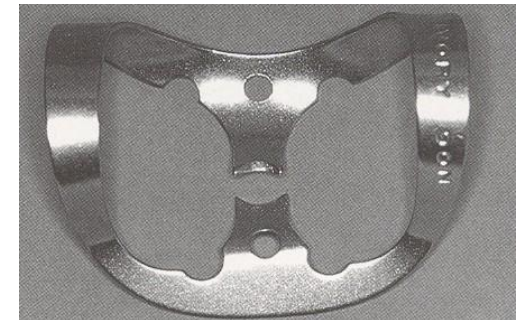
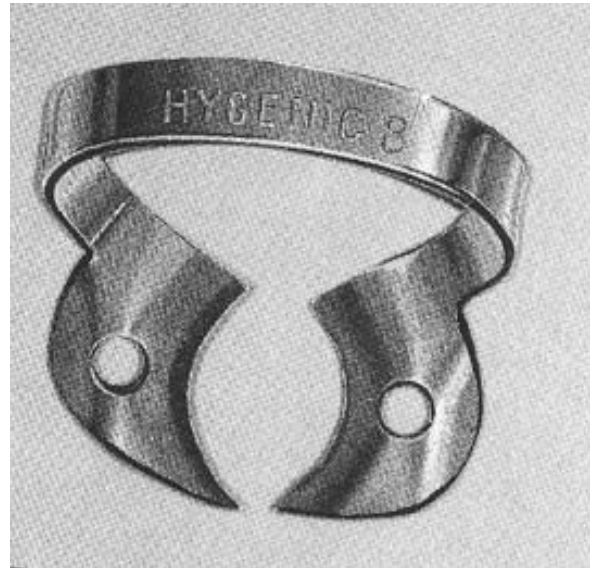Podle síly a druhu blány

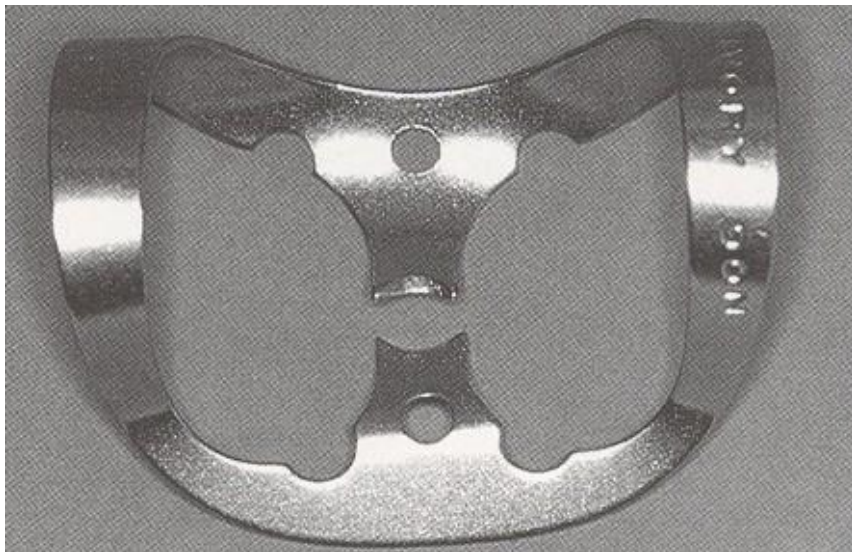
Podle způsobu nasazení kofferdamu



Součásti spony:

Oblouk
Ramena
Čelisti
(Křídla)

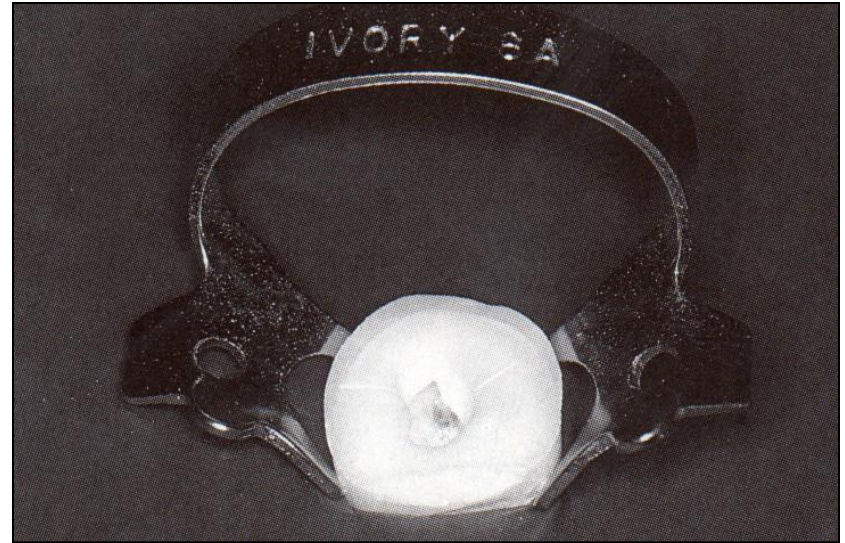
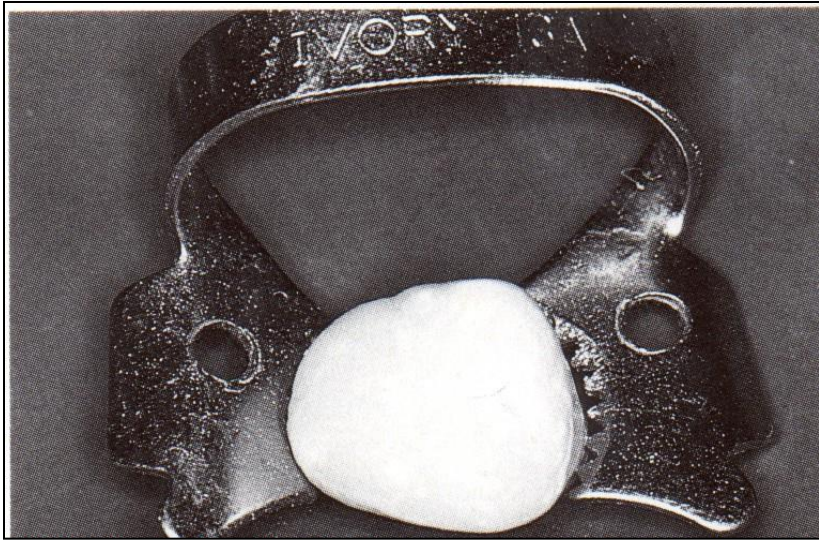




1 oblouk

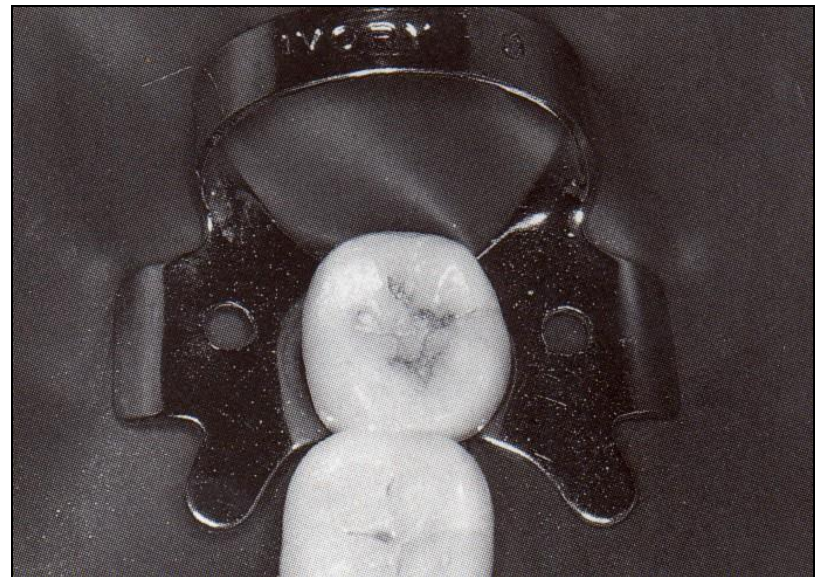
2 oblouky

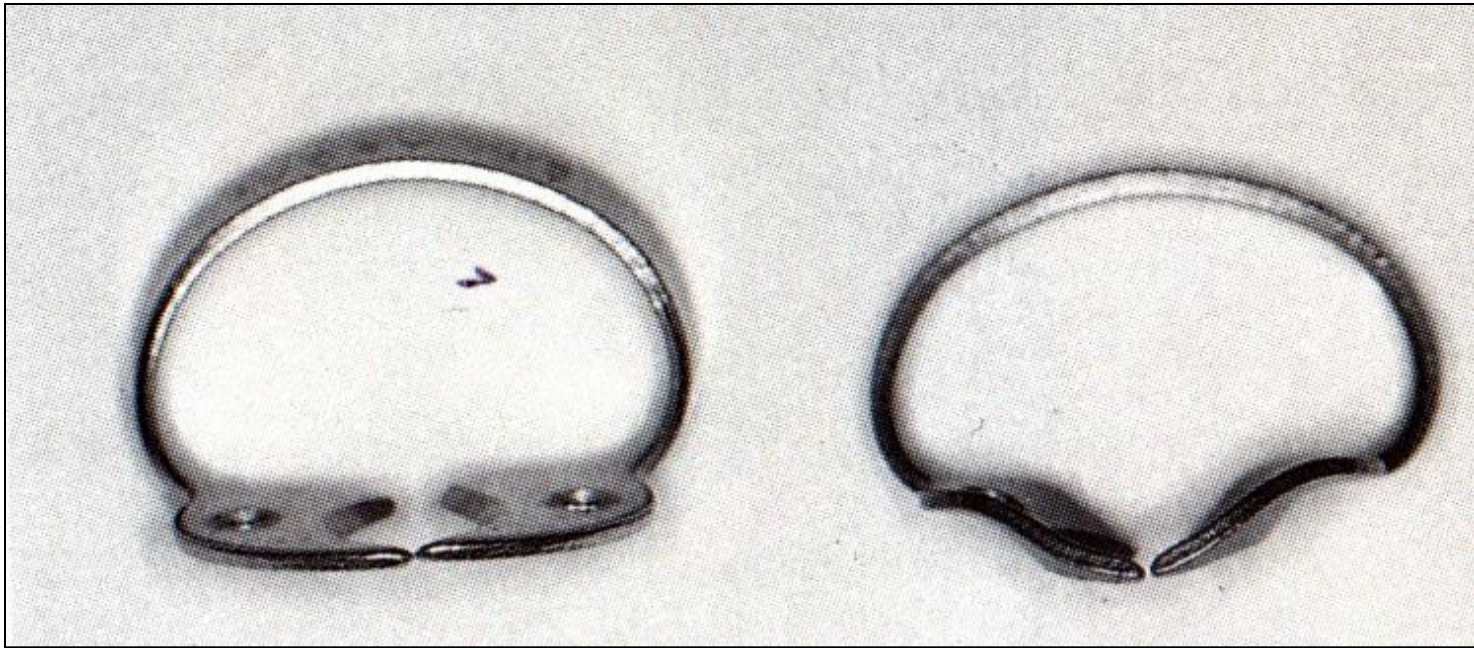




Typy kontaktu


- zoubky
- čtyřbodový
- plošný








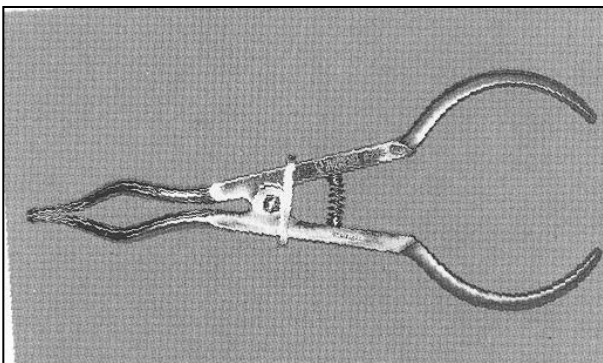
Spony

- retenční
- retrakční
- kombinované

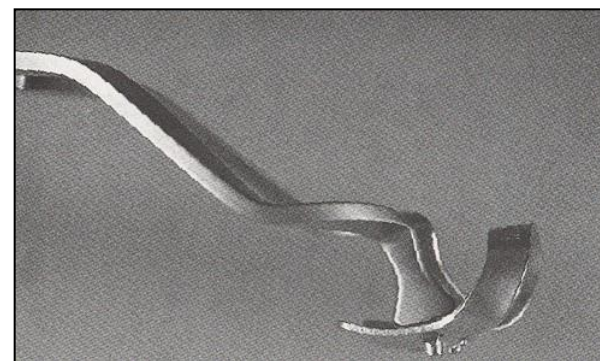
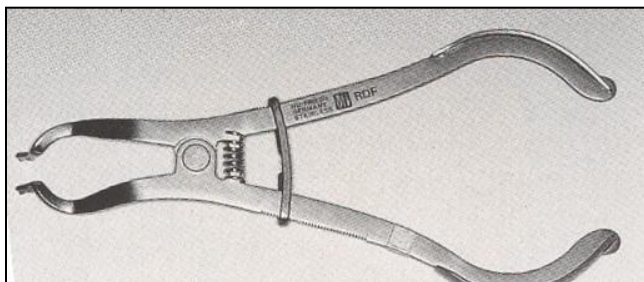
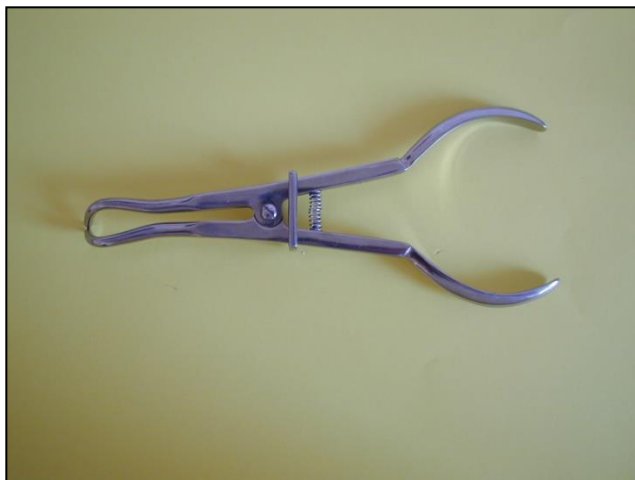



lroubalikova@gmail.com




Kleště na spony



Rámeček

- Plast
- Kov
- otevřený
- uzavřený

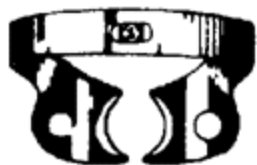

Kofferdam pracovní postup

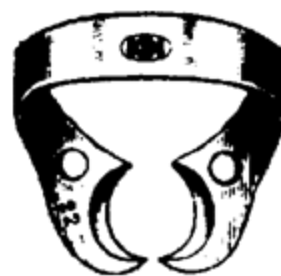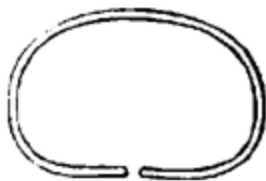- **Revize interdentálních prostor**
- **Volba spony**
- **Vytvoření perforace**
- **Nasazení**
- **Fixace blány**
- **Interdentální adaptace a inverze blány**
- **Dozor nad pacientem, tekutinami a roztržením kofferdamu**
- **Sejmutí kofferdamu - rozstřížení**
- **Kontrola celistvosti**

W2A

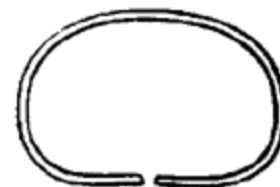22



No. 355 345

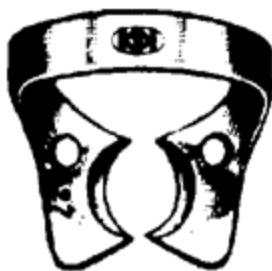

No. 355 360

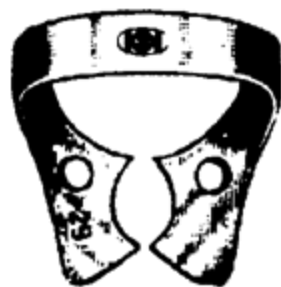
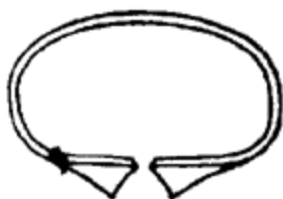
27

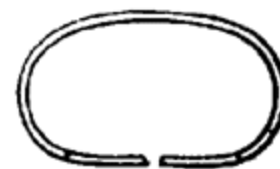29



No. 355 364

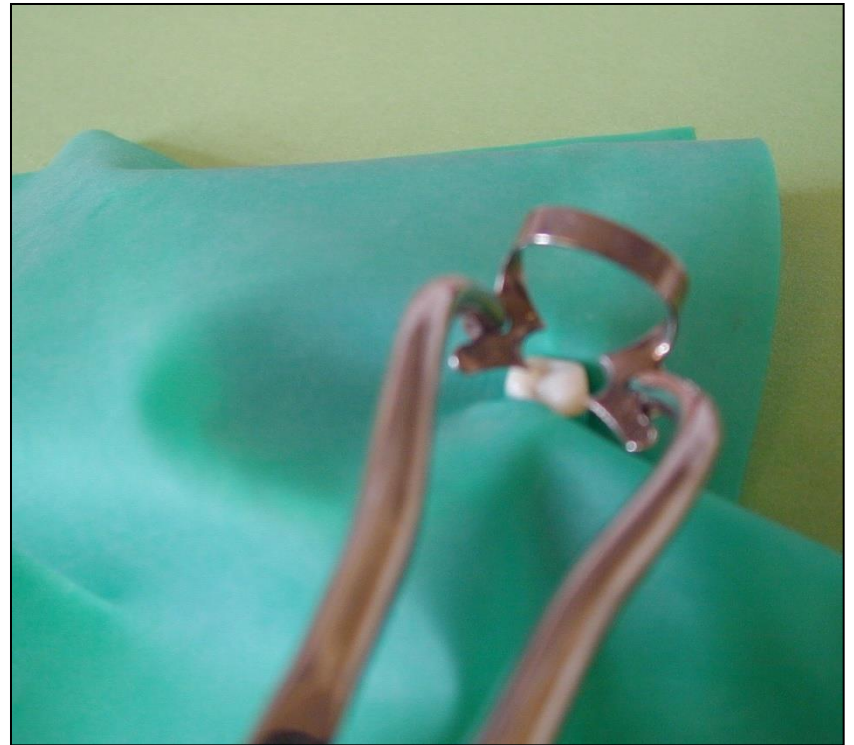
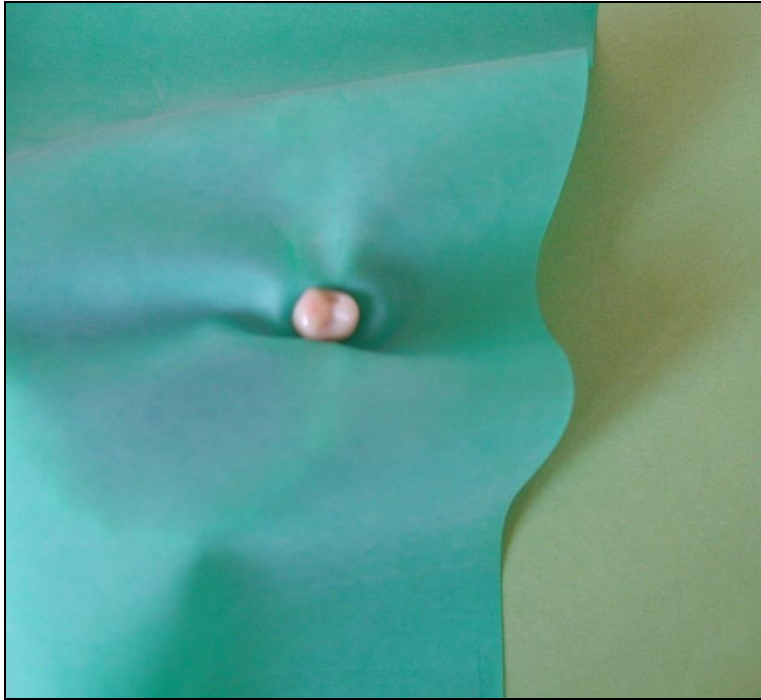


No. 355 366



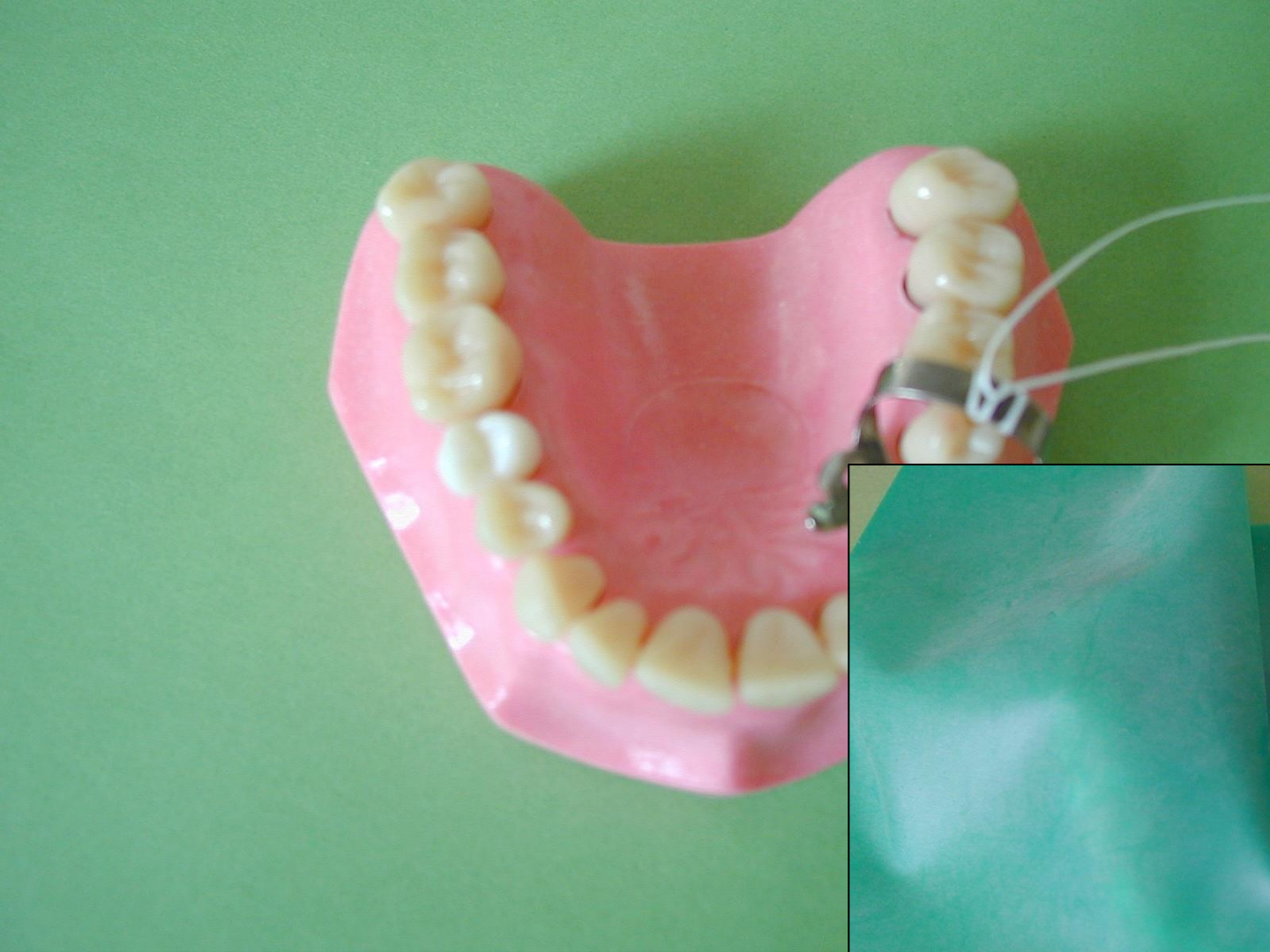
Způsoby nasazení

- Napřed kofferdam, potom spona
- Napřed spona potom kofferdam
- Přes oblouk spony
- Spona v kofferdamu
- Sekundové nasazení all in one



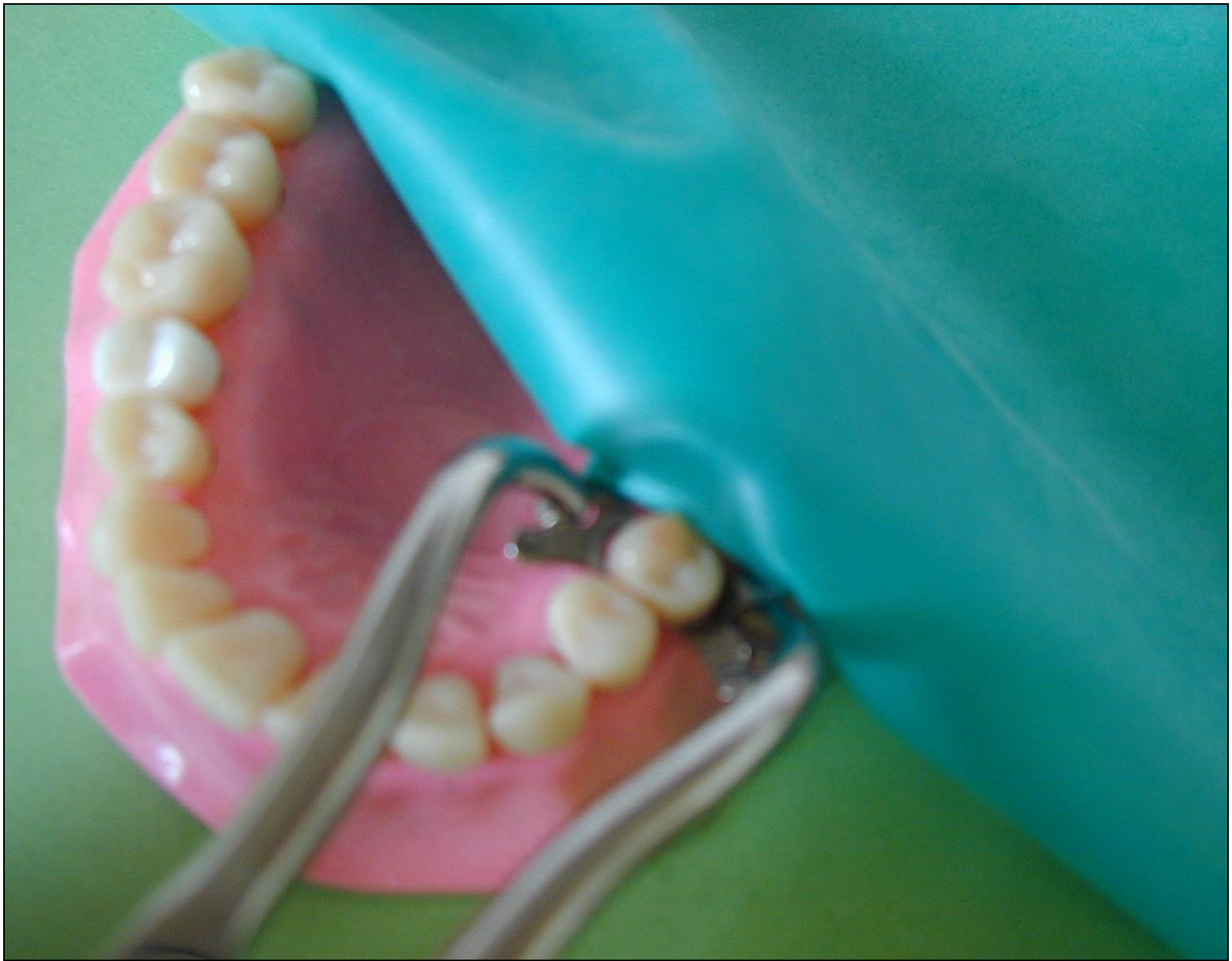Způsoby nasazení

- Napřed blána, potom spona
- **Napřed spona potom blána**
- Přes oblouk spony
- Spona s blánou
- Sekundové nasazení



Způsoby nasazení

- Napřed kofferdam, potom spona
- Napřed spona potom blána
- Přes oblouk spony
- Spona s blánou
- Sekundové nasazení

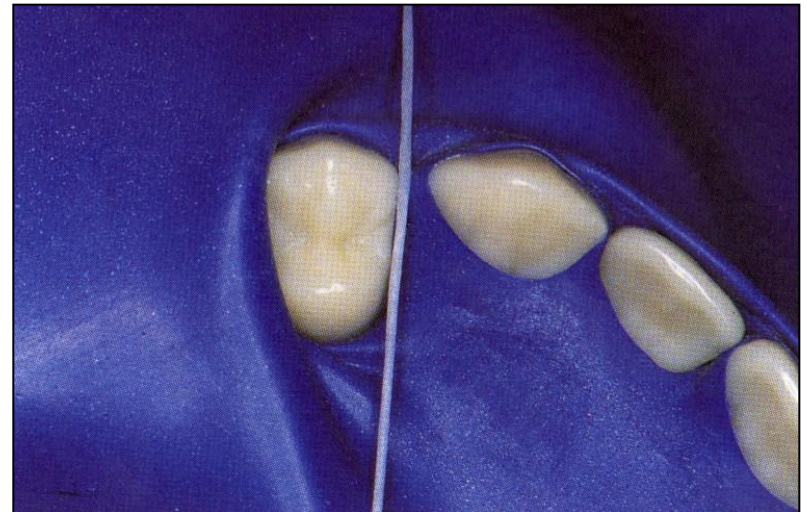
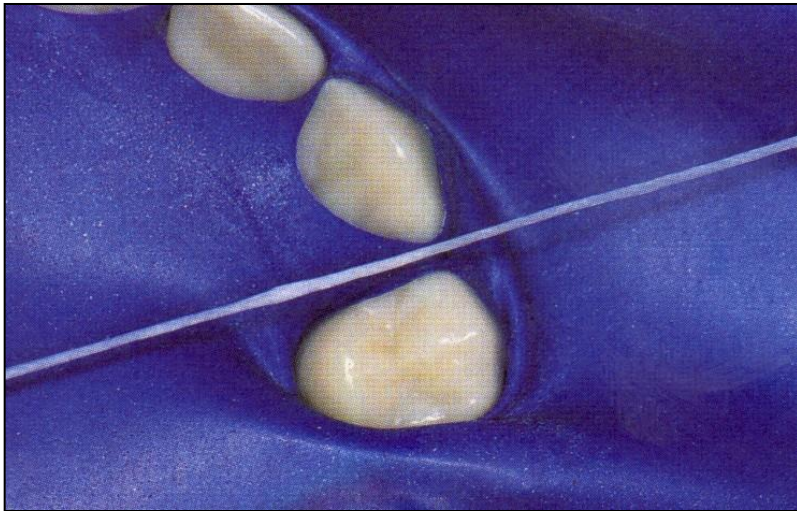


Způsoby nasazení





- Napřed kofferdam, potom spona
- Napřed spona potom kofferdam
- Přes oblouk spony
- Sekundové nasazení nebo spona v kofferdamu

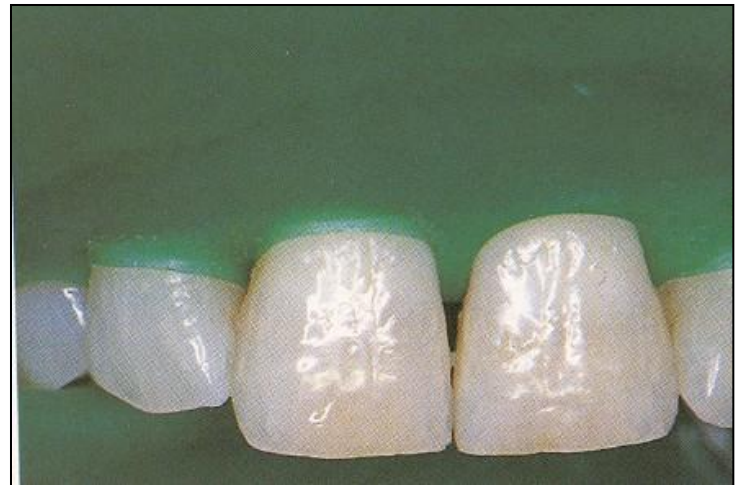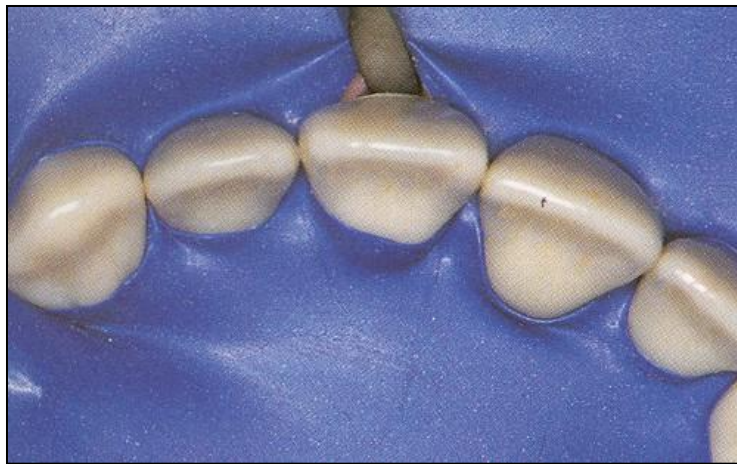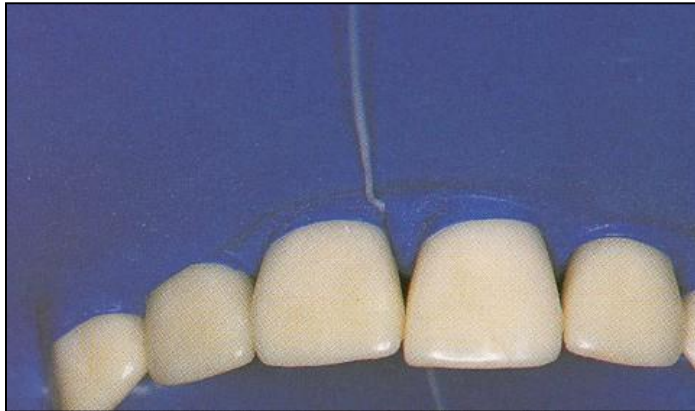


Interdentální adaptace kofferdamu





Interdentální adaptace kofferdamu





Inverze kofferdamu



Modifikace kofferdamu

➤ Optidam

➤ Optradam

➤ Minidam

Optidam

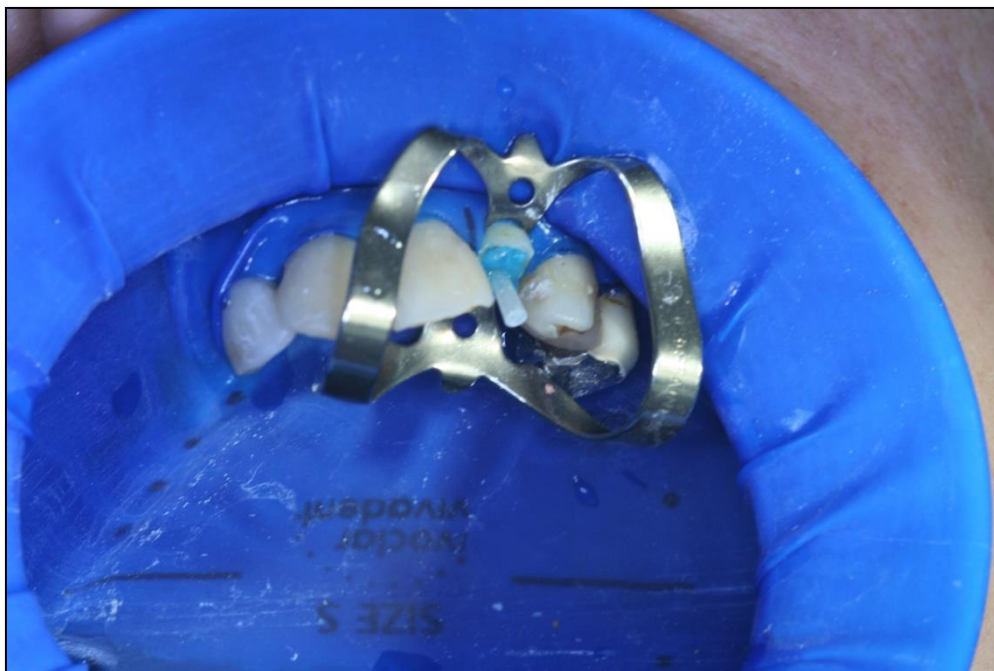Blána předem vytvarovaná

- pro frontální úsek chrupu
- pro postranní úsek chrupu



Optradam

- Rámeček intra a extraorální jsou součástí blány



lroubalikova@gmail.com

