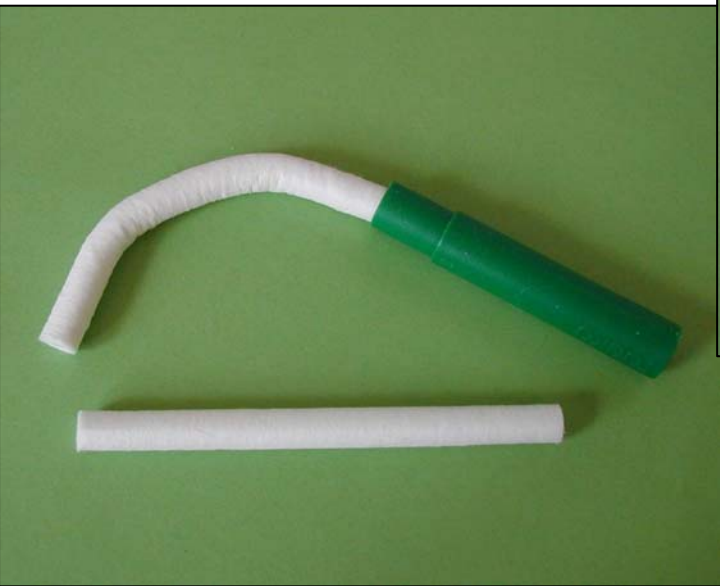
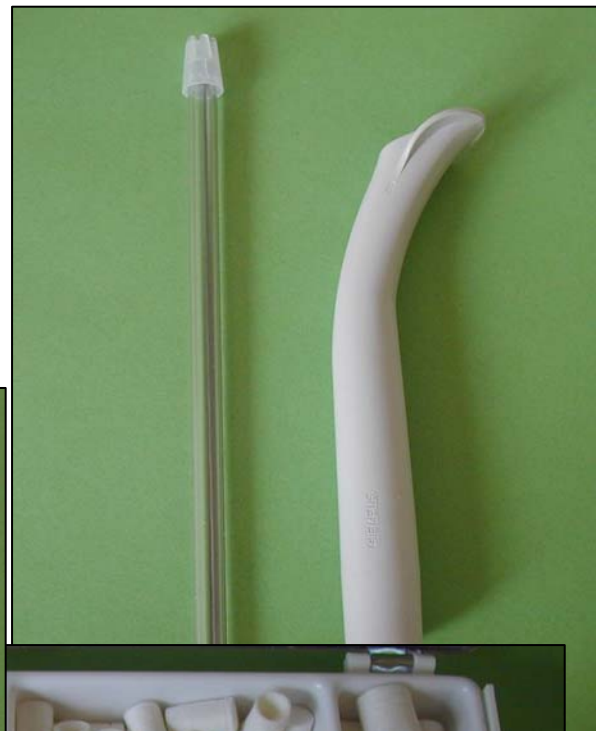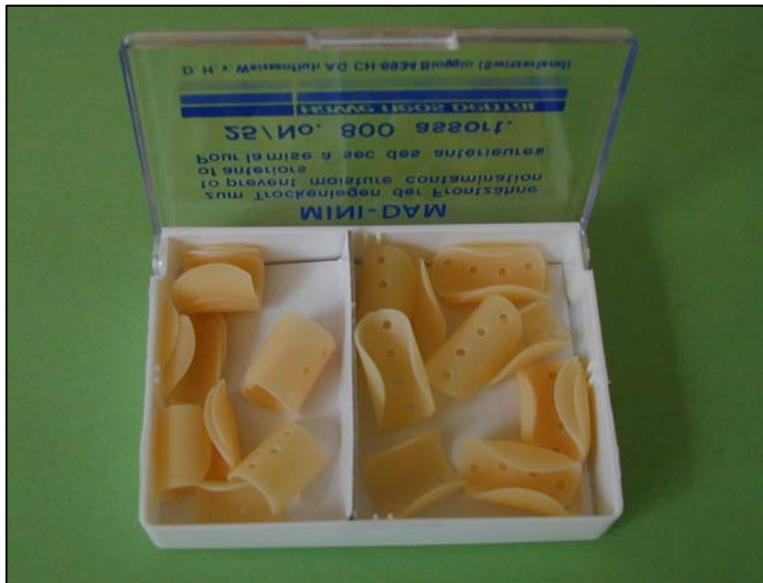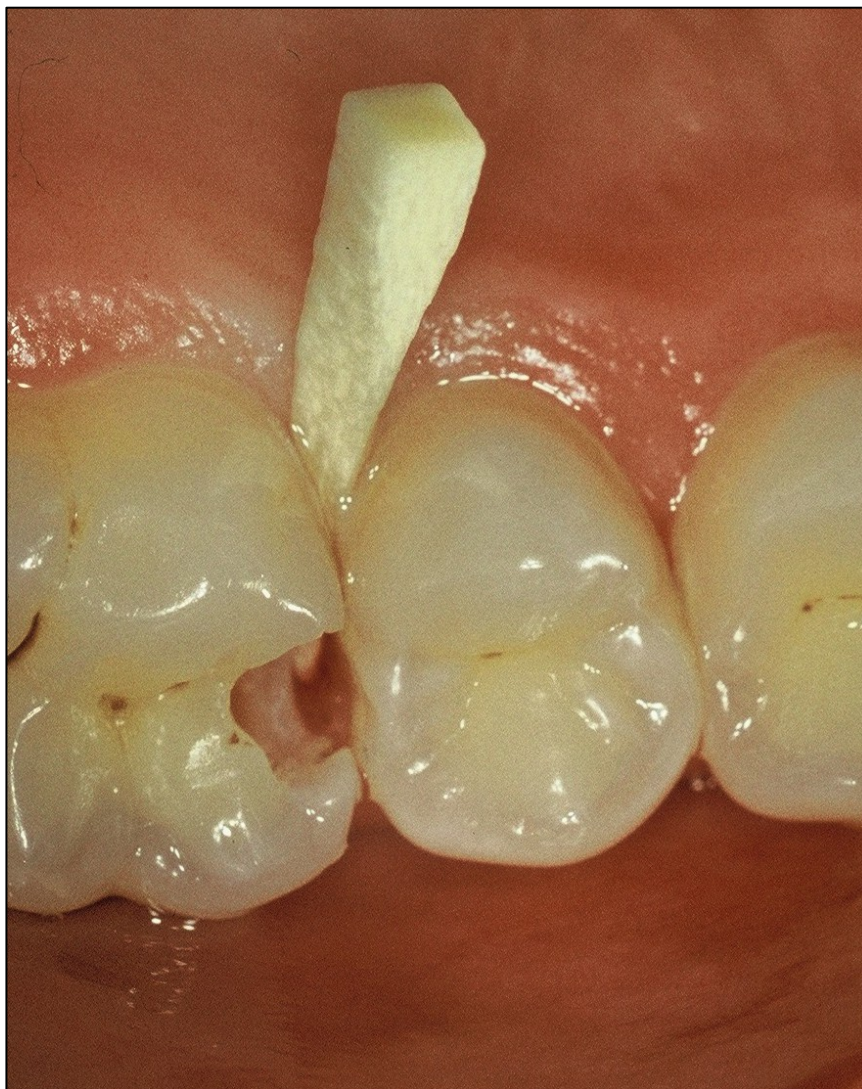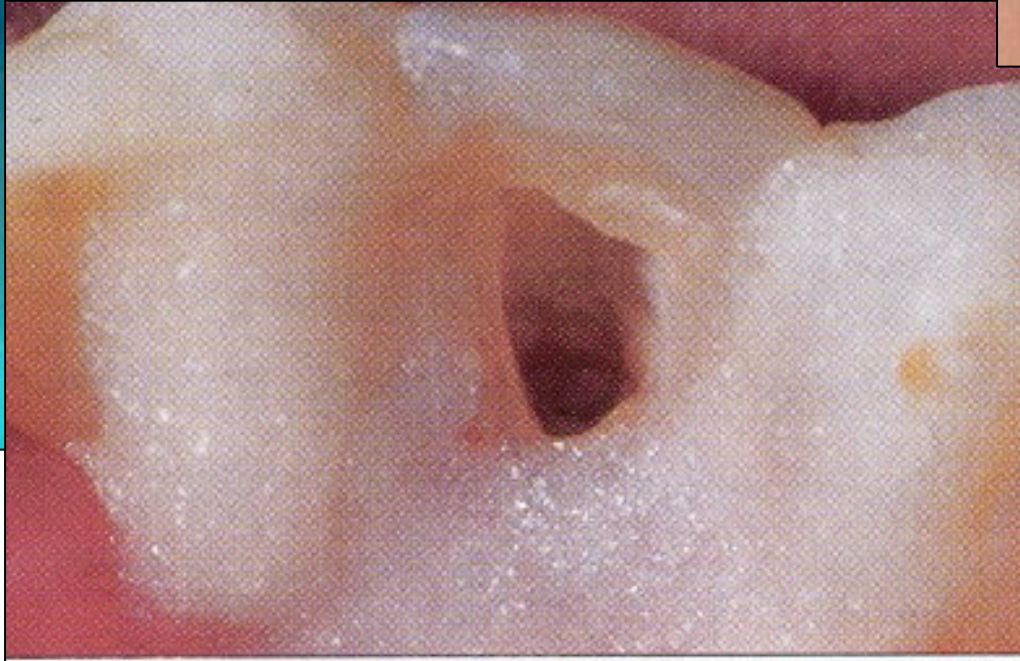


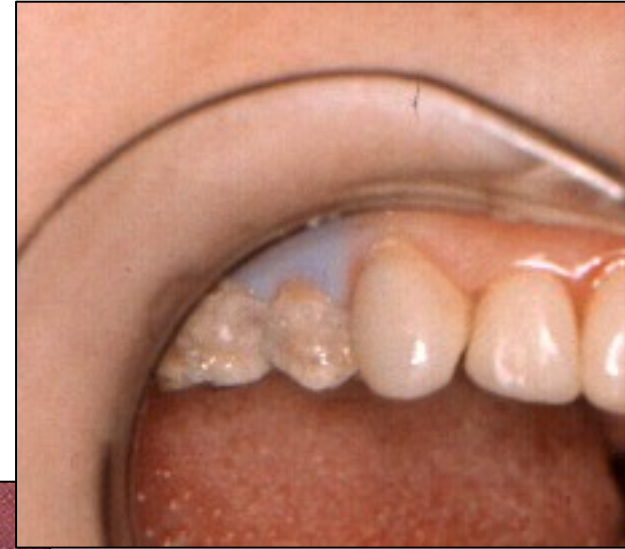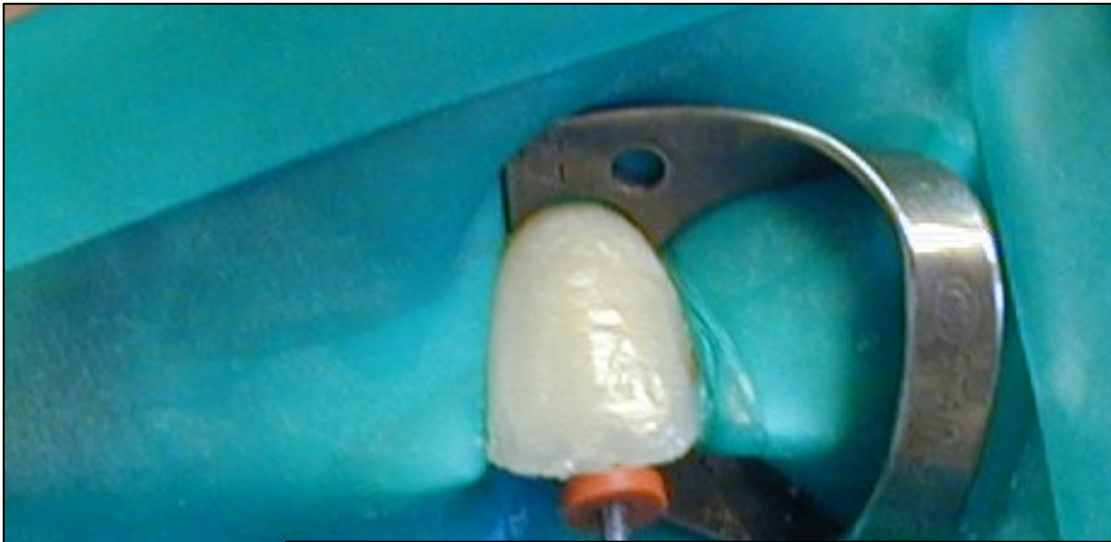# Suché pracovní pole

# Relativní vysušení







# Absolutní vysušení

Kofferdam



Blána  
Perforační kleště  
Kleště na spony  
Rámeček  
Šablona nebo razítko  
Spony

# Výhody kofferdamu

- **Absolutní vysušení**
- **Ochrana pacienta před aspirací a polknutím**
- **Ochrana pacienta i ošetřujícího personálu před infekcí**
- **Aseptický přístup (Abychom dodrželi aseptický přístup, je třeba v zubním lékařství používat kofferdam – Grossman 1988).**
- **Retrakce měkkých tkání**
- **Ochrana měkkých tkání**
- **Lepší přehled a přístup díky odtažení měkkých tkání.**



# Výhody kofferdamu

- **Anemizace měkkých tkání**
- **Zlepšení kvality ošetření**
- **Časová úspora**
- **Ochrana životního prostředí – kontrola zbytků amalgámu**
- **Psychologické aspekty**
- **Obliba pacientem**

# Výhody kofferdamu


- Primum non nocere secundum curare ....  
„Abychom zabránili aspiraci a polknutí, měli bychom používat kofferdam“

Heilig



# Nevýhody a nebezpečí kofferdamu

- **Omezení dýchání**
- **Vyvolání strachu**
- **Alergické reakce**
- **Aspirace a polknutí spony**
- **Poškození tvrdých tkání**
- **Poškození měkkých tkání**

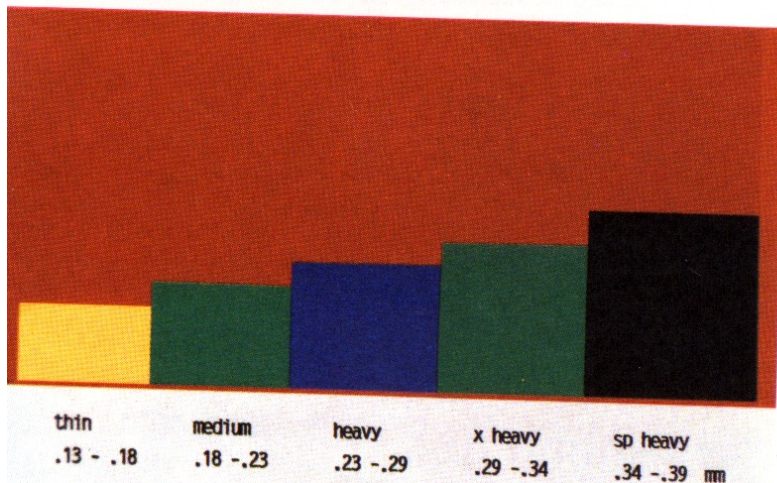


**Jak silná bude blána ?**

**Podle zvyklostí**

**Podle velikosti zubu**

**Podle způsobu nasazení**

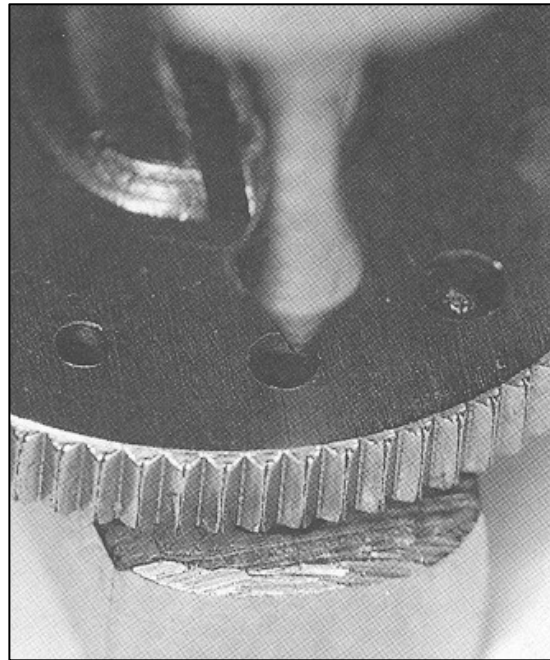



# Perforace blány



**Vyražení otvoru  
Okraje okrouhlé bez  
nepravidelností**



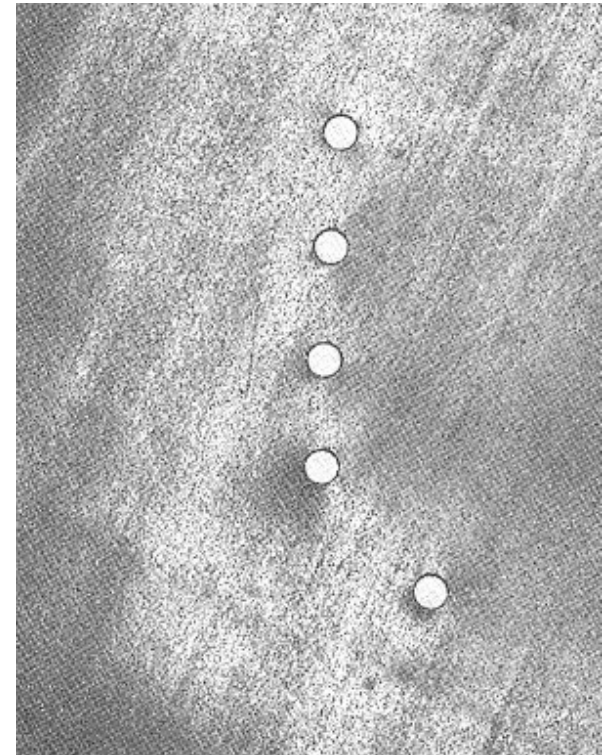


# **Jak velká bude perforace?**

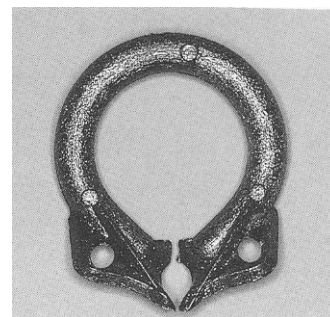

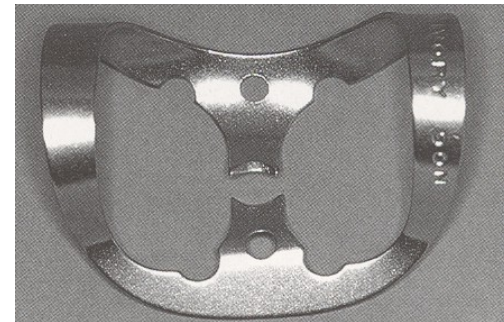
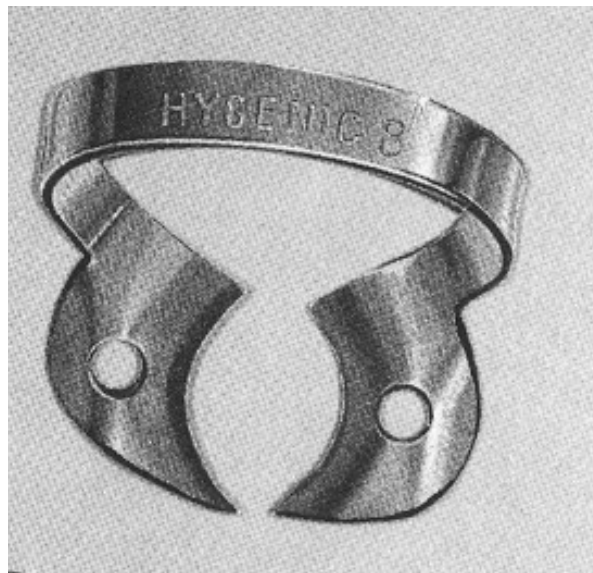
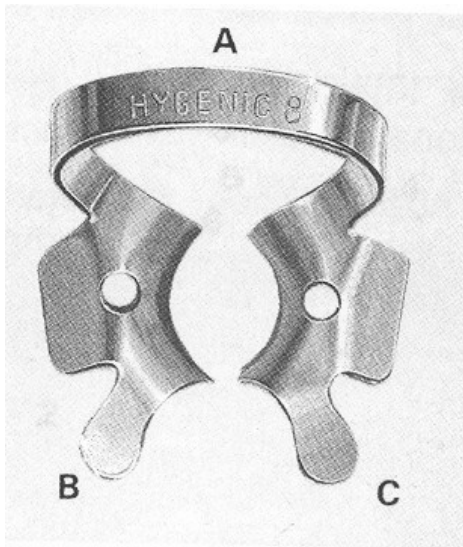
**Podle velikosti zubu**

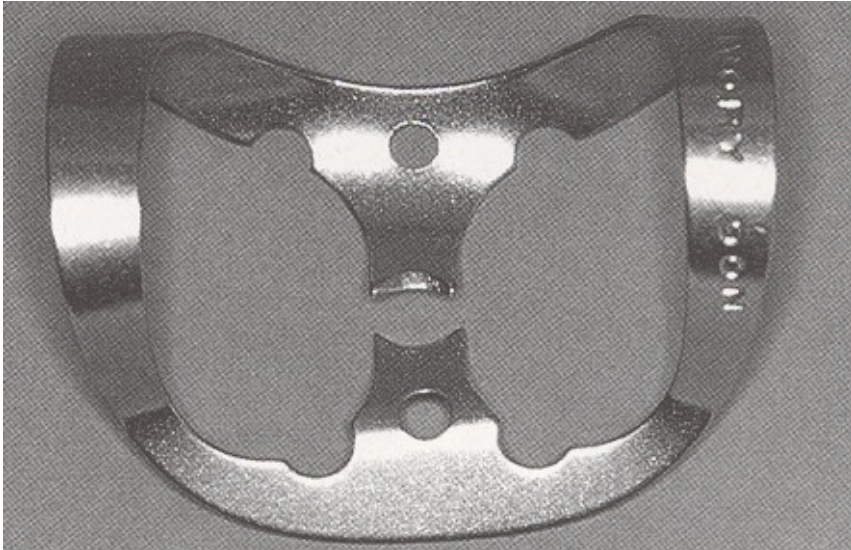
**Podle síly a druhu blány**

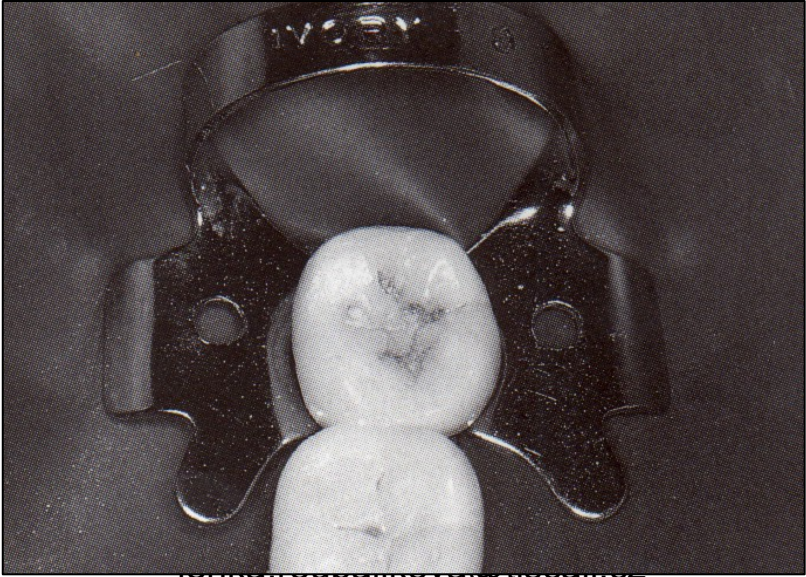
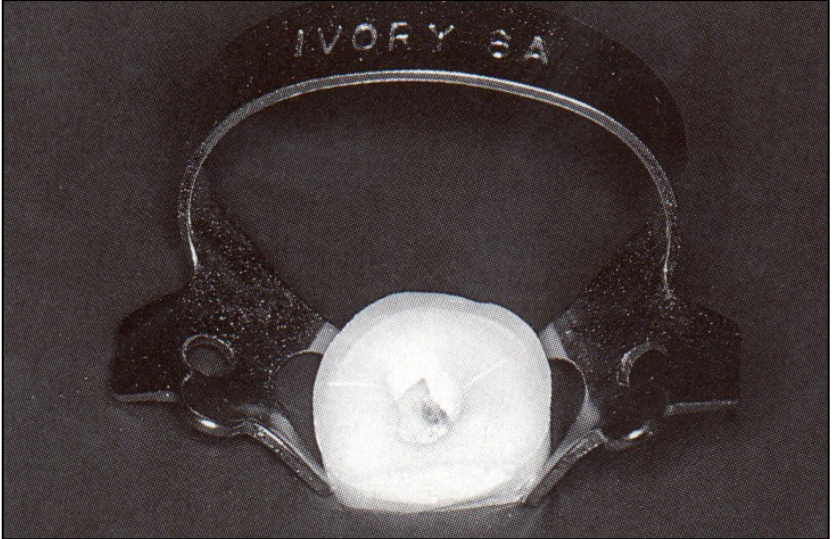
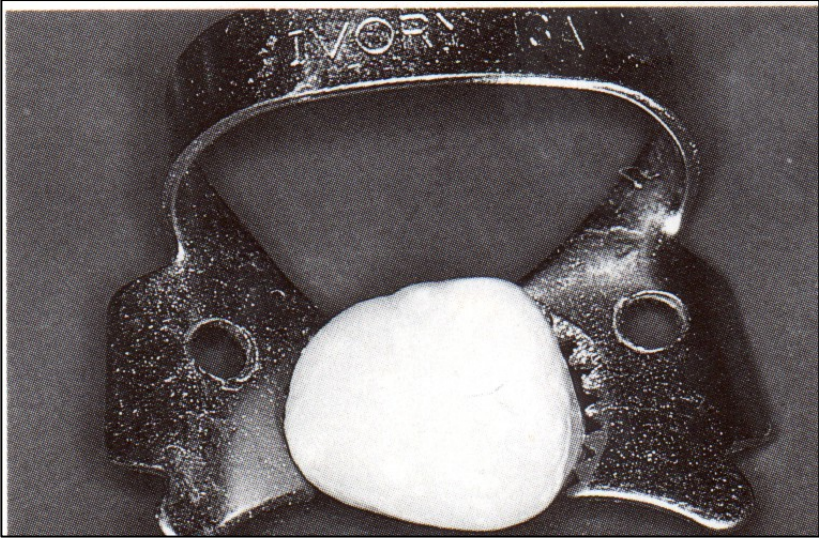
**Podle způsobu nasazení kofferdamu**






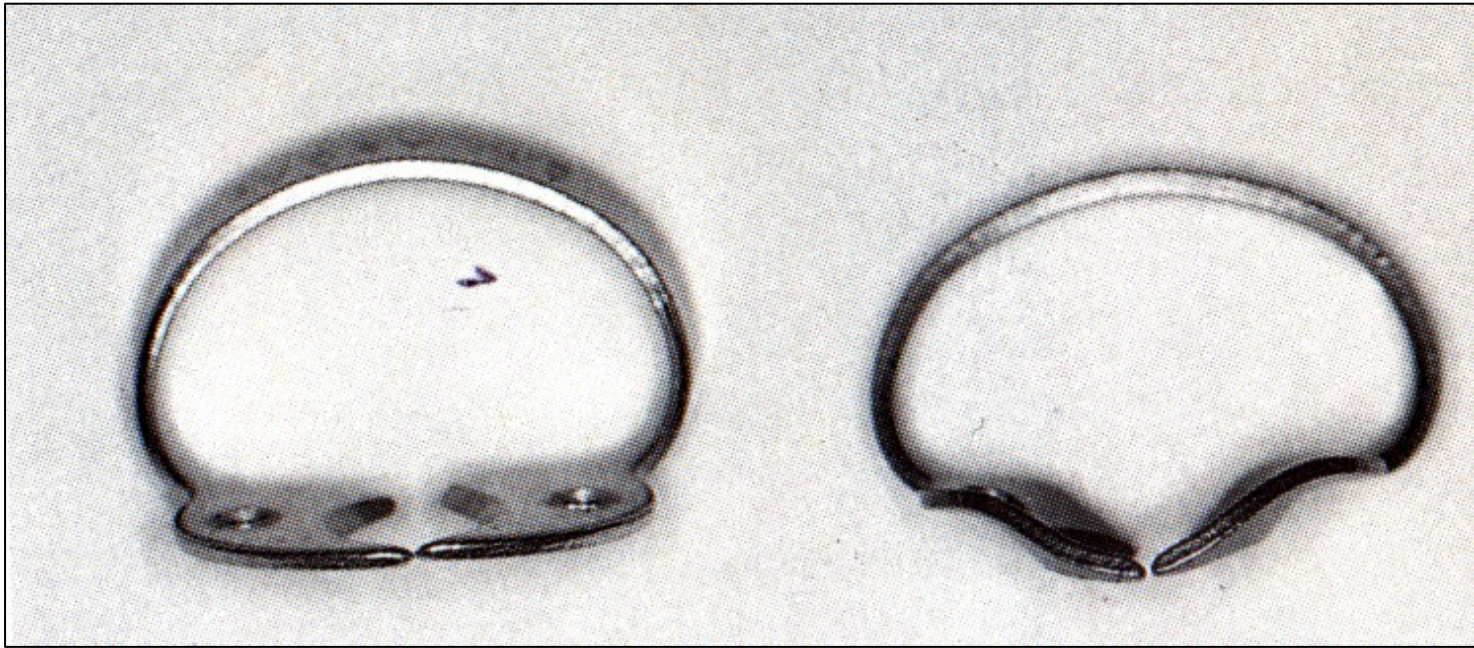


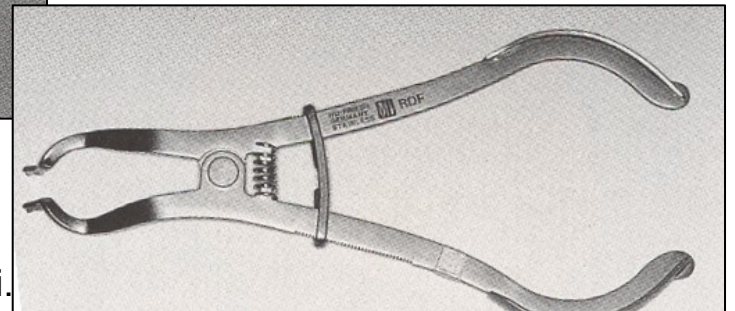
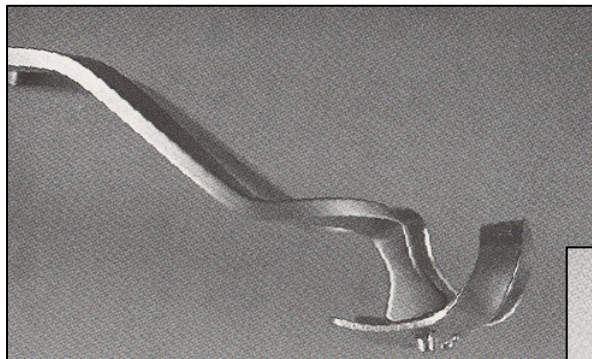
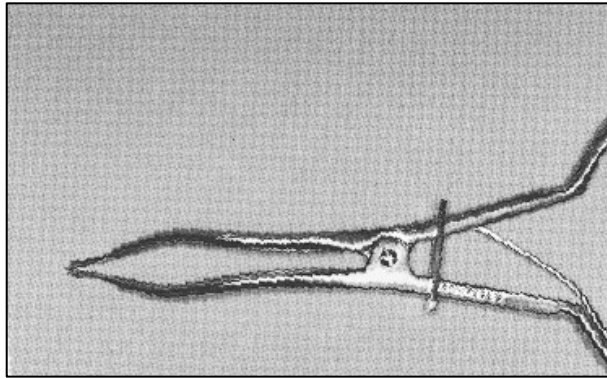
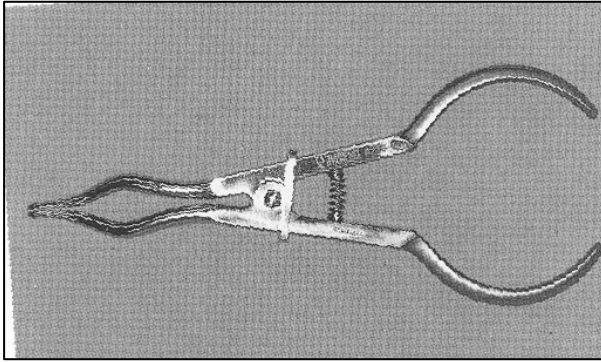











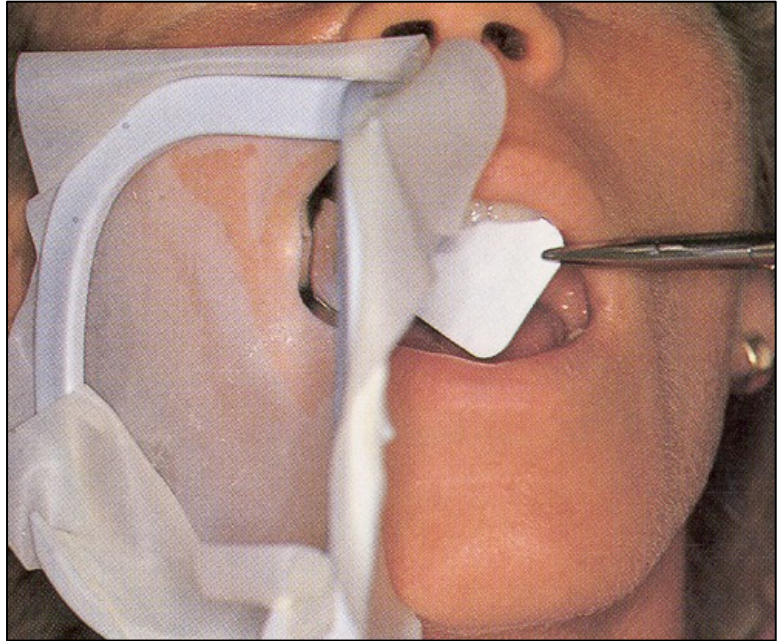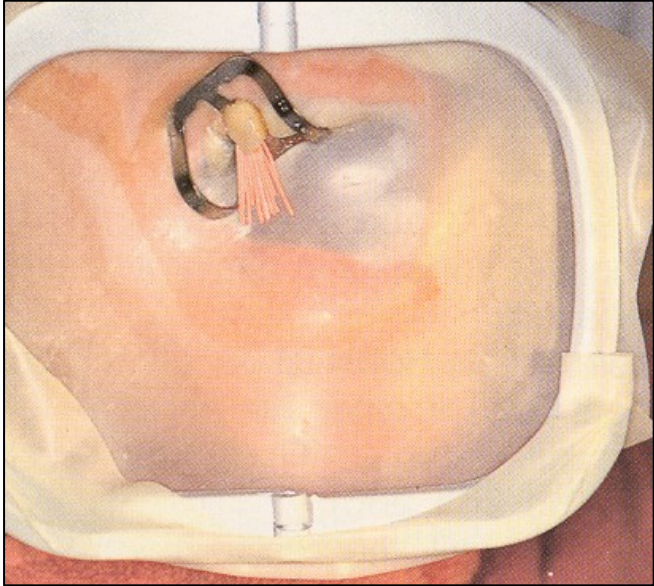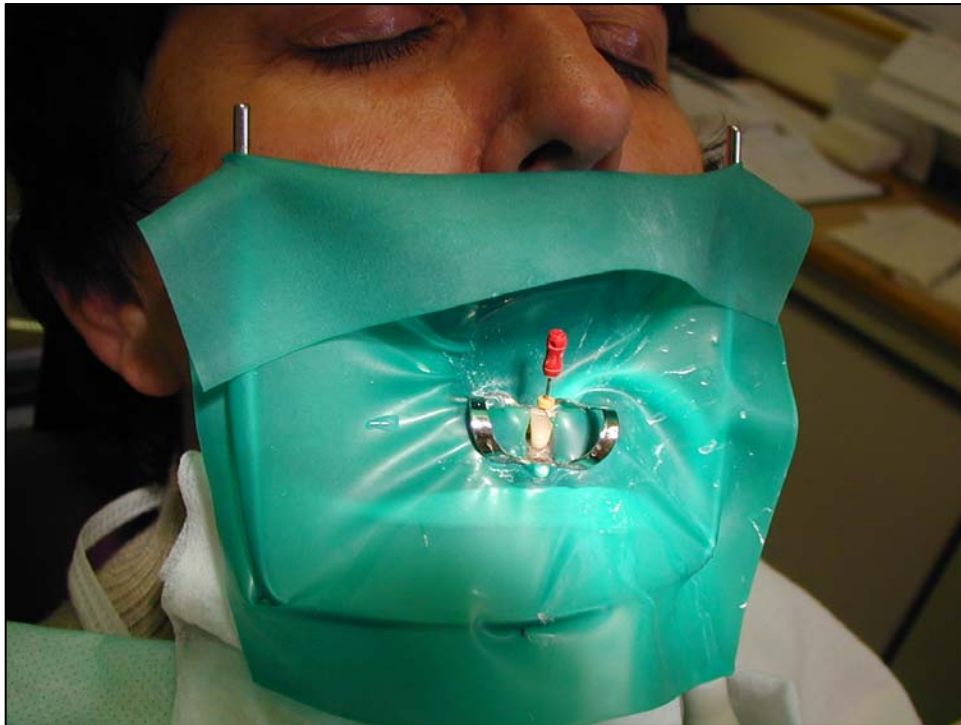
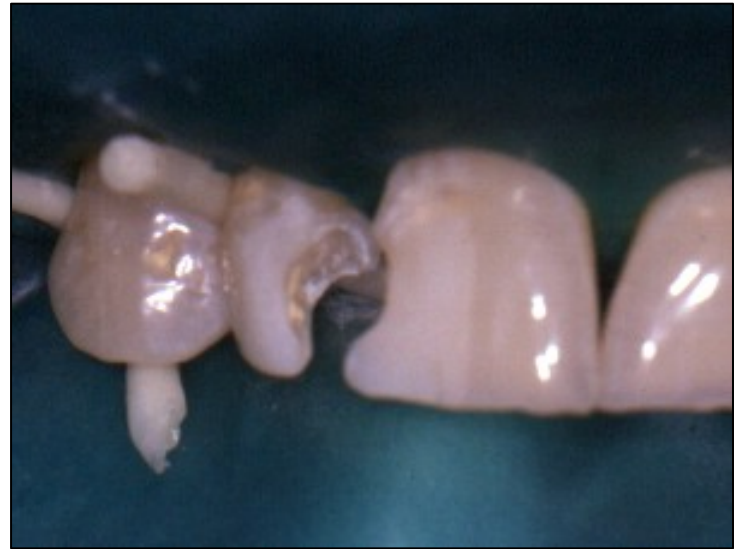

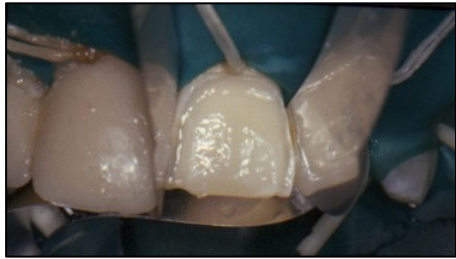
lenka.roubalikova@tiscali.





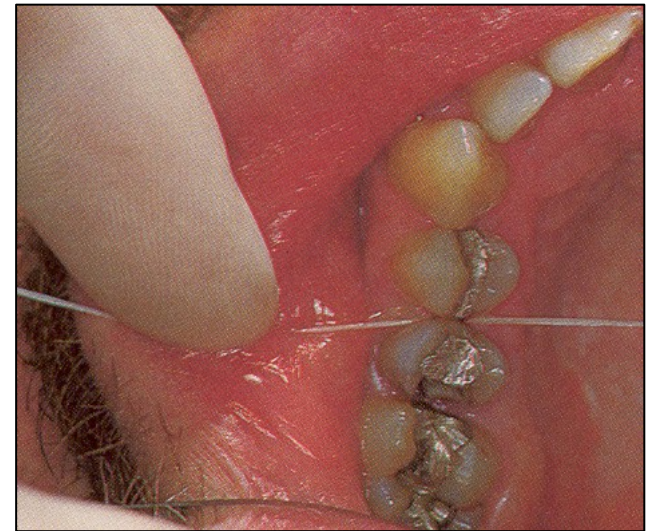
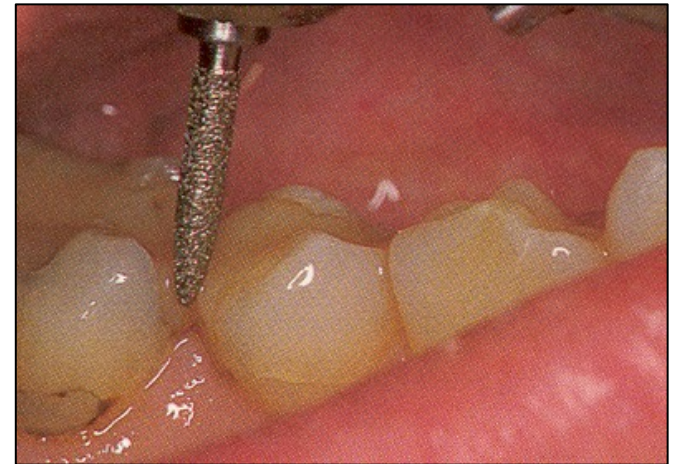
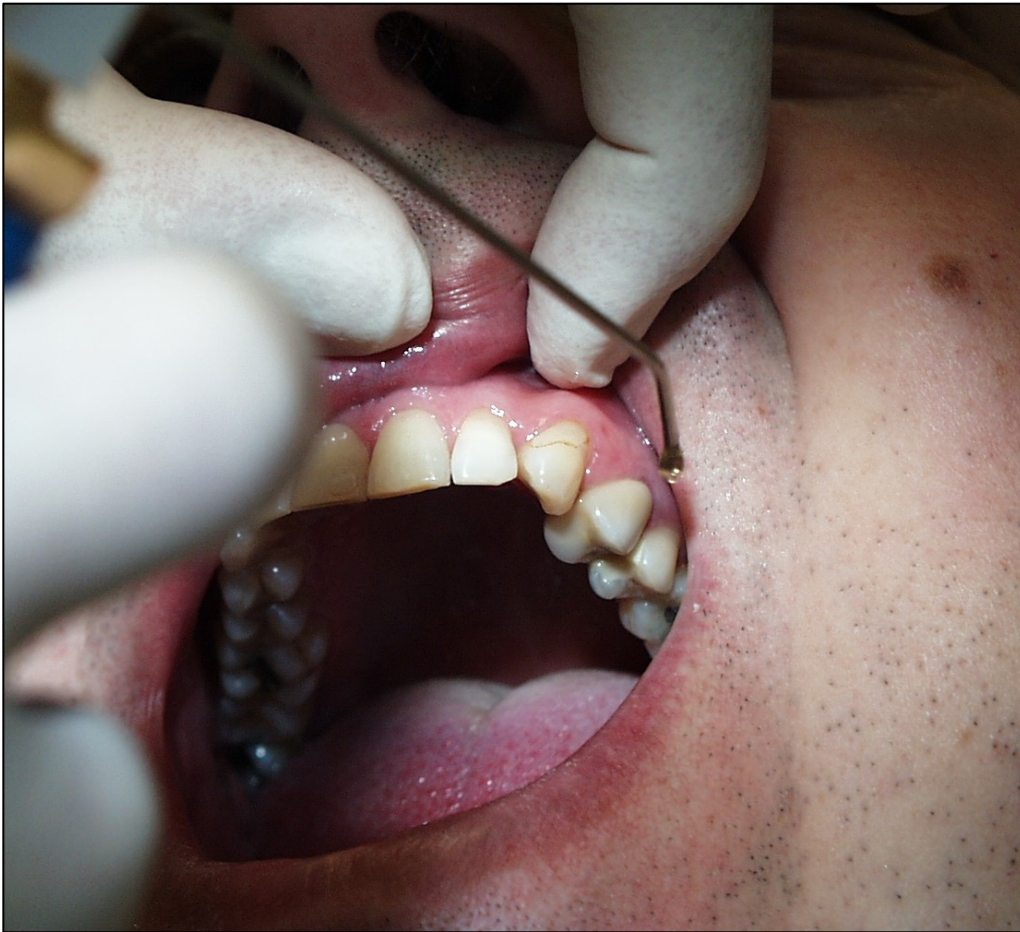




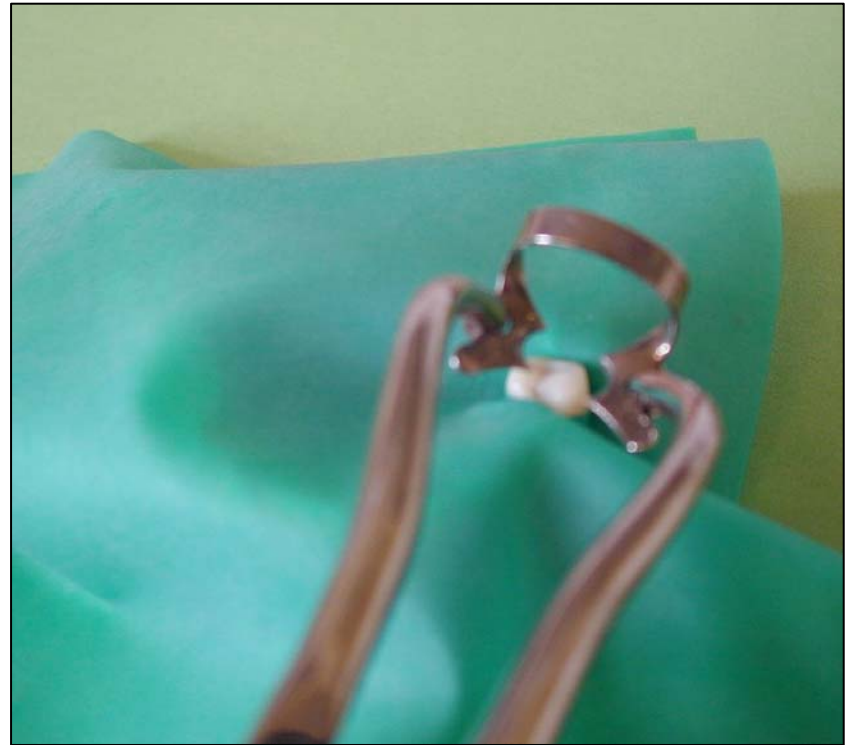
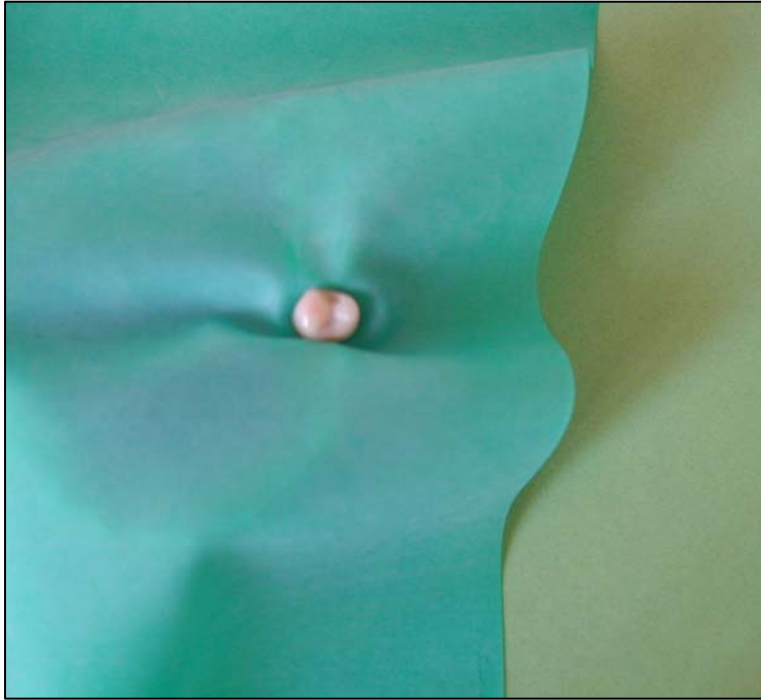
# Kofferdam pracovní postup

- **Revize interdentálních prostor**
- **Volba spony**
- **Preforace blány**
- **Nasazení**
- **Fixace blány**
- **Interdentální adaptace a inverze blány**
- **Dozor nad pacientem, tekutinami a roztržením blány**
- **Sejmutí blány - rozstřížení**
- **Kontrola celistvosti**



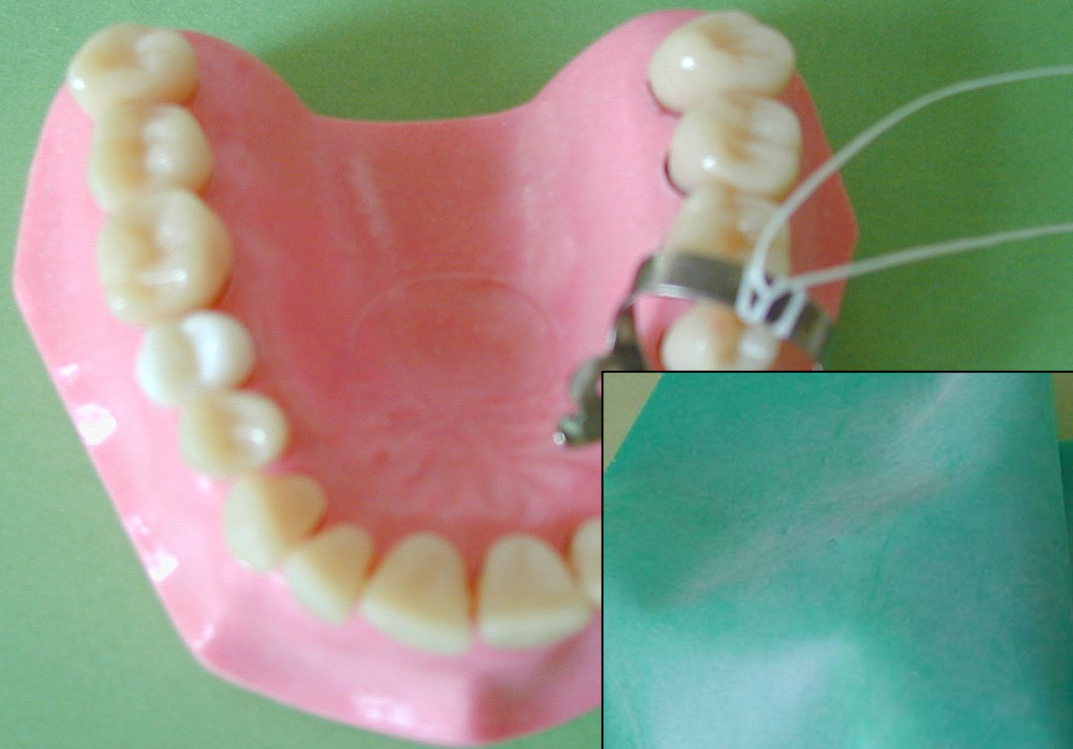
# Způsoby nasazení

- Napřed blána, potom spona
- Napřed spona potom blána
- Přes oblouk spony
- Sekundové nasazení



# Způsoby nasazení

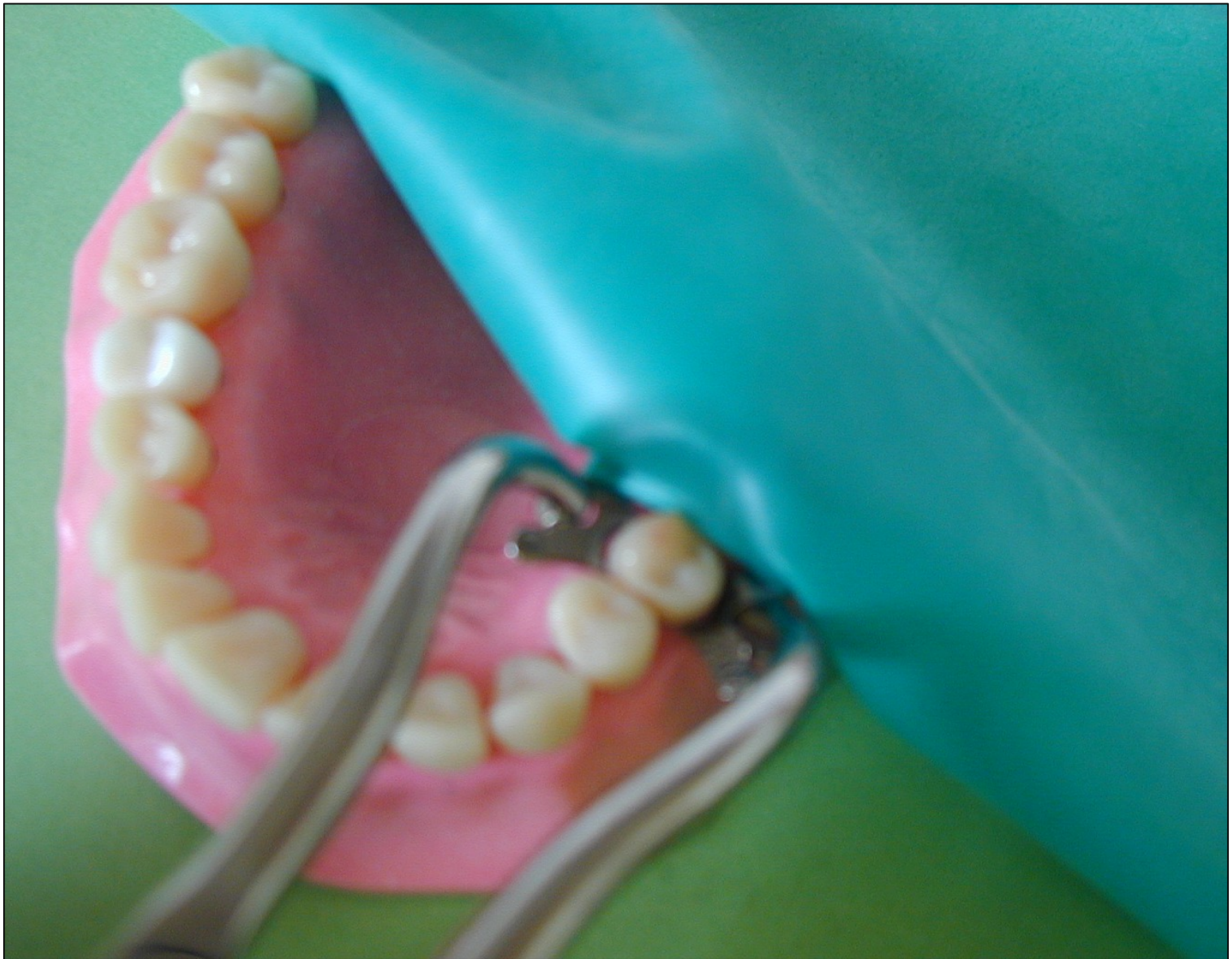- Napřed blána, potom spona
- Napřed spona potom blána
- Přes oblouk spony
- Sekundové nasazení





# Způsoby nasazení

- Napřed blána, potom spona
- Napřed spona potom blána
- Přes oblouk spony
- Sekundové nasazení








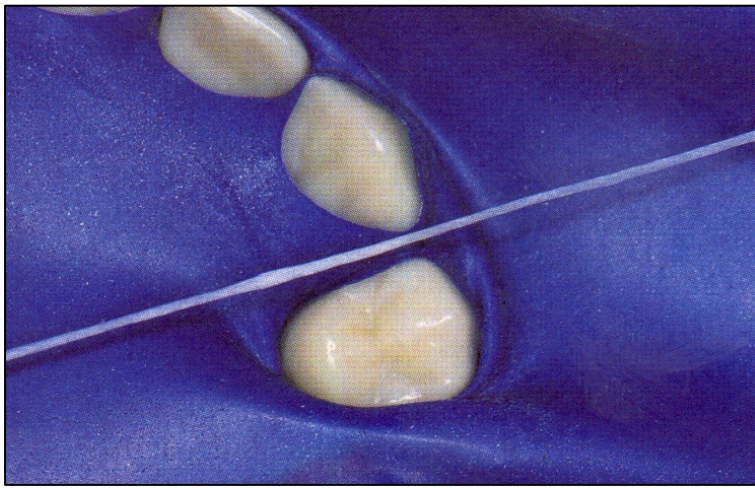
# Způsoby nasazení

- Napřed blána, potom spona
- Napřed spona potom blána
- Přes oblouk spony
- **Sekundové nasazení**

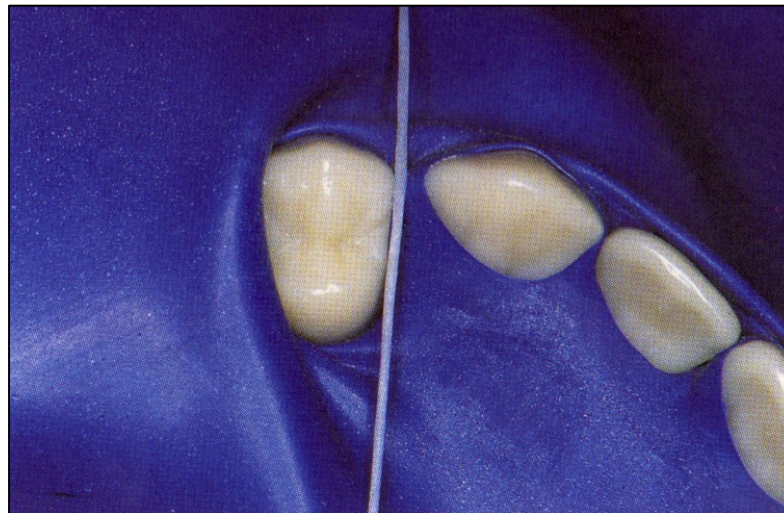



# Interdentální adaptace



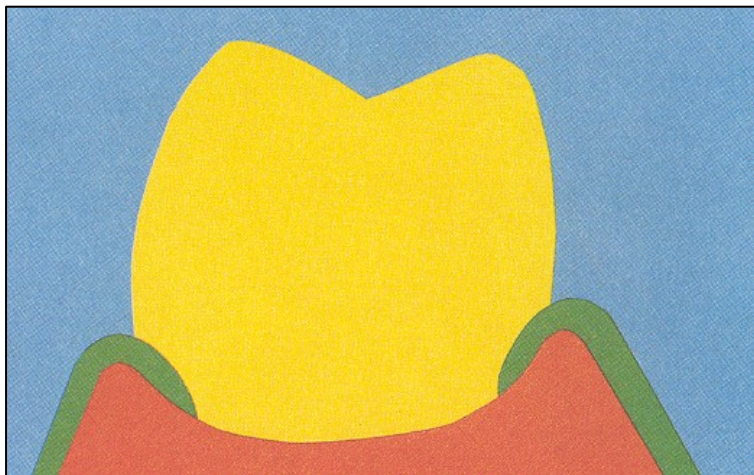


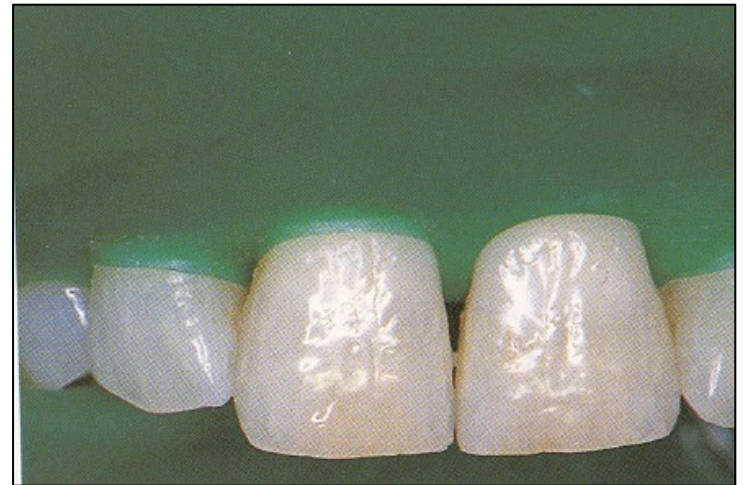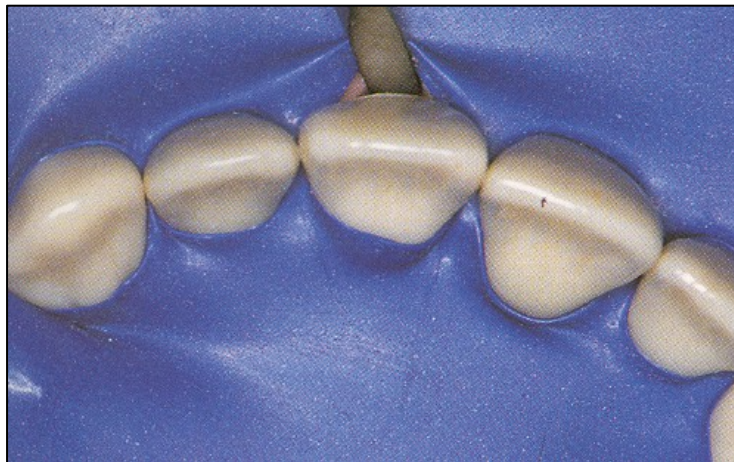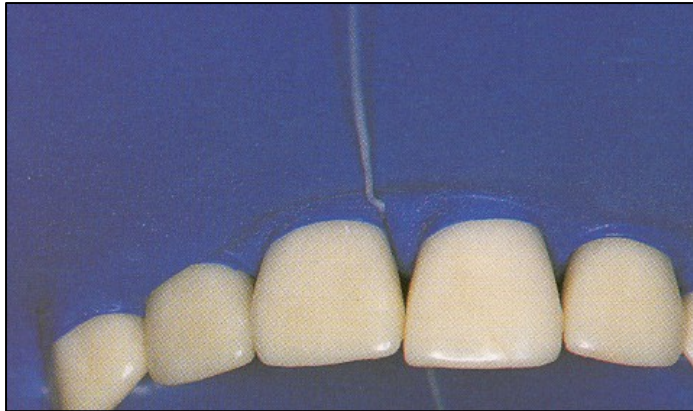
# Interdentální adaptace



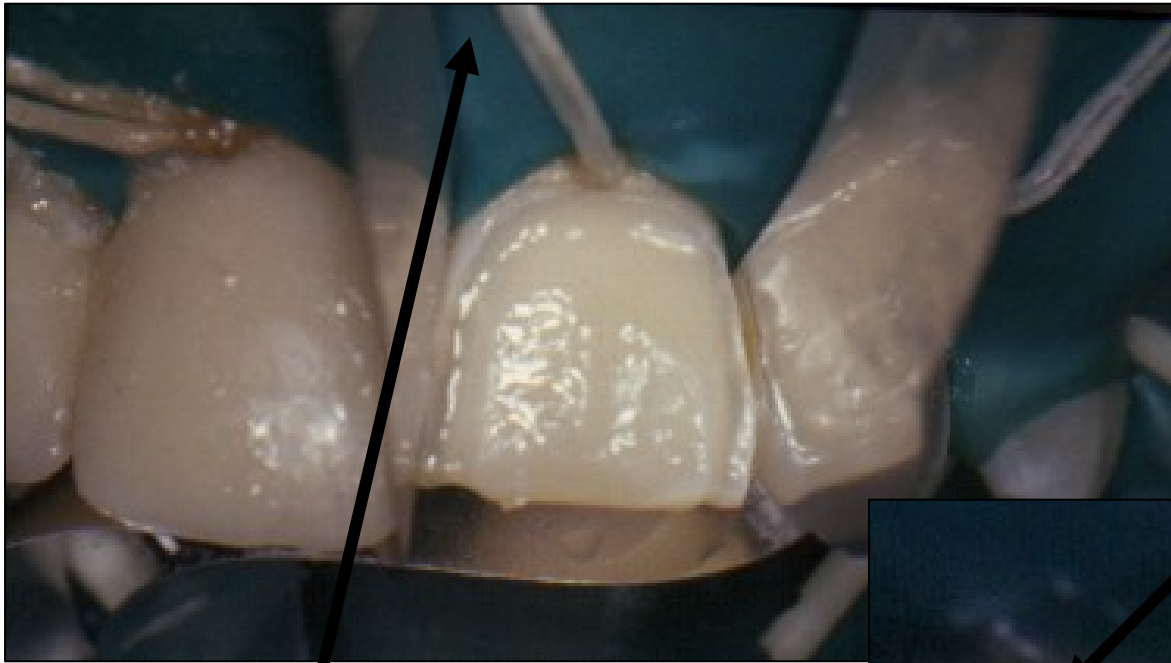


inverze blány



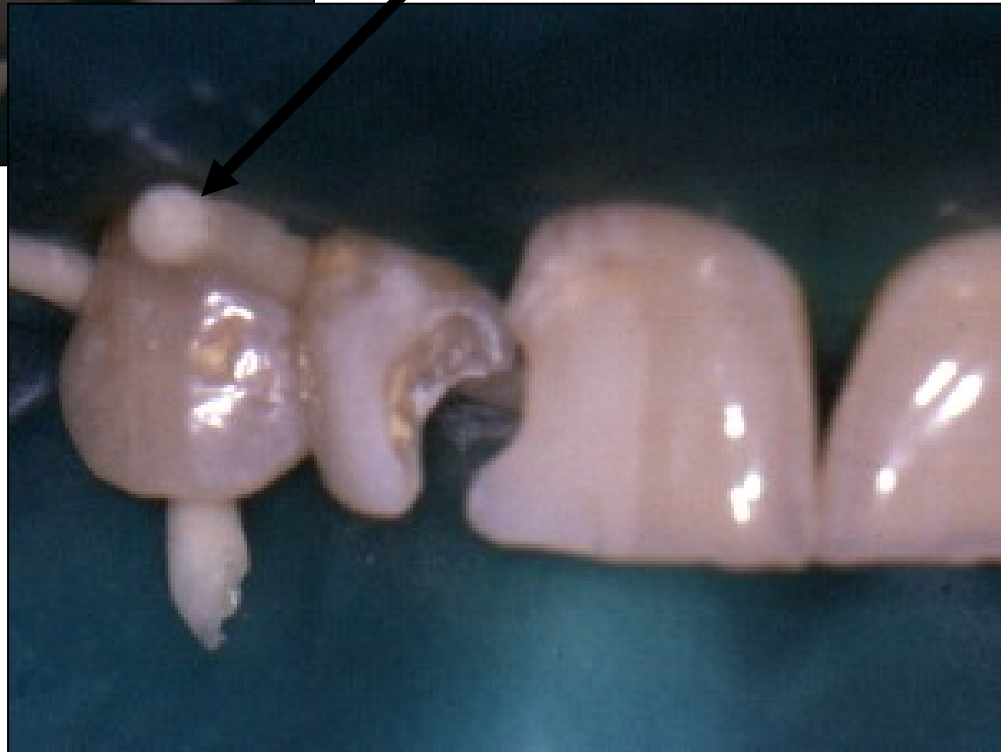

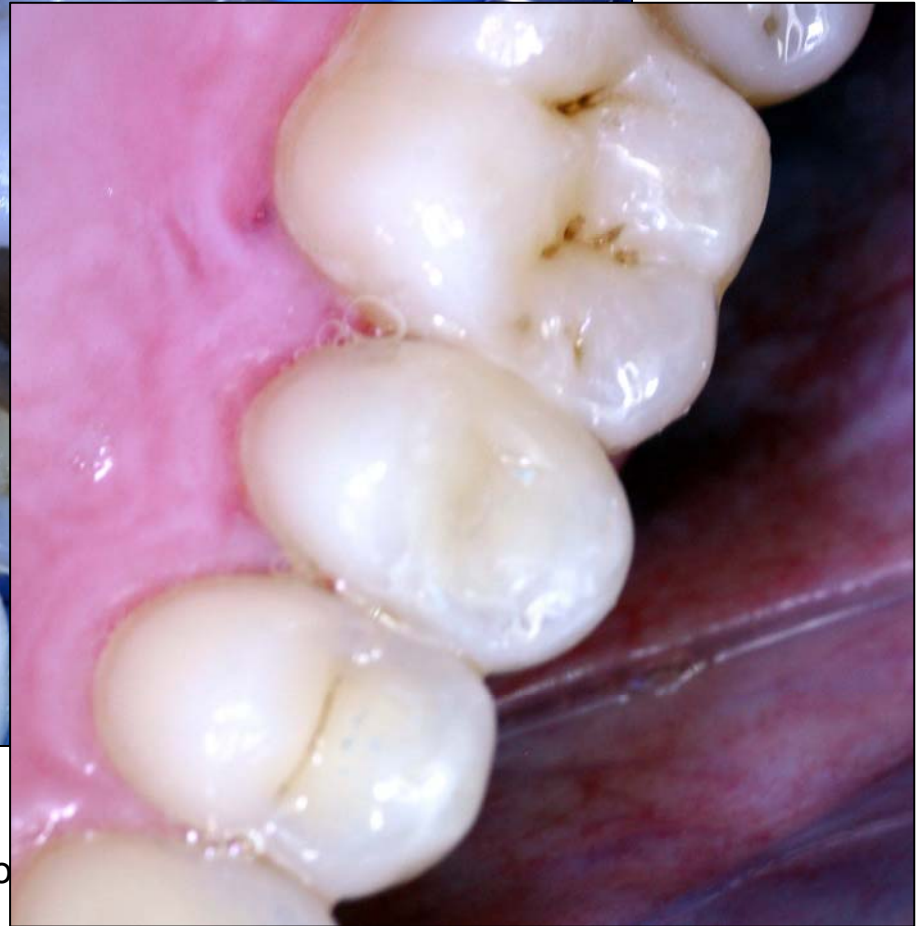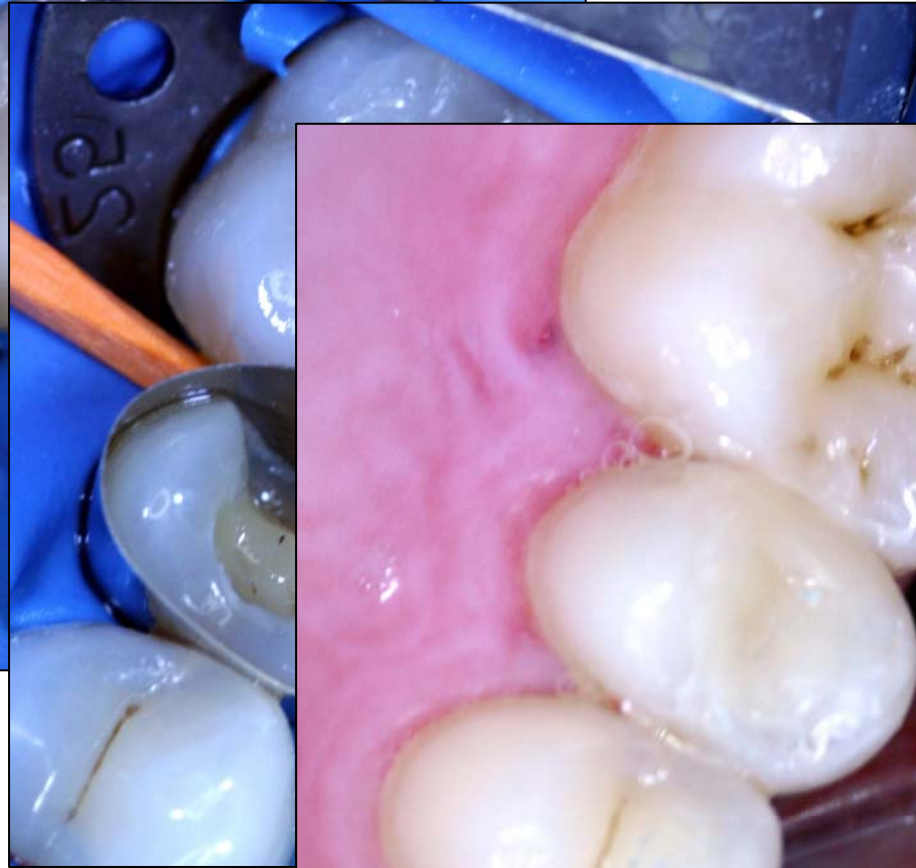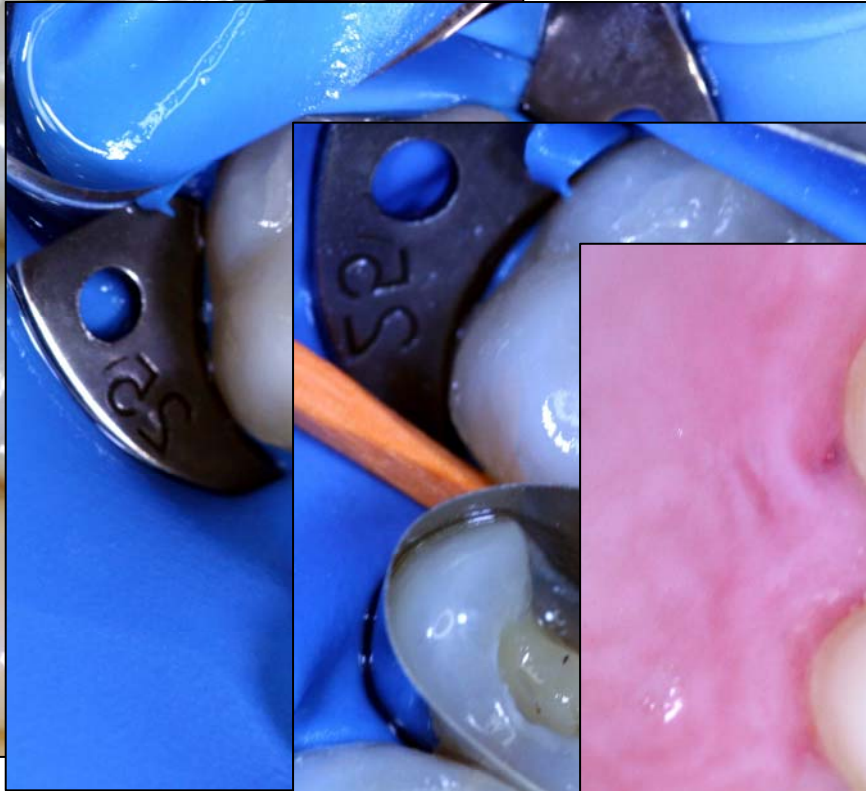
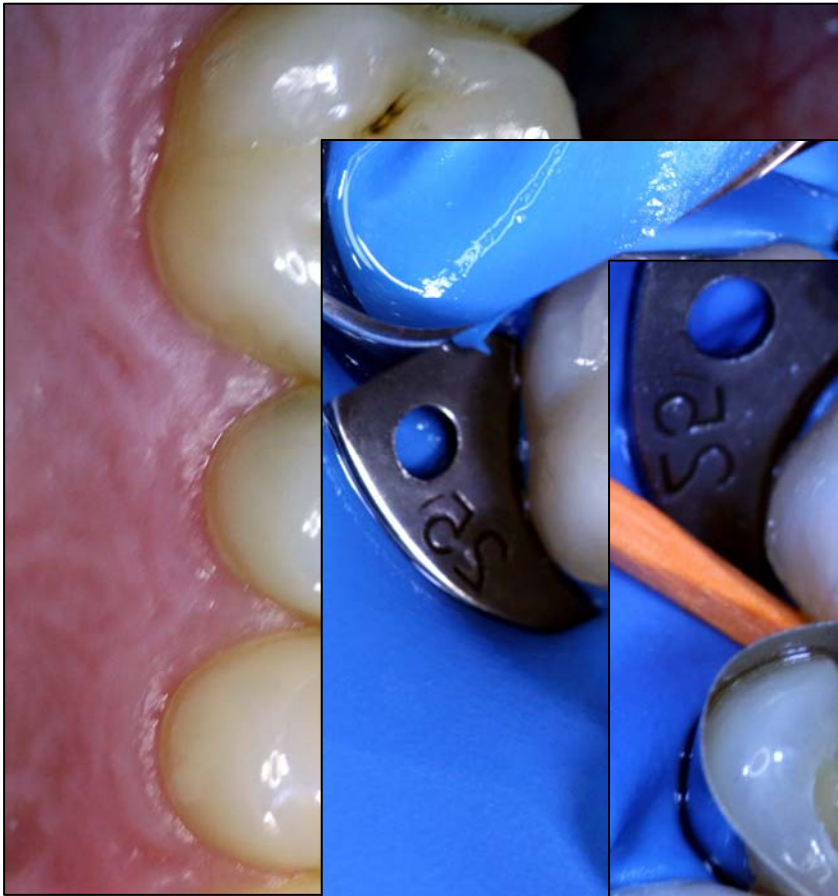




**Ligatury**

**Latexová vlákna**





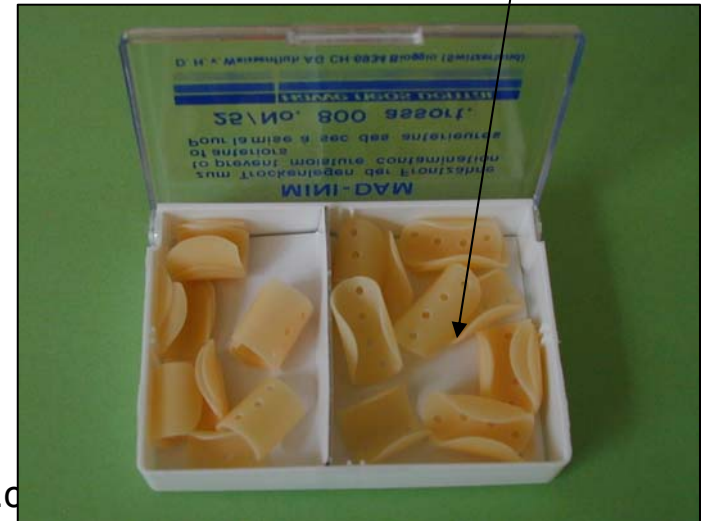
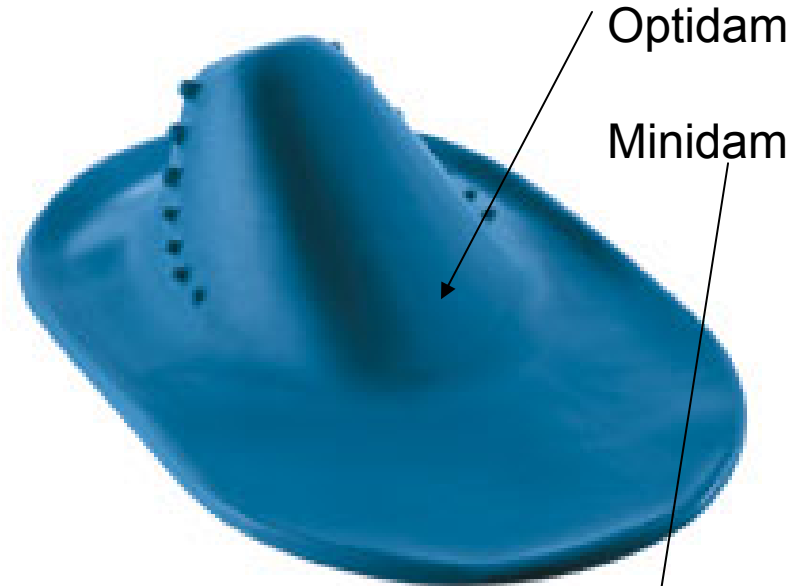

lenka.roubaliko




# Modifikace kofferdamu

➤ Optidam

➤ Optradam

➤ Minidam





Opradam

Optradam se sponou

