



Diferenciální diagnostika bércových ulcerací

MUDr. V. Slonková, Ph.D.

I. dermatovenerologická
klinika FN u sv. Anny
v Brně a LF MU

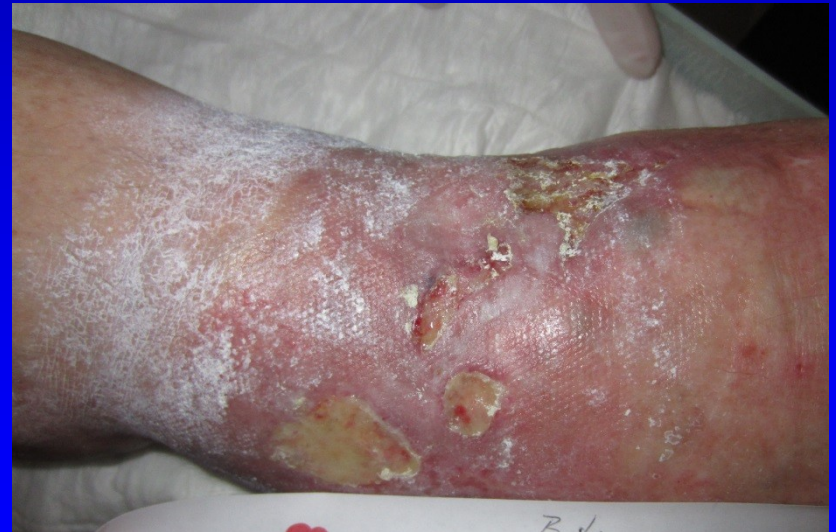
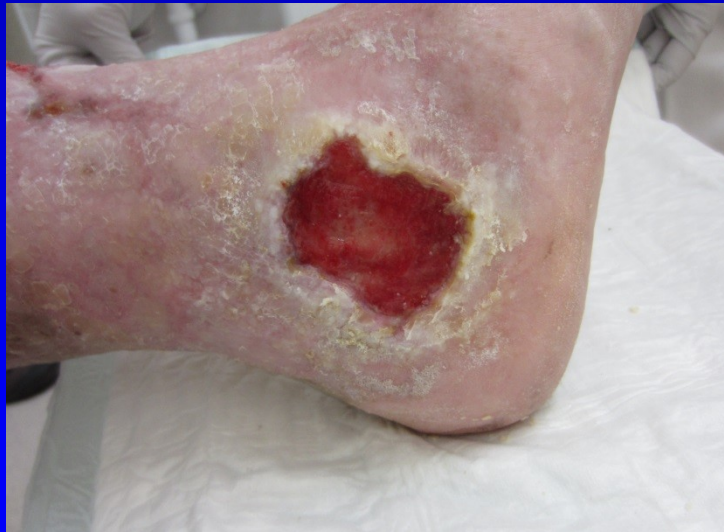
Bércové ulcerace

- **prevalence** ve vyspělých zemích:
1% dospělé populace
- **incidence**:
v populaci starší 50 let - 0,3 na 1000 obyvatel
- **chronické onemocnění**
 - 60 % ulcerací trvá déle než 6 měsíců,
33 % se hojí déle než 1 rok
- **časté recidivy** – u 2/3 pacientů nejméně 1x
- **snížení kvality života** pacientů

Etiologie ulcerací

- 75% venózní
- 15% arteriální
- 10% ostatní

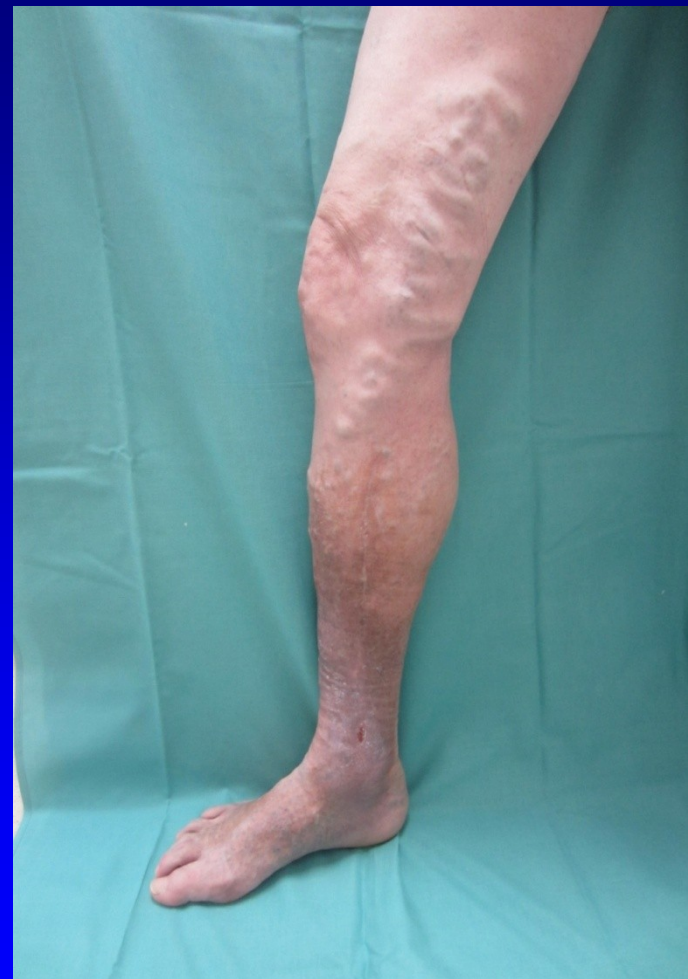

I. Ulcus cruris venosum

- 75% všech ulcerací (dříve 80-90%)
- patogeneze - insuficience chlopní
- 2 typy:
 - 1) **ulcus cruris varicosum** - v rámci primárního varikózního komplexu
 - 2) **ulcus cruris posttromboticum** - po proběhlé flebotrombóze

Chronické žilní onemocnění

- **CVD - chronic venous disease**
- morfologické a funkční abnormality žilního systému, které se projevují symptomy a /nebo známkami vyžadujícími vyšetření a /nebo léčbu



Klasifikace CEAP

(C – klinické příznaky; E – etiologie; A – anatomické změny; P – patofyziologické změny)

C 0 - žádné viditelné ani palpovatelné známky žilního postižení

C 1 – teleangiektázie

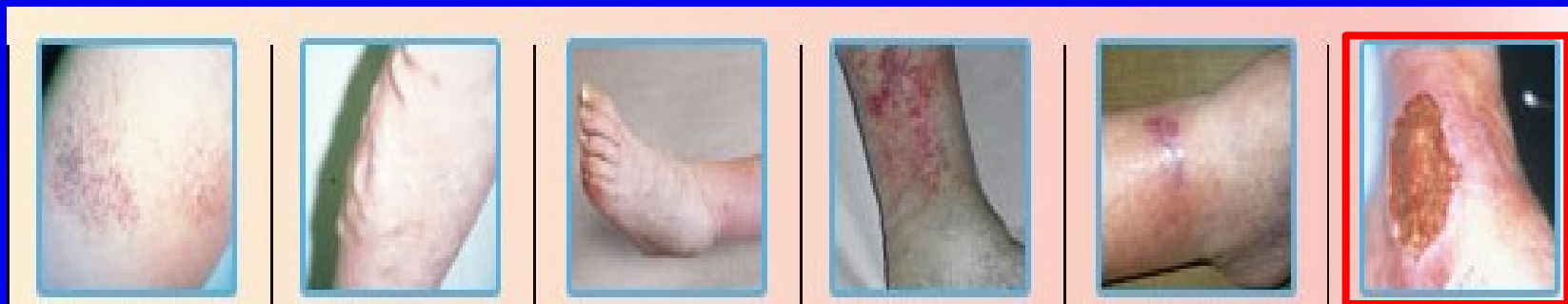C 2 - varikózní žíly

C 3 - edém

C 4 - pigmentace, dermatitida ze stázy, bérkový ekzém, trofické změny

C 5 - předcházející kožní změny a zhojená ulcerace

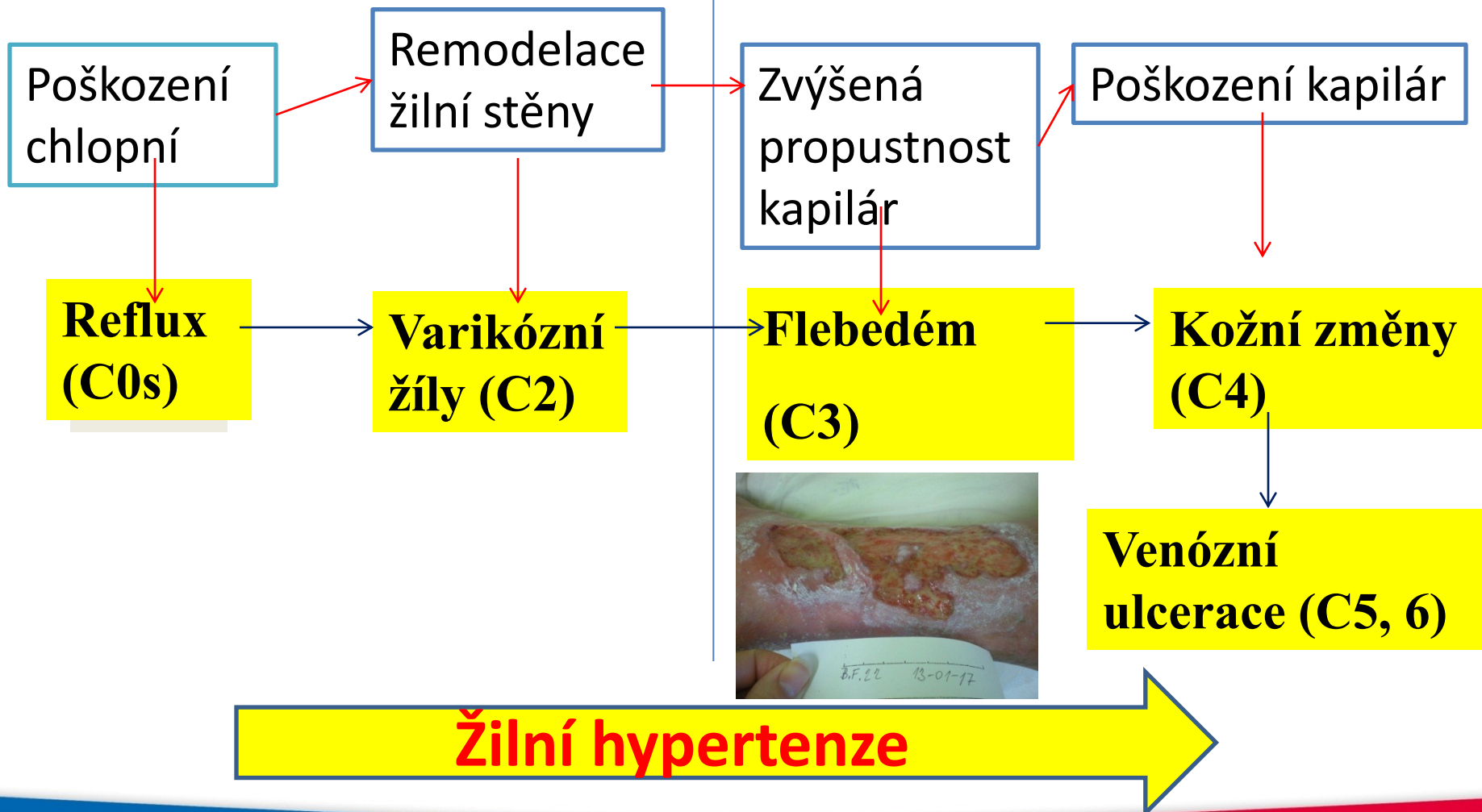
C 6 - **kožní změny současně s ulcerací**

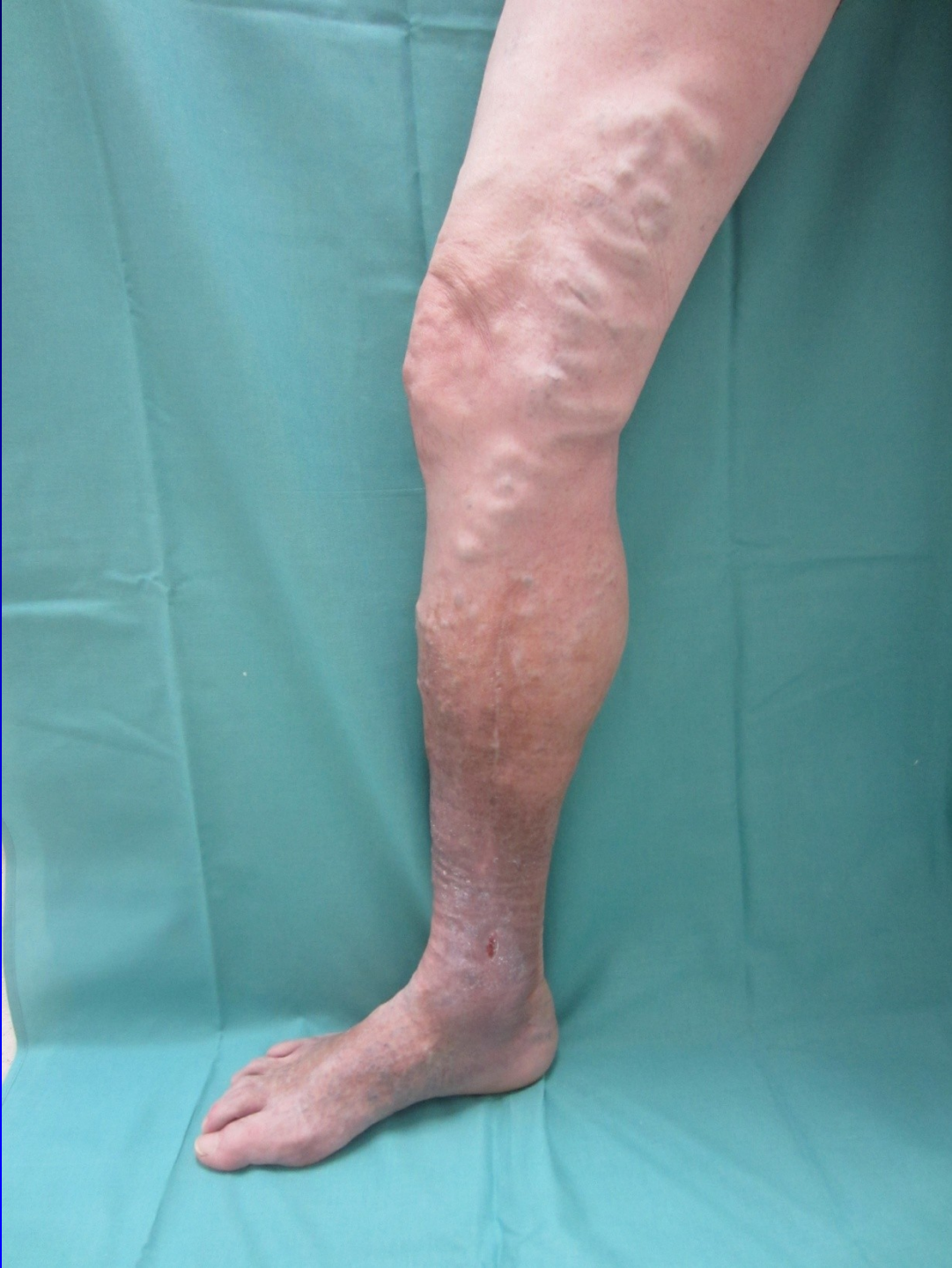

Progrese CVD

MAKROcirkulace

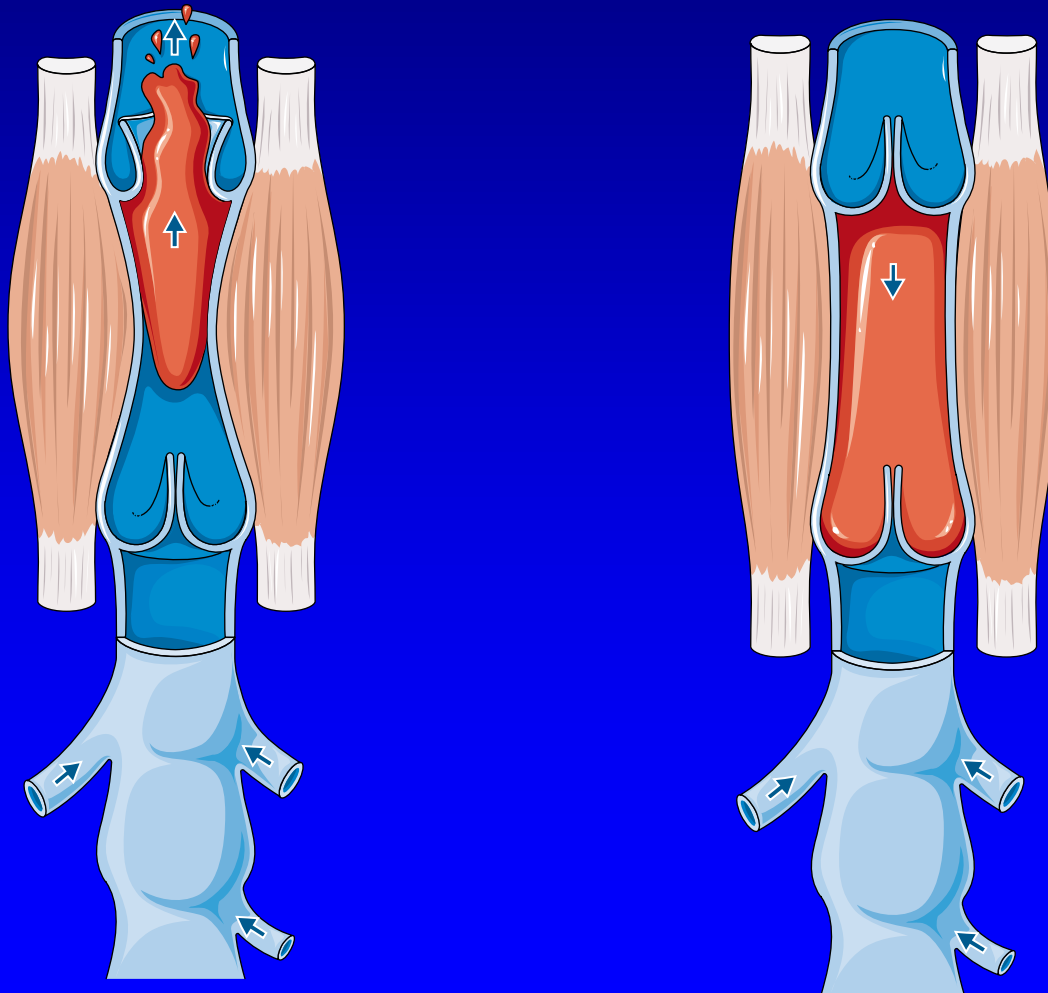
MIKROcirkulace





Žilní návrat – fyziologický stav

- žilně – svalová pumpa



Patogeneze

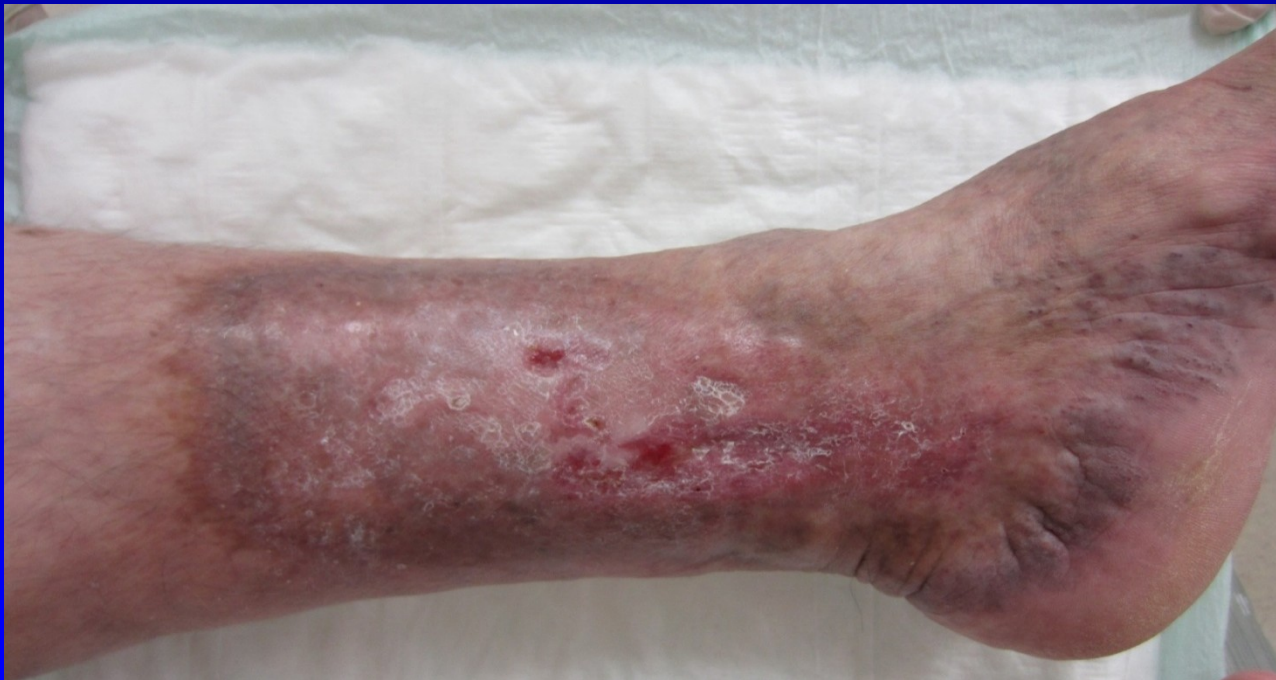- poškození chlopní
- žilní reflux
- žilní dilatace
- žilní hypertenze
- dilatace kapilár
- adheze neutrofilních granulocytů na endotelie, aktivace neutrofilů, poškození endotelií
- zvýšená permeabilita kapilár
- zvýšená transendotelová pasáž

Patogeneze - pokračování

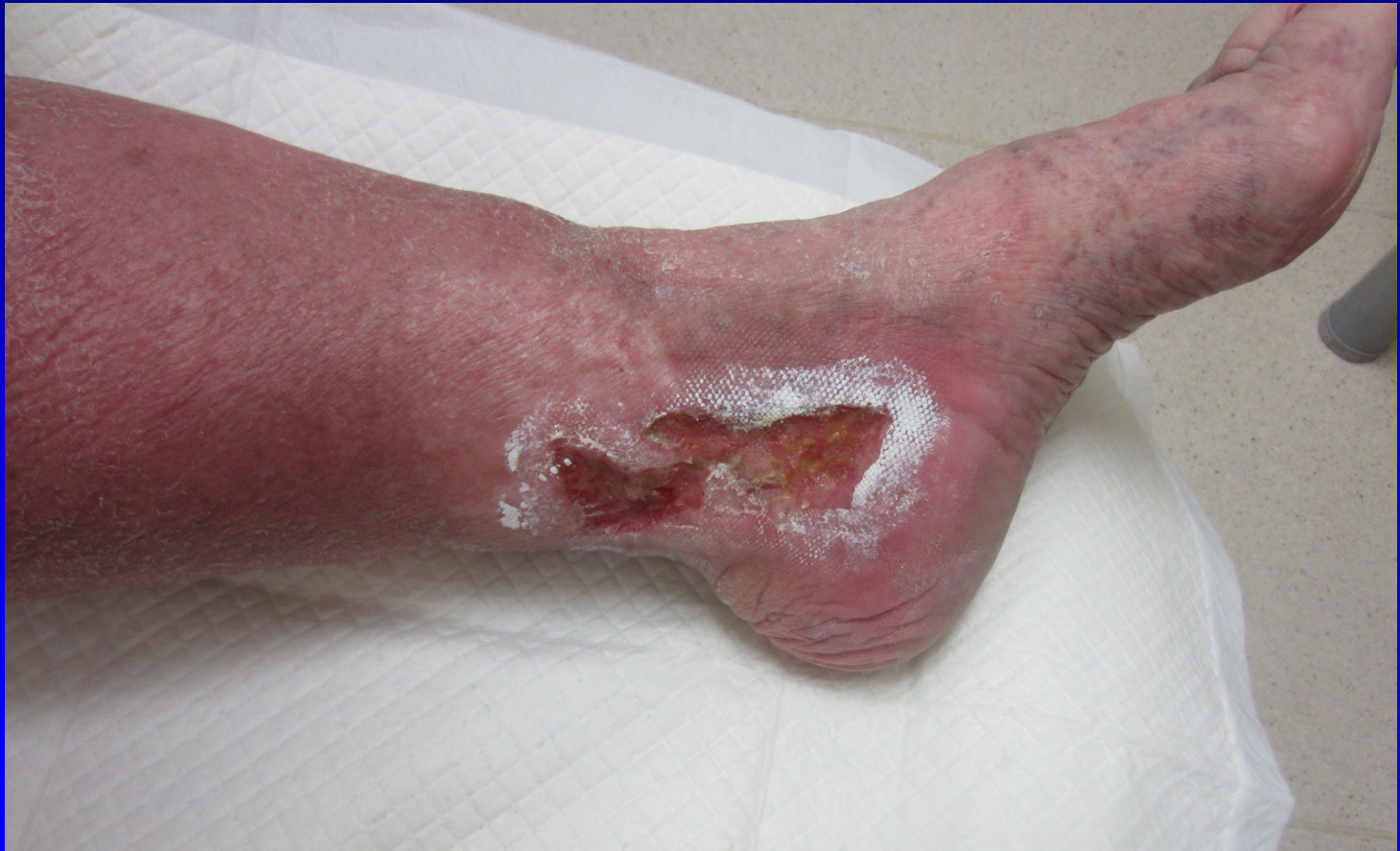- hromadění proteinů, fibrinogenu a erytrocytů v intersticiu
- hromadění tekutiny v intersticiu - edém - mikrolymfangiopatie - progresse edému - circulus vitiosus
- porucha fibrinolýzy
- perikapilární fibrinové manžety („fibrin cuffs“) - ukládání fibrinogenu perikapilárně ve formě fibrinu
- lokální hypoxie - tkáňová ischemie

Ulcera cruris venosa

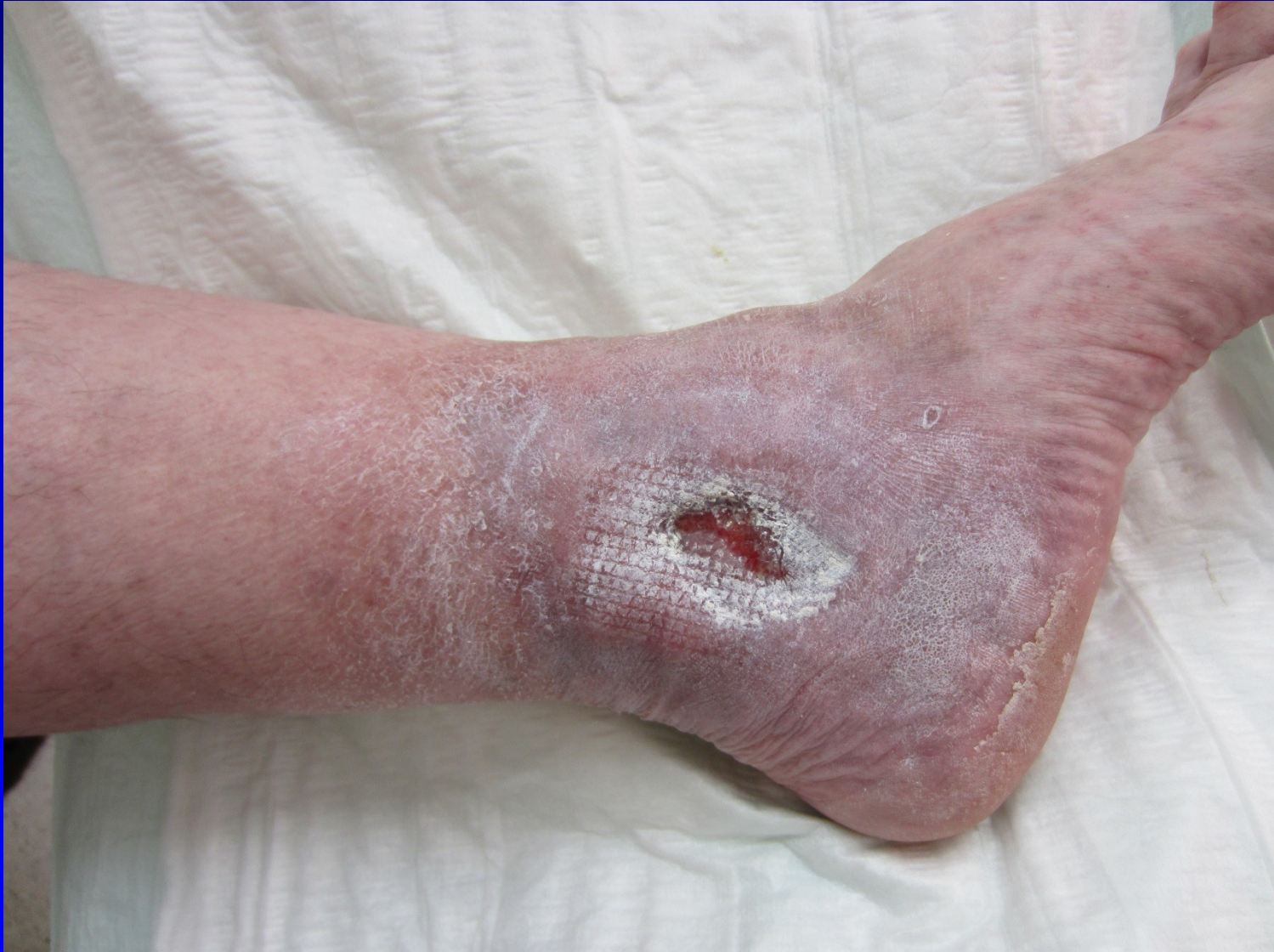- **corona phlebectatica**
- prediktor pro progresi CVD
- OR (odds ratio) pro vznik ulcerace 4,5



Ulcus cruris venosum

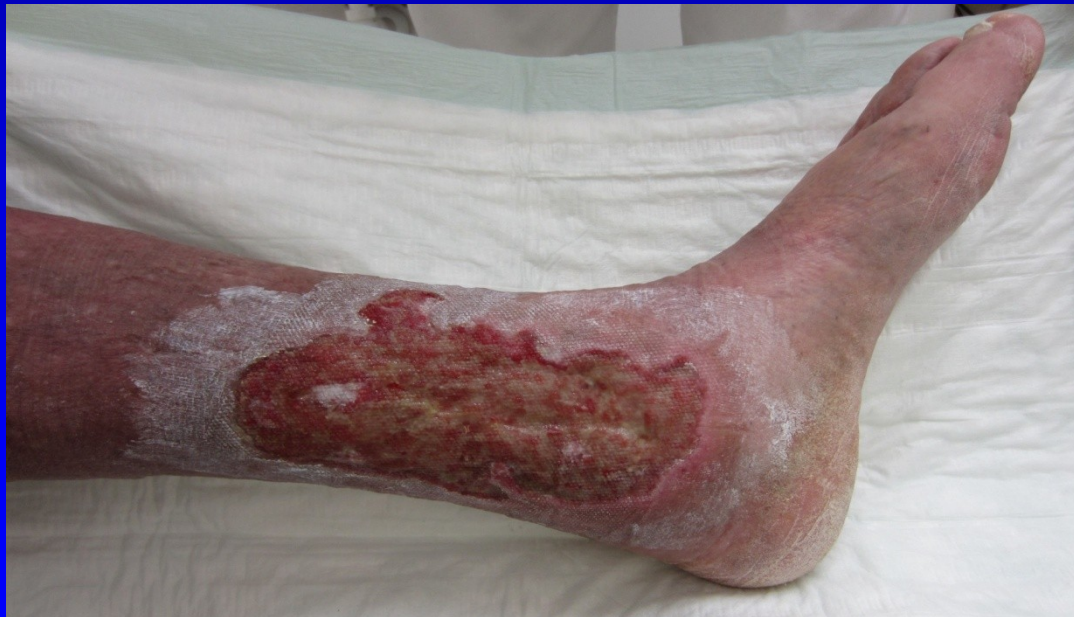

Ulcus cruris venosum



Dopad na kvalitu života

- výrazný podobně jako u jiných chronických onemocnění – DM, nádory, CHOPN, srdeční selhání



Terapie venózních bér cových vr edů

- nutnost včasné diagnostiky a léčby
- mezioborová spolupráce:
 - praktický lékarř
 - angiolog
 - chirurg
 - dermatolog
 - radiodiagnostické metody
 - psycholog

Terapie venózních bérčových vředů

- **radikální** - kauzální
- **konzervativní:**
 - lokální terapie ulcerace
 - farmakologická terapie
 - kompresivní terapie

Radikální terapie

- skleroterapie (klasická, pěnová)
- chirurgická léčba:
 - klasická
 - miniinvazivní
- termální metody
- netermální metody

Radikální terapie

- **termální metody**

- **radiofrekvenční ablace** (RFITT, EVRF, VENEFIT)
- **endovenózní laserová ablace** (EVLA)
- **steam – vodní pára**
- **ultrazvuková koagulace** (HIFU – high intensity focused ultrasound) – novinka

Radikální terapie

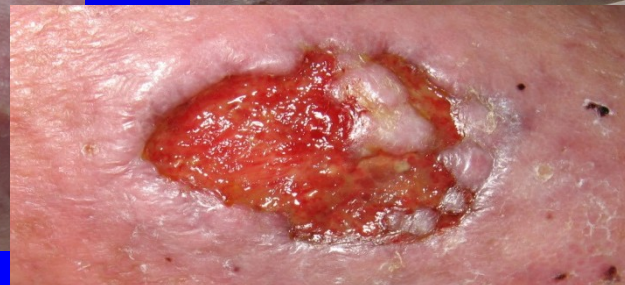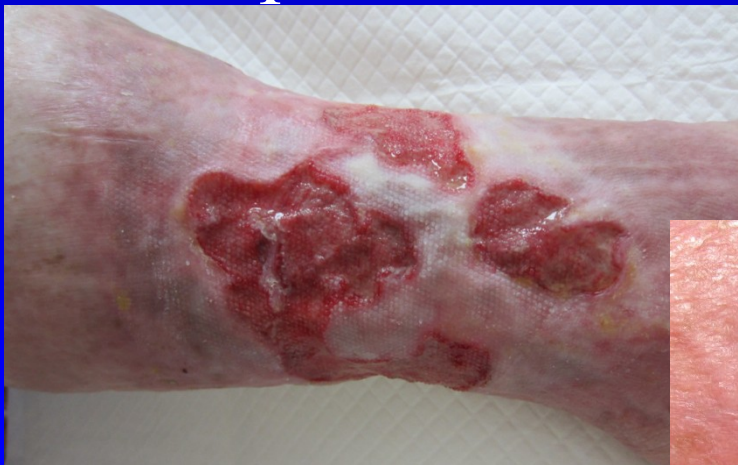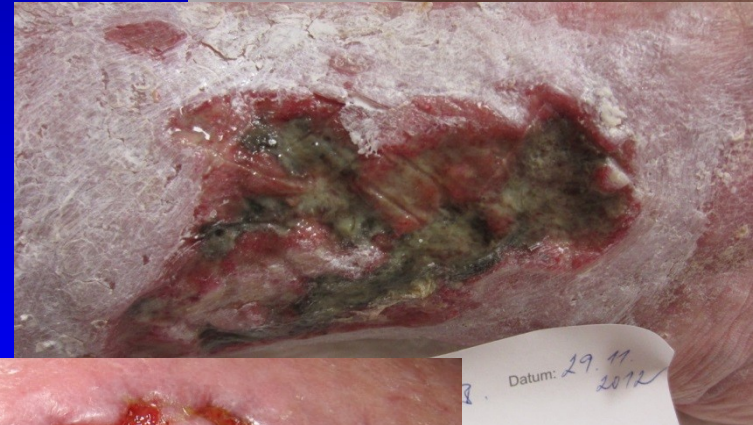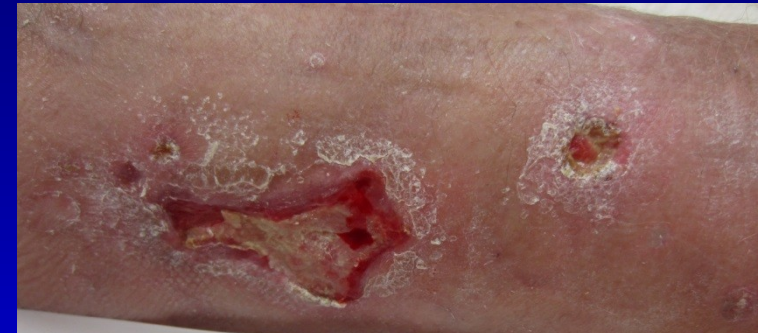- **netermální metody:**
 - **mechanicko - chemická ablace (MOCA)**
mechanické narušení cévní stěny a
následná sklerotizace pěnou (Clarivein)
 - **žilní lepidlo (VenaSeal, VariClose)**

Konzervativní terapie

- **lokální** terapie ulcerace
- **kompresivní** terapie
- **farmakologická** terapie

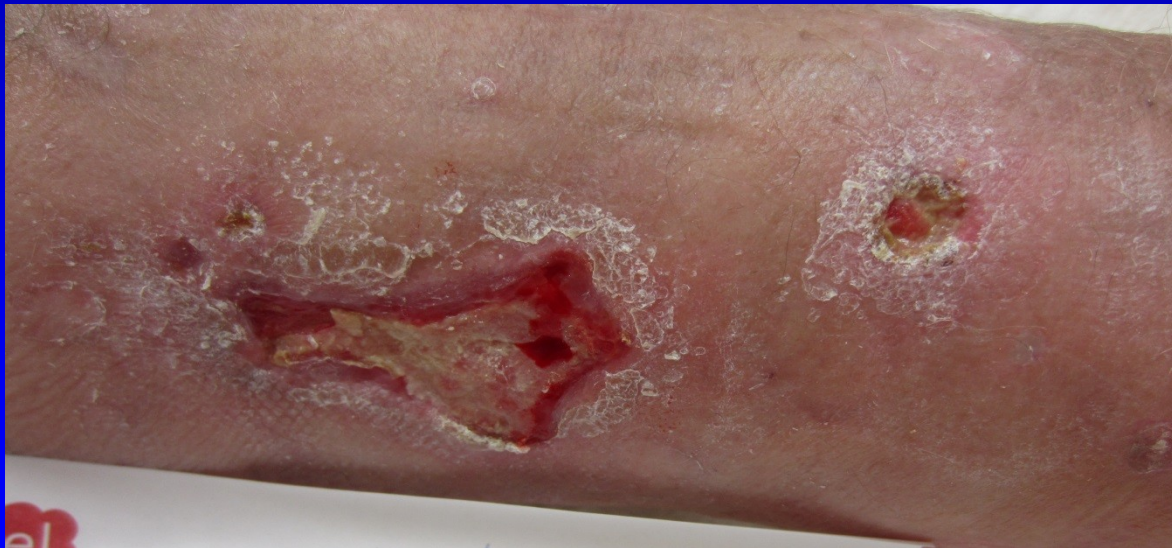Lokální terapie – princip hojení ran - TIME

- **T** – tissue
- **I** – inflammation, infection
- **M** – moisture
- **E** – epithelization



TIME – T - tissue

- odstranění nekrotické tkáně, příprava spodiny rány
- **debridement**



Debridement

- odstranění cizího materiálu a nekrotických a kontaminovaných tkání
- ošetření spodiny rány, okrajů rány, okolí rány
- nezbytný pro navození hojení rány
- snížení zápachu, nadbytečného exsudátu, infekce v ráně
- zlepšení kvality života pacienta

Debridement

- autolytický
- enzymatický
- biochirurgický – larvální terapie
- mechanický
- chirurgický
- hydrochirurgický – Versajet
- ultrazvukový
- podtlaková terapie

Biochirurgický debridement

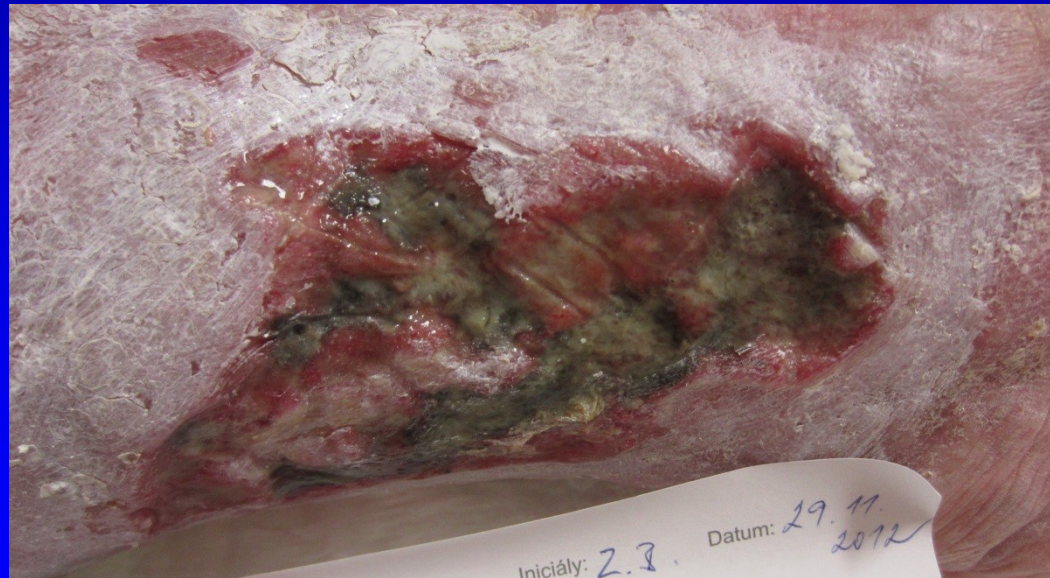
- larvální terapie (Maggot)
- rychlá a vysoce účinná metoda
- aplikace sterilních larev mouchy **bzučivky zelené (Lucilia sericata)** do rány
- ponechány v ráně 2-4 dny

Biochirurgický debridement

- **mechanismus účinku** – komplexní
- **mechanický pohyb** larev
- **produkce proteolytických enzymů** a baktericidních substancí
- **ingesce bakterií**
- **změna pH**

TIME – I (infection)

- infection, inflammation – potlačení infekce a zánětu
- antiseptika



Antiseptika

- syntetické antimikrobiální látky, které zabíjejí nebo inhibují růst a dělení mikroorganismů a jsou dostatečně netoxické pro aplikaci na živou tkáň
- **působí** na rozdíl od antibiotik **neselektivně**, mají **široké spektrum účinku** a rezistence na ně vzniká jen vzácně

Antiseptika

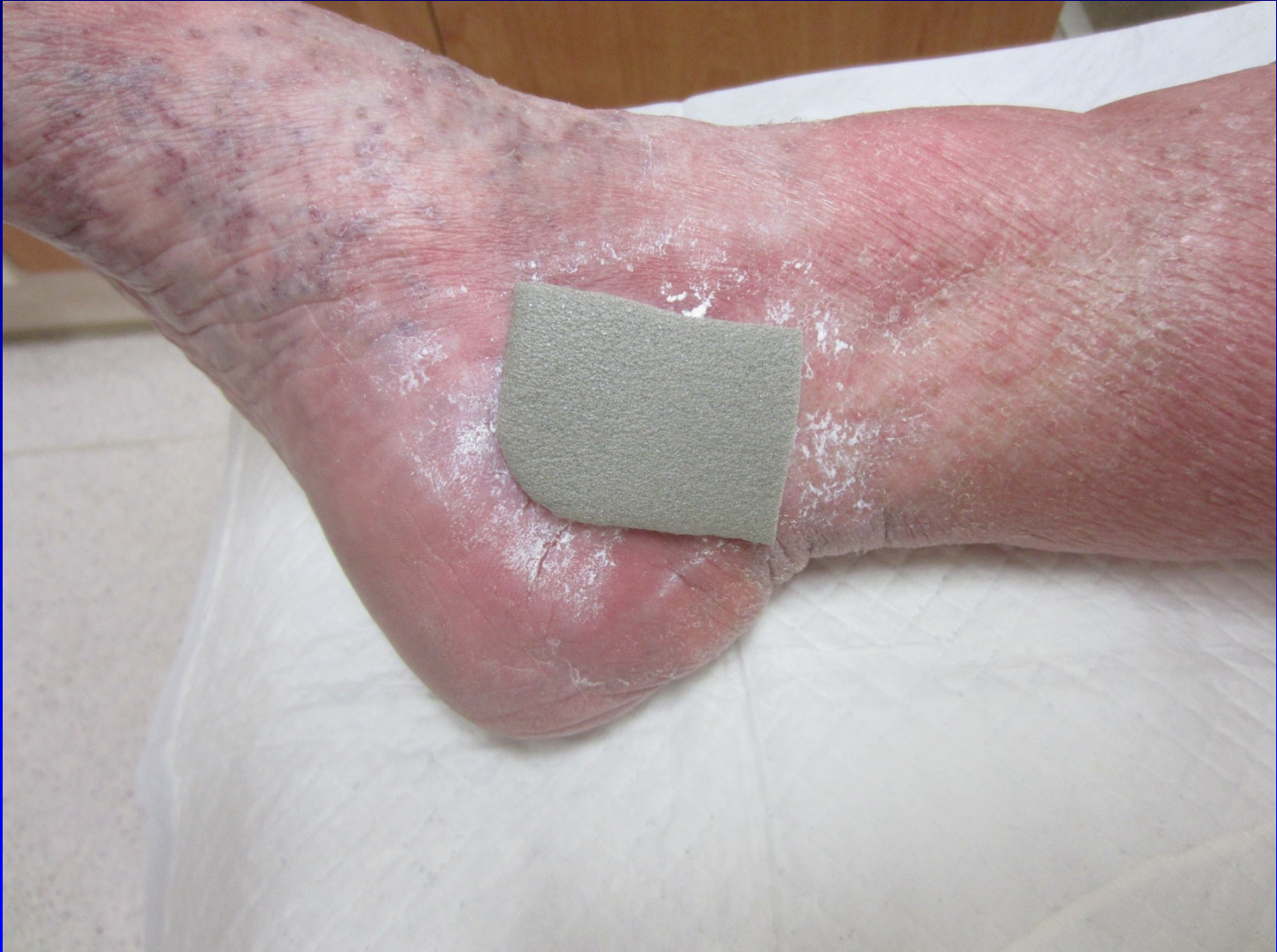- **stříbro**
- **jod**
- **chlorhexidin**
- **med**
- **polihexanid**

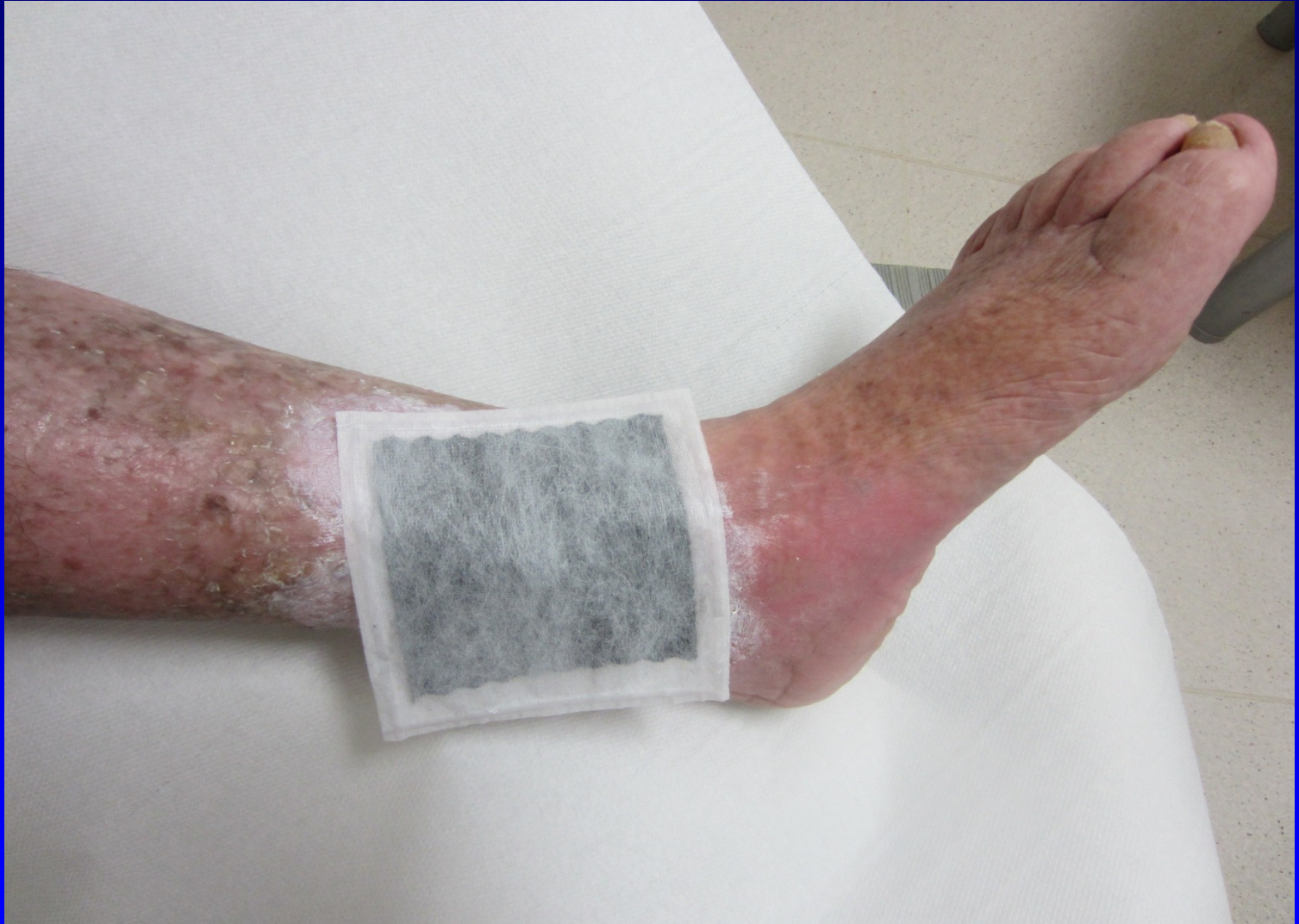Stříbro

- **široké antimikrobiální spektrum s baktericidním** účinkem – Staphylococcus aureus, včetně MRSA, VRE (vancomycin-rezistentní enterokoky), Streptococcus pyogenes, Escherichia coli, Pseudomonas aeruginosa, Klebsiella pneumoniae
- kvasinky, plísně, anaerobní bakterie, viry

Stříbro

- **rezistence** na Ag **vzácná**, k jejímu vzniku jsou vzhledem k mechanismu účinku stříbra nutné mnohočetné mutace
- rezistence přenášena **plazmidy**, které exprimují několik genů kódujících proteiny s odlišnými typy účinku
- **senzibilizační potenciál** stříbra je **nízký**



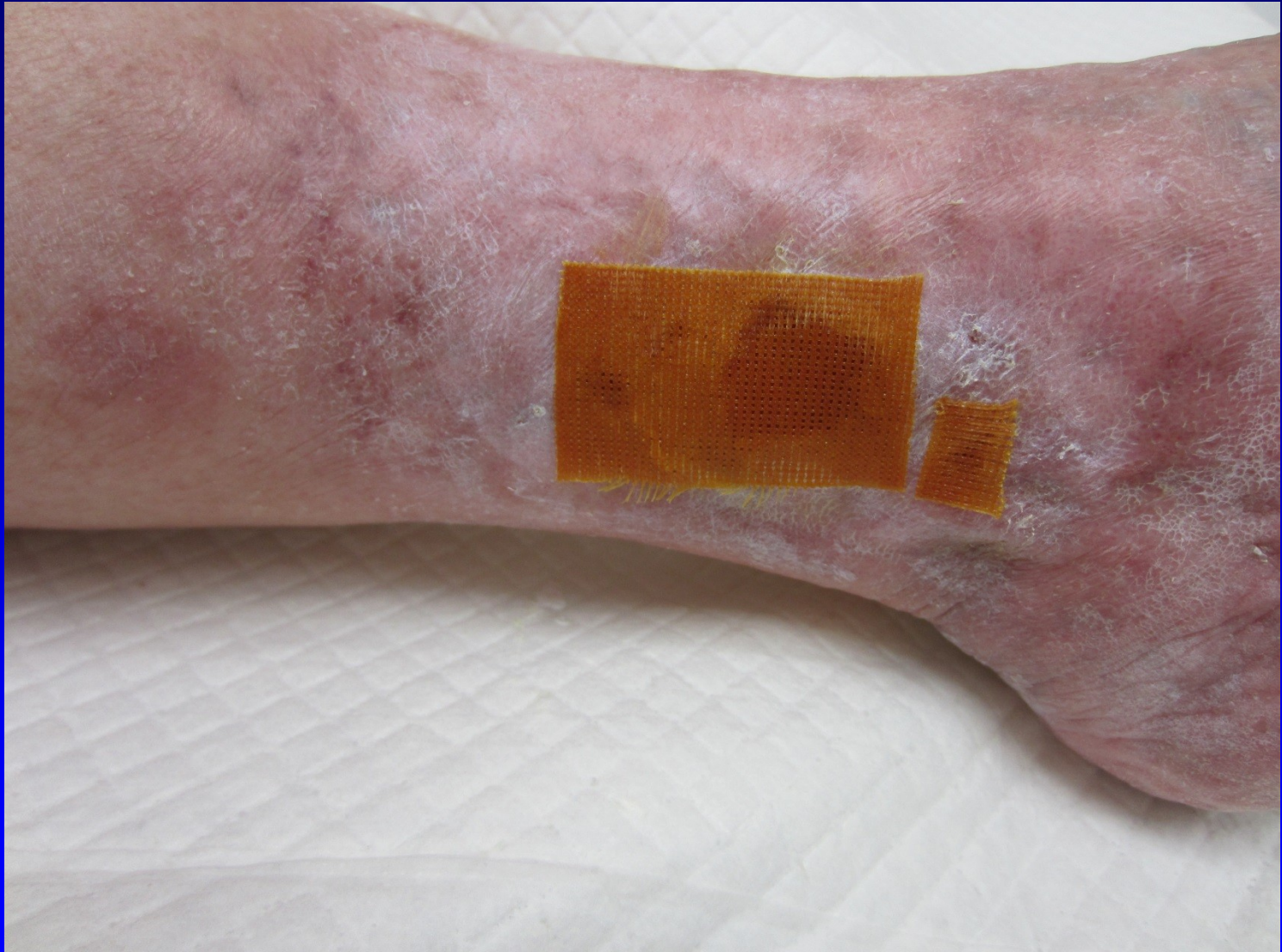

Stříbro

- International consensus - 2012
- **„Appropriate use of silver dressings in wounds**
- www.woundsinternational.com
- účinnost, bezpečnost, cost-effectiveness

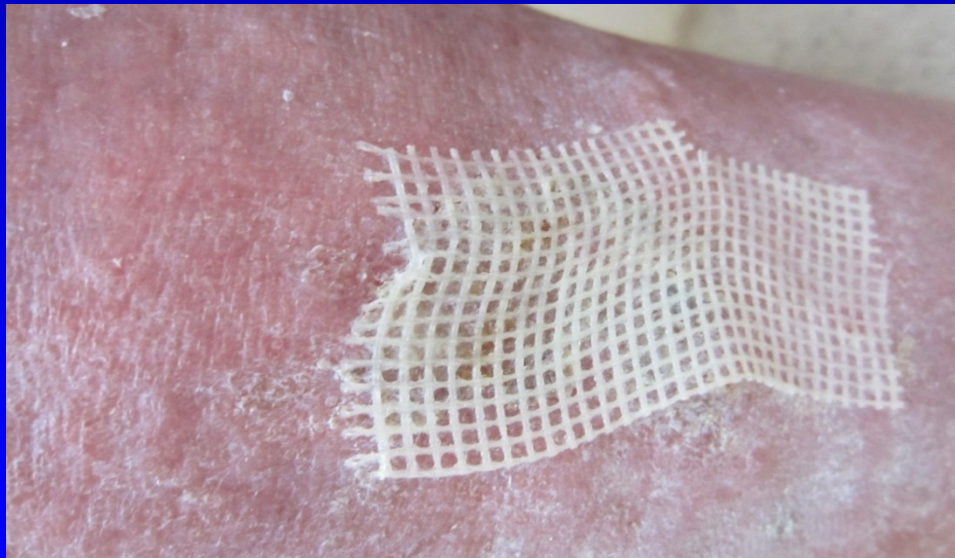Jód

- široké antimikrobiální spektrum - G+, G- bakterie, na viry i houby
- rezistence na jod dosud nebyla popsána
- povidon-jod - komplex jodu s povidonem, existuje ve formě roztoku nebo masti v koncentracích 4-10 %
- molekula povidonu zajišťuje postupné uvolňování jodu do rány
- možnost senzibilizace – vznik kontaktní přecitlivělosti po použití povidon-jodu



Chlorhexidin

- širokospektré antiseptikum, působí na G+ i G- bakterie, včetně MRSA, na viry, kvasinky a plísně
- popsána rezistence na chlorhexidin



Med

- poprvé použit pro své hojivé účinky již ve starověkém Egyptě před více než 4000 lety
- pojem med nedefinuje jedinou látku
- může být **získán z mnoha různých zdrojů** a podle toho se jeho složení mírně liší
- hojivé účinky medu se mohou lišit v závislosti na původu medu a jeho následném zpracování

Med

- **Manuka med** - med získaný včelami z rostliny **Leptospermum Scoparium** rostoucí na Novém Zélandu
- dle některých studií největší antibakteriální účinky
- **široké spektrum**: G+ i G- bakterie

Med

- **kyselé pH** – 3,2-4,5
- inhibice mikroorganismů i MMP
- **enzym glukózooxidáza (GOX)** – katalyzuje přeměnu glukózy, vody a kyslíku na kys.glukuronovou a **peroxid vodíku**
- ve zralém neředěném medu GOX inaktivní (inhibována nízkým pH)

Med

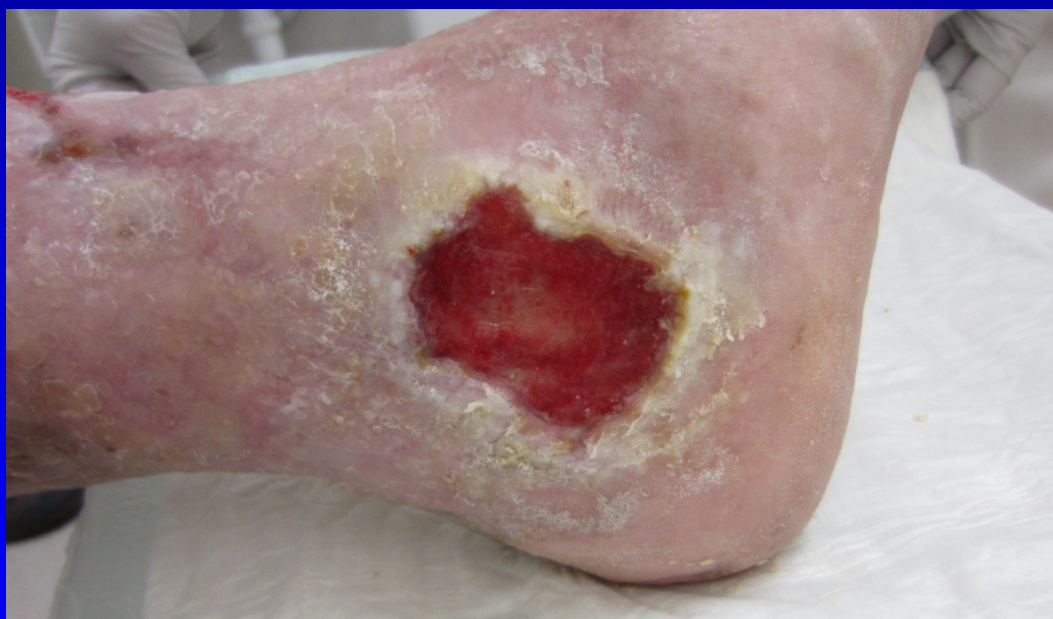- při ředění medu (např. exsudátem v ráně) dochází k aktivaci GOX
- peroxid vodíku – antibakteriální efekt
- nízké koncentrace – není poškozena granulační tkáň
- kys.glukorunová – vytváří kyselé pH – další inhibice patogenů

Polihexanid

- **polyhexametylenbiguanid (PHMB)**
- antimikrobiální látka s širokým spektrem účinku - aerobní i anaerobní G+ i G- bakterie, viry, kvasinky a plísně
- **baktericidní účinek** i na (MRSA)
- dlouhodobě používán jako konzervační prostředek v kosmetice
- dosud nebyla popsána rezistence ani alergie na tuto látku

TIME – M -moisture

- moisture – management exsudátu, udržení **vlhkého prostředí** v ráně



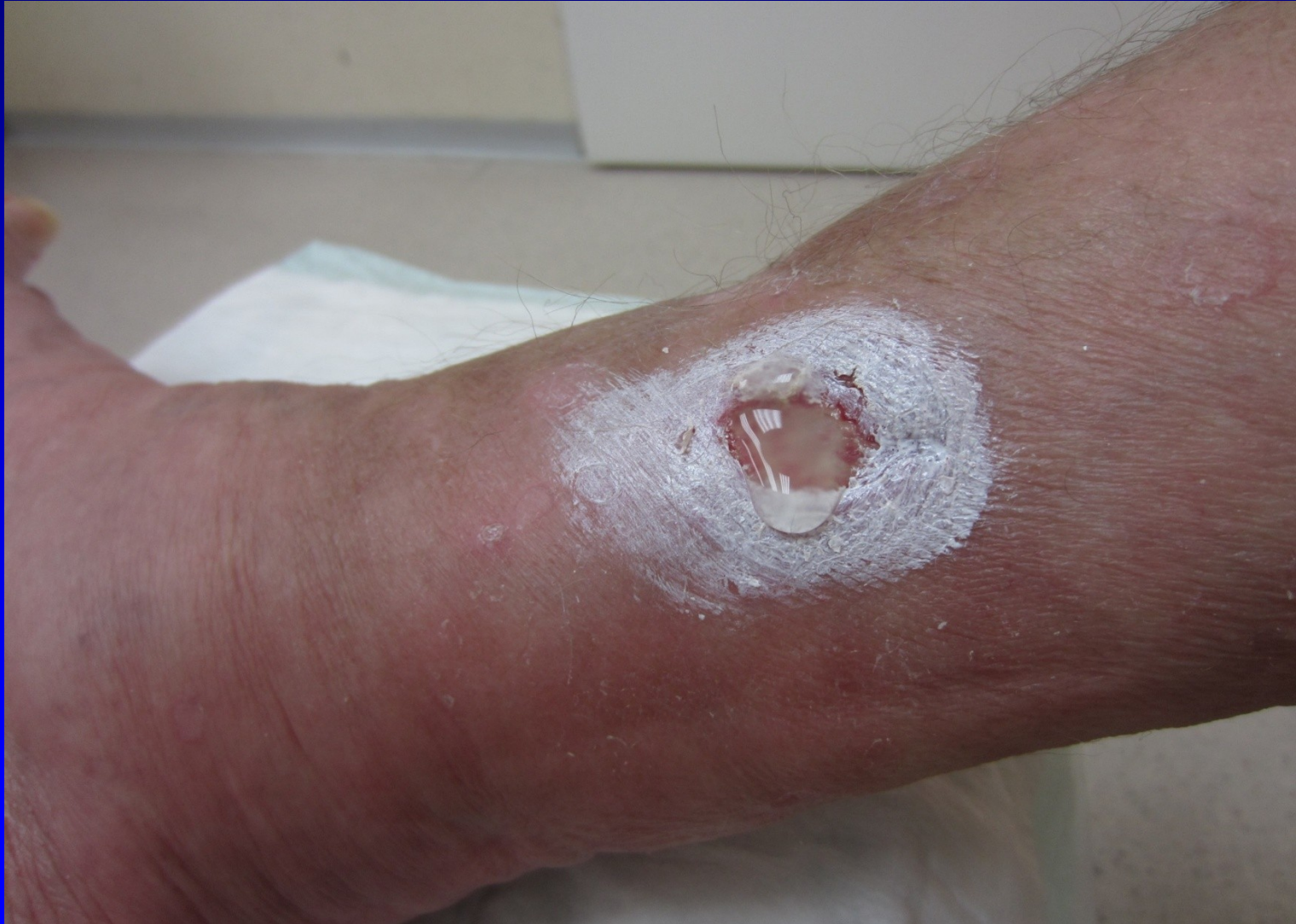Hojení ran ve vlhkém prostředí

- vytvořit a udržet **optimální hydrataci rány**
- **vlhké prostředí** vytváří vhodné podmínky pro hojení rány
- zajišťuje účinnou metabolickou aktivitu buněk, jejich vzájemnou interakci
- vytváří podmínky pro uplatnění růstových faktorů

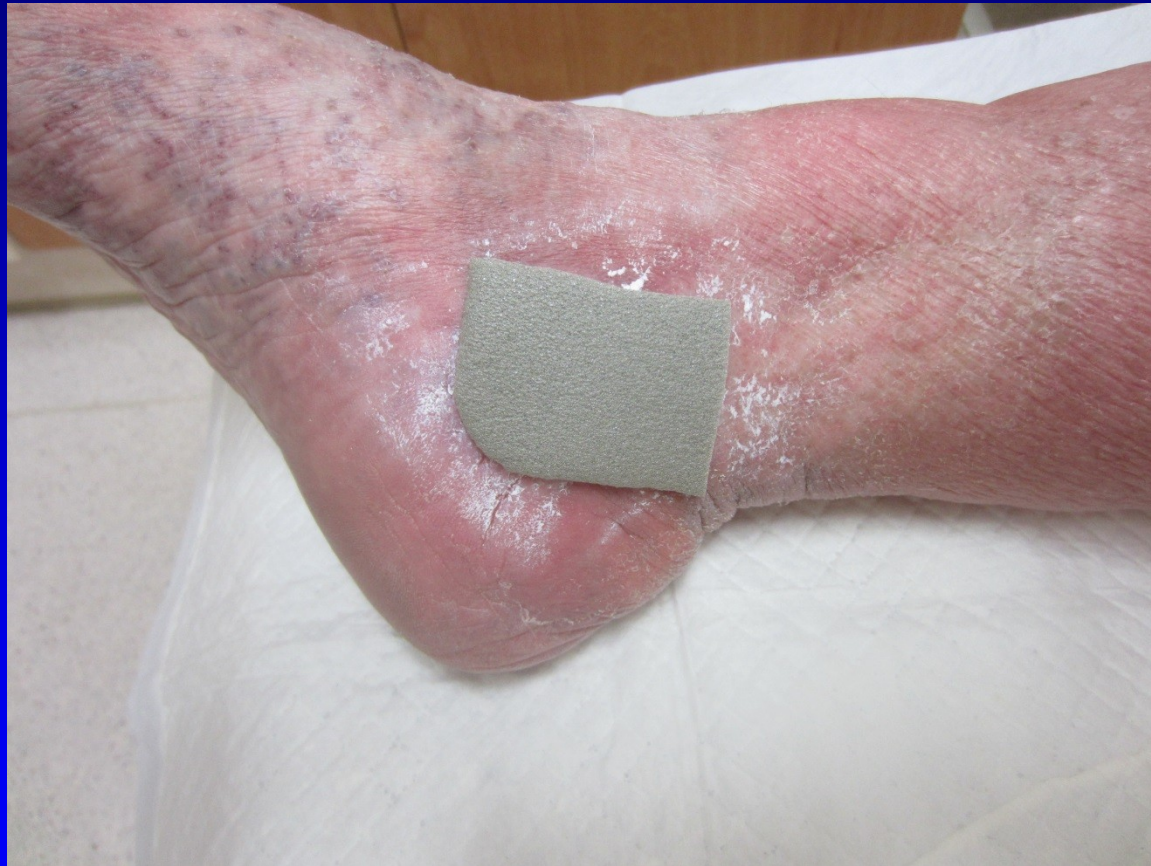Sekrece

- **suché rány:** hydrogely
- **silně secernující rány:**
 - algináty
 - hydrovlákna
 - polyuretanové pěny
 - krytí s aktivním uhlím

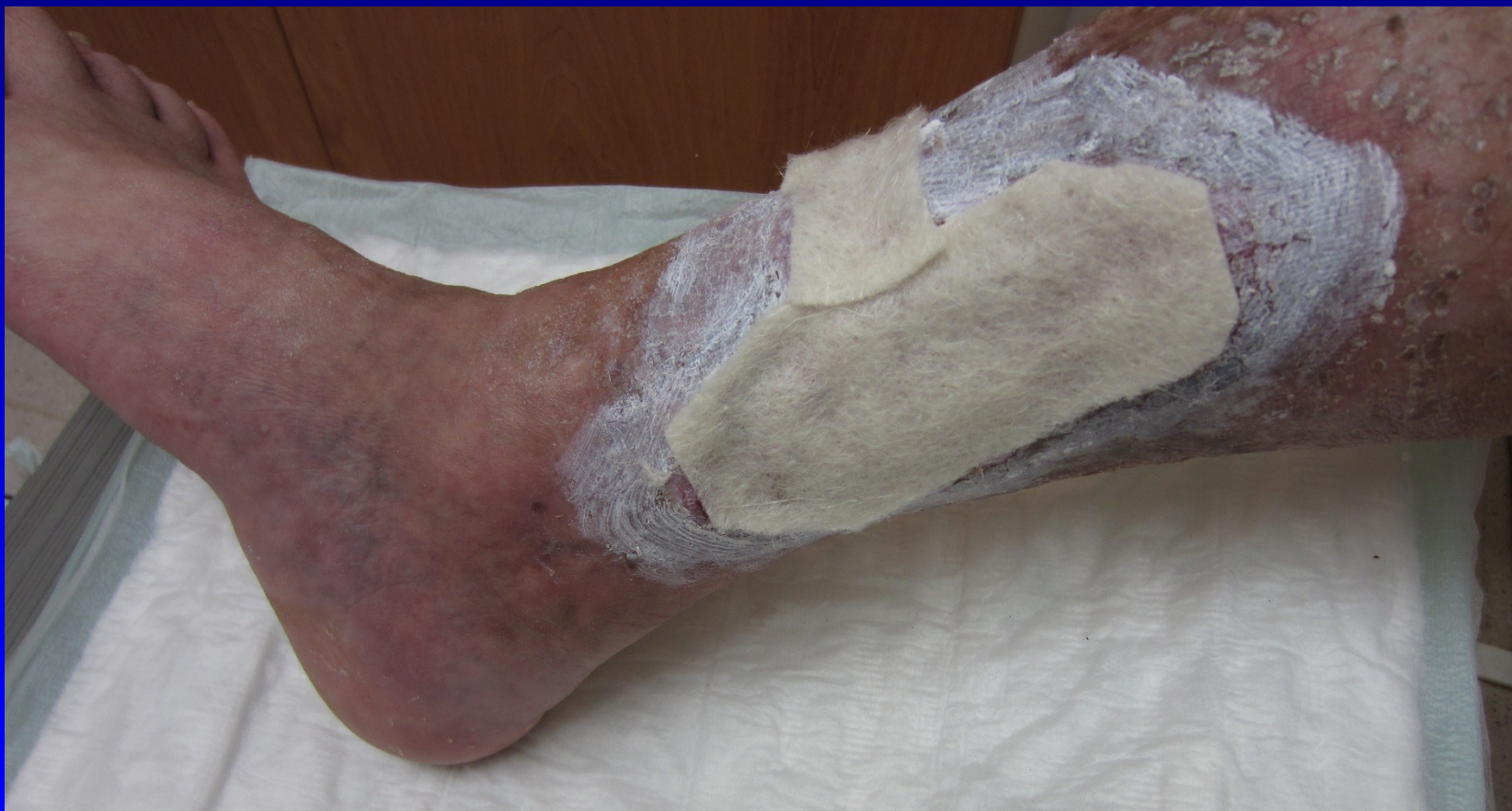Hydrogel



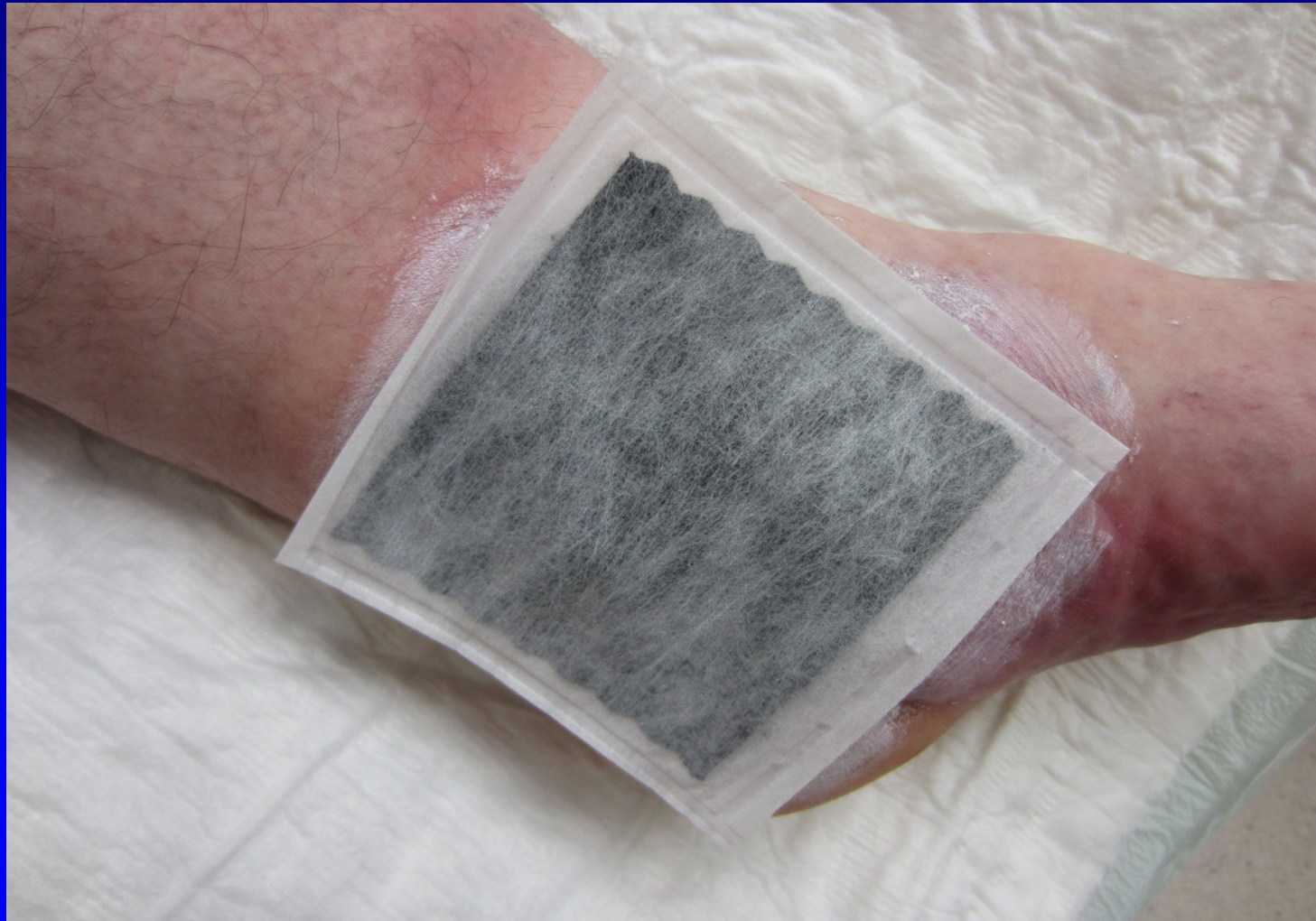Polyuretanová pěna



Alginát

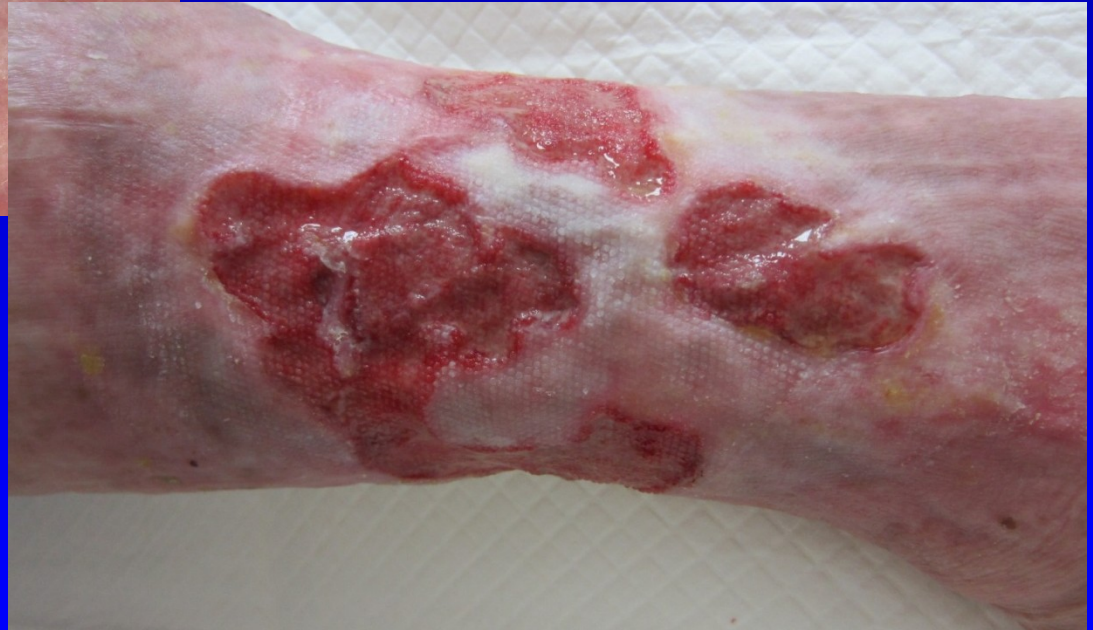
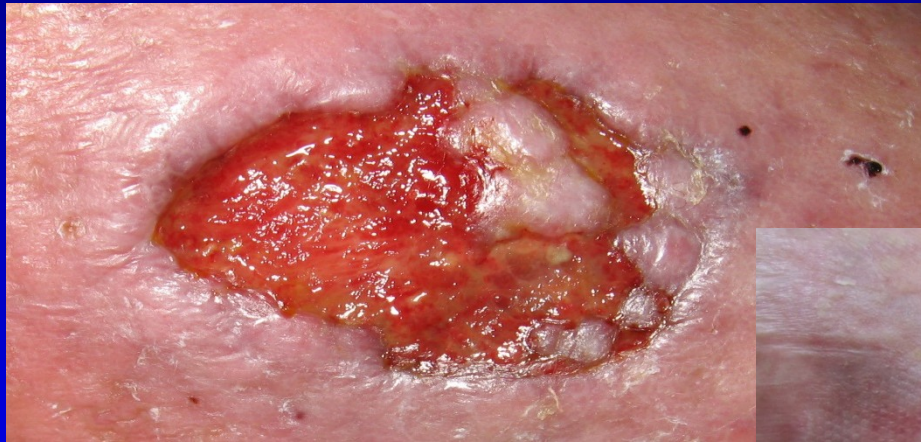
Absorpční krytí s aktivním uhlím



TIME – E - epithelization

- podpora granulace a zejména epitelizace

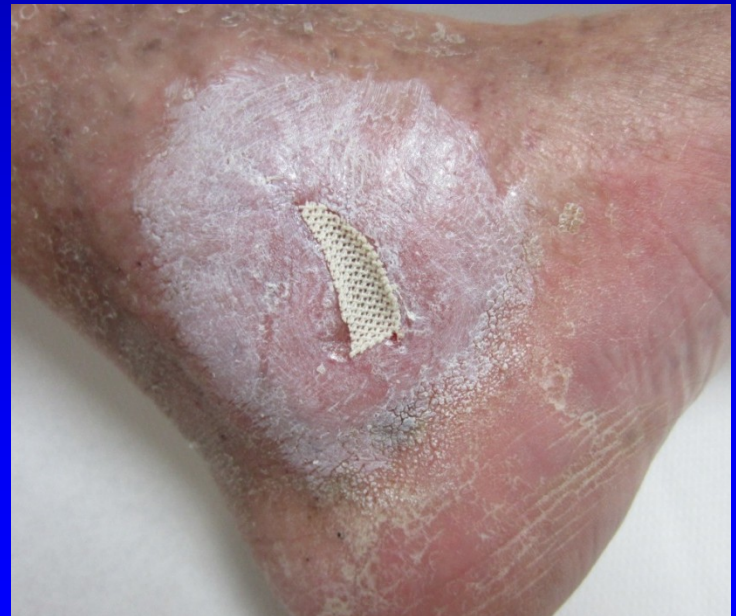

Bioaktivní krytí

- indikace: **hard-to-heal ulcers**
- asi 20% všech ulcerací
- čím déle ulcerace trvá a čím je větší, tím horší je prognóza stran rychlého zhojení
- špatnou prognózu mají ulcerace větší než 10 cm² a trvající déle než 6 měsíců

Bioaktivní krytí

- inhibitory **matrix metaloproteináz**
- krytí na bázi **chitosanu**
- krytí s obsahem **kys.hyaluronové**
- **kolagenová** krytí
- **růstové faktory**
- **kožní náhrady**



Postup při převazu

- sprcha
- obklad
- ošetření okolí vředu
- ošetření rány
- aplikace sekundárního krytí
- u žilních vředů komprese

Postup při převazu

- **časté převazy - traumatizace rány:** proces hojení musí probíhat při teplotě 37 st.C, po převazu je třeba 6-8 hodin k dosažení teploty těla
- **oplachy rány** - sprcha vodou o teplotě 37 st.C, proud mechanicky odplaví bakterie, minimální cytotoxicita

Obkladové roztoky

- **Ringerův roztok**
- **chlorhexidin**
- **Prontosan** – polihexanid + betain
- **Lavanid** – polihexanid + Ringerův roztok
- **Microdacyn**
- **Octenisept** – octenidindihydrochlorid

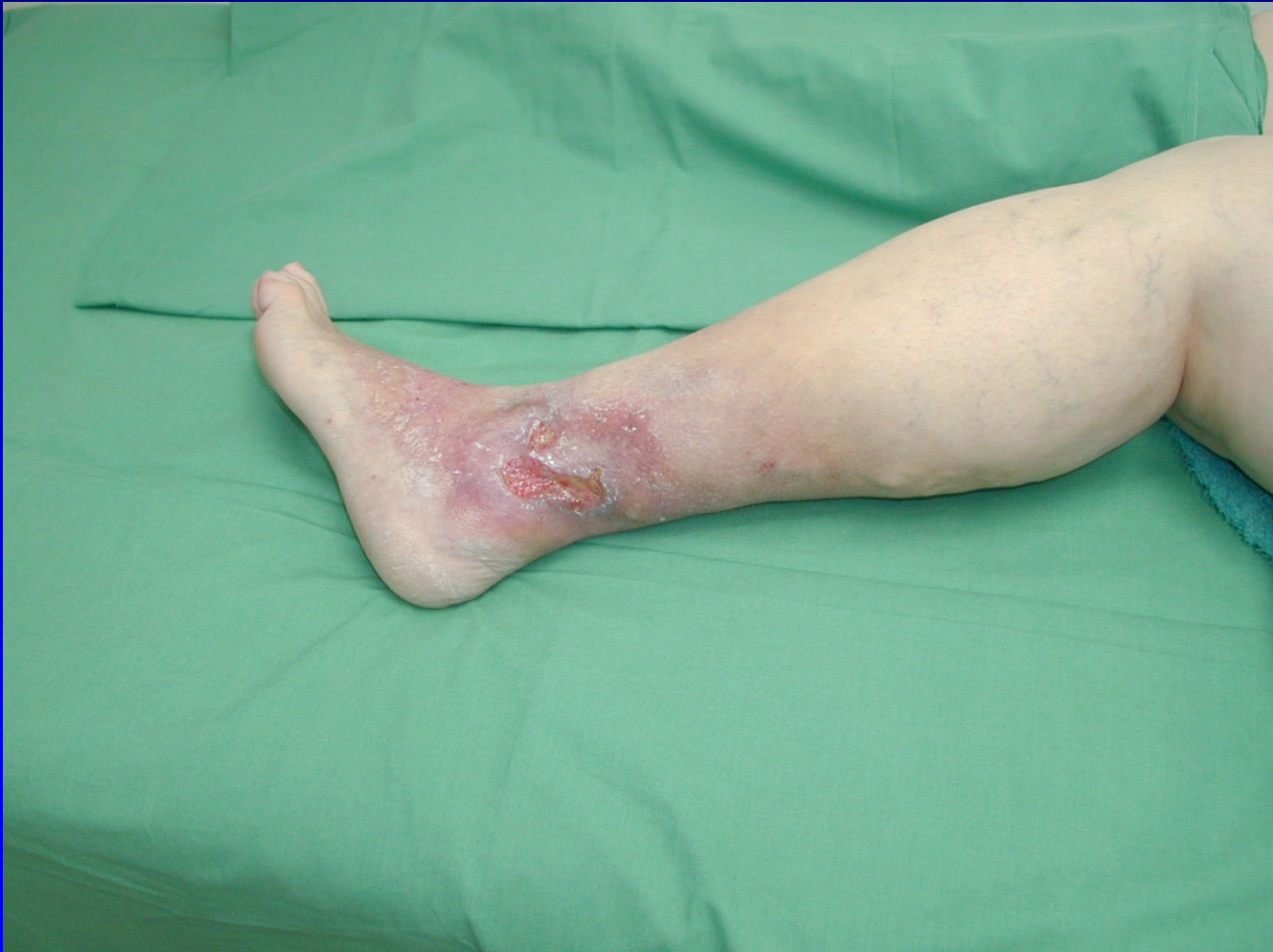Obkladové roztoky

- fyziologický roztok
- hypermangan
- borová voda
- povidon jódu – jen krátkodobě

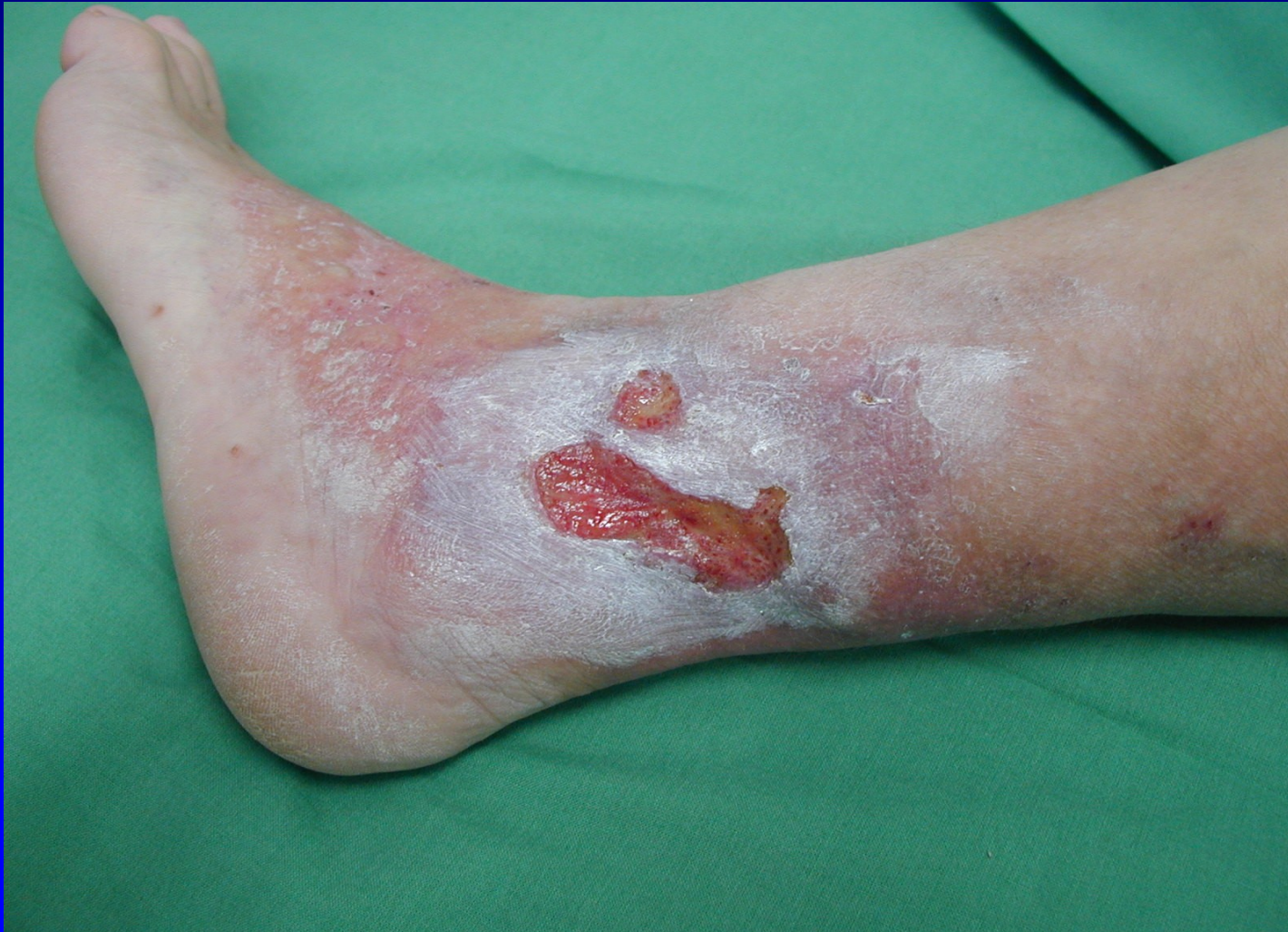Nevhodné obkladové roztoky

- chloramin
- persteril (kys.peroctová 0,01%)
- Rivanol
- peroxid vodíku 1-2%
- Jodisol
- genciánová violet'
- sol.Novikov

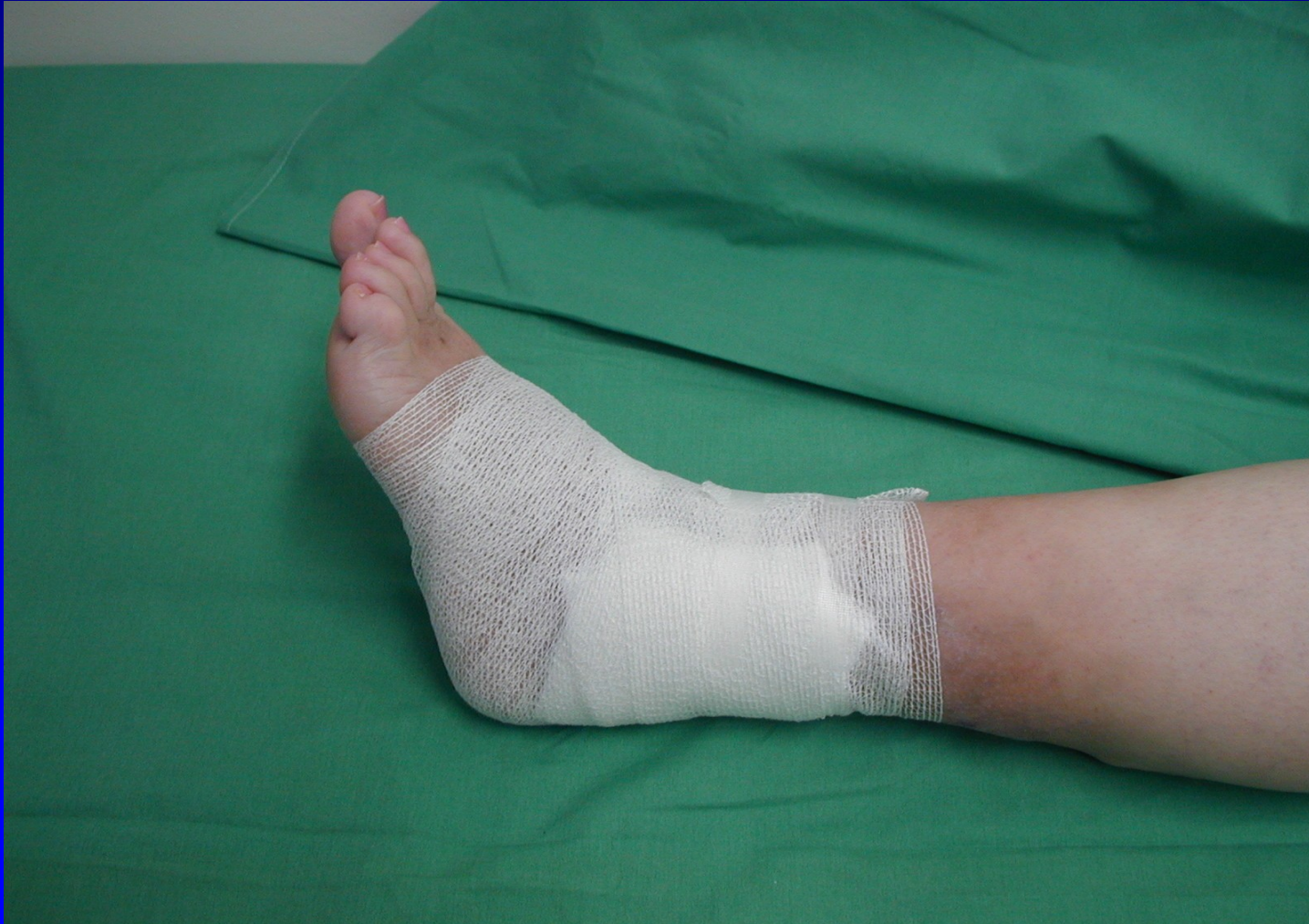Postup při převazu



Postup při převazu

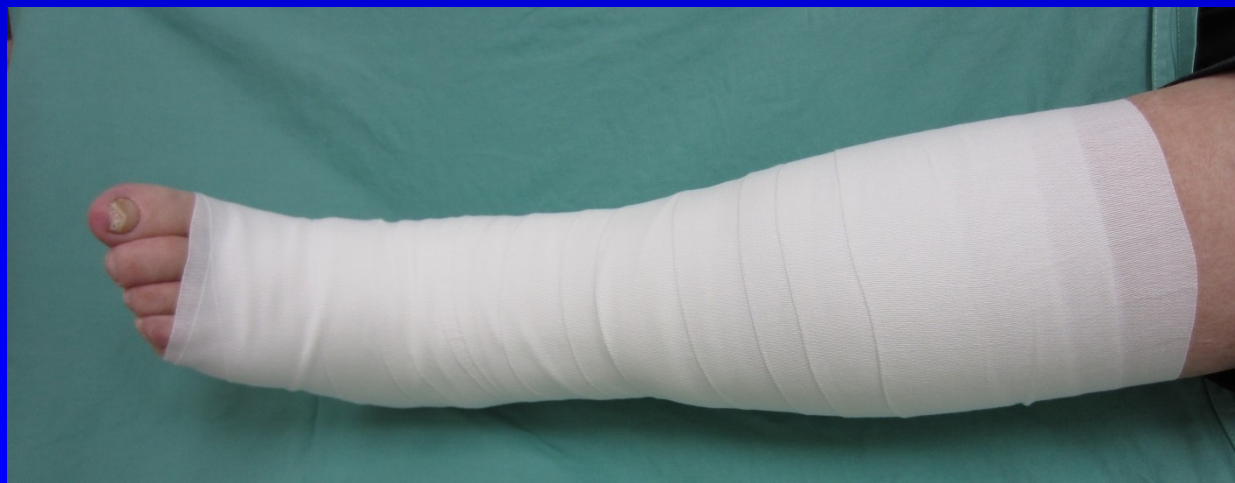

Postup při převazu



Kompresivní terapie

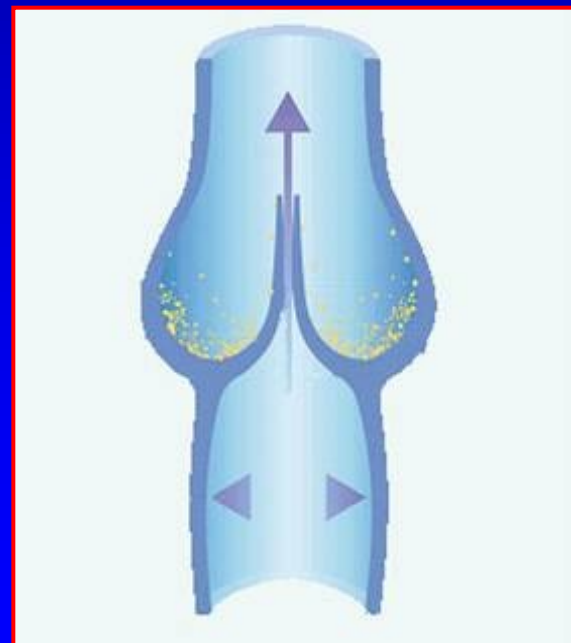
- **základní konzervativní léčba žilních bércových vředů**
- při adekvátní kompresi zhojení 50-70% všech žilních bércových vředů menších než 10 cm² do 3-6 měsíců



Kompresivní terapie

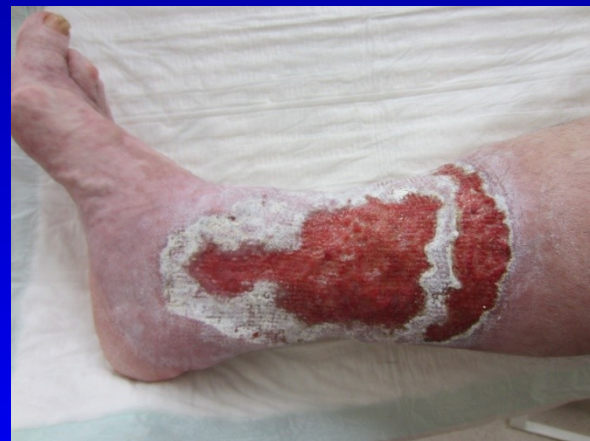- aplikace zevní komprese na dolní končetinu za účelem zlepšení žilního návratu z periferních žil směrem centrálním

- redukce žilní dilatace
- ↓ žilní reflux
- ↓ žilní hypertenzi



Kompresivní terapie

- prevence recidiv bércových ulcerací – 1A
- urychlení hojení bércových ulcerací – 1A
- redukce bolesti – 1A



- zlepšení kožních změn – 1C
- zlepšení lipodermatosklerozy – 1B

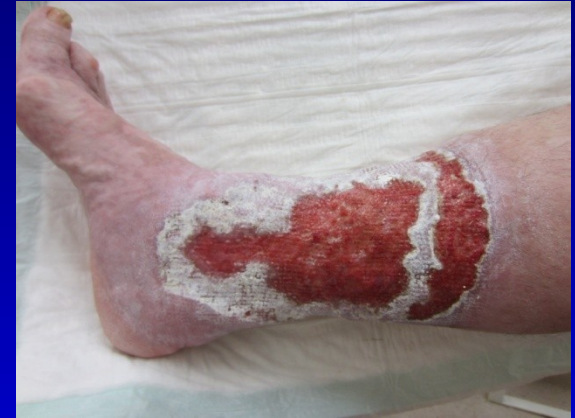Kompresivní terapie

- zmírnění symptomů CVD – 1B
 - redukce bolesti, nočních křečí, pocitu neklidných nohou
- zlepšení kvality života pacientů s CVD – 1B
- prevence vzniku otoku u CVD – 1B
- redukce otoku u CVD

Možnosti komprese

- **1. kompresivní obinadla:**

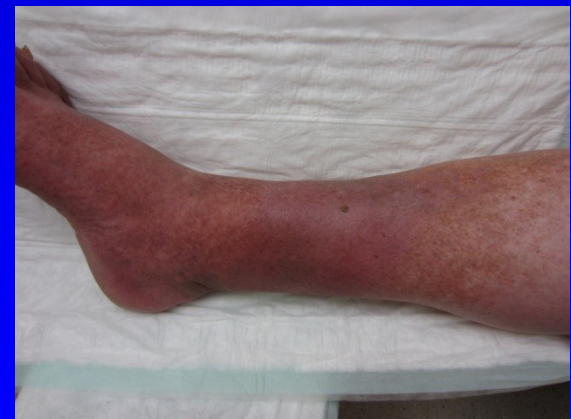- krátkotažná obinadla
- vícevrstevná komprese



- **2. kompresivní systémy** – např. Coban

- **3. kompresivní pomůcky** – např. Circaid

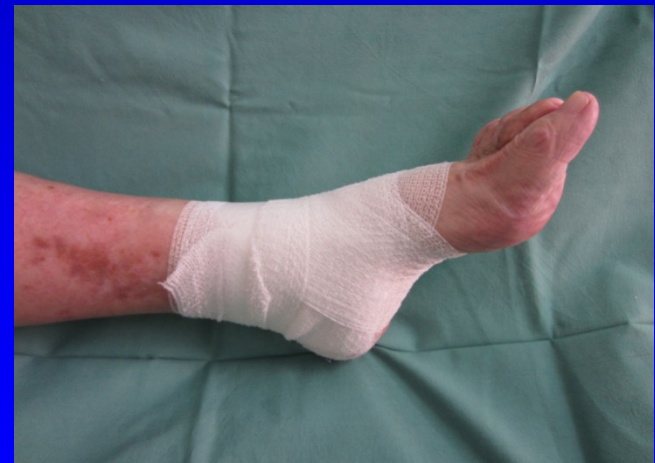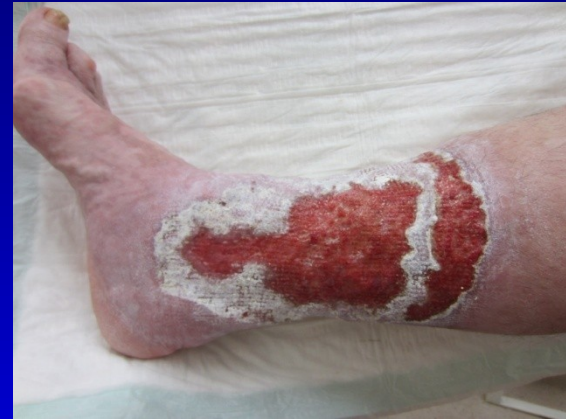- **4. kompresivní punčochy**



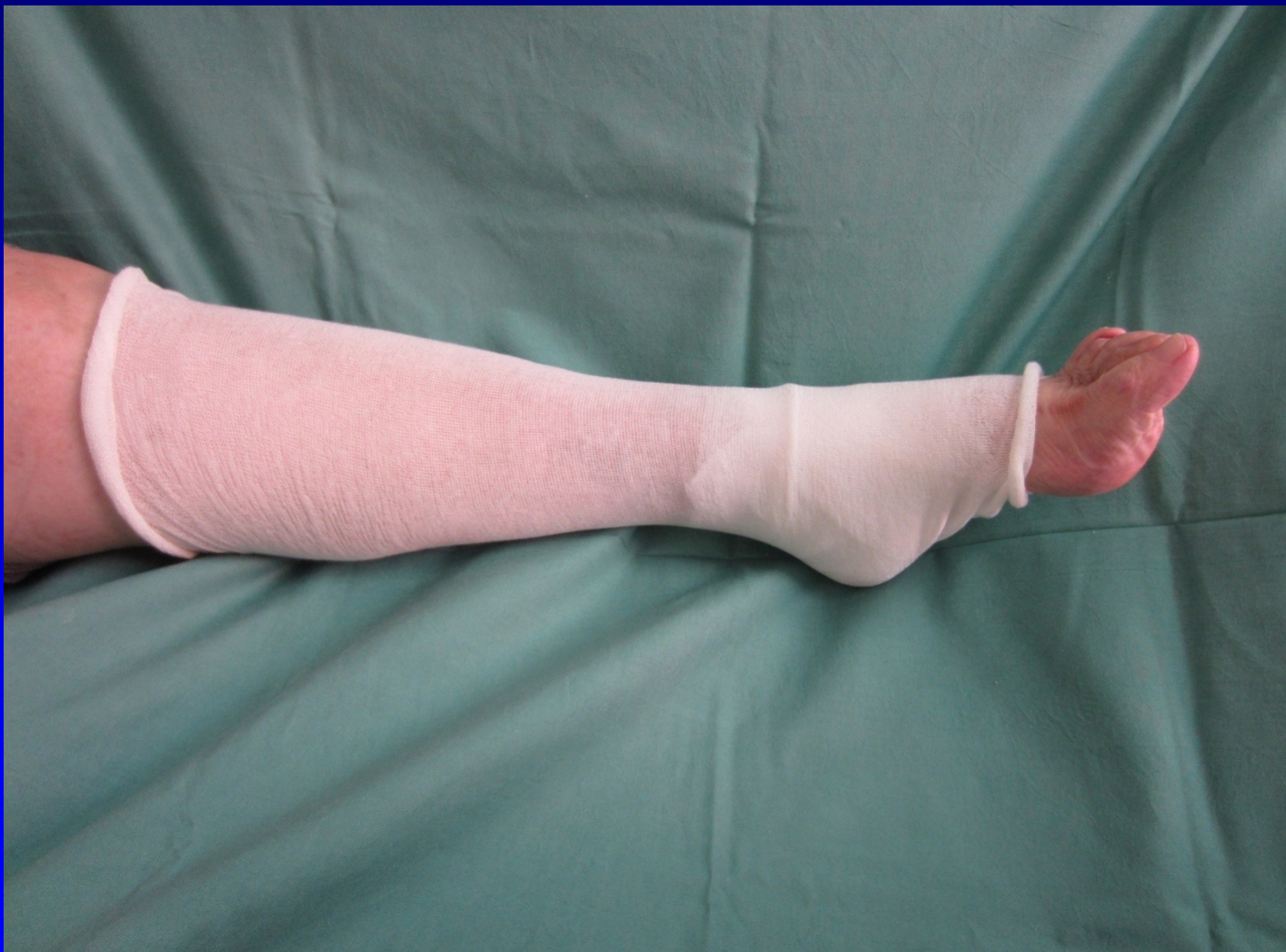1. Kompresivní obinadla

- **krátkotažná obinadla**
- nízký klidový tlak
- vysoký pracovní tlak

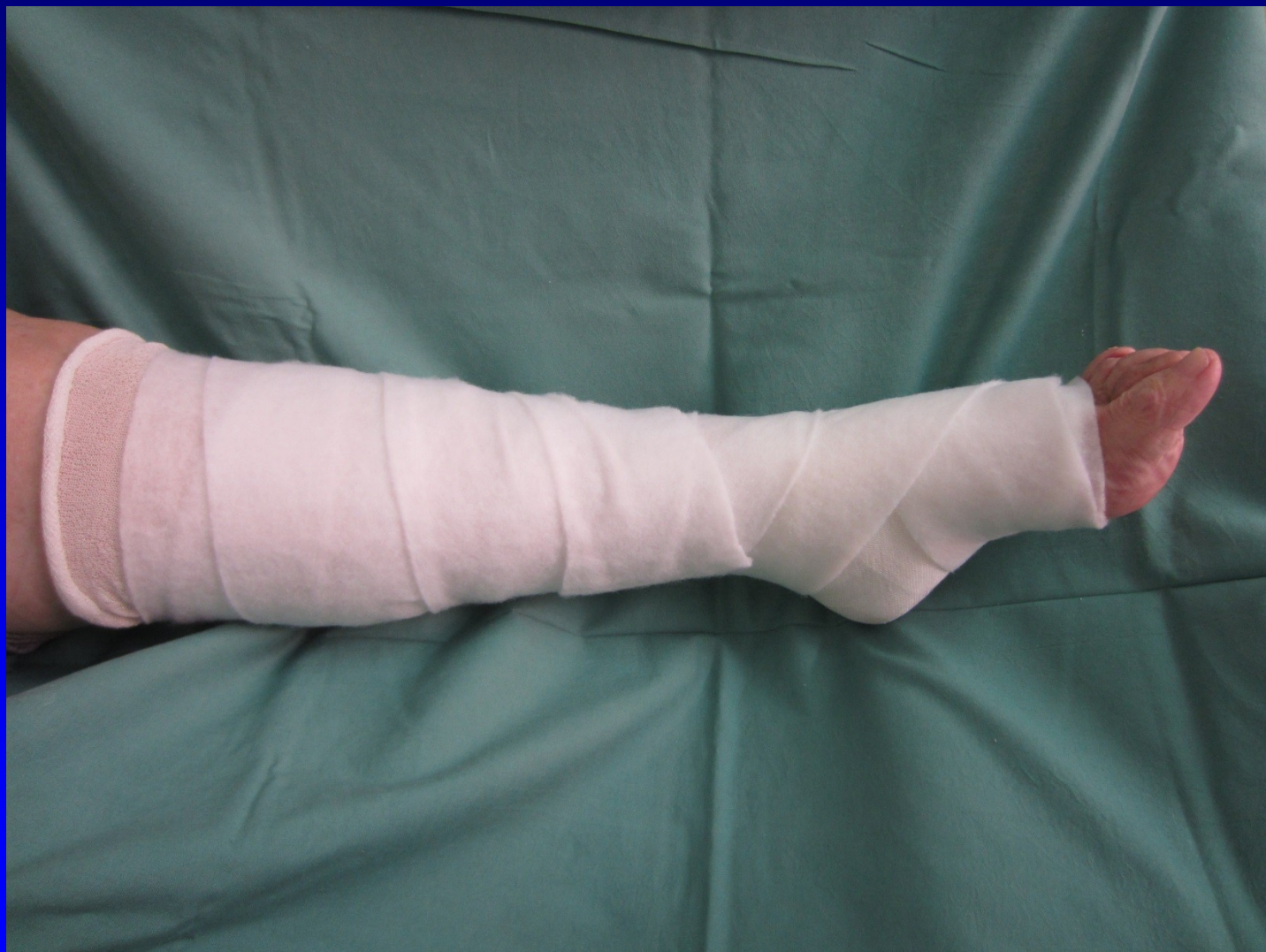- **vícevrstevná komprese**



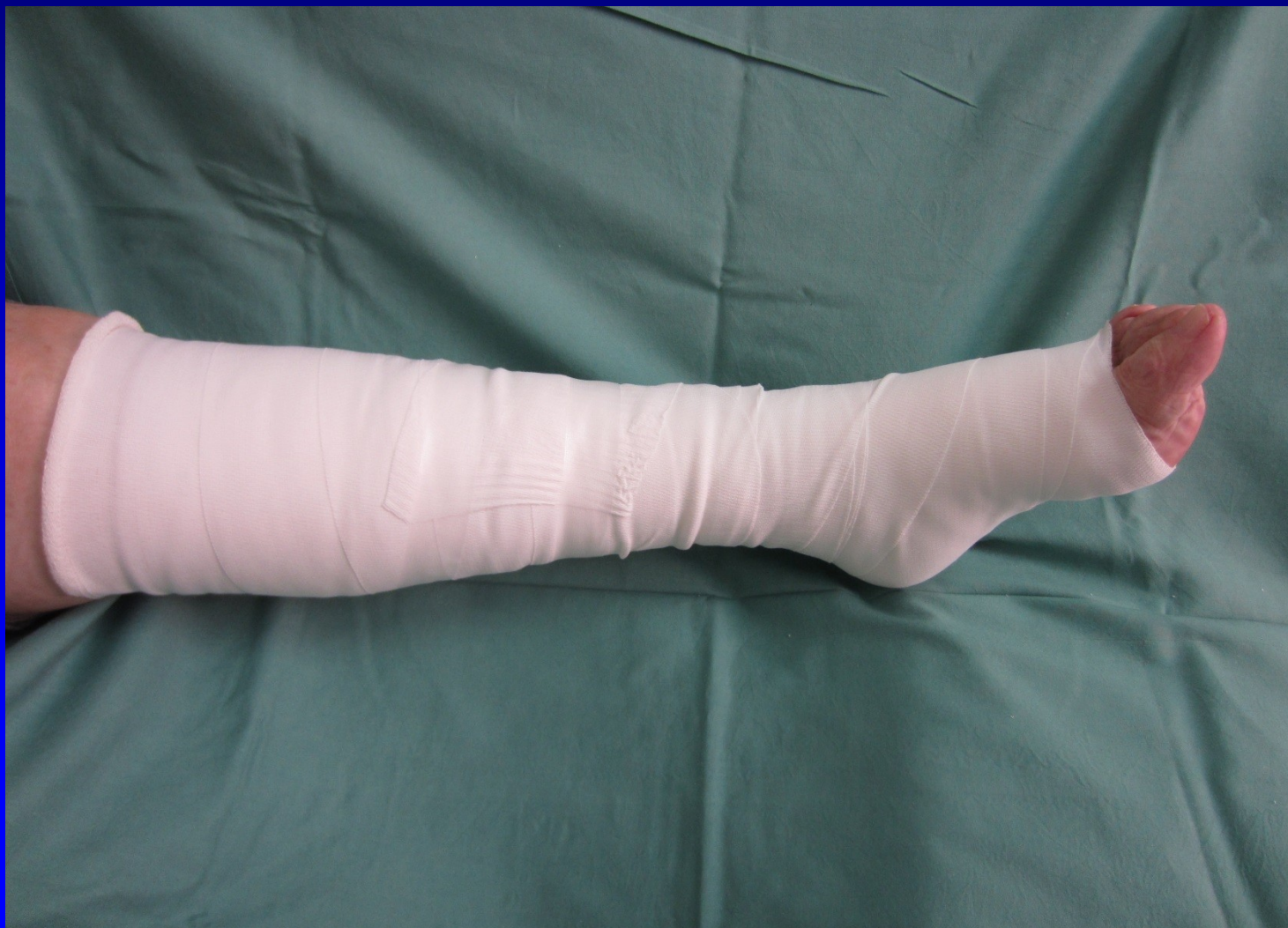Vícevrstevná komprese



Vícevrstevná komprese

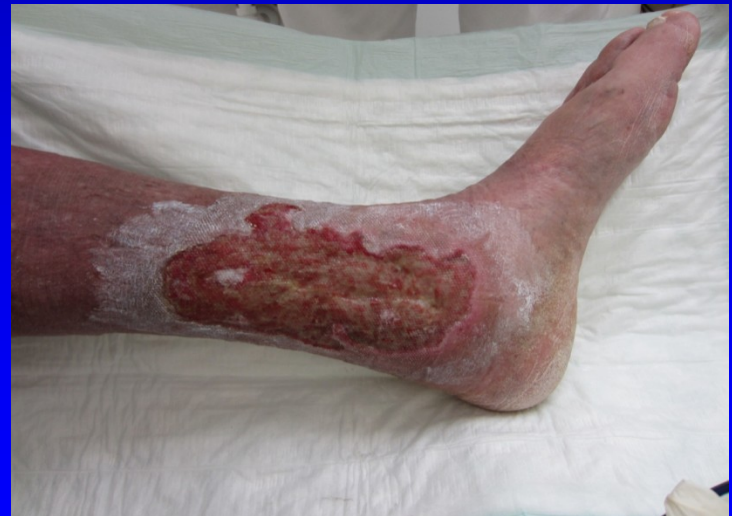
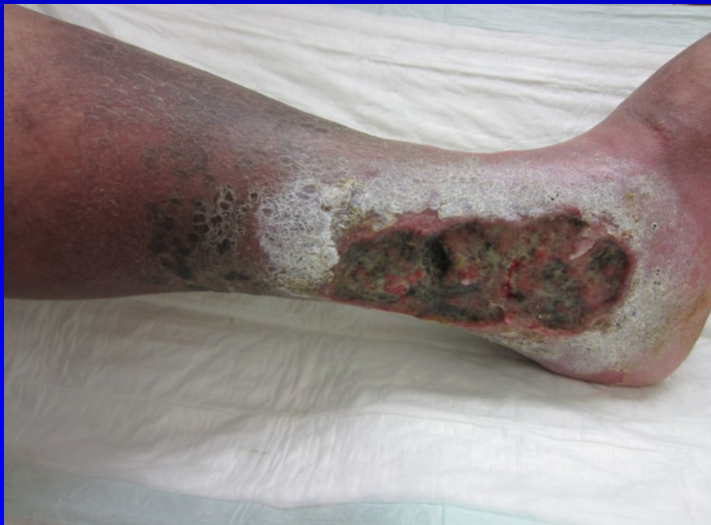
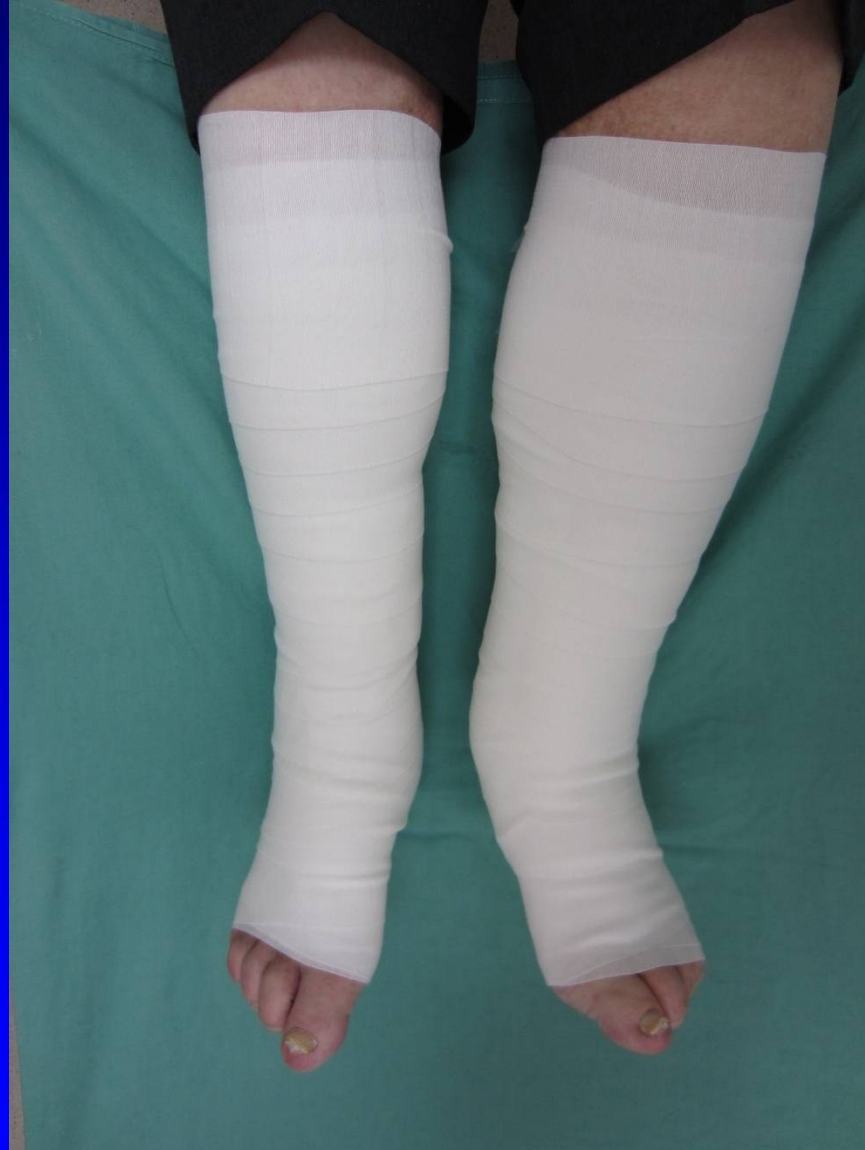Vícevrstevná komprese

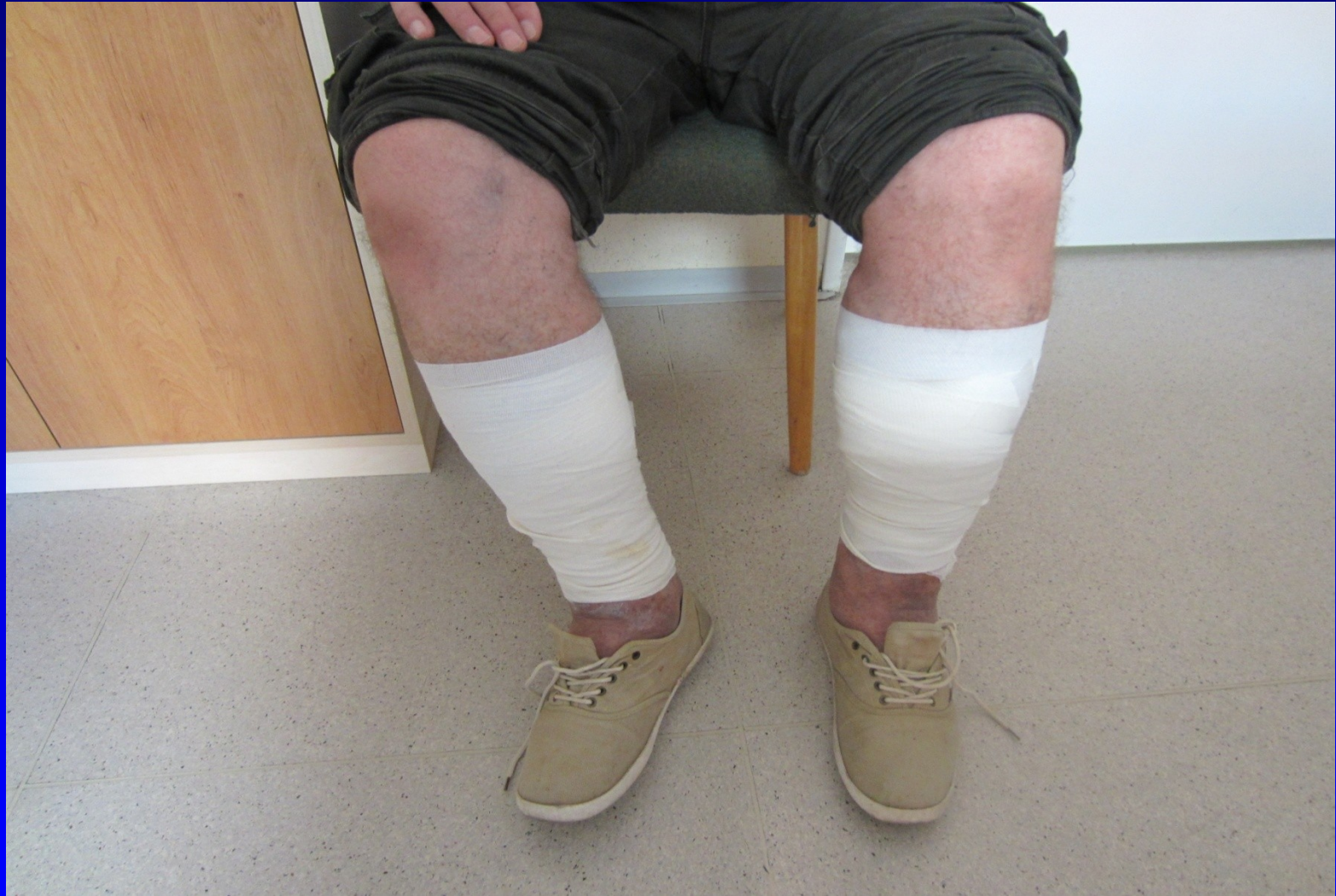

Úskalí vícevrstevné komprese

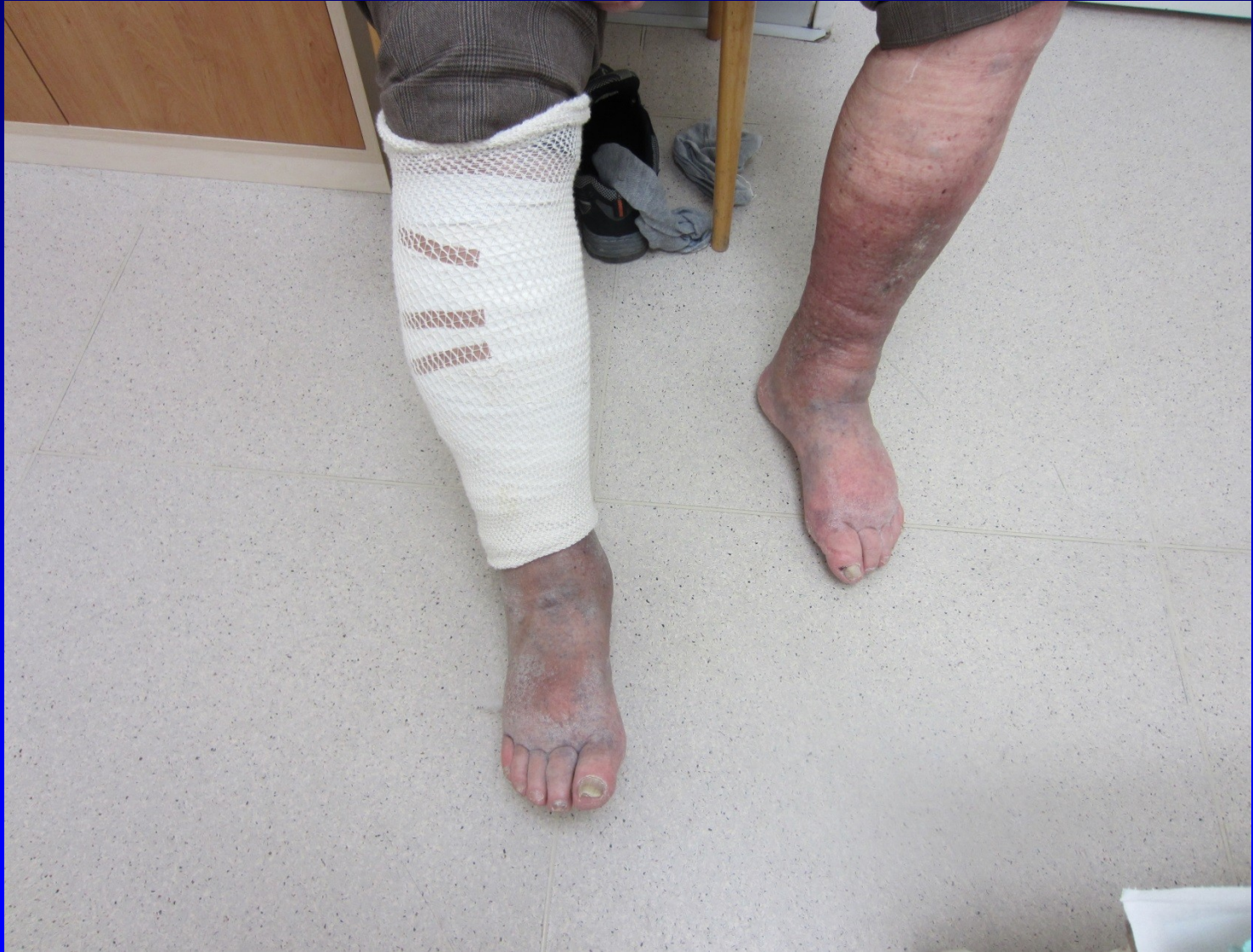- základní léčba žilních bércových vředů
- více než 50% pacientů ji aplikuje špatně

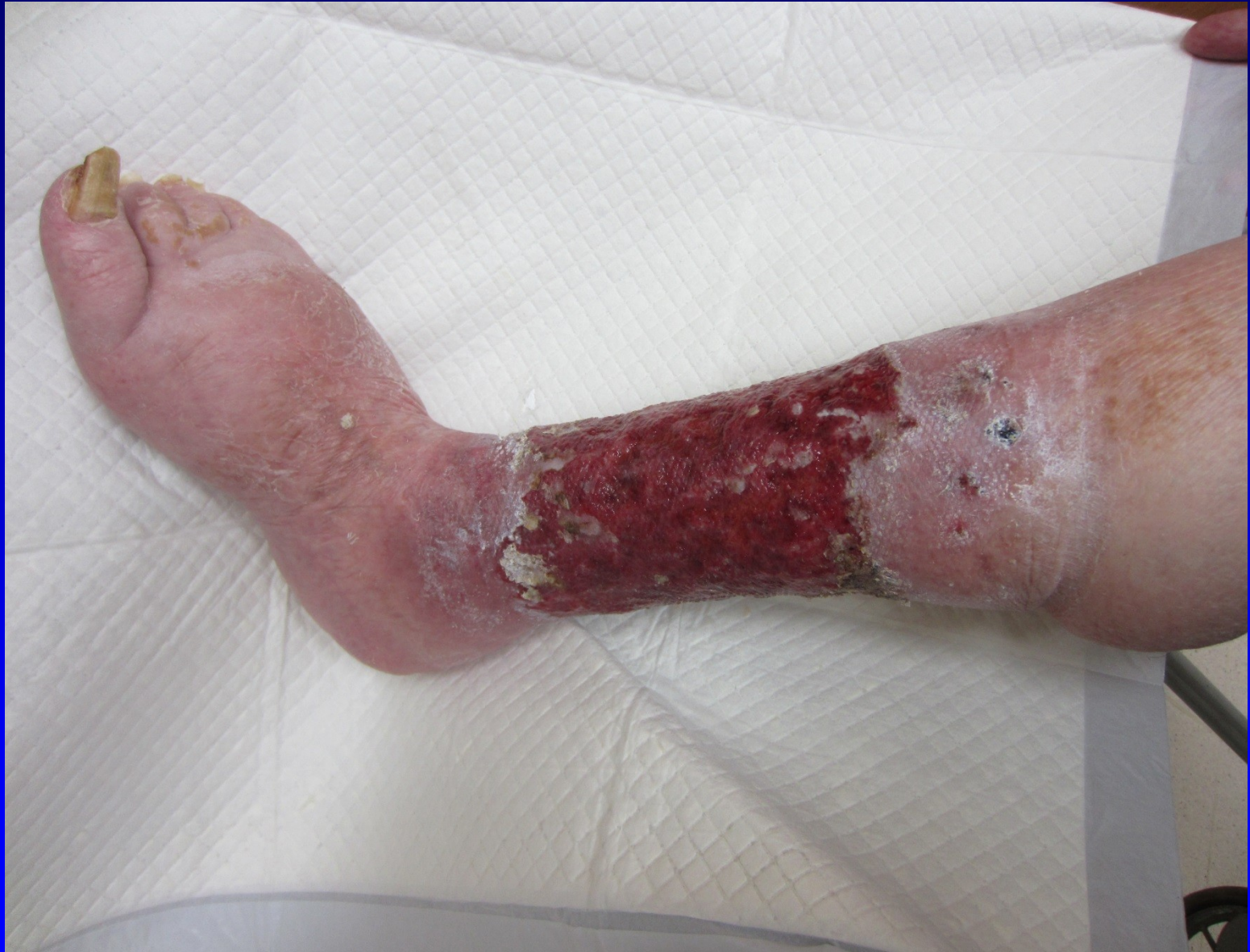




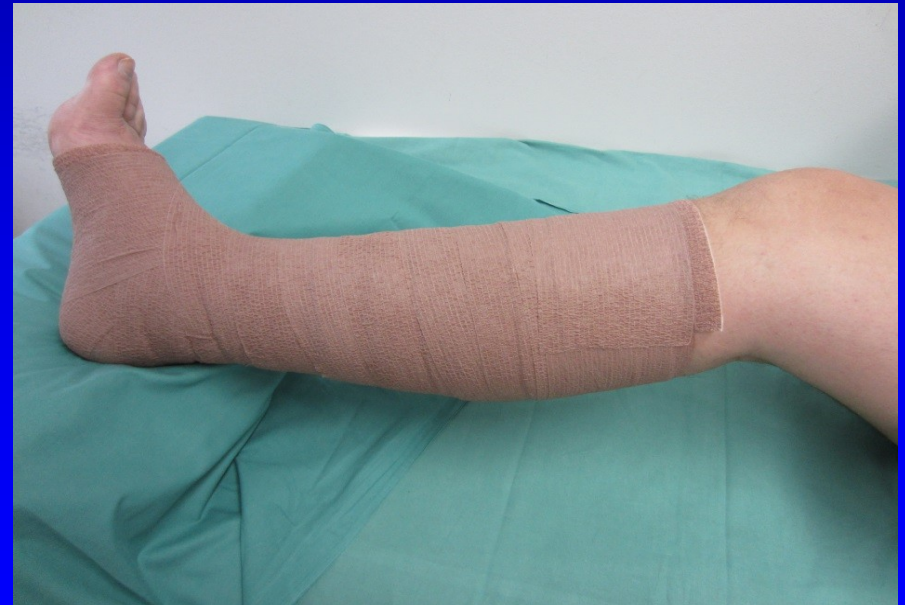






2. Kompresivní systémy



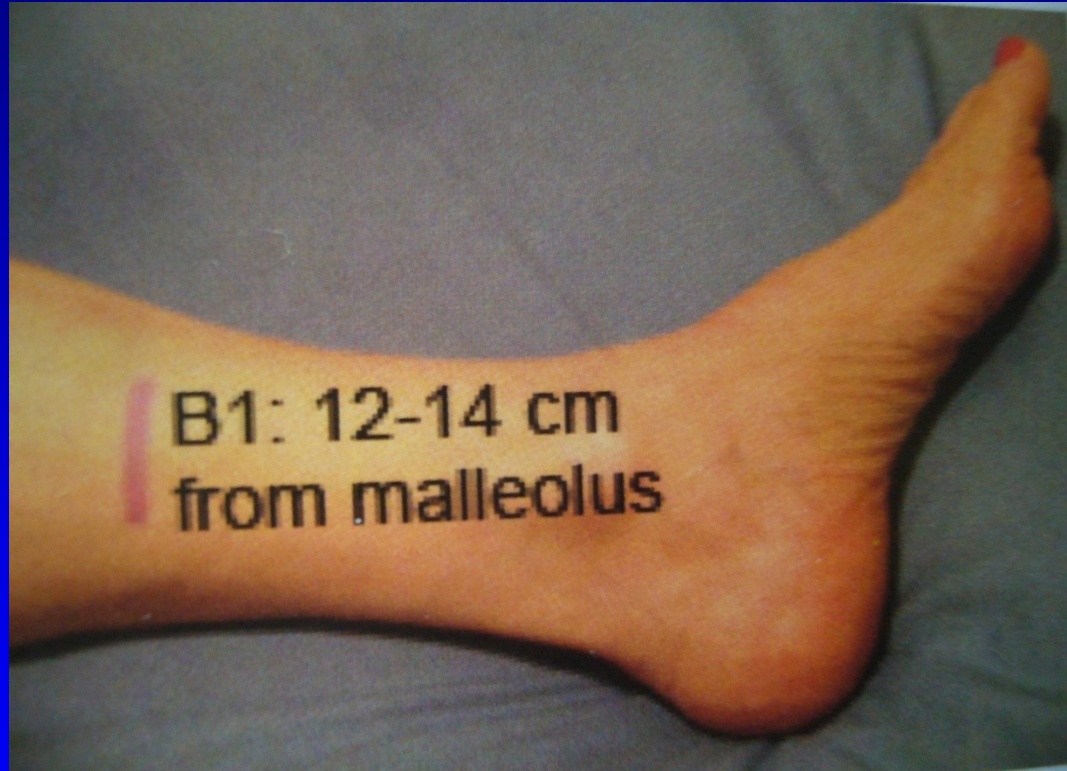
Kompresivní systémy

- 4 základní vlastnosti : **P-LA-C-E**
- **Pressure (tlak pod bandáží)**
- **LA**yers (vrstvy)
- **C**omponents (součásti)
- **E**lastic properties (elastické vlastnosti)

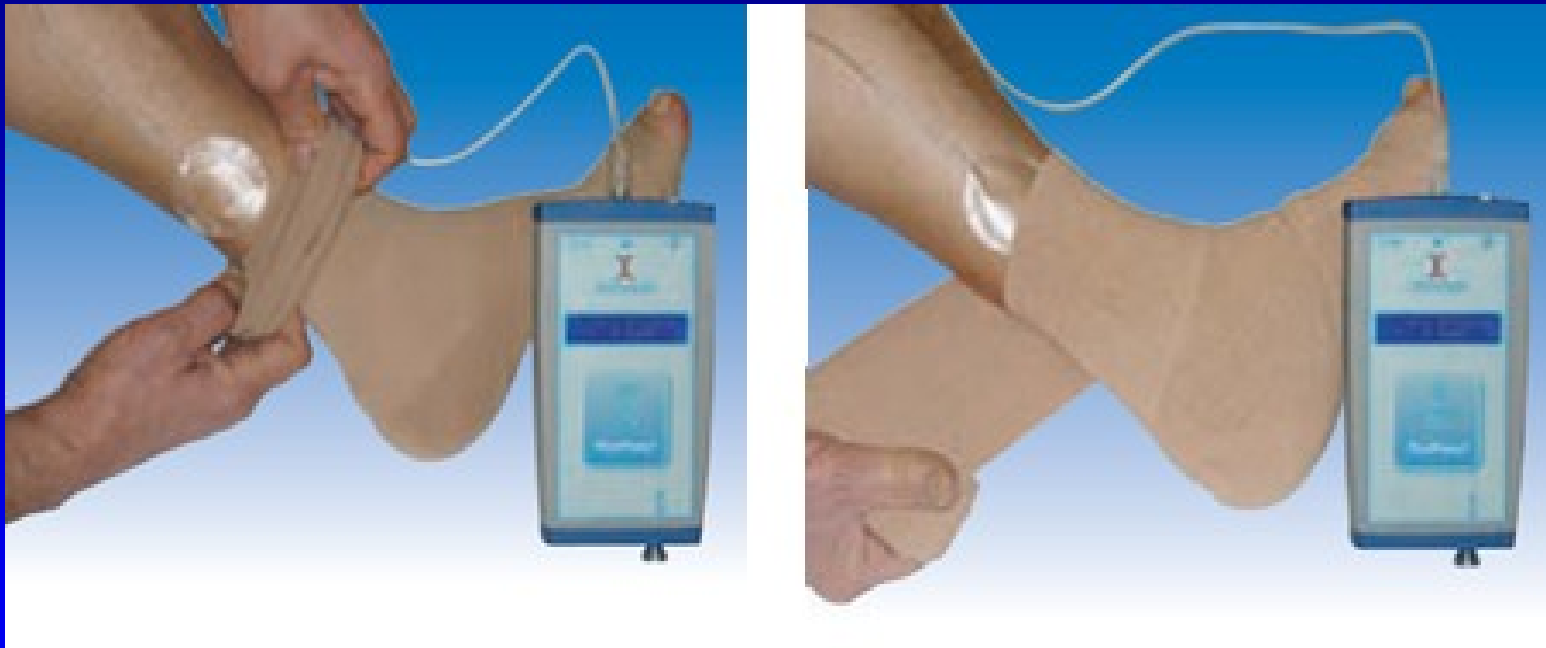- **inteligentní komprese**

P - pressure

- tlak pod bandáží
- míra aplikované komprese
- měří se v bodě B1
- měřicí systémy



Picopress

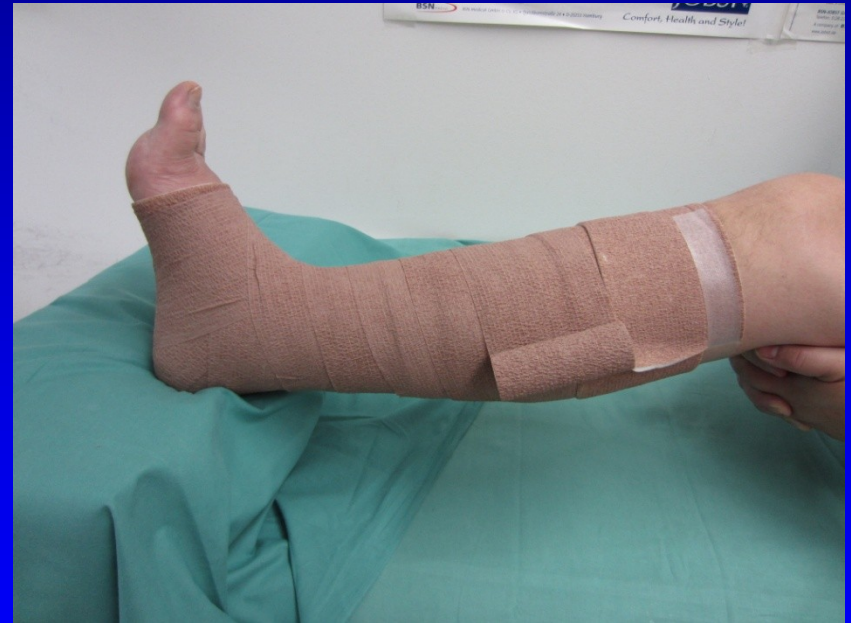
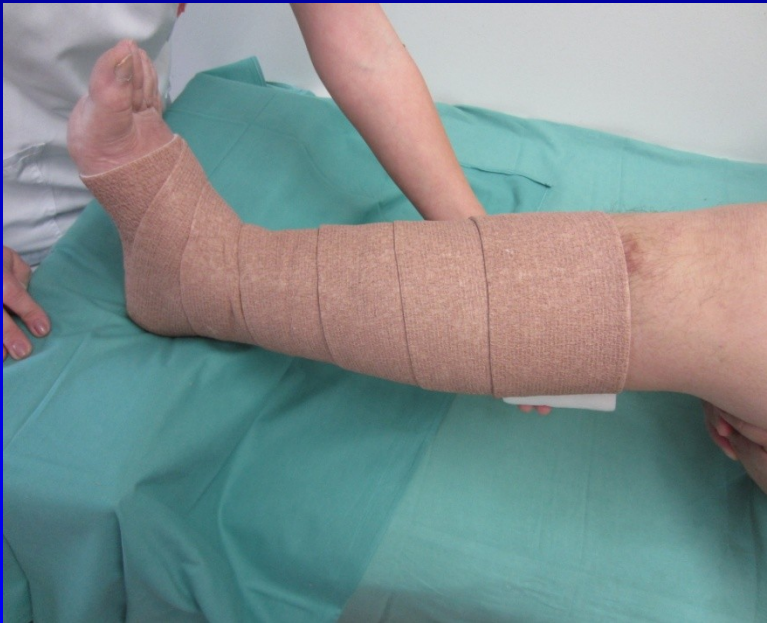
Kompresa

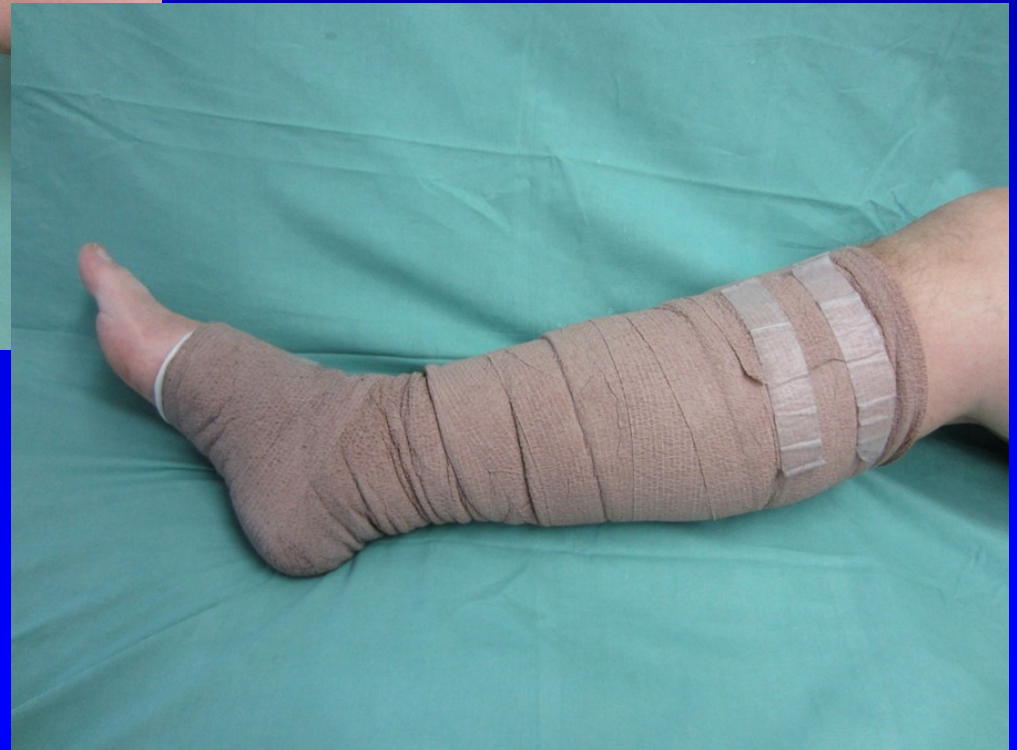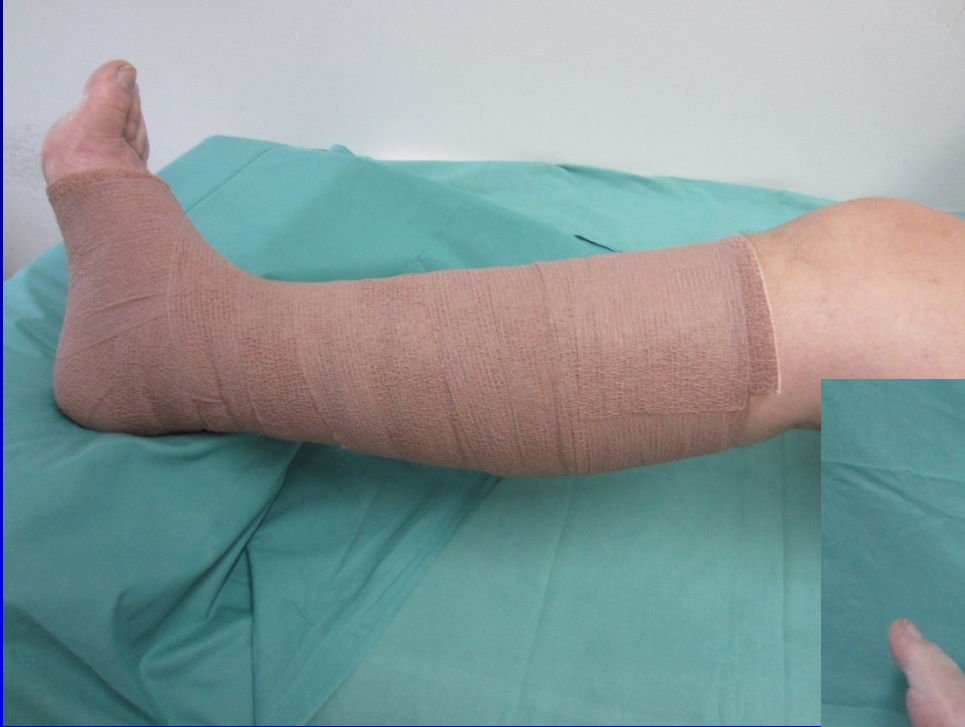- **mírná** : pod 20 mm Hg
- **střední**: 20 - **40 mm Hg**
- **silná**: **40 mm Hg** - 60 mm Hg
- **velmi silná**: nad 60 mm Hg

Kompresivní systémy

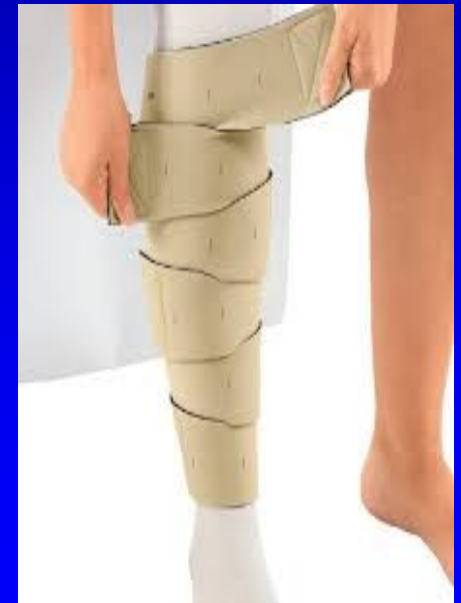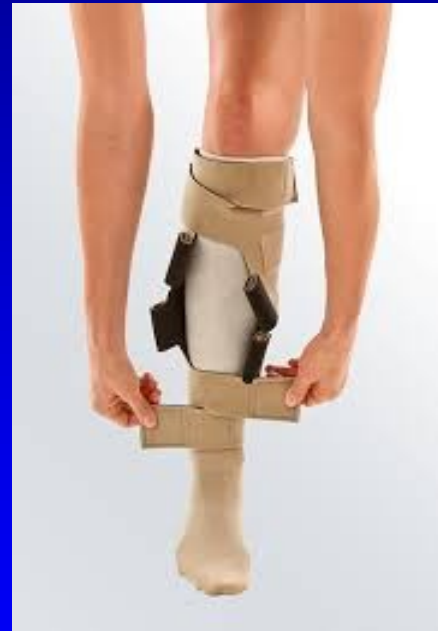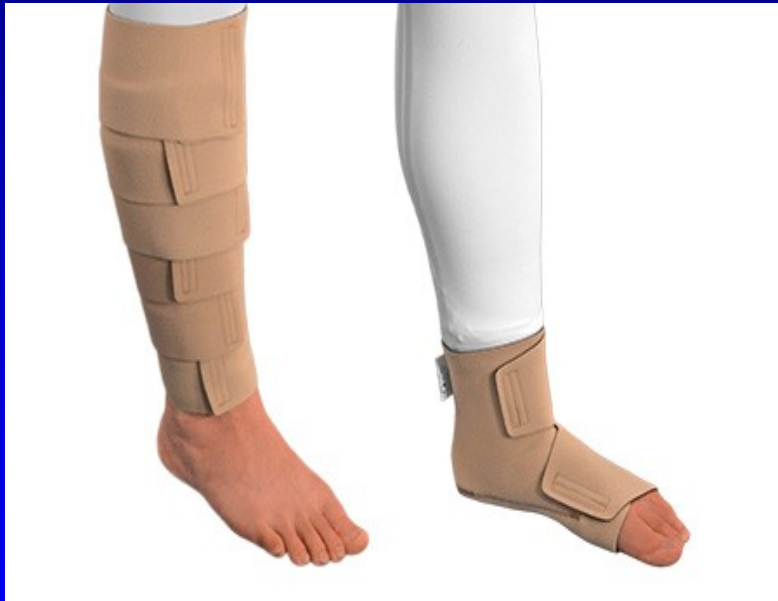- 3M Coban dvouvrstevný kompresivní systém



Kompresivní systémy

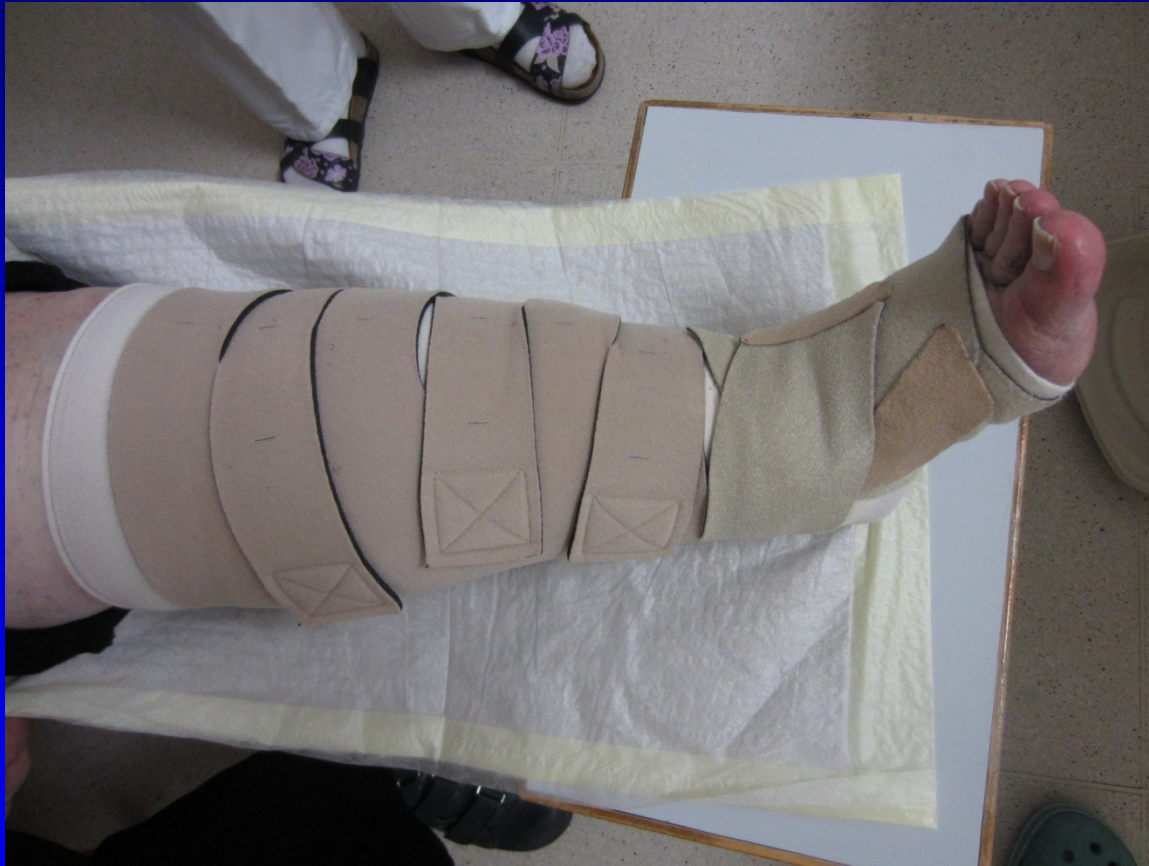

3. Kompresivní pomůcky

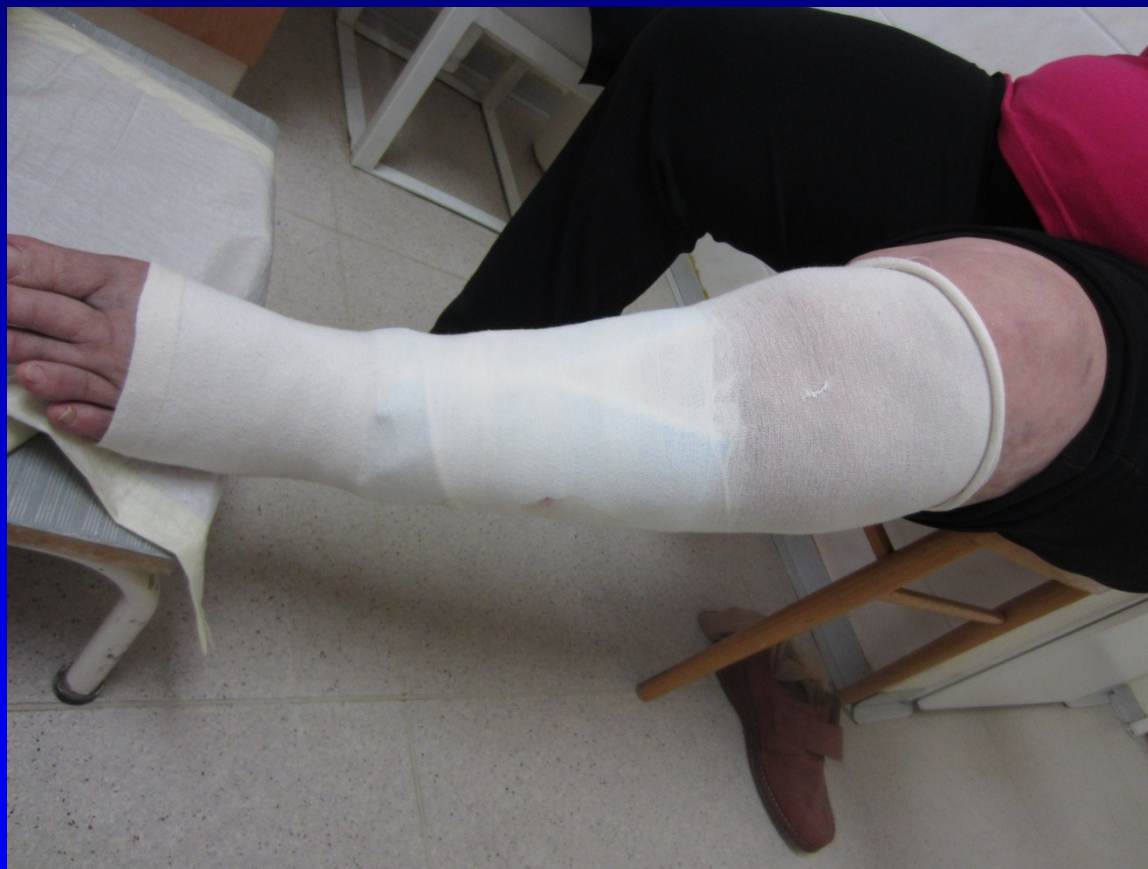

Partsch H. reliable self-application of short stretch leg compression: Pressure measurements under self-applied, adjustable compression wraps. Phlebology 2019;34:208-213.

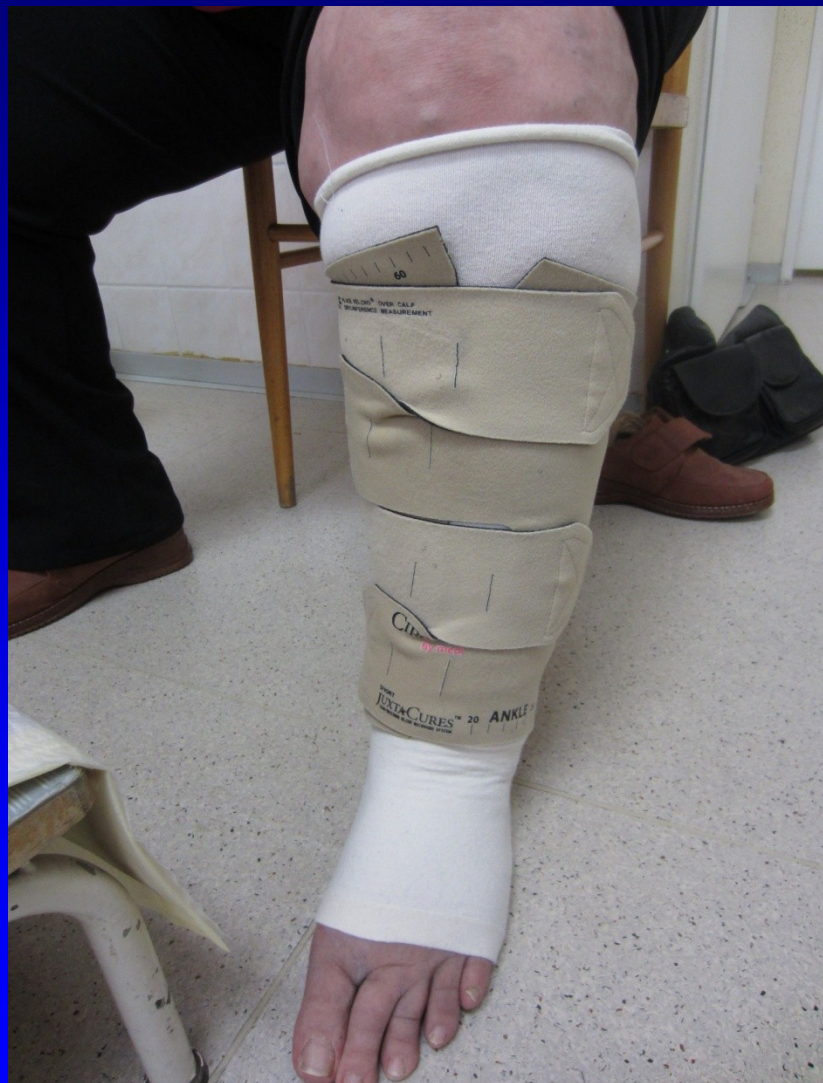Circaid



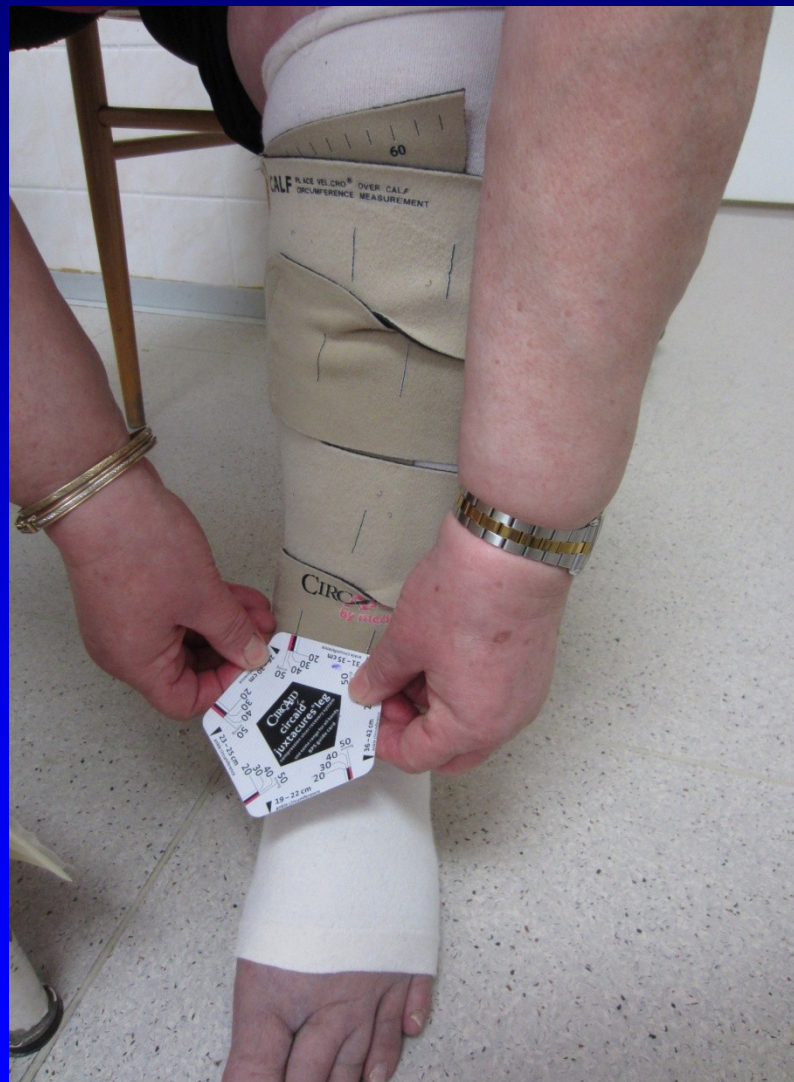Circaid



Circaid



Circaid



Circaid



Circaid

- **zajištěn adekvátní tlak pod bandáží**
- jednoduchá aplikace pacientem
- možnost upravení při poklesu tlaku
- opakované použití
- zlepšení compliance pacienta
- zlepšení kvality života

Mosti G et al. Adjustable compression wrap devices are cheaper and more effective than inelastic bandages for venous leg ulcer healing. A multicentric Italian Randomized Clinical Experience. Phlebology 2019;0:1-10.

4. Kompresivní punčochy pro bércové vředy

- systém 2 punčoch
- spodní punčocha – pár –
- horní punčocha – tlak 20
- výsledný tlak **40 mm Hg**



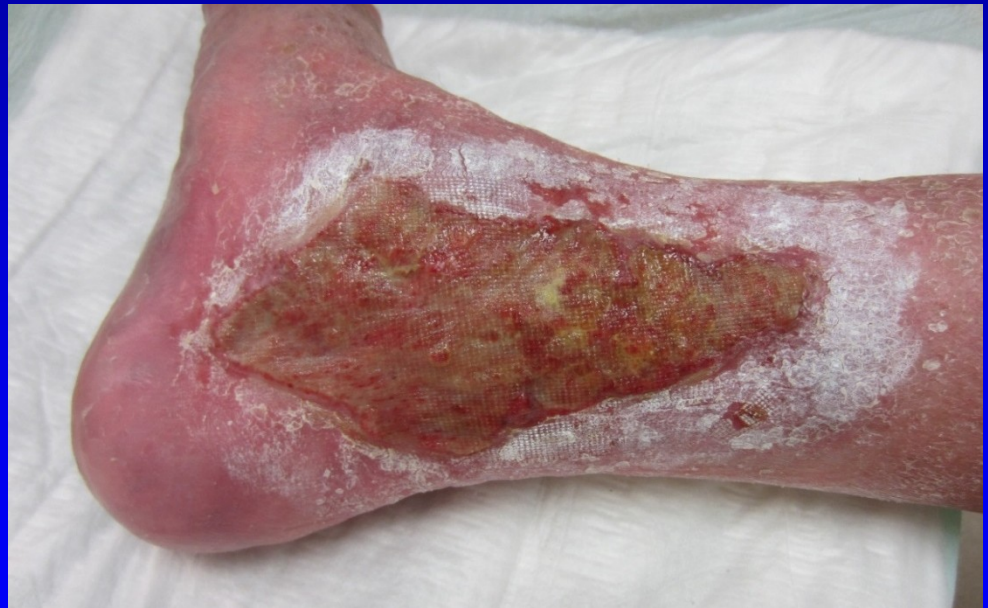Kontraindikace komprese

- pokročilé postižení tepenného systému – ABPI pod 0,5
- akutní erysipel
- akutní mokvající ekzém
- dekompenzovaná ICHS
- relativní KI - dekompenzovaná hypertenze
- vážnější arytmie

Farmakologická terapie

- 1. mikronizovaná purifikovaná flavonoidní frakce
- 2. pentoxifylin
- 3. sulodexid

- grade A



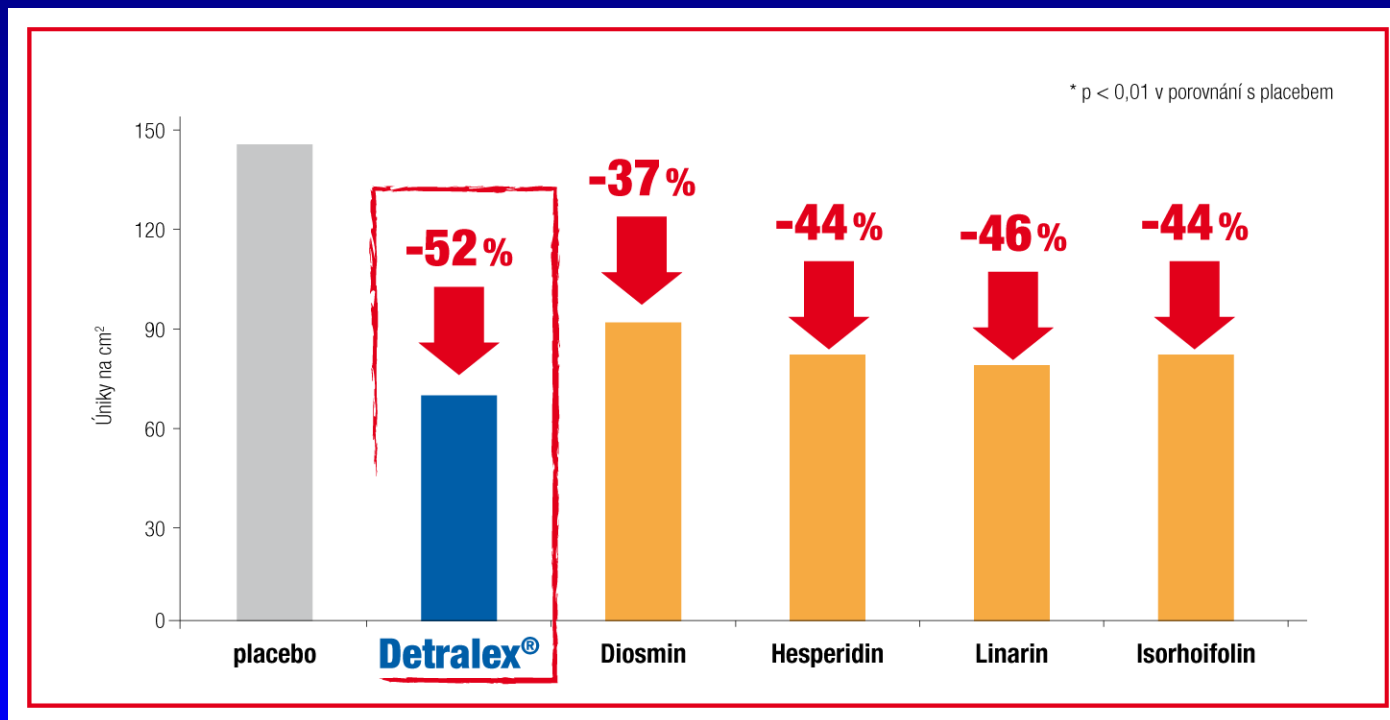
Management of chronic venous disorders of the lower limbs. Guidelines according to scientific evidence. International Angiology 2018;37(3)

Cochceri S, Bignamini AA. Pharmacological adjuncts for chronic venous ulcer healing. Phlebology 2016;31:366-7.

1. Mikronizovaná purifikovaná flavonoidní frakce (MPFF)

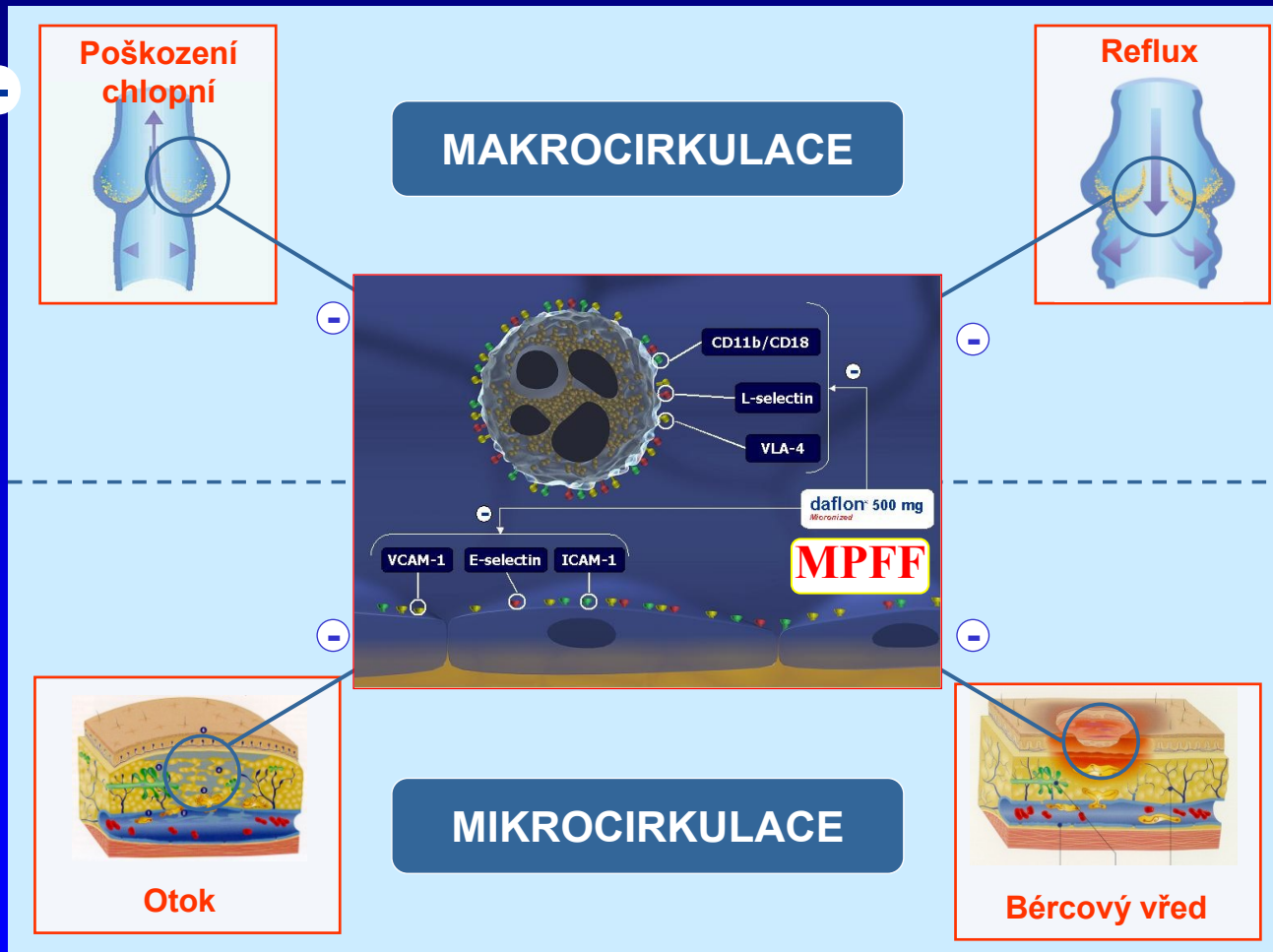
- **venoaktivní lék**
- složení:
 - **diosmin** (450 mg)
 - **hesperidinová frakce** (50 mg) - synergicky působící flavonoidy: hesperidin
 - isorhoifolin
 - linarin
 - diosmetin

Každá frakce přispívá k účinnosti

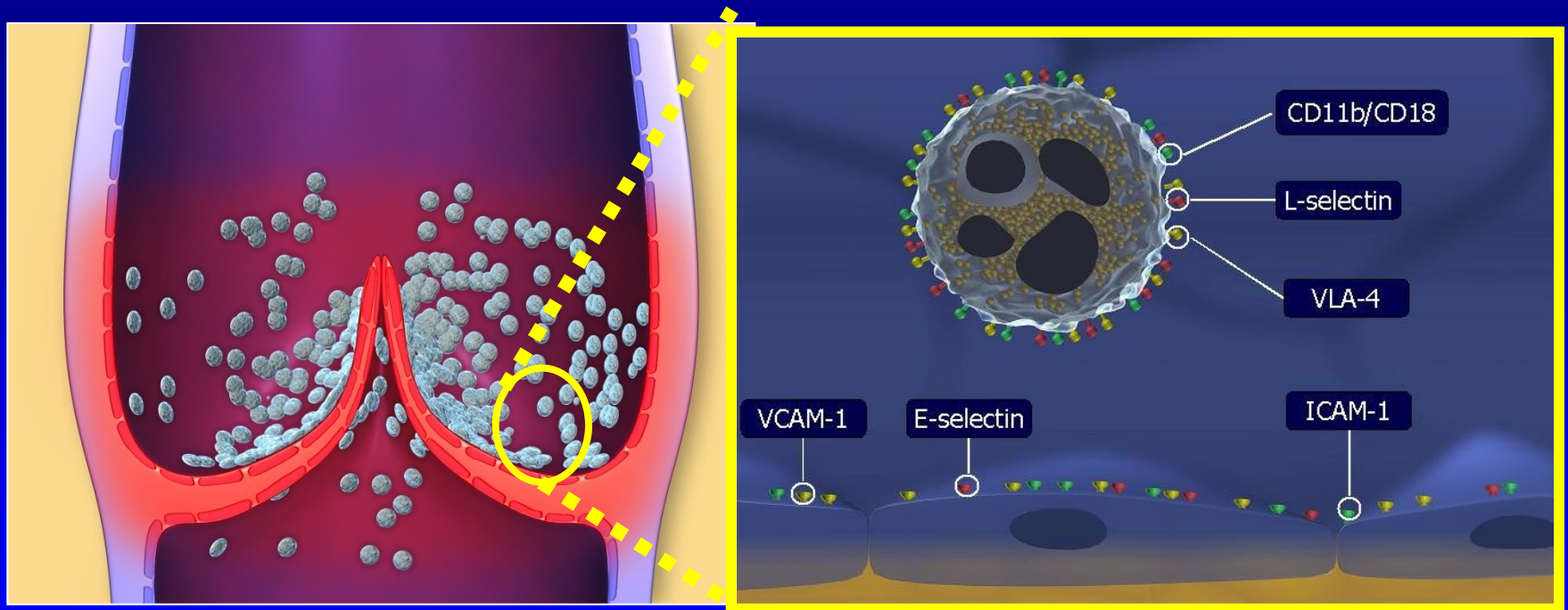


Paysant J, Sansilvestri-Morel P, Bouskela E, Verbeuren TJ. Different flavonoids present in the micronized purified flavonoid fraction (Daflon 500 mg) contribute to its anti-hyperpermeability effect in the hamster cheek pouch circulation. Int Angiol. 2008; 27:81-85. Experimentální studie.

Komplexní mechanismus účinku



MPFF – časná ochrana chlopní proti zánětu



MPFF redukuje expresi adhezivních molekul leukocyty a buňkami endotelu na úrovni makro i mikrocirkulace, a tím omezuje vznik zánětu

Mikronizovaná purifikovaná flavonoidní frakce (MPFF)

- indikována pro všechna stadia CVD
- jako jediný VAD doporučován u léčby žilních bércových vředů

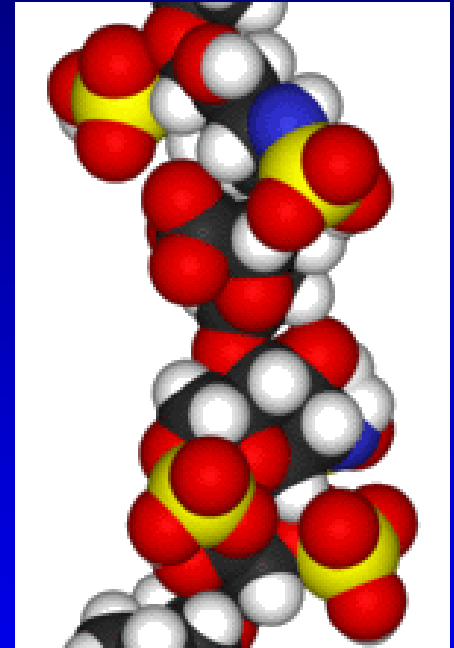


2. Pentoxifyllin

- derivát xantinu, pleiomorfní efekt
- inhibuje syntézu TNF-alpha a leukotrienů
- protizánětlivý efekt
- inhibice agregace trombocytů
- inhibice aktivace neutrofilů
- snížení viskozity krve - zlepšení mikrocirkulace

3. Sulodexid

- specifický glykosaminoglykan
- 2 složky:
 - 80% - heparinová frakce
 - 20% - dermatan sulfát



II. Ulcus cruris arteriosum

- 10% všech ulcerací
- příčina - ICH DKK
- vznik po malém traumatu - poranění při pedikúře, ragáda při interdigitální mykóze
- lokalizace: laterální a pretibiální strany bérců, dorzum nohy
- silně bolestivý
- menší, ostře ohraničený vřed, kráterovitý charakter

Ulcus cruris arteriosum

- vznik při kritické ischemii končetiny -
kotníkový tlak méně než 50-70 mm Hg -
lokalizace: dorzum nohy, prsty nohou, pata
- špatná prognoza, často vznik nekrozy,
časté amputace
- úleva od bolesti při svěšení končetiny, budí
se bolesti v noci

Terapie

- cévně-chirurgický postup – bez zlepšení prokrvení špatná prognóza hojení
- vazodilatancia, reologika
- cvičení (kolaterální oběh)
- úprava životosprávy (kouření, lipidy)
- prevence infekce!

Ulcus diabeticorum

- **Diabetická mikroangiopatie** - ukládání glykoproteinu v cévní stěně a ztluštění subendoteliální bazální membrány vede k okluzi malých cév (arterioly, kapiláry, venuly) a k ischemii tkáně
- drobné ulcerace na bérce s nekrotickou spodinou

Ulcus diabeticorum

- **Diabetická makroangiopatie** - postižení arterií DKK u diabetiků mnohem častější (20-40%)
- ulcerace nad zevním kotníkem, na ventrální či laterální straně bérce, na dorzu nohy, distální články prstů

Ulcus diabeticorum

- **Diabetická neuropatie** - postižení senzorických, motorických i autonomních vláken
- lokalizace - ploska, baze I. nebo V. metatarzu, pata
- hluboký defekt s podminovanými okraji, v okolí hyperkeratoza, vřed často zasahuje ke kosti, hrozí osteomyelitida

Ulcus diabeticorum

- Poškození senzorických vláken vede ke snížení citivosti - ulcus často diagnostikován pozdě
- „diabetická noha“

Terapie

- Kompenzace diabetu (insulinoterapie)
- prevence infekce (pozor na interdigitální mykózu)
- prevence působení tlaku na oblast vředu (ortopedická obuv)
- lokální terapie vředu

Terapie

- lokální terapie **okolí** vředu - odstranění hyperkeratóz (Retin, kys.salicylová, krémy s 20% ureou)
- zvýšené množství rohoviny - otlaky, hyperkeratózy - ragáda - vřed, infekce(erysipel)

Ulcus hypertonicum Martorell

- 1 okrouhlý vřed na laterální či ventrální straně bérce
- silně bolestivý
- hypertenze
- ženy nad 60 let věku

III. Ulcerace jiné etiologie

- a) traumatické
- b) infekční
- c) neoplastické
- d) ulcerace při autoimunitních chorobách
- e) ulcerace při metabolických poruchách

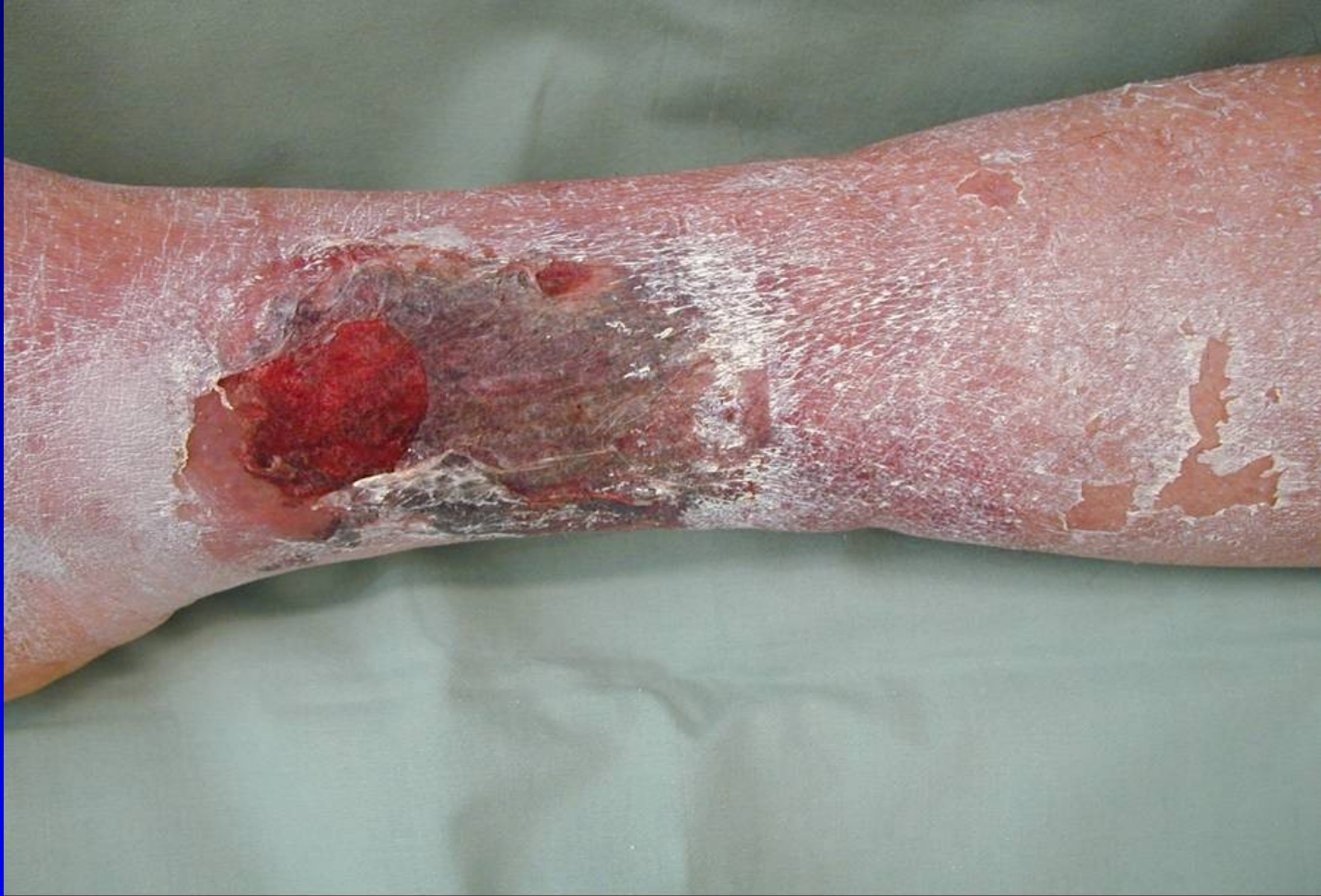a) **Ulcus cruris traumaticum**

- **fyzikální** poškození - mechanické, termické, aktinické
- **chemické** poškození - kyseliny, louhy, léky
- **arteficiální** poškození

b) **Ulcus cruris infectiosum**

- **pyogenní - erysipel**, ecthyma
- **aktinomykóza** -ulcerace v oblasti prknovitého infiltrátu, vyšetření hnisu - aktinomycety ve tvaru drúz
- **leishmaniasis cutis** - exulcerované infiltráty, povleklá spodina, pobyt v tropech
- **osteomyelitis** - píštěle s hnisavou sekrecí, RTG bérce

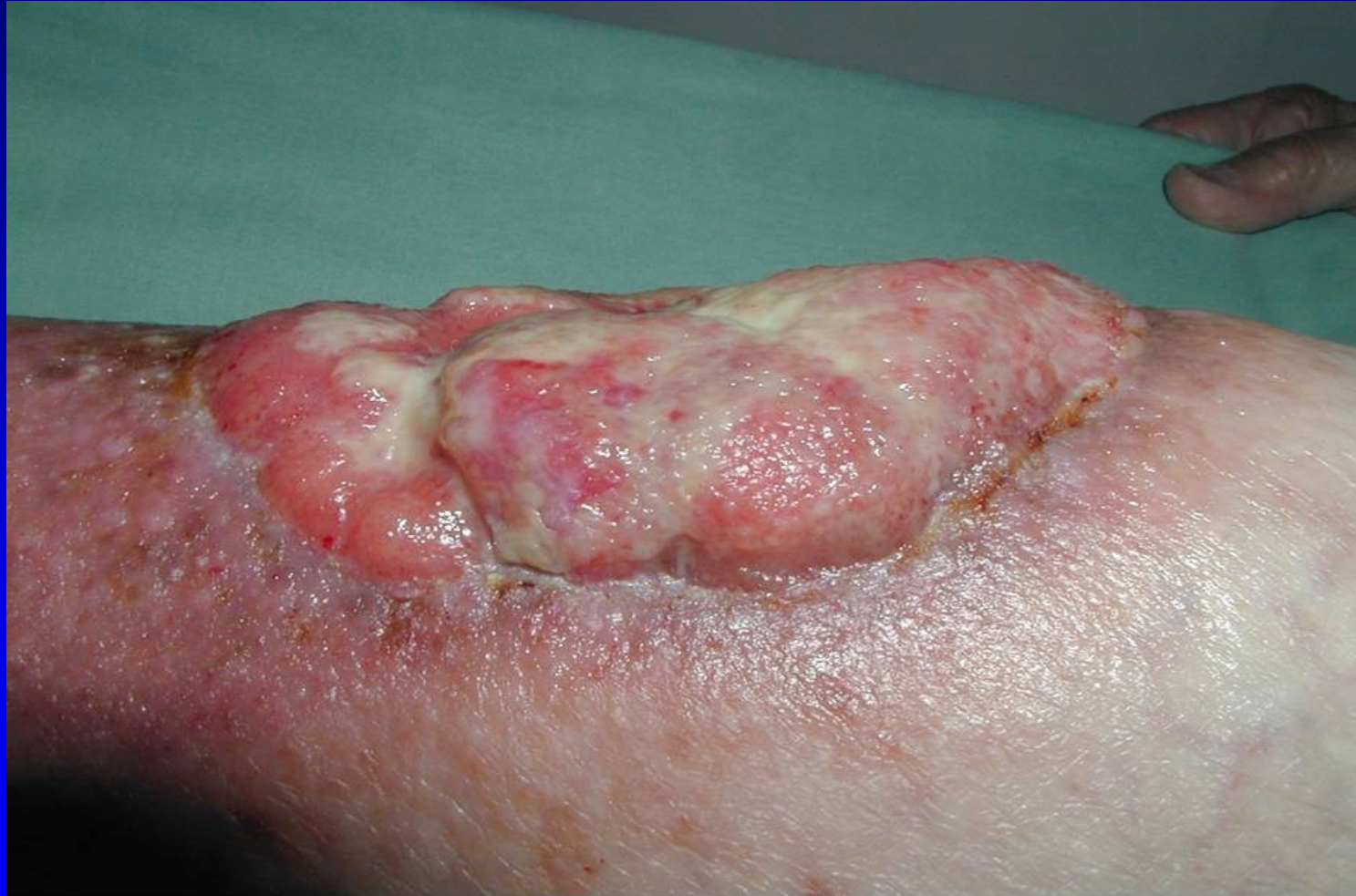Bulozní erysipel



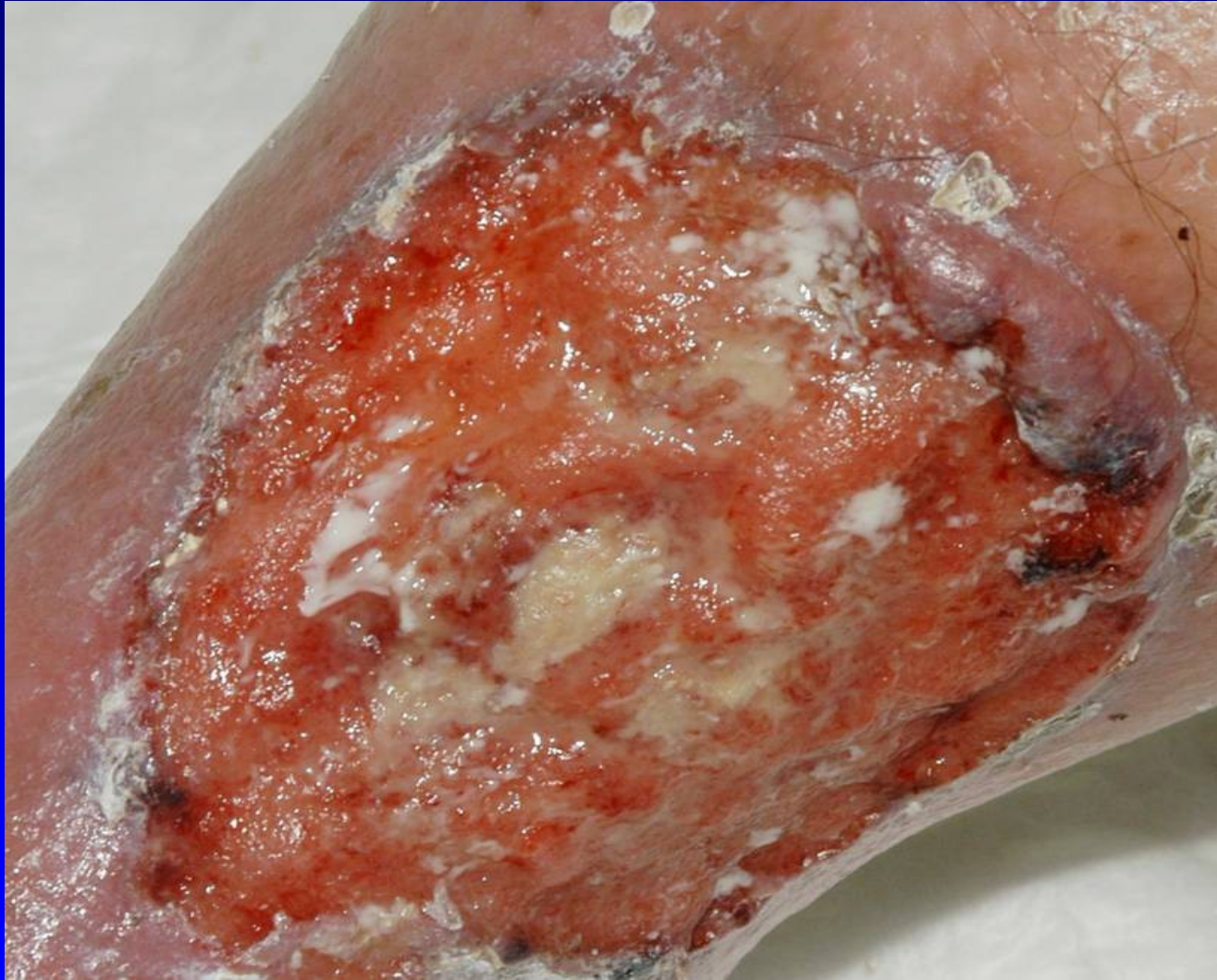c) **Ulcus cruris neoplasticum**

- epiteliální tumory -bazaliom,spinaliom
- maligní melanom
- maligní lymfomy (mycosis fungoides,B-lymfom)
- leukemie (akutní,chronická)
- sarcoma Kaposi
- metastázy karcinomů
- nutná prob.excize a histologická verifikace

Bazaliom

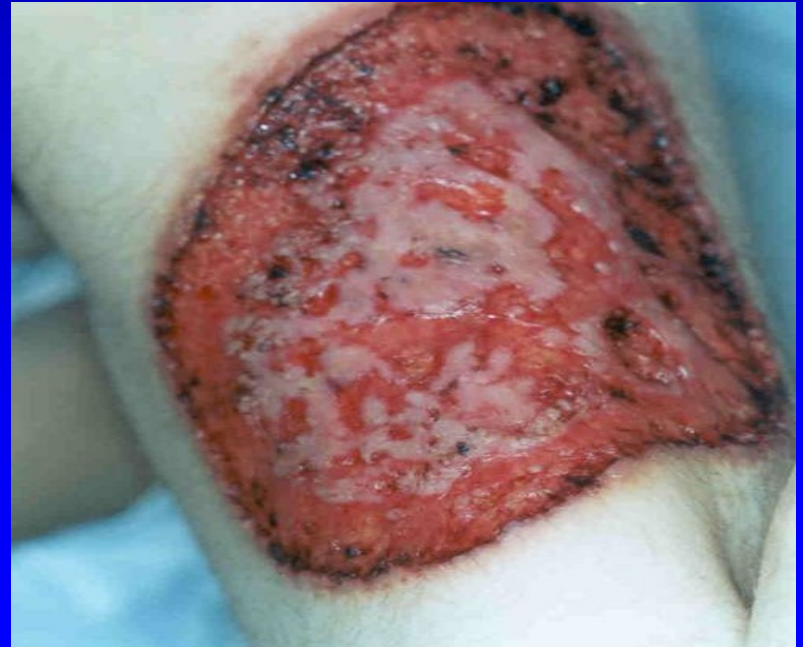

Spinaliom



d) Ulcerace při autoimunitních chorobách

- systémový lupus erythematoses
- revmatoidní artritida
- difuzní sklerodermie
- polyarteriitis nodosa
- pyoderma gangrenosum



e) **Ulcerace při metabolických poruchách**

- **diabetes mellitus** – makroangiopatie
mikroangiopatie
polyneuropatie
- **amyloidóza**
- **arthritis uratica**
- **kalcifylaxe**

Ulcus diabeticorum

- **diabetická mikroangiopatie** - ukládání glykoproteinu v cévní stěně a ztluštění subendoteliální bazální membrány vede k okluzi malých cév (arterioly, kapiláry, venuly) a k ischemii tkáně
- drobné ulcerace na bázi s nekrotickou spodinou

Ulcus diabeticorum

- **diabetická makroangiopatie** - postižení arterií DKK u diabetiků mnohem častější (20-40%)
- ulcerace nad zevním kotníkem, na ventrální či laterální straně bérce, na dorzu nohy, distální články prstů

Ulcus diabeticorum

- **diabetická neuropatie** - postižení senzorických, motorických i autonomních vláken
- lokalizace - ploska, baze I. nebo V. metatarzu, pata
- hluboký defekt s podminovanými okraji, v okolí hyperkeratoza, vřed často zasahuje ke kosti, hrozí osteomyelitida

Ulcus diabeticorum

- poškození senzoričkých vláken vede ke snížení citivosti - ulcus často diagnostikován pozdě
- **„diabetická noha“**

Terapie

- kompenzace diabetu (insulinoterapie)
- prevence infekce (pozor na interdigitální mykózu)
- prevence působení tlaku na oblast vředu (ortopedická obuv)
- lokální terapie vředu

Terapie

- lokální terapie **okolí** vředu - odstranění hyperkeratóz (Retin, kys.salicylová, krémy s 20% ureou)
- zvýšené množství rohoviny - otlaky, hyperkeratózy - ragáda - vřed, infekce(erysipel)