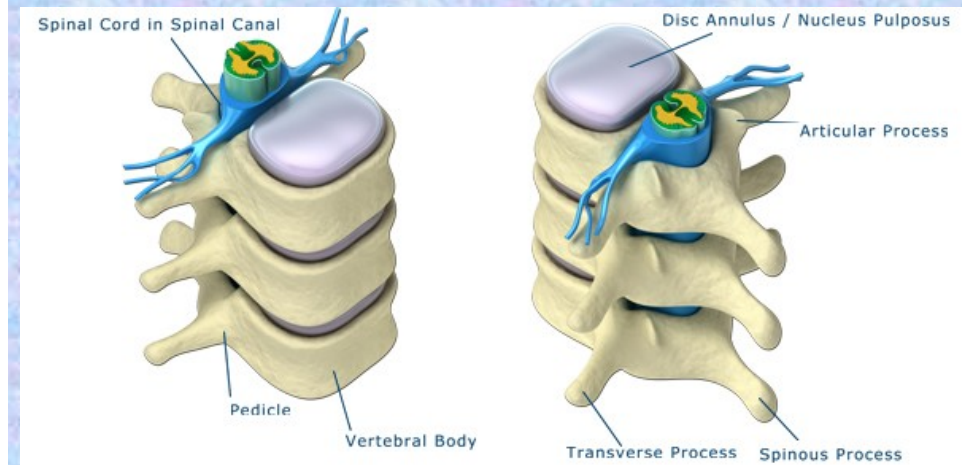
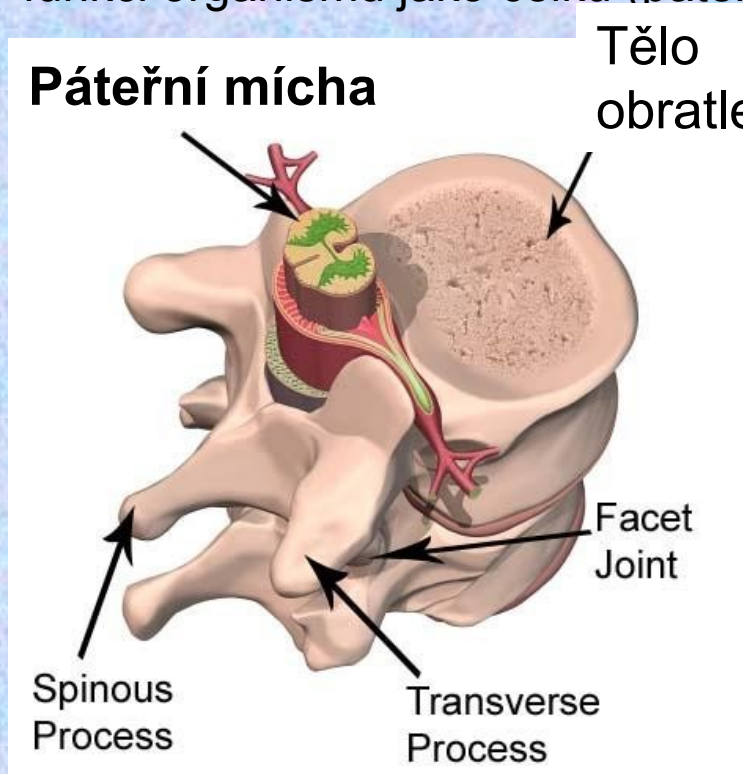


# Opakování

páteřní mícha - reflexy

# Funkce páteřní míchy

- fylogeneticky nejstarší
- funkce
  - „koridor“ pro přenos informací mezi mozkem a orgány
  - Nervové centrum pro zpracování míšních reflexů
- Reflexy zprostředkované páteřní míchou jsou regulované/modifikované nadřazenými (fylogeneticky mladšími) nervovými centry, aby lépe sloužily funkci organismu jako celku (páteřní mícha je podřízena mozku)



# Segmenty páteří míchy

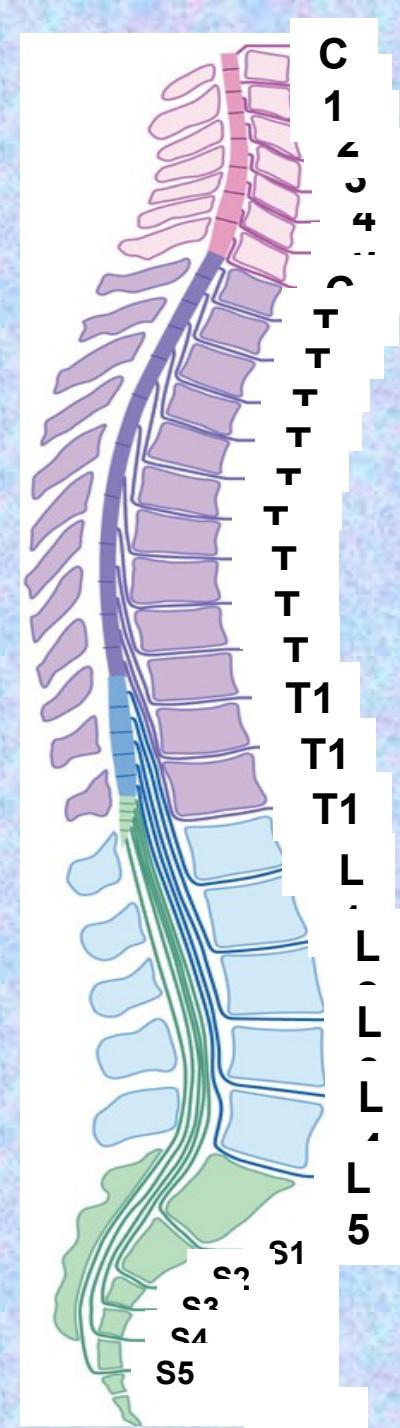
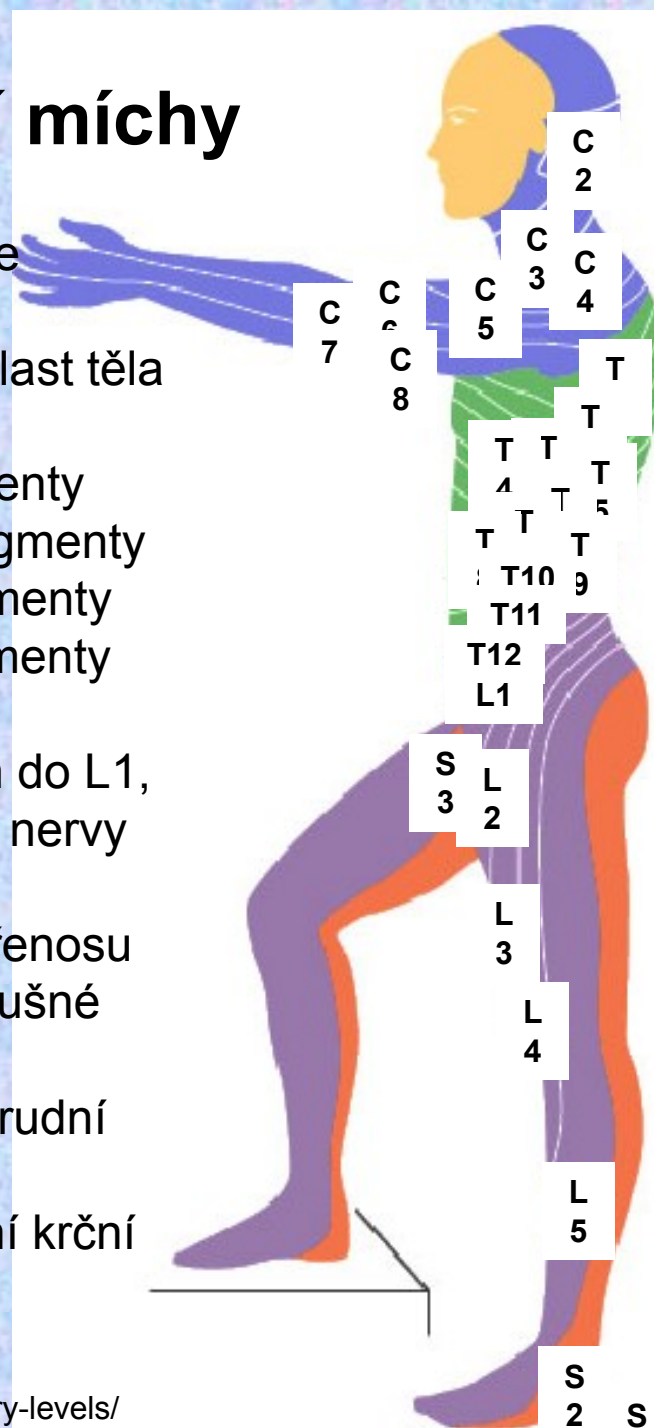
Z každého segmentu páteře vycházejí míšní nervy, které inervují příslušnou oblast těla

C – krční (cervikální) segmenty  
Th – hrudní (thorakální) segmenty  
L – bederní (lumbální) segmenty  
S – kostrční (sakrální) segmenty

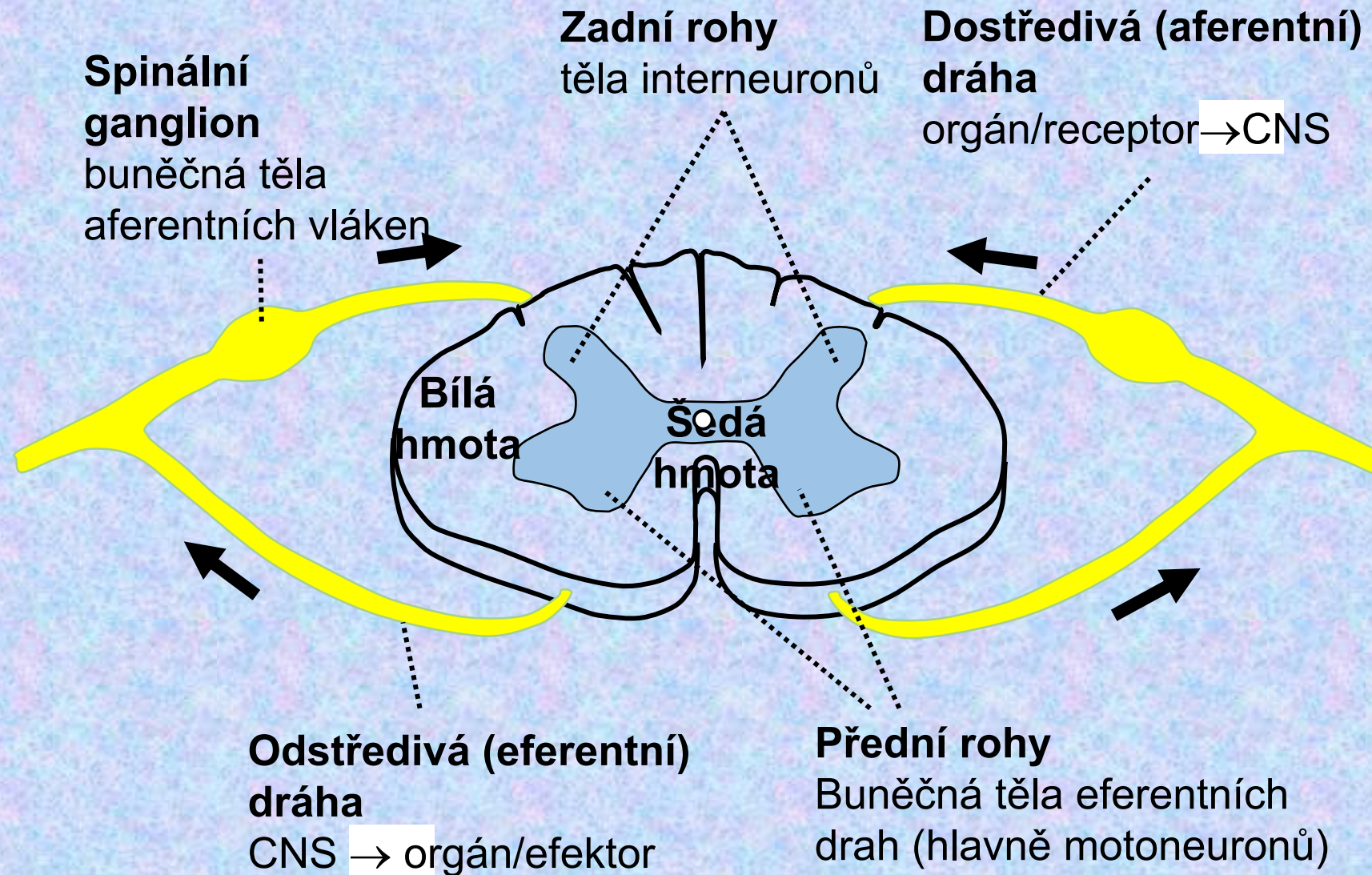
Páteřní mícha zasahuje jen do L1, níže pokračují pouze míšní nervy

Přerušení míchy – ztráta přenosu informace z mozku do příslušné části těla

- Paraplegie - přerušení hrudní části míchy
- Kvadruplegie – přerušení krční části míchy



# Stavba segmentu páteřní míchy



# Reflex

- Základní funkční jednotka činnosti CNS
- **Mimovolní, rychlá, stereotypní odpověď organismu na periferní podnět**
- **Reflexní oblouk** – soubor struktur zapojených do realizace reflexu
  - Receptor
  - Aferentní (dostředivá) nervová dráha
  - Reflexní centrum
  - Eferentní (odstředivá) nervová dráha
  - Efektor (výkonný orgán)
- **Reflexní centrum** – integrační centrum – interneurony a eferentní neuron přijímá informace nejen z receptoru, ale i z nadřazených center CNS
- Čím více interneuronů, tím má CNS větší možnosti modifikovat reflexní odpověď
- Reflexní oblouk je přesně anatomicky určený → diagnostika neurologických poranění

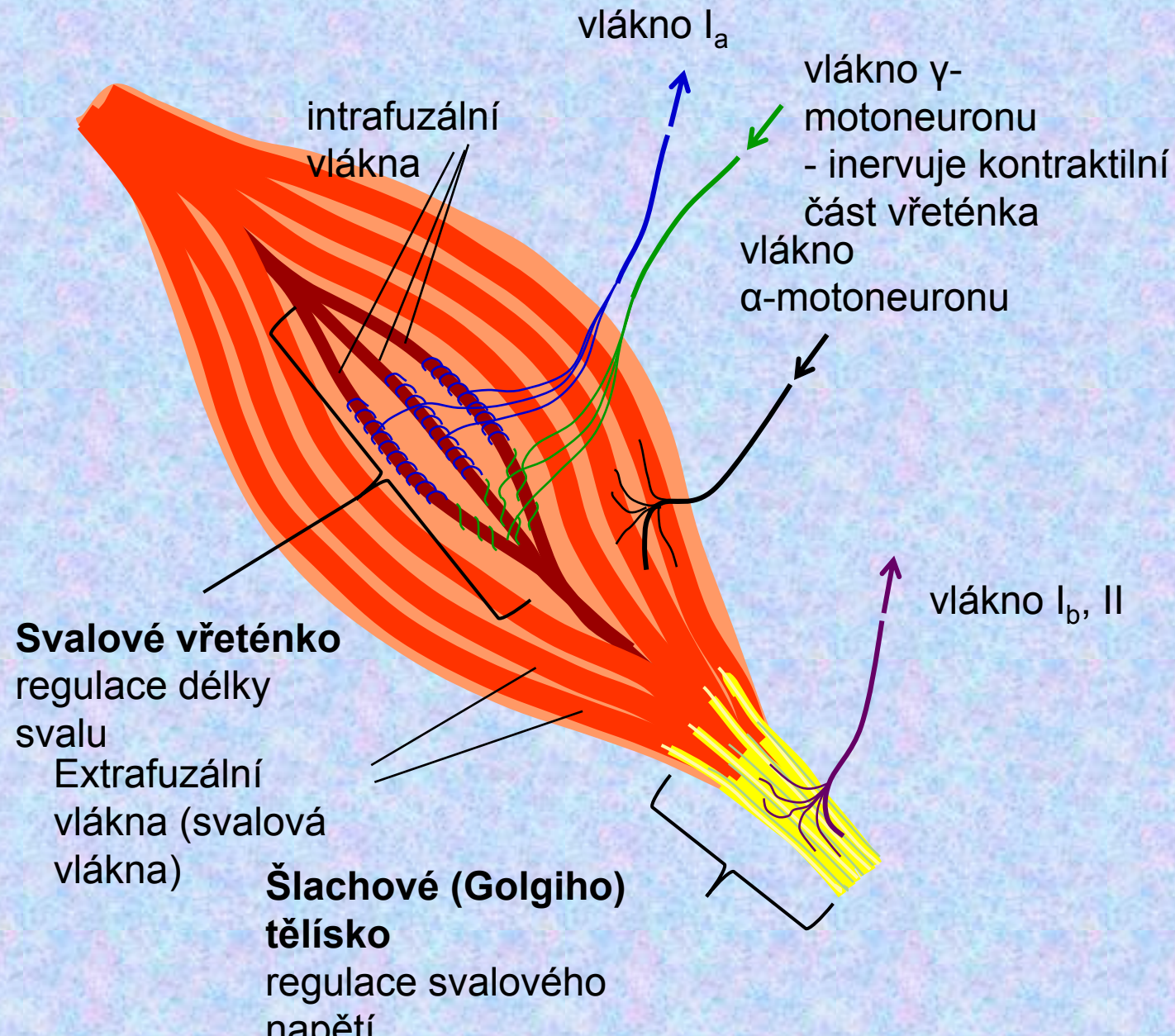
## Účel reflexů

- Ochrana - snížení intenzity podnětu, který představuje hrozící poškození tkáně (Např. reflexní odtažení ruky od rozpálených kamen vede ke snížení intenzity tepelného podnětu)
- Korekce na změnu (nechtěné protažení svalu vede k jeho zkrácení na žádanou délku)

# Klasifikace reflexů

- **Podle receptorů**
  - Proprioreceptorový – receptor je součástí efektorového orgánu (proprioreceptor – šlachové tělísko, svalové vřetenko, receptory v kloubech)
  - Exteroreceptorový – efektorový orgán je jinde než receptor, může být více efektorových orgánů (exterorecepce tlaku, bolesti, tepla,...)
  - Interoreceptorový (viscerální)
- **Podle efektorů**
  - Somatické
  - Autonomní (vegetativní)
- **Podle získání reflexu**
  - Vrozené – nepodmíněné
  - Získané – podmíněné
- **Podle toho, kde je centrum reflexu**
  - Centrální – centrum v CNS (mozek, mícha)
  - Extracentrální – centrum mimo CNS (gangliový, axonový reflex)
- **Podle počtu neuronů (počtu synapsí mezi aferentním a eferentním neuronem)**
  - Monosynaptické

# Proprioreceptory - Svalové vřeténko a Golgiho tělísko



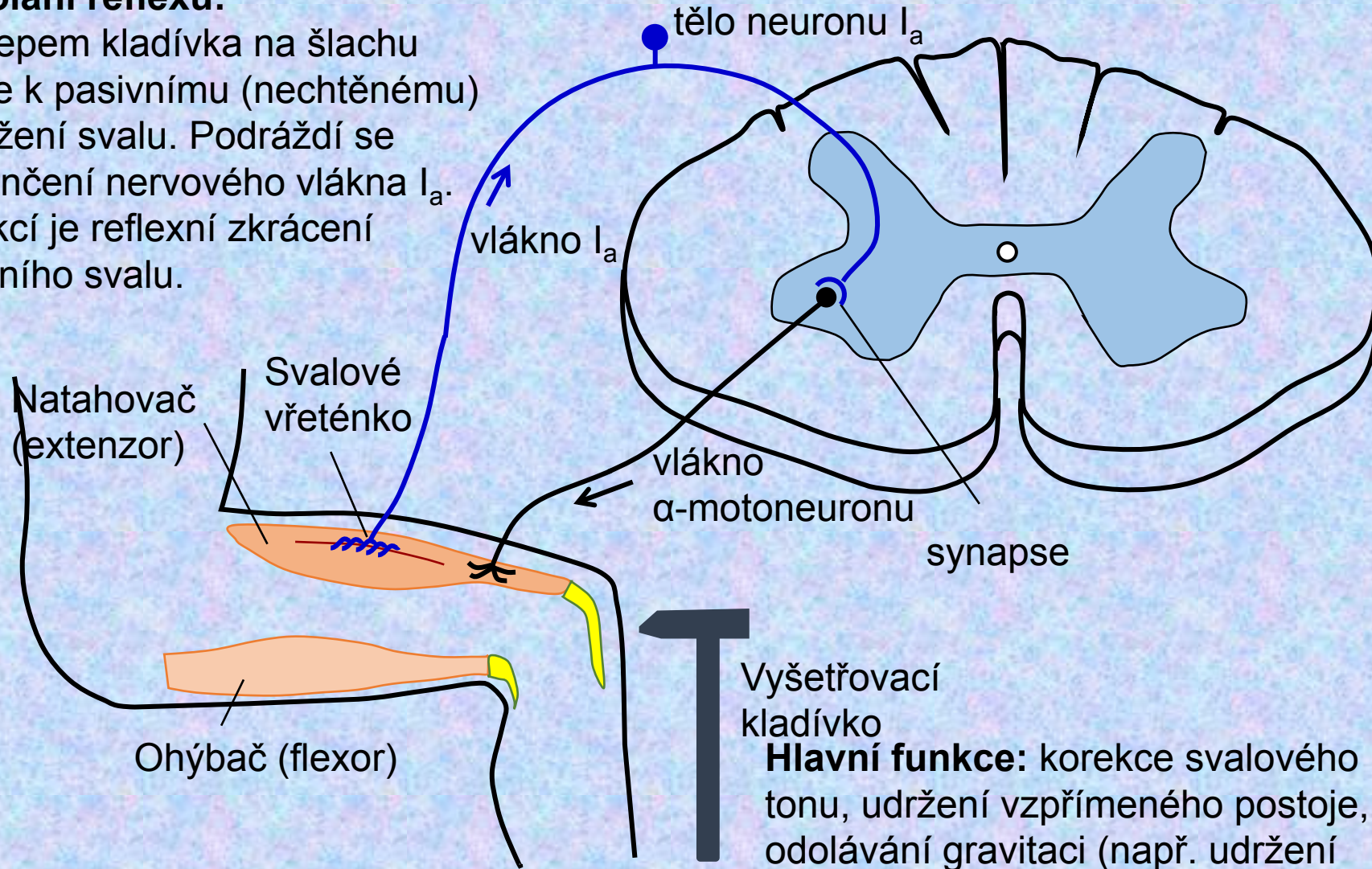
# Napínací reflex

(monosynaptický, proprioreceptivní)

## Regulace nechtěných změn délky svalu

### Vyvolání reflexu:

Poklepem kladívka na šlachu dojde k pasivnímu (nechtěnému) natažení svalu. Podráždí se zakončení nervového vlákna  $I_a$ . Reakcí je reflexní zkrácení vlastního svalu.



Vyšetřovací kladívko

**Hlavní funkce:** korekce svalového tonu, udržení vzpřímeného postoje, odolávání gravitaci (např. udržení polohy brady)

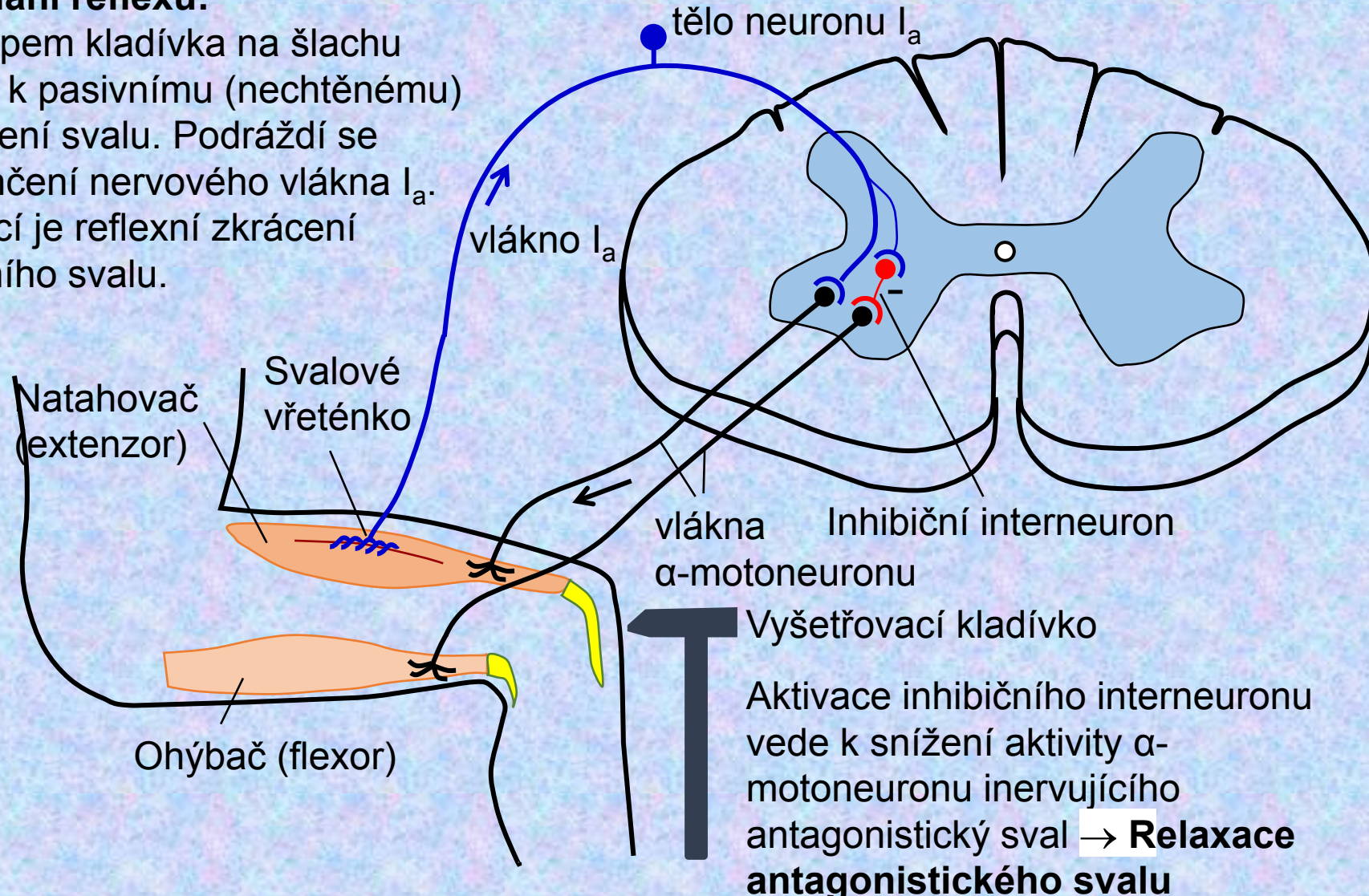


# Napínací reflex

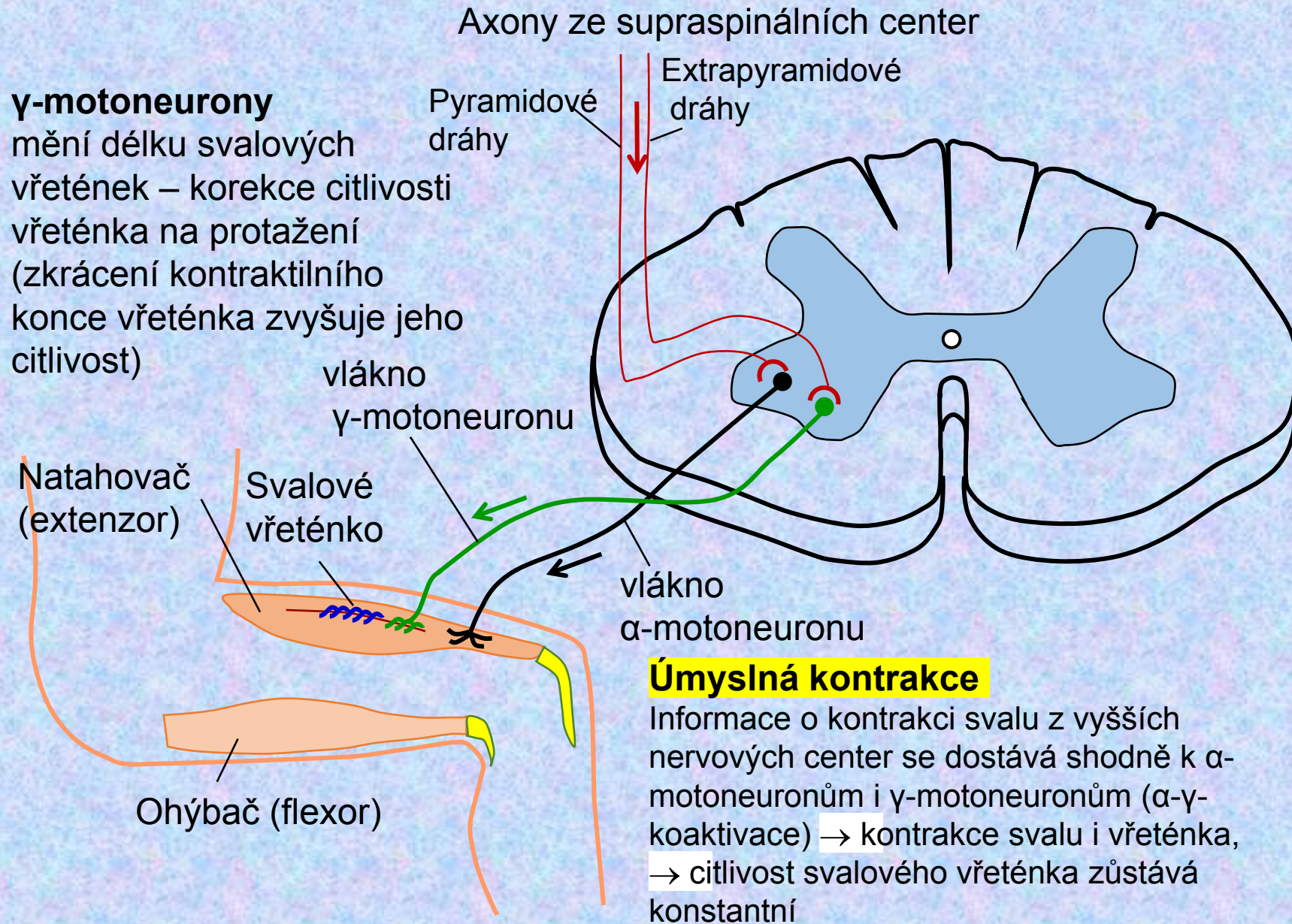
## Regulace nechtěných změn délky svalu

### Vyvolání reflexu:

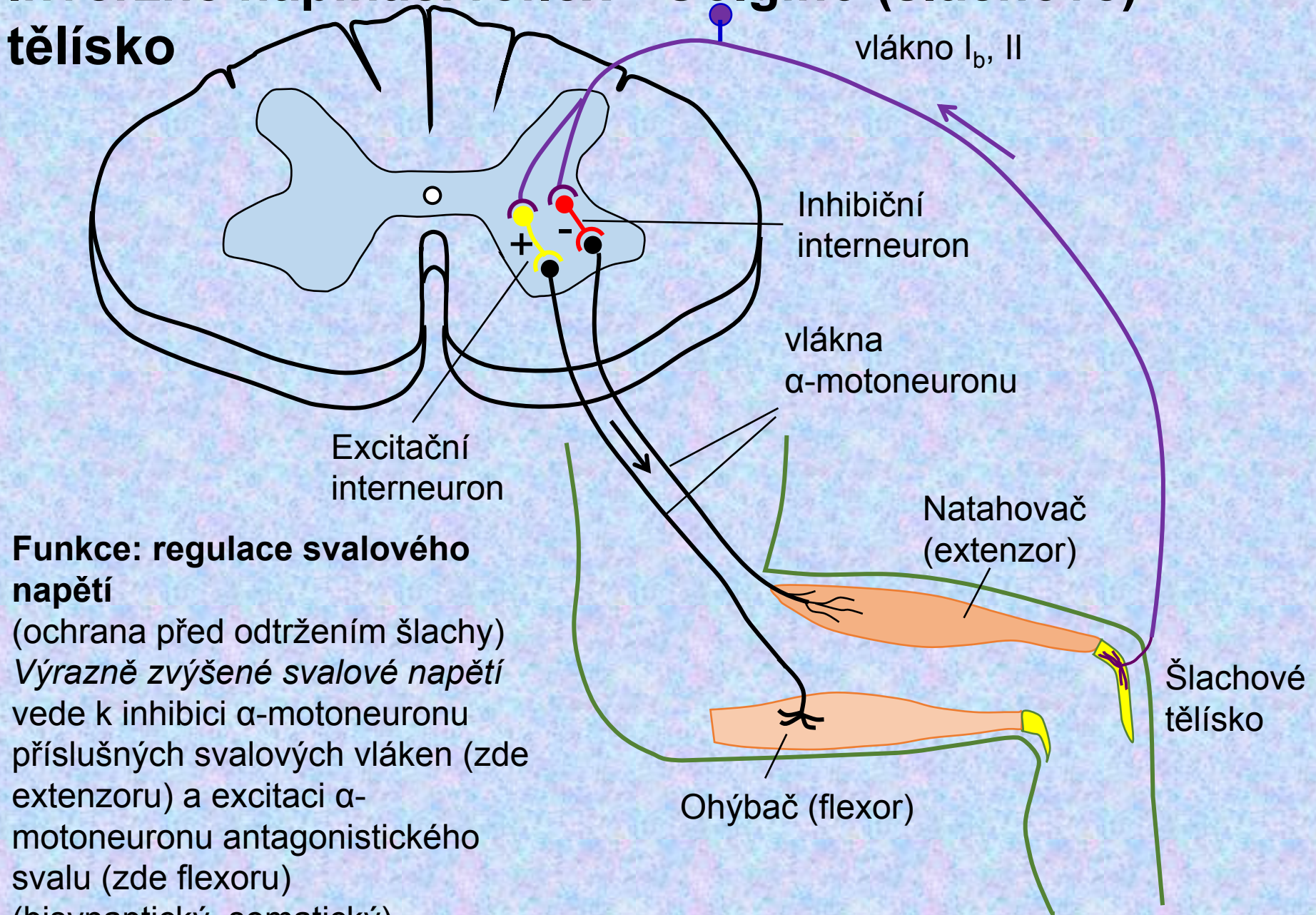
Poklepem kladívka na šlachu dojde k pasivnímu (nechtěnému) natažení svalu. Podráždí se zakončení nervového vlákna  $I_a$ . Reakcí je reflexní zkrácení vlastního svalu.



# Napínací reflex – gama smyčka



# Inverzně napínací reflex - Golgiho (šlachové) tělísko



**Funkce: regulace svalového napětí**  
(ochrana před odtržením šlachy)  
*Výrazně zvýšené svalové napětí* vede k inhibici α-motoneuronu příslušných svalových vláken (zde extenzoru) a excitaci α-motoneuronu antagonistického svalu (zde flexoru)  
(bisynaptický, somatický)

# Flexorový (únikový) reflex

(exteroceptorový, polysynaptický)

**Funkce: ochrana před vnějším poškozením**

Informace z exteroceptoru je v míše přepojena přes několik interneuronů k  $\alpha$ -motoneuronu příslušného flexoru

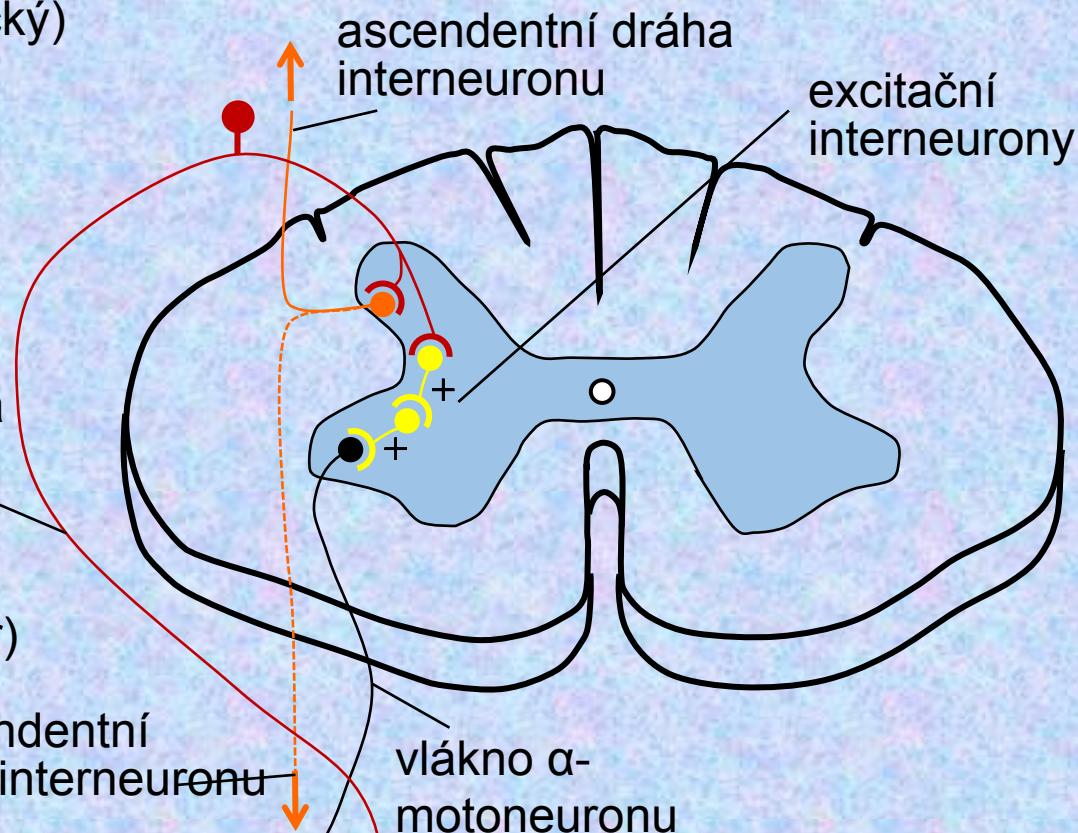
→ omezení dalšího poškození tkáně



A $\delta$  a C-vlákna od nociceptoru extero-receptor (nociceptor)

descendentní dráha interneuronu

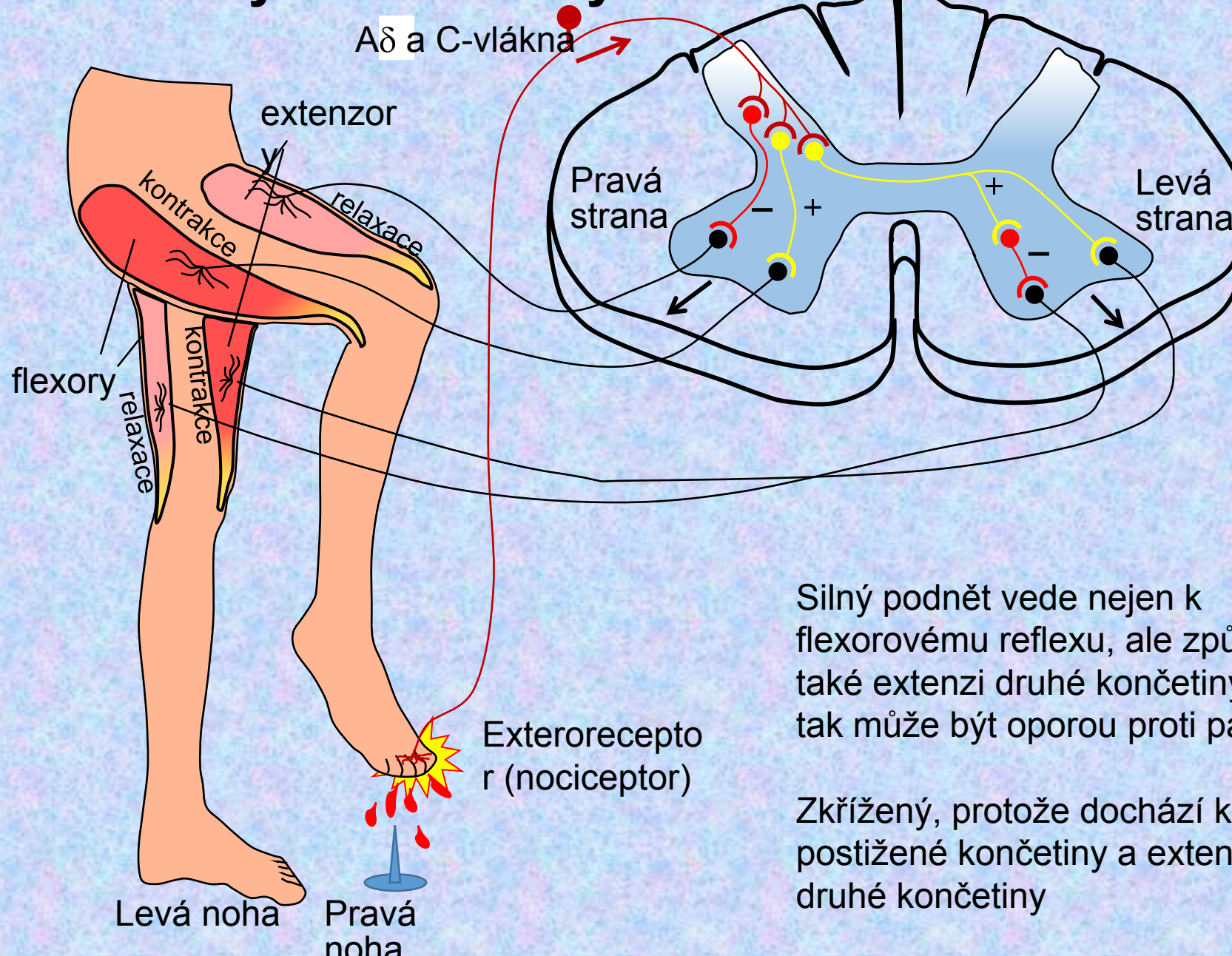
flexor



Informace je ascendentními a descendentními drahami vedena k sousedním segmentům míchy

Díky většímu počtu interneuronů lze reflex více modulovat vyššími nervovými centry

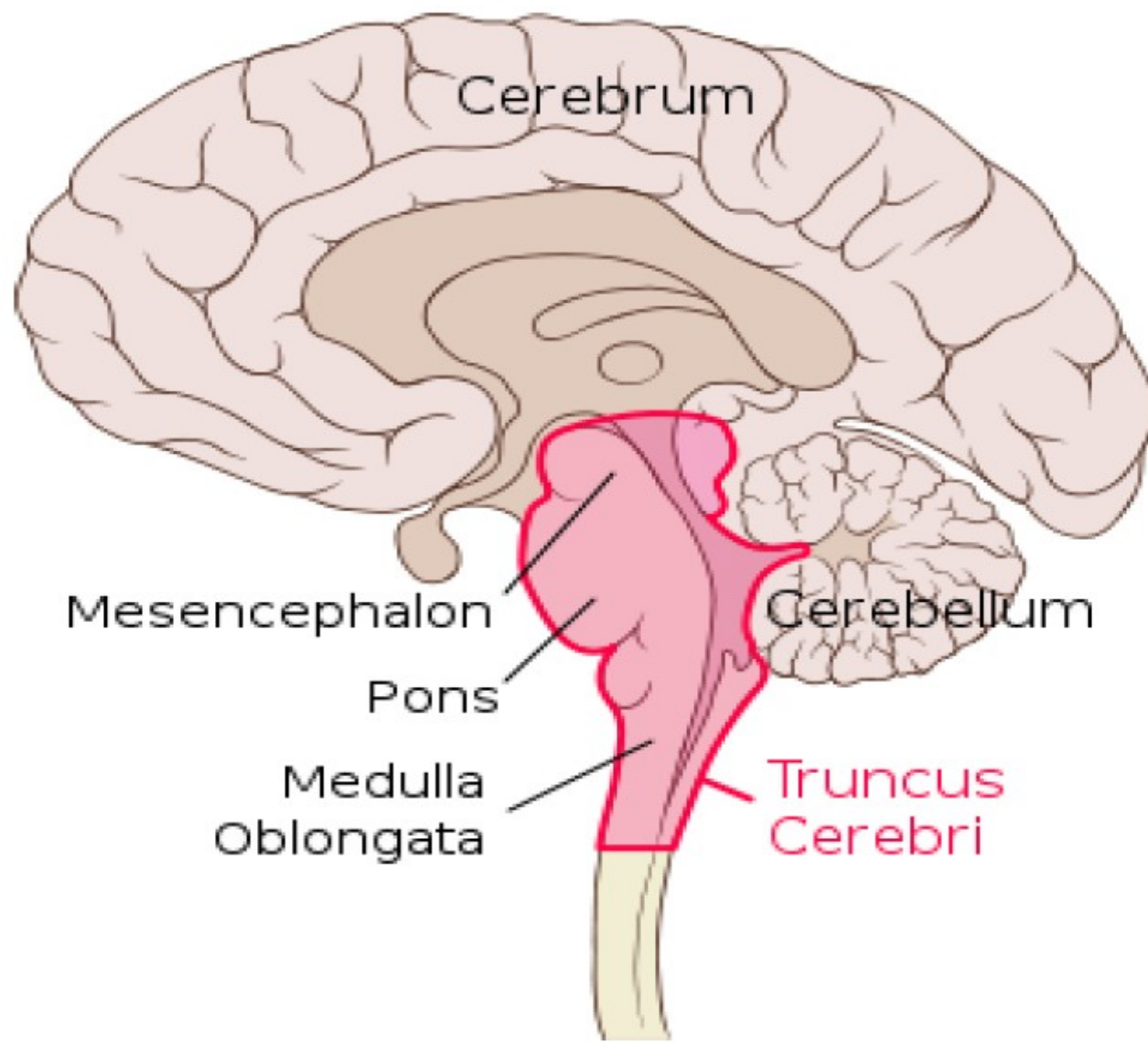
# Zkřížený extenzorový reflex



Silný podnět vede nejen k flexorovému reflexu, ale způsobí také extenzi druhé končetiny, která tak může být oporou proti pádu

Zkřížený, protože dochází k flexi postižené končetiny a extenzi druhé končetiny

# FUNKCE PRODLOUŽENÉ MÍCHY



Cerebrum

Mesencephalon

Pons

Medulla  
Oblongata

Cerebellum

Truncus  
Cerebri

část centrálního systému, která se uplatňuje při regulaci

## činnosti srdce a krevního oběhu

– vazomotorické centrum, kardiomotorické centrum

dýchání (komplex struktur podílejících se na regulaci dýchání, obranné reflexy dýchací – kašel, kýchání)

trávení

mikce (činnost močového měchýře)

- podílí se na mimice obličeje, fonaci a společně s mozečkem na rovnováze



# INTEGRACE REGULACÍ V KARDIOVASKULÁRNÍM SYSTÉMU

***Centrum kardiomotorické*** (pro regulaci srdeční činnosti)

- Rami cardiaci n. vagi x nn. cardiaci

**Kardioinhibiční centrum:** prodloužená mícha (ncl.dorsalis, ncl. ambiguus) – parasympatická vlákna X.hlavového nervu

: je stále aktivní – tzv. vagový tonus

Účinky: „negativní“ – snížení frekvence srdce, snížení kontraktility

# INTEGRACE REGULACÍ V KARDIOVASKULÁRNÍM SYSTÉMU

***Centrum kardiomotorické*** (pro regulaci srdeční činnosti)

- Rami cardiaci n. vagi x nn. cardiaci

**Kardioexcitační centrum:** není přesná lokalizace, předpoklad: retikulární formace laterální části prodloužené míchy – spinální centra sympatiku v segmentech Th1-Th3; nn.cardiaci

Účinky: „pozitivní“ – zvýšení frekvence srdce, zvýšení kontraktility

# INTEGRACE REGULACÍ V KARDIOVASKULÁRNÍM SYSTÉMU

***Centrum vazomotorické*** (pro regulaci činnosti cév)

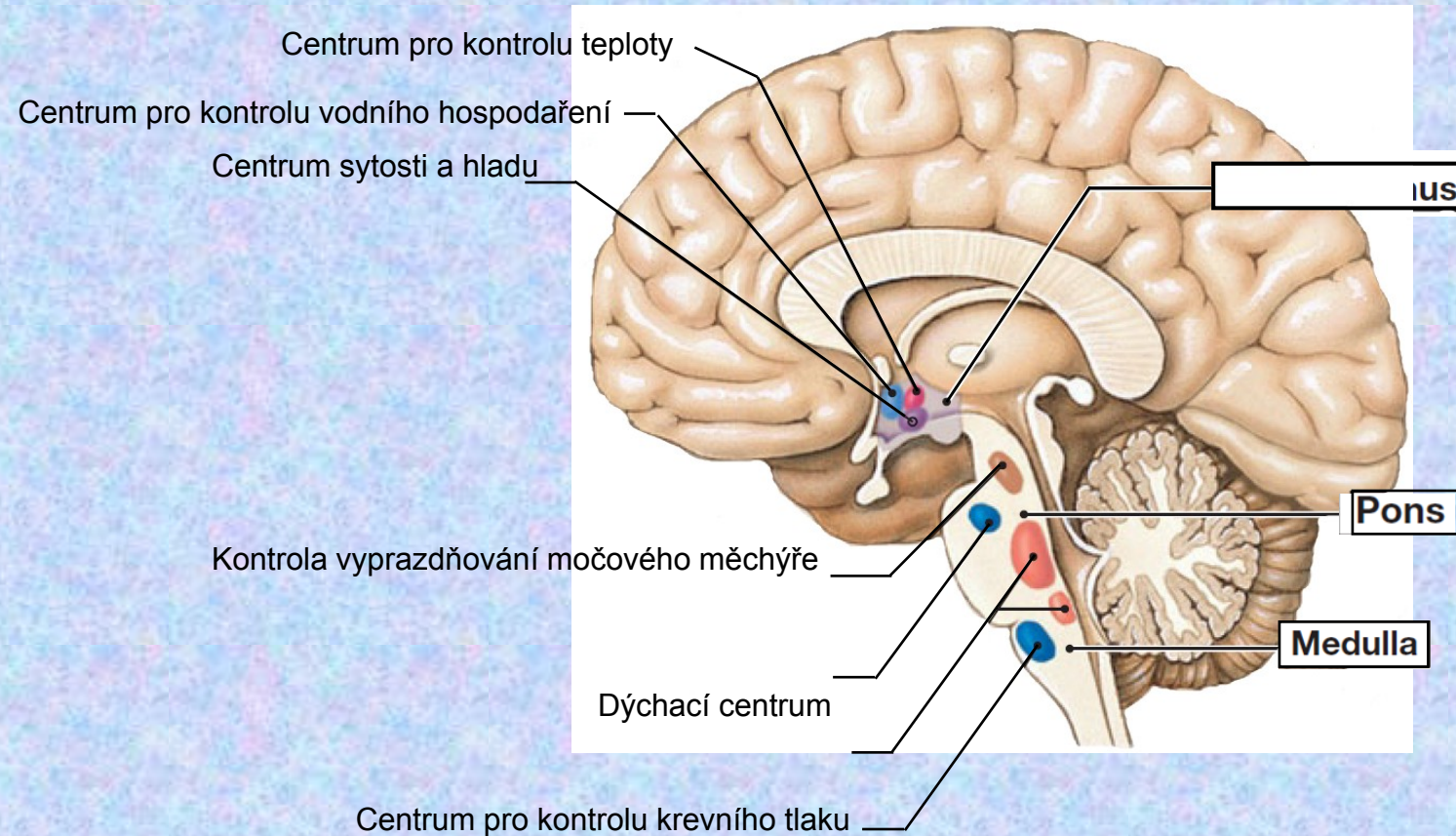
Rozprostřeno v oblastech prodloužené míchy

- ✓ *Presorická* oblast (aktivace rostrální a laterální části – vazokonstrikce, zvýšení tlaku krve; stále aktivní, zodpovědné za cévní tonus)
  
- ✓ *Depresorická* oblast (aktivace mediokaudální oblasti – vazodilatace, pokles tlaku krve)

# INTEGRACE REGULACÍ V KARDIOVASKULÁRNÍM SYSTÉMU

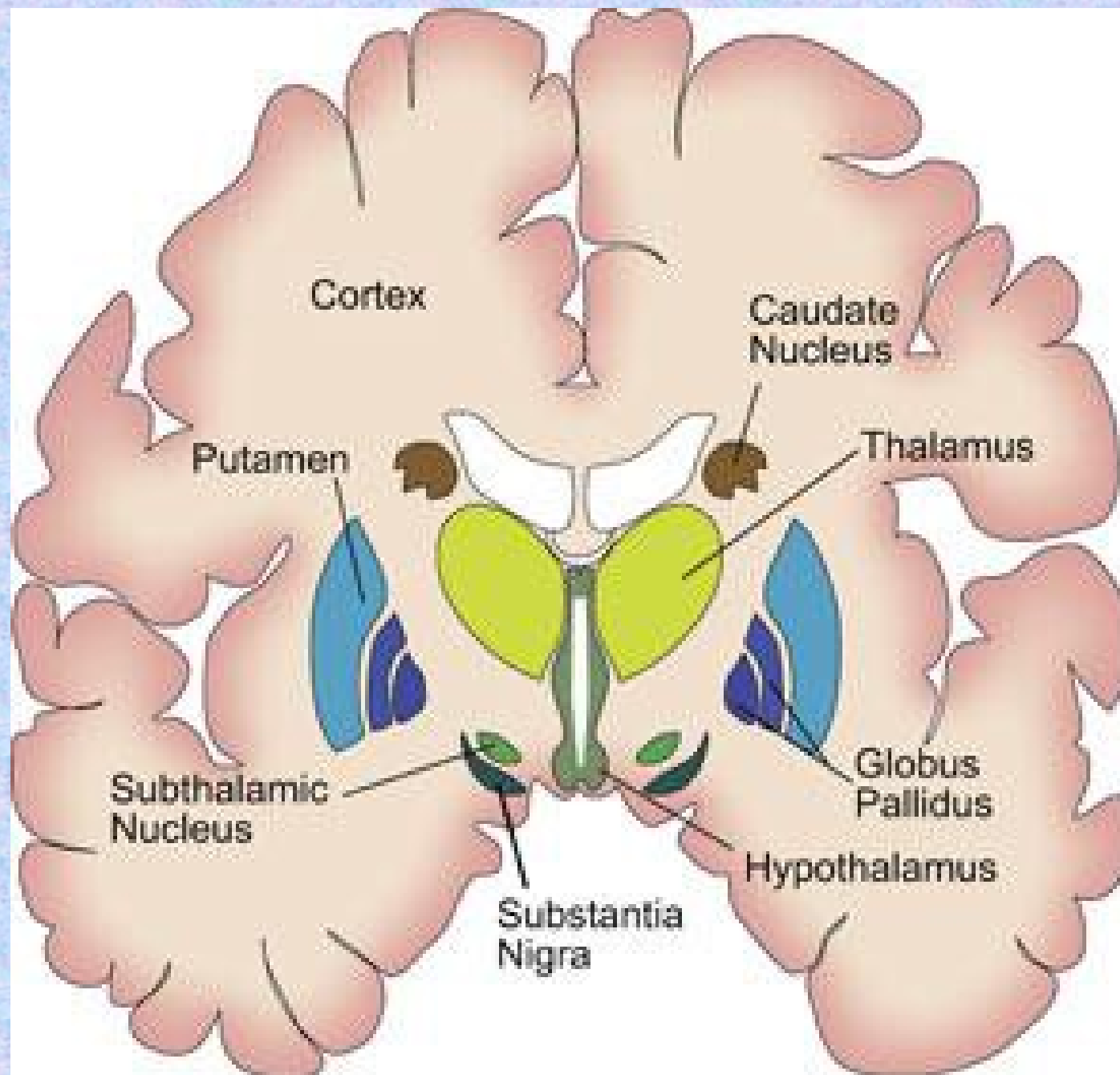
- Kardiovaskulární centra jsou ovlivněna informacemi z periferie a jiných oblastí CNS:
  - z retikulární formace mostu, mezencefala a diencefala
  - z hypothalamu (zadní hypothalamus má vztah k sympatickému NS)
  - z mozkové kůry – motorická oblast - regulace průtoku kosterními svaly; v souvislosti s emocemi

# Základní centra – prodloužená mícha, Varolův most, hypotalamus



# FUNKCE BAZÁLNÍCH GANGLIÍ

- součástí šedé hmoty koncového mozku zevně od thalamu. Jedná se o vývojově staré struktury.
- uplatňují se při vytváření a řízení pohybu, podílejí se také na kognitivních funkcích a funkcích limbického systému.
- bazální ganglia jsou zapojena do okruhu. Obecné schéma je: **kůra → vstupní bazální ganglion → výstupní bazální ganglion → thalamus → kůra**. Rozdělení bazálních ganglií podle zapojení







# Zapojení bazálních ganglií

## **vstupní (input) bazální ganglia:**

přijímají informace z mozkové kůry;

jejich neurony jsou inhibiční (mediátor GABA);

corpus striatum (ncl. caudatus, putamen, striatum ventrale = ncl. accumbens septi);

## **•výstupní (output) bazální ganglia:**

vysílají informace přes thalamus do mozkové kůry či přímo do mozkového kmene (retikulární formace);

jejich neurony jsou také inhibiční (GABA);

globus pallidus medialis, pallidum ventrale (→ kůra) a substantia nigra, pars reticularis (→ kmen);

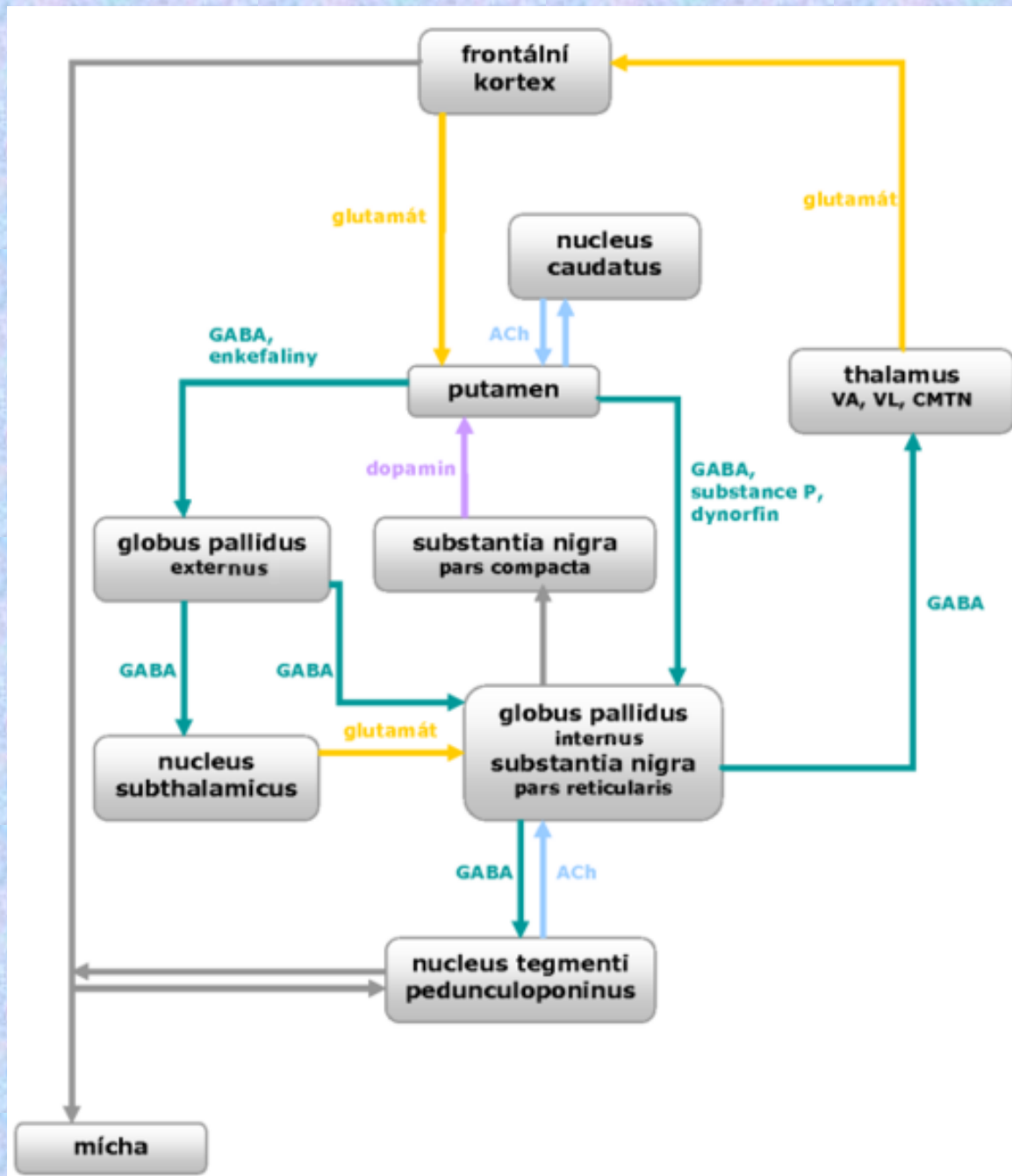
## **•vmezeřená (intrinsic) bazální ganglia:**

- převádějí informace mezi vstupními a výstupními jádry v tzv. nepřímé dráze;

globus pallidus lateralis (inhibiční neurony –GABA);

ncl. subthalamicus (excitační neurony –glutamát);

- modulují aktivitu corpus striatum a přímé/nepřímé dráhy prostřednictvím dopaminu –pars compacta substantiae nigrae.



# Bazální ganglia

***Motorická centra schopná***

***- regulovat a koordinovat motoriku***

# Transmitery bazálních ganglií

Transmitter	Lokalizace a vztahy
<b>Glutamat</b> ↑	<b>Neurony</b> <ul style="list-style-type: none"><li>- kortikostriální</li><li>- thalamostriální</li><li>- subthalamické</li></ul>
<b>GABA</b> ↓	<b>Projekční neurony striata, pallida, subst. nigra, pars retikulární</b>
<b>Dopamin</b>	<b>Subst. Nigra</b> Aktivace přes D2 receptory GABA/substance P-neurony blok přes D3 receptory GABA/enkefalin-neurony
<b>Acetylcholin</b>	<b>Interneurony striata, excitační muskarinový účinek</b>

# Transmitery bazálních ganglií

<b>Transmitter</b>	<b>Lokalizace a vztahy</b>
<b>Glutamat</b> ↑	<b>Neurony</b> <ul style="list-style-type: none"><li>- kortikostriální</li><li>- thalamostriální</li><li>- subthalamické</li></ul>
<b>GABA</b> ↓	<b>Projekční neurony striata, pallida, subst. nigra, pars retikulární</b>
<b>Dopamin</b>	<b>Subst. Nigra</b> Aktivace přes D2 receptory GABA/substance P-neurony blok přes D3 receptory GABA/enkefalin-neurony
<b>Acetylcholin</b>	<b>Interneurony striata, excitační muskarinový účinek</b>

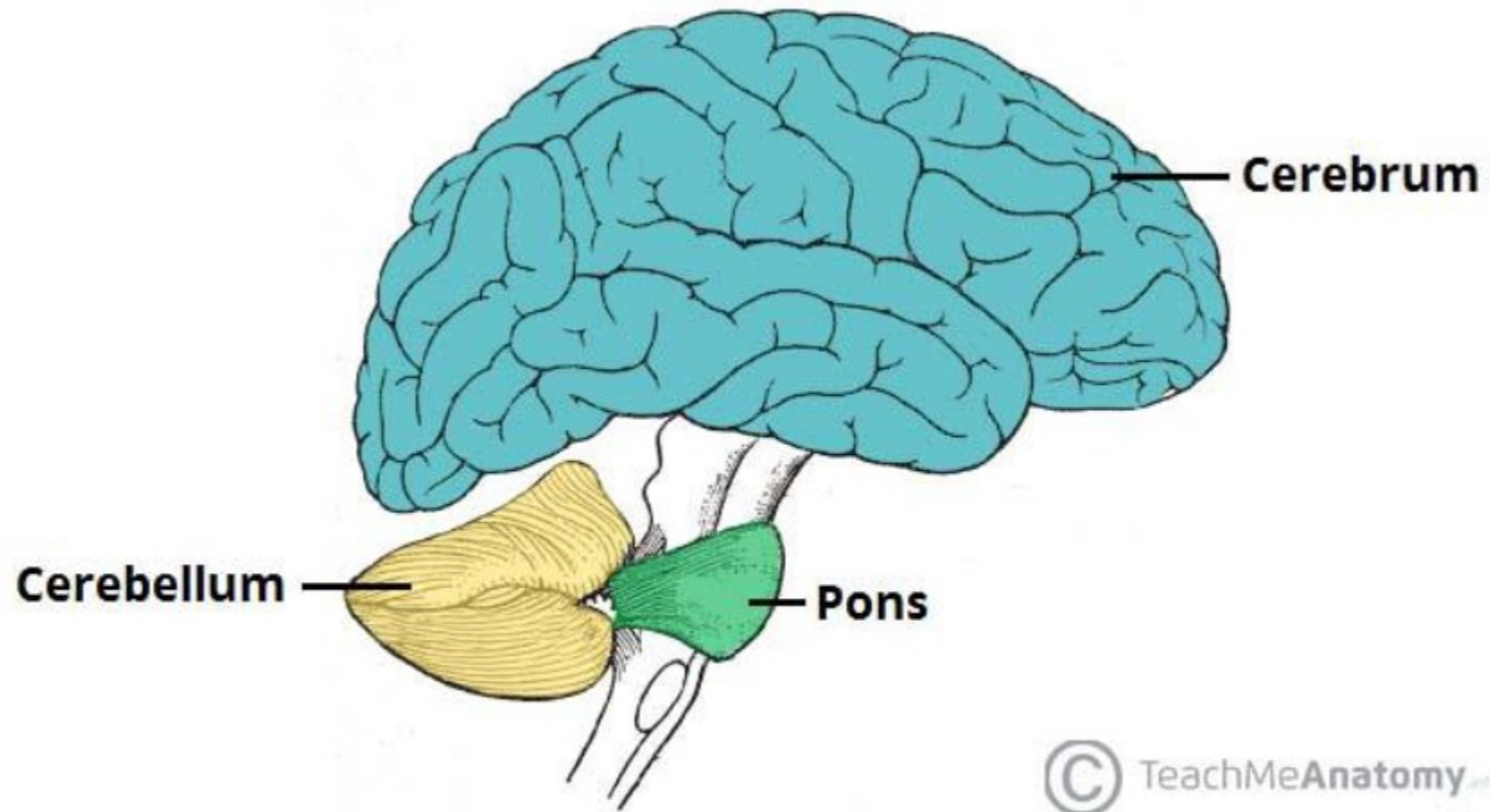
# Bazální ganglia

## ***Syndrom hypokineticko-hypertonický - Parkinson***

- ***bradykineze – zpomalené pohyby***
- ***mikrografie – malé písmo***
- ***chudá mimika***
- ***hrubý klidový třes***
- ***zvýšený svalový tonus***
- ***skrčené držení těla***

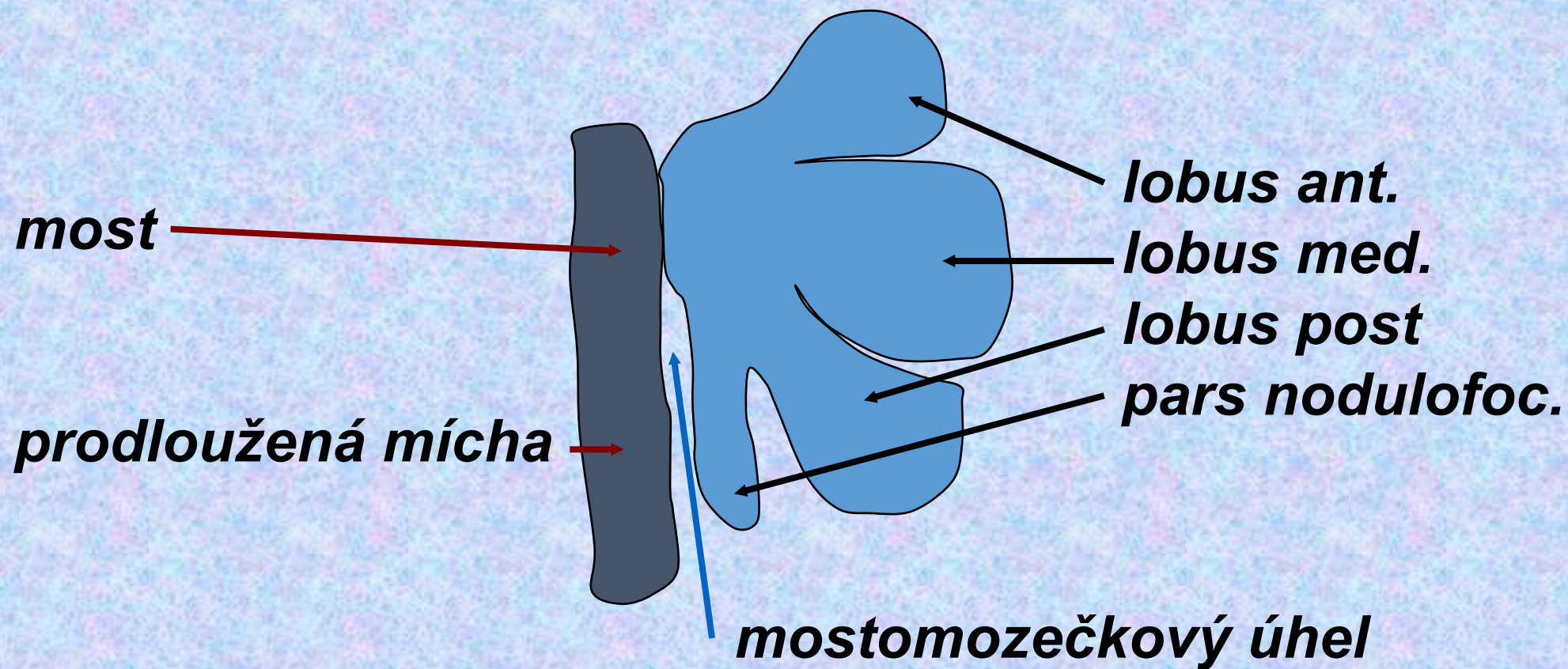
## ***Fukce dopaminu***

# FUNKCE MOZEČKU





# Mozeček - cerebellum



- zajišťuje koordinaci pohybů (jemných, přesných, rychlých) a udržování rovnováhy. Jeho činnost je podvědomá. Na rozdíl od hemisfér předního mozku kontrolují hemisféry mozečku stejnolehrou část těla (levá levou a pravá pravou). Svou modulační činností navíc ovlivňuje i poznávací funkce (např. zpracování vizuálních (zrakových) informací, myšlení) a řeč.

# Mozeček - funkce

***Cílená motorika***

***Udržování základního svalového tonu***

***Udržování rovnováhy***

***Koordinace***

***Korektura reflexů***

***Sensomotorická paměť***

***Svalová paměť***

# Mozeček - poruchy

***Chůze o široké základně***

***Intenční třes*** (ne v klidu, ale vzniká až při cílení pohybu)

***Dysmetrie***

***Dysartrie***

# FUNKCE MOZKOVÉ KŮRY

- povrch koncového mozku (telencephala) kryjící bílou hmotu hemisfér. Jsou zde uloženy především těla neuronů CNS

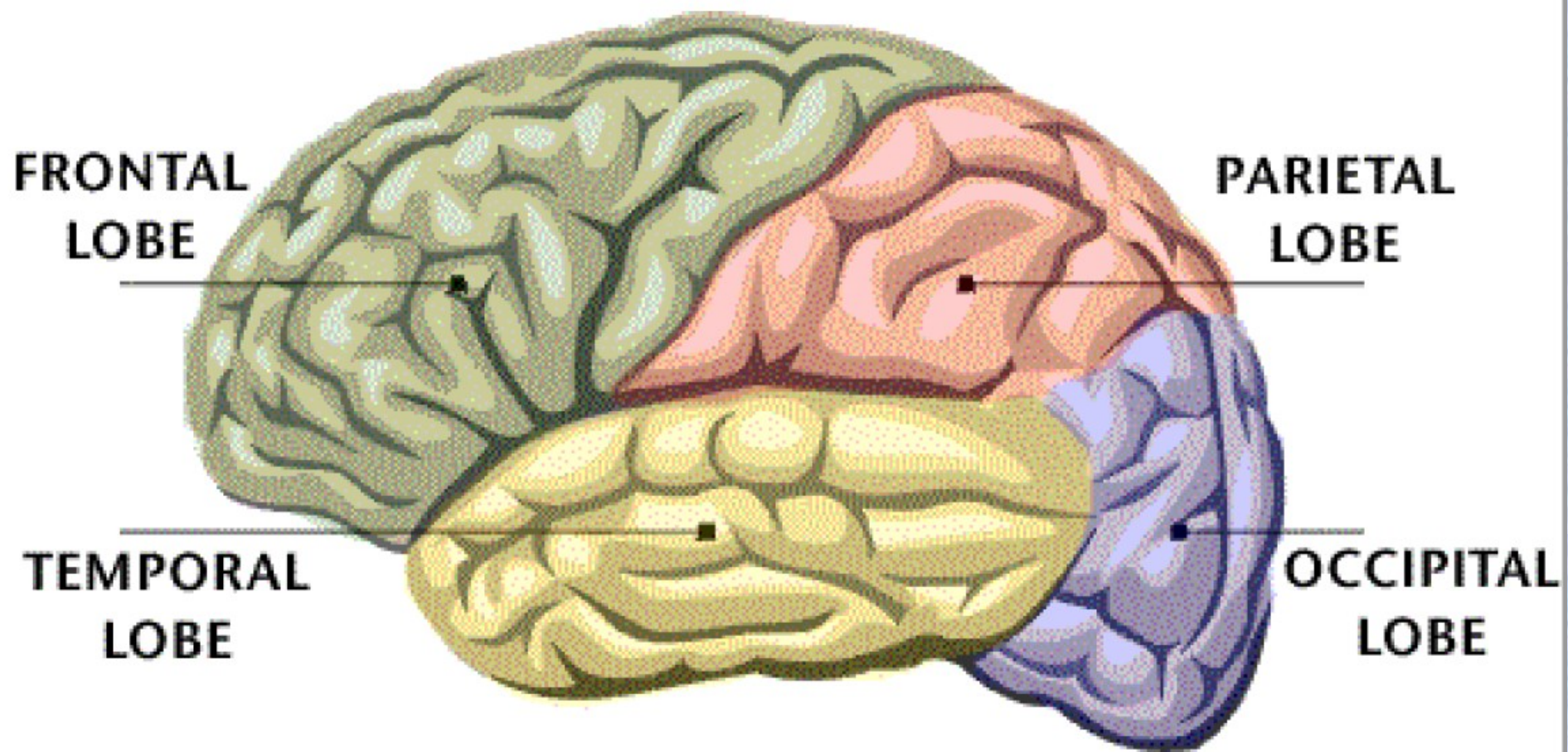
Z hlediska vývoje lze rozdělit mozkovou kůru na *paleocortex*, *archicortex* a *neocortex*.

*Allocortex* je označení pro vývojově starší struktury, tedy *paleocortex* a *archicortex*. Charakteristické pro tyto oblasti je, že lze rozeznat pouze 3 buněčné vrstvy.

**Paleocortex** se nachází ve funkční korové oblasti pro čich.

**Archicortex** je uložen v hloubce temporálního laloku a na jeho dolním okraji, kam migroval během vývoje z původního uložení na mediální ploše hemisféry. Funkčně je zapojen do limbického systému.

**Neocortex** je vývojově nejmladší.



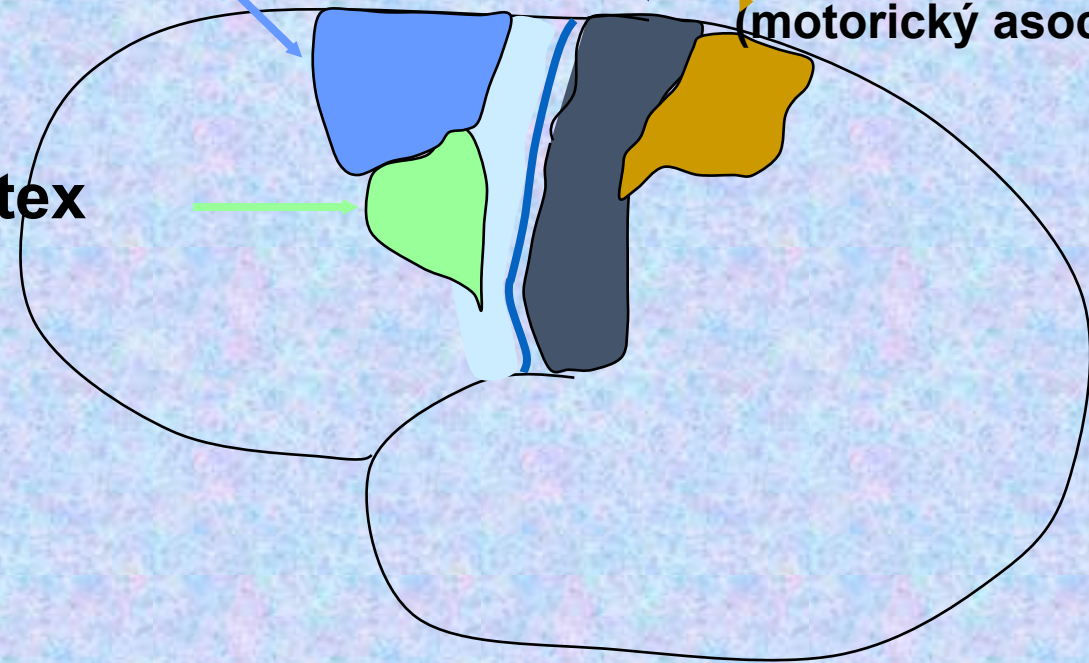
**Primární motorický kortex**

**Primární sensorický kortex**  
(primární somato-sensorický kortex)

**Suplementární motorická area**

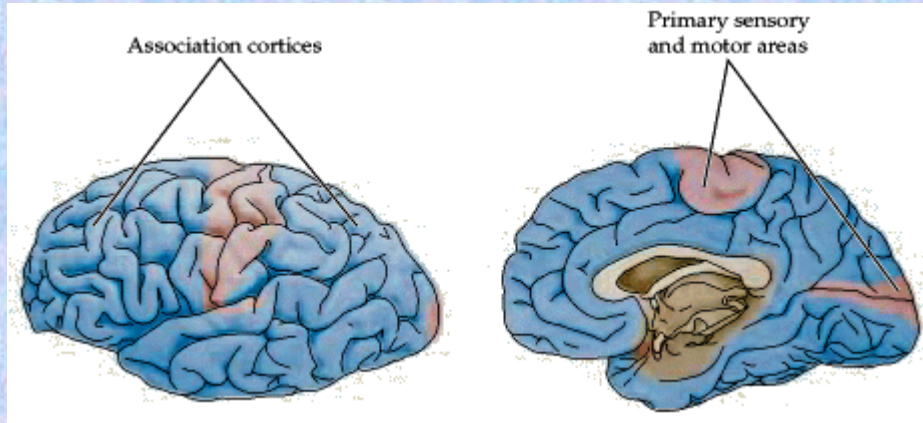
**Posteriórní parietální pole**  
(motorický asociační kortex)

**Premotorický kortex**





# Mozková kůra

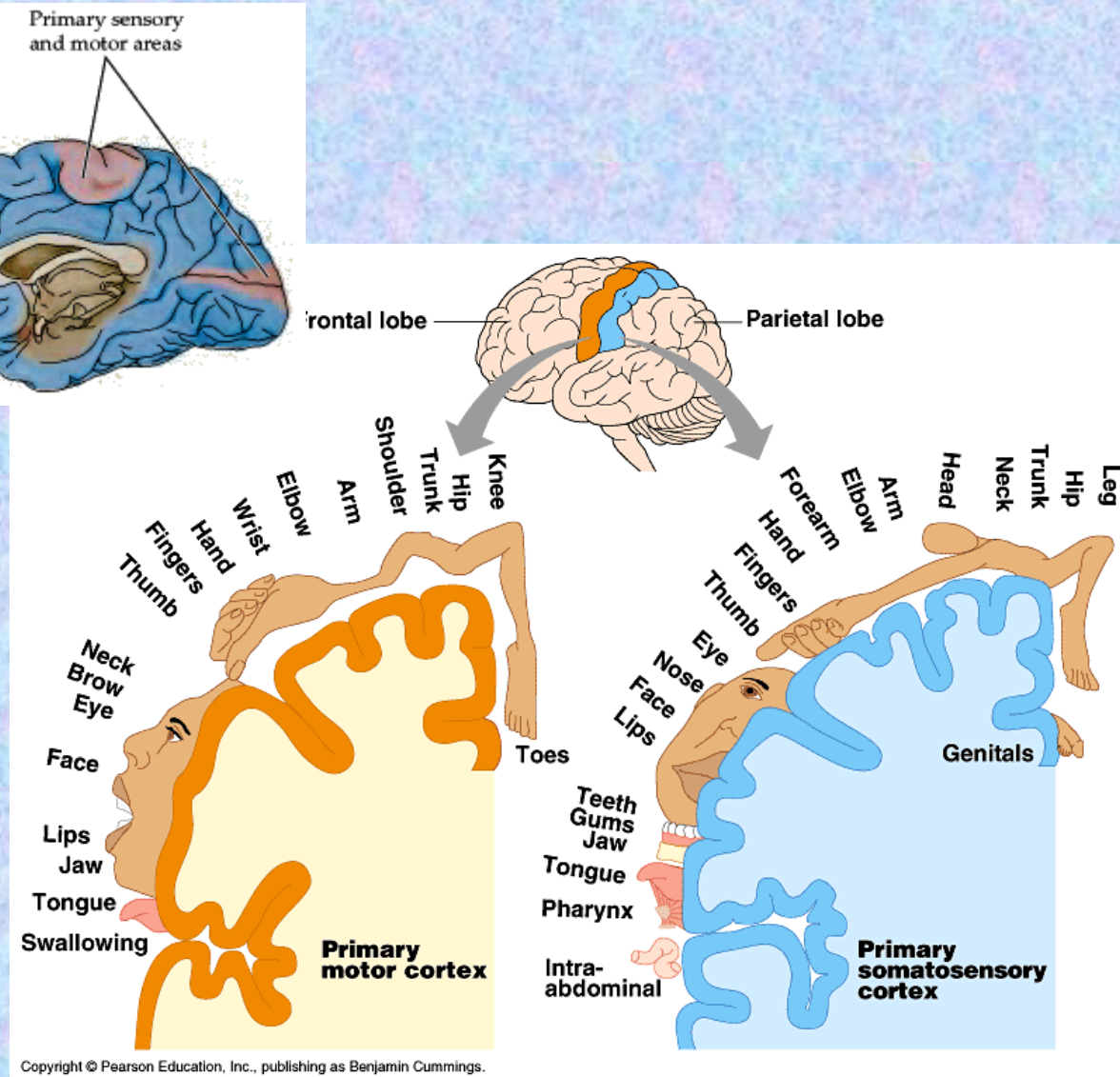
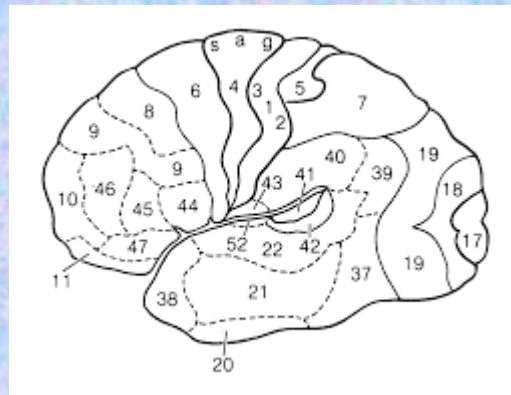


## Primární oblasti

✓ Somatotopické uspořádání

## Asociační oblasti

✓ Nemají somatotopické uspořádání



Copyright © Pearson Education, Inc., publishing as Benjamin Cummings.

# Funkce mozkové kůry

## Frontální lalok (FL)

- ✓ Chování
- ✓ Pohyb
- ✓ Řeč

## Parietální lalok (PL)

- ✓ Senzitivní aferentace
- ✓ Uvědomění si celkového tělesného schématu
- ✓ Vizuálně prostorové vztahy
- ✓ Pozornost

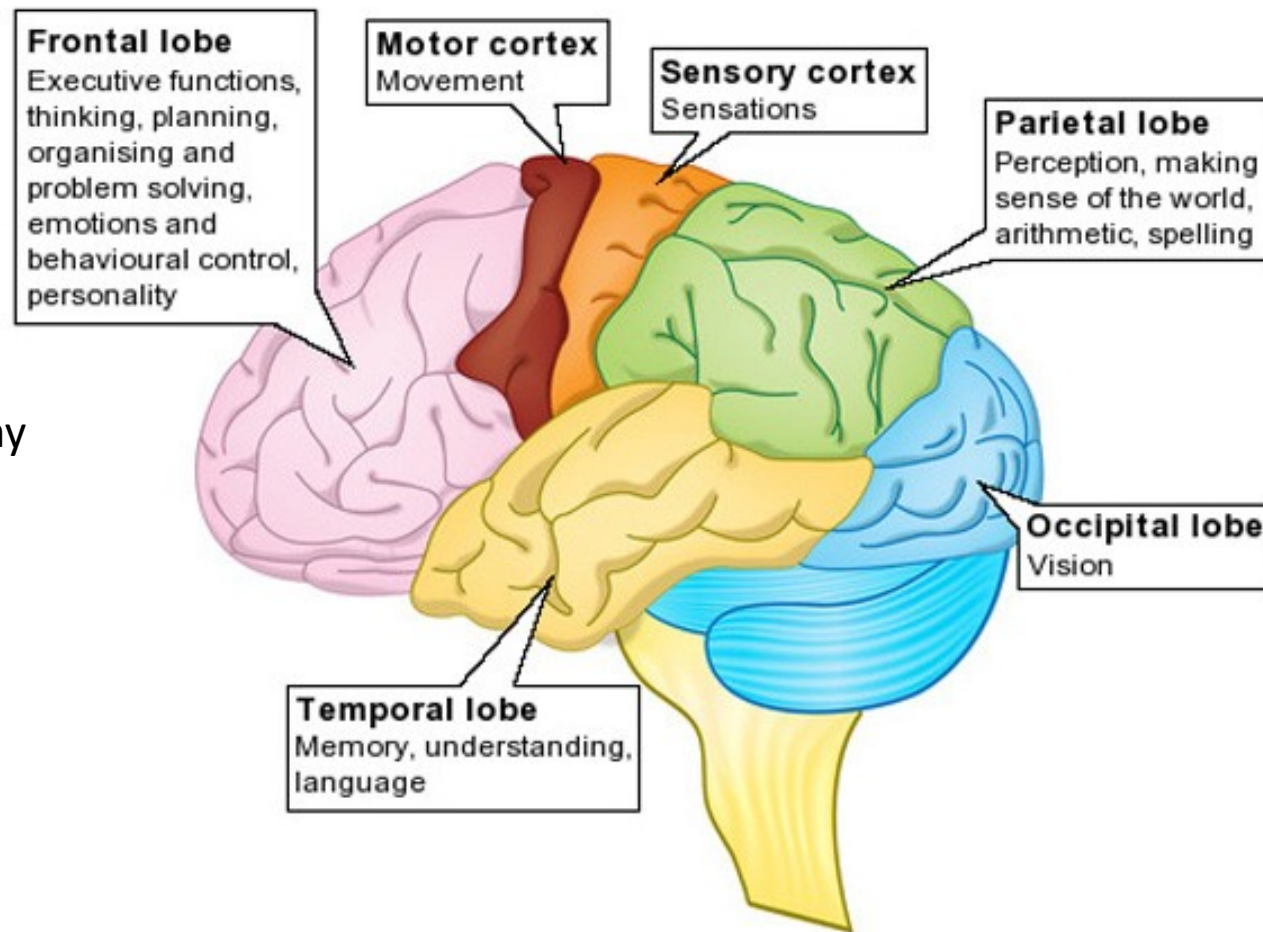
## Okcipitální lalok (OL)

- ✓ Zrakové vnímání

## Temporální lalok (TL)

- ✓ Řeč
- ✓ Sluch
- ✓ Paměť
- ✓ Limbický systém

- Afektivita
- Sexualita



# Lateralizace mozkových funkcí

