

Onemocnění zrakové dráhy

Synek, S.

KOO

Vrozené anomálie

- Colobom zrakového nervu
- Hypoplasie zrakového nervu
- Jamka terče zrakového nervu

Jamka n. optici a kolobom

Optic nerve pits

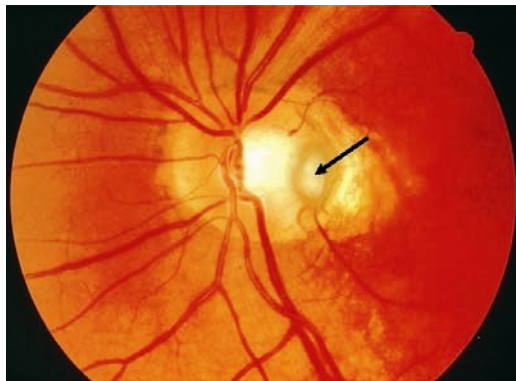

Fig. 13. 17 These are oval, grayish temporal depressions in the papillary tissue (arrow).

Optic disc coloboma

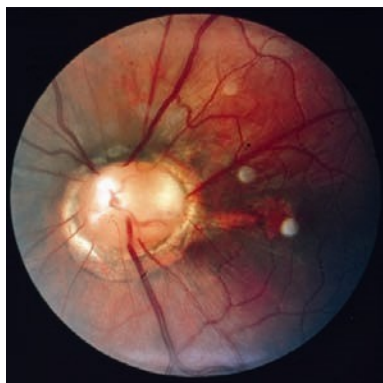
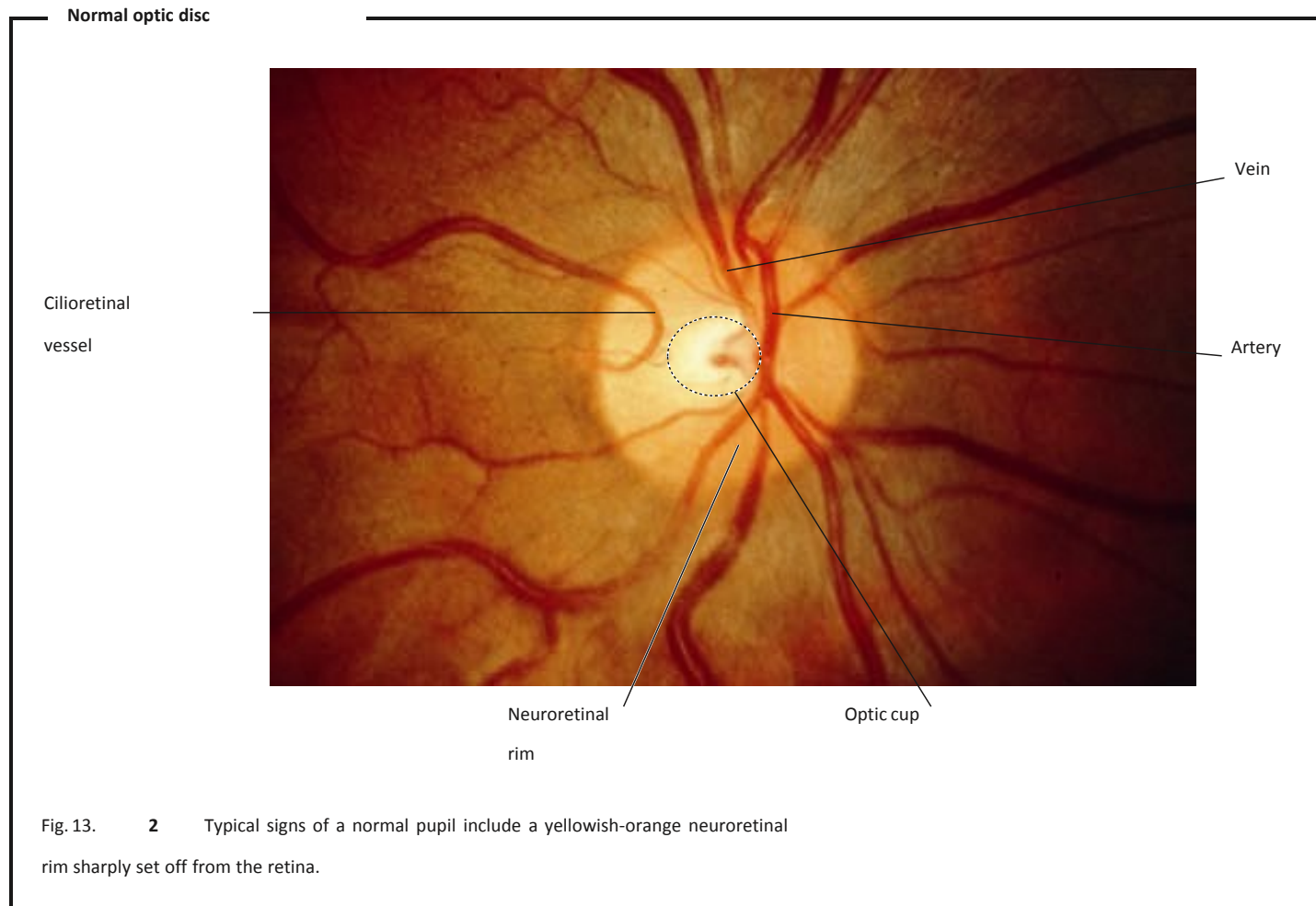


Fig. 13. 18 The optic disc is enlarged, with a funnel-shaped depression with whitish tissue and a peripapillary pigment ring. The retinal vessels do not branch from a central venous or arterial trunk.

Normální nález na sítnici



Pseudopapiledém u hypermetropie

Pseudopapilledema

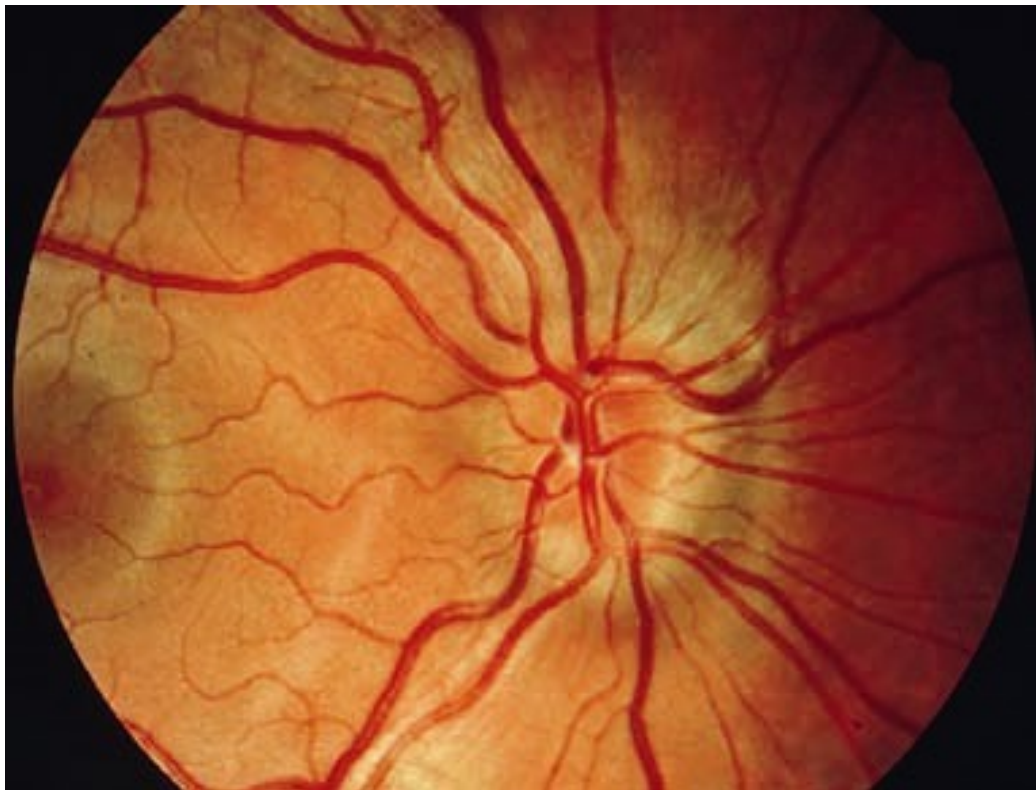


Fig. 13. 6 Circular blurring of the margin of the optic disc, with absence of the optic cup.

Myelinové obaly nervových vláken

Myelinated nerve fibers

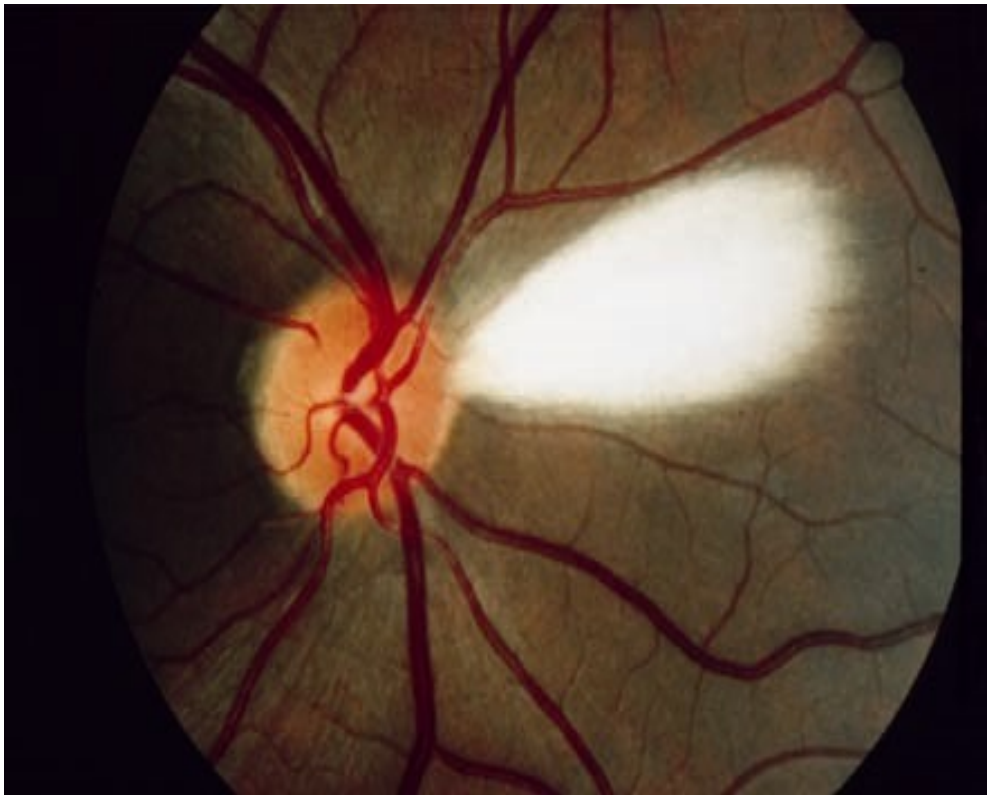

Fig. 13. 7 As

they are myelinated, the nerve fibers appear whitish and striated and can simulate segmental blurring of the margin.

Jiné fyziologické nálezy na zrakovém nervu

Bergmeister's papilla

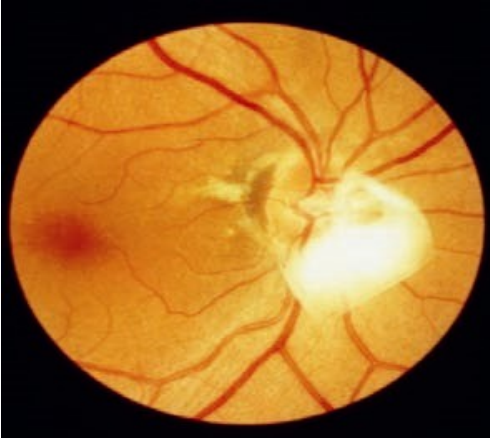


Fig. 13. 8 Remnants of the hyaloid artery, forming a veil-like epipapillary membrane overlying the surface of the optic disc, are seen on the nasal side.

- Bergmeisterova papila-
Pozůstatek art. Hyaloidea

Optic disc drusen

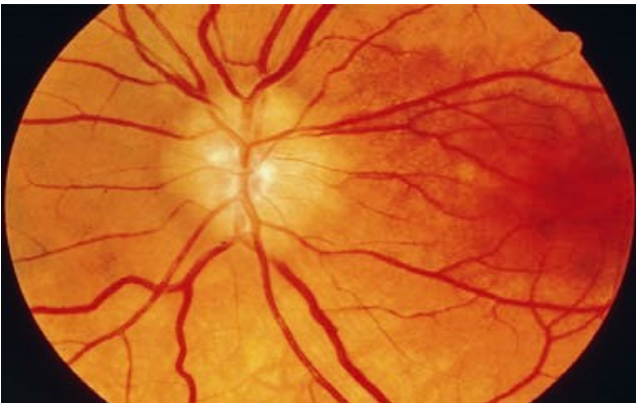

Fig. 13. 9 The yellowish lobular deposits (drusen) make the optic disc appear elevated with blurred margins and without an optic cup.

- Drúzy zrakového nervu

Ischemická neuropatie zrakového nervu

- Arteriosklerotická (bezpříznaků)
- Arteritická (teplota, vysoká sedimentace, zánětlivé postižení art. Temporalis)

Anterior ischemic optic neuropathy (AION)

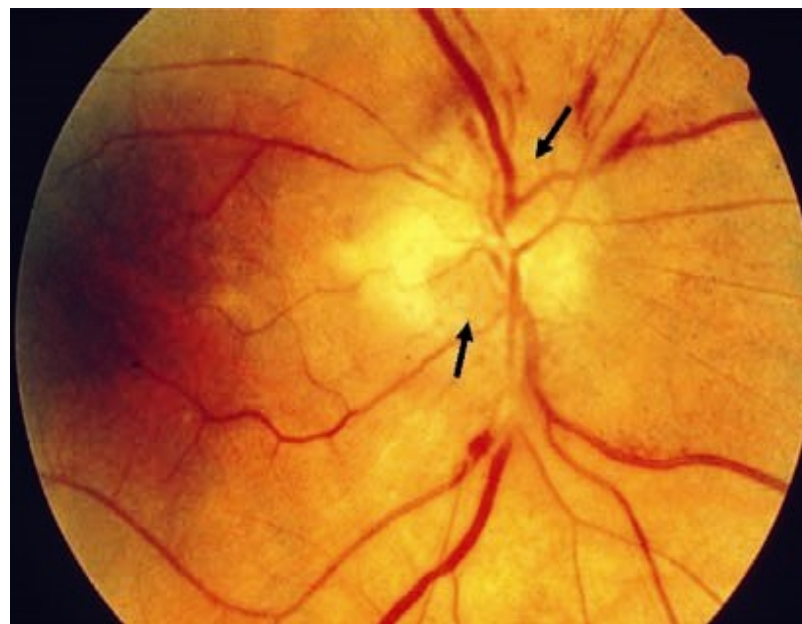


Fig. 13. 12 a The superior and inferior segments of the margin of the optic disc are obscured (arrows) due to edema. This is a typical morphologic sign of AION.

Temporální arteritís

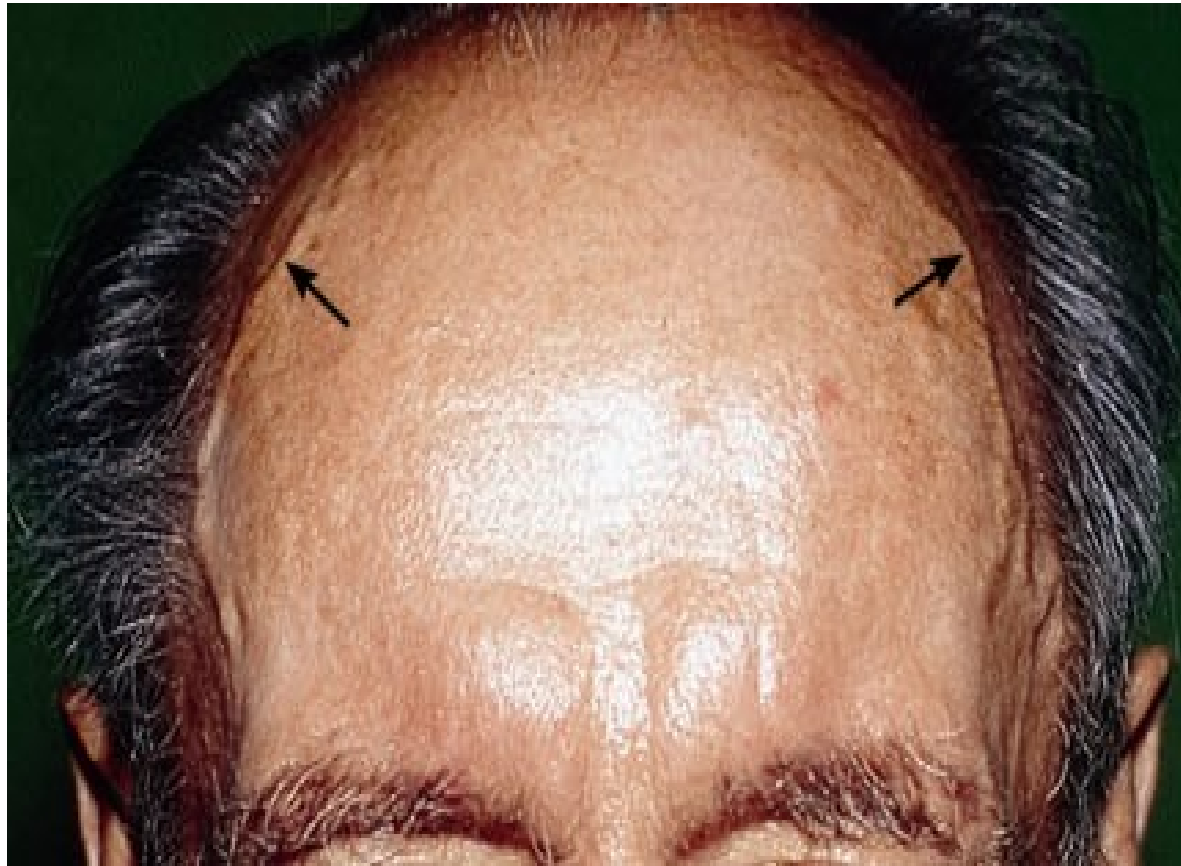

Fig. 13. 13 The prominent temporal arteries are painful on palpation and have no pulse.



Neuritis nervi optici

- Centrální skotom
- Bolesti při pohybu oka
- Porucha zrakové ostrosti
- Omezená přímá zornicová reakce
- Etiologie: infekční choroby- Lues, Lymeská choroba, záněty dutin, autoimunitní choroby- Sclerosis multiplex, Crohnova choroba, lupus erythematosus, toxická- methylalkohol, olovo, chloramfenikol

Neuritis n. optici

- Intraokulární –papilitis (vidíme překrvení zrkového nervu, otok)
- Retrobulbární (nález na sítnici může být fyziologický)

Papillitis

Papillitis

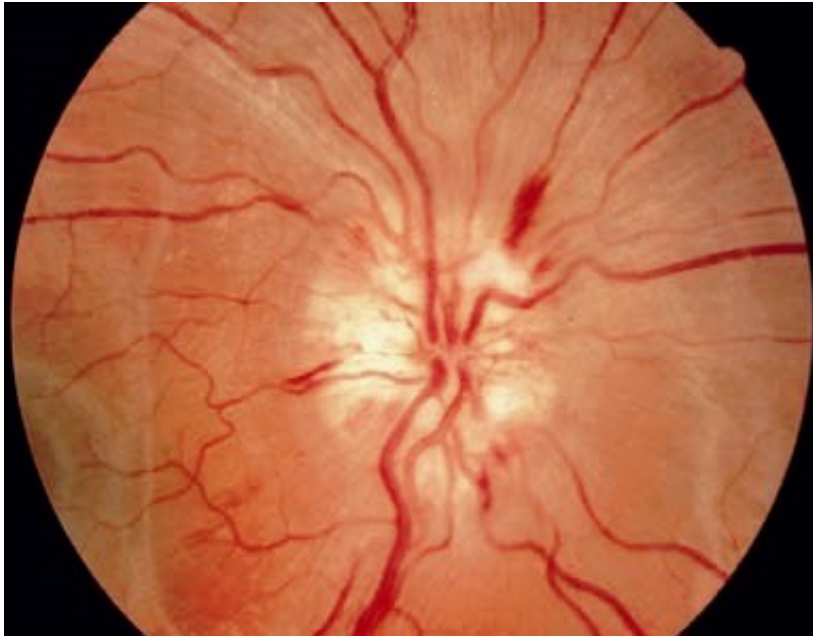
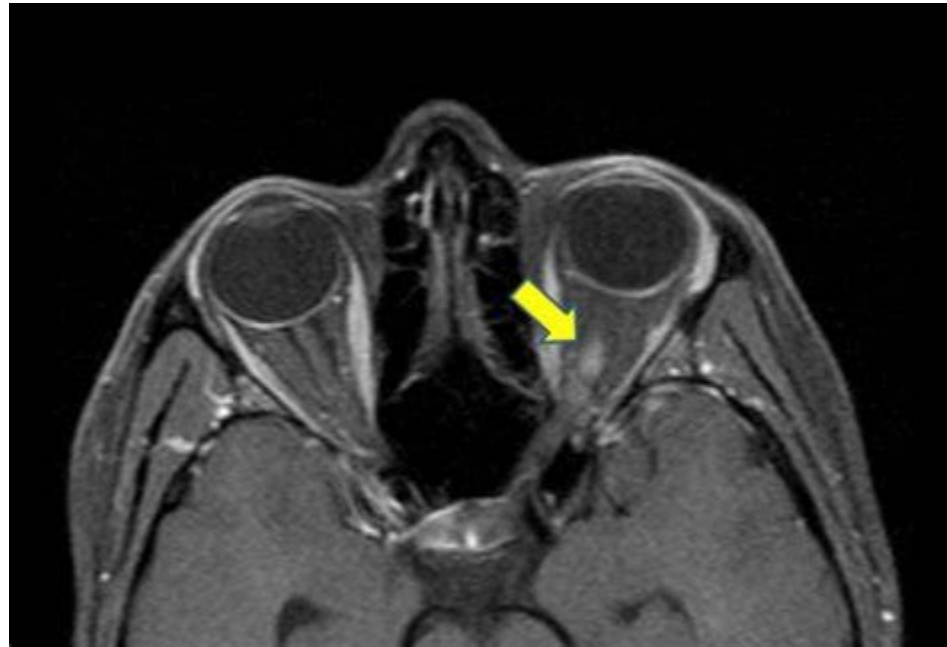
Fig. 13. **11 a, b**

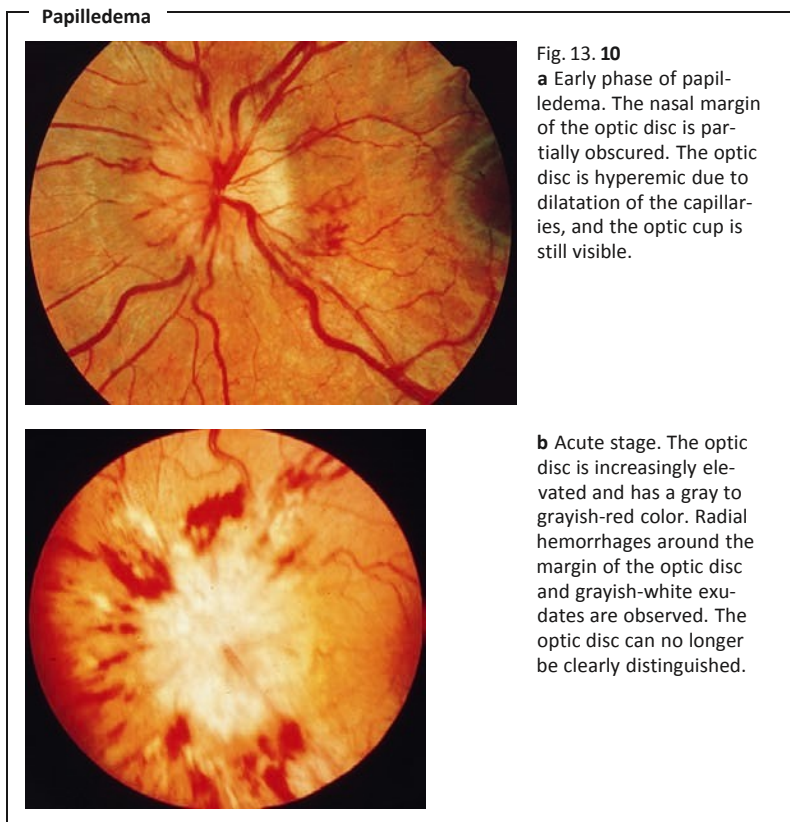
a Papillitis in Lyme disease. The margin of the optic disc is slightly obscured by edema and hyperemia of the head of the optic nerve. The optic cup is obscured.

Continue

Retrobulbární neuritis



Edém zrakového nervu



Continue

- Oboustranné
- Zvýšení nitrolebečního tlaku
- Příčina 60% nitrolební nádor, nitrolební krvácení, encephalitis, meningitis
- Má časnou fázi, pokročilou a atrofickou

Atrofie zrakového nervu

- Prostá
- Sekundární s neostrými okraji
- Glaukomová
- Následná- u pigmentové degenerace sítnice, Leberova atrofie zrakového nervu

Primary atrophy of the optic nerve

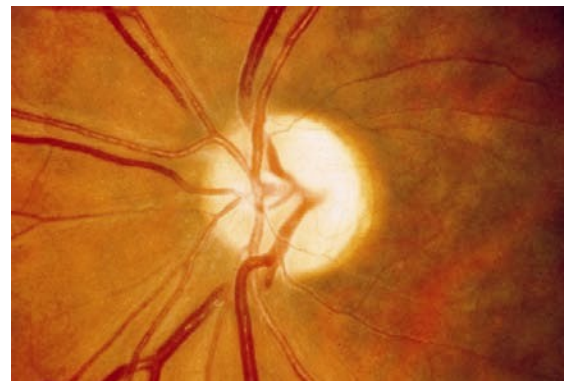

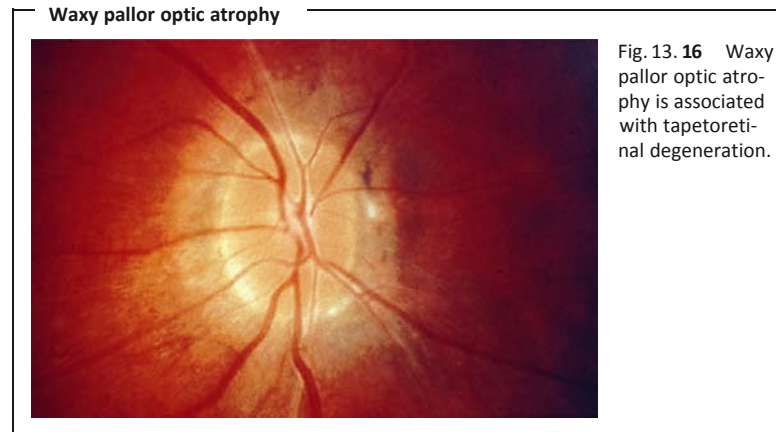
Fig. 13. 14 The optic disc is well defined and pale. The neuroretinal rim is atrophied, resulting in a flattened optic disc.

Secondary atrophy of the optic nerve

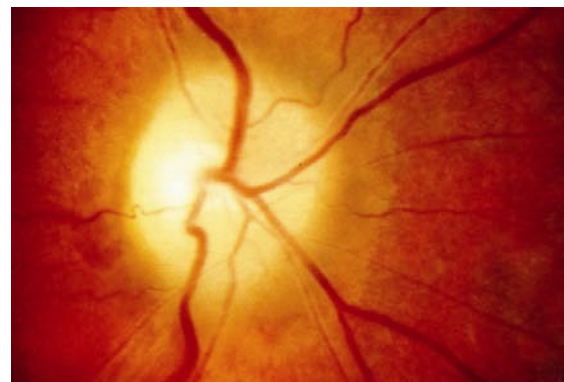

Fig. 13. 15 The optic disc is elevated and pale due to proliferation of astrocytes.

- Následná atrofie u pigmentové degenerace sítnice – atrofie flava



Nitrooční nádory zrakového nervu

- Benigní
 - Hemangiom
 - Astrocytom
 - Melanocytom

Retrobulbární nádory zrakového nervu

- Gliom vychází z nervové tkáně
- Meningeom- vychází z obalů

- Postupné snižování zrakové ostrosti- atrofie zrakového nervu
- Exophthalmus
- Atrofie zrakového nervu

Optic Glioma



