

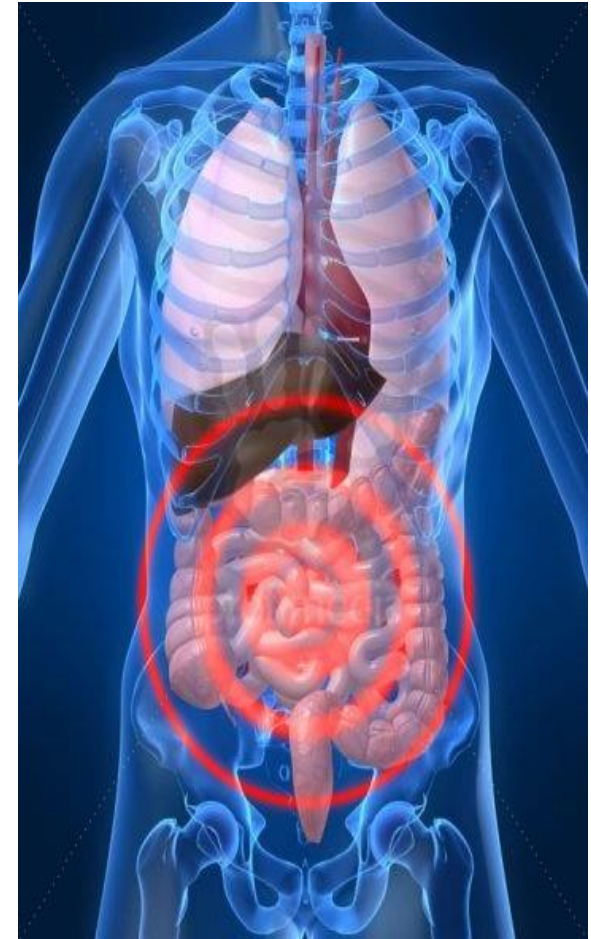

Akutní stavy v gastroenterologii

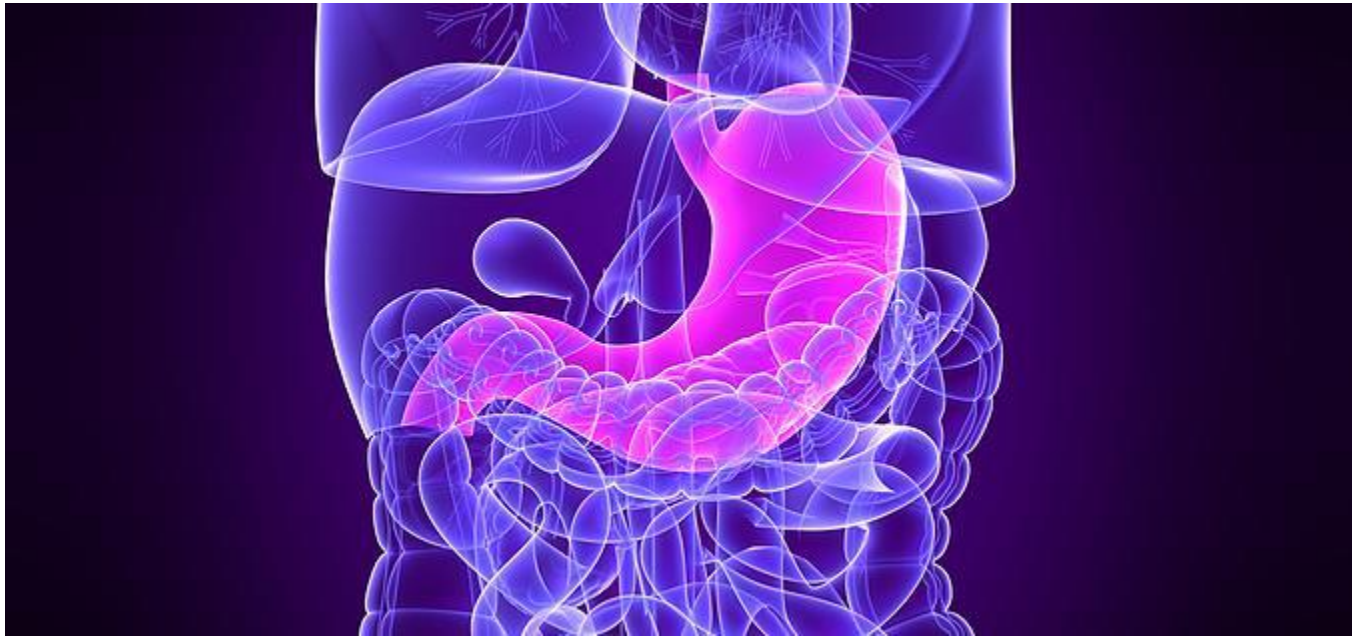MUDr. Michal Šenkyřík
IGEK FN Brno-Bohunice

Přehled

- akutní gastroenteritidy
- akutní krvácení do GIT
- akutní pankreatitida
- akutní selhání jater
- akutní cholangitida a cholecystitida
- náhlé příhody břišní
- toxické megacolon
- syndrom střevní pseudoobstrukce



Akutní gastroenteritida



Příčiny

exogenní

- infekce
- léky
- radiační záření
- střes
- psychické trauma
- dietní chyba
- alergie
- chemické látky (alkohol)

endogenní

- urémie
- DM
- infekce mimo GIT
- atd.

Klinika

- **nespecifické celkové příznaky** (slabost, únava, nechutenství, zvýšená teplota)
- **žaludeční příznaky** (bolesti v epigastriu, nausea, zvracení)
- **střevní příznaky** (bolesti břicha, škroukání, křeče, průjem)
- **komplikace:** dehydratace (zvl. děti a starší lidé) → renální selhání, rozvrat vnitřního prostředí (zvracení → hypochloremická alkalosa, průjem → hypokalemie), dekompensace základních onemocnění (kardiální, DM apod.)

Dif. dg. – **nutno odlišit!**

stavy vyžadující odlišnou a urgentní léčbu:

- náhlá příhoda břišní
- akutní otravy jedy a houbami

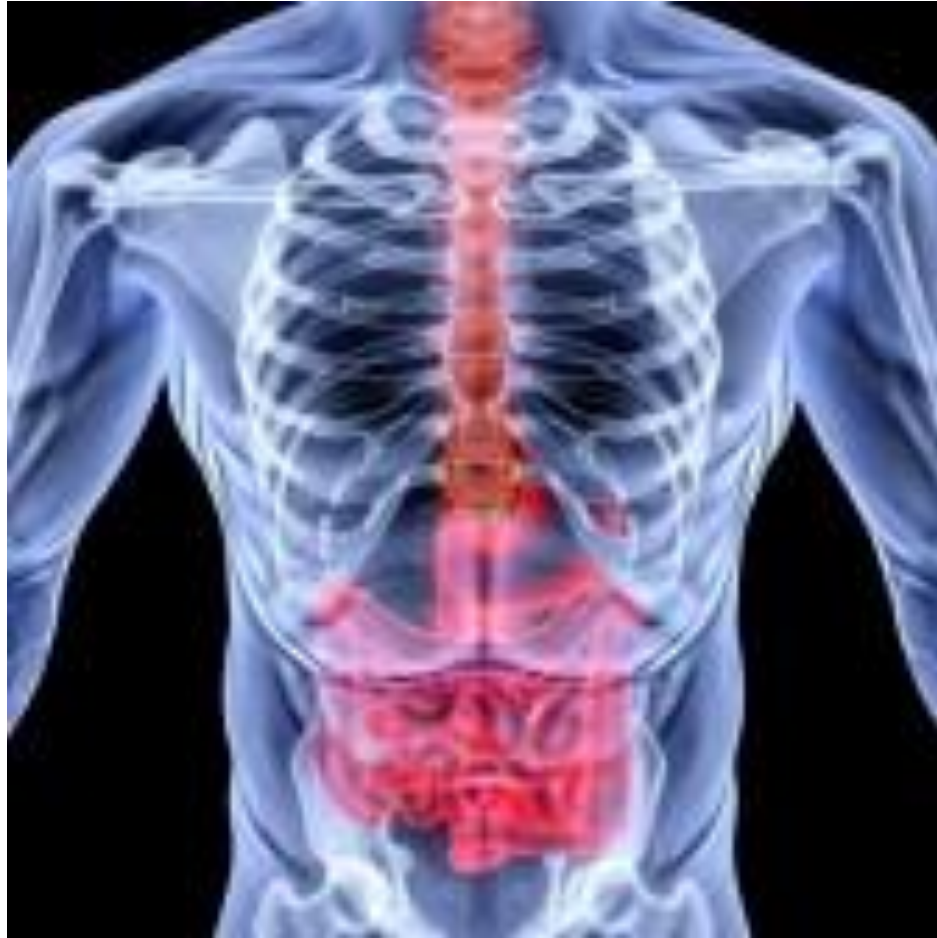stavy jiného původu se shodnou léčbou:

- systémové infekce
- nemoci jiných orgánů se vztahem k dutině břišní (žlučnicková a ledvinová kolika apod.)
- nemoci bez vztahu ke břišní dutině (migréna apod.)
- gravidita

Léčba

- dieta
- klidový režim
- substituce tekutin a minerálů
- hospitalizace u závažnějších stavů nebo rizikových pacientů (děti, starší lidé, závažné komorbidity)
- antiemetika
- antidiarhoitika
- spasmolytika a analgetika
- léčba základní příčiny

Akutní krvácení do GIT



Výskyt

- nejčastější „náhlá příhoda břišní“
- jednoznačně nejčastější zdroj jícen/gastroduodenum → vyšší mortalita než z ostatních částí GIT
- 2 typy pacientů:
 - - krvácení z různých příčin je primární dg.
 - - krvácení je sekundární komplikace při multiorgánovém postižení nebo těžkém onemocnění
- prognóza: věk (>60 let = 3-4x vyšší než u mladých), přidružené dg., lokalizace krvácení, počet recidiv krvácení, velikosti krevní ztráty (počet EKR)

Lokalizace zdroje krvácení

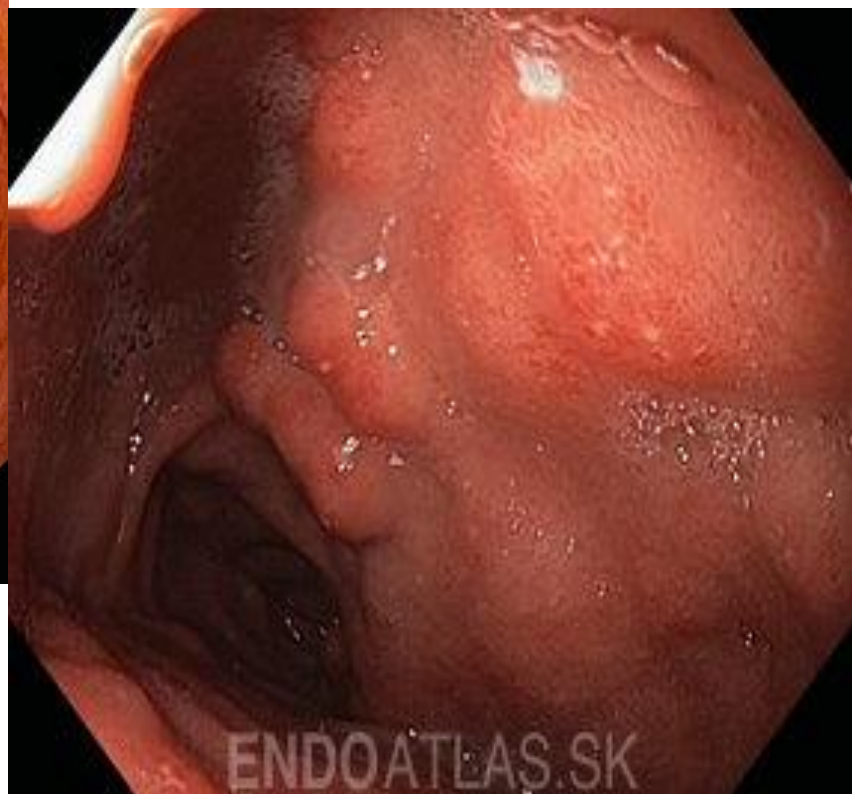
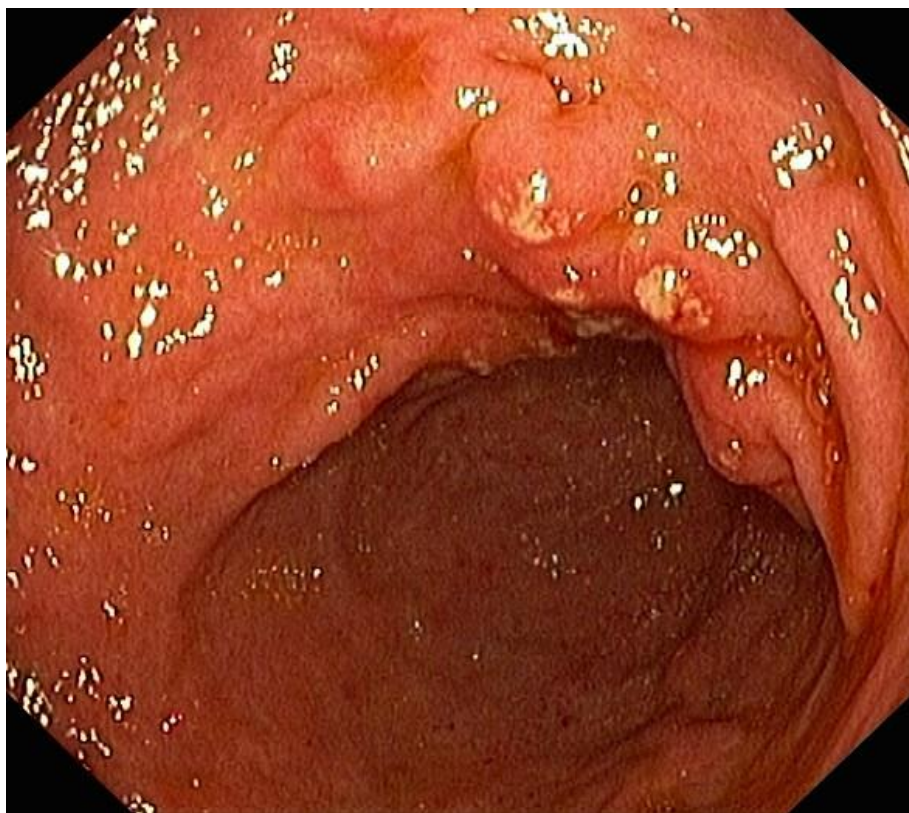
- krvácení do horního GIT (80%)
- krvácení do dolního GIT (15%)
- krvácení nejasného zdroje (5%)



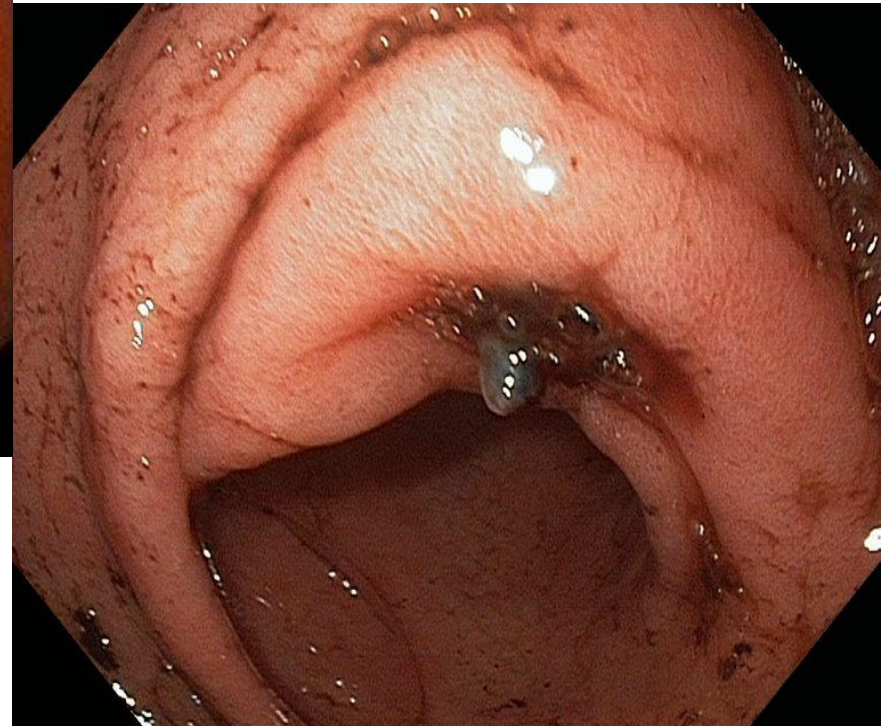
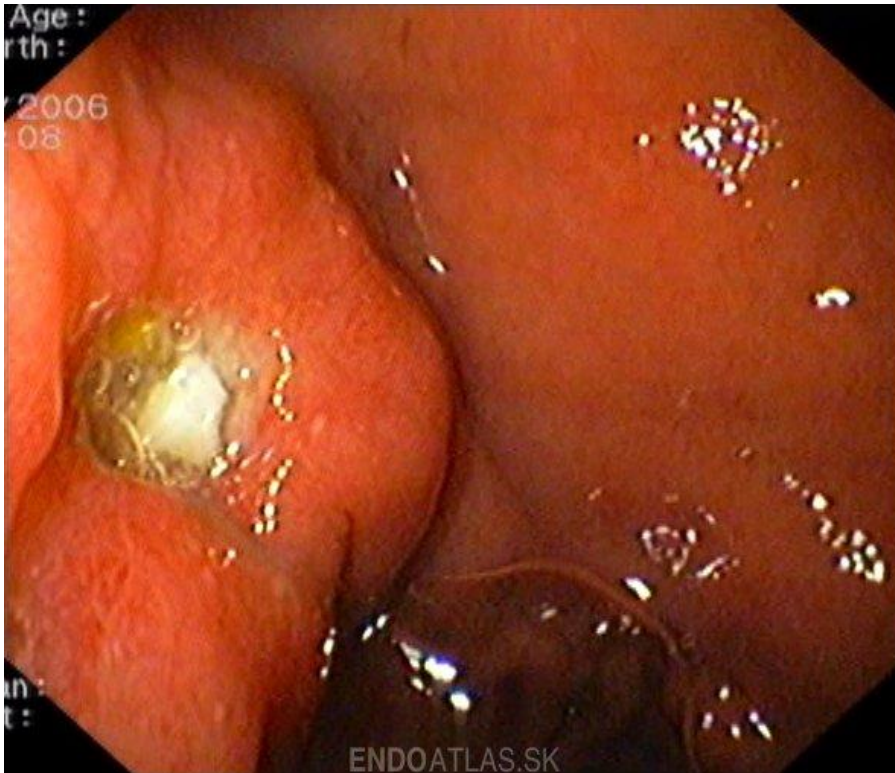
Krvácení do horního GIT (80%)

- aft. gastropatie/bulbitida
- ulcerace duodena a žaludku
- refluxní esophagitida(+hiátová hernie)
- gastroesophageální varixy (jícen I.-IV. resp. malé-velké, kardiální a žaludeční)
- jiné (nádory, Mallory Weiss, Dieulafoy, ...)

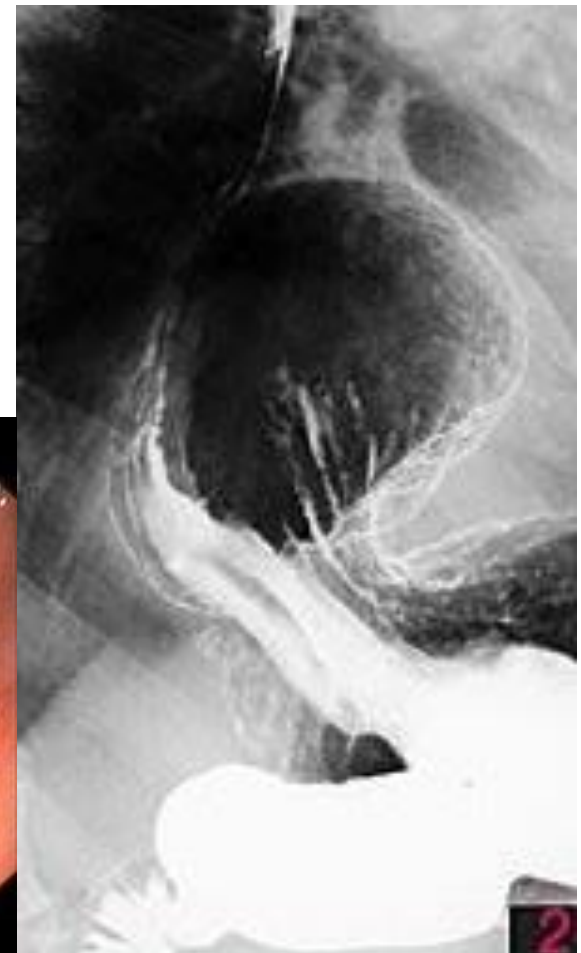
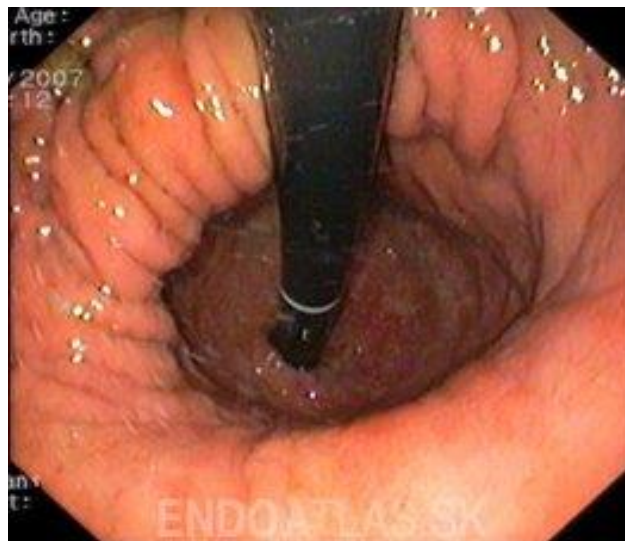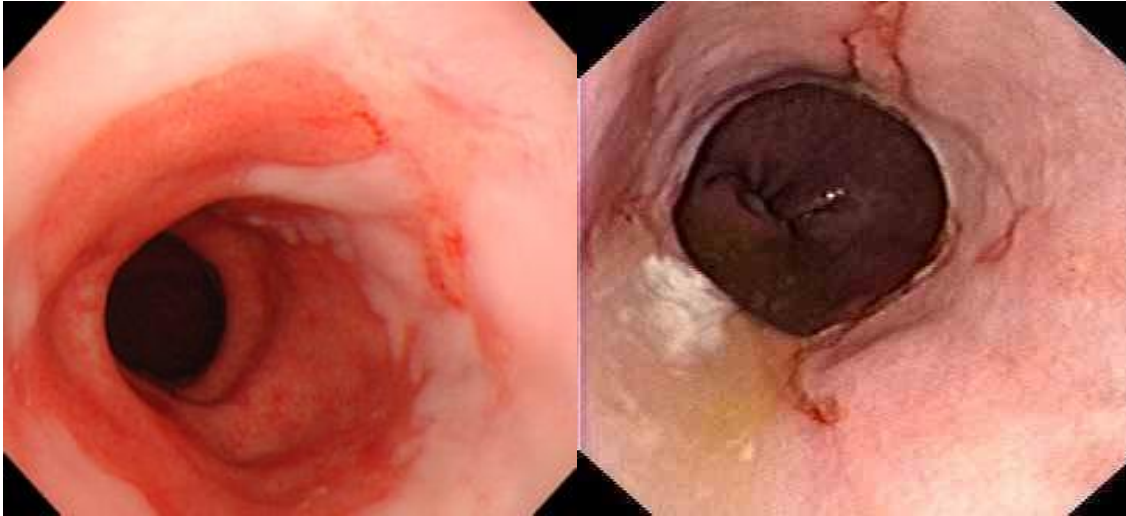
Aftosní gastropatie / bulbitida (25%)



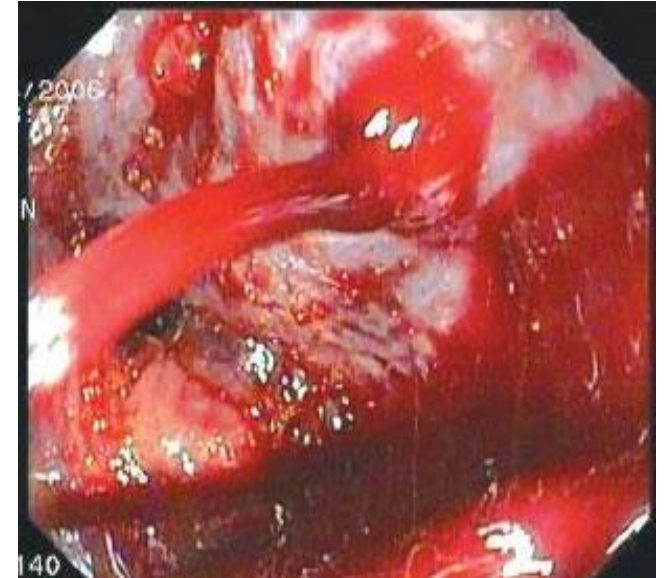
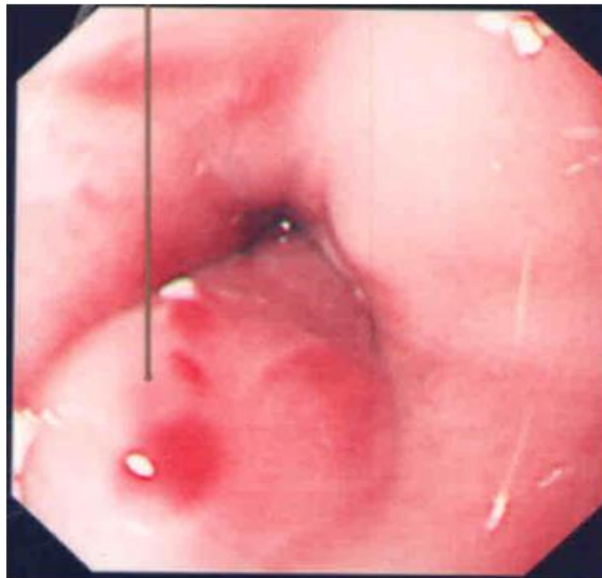


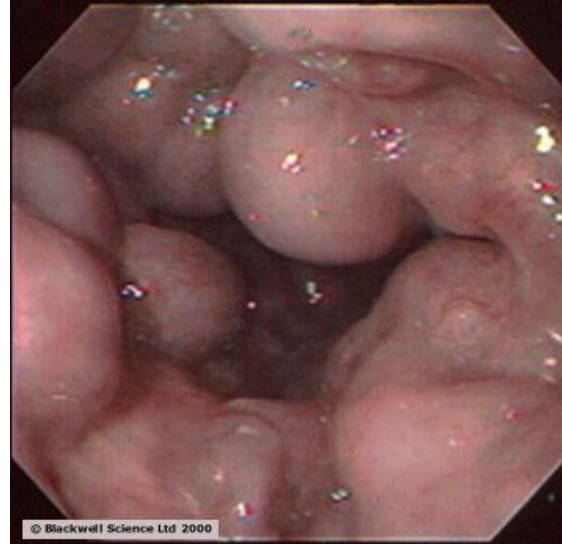

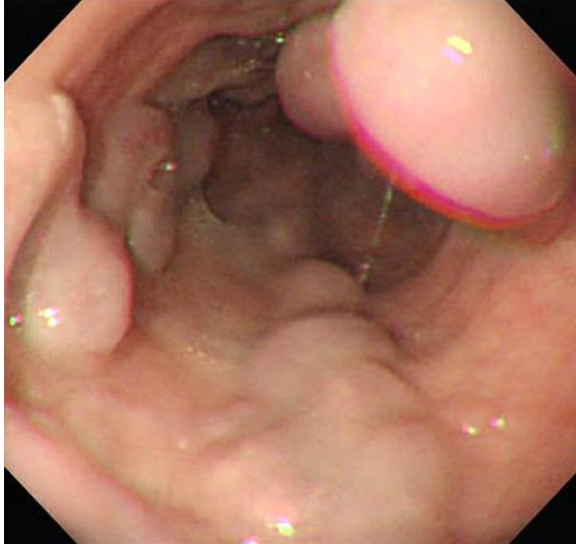
Ulcerace duodena (25%) a žaludku (20%)



Reflux. esophagitida /+ hiát. hernie (8%)

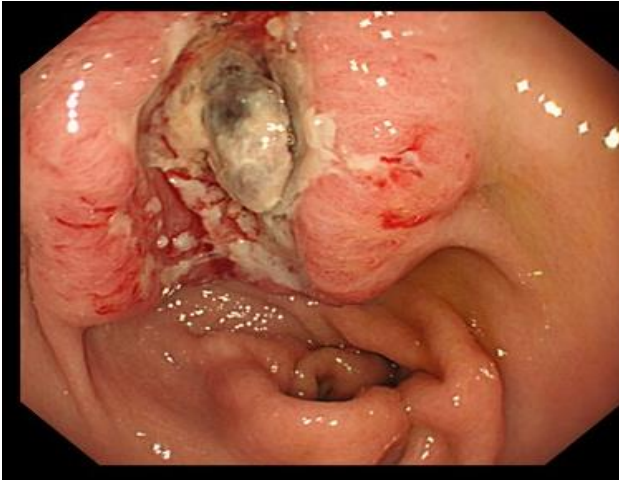


Gastroesophageální varixy (8%)

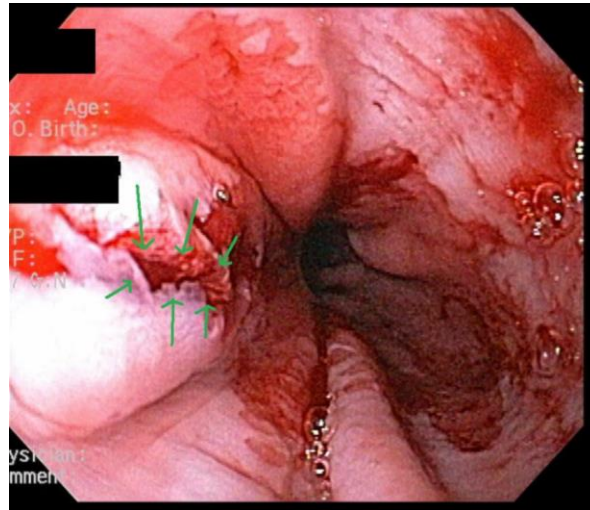


Jiné (7%)

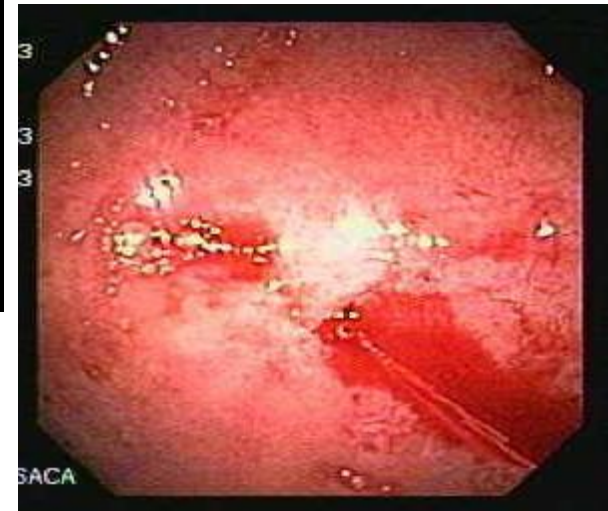nádory, např. žaludku



Mallory-Weiss sy



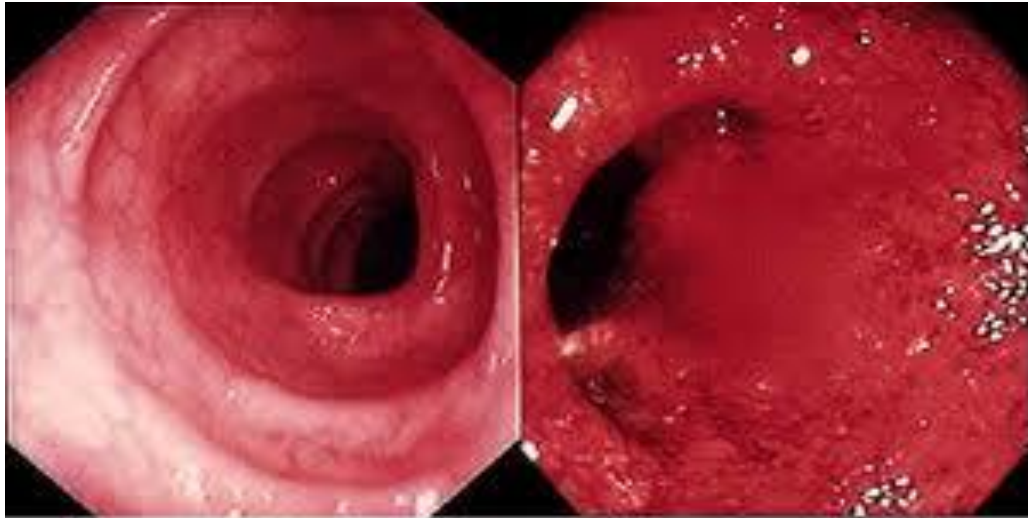
m. Dieulafoy



Krvácení do dolního GIT (15%)

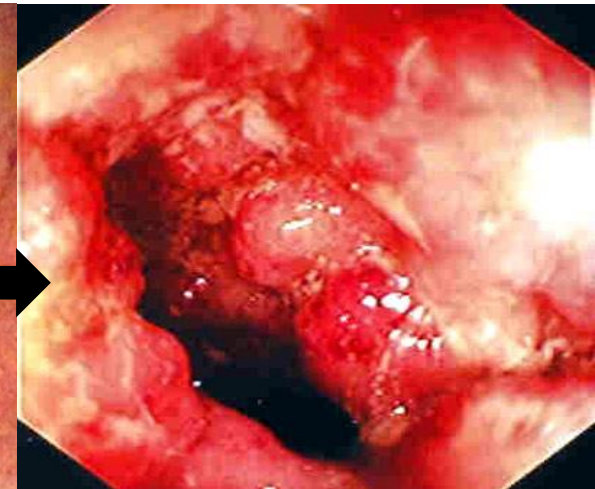
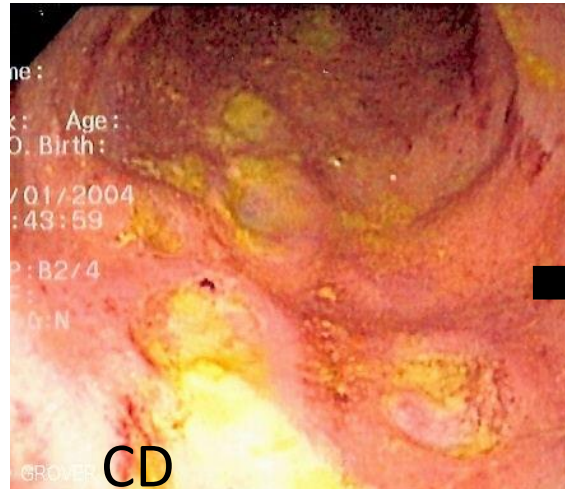
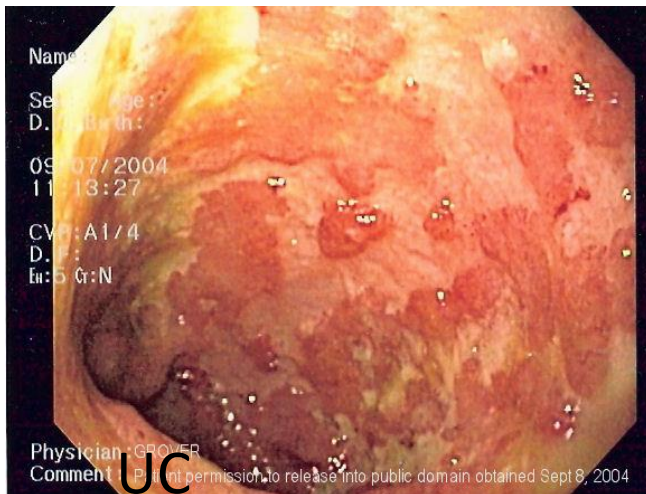- zánětlivá onemocnění střeva
- polypy a nádory střeva
- divertikulóza střev
- hemorhoidy
- jiné (např. aortoenterální píštěl aj.)

Záněty střeva (IBD, ischemická kolitida, ...)

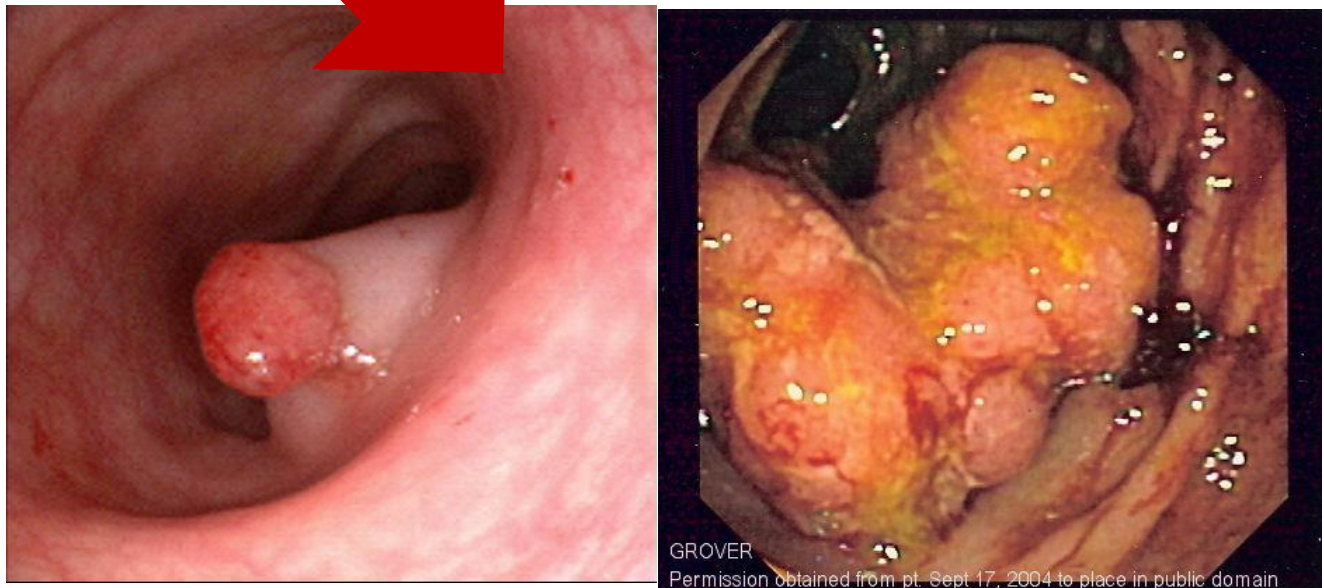
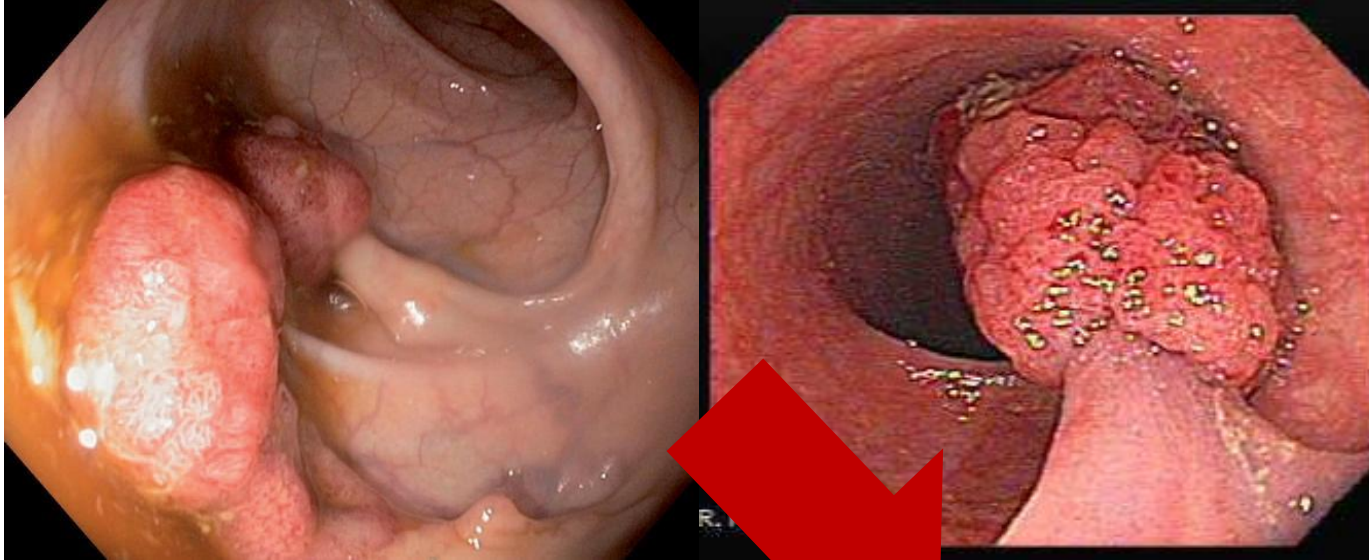


Healthy Colon

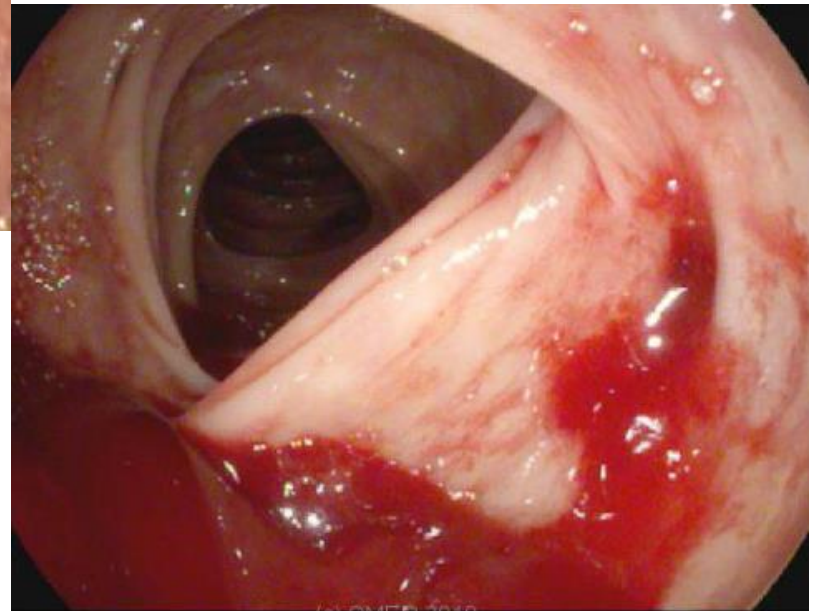
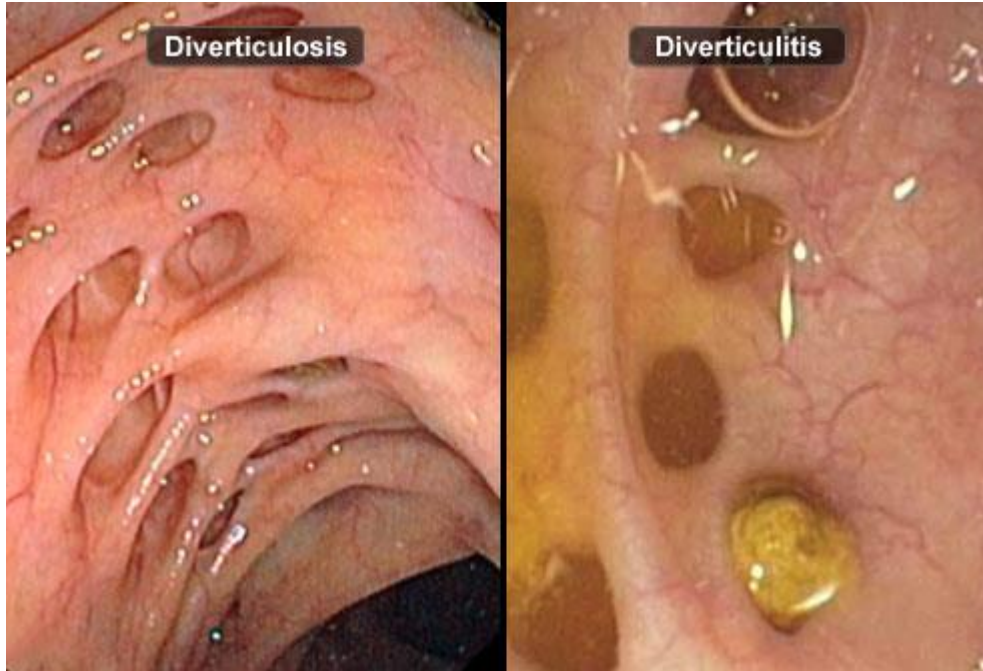Ulcerative Colon



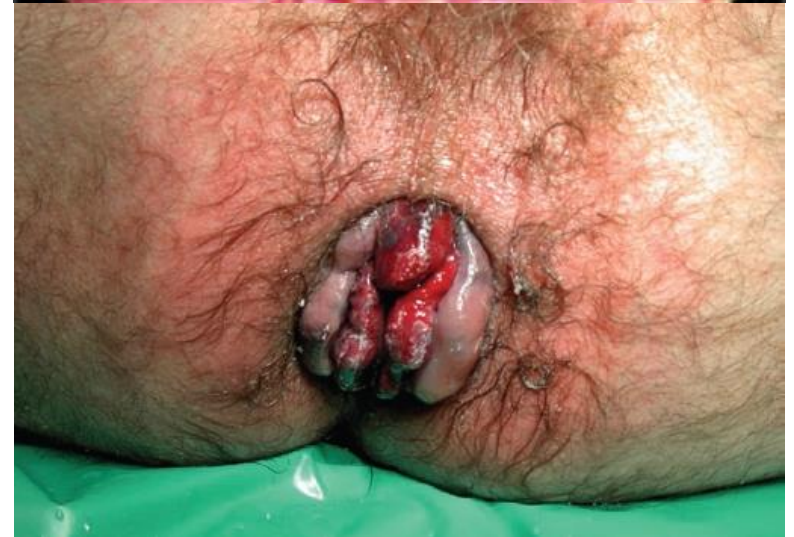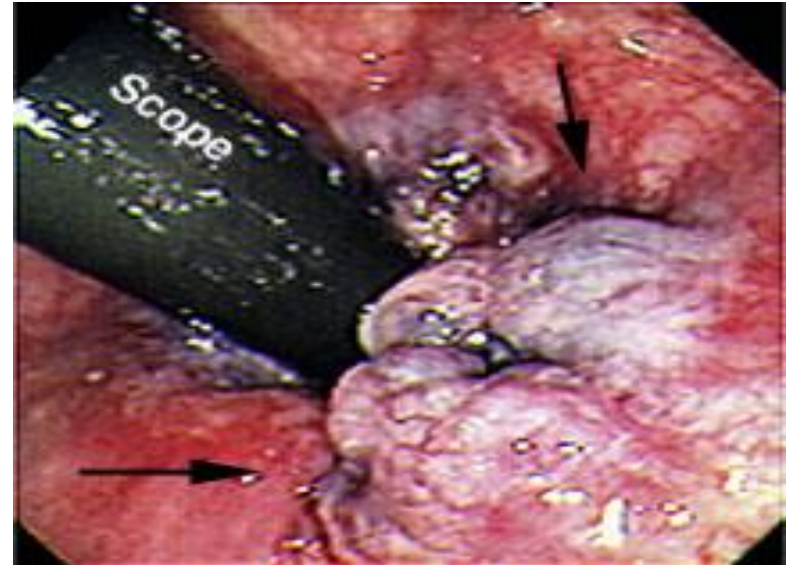
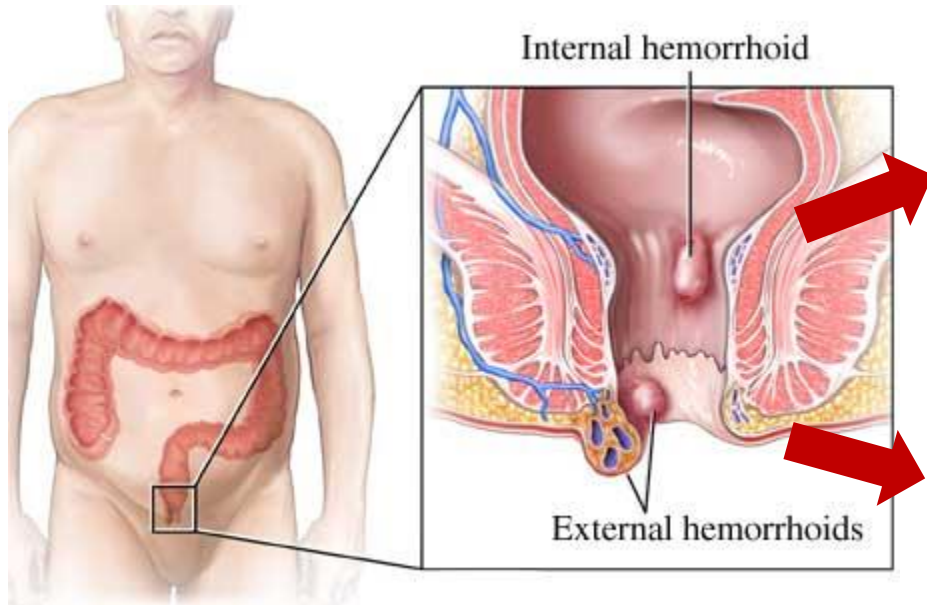
Polypy a nádory střeva



Divertikulóza střeva

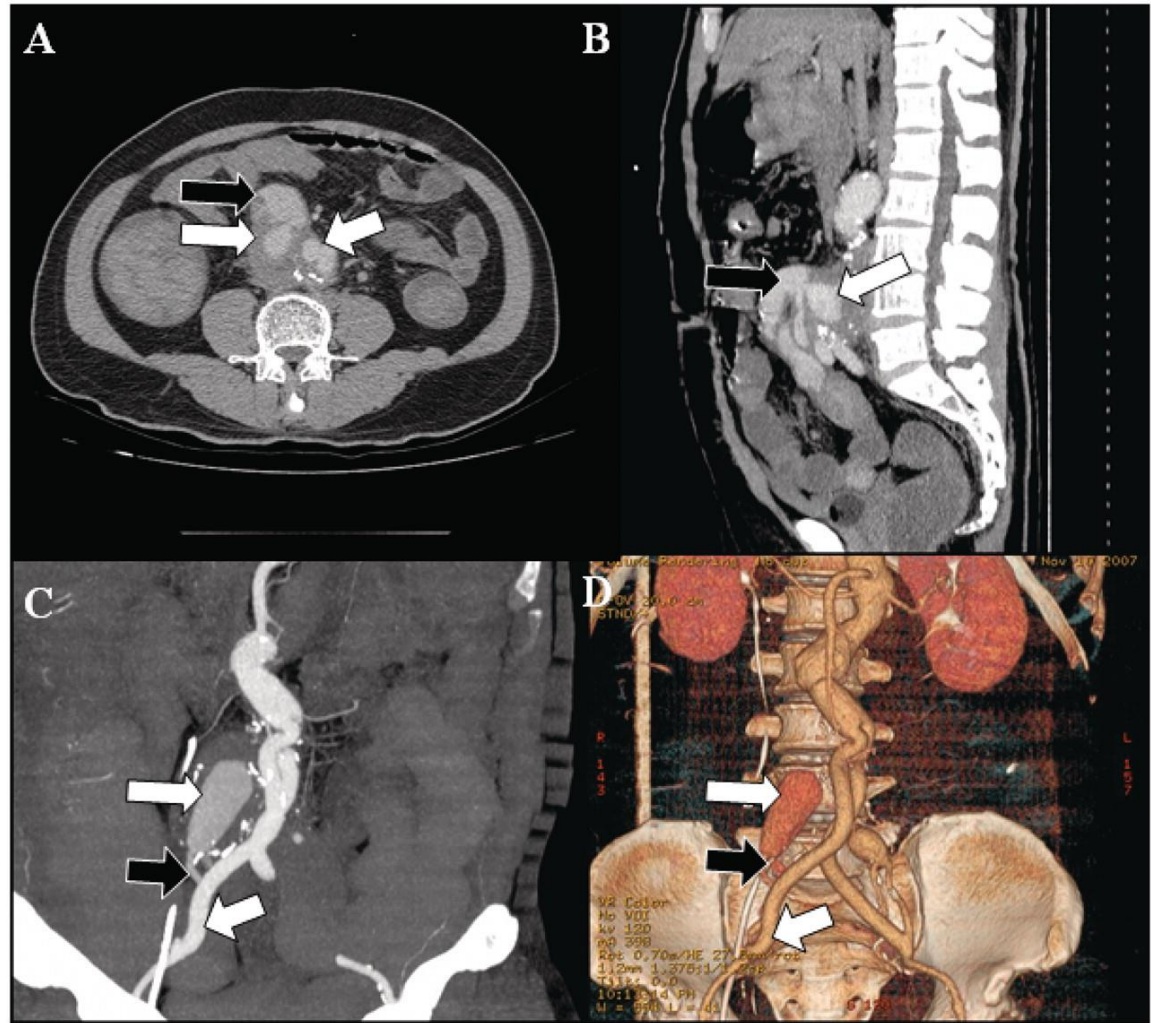
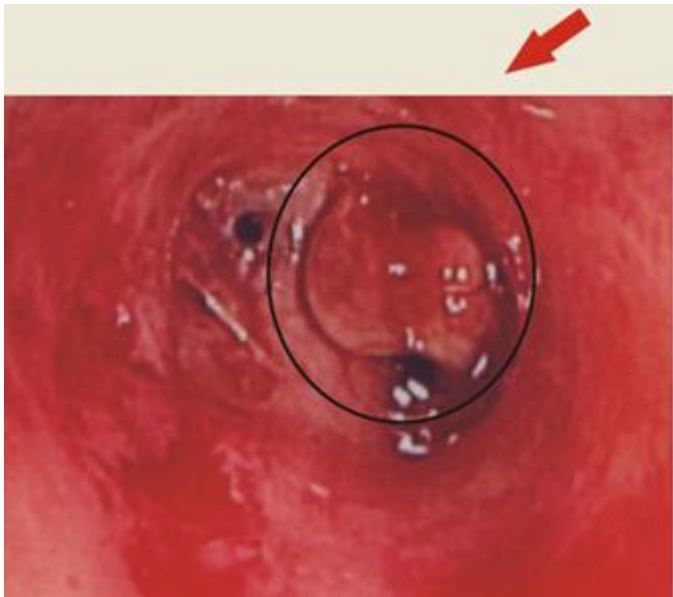


Hemorrhoid



Jiné

aortoenterální píštěl



Klinika

- anemie → anemický syndrom, hypovolemie → hypovolemický hemorhagický šok (> 1000ml krve)
- **hematemesa** (jasně červená krev – tmavá krev – kávová sedlina): jícen, žaludek, dvanáctník
- **enterorhagie** (červená krev): od tračníku aborálně nebo z orálních partií při rychlé pasáži nebo nedostatku střevní bakteriální flóry
- **meléna** (zapáchající kolomaz, do 100ml pevná, >300ml tekutá): horní GIT → zbarvení HCl + střevní bakterie

Diagnostika

- **anamnéza** (léky – ASA, NSAID, warfarin)
- **fyzikální vyšetření** (\downarrow TK, \uparrow TF, bledost, centralizace)
- **laboratorní vyšetření** (leukocytosa, anemie, ev. trombocytopenie, sek. koagulopatie) – současně odebrat krevní zkoušku + zakřížit krve!
- **endoskopie** (GFS, kolonoskopie, enteroskopie, kapslová endoskopie)
- **angiografie / CT angiografie** (min. 5ml/min.)
- **nukleární medicína – značené erytrocyty** (min. 0,5-1ml/min)
- **laparoskopie** (předchozí metody nevedly k dg.)

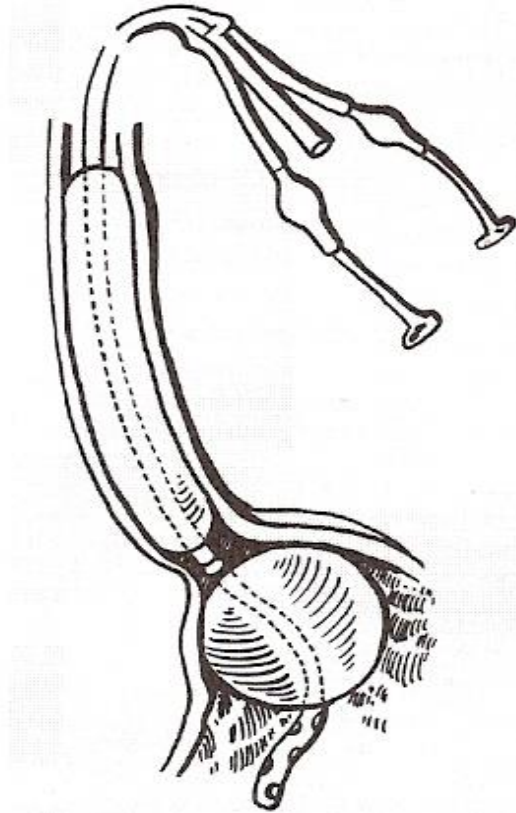
Léčba – obecné principy

- monitorace na intenzivním lůžku
- zajištění žilních vstupů (min. 2 periferní nebo 1 centrální), měření diuresy (PMK)
- náhradní roztoky (koloidy, krystaloidy)
- krevní deriváty (cíl Hb 70 g/l, kardiaci 90g/l)
- podpůrná léčba (Dicynone)
- oxygenoterapie
- ev. zahájení farmakoterapie ještě před dg. výkonem

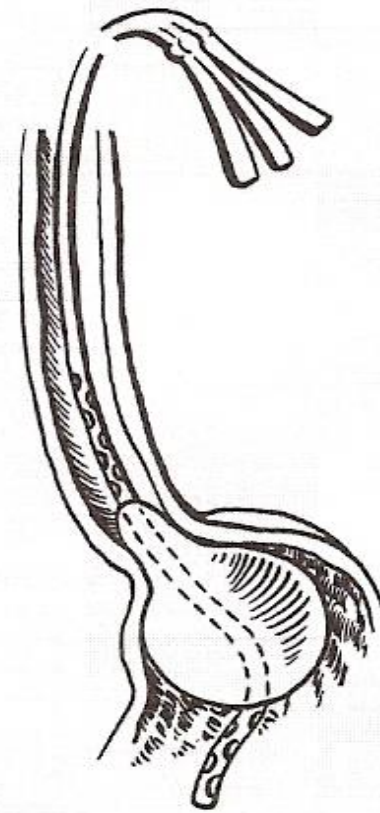
Léčba varikózního krvácení

- **farmakologická:** terlipresin (min. 6mg/d) nebo somatostatin (min.6mg/d) na 3-5 dní, PPI (Helicid, Controloc inj.), ATB profylaxe (Unasyn, Ofloxacin)
- **nefarmakologická:** urgentní endoskopie (sklerotizace 1-2% Aethoxysclerolem, instilace Histoacrylu, ligace), nestavitelné krvácení → přechodně balónková sonda ev. TIPS
- **optimální je kombinace farmakol. + nefarmakol. th.**

Balónkové sondy

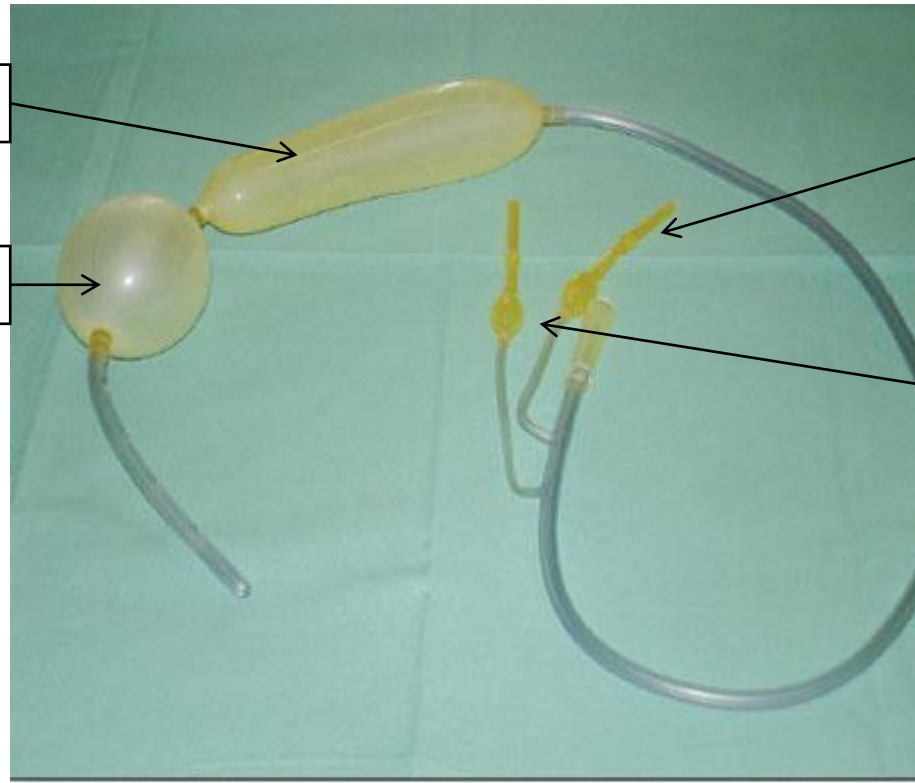


Obr. 178. Blackemoorova-Sengstakenova sonda



Obr. 179. Nachlasova-Lintonova sonda

Sengstakenova-Blakemorova sonda



80-100ml

vzduch!

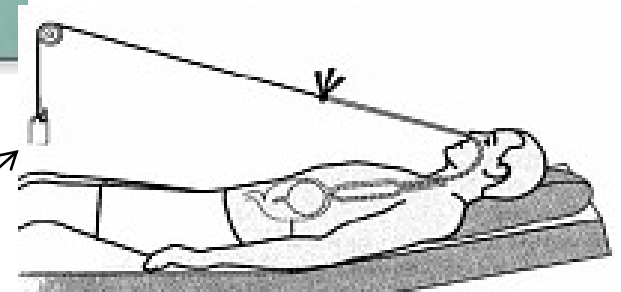
160-200ml

jícen

žaludek

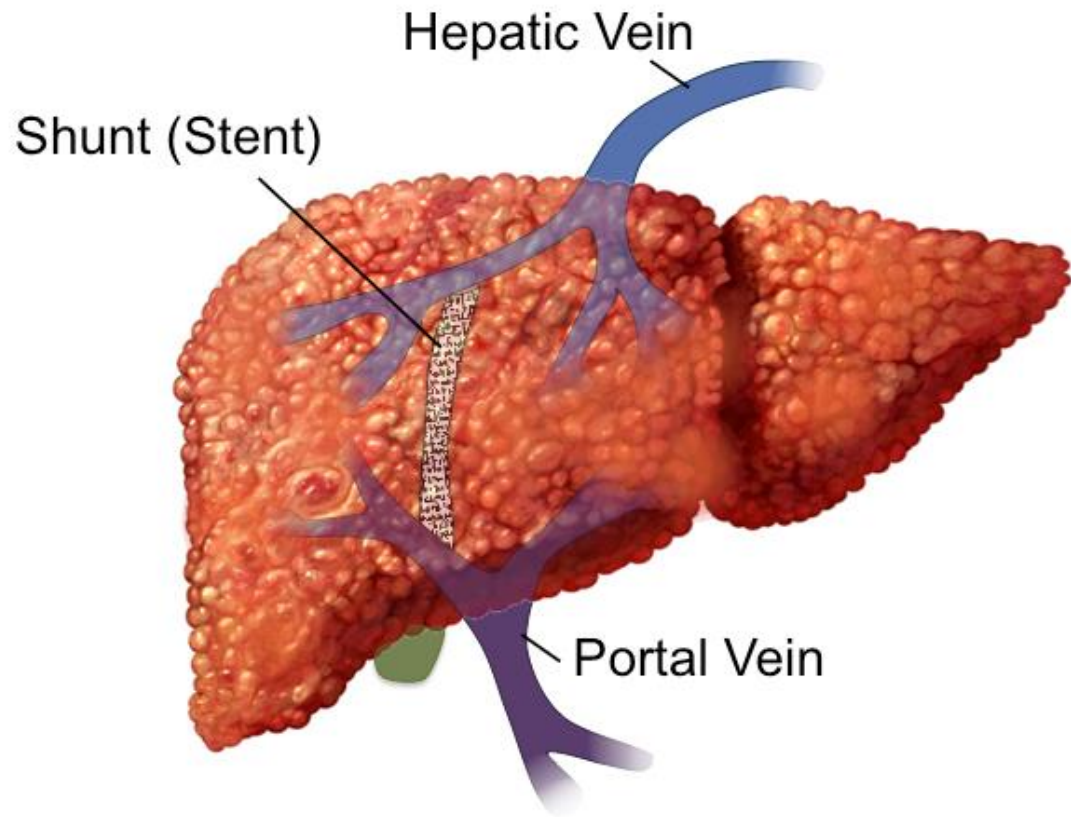
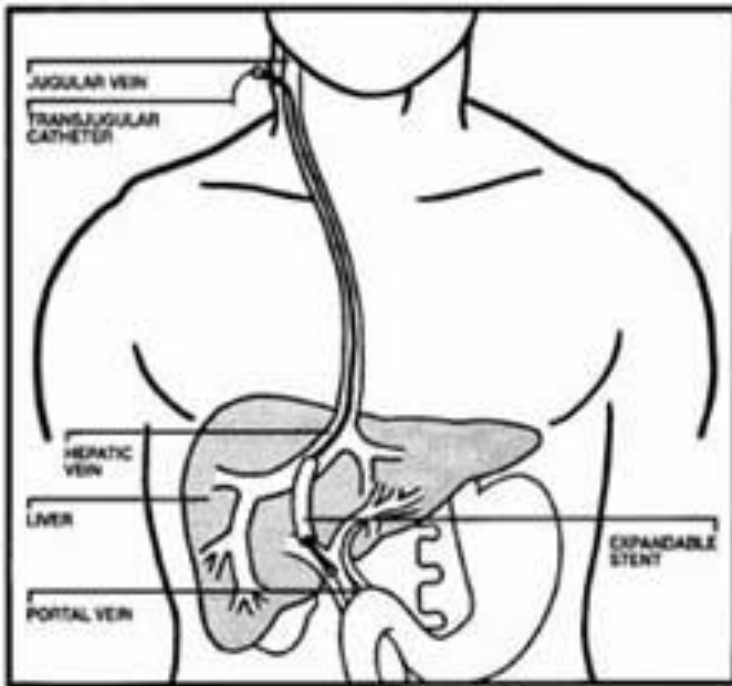
max. 24h !!!

250-500g



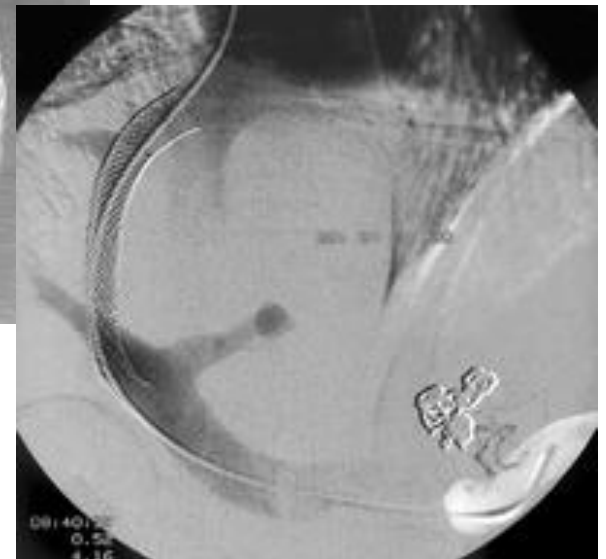
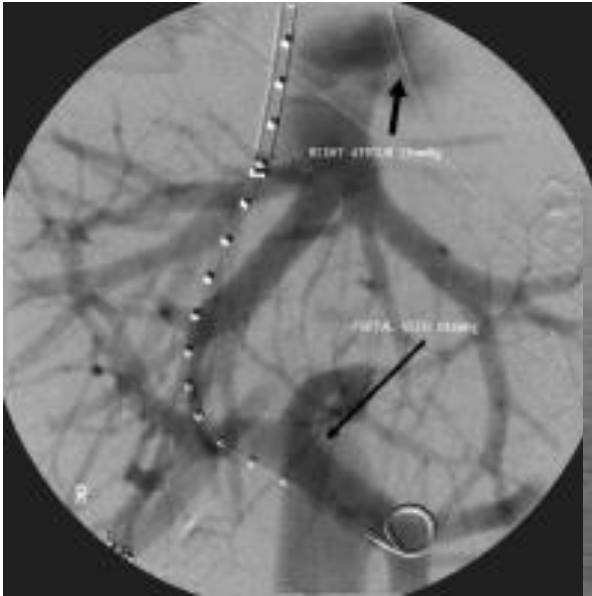TIPS

Transjugulární Intrahepatální Portosystémový Shunt



TIPS

Transjugulární Intrahepatální Portosystémový Shunt



Léčba nevarikózního krvácení

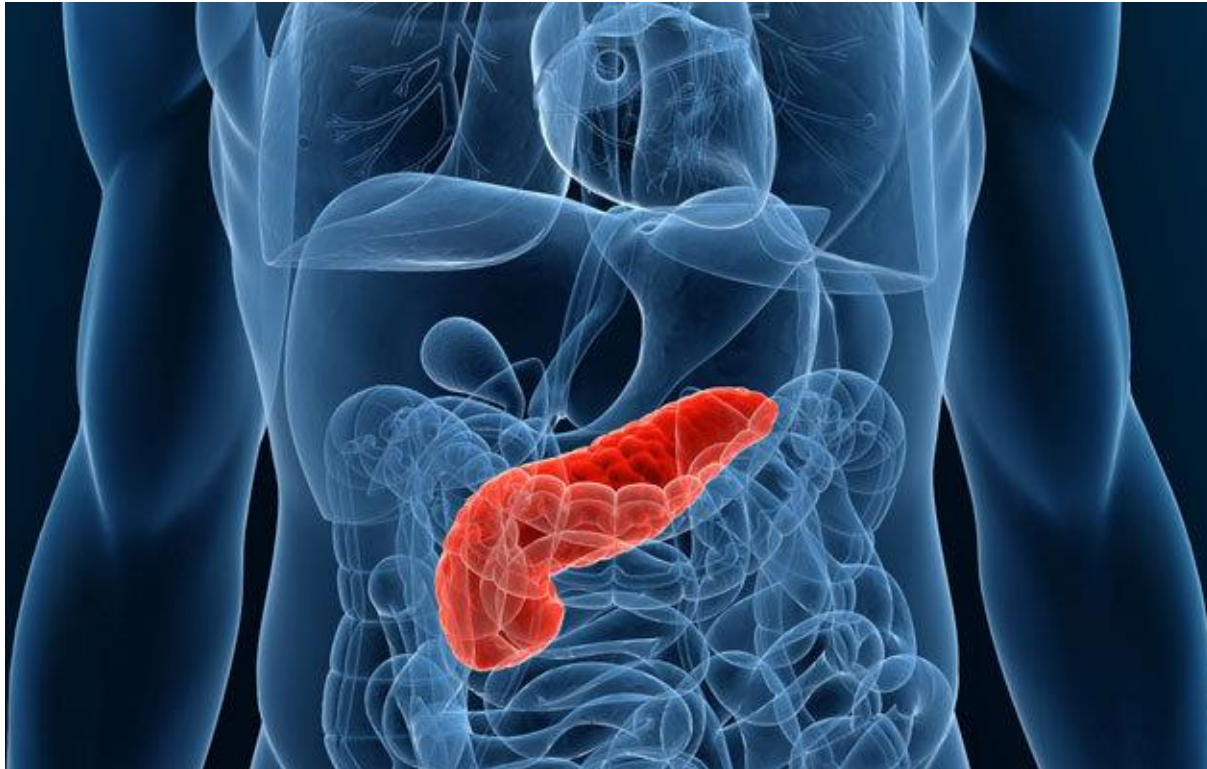- farmakologická: PPI (Helicid, Controloc inj.), ev. somatostatin (min.6mg/d)
- nefarmakologická: urgentní endoskopie (arteriální krvácení → klip, elektrokoagulace, termokoagulace, laser-koagulace, žilní a kapilární krvácení → opich ředěným adrenalinem 1:10000, tkáňové lepidlo Tissucol, elektrokoagulace, termokoagulace, laser-koagulace), nestavitelné krvácení → chirurgie
- optimální je kombinace farmakol. + nefarmakol. th.

Forrestova klasifikace vředů

Tab. 4 – Forrestova klasifikace vředů

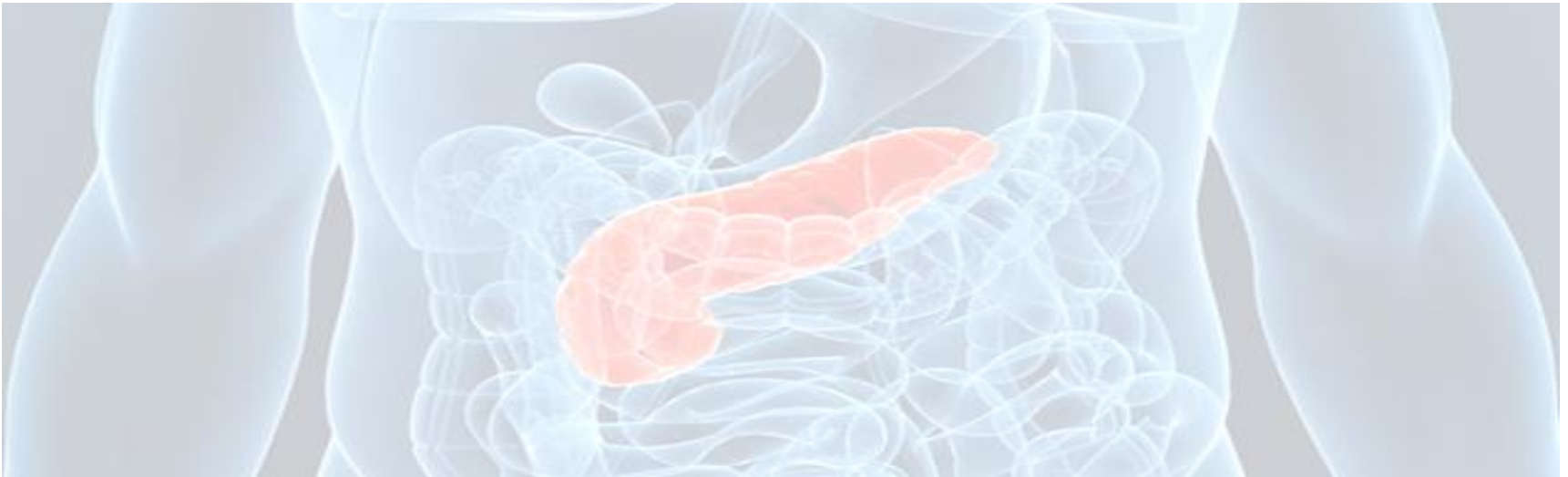
Stadium	Charakteristika
Ia	arteriální krvácení
Ib	sáknoucí venózní nebo kapilární krvácení
IIa	viditelný pahýl cévy na spodině vředu
IIb	vřed krytý koagulem
IIc	vřed s hematinovou spodinou
III	vřed bez stigmat krvácení

Akutní pankreatitida



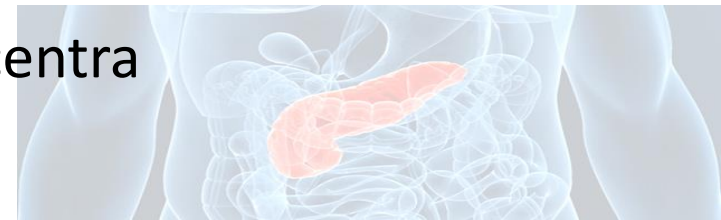
Etiologie

- cholelithiasa 40-70% → USG všem pacientům!
- alkohol 25-35% (> 50g/d + sensitizace kouření, genetika, ... ?)
- jiné: medikace, infekce, metabolismus (HPT, HTG >11,3 mmol/l), ...
- “idiopatická“



Etiologie

- cholelithiasa 40-70% → USG všem pacientům!
- alkohol 25-35% (> 50g/d + sensitizace?)
- jiné: medikace, infekce, metabolismus (HPT, HTG), ...
- “idiopatická”
- zkusit odebrat znovu anamnesu
- mikrolithiasa → EUSG nebo MRCP
- > 40 let → vyloučit pankreatobiliární tumor (5-14% AP = první manifestace)
- < 30 let → genetické testy
- anatomické a fyziologické anomálie (10-15%) jsou kontroverzní
- reálně idiopatická → odeslat do spec. centra



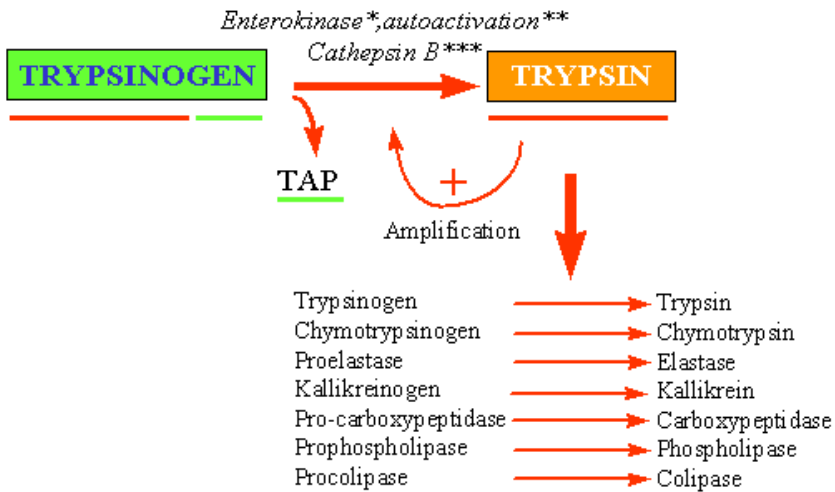
Diagnóza

abdominální bolest + 3x AMS/LPS +/- zobrazovací kritéria (CT,MR, UZV)

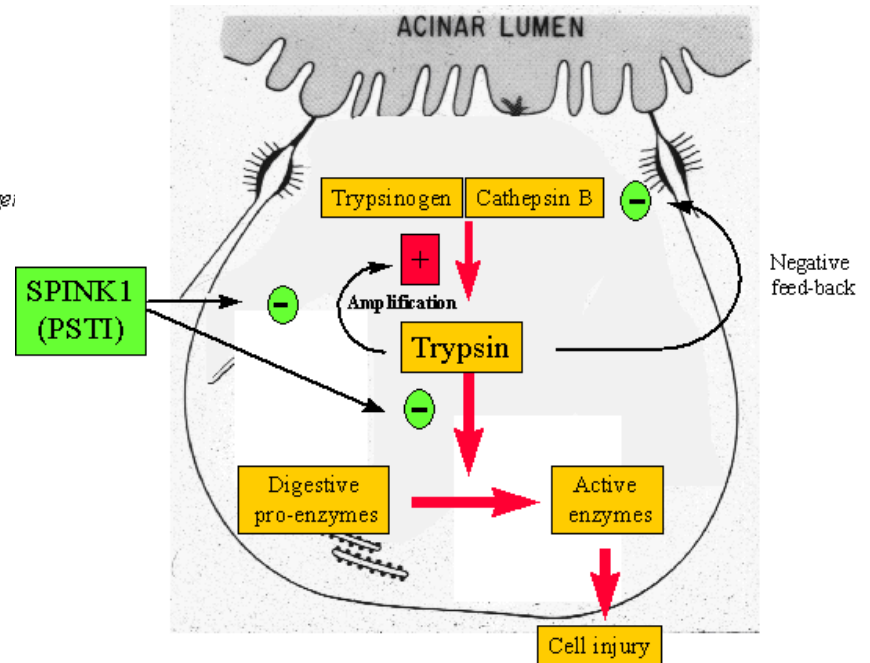


- CECT (MRI) min. 72-96 hod. po začátku příznaků
- prvních 48 hod. = pouze 70% CT's sensitivita k detekci nekrózy
- časná CT jen při diagnostické nejistotě úvodem nebo selhán konzervativní léčby
- pro jasné případy = CT zbytečné – nezmění klinický postup, zbytečně oddálí tekutinovou resuscitaci, kontrastní látky může poškodit ledviny (vstupní hypovolemie)
- není jednoznačné doporučení pro follow-up CT timing

Patofyziologie



**Normal pathway: enterokinase is located in the brush border of the small intestine*
***Normal pathway: Trypsinogen autoactivation is a unique feature of human trypsinogen*
****Abnormal pathway: cathepsin B is located within acinar cells*

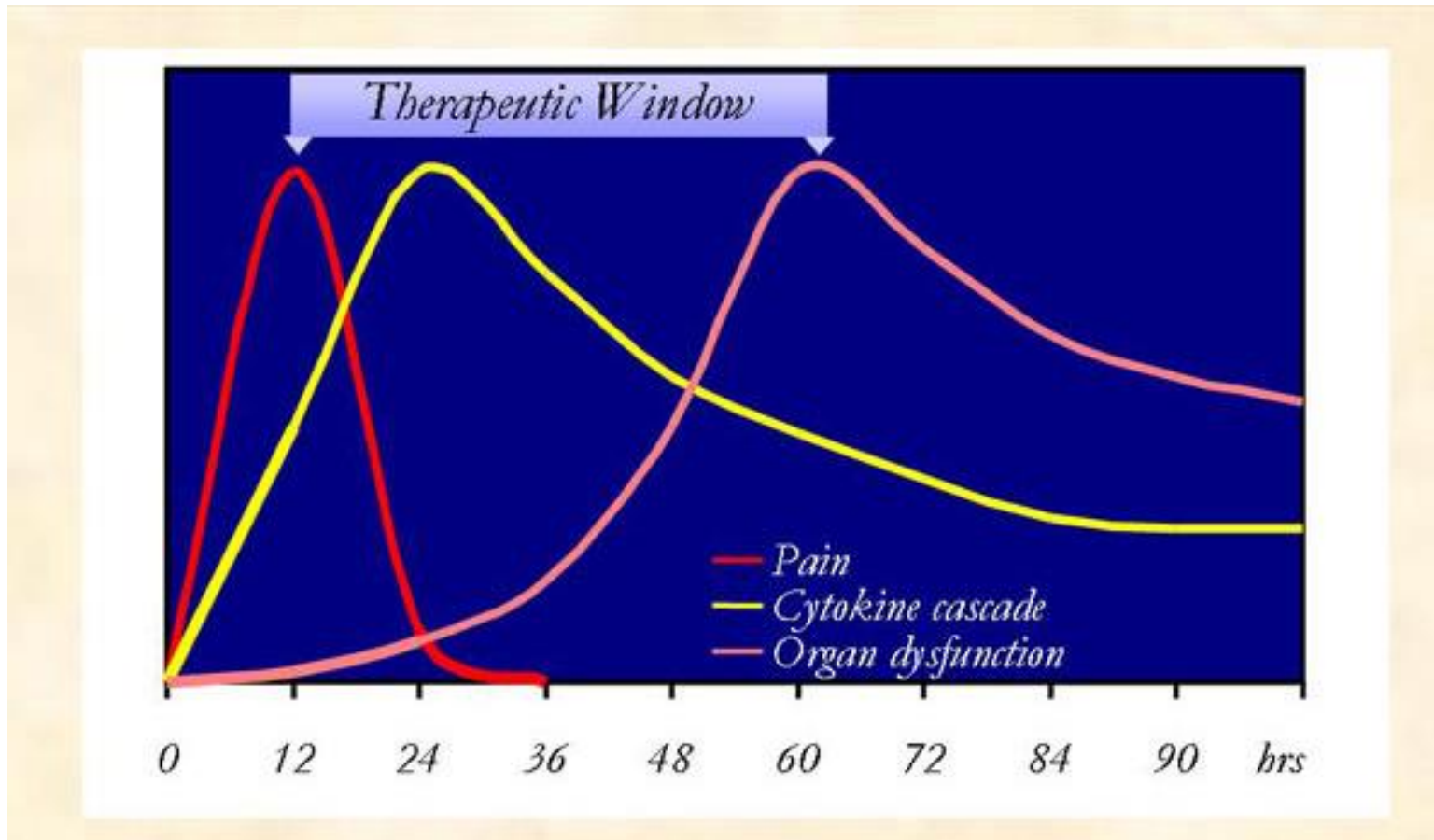


Mechanismus poškození

- lokalizovaný proces (hyperémie, edém) \Rightarrow **lehká AP**
- lokalizovaný proces \rightarrow univerzální systémová reakce, SIRS (generalizované kapilární postižení) \rightarrow hypovolemie \rightarrow šoková aktivace sympatiku \rightarrow ischemie splanchniku) \Rightarrow **těžká AP**



Vývoj v čase



Norman J. Am J Surg 1998; 175: 76-83 (modified)

Klinika

- bolest břicha 90-95% (epigastrium 70%)
- propagace do zad 50-70%
- nausea 80-90%, zvracení 60-85%
- zvýšená teplota 50-80%
- distenze střevních kliček a žaludku 70-90%
- tachykardie 65-80%
- ikterus 30%
- dyspnoe 10%
- specifické příznaky **vzácně**

Cullenovo zn., Grey-Turnerovo zn., Gerbichovo zn., zarudlé podkožní uzlíky, Purtscherova retinopatie, Trousseauův příznak, Rehořův příznak



Průběh

PHASE	INITIAL	EARLY	MIDDLE	LATE
TIMING	Hours	1st week	2nd week	3rd-4th week
MAJOR EVENTS	<p>Altered intra-acinar protein traffic</p> <p>Accumulation of trypsinogen in the interstitial space</p>	<p>Inappropriate activation of proteases</p> <p>Necrosis</p> <p>Microcirculatory disorders</p> <p>Macrophage activation</p> <p>Progression of necrosis</p>	<p>Microcirculatory disorders</p> <p>Progression of necrosis</p>	<p>Gut and biliary bacteria</p> <p>Infection of necrosis</p>
DEATHS	?	32%	12%	19% 37%
M.O.F. Causes	?	26%	0%	0 0
Infection	?	0%	5%	12% 28%
SIRS			CARS	

Základní th. opatření



neexistuje kauzální léčba

- podezření AP = bezodkladné přijetí pacienta !
- stop p.o. příjmu 0-72 hod.
- periferní žilní přístup
- centrální žilní přístup (jistá těžká AP, AP + komplikace, kardiopulmonální a oběhová instabilita)
- PMK při anurii > 4h
- „volumová resuscitace“ (4000 ml/2h, resp. 1000-2000 ml/h), cílová diuresa >100 ml/h
- oxygenoterapie ($SpO_2 > 95\%$)
- substituce Htk (< 0,25)
- profylaxe TEN
- korekce glykémie (< 10mmol/l)
- léčba bolesti
- nasogastrická sonda (vysoký ileus, neztížitelné zvracení, žaludeční atonie)

stanovení tíže za 72-96 hod. od vzniku potíží

Diagnostika

- rtg břicha vždy → vyloučení NPB
- UZV břicha vždy → zjištění biliární etiologie
- dynamické kontrastní CT břicha >72h → detekce nekrózy (80-90% přesnost)
- MR pankreatu → může nahrazovat CT, t.č. není standardem
- ERCP → EPST < 72h → jen jako th. výkon
- EUSG → při pochybnostech o indikaci ERCP

CT Severity Index (CTSI)

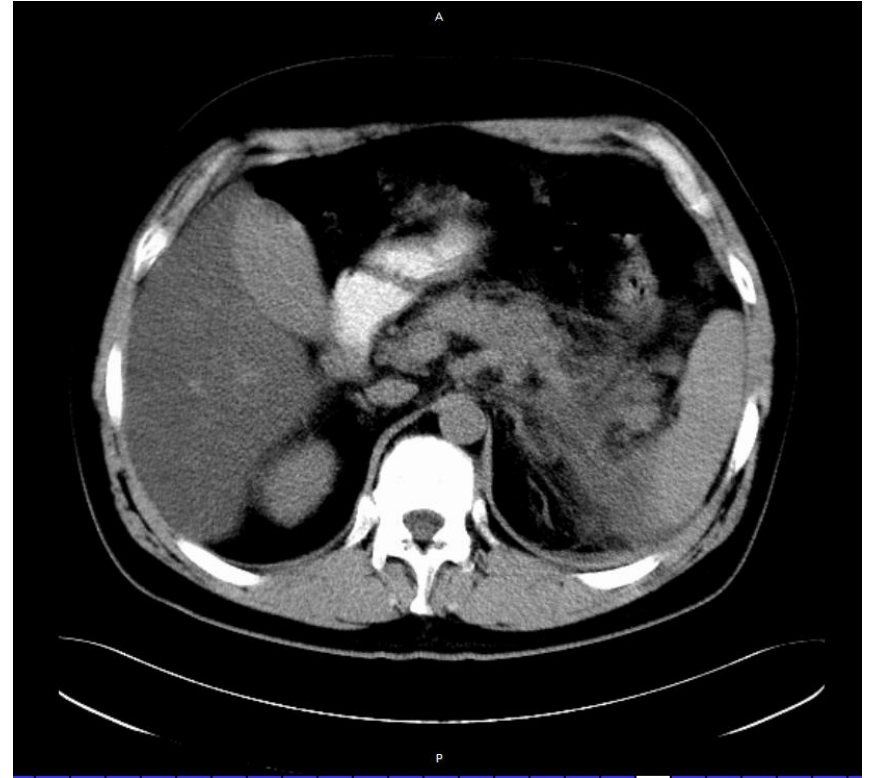
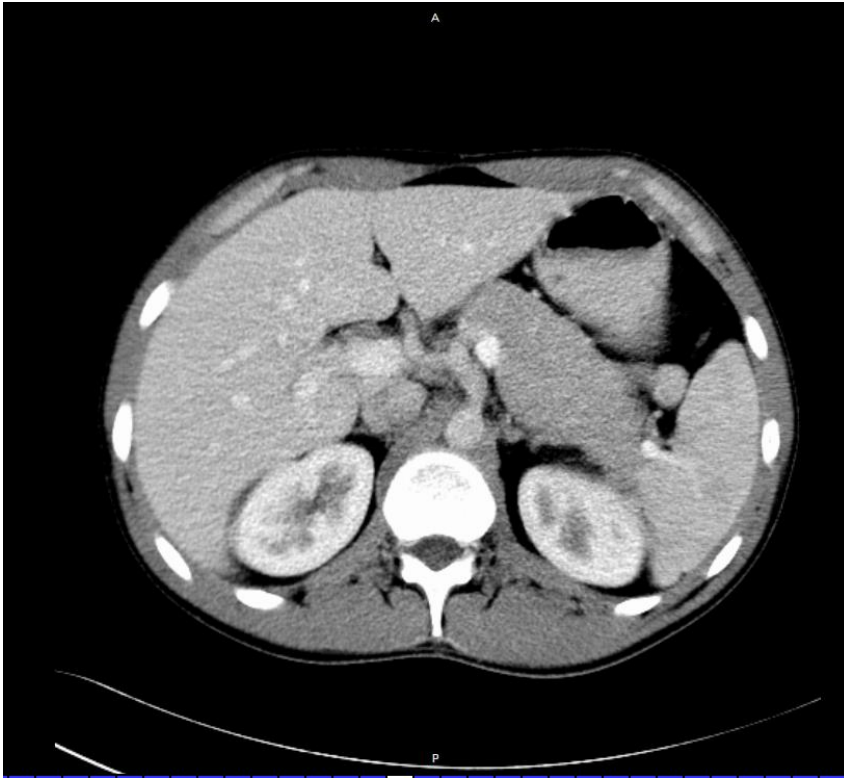
Prognostický indikátor	Body
Zánět slinivky v CT obraze	
Normální slinivka	0
Ložiskový nebo difuzní edém slinivky	1
Vnitřní pankreatické abnormality a zánětlivé změny v peripankreatickém tuku	2
Jedna neohraničená tekutinová kolekce nebo flegmóna	3
Dvě nebo více špatně ohraničených kolekcí nebo přítomnost plynu v pankreatu nebo okolí	4
Pankreatická nekróza	
Žádná	0
$\leq 30\%$	2
$> 30-50\%$	4
$> 50\%$	6

CT Severity Index (CTSI)

Prognostický indikátor		Body
Zánět slinivky v CT obraze		
Normální slinivka		0
Ložiskový nebo difuzní edém slinivky		1
Vnitřní pankreatická nekrotizace		2
Jedna neohranicovaná nekrotická kolečka	0 – 2	lehká AP
Dvě nebo více šedých nekrotických koleček	3 – 6	středně těžká AP
Pankreatická nekrotizace		okolí
Žádná	7 – 10	těžká AP
<= 30%		2
> 30-50%		4
> 50%		6

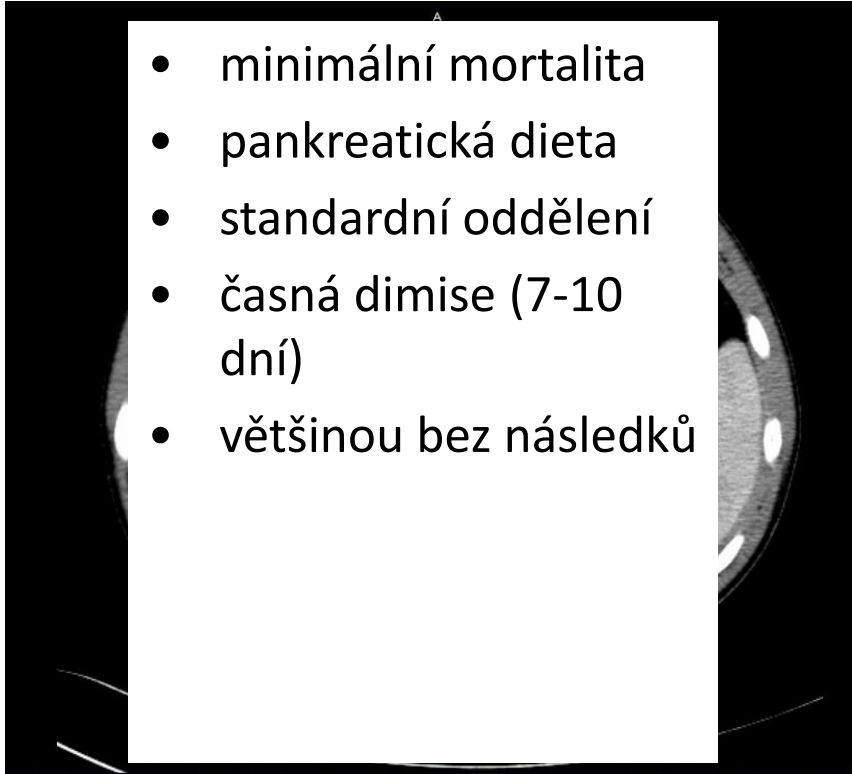
Rozlišení tíže onemocnění

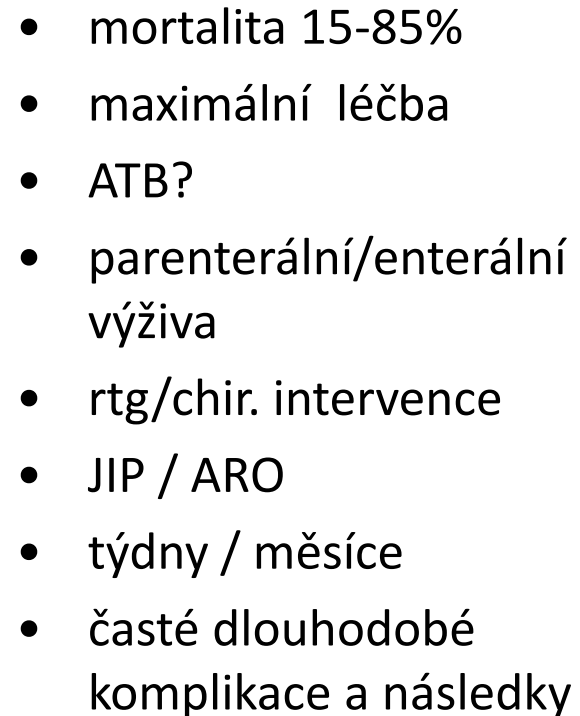
- lehká (mild, non-severe) AP
CRP < 150 mg/l, CTSI 0-2
- těžká (severe) AP
CRP > 150 mg/l, CTSI > 6
- středně těžká (moderate) AP
CRP > 150 mg/l, CTSI 3-6



Rozlišení tíže onemocnění

- lehká (mild, non-severe) AP
CRP<150 mg/l, CTSI 0-2
- těžká (severe) AP
CRP>150 mg/l, CTSI>6
- středně těžká (moderate) AP
CRP>150 mg/l, CTSI 3-6

- 
- minimální mortalita
 - pankreatická dieta
 - standardní oddělení
 - časná dimise (7-10 dní)
 - většinou bez následků

- 
- mortalita 15-85%
 - maximální léčba
 - ATB?
 - parenterální/enterální výživa
 - rtg/chir. intervence
 - JIP / ARO
 - týdny / měsíce
 - časté dlouhodobé komplikace a následky

Nová klasifikace SAP

ORGÁN. SELHÁNÍ



NE

TRANSIENT.

PERSIST.

KOMPLIKACE



NE

LOKÁLNÍ

SYSTÉMOVÉ

Nová klasifikace SAP

Atlanta / Marshall skóre
ORGÁN. SELHÁNÍ
(1 nebo více)



NE

< 48 hod.

> 48 hod.

KOMPLIKACE

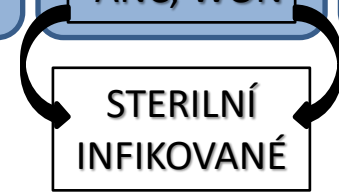


NE

AFC, PP,
ANC, WON

EXACERBACE
KOMORBIDIT

STERILNÍ
INFIKOVANÉ



Nová klasifikace SAP

ORGÁN. SELHÁNÍ

KOMPLIKACE

NE

TRANSIENT.

PERSIST.

NE

LOKÁLNÍ

SYSTÉMOVÉ

LEHKÁ AP

(MORTALITA < 1%)

Nová klasifikace SAP

ORGÁN. SELHÁNÍ

A / NEBO

KOMPLIKACE

NE

TRANSIENT.

PERSIST.

NE

LOKÁLNÍ

SYSTÉMOVÉ

STŘEDNĚ TĚŽKÁ AP

Nová klasifikace SAP

ORGÁN. SELHÁNÍ

KOMPLIKACE

NE

TRANSIENT.

PERSIST.

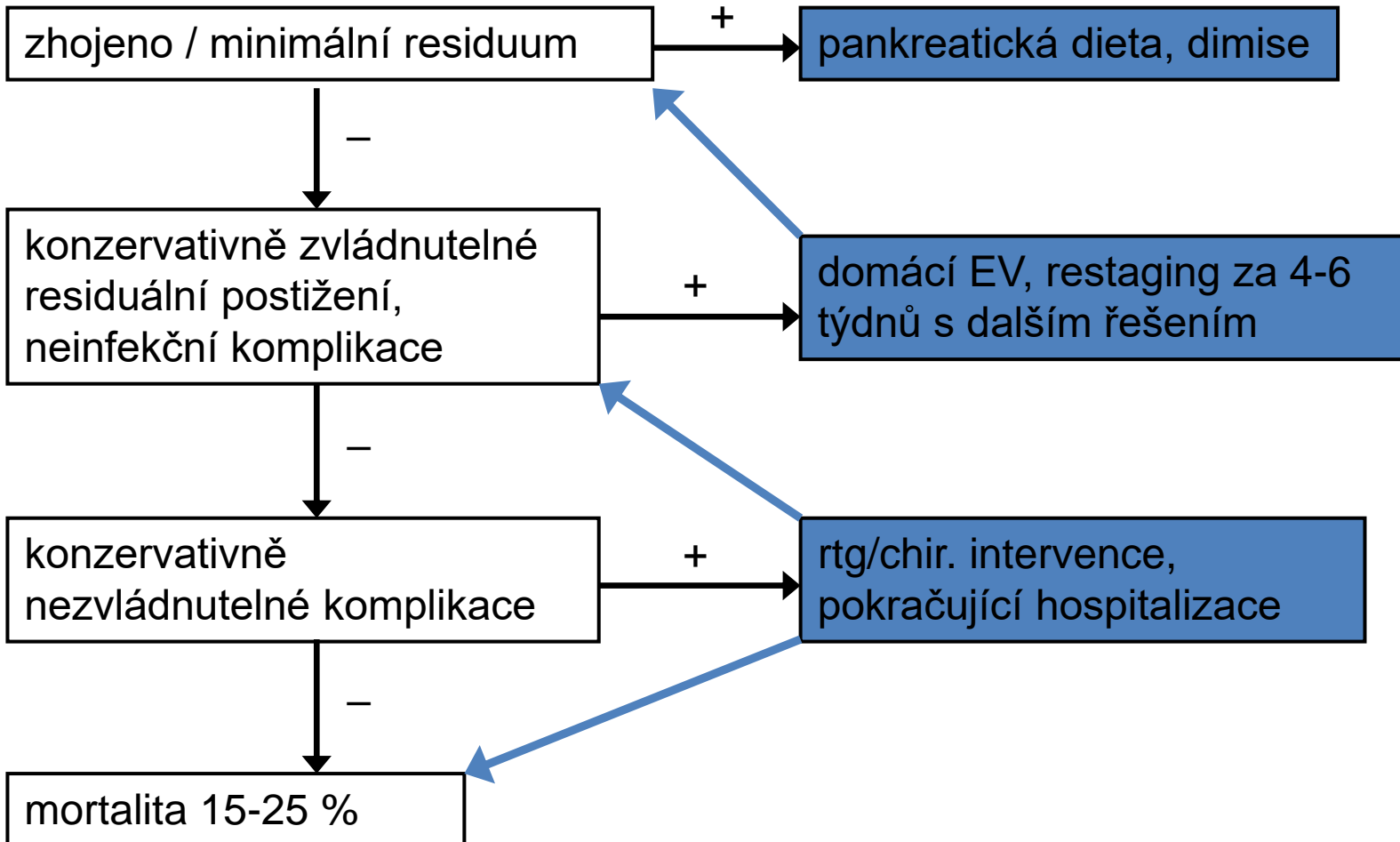
NE

LOKÁLNÍ

SYSTÉMOVÉ

TĚŽKÁ AP
(MORTALITA 10-25%)

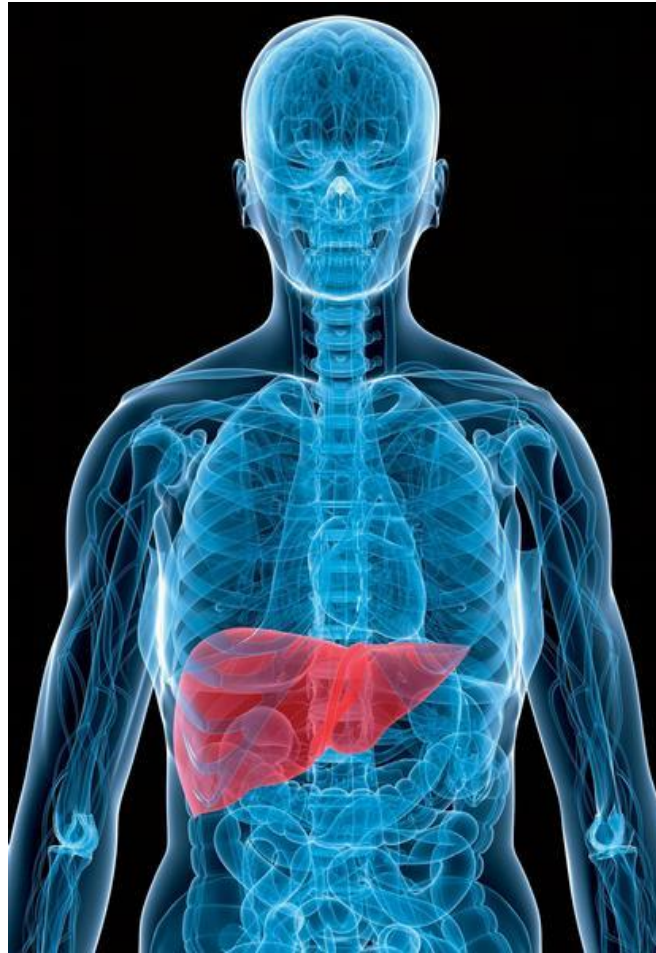SAP – následky



Syndrom intraabdominální hypertenze (IAH)

norma 5-7mmHg	< 12mmHg	není IAH
I. st.	12-15 mmHg	IAH
II. st	16-20mmHg	
III. st.	21-25mmHg	ACS
III. st.	> 25mmHg	

Akutní selhání jater



Definice

- syndrom vznikající při poškození a zániku hepatocytů s rozvojem ikteru a encefalopatie
- hyperakutní (rozvoj do 7 dnů)
- akutní (1-4 týdny)
- subakutní (4-8 týdnů)
- při konzervativní léčbě 25% přežití
- transplantace → 70% přežití

Příčiny

- **infekce** (hepatitidy A-E, HSV, EBV, CMV, ...)
- **léky** (paracetamol, NSAID, halothan,...)
- **toxiny** (amanita phalloides, tetrachlormethan, ..., alkohol)
- **metabolické choroby** (Wilsonova choroba, hemochromatosa, deficit α 1-antitrypsinu, ...)
- **autoimunitní choroby** (AIH)
- **kardiovaskulární příčiny** (trombosa portální žíly, venooklusivní nemoc – Budd-Chiari syndrom, pravostranné srd. selhání, ...)
- **nádory** (HCC, lymfom, metastázy, ...)
- **gravidita** (ak. steatosa, HELLP syndrom)
- **jiné vzácné příčiny**
- **kryptogenní** (příčina nenalezena)

Klinika

- akutní vznik x dekompensace chronického jaterního onem.
- nespecifické (slabost, nausea, bolesti břicha)
- foetor hepaticus
- ikterus, pruritus
- encefalopatie 0.-IV. st.
- akutní ascites
- akutní portální hypertenze (nebo zhoršení chronicky přítomné u chron. jaterních onem.) → krvácení

Jaterní encefalopatie

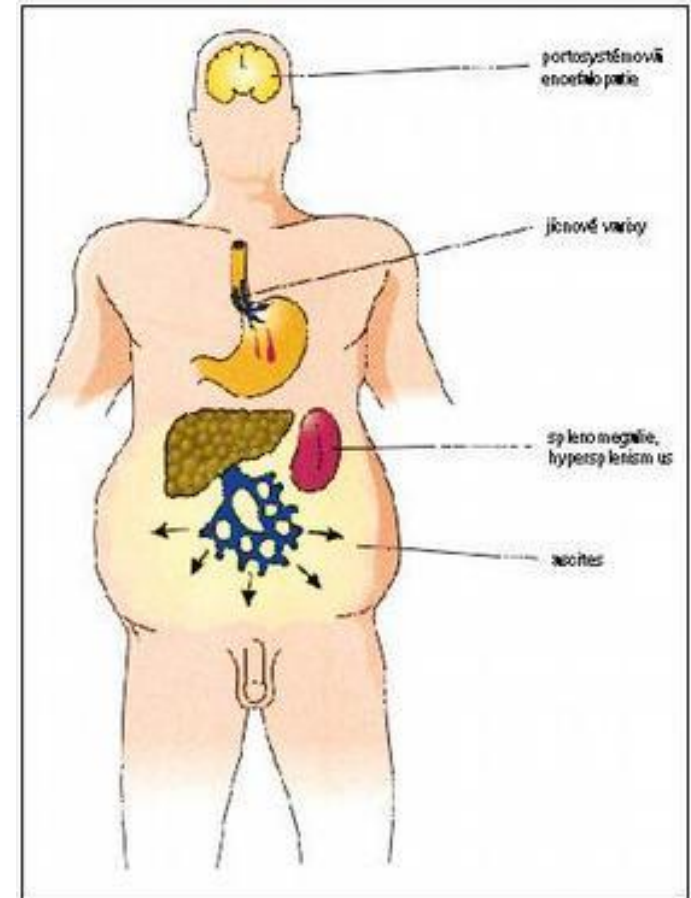
Stadium	Vědomí	Intelekt	Chování	Neurologické změny
I.	poruchy spánku	poruchy zjistitelné jen testy	euforie, vznětlivost, deprese	tremor, asterixis
II.	zpomalení, letargie, chvilkové dezorientace	klesá	změny osobnosti, neadekvátní reakce	tremor, změny v řeči, ataxie
III.	somnolence, sopor	nelze hodnotit	obvykle klidné, paranoidní, eventuálně zuřivost	nystagmus, hyperreflexie anebo hyporeflexie, klonické křeče, rigidita
IV.	kóma	nelze hodnotit	nelze hodnotit	kóma, opistotonus, mydriáza, bez reflexů

Komplikace

- (akutní) portální hypertenze → krvácení, splenomegalie
- hepatorenální syndrom
- systémová hypotenze
- orgánové selhání (oběhové, respirační, ledvinné, ...)
- metabolické poruchy (hypoglykemie, ...)
- koagulopatie, trombocytopenie (→ krvácení)
- větší náchylnost k infekcím
- bakteriální střevní translokace → systémová infekce, riziko spontánní bakteriální peritonitidy (SPB) – zvyšuje mortalitu

(Akutní) portální hypertenze

- = zvýšení tlaku v oblasti v. portae
- důsledky:
- kolaterální oběh: encefalopatie, caput Medusae, kongest. gastropatie, varixy gastroesophageální a rektální → krvácení
- splenomegalie → hypersplenismus
- ascites → SPB



Diagnostika

- klinika
- laboratoř: ↑bil (event. JT), ↑INR, ↑NH₃, ↓fib, ↓alb, ↓chol, ↓CHE
- ostatní vyšetření a zobrazovací metody (UZV, CT, endoskopie, ...) ke zjištění příčiny selhání nebo přítomnosti ev. komplikací

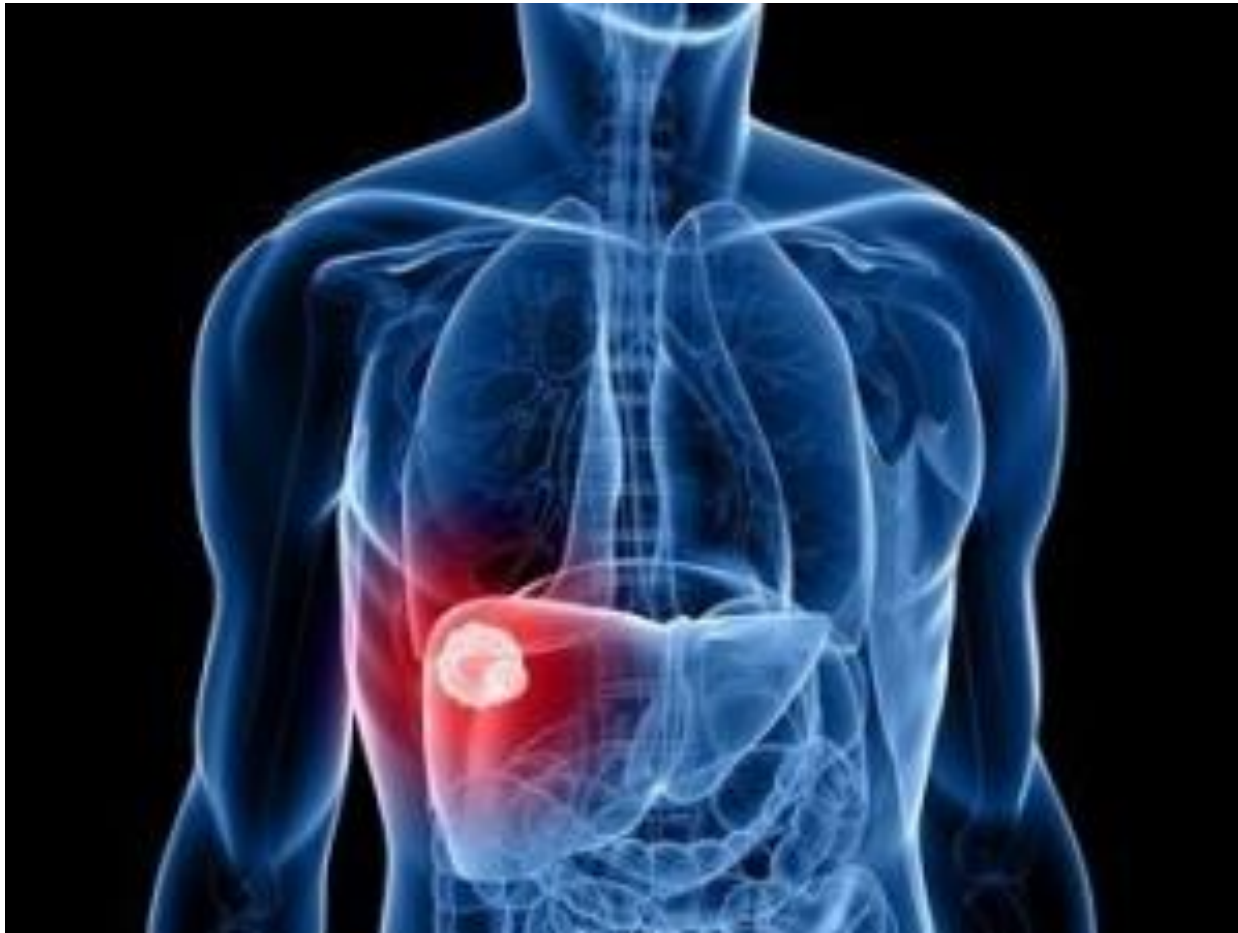Léčba

- klidový režim
- dieta v ak. stavech, jinak sporný efekt, dostatek kvalitních bílkovin
- parent. podpora (VLI roztoky?) x kompletní PV
- hepatoprotektiva (efekt neprokázán)
- kortikoidy? (empirický postup)
- úprava vnitřního prostředí, substituce chybějících koag. parametrů a event. anemie
- léčba komplikací
- transplantace jater (přechodně „bridging therapy“
albuminová dialýza – MARS, Prometheus)

Hepatorenální syndrom

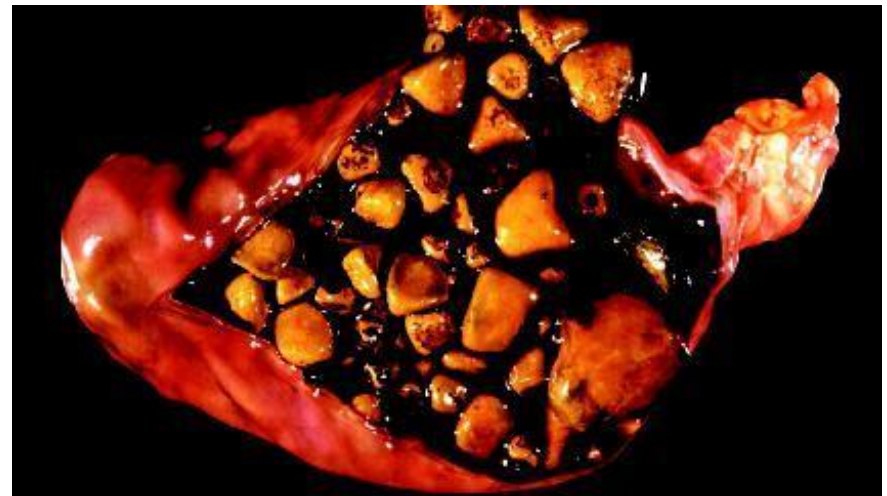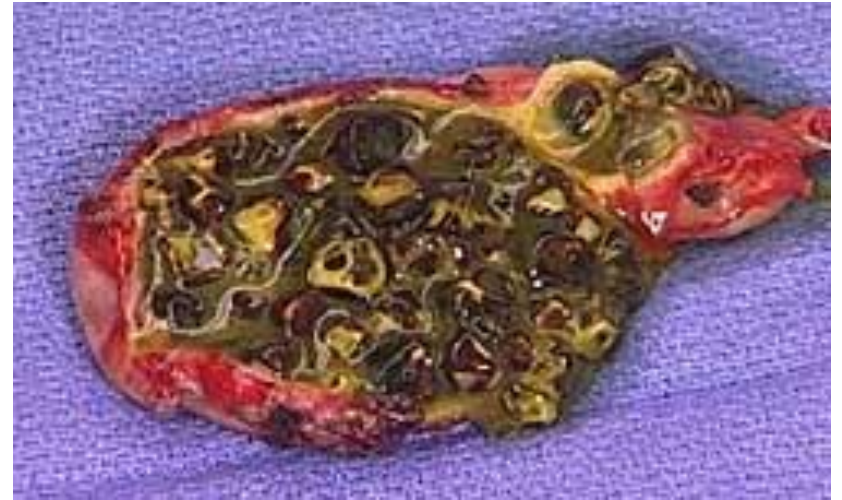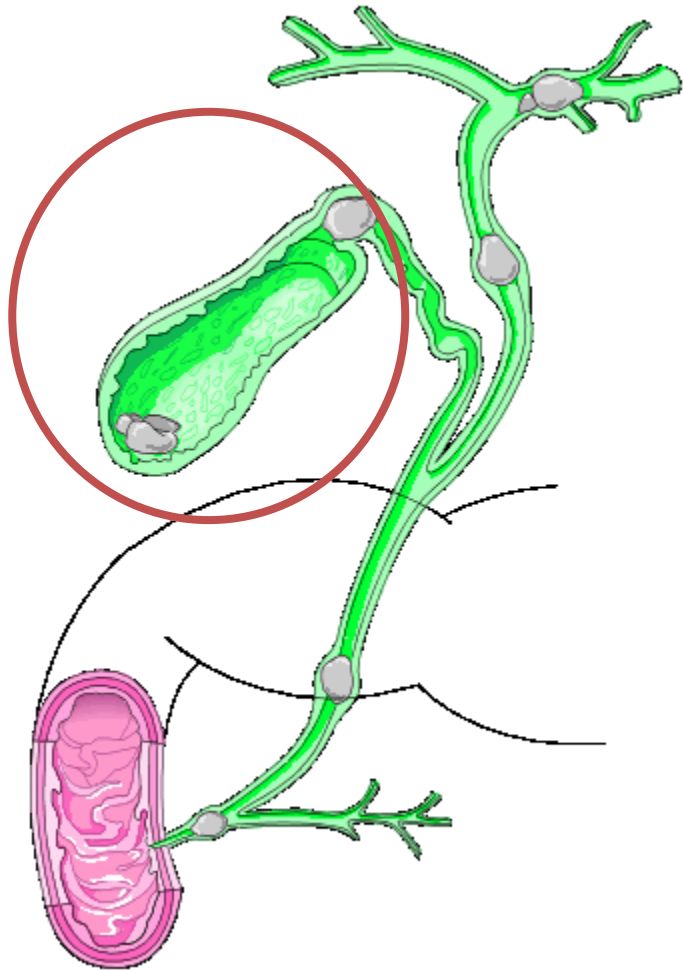
- selhání ledvin přidružené k primárnímu jaternímu selhání
- funkční vazba (není strukturální poškození ledviny!, po zlepšení funkce nebo transplantaci vymizí)
- dif. dg.: ATN (toxiny), prerenální selhání
- typy: **akutní (I)**, **chronický (II)**
- klinika: obraz renálního selhání v kombinaci s prim. jaterní lézí
- th.: léčba základního jaterního onemocnění, úprava vnitřního prostředí, k překlenutí akutní HD

Akutní cholangitida a cholecystitida



Akutní kalkulózní cholecystitida

- u 90% přítomna **lithiasa**
- **příčina:** obstrukce cystiku nebo abakt. zánět
- **klinika:** někdy oligosymptom. zvl. u starších lidí, jinak obraz vystupňované biliární koliky až NPB
- **dg.:** lab. (zánět), zobraz. metody (UZV, CT)
- komplikace: empyém, gangréna, perforace, pericholecyst. absces, peritonitida
- **th.:** atb, symptom., chirurgie ihned nebo po zklidnění



Akutní akalkulózní cholecystitida

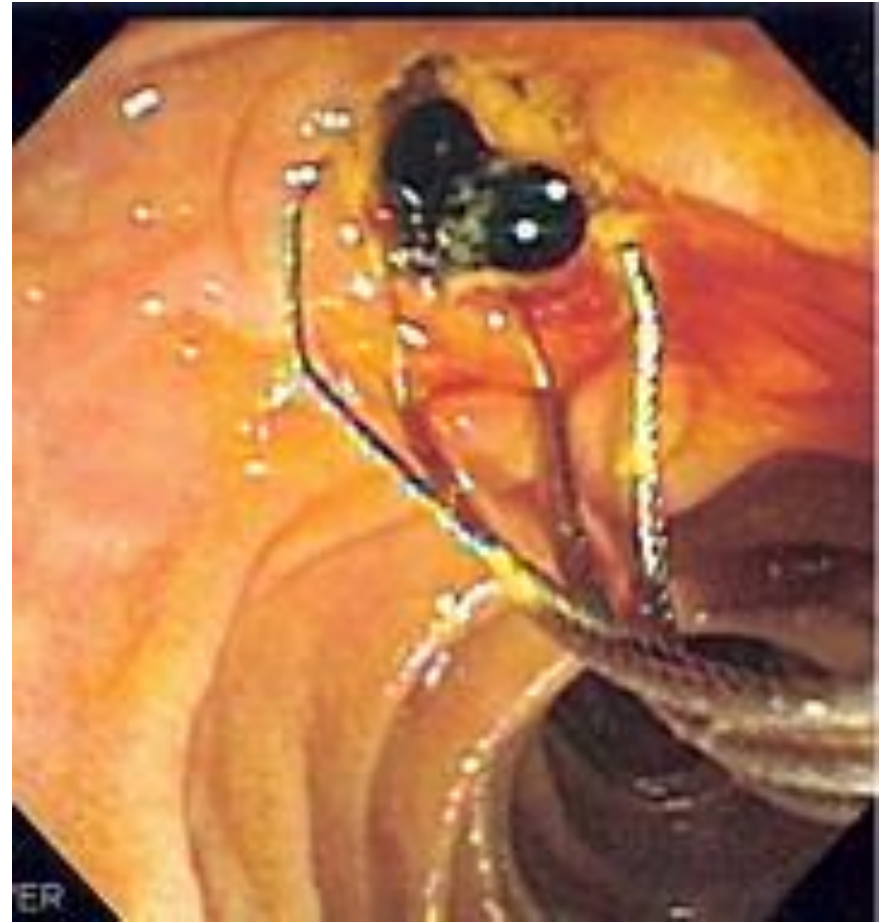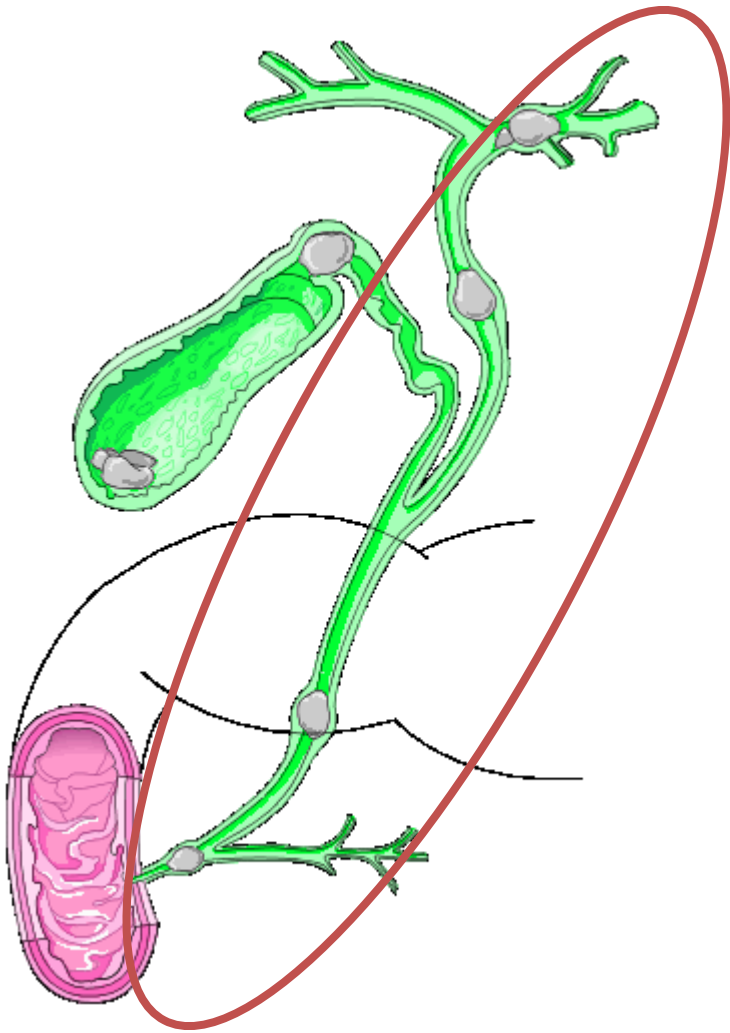
- vzácněji
- akutní, často fulminantní průběh s rizikem smrti
- **příčina:** obstrukce cystiku + hypomotilita, hypovolemie se zahuštěním žluči, infekce aj. (často přítomny v akutních stavech)
- **klinika:** podobná kalkulózní cholecystitidě
- **dg.:** zobraz. metody (UZV, CT)
- **th.:** atb, urgentní CHCE, perkutánní chirurgická nebo CT cholecystostomie (zvl. u nestabilních pacientů)

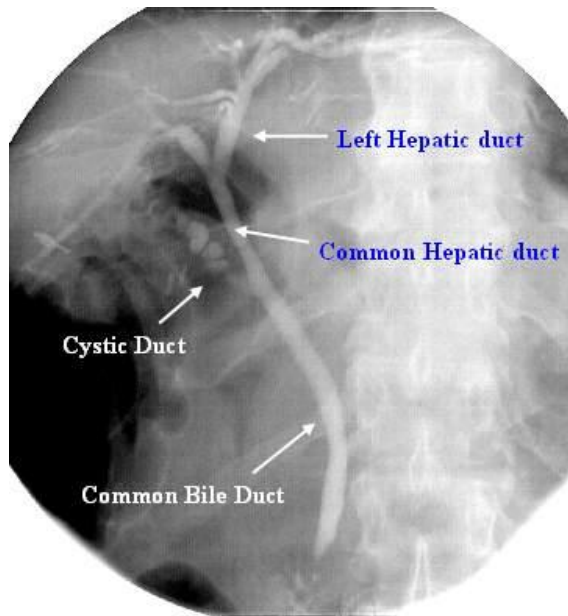
Akutní cholangitida

akutní cholangitida při choledocholithiase

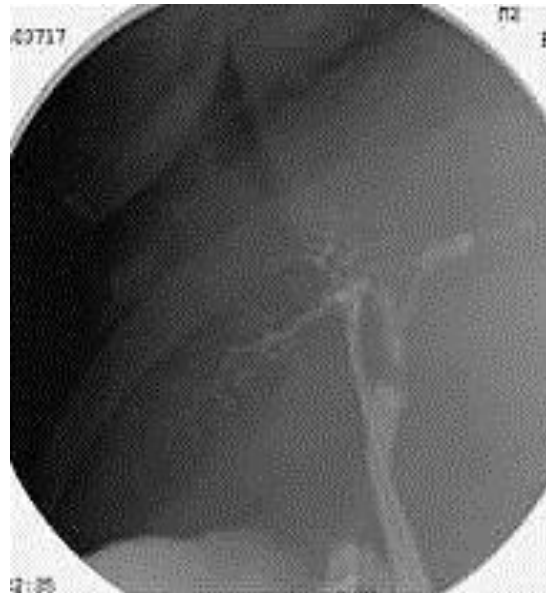
akutní exacerbace chronické cholangitidy (PBC, PSC, sek. biliární cholangitida)

- spojena s částečnou nebo úplnou **obstrukcí žluč. cest** → sek. **infekce** žluči → riziko **jaterních abscesů** → **sepsy**
- **klinika**: Charcotovo trias (horečka, třesavka, ikterus)
- **dg.:** lab. (zánět, cholestáza)
- **th.:** atb, drenáž. žluč. cest (ERCP, PTD)

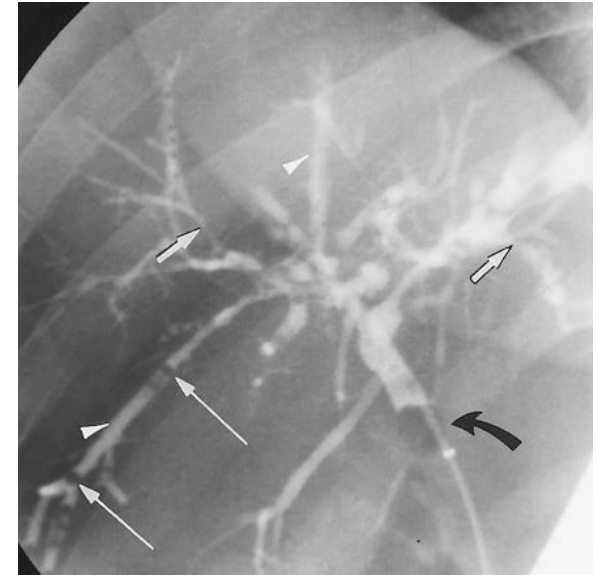




normální cholangiogram

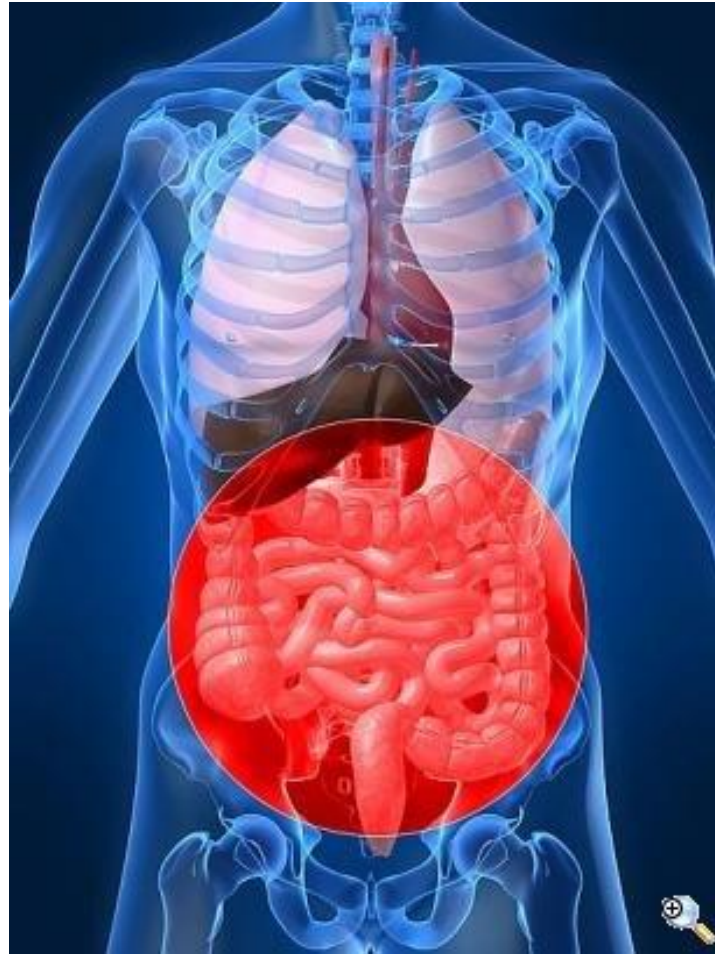

PBC



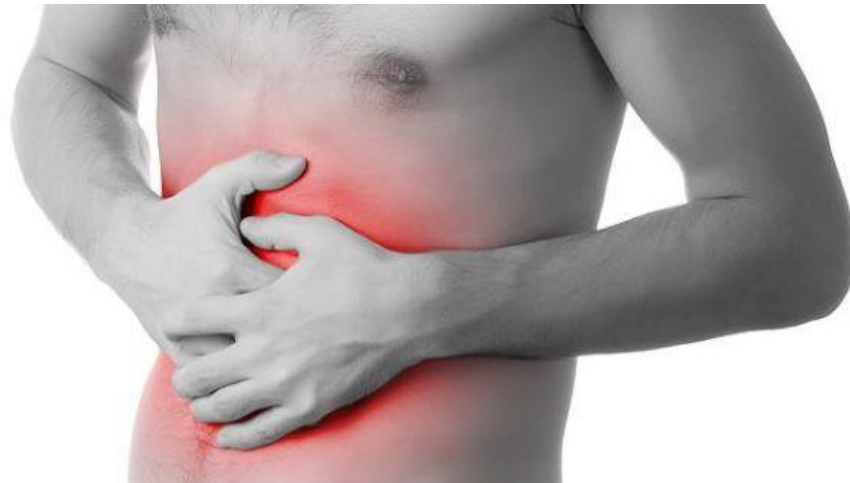PSC

Náhlé příhody břišní



Definice

- neočekávaná a prudká onemocnění břicha postihující zdravého jedince / prudké zhoršení již existující choroby
- vyžadují rychlou diagnostiku a energickou (většinou chirurgickou) léčbu



Rozdělení NPB

I) úrazové

- 1) převažující poranění dutého orgánu → peritonitida
- 2) převažující poranění parenchymového orgánu → hemorhagický šok

II) neúrazové

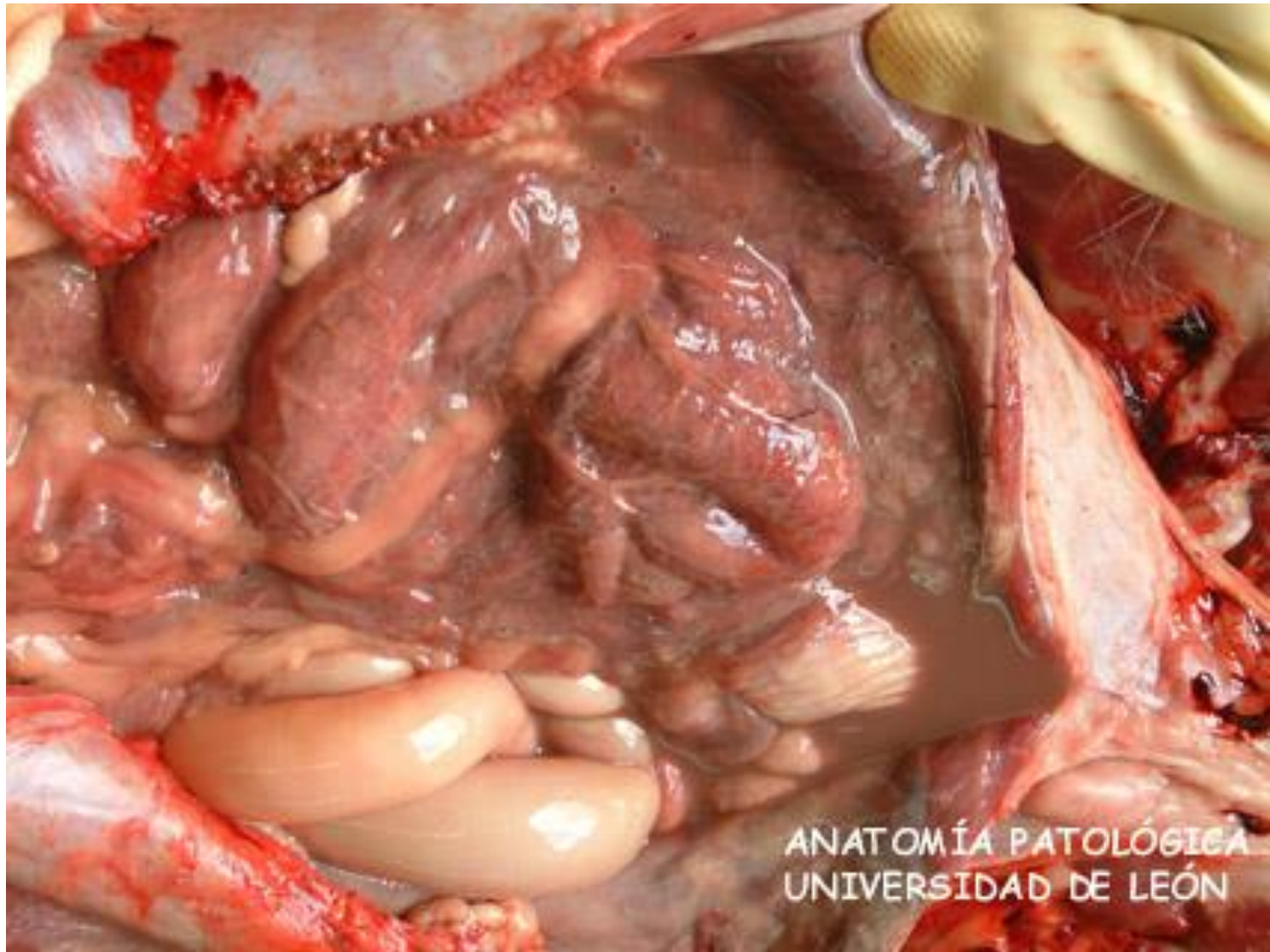
- 1) zánětlivé
- 2) ileosní: a) mechanické, b) cévní, c) neurogenní
- 3) krvácivé

Příznaky

- **bolest:** kolikovitá nebo trvalá, pozor na oligosymptomatiku u anergních!
- (teplota)
- nausea, zvracení
- zpomalení až zástava pasáže GIT
- krvácení do GIT
- změny stěny břišní: vyklenutí/vzednutí (ileosní stav), stažení/napětí/ztuhnutí (peritonitida)

Peritonitida

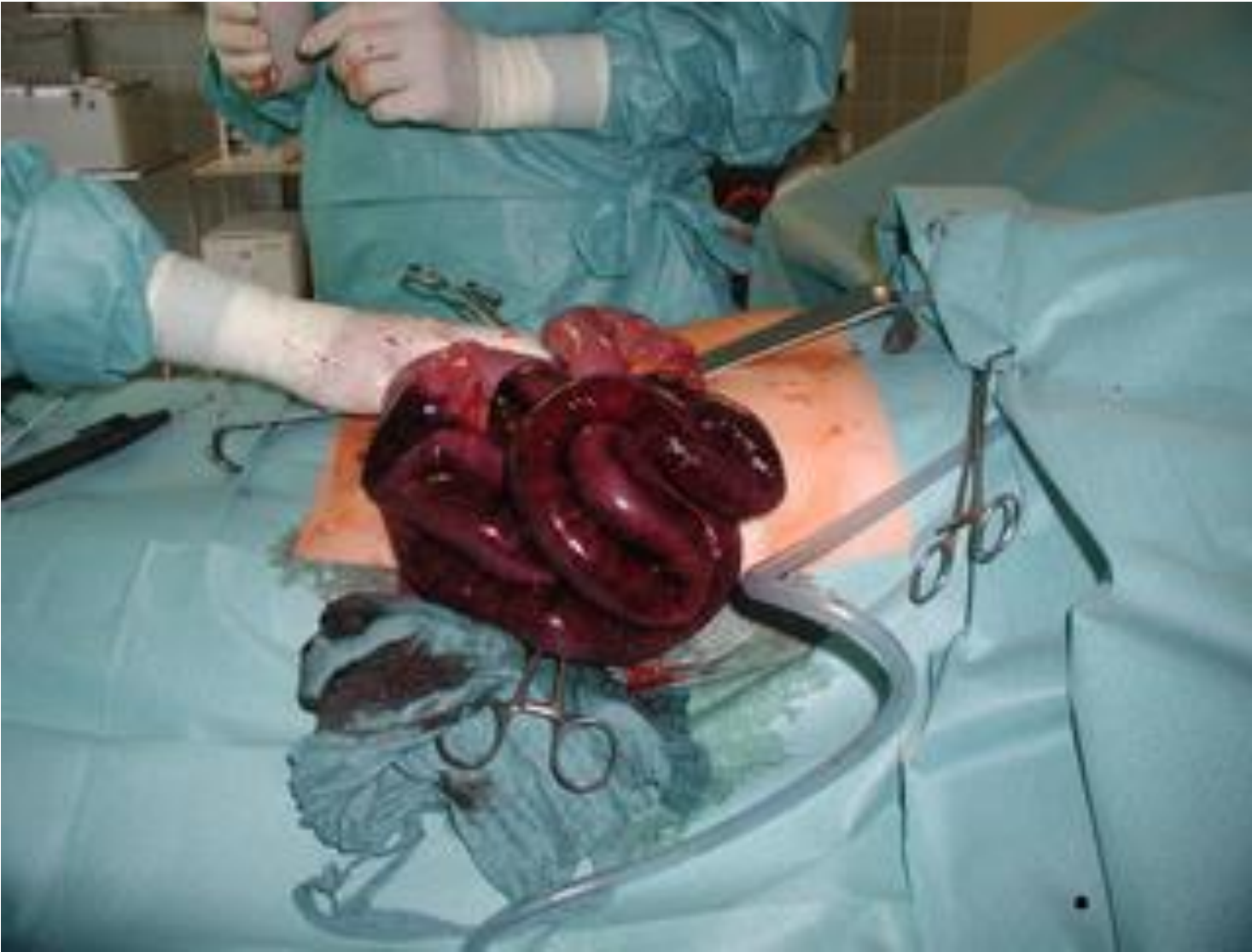- lokalizovaná → difúzní
- nejčastější příčina úmrtí v břišní chirurgii (10-15%)
- zánětlivé postižení peritonea:
 - → hromadění tekutiny → hypovolemie
 - → paralytický ileus
 - → bakteriální kontaminace → septický šok
 - → poškození mikrocirkulace → šokové orgány
 - → sek. porucha srážlivosti → DIC



ANATOMÍA PATOLÓGICA
UNIVERSIDAD DE LEÓN

Ileus

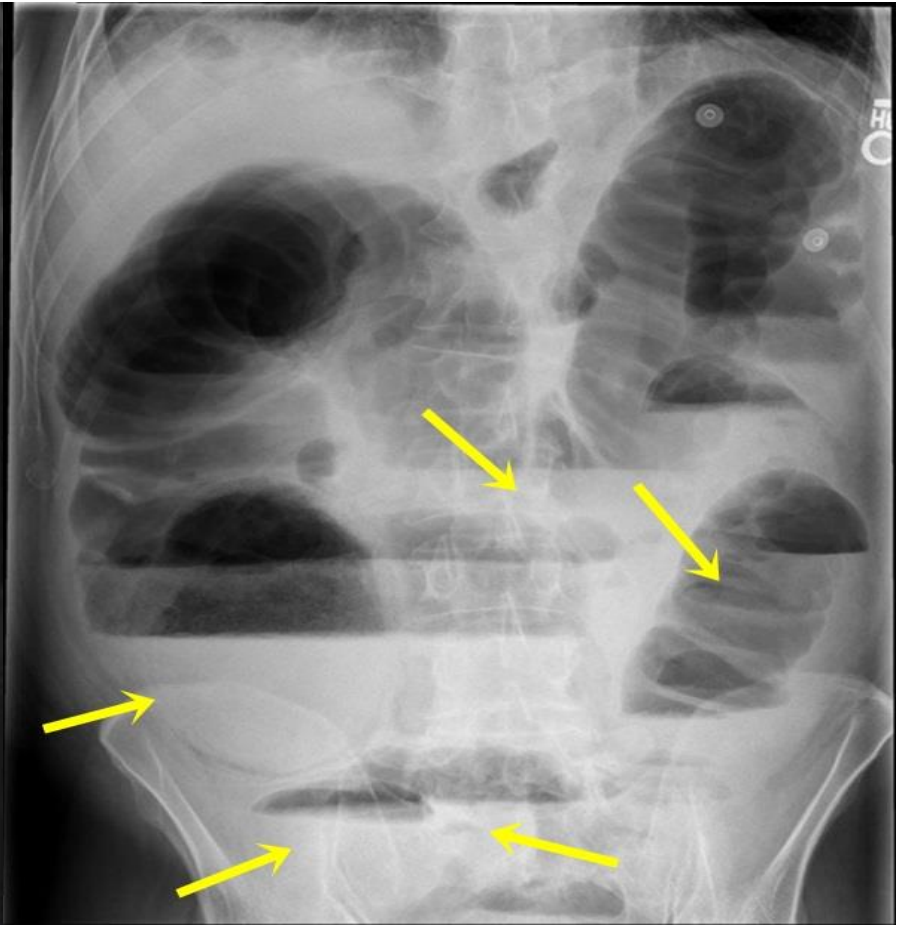
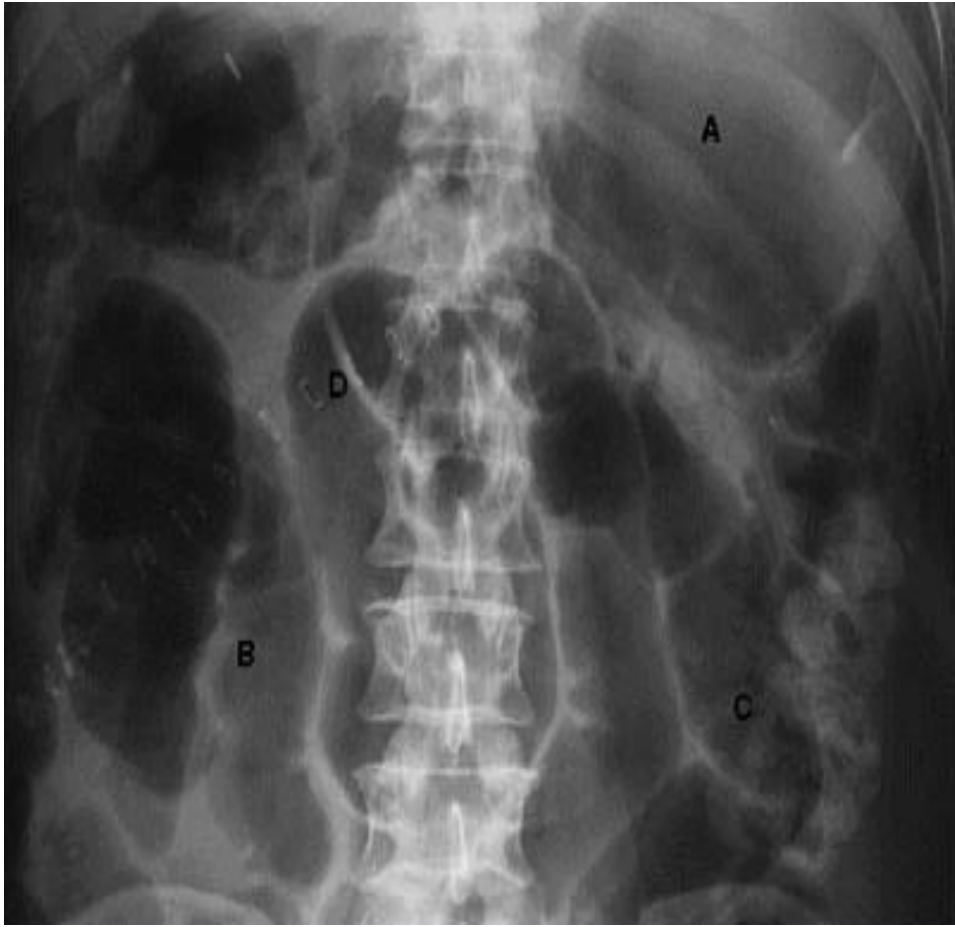- čas: akutní / subakutní / chronický (recidivující)
- úplnost překážky: kompletní / nekompletní (subileus)
- lokalizace: vysoký ileus / ileus / nízký ileus
- příčina:
 - **mechanický** – obstrukce (uvnitř, ve stěně střeva, zvenku) otočení střeva (volvulus, $>270^\circ$ = strangulace)
 - **neurogenní** – paralýza, spasmus
 - **cévní** – mesenteriální trombóza nebo embolizace



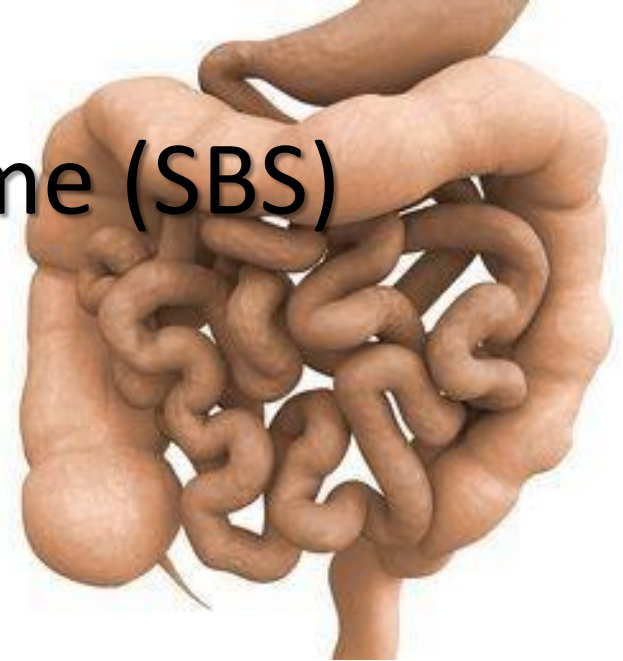Diagnostika a léčba

- anamnesa
- fyzikální vyšetření (vzednutí břicha, ztužování kliček, peritonální dráždění, zástava peristaltiky, kovové fenomény, bolestivost p.r.)
- zobrazovací metody (rtg, UZV, CT, ev. další)
- vždy vyšetření chirurgem!

- většinou chirurgická léčba
- preference konzerv. postupu tam, kde lze vyčkat nebo při vysokém op. riziku (kritické stavy, polymorbní nemocní)



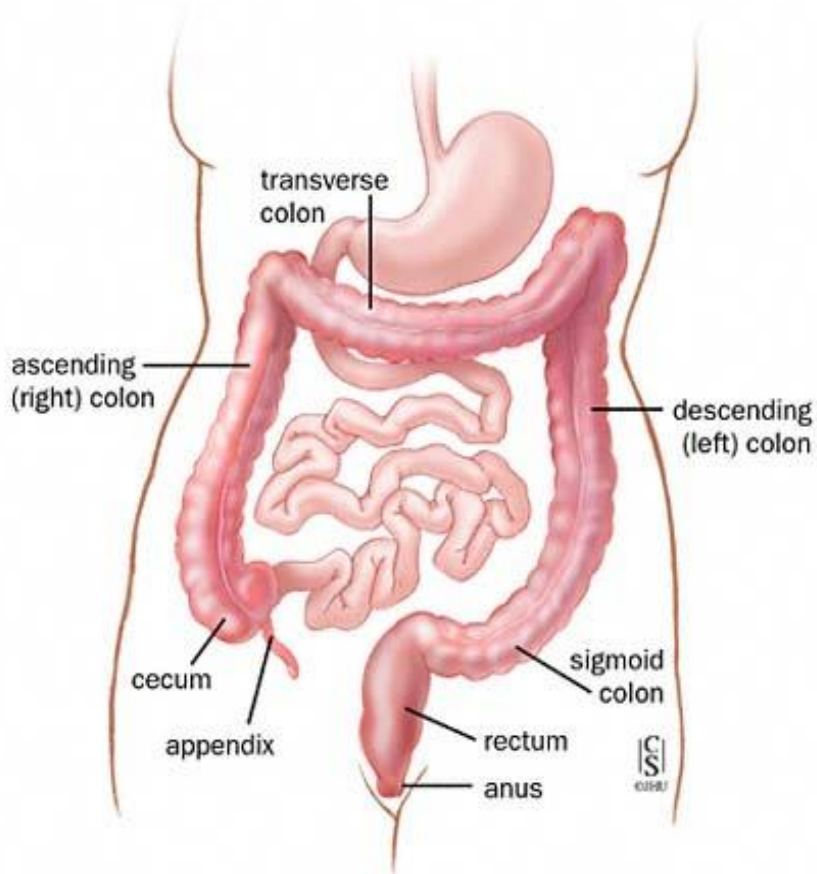
Short bowel syndrome (SBS)



- tenké střevo 275 – 850cm
- < 200cm = SBS
- kritická délka:
 - < 35cm + jejunoileální anastomosa + colon
 - < 60cm + jejunokolická anastomosa
 - < 115cm – terminální jejunostomie

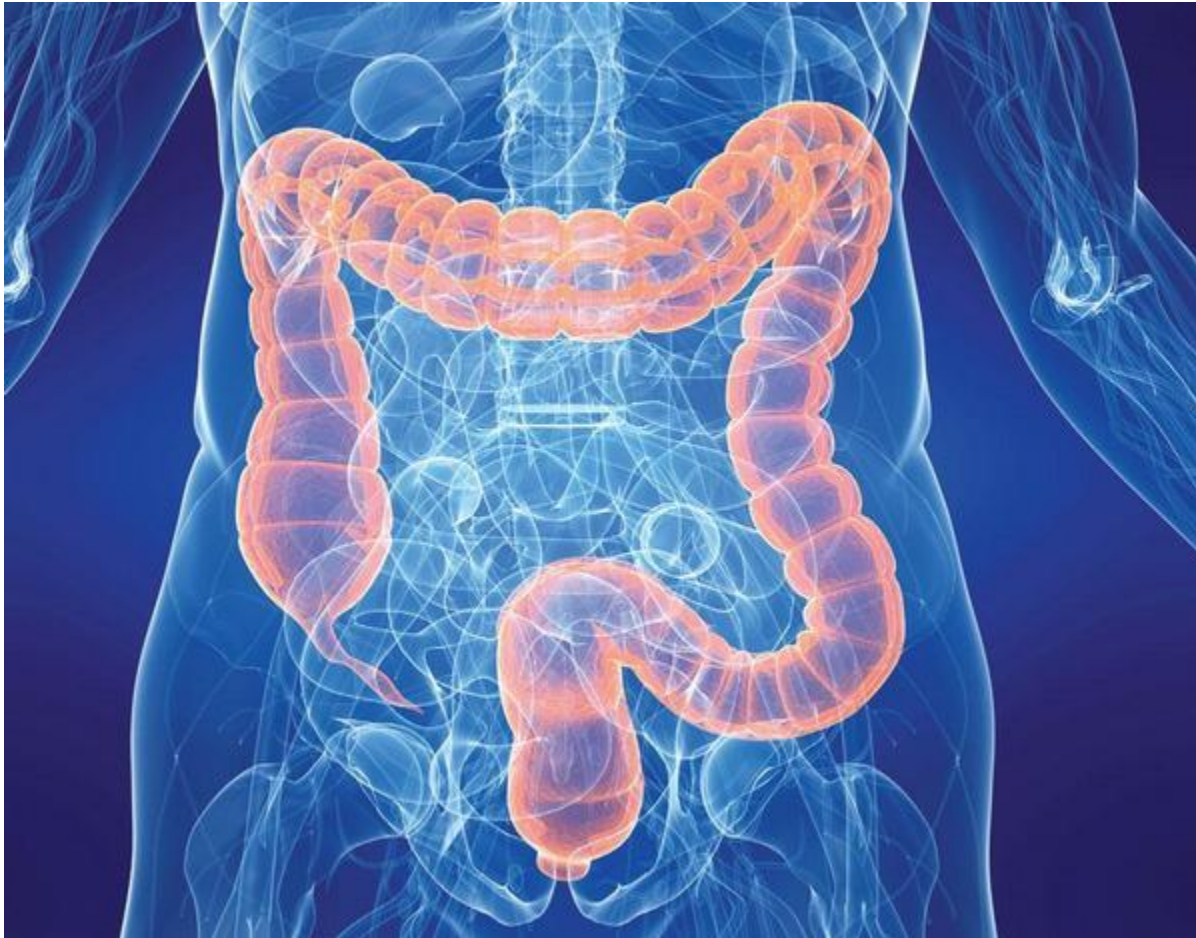IV energy supplementation ^b (kcal/kg Body Weight)	Volume of the IV supplementation ^a (ml)			
	≤1000 [1]	1001–2000 [2]	2001–3000 [3]	>3000 [4]
0 (A)	A1	A2	A3	A4
1–10 (B)	B1	B2	B3	B4
11–20 (C)	C1	C2	C3	C4
> 20 (D)	D1	D2	D3	D4

Typy SBS



- **typ I**
- terminální jejunostomie
- **typ II**
- jejunokolická anastomosa
- **typ III**
- jejunoleální anastomosa

Toxické megacolon

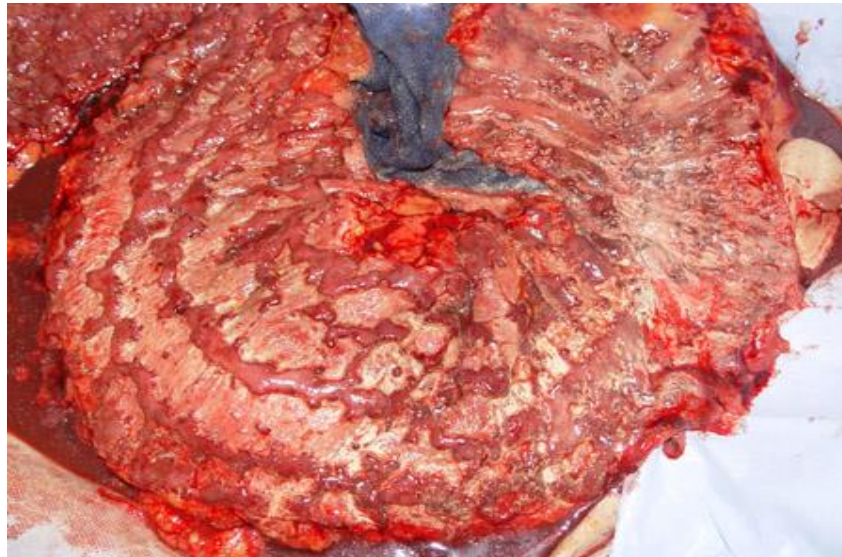


Definice

- rozšíření tlustého střeva se zvětšením objemu, městnáním obsahu a zesílením stěny
- současně poškození střevní stěny stagnujícími střevními toxiny → translokace, systémové projevy, ev. infekce
- rizikové faktory:
- vyšší věk
- rozvrat vnitřního prostředí
- nevhodné nebo chronické užívání analgetik, spasmolytik a antidiarhoik
- předcházející invazivní vyšetření tlustého střeva
- předcházející antibiotická terapie

Příčiny

- **IBD** – 2-11% pacientů s Crohnovou chorobou, 3-5% pacientů s ulcerosní kolitidou
- ischemická kolitida
- infekční kolitida vč. clostridiové
- pseudomembranózní kolitida vč. postantibiotické



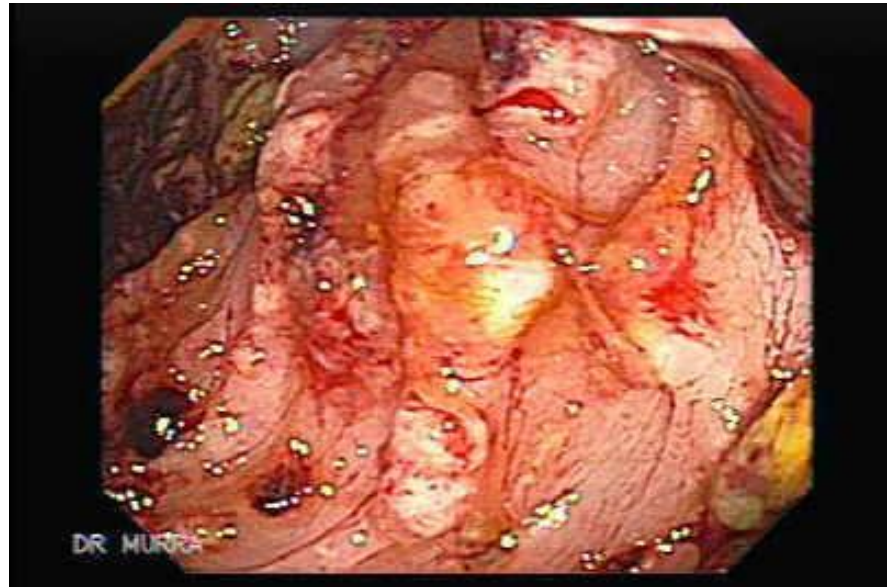
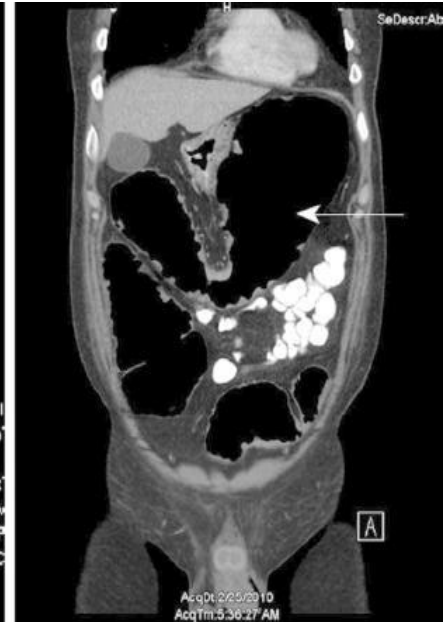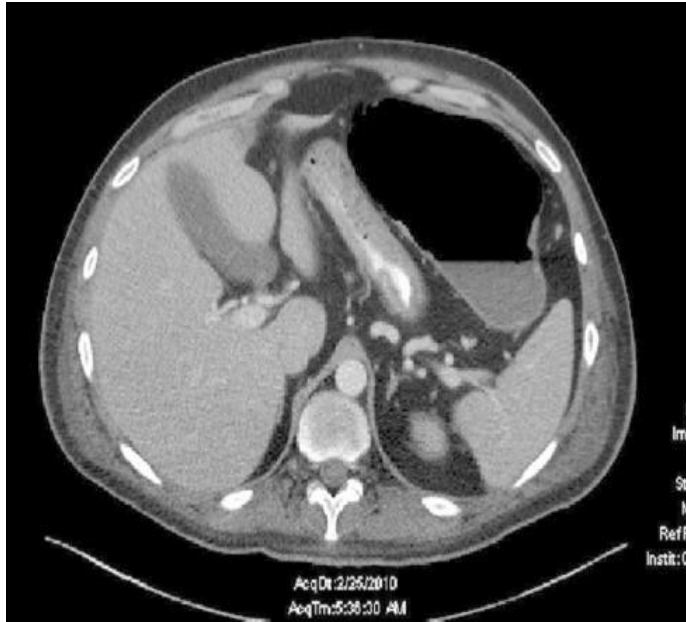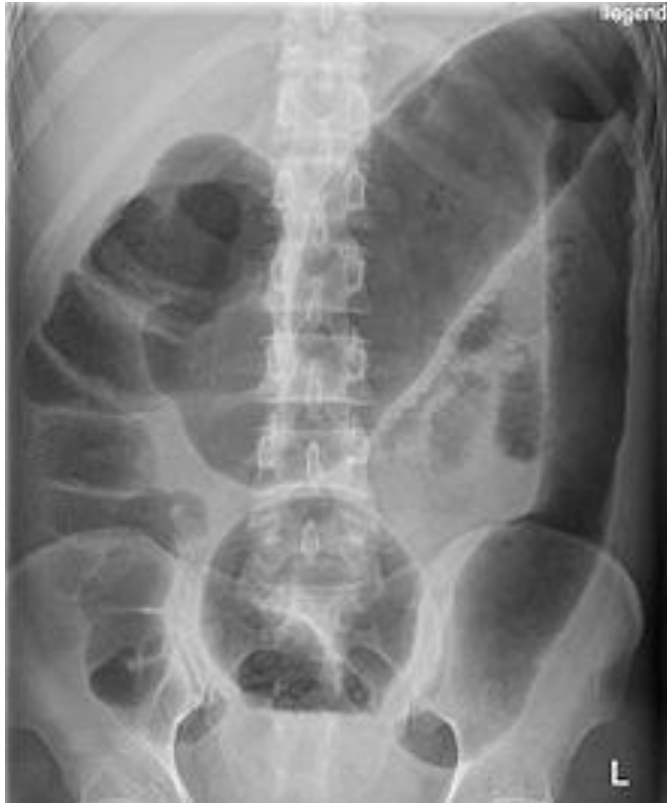Klinika

- **lokální příznaky:** ↑ počtu defekací, masivní krvavé průjmy, tenesmy
- **celkové příznaky:** horečka, tachykardie, schvácenost
- riziko rozvoje fulminantní kolitidy (8-10%) → peritonitida nebo perforace + peritonitida

Danowitchova kritéria fulminantní kolitidy	
pulsová frekvence	> 100/min.
počet stolic	> 10/den
sedimentace	> 30/hod.
sérový albumin	< 30 g/l
teplota	> 38°C
hematokrit	< 30
úbytek celkové hmotnosti	> 10%

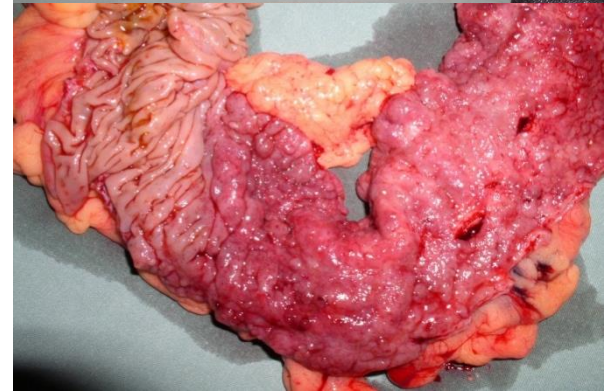
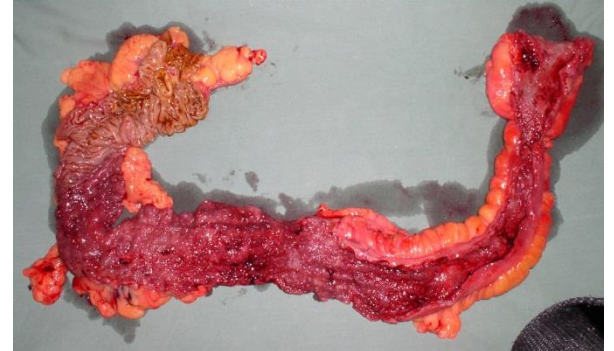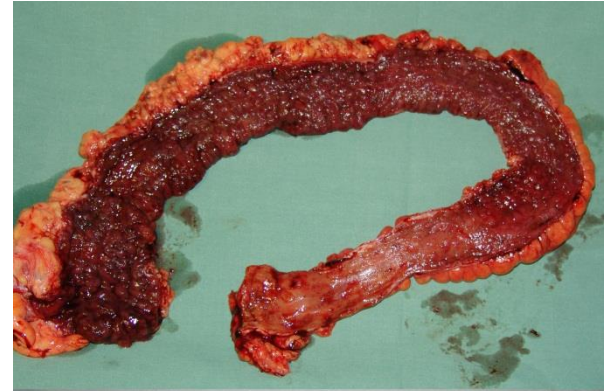
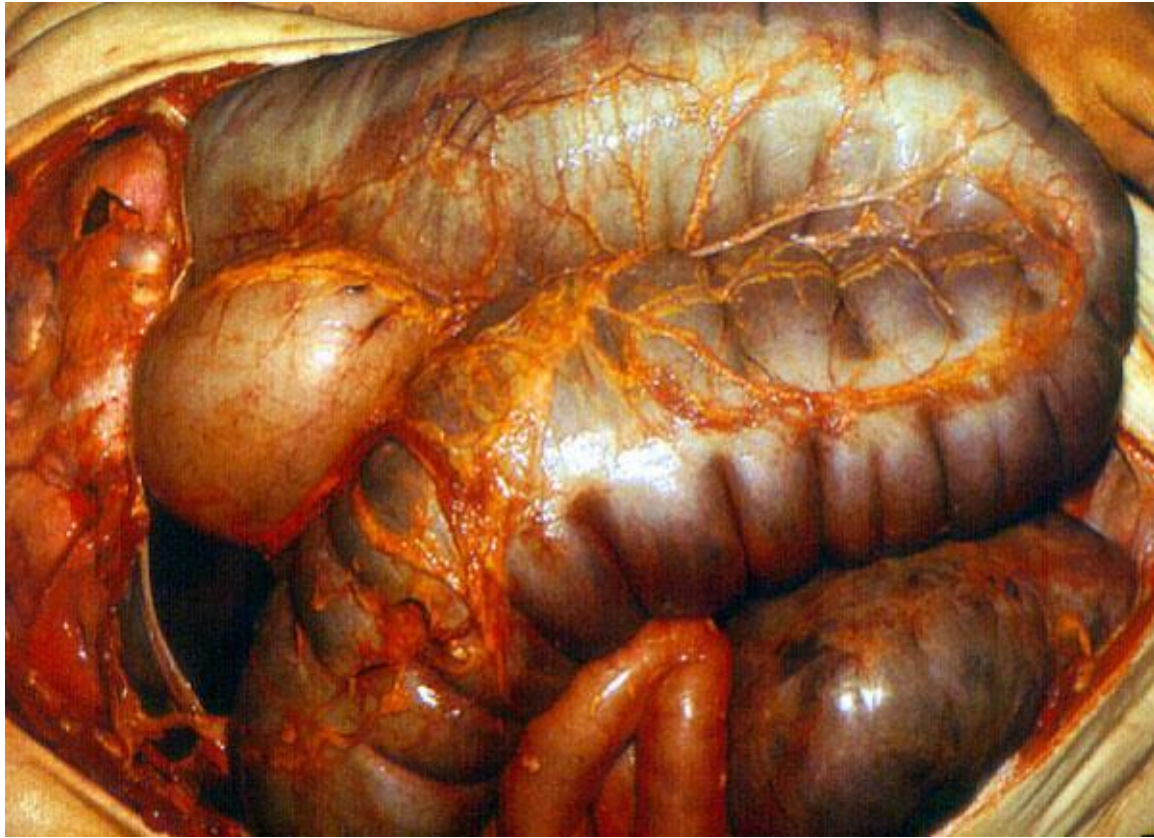
Diagnostika

- **základní diagnosa** postihující colon
- **fyzikální vyšetření** (celkové příznaky, lokální nález na břicho)
- **laboratorní vyšetření** (KO, markery zánětu, orgánového poškození, ...)
- **zobrazovací metody** (rtg, UZV, CT)

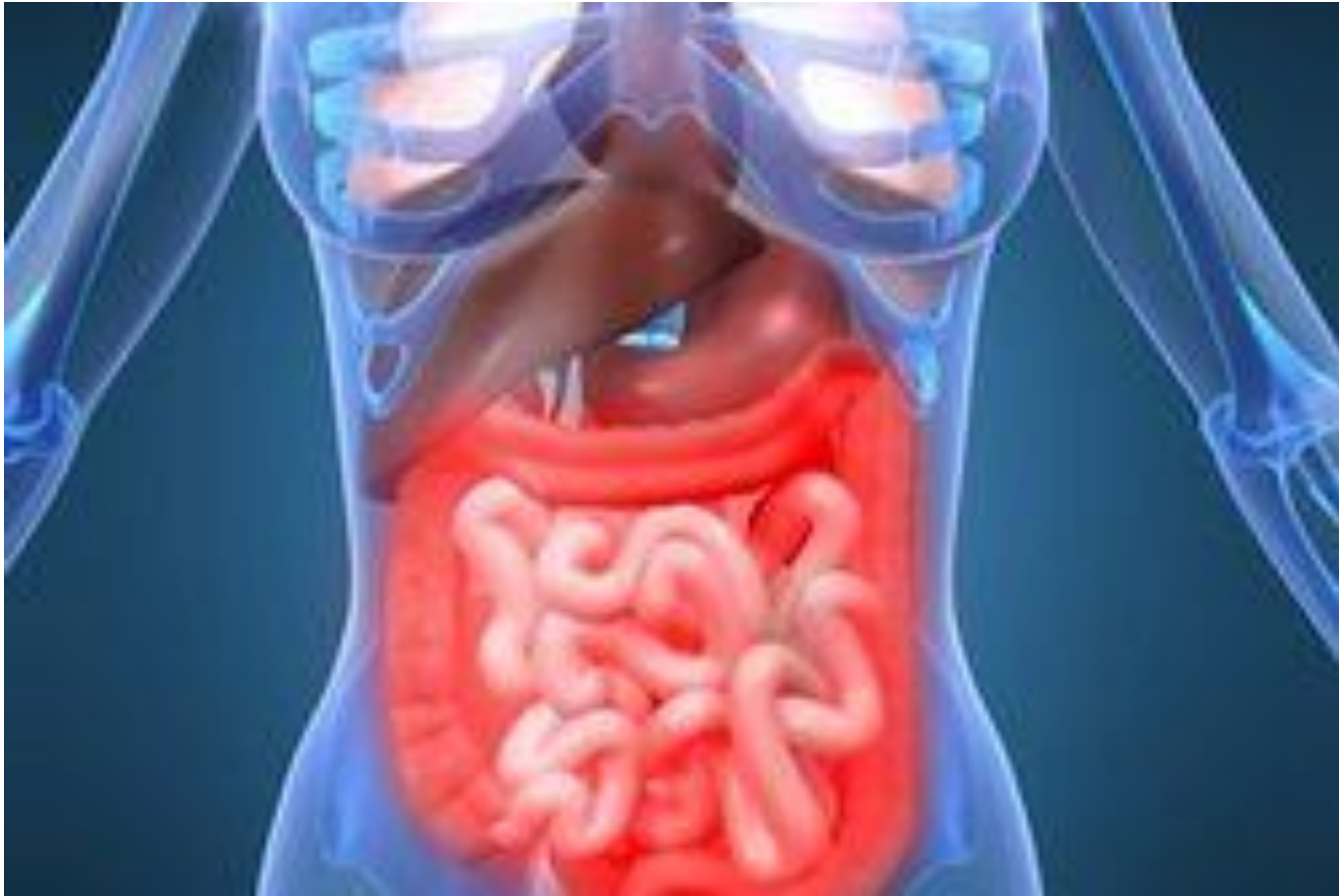

Léčba

- časový prostor pro konzervativní léčbu = max. 24-72hod.
(vysoké riziko sterkorální peritonitidy, resp. perforace)
- konzervativní postupy: stop. p.o., úplná PV, úprava vnitřního prostředí, substituce volumu, krevními deriváty, atb šetrná ke střevu (vždy metronidazol), th. základní příčiny, u IBD pokus o ovlivnění průběhu cyklosporinem A, endoskopická dekomprese, žádné opiody, spasmolytika, antidiarhoika
- včasná indikace chirurgického výkonu (subtotální kolektomie se zachováním rekta + term. ileostomií)
4% mortalita včas operovaných x 27% mortalita operovaných s perforací



Syndrom střevní pseudoobstrukce



- střevní dilatace **bez** obstrukce
- myopatická a neuropatická porucha střeva → porucha střevní motility
- **primární** (vzácně) x **sekundární** (systémové choroby pojiva, svalové a nervové tkáně, endokrinní choroby, povirové poškození, ischemické, paraneoplastické, polékové, ...)
- klinika: nausea, zvracení, křečovitě bolesti břicha
- dg.: rtg, UZV CT – **nutno odlišit obstrukci!**
- th.: GIT dekomprese NG sondou, dekomprese střeva kolonoskopicky, prokinetika, korekce vnitřního prostředí, léčba zákl. onem., při selhání konzervativního postupu dekompresní chirurgická cékostomie

Děkuji za pozornost!

