

**Klinika úrazové chirurgie FN Brno**

**Poranění krční, hrudní a bederní páteře**

**MUDr. Andrej Bilik, PhD.**

# Diagnostika

- Klinické /neurologické vyšetření/
- RTG vyšetření
- CT poraněného segmentu
- CT C/C a C/T přechodu při podezření na poranění
- Spirální CT C0-T2 u definované skupiny pacientů /bezvědomí, intoxikace, polytrauma/
- MRI



# Terapie

- Klasifikace poranění
- Konzervativní postup
- Operační postup

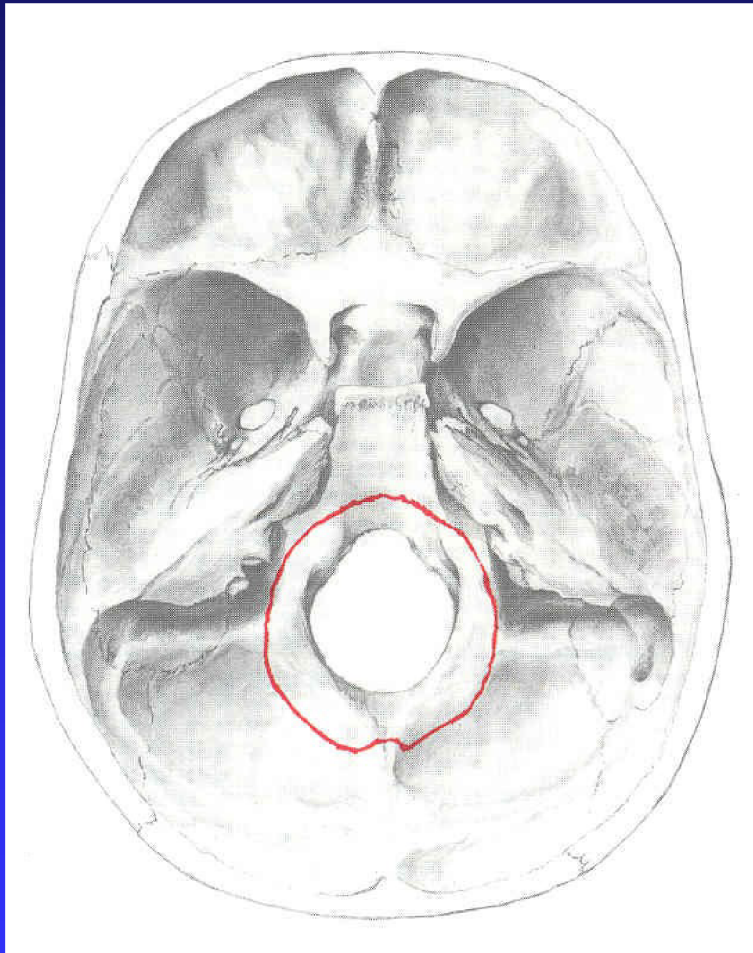
# Poranění krční páteře

- Horní krční páteř C0 - C2/3
- Dolní krční páteř C3 - C7/T1

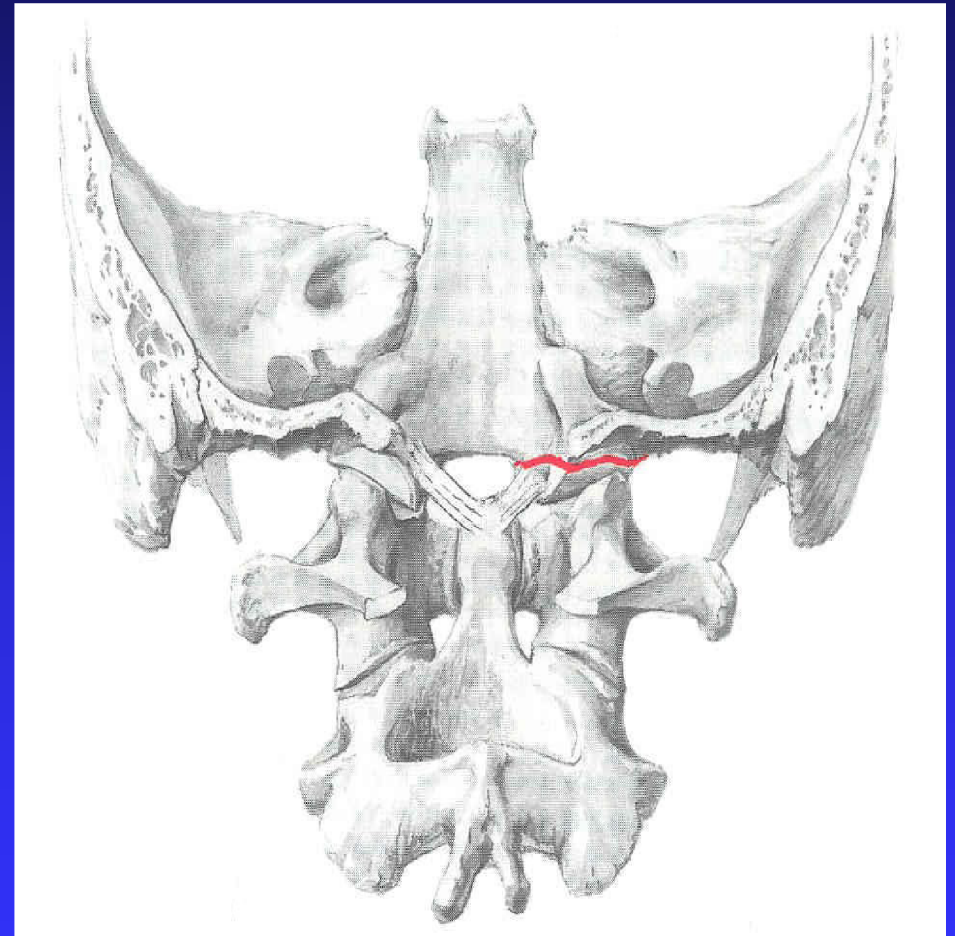
# Zlomenina kondylu okciputu

- Klasifikace Anderson a Montesano na 3 typy
- Raritní poranění
- Terapie konzervativní
- Při nestabilním avulzním poranění - okcipitocervikální stabilizace

# Zlomeniny kondylu okciputu

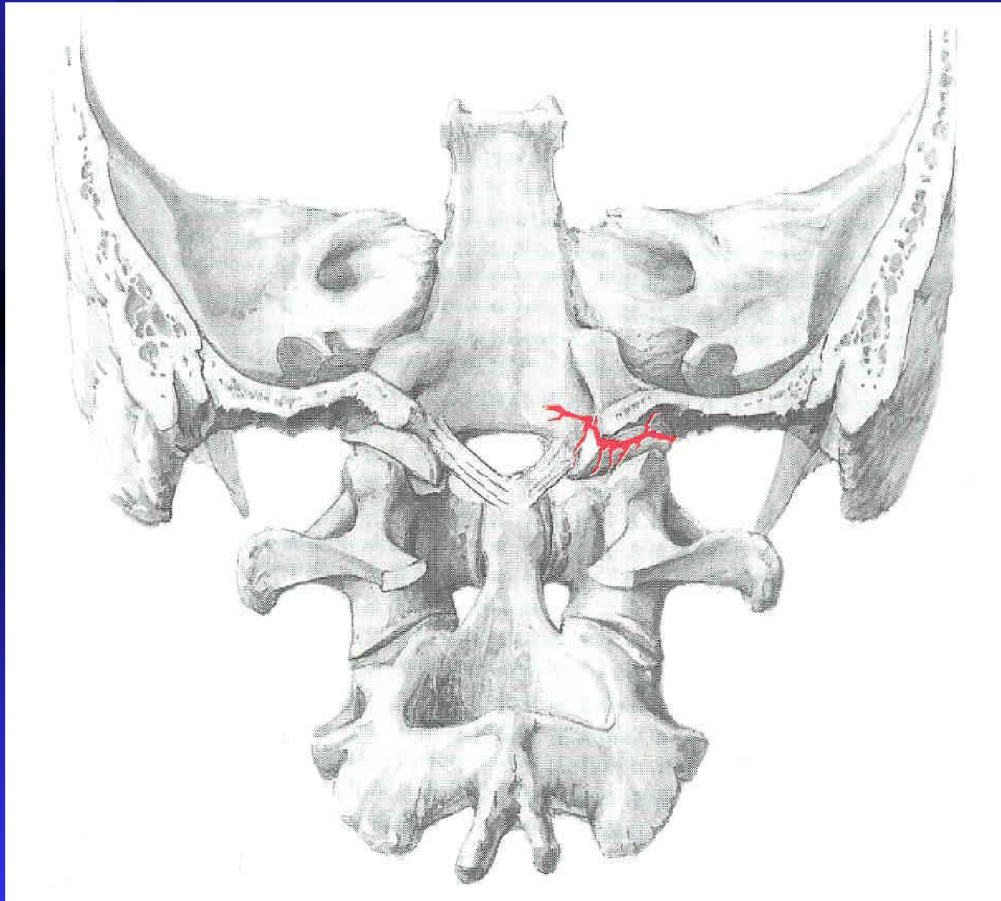


Kruhová lomná linie

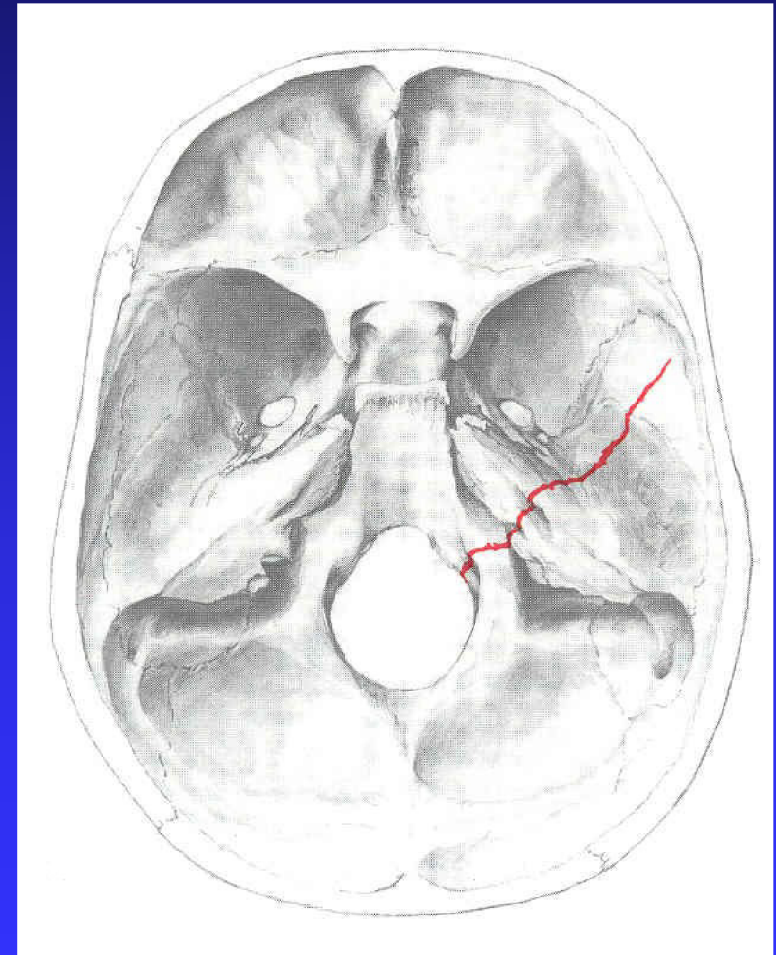


Avulzní typ

# Zlomeniny kondylu okciputu



Kompresní typ

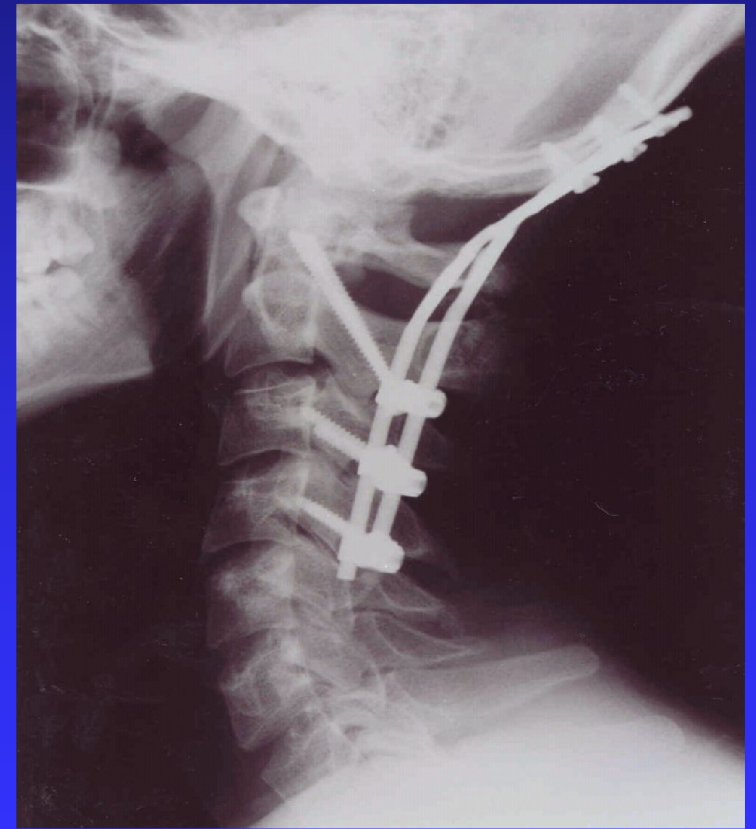

Zlomenina baze

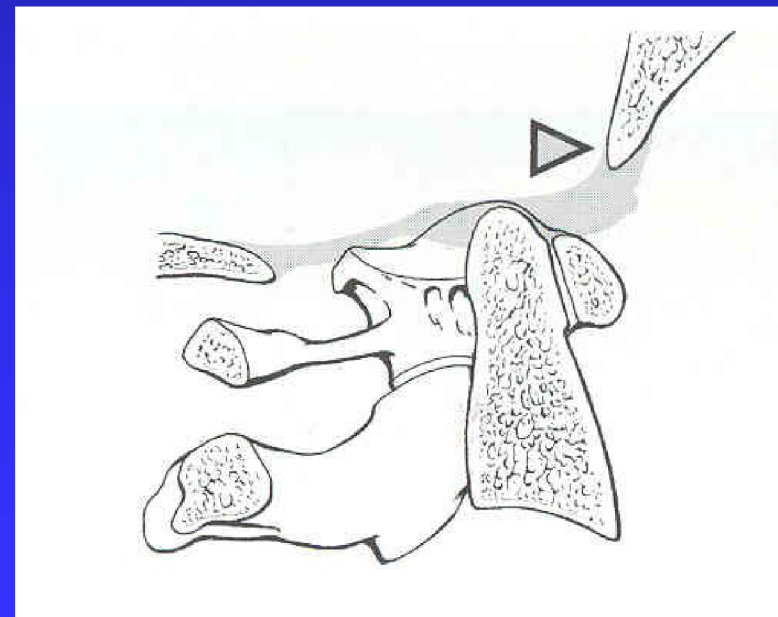
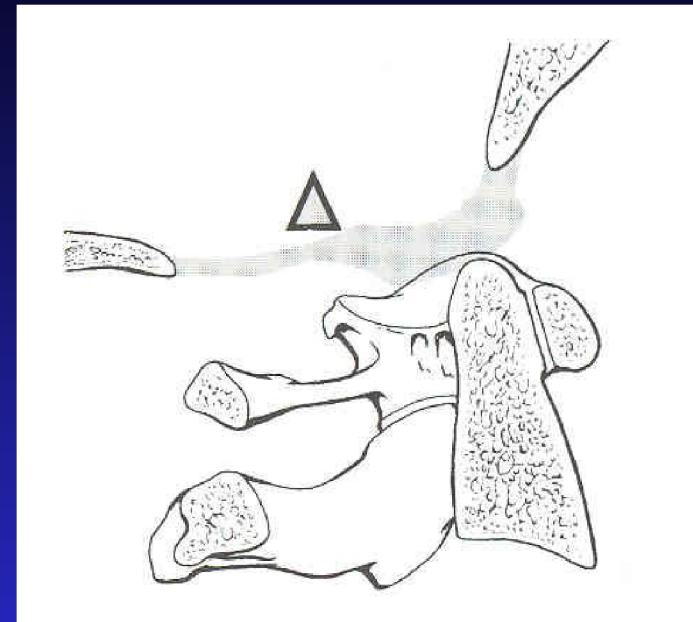
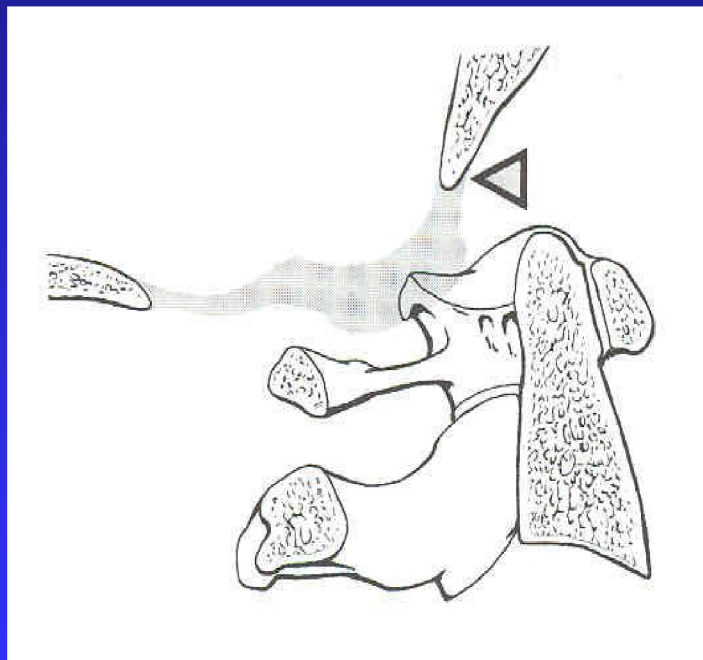


# Atlantookcipitální dislokace AOD

- Klasifikace podle Traynelise na 3 typy
- Raritní poranění
- Terapie - Okcipitocervikální stabilizace

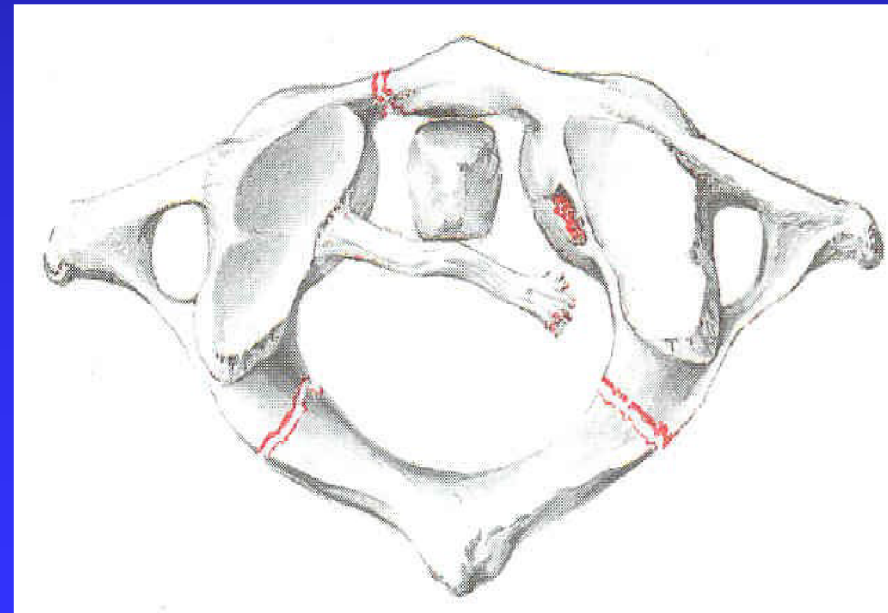
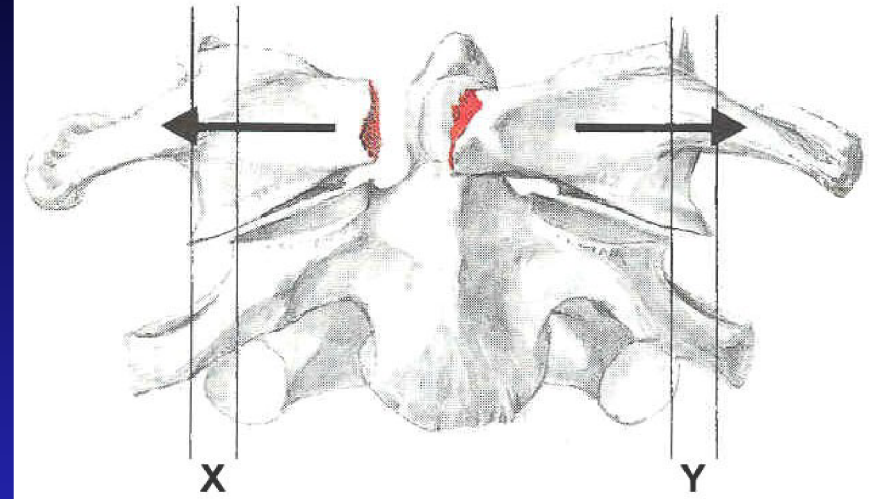


# AOD 3 typy



# Zlomeniny atlasu

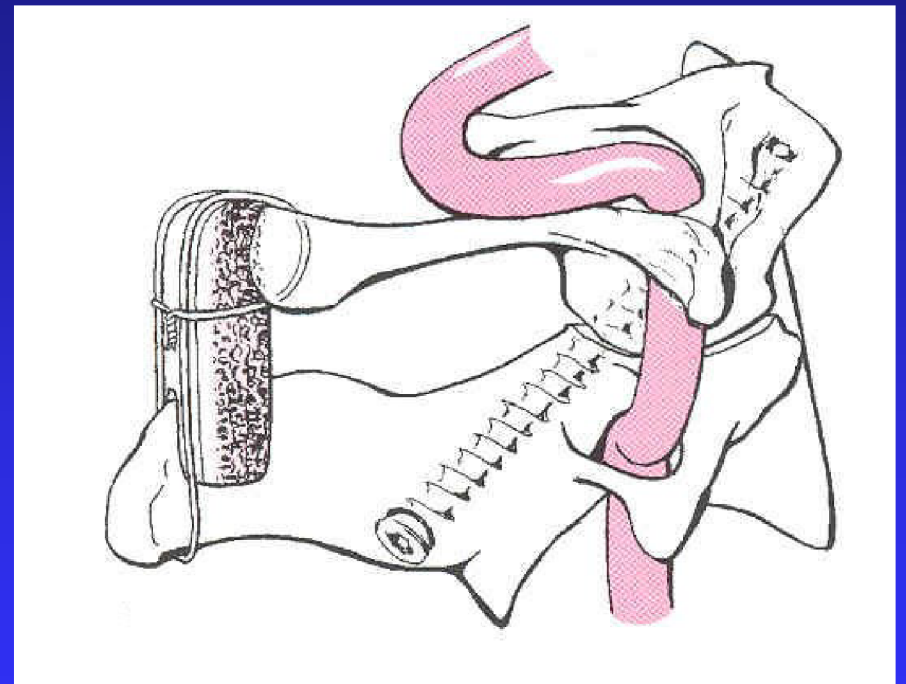
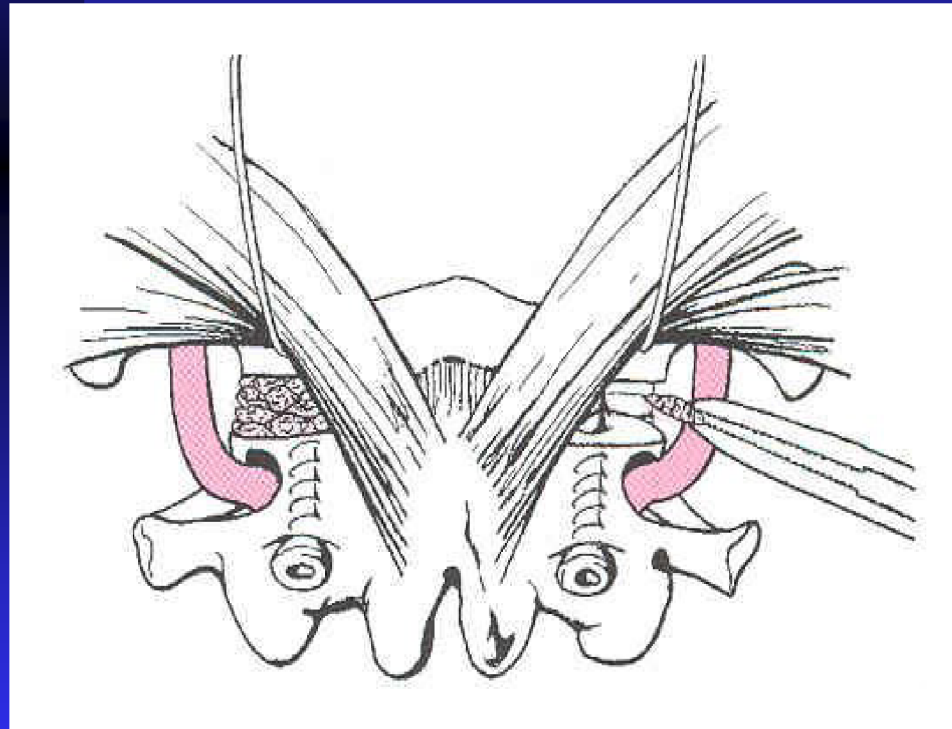
- Klasifikace podle Gehweilera na 5 typů
- Stabilní- konzervativně
- Nestabilní-  
transartikulární  
stabilizace C1/2  
Magerl





# Transartikulární stabilizace C1/2

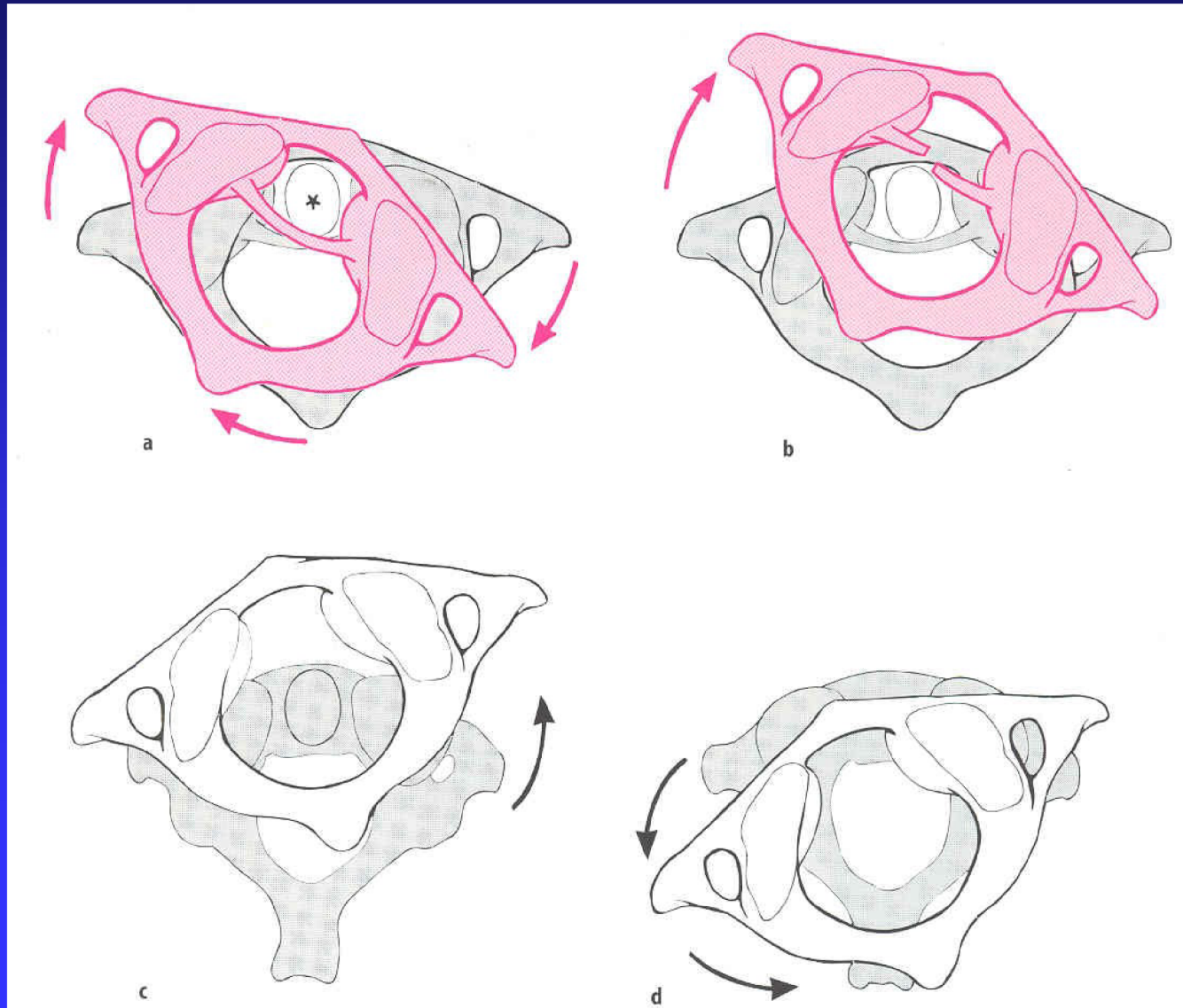
## Magerl



# Atlantoaxiální dislokace AAD

- Translační a rotační typ
- Translační - terapie C1/2 Magerl
- Poranění rotační dělíme podle Fieldinga a Hawkinse na 4 typy
  - I typ konzervativní postup
  - II typ terapie C1/2 Magerl

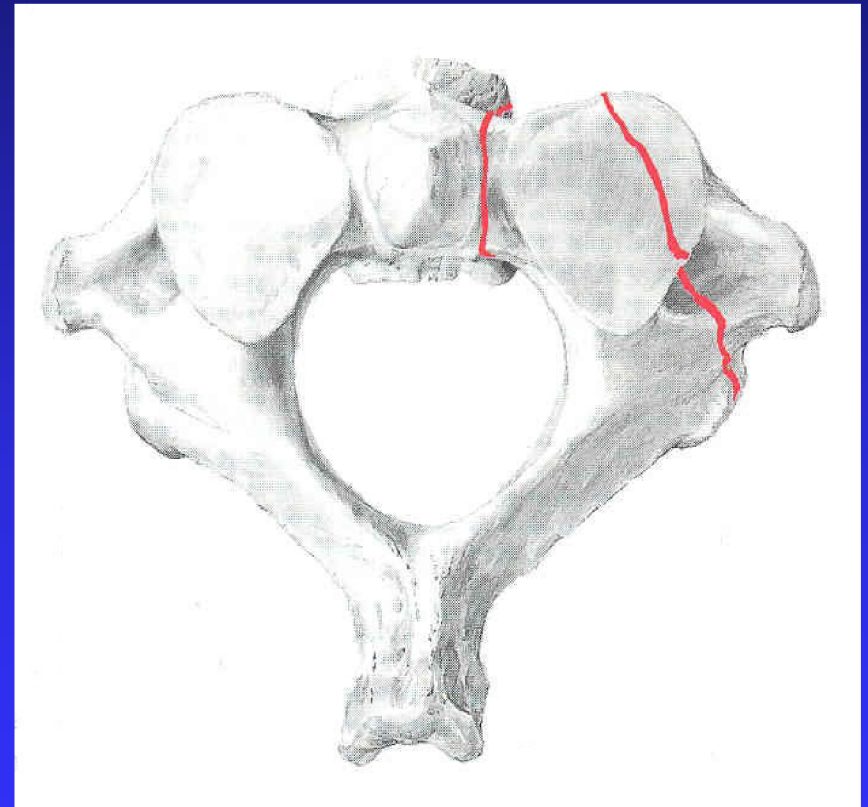
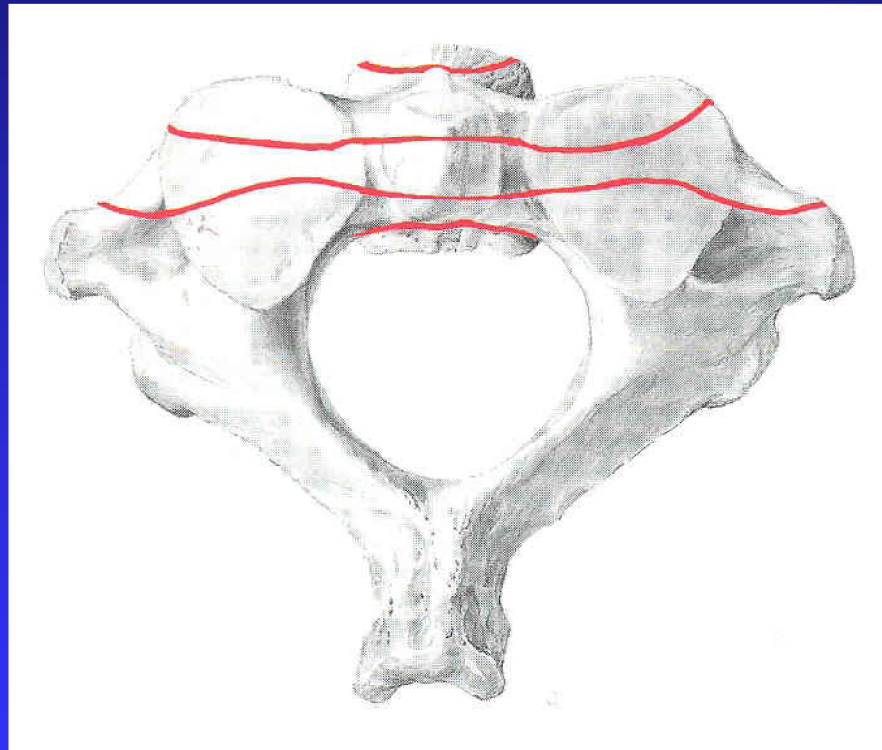
# AAD rotační typ klasifikace



# Zlomeniny čepovce

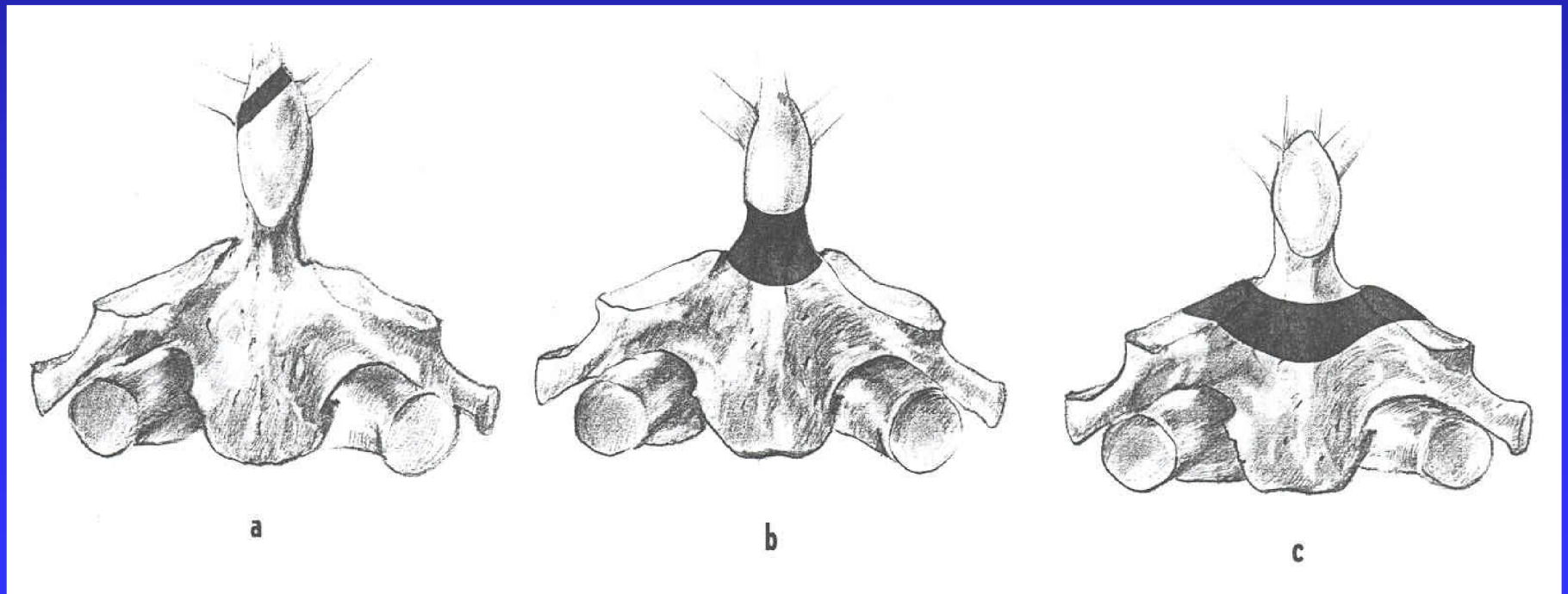
- Zlomenina těla čepovce
- Zlomenina zubu čepovce
- Traumatická spondylolistéza čepovce

# Zlomeniny těla čepovce



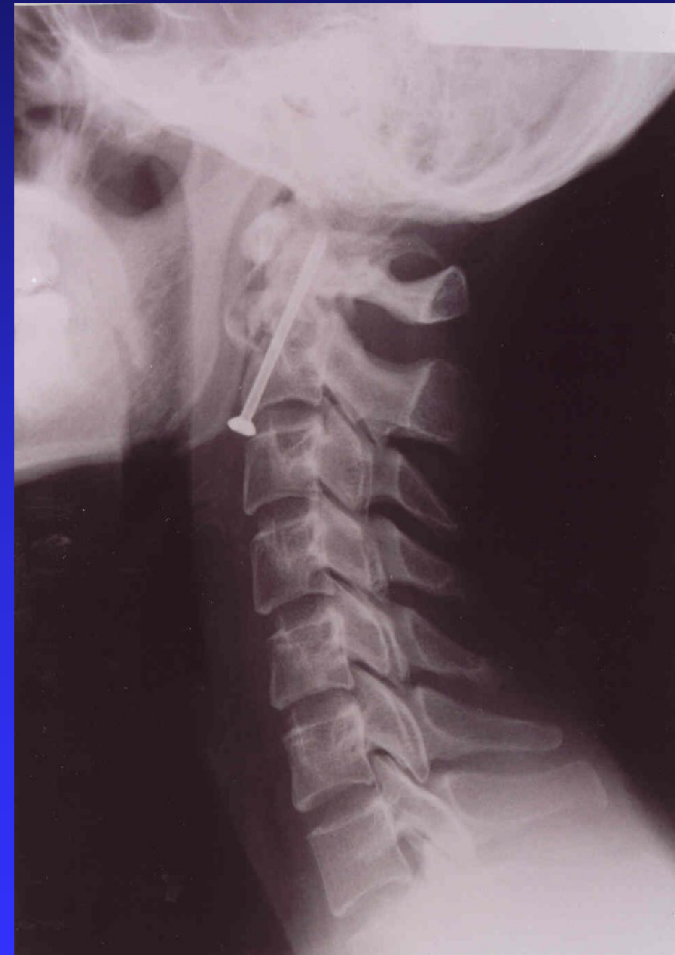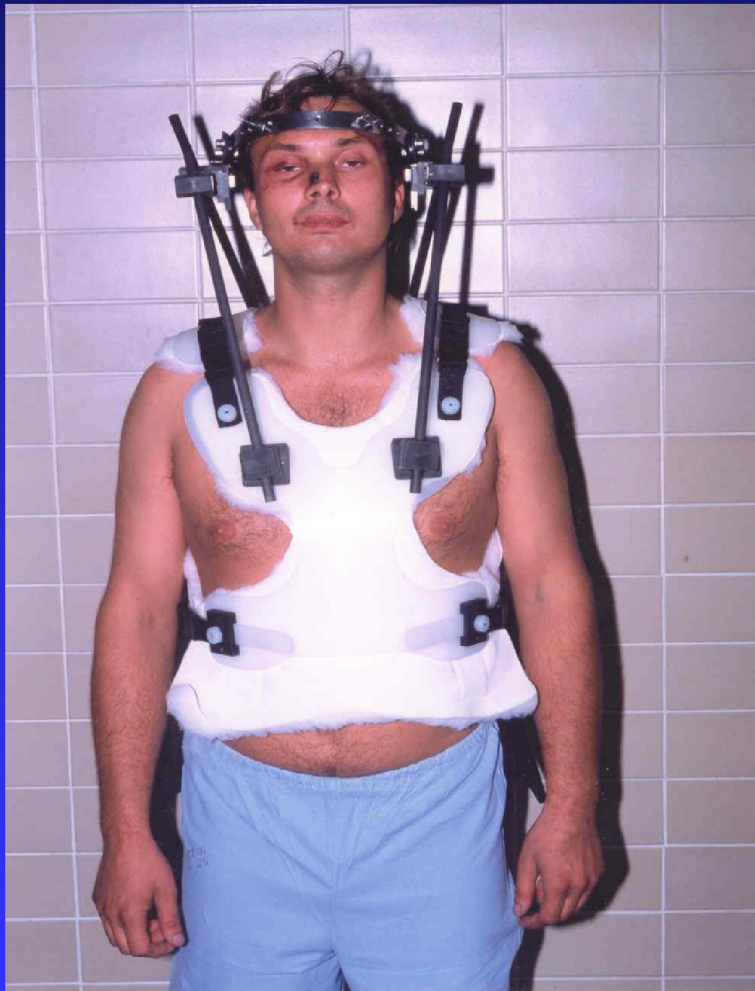# Zlomeniny zubu čepovce

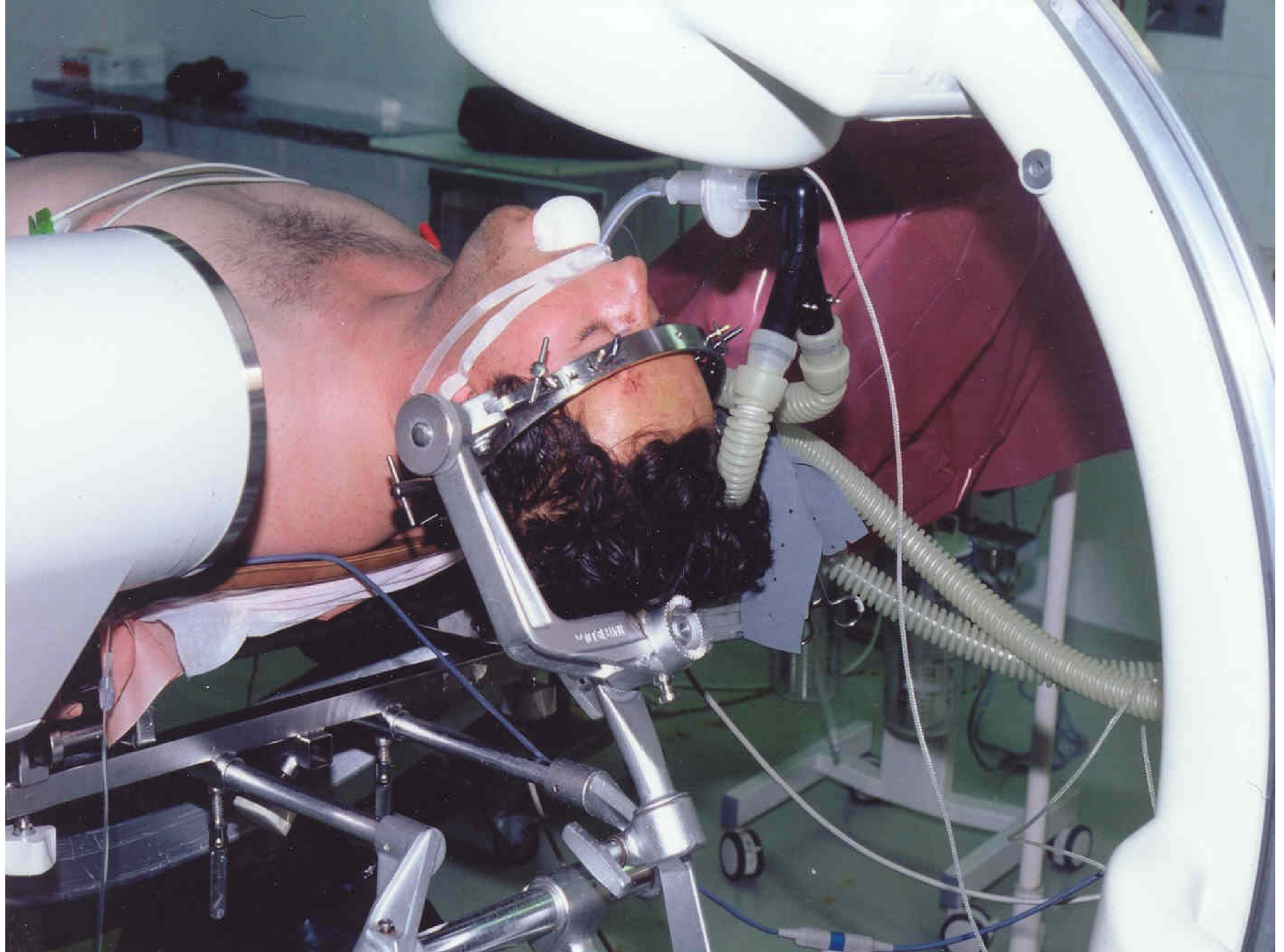
Podle AO na 3 typy





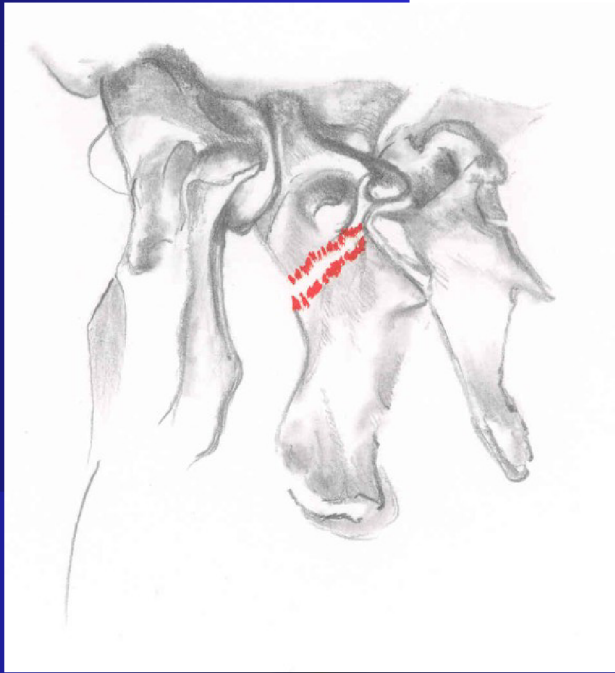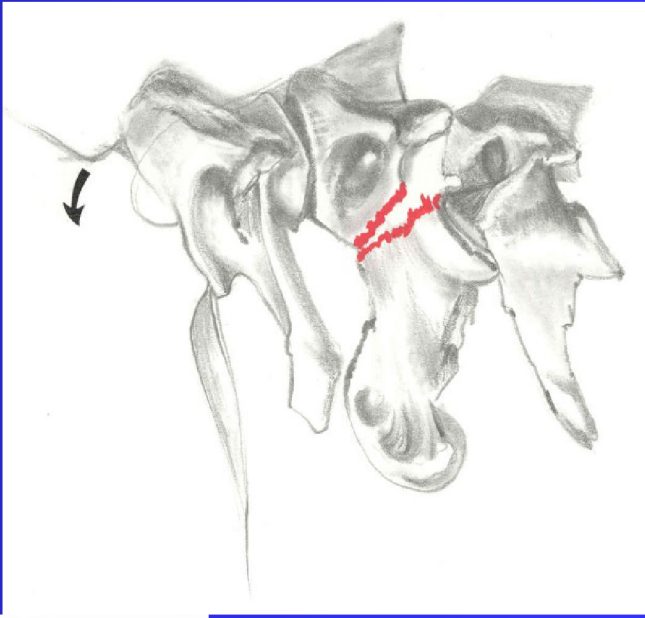
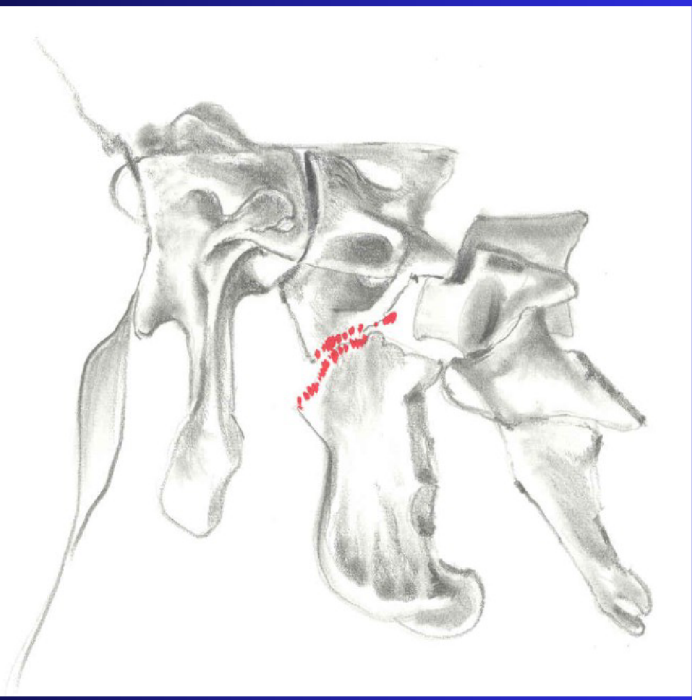
# Zlomenina zubu čepovce





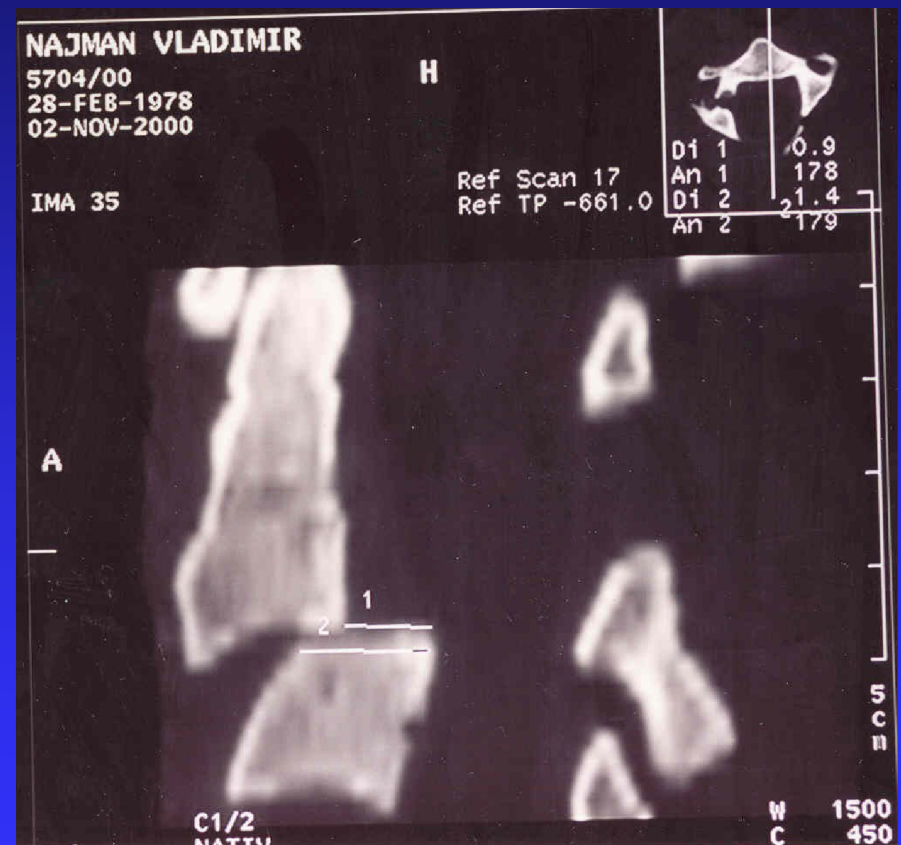

# Traumatická spondylolistéza čepovce



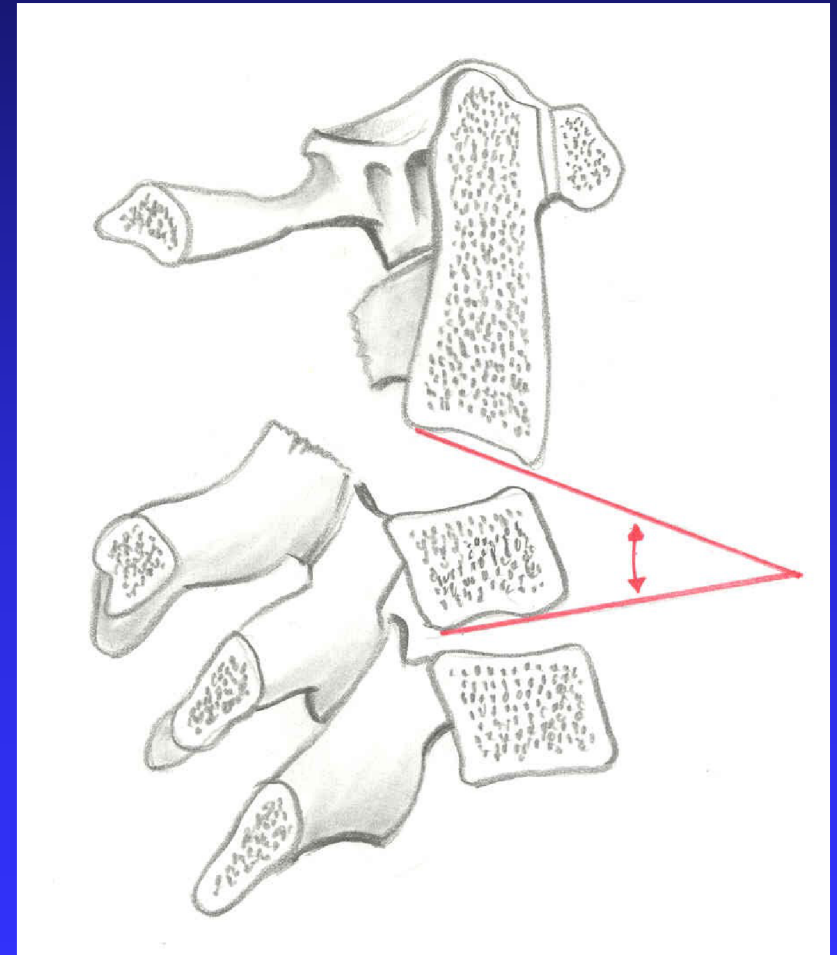
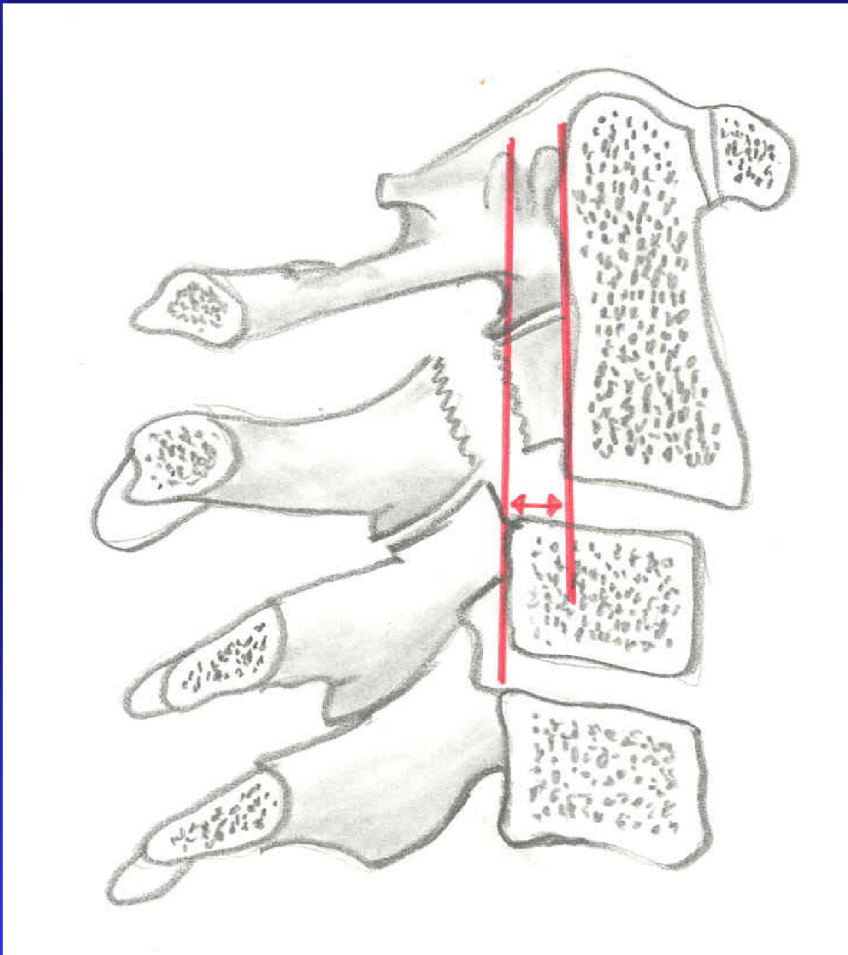
# Traumatická spondylolistéza čepovce

- Klasifikace na 3 typy
- I typ konzervativně
- II typ podle nestability
- III operační terapie  
dlahová osteosyntéza



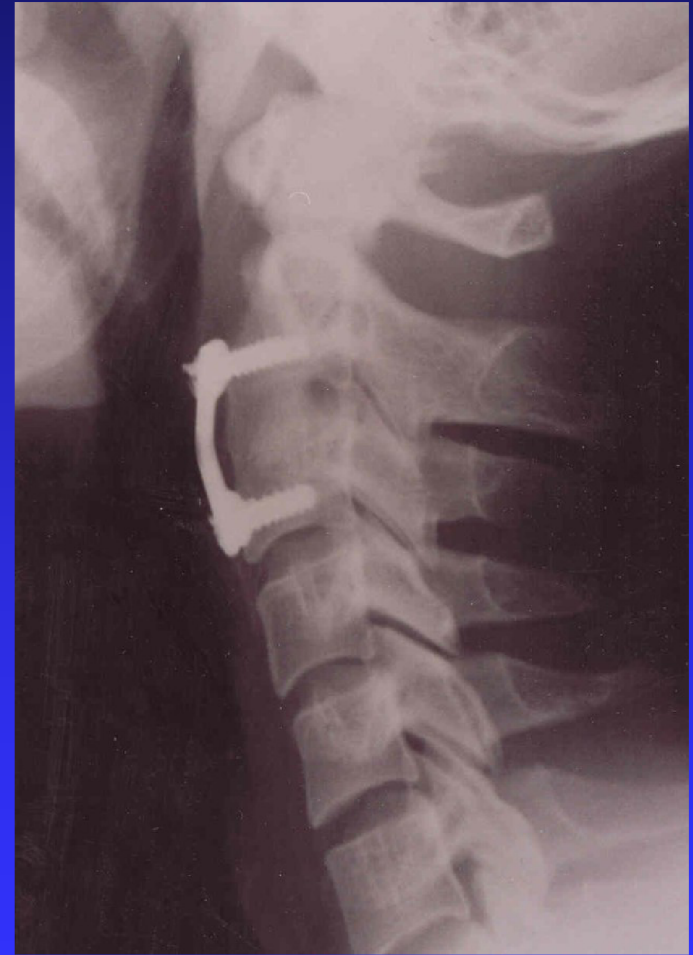# Traumatická spondylolistéza

## posouzení nestability



# Traumatická spondylolistéza čepovce

Dlahová osteosyntéza  
C2/3 s autologním  
štěpem



# Dolní krční páteř C3- C7/T1

- Klasifikace podle Aebi, Nazarian
- Klasifikace podle AO

# Terapie

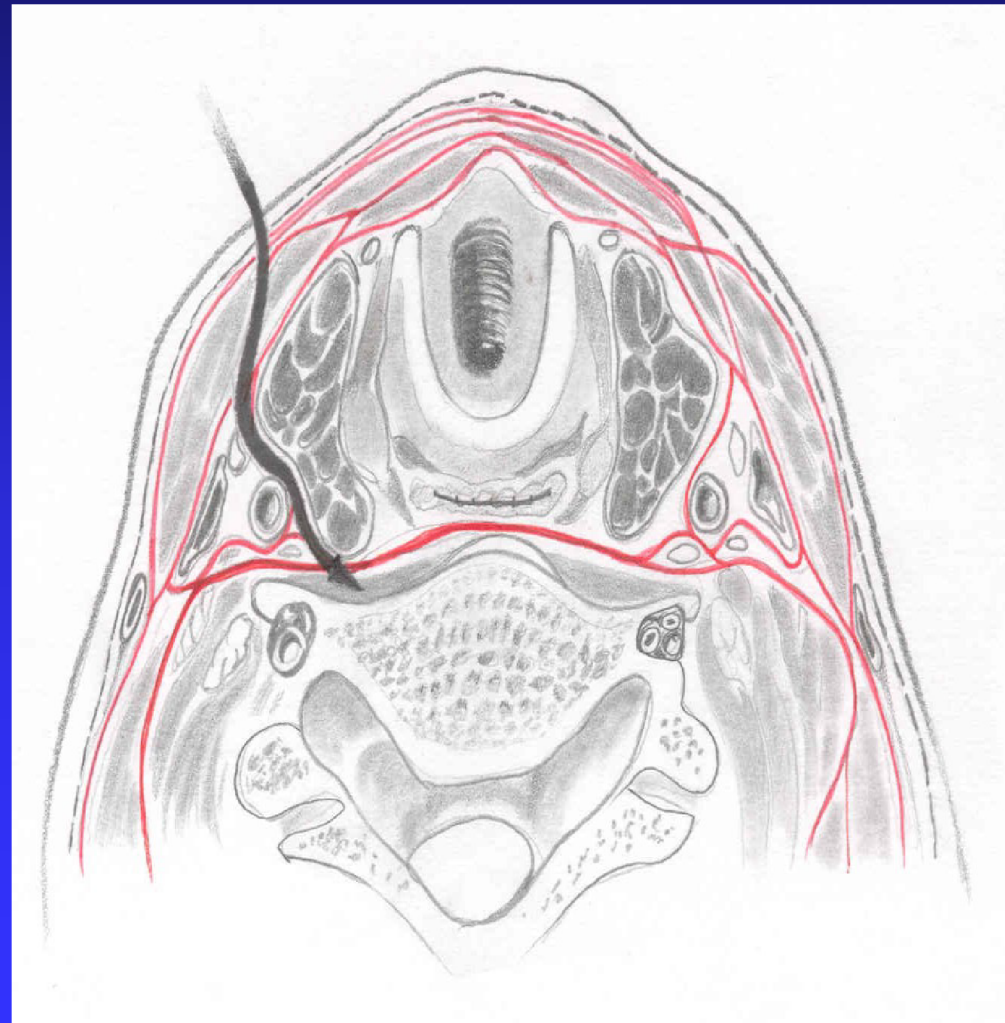
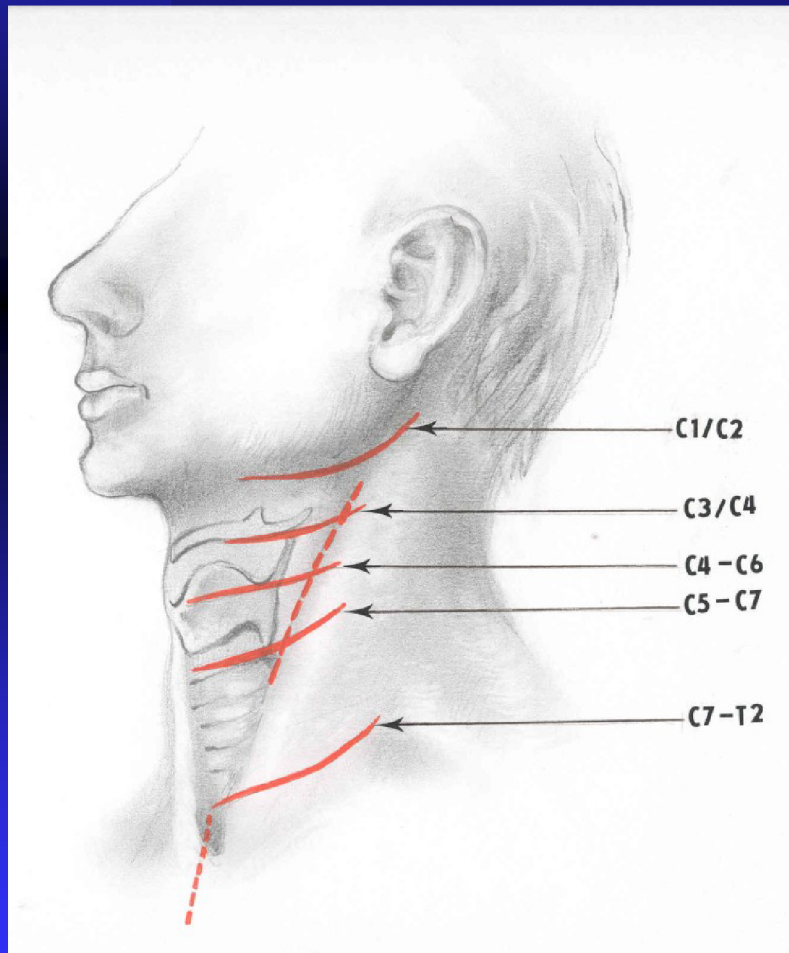
- Indikace k operačnímu výkonu - nestabilní poranění krční páteře, symptomatický útlak nervových struktur
- Dekomprese nervových struktur, obnovení korektního postavení a stability
- Dominantní přední přístup a dlahová osteosyntéza

# Indikace - přední výkon

- Klinicky významný útlak nervových struktur zepředu
- Nestabilní zlomeniny dolní krční páteře
- Po zavřené repozici luxace

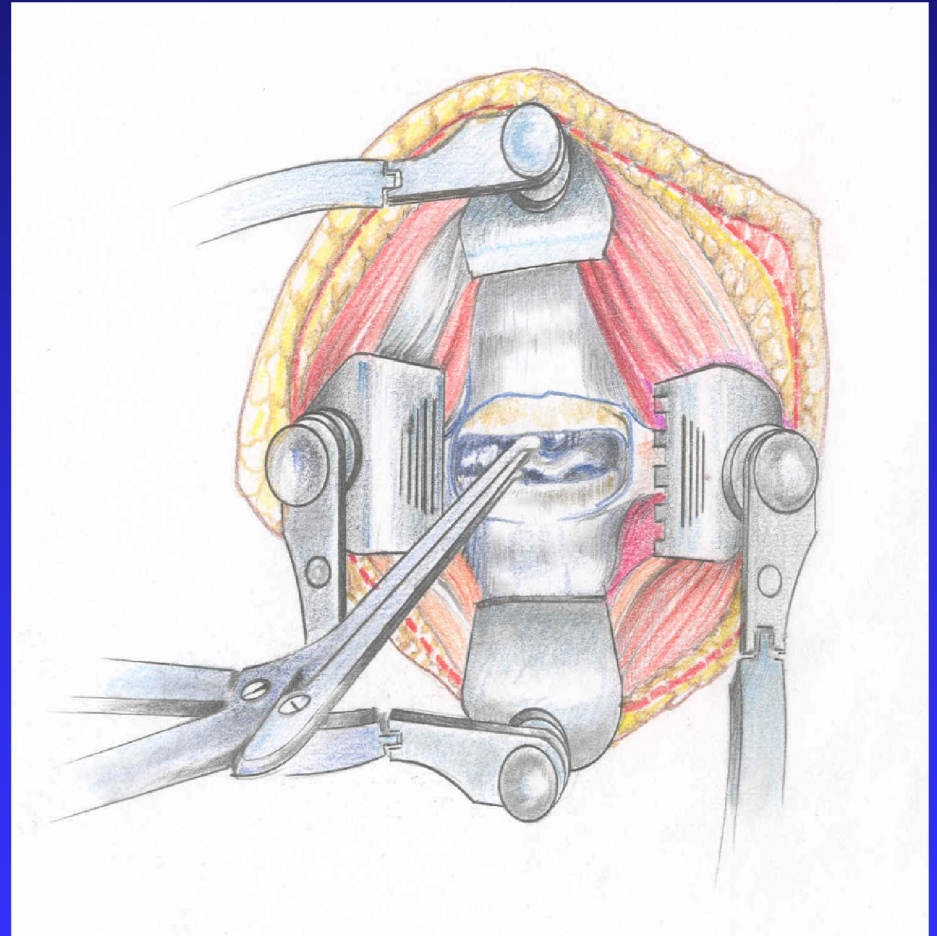
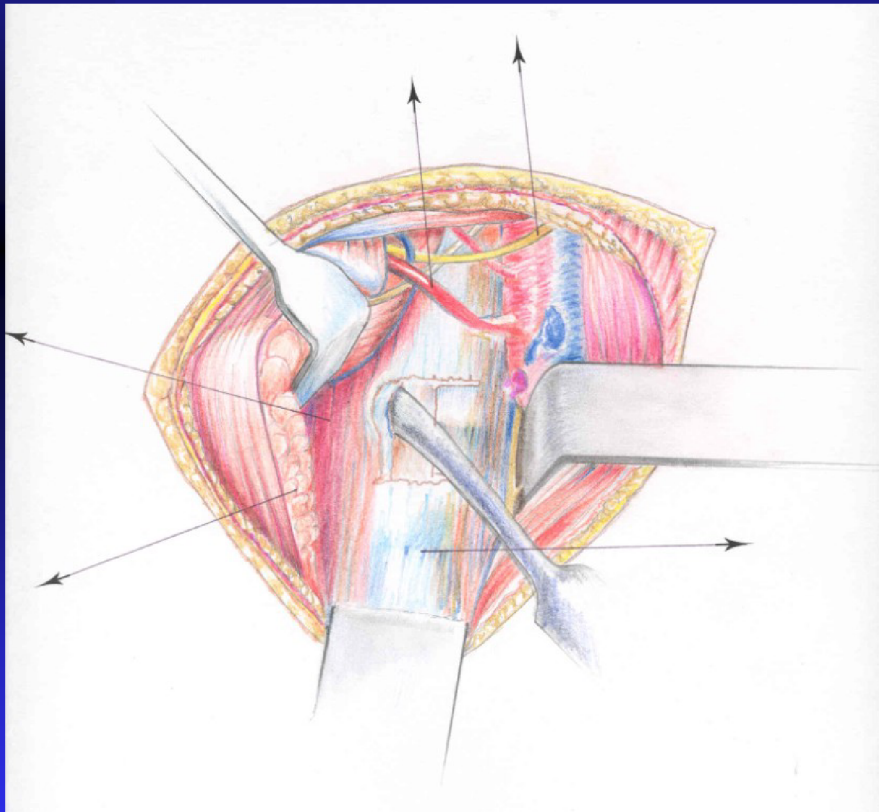


# Přední přístup

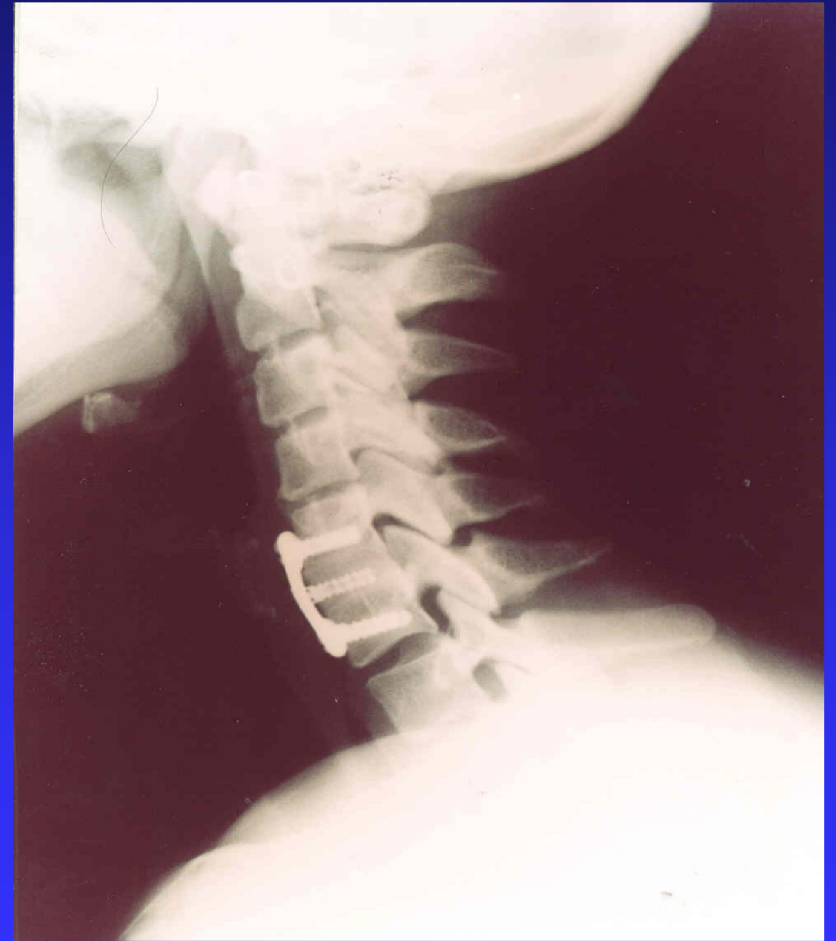
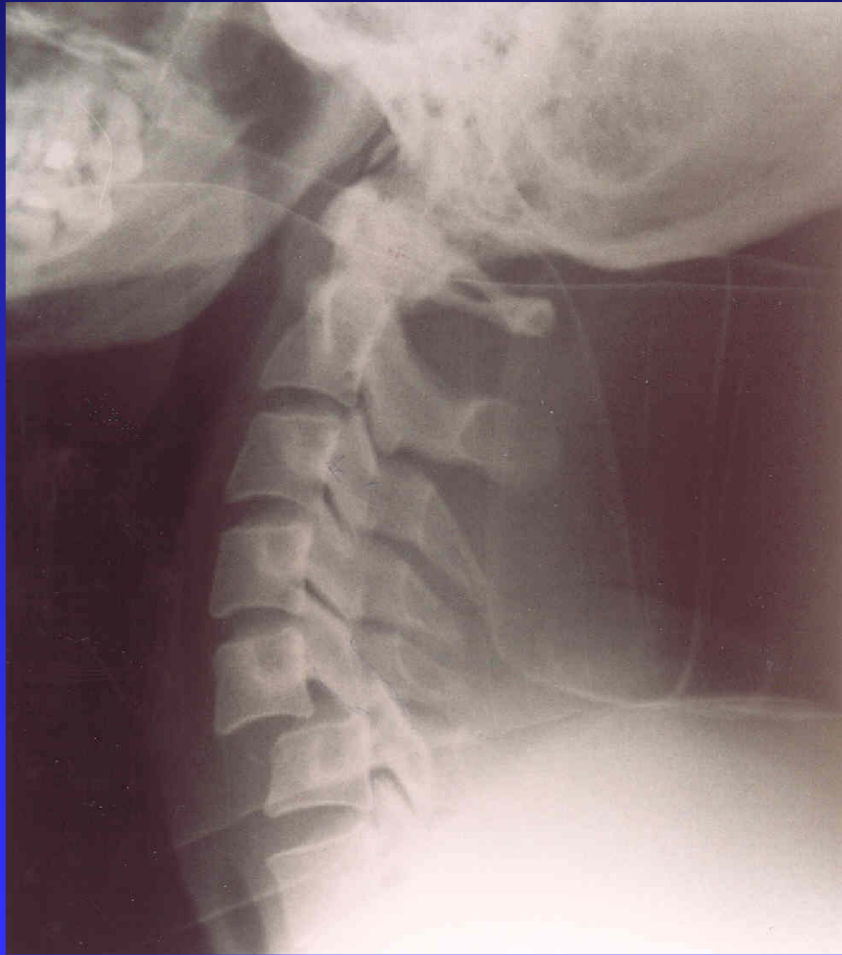


# Přední přístup



# Přední přístup



# Přední přístup - výhody

- Přístup k míše, která potřebuje dekompresi je lepší z předního výkonu
- Poloha na zádech zejména u polytraumatizovaného pacienta je výhodnější
- Repozice a postavení krční páteře se lépe kontroluje v supinační poloze pacienta
- Šetření svalů a menší krevní ztráty
- Vysoké procento kostního hojení

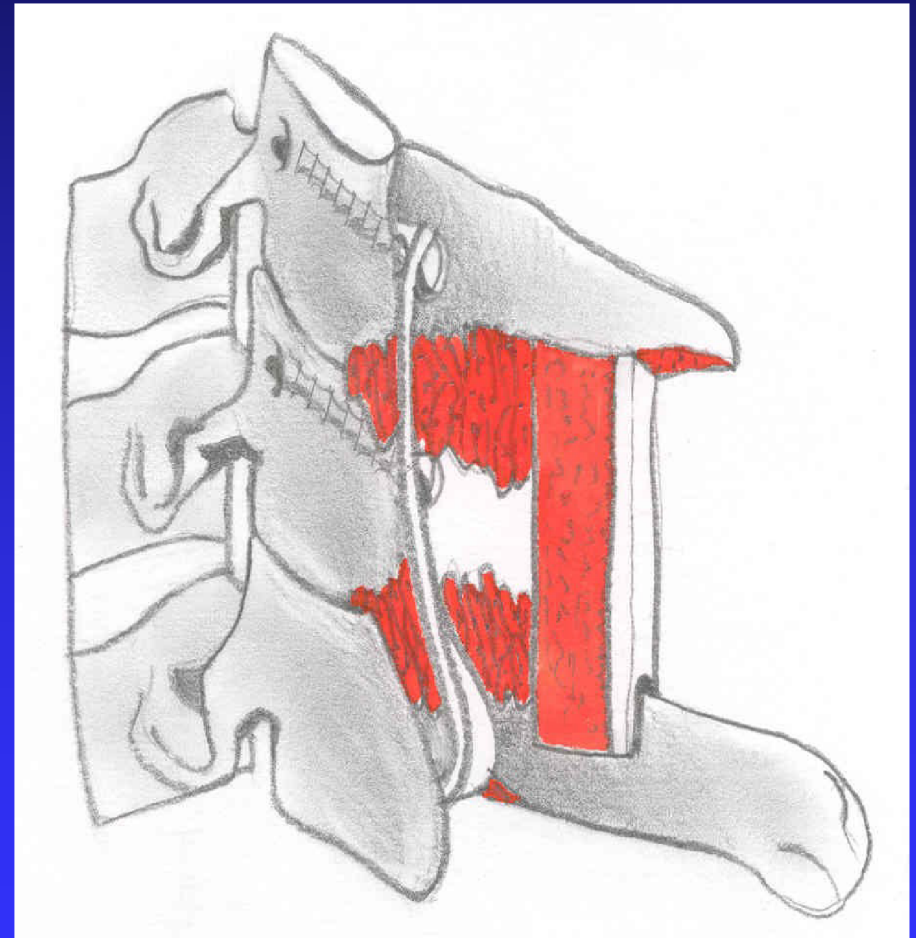
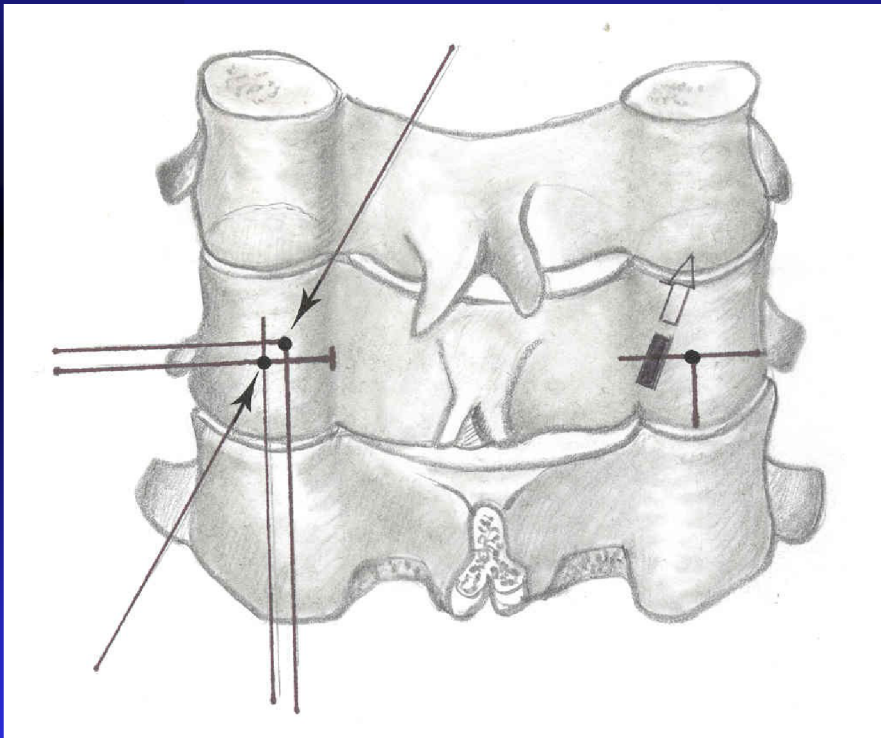
# Přední přístup - nevýhody

Možné komplikace spojené s předním přístupem

# Zadní přístup - výhody

- Jednoduchý a bezpečný přístup k páteři
- Vysoká biomechanická stabilita implantátů

# Zadní přístup



# Zadní přístup - nevýhody

- Traumatizace svalů
- Horší hojení ran
- Větší krevní ztráty
- Horší funkční výsledky
- Větší bolesti



# Indikace - zadní výkon

- Při neúspěšné zavřené repozici luxace
- Při útlaku nervových struktur zezadu
- Při vysoce nestabilních zlomeninách C/T přechodu, M. Bechtěrev, vícečetné zlomeniny ve smyslu kombinovaného výkonu



# Poranění Th/L páteře

- Vyšetření pacienta
- RTG, CT případně MRI
- Klasifikace poranění
- Terapie

# Cíle terapie

- **Obnova biomechanické stability**
- **Protektce nervových struktur**
- **Obnova funkce**

# Klasifikace

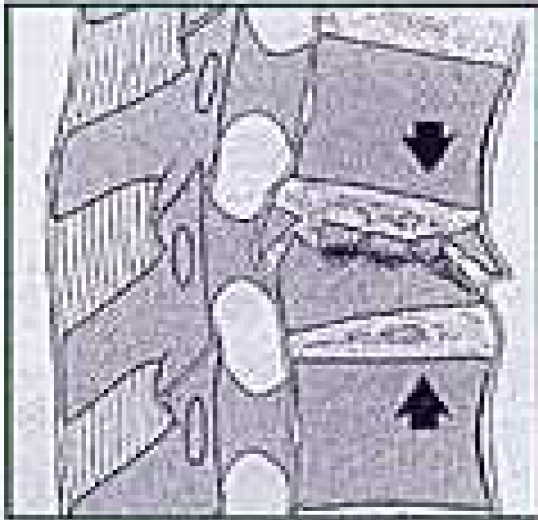
Magerl a kol. r.94

typ A -poranění předního sloupce

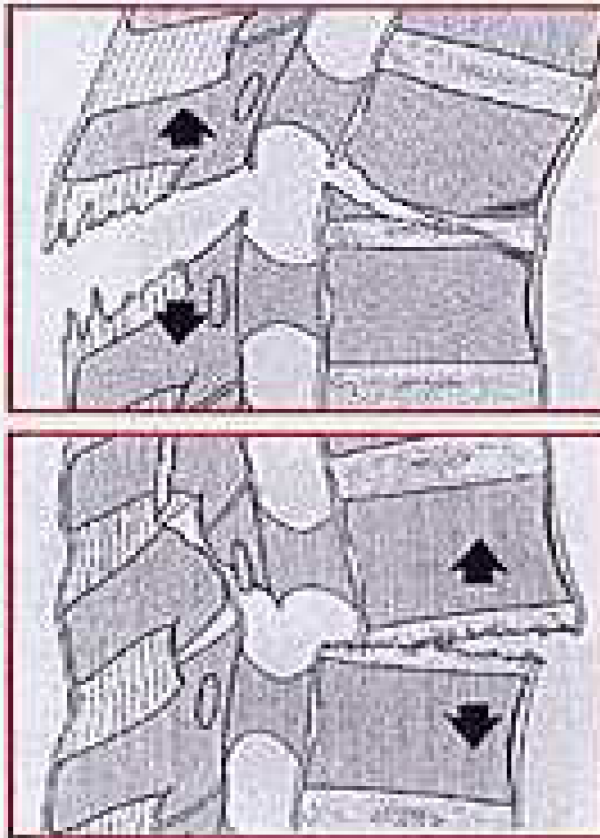
typ B -poranění zadního sloupce

typ C -rotační instabilita + A ,B

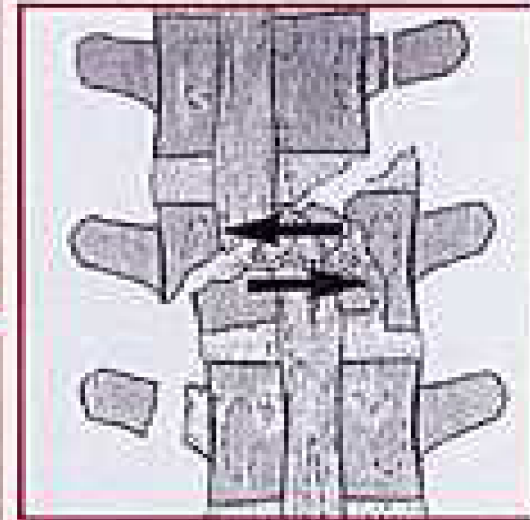
**A**



**B**

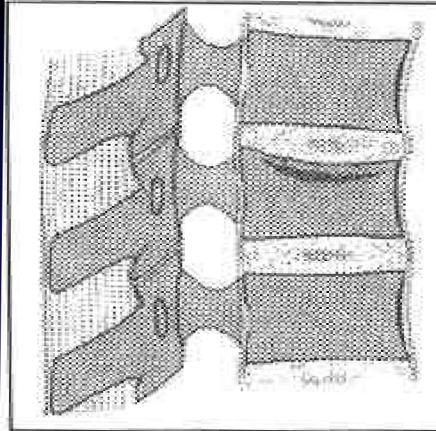


**C**

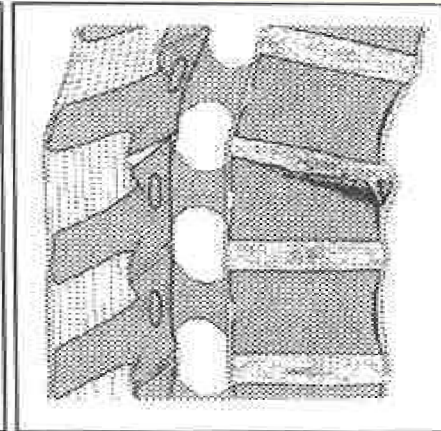


**Klasifikace dle Magerla r. 1994**

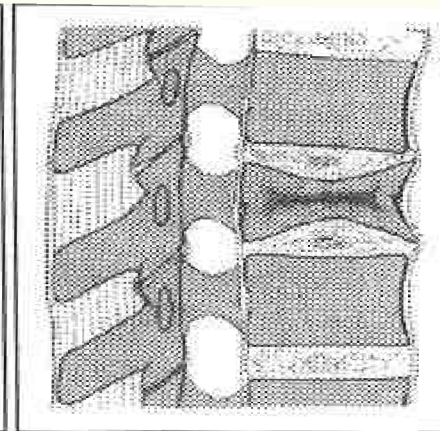
Typ A  
1



A 1.1

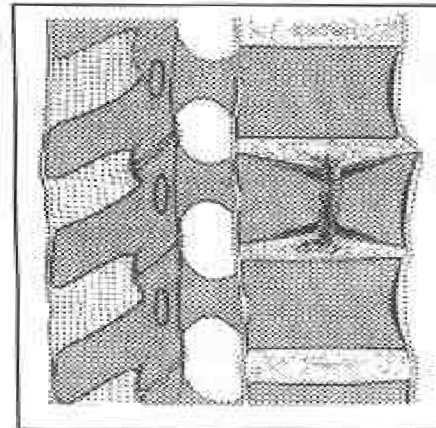


A 1.2.1

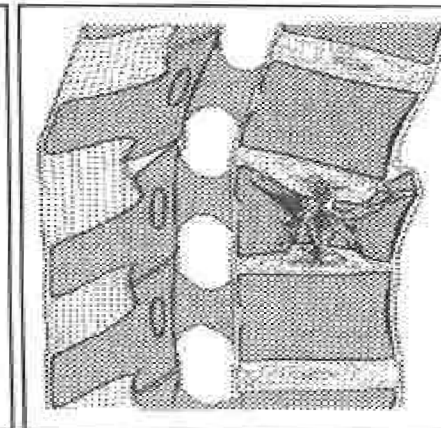


A 1.3

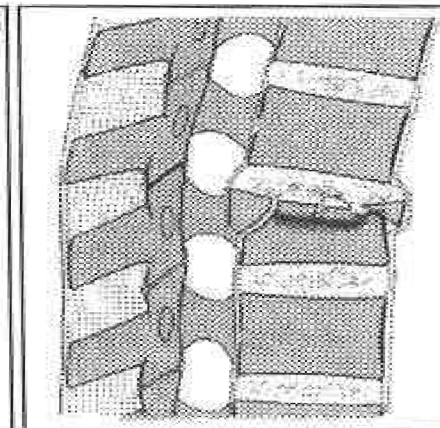
Typ A  
2



A 2.2

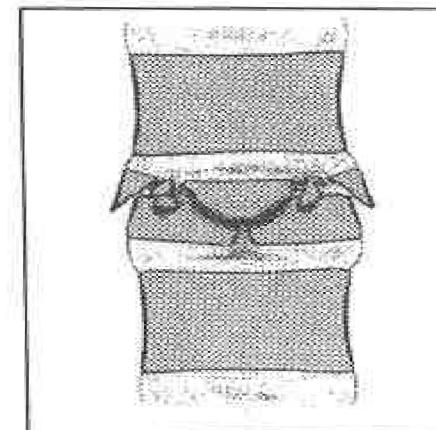


A 2.3

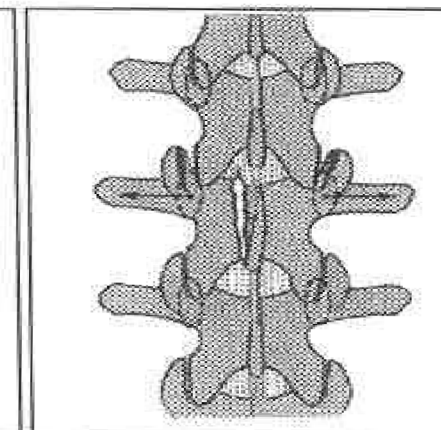


A 3.1.1

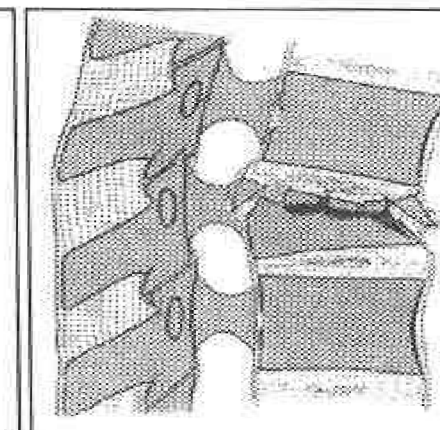
Typ A  
3



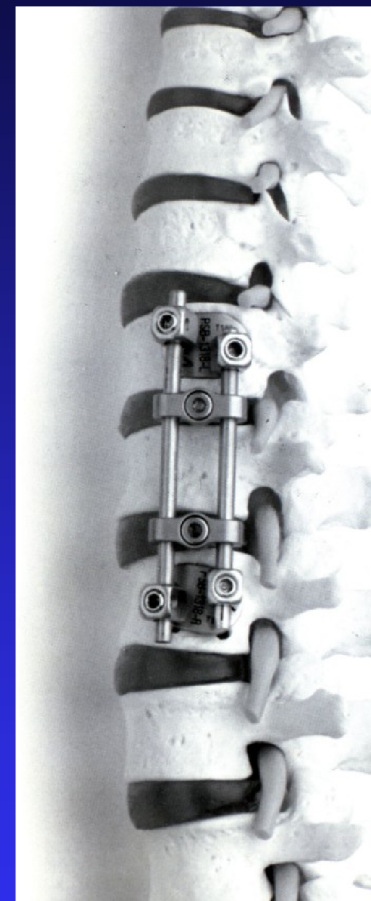
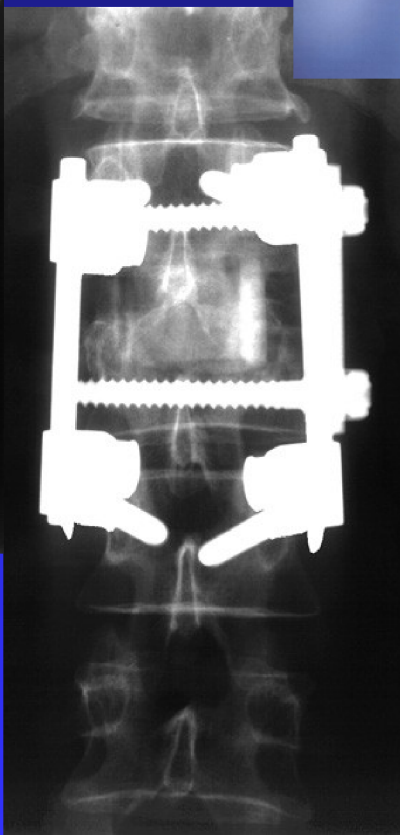

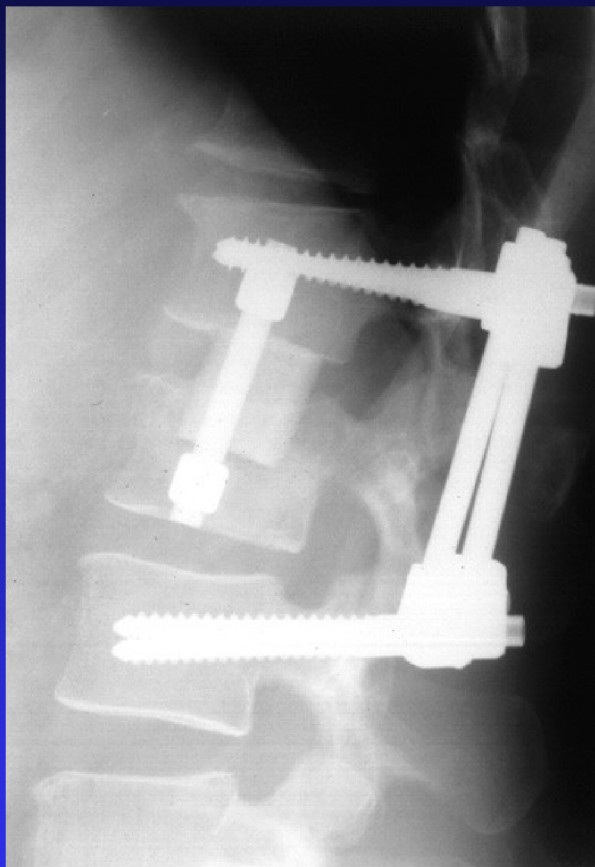
A 3.2.1



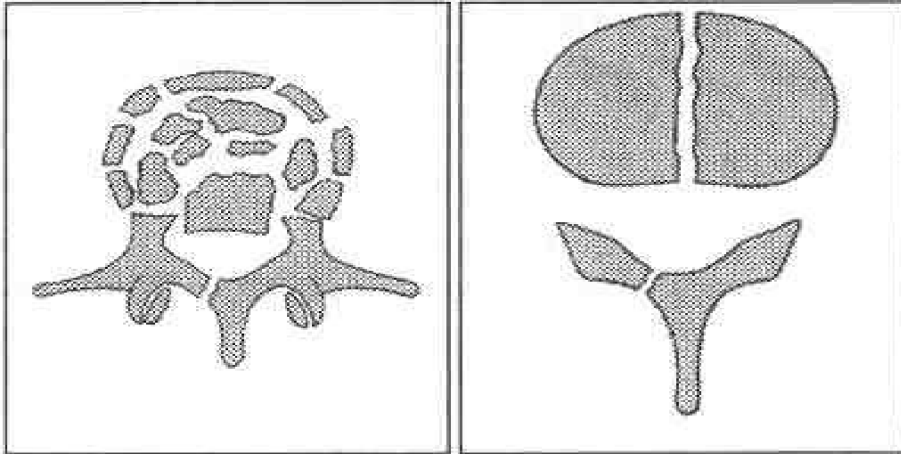
A 3.2.1 Rozšířená interpedikulární distance (šipky)



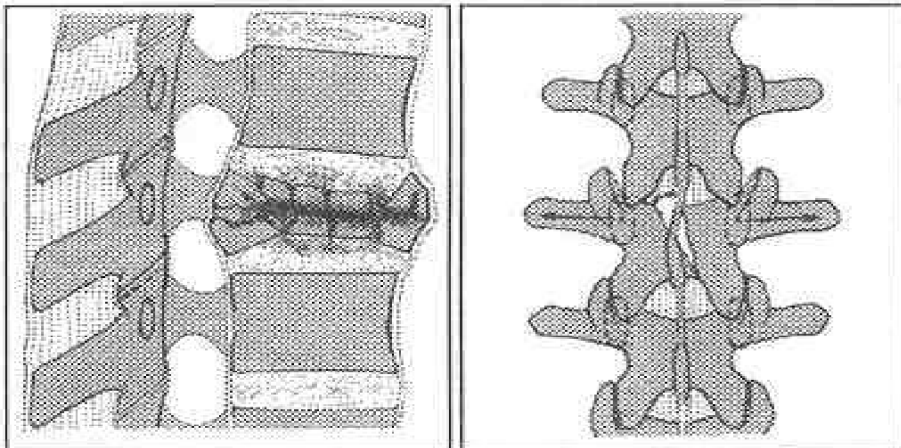






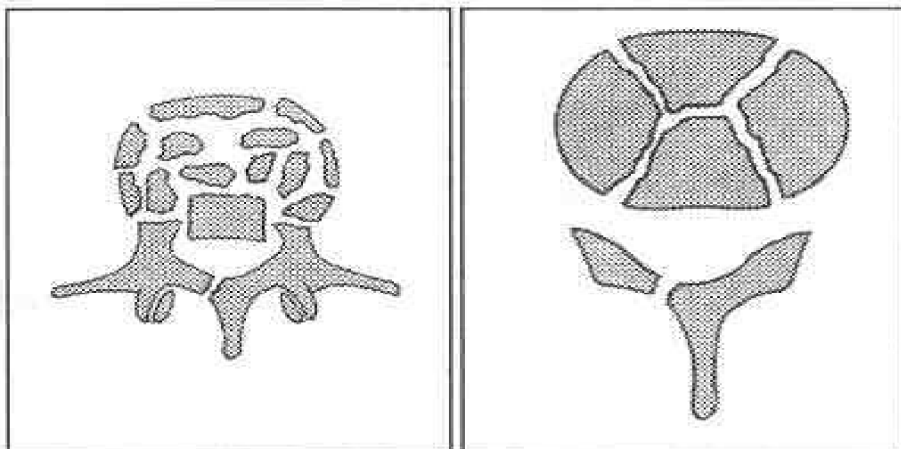


**A 3.2.1** CT scan horní a dolní části obratle

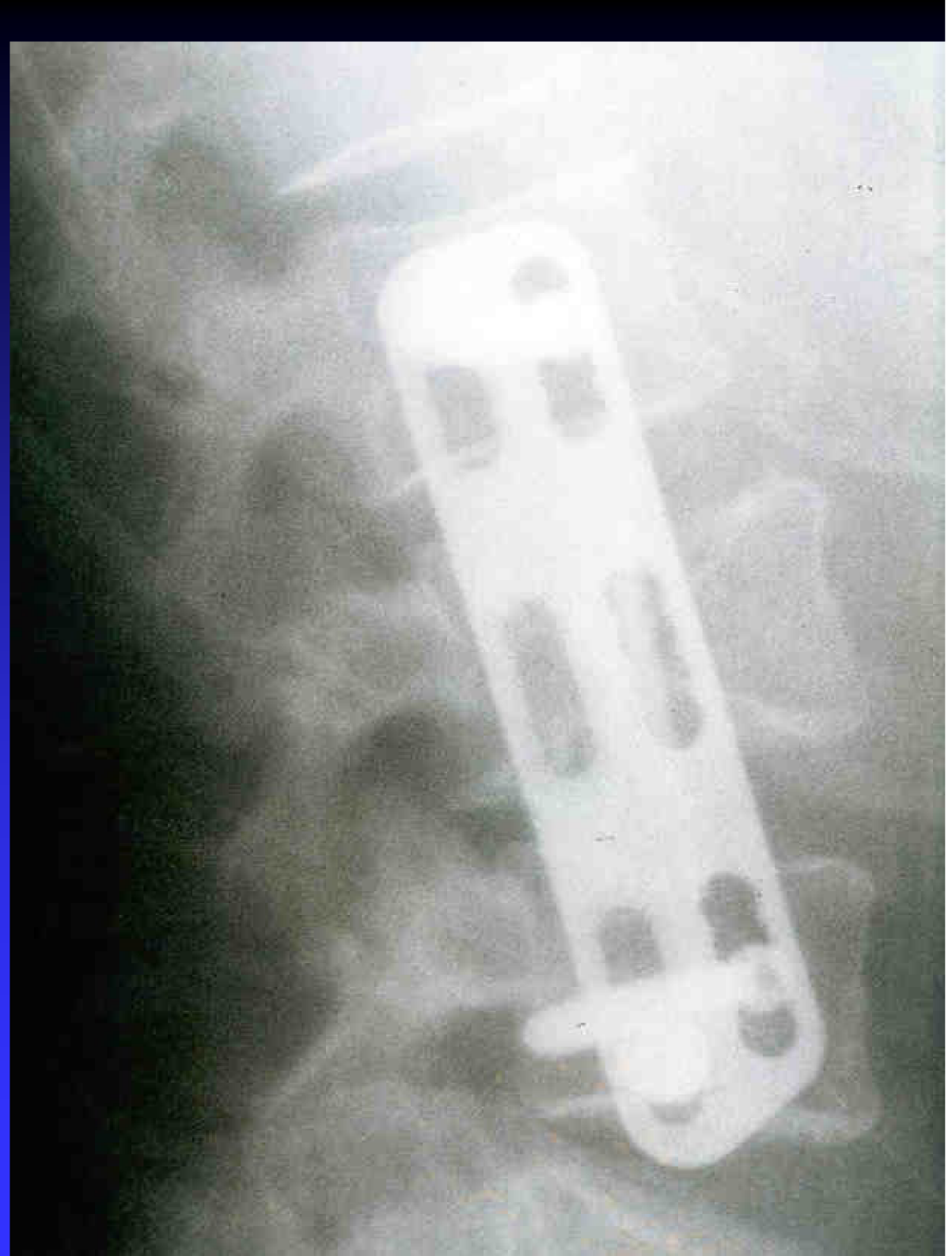


**A 3.3.3**

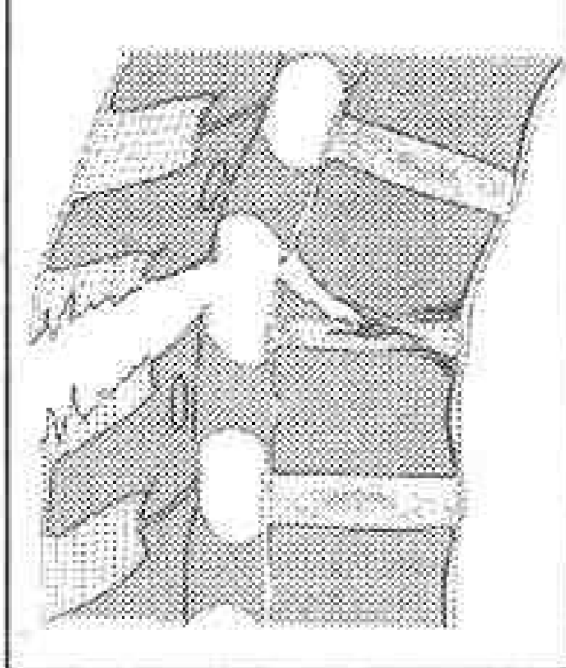
**A 3.3.3**



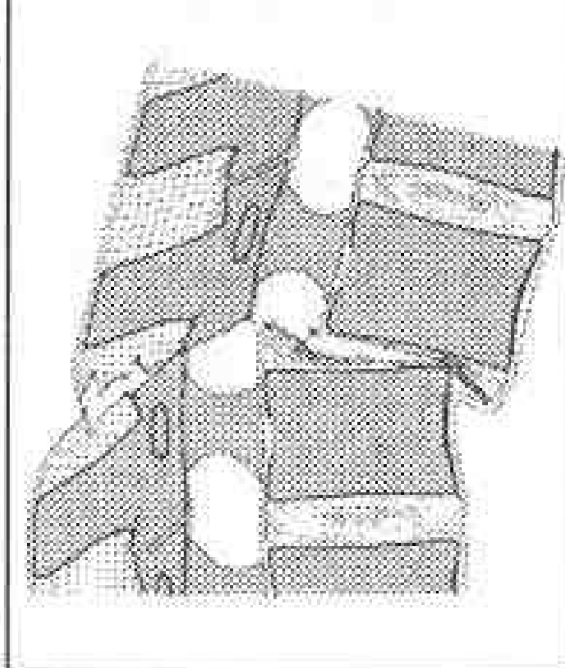
**A 3.3.3** CT scan horní a dolní části obratle



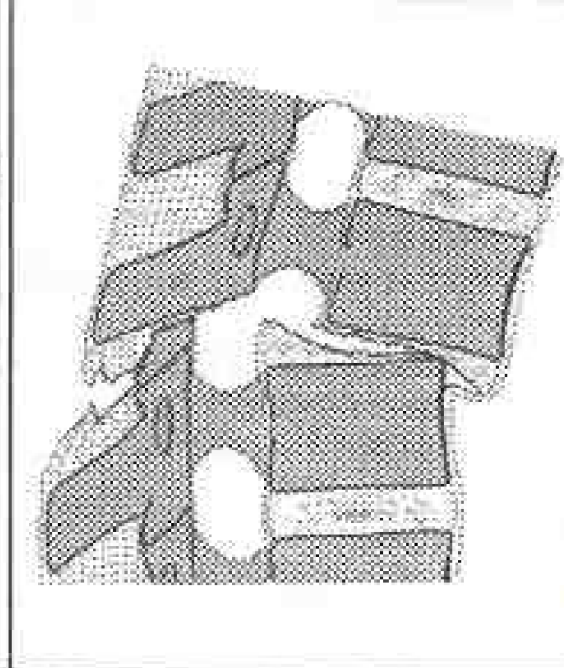
# Typ B



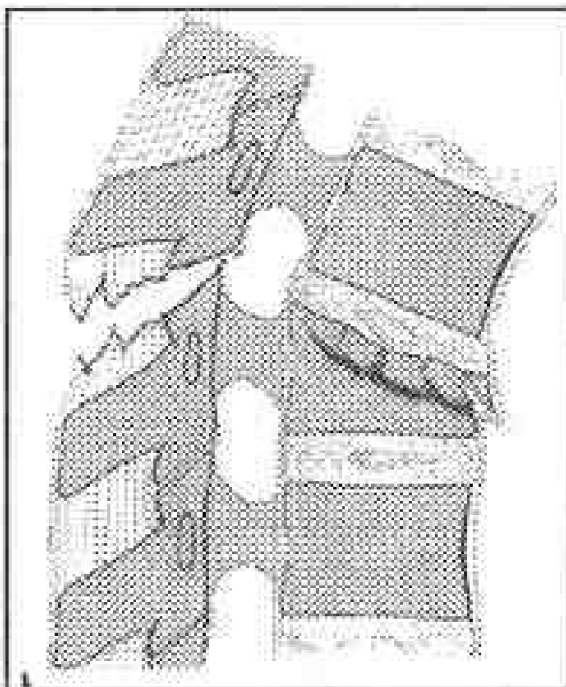
B 1.1.1



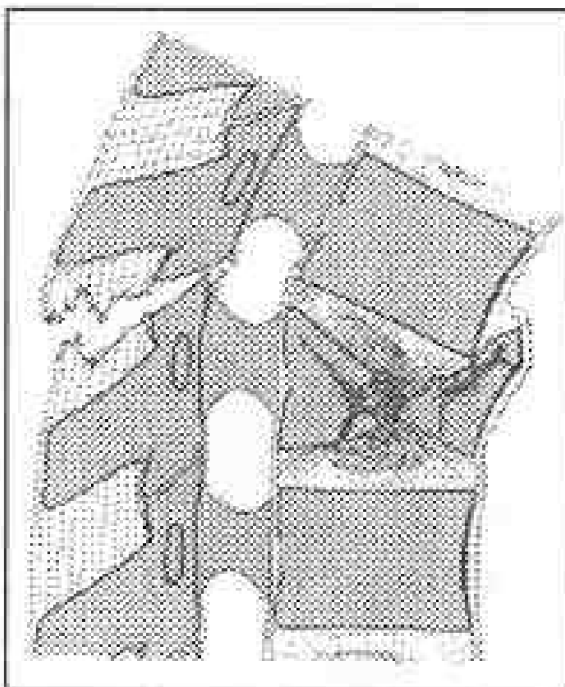
B 1.1.2



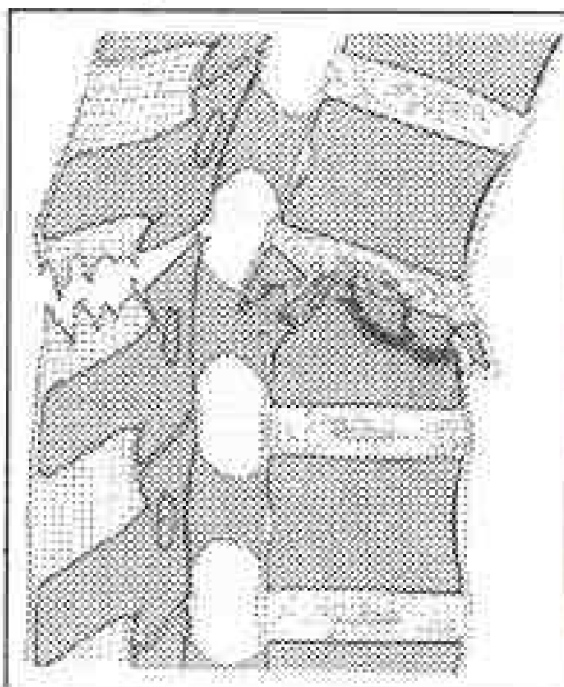
B 1.1.3



B 1.2.1+A 1.2.1



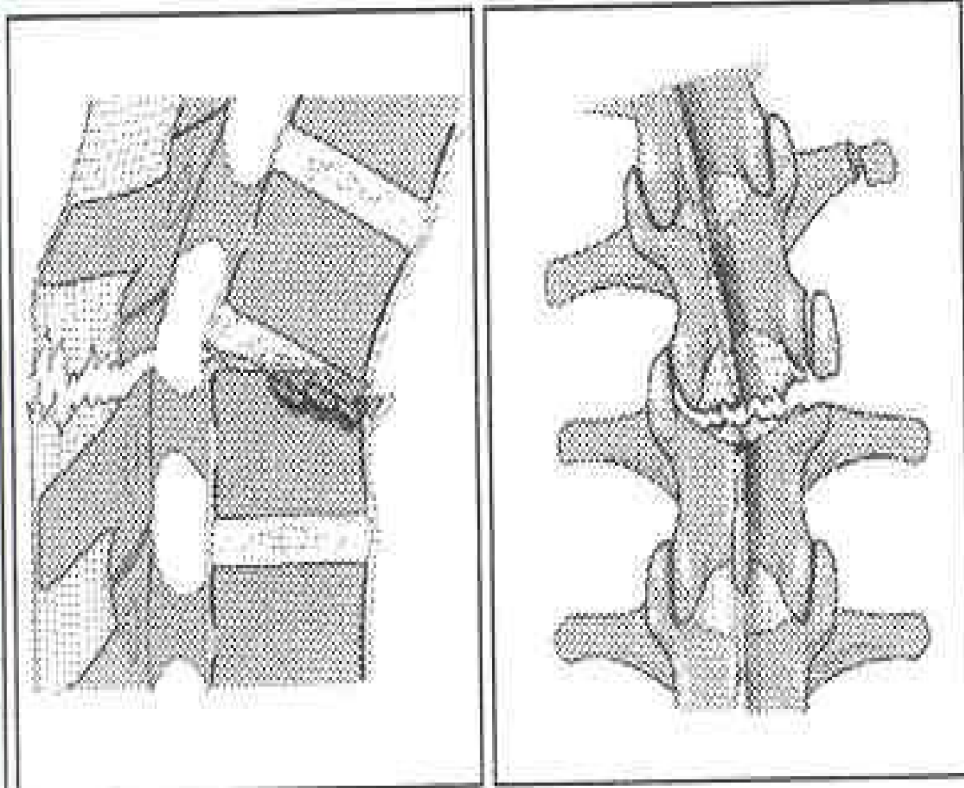
B 1.2.1+A 2.3



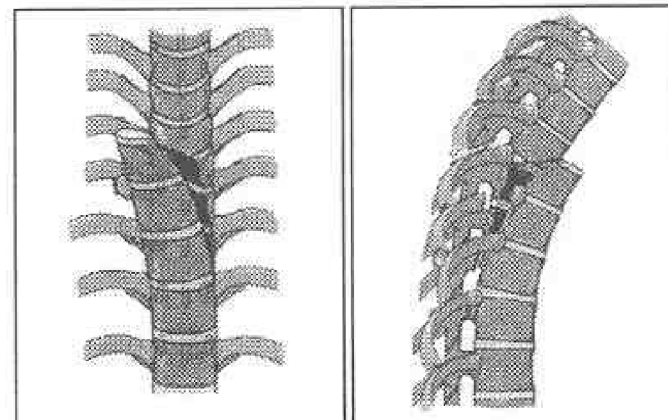
B 1.2.1+A 3.1.1



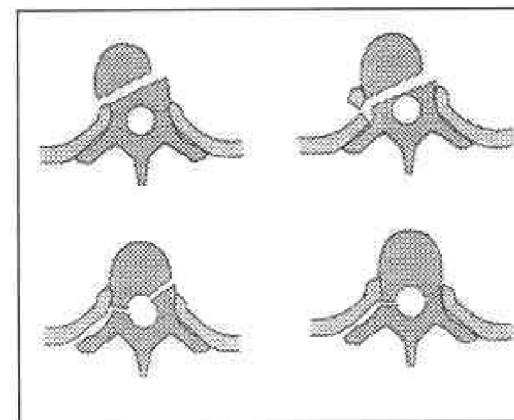
# Typ C



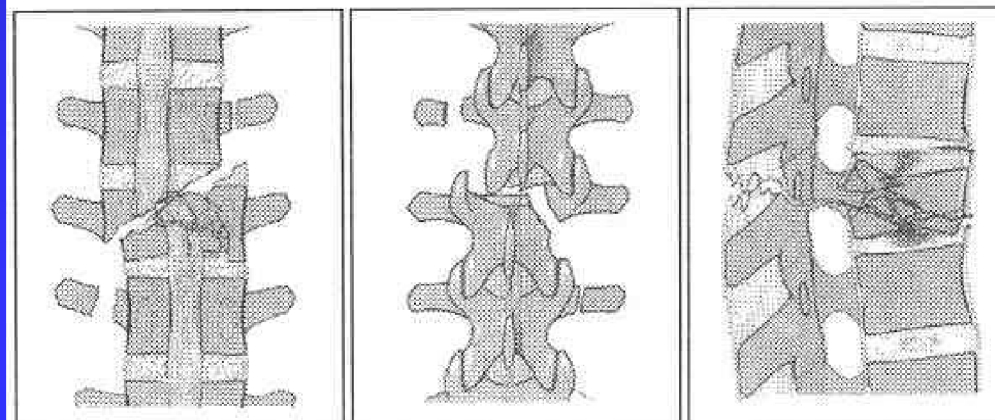
C 1.1



C 1.2.4



CT scan C 1.2.4



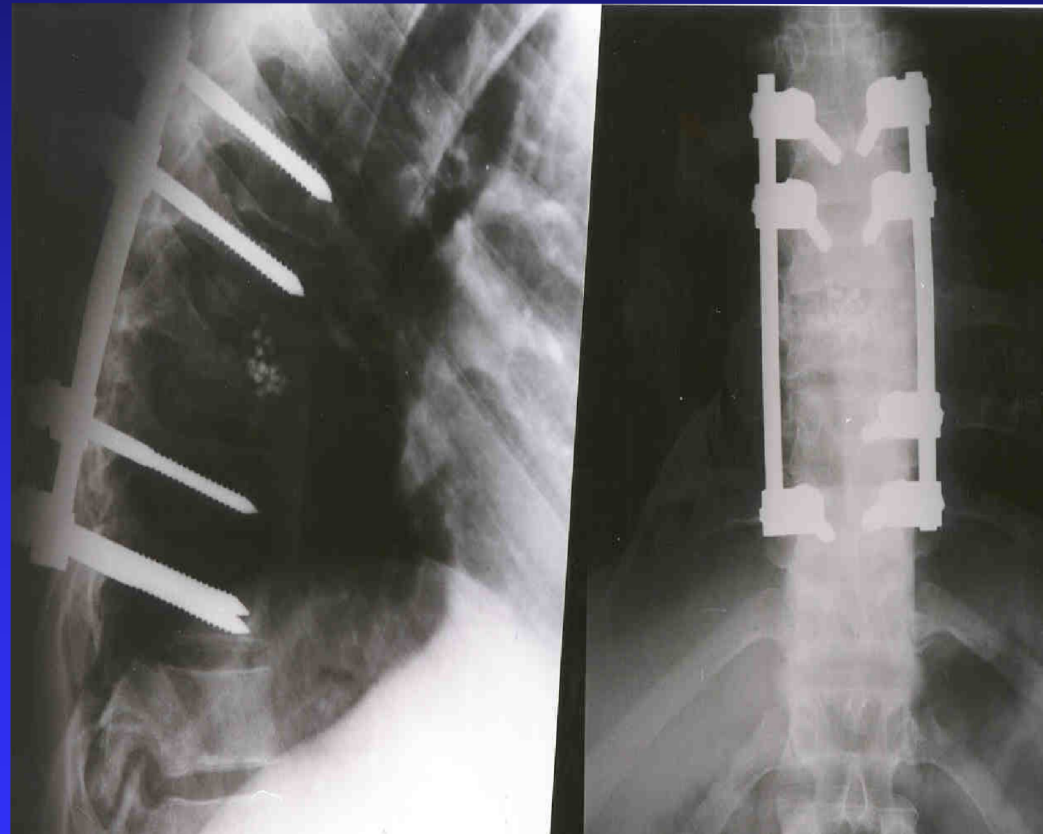
C 1.3.3

# Transpedikulární stabilizace

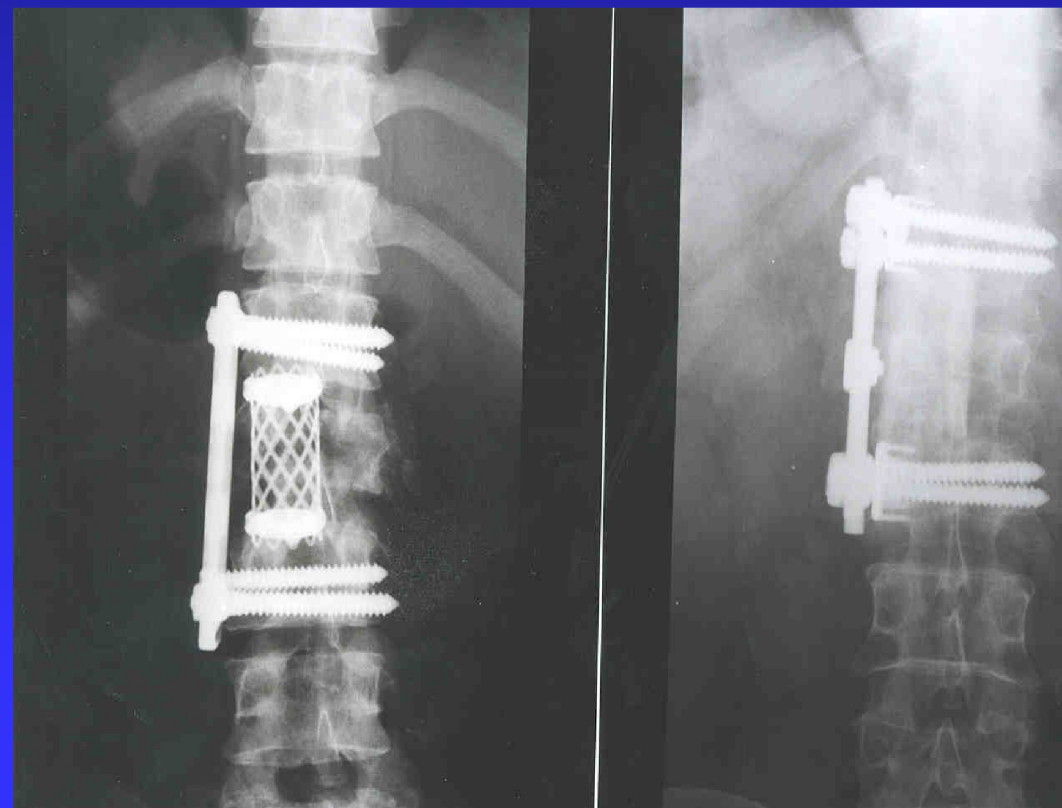
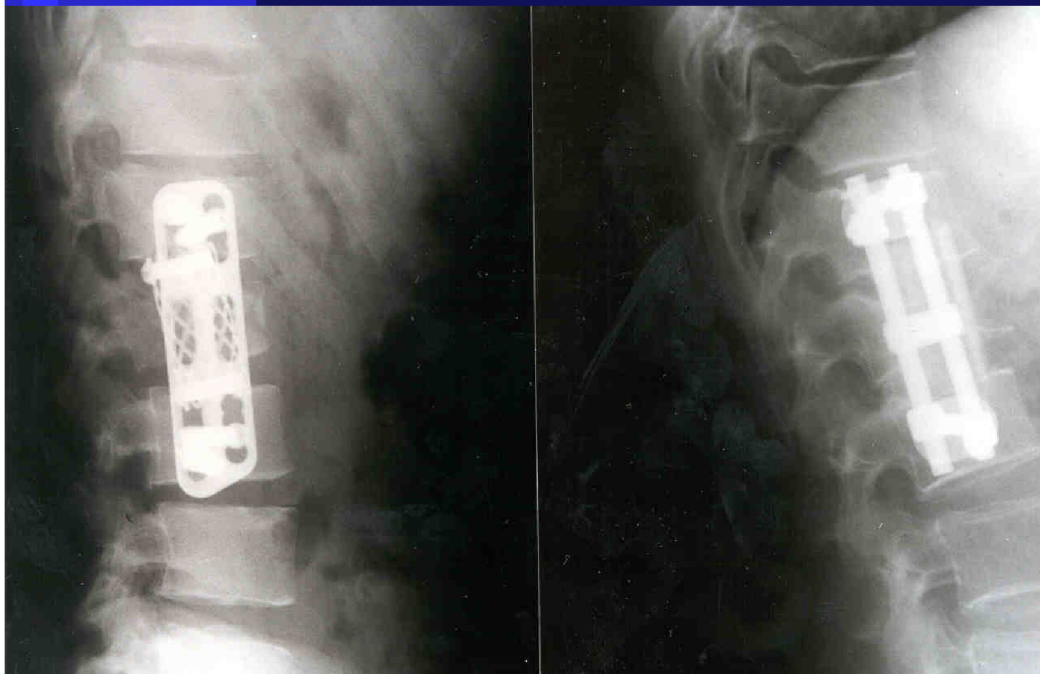
# Zadní přístup

## Spongioplastika

- ◆ intersomatická
- ◆ intrasomatická
- ◆ H štěp
- ◆ posterolaterální



# Přední přístup



# Kombinovaný přístup indikace

**Důvod - kostní**

**- neurologie**





# VATS

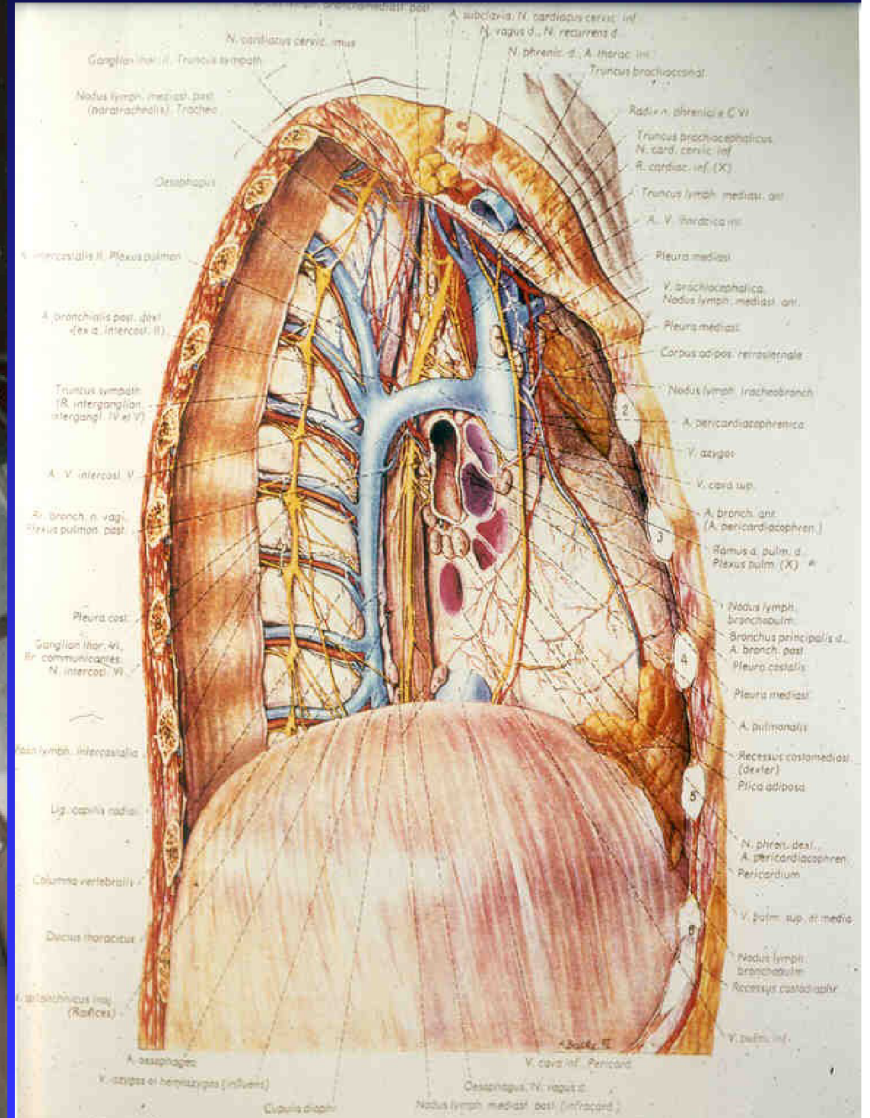
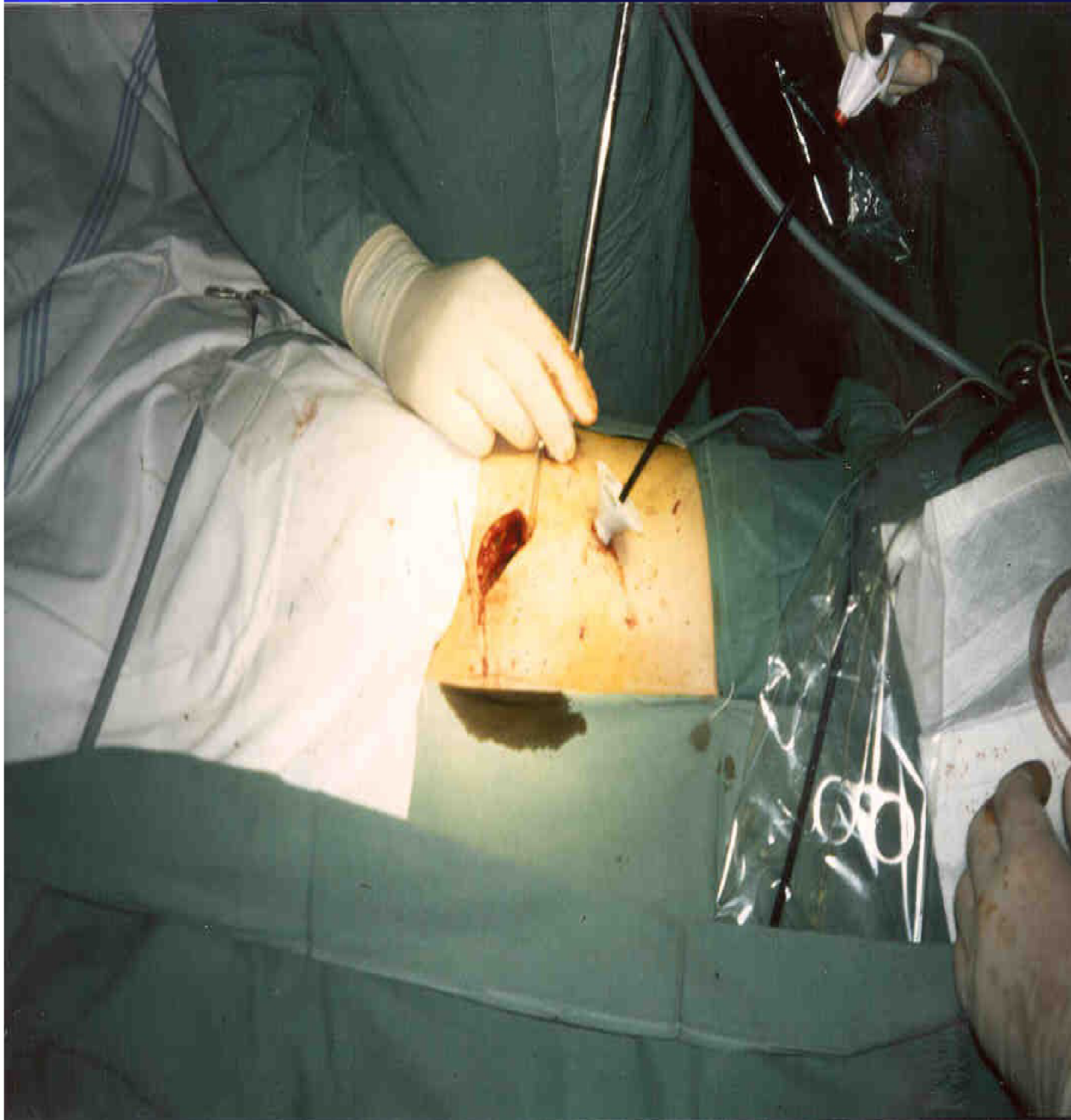
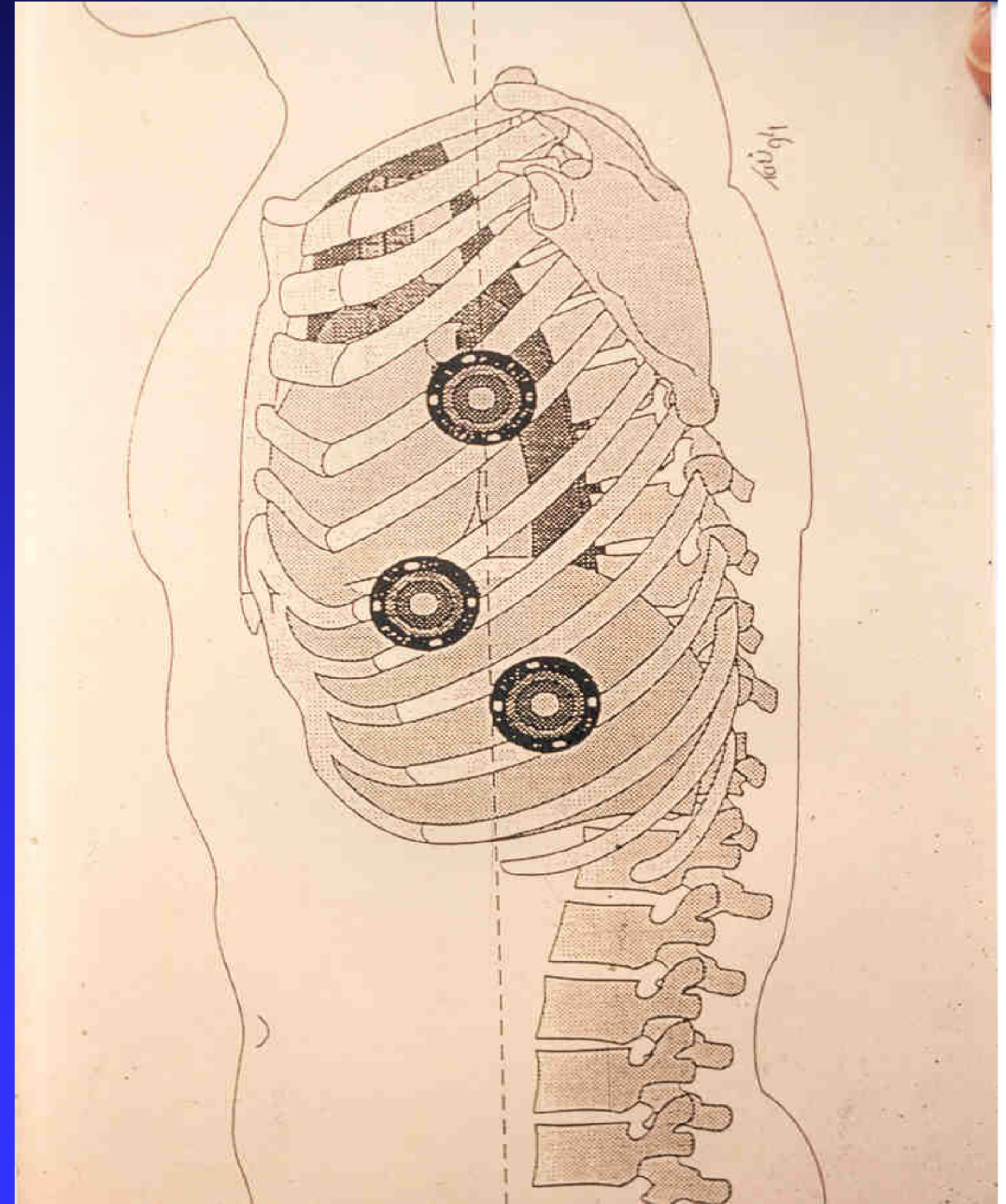
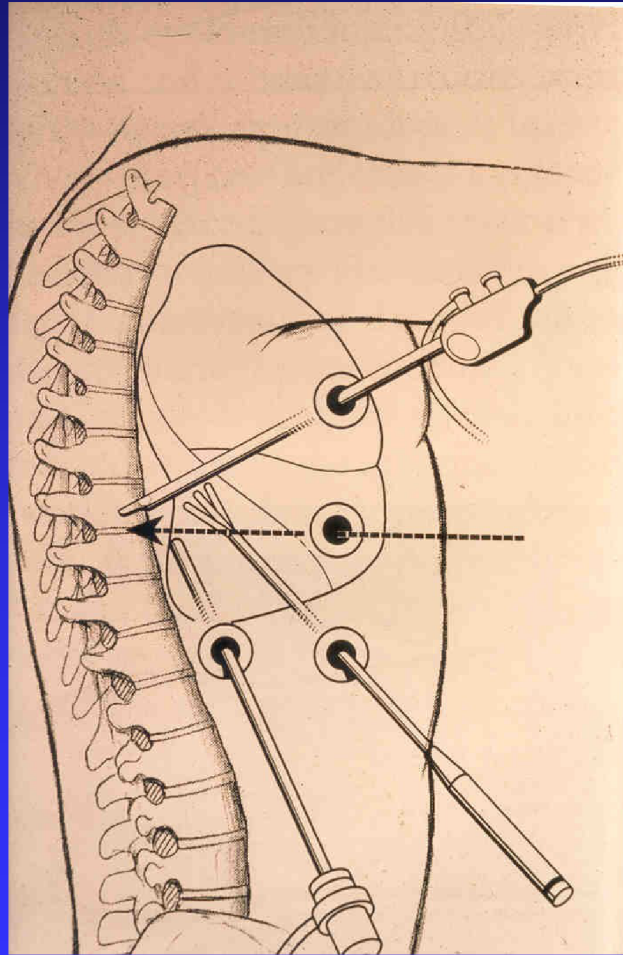


Fig. 167. Mediastinal structures from right side. The right lung and pleura mediastinalis have been removed, leaving the pericardial sac intact.

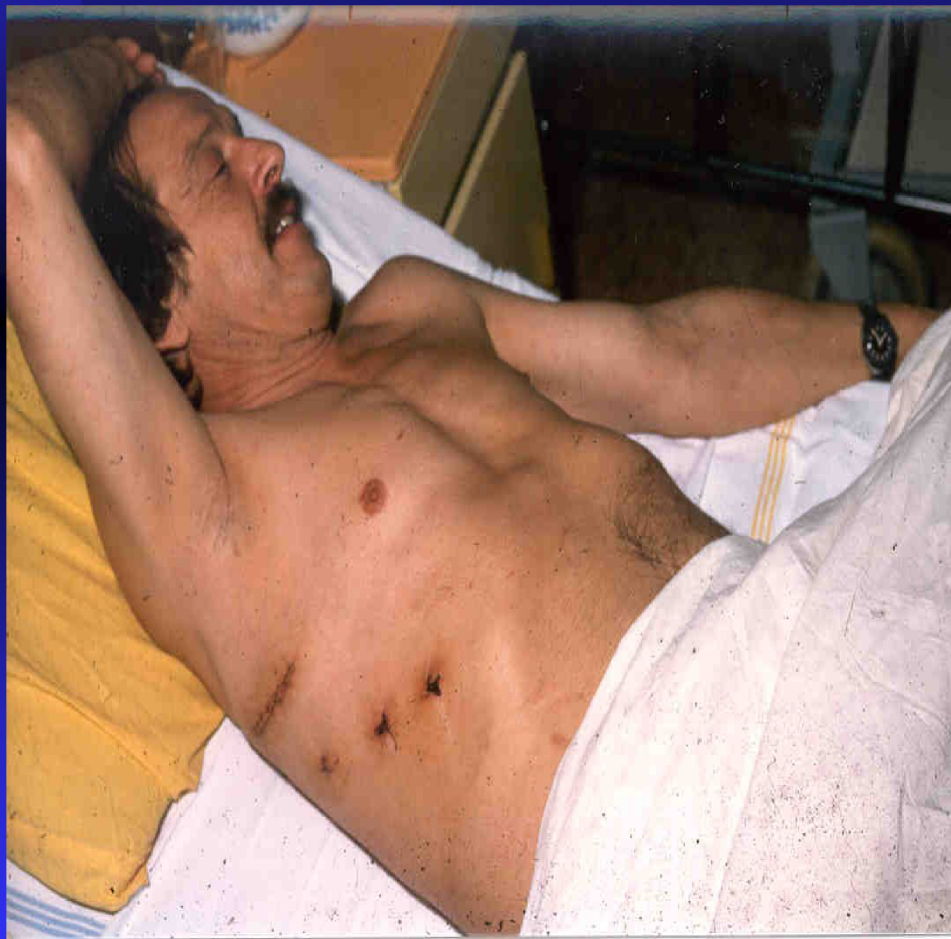# Endoskopie

## Video Assisted Thoracic Surgery





# Výhody VATS



Menší poopер. bolesti  
Kratší doba na ARO  
Rehabilitace  
Kosmetický efekt