

Klinika úrazové chirurgie FN Brno

přednosta doc. Mašek

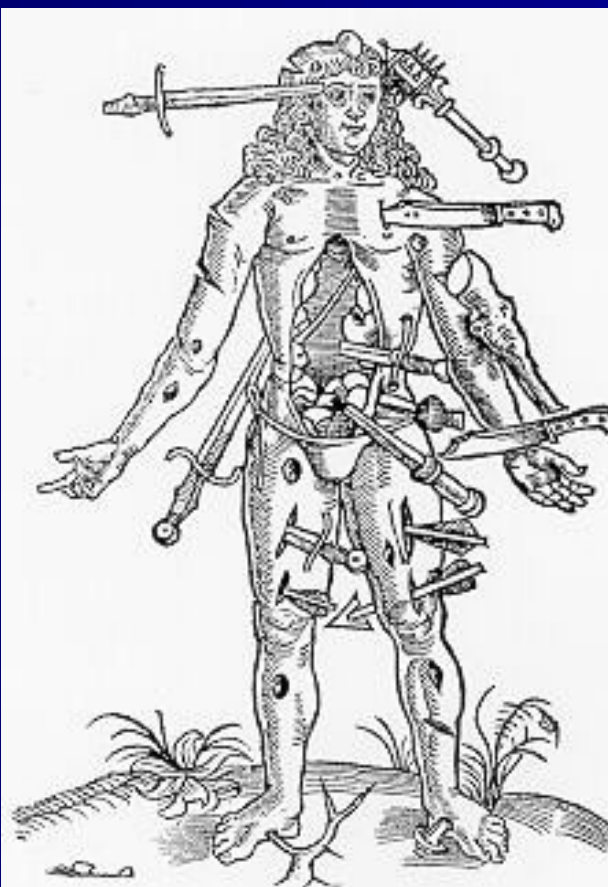
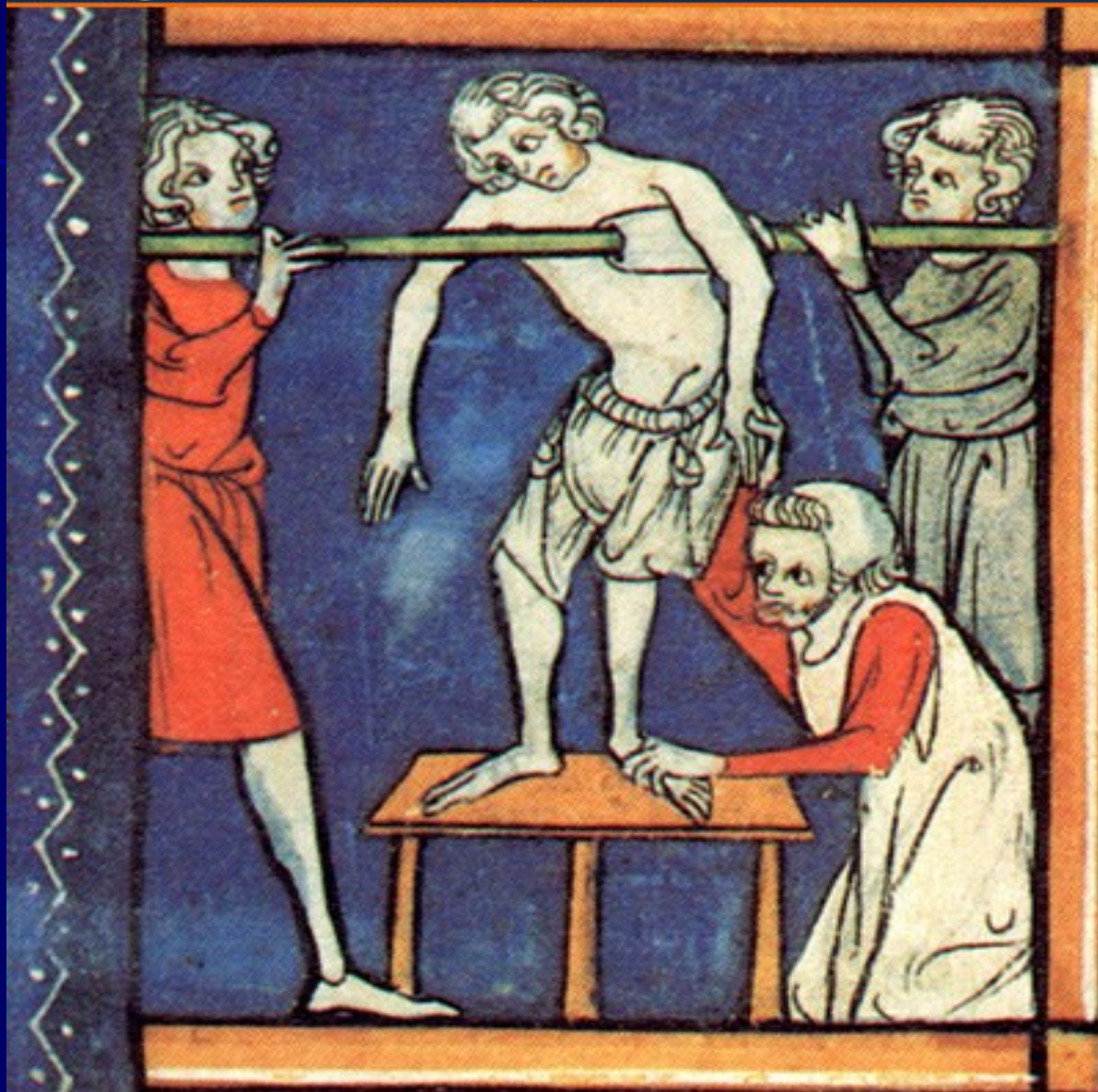

Fig. 2. Wundenmann aus „Eyn gut artzney“
ca. 1525.

Poranění šlach, vazů, kloubů

Medscape®

www.medscape.com



Source: Neurosurg Focus © 2004 American Association of Neurological Surgeons

Luxace

**Změna tvaru kloubu (hlavice je mimo jamku)
omezení pohybu v kloubu
„pérovitý“ odpor při pokusu o pohyb**

**Je možno se pokusit o repozici:
luxace ramenního kloubu či dolní čelisti -
pokud hrozí nebezpečí z prodlení
a ovládneme repoziční manévr**

**Luxace článků prstů, luxace patelly –
je to jednoduché, zde však nehrozí nebezpečí
z prodlení**

Kobzinek*Oldrich***
ID: 470709/492
DoB: 1947-07-09
2006-09-01
08:54:53
No. 2

H



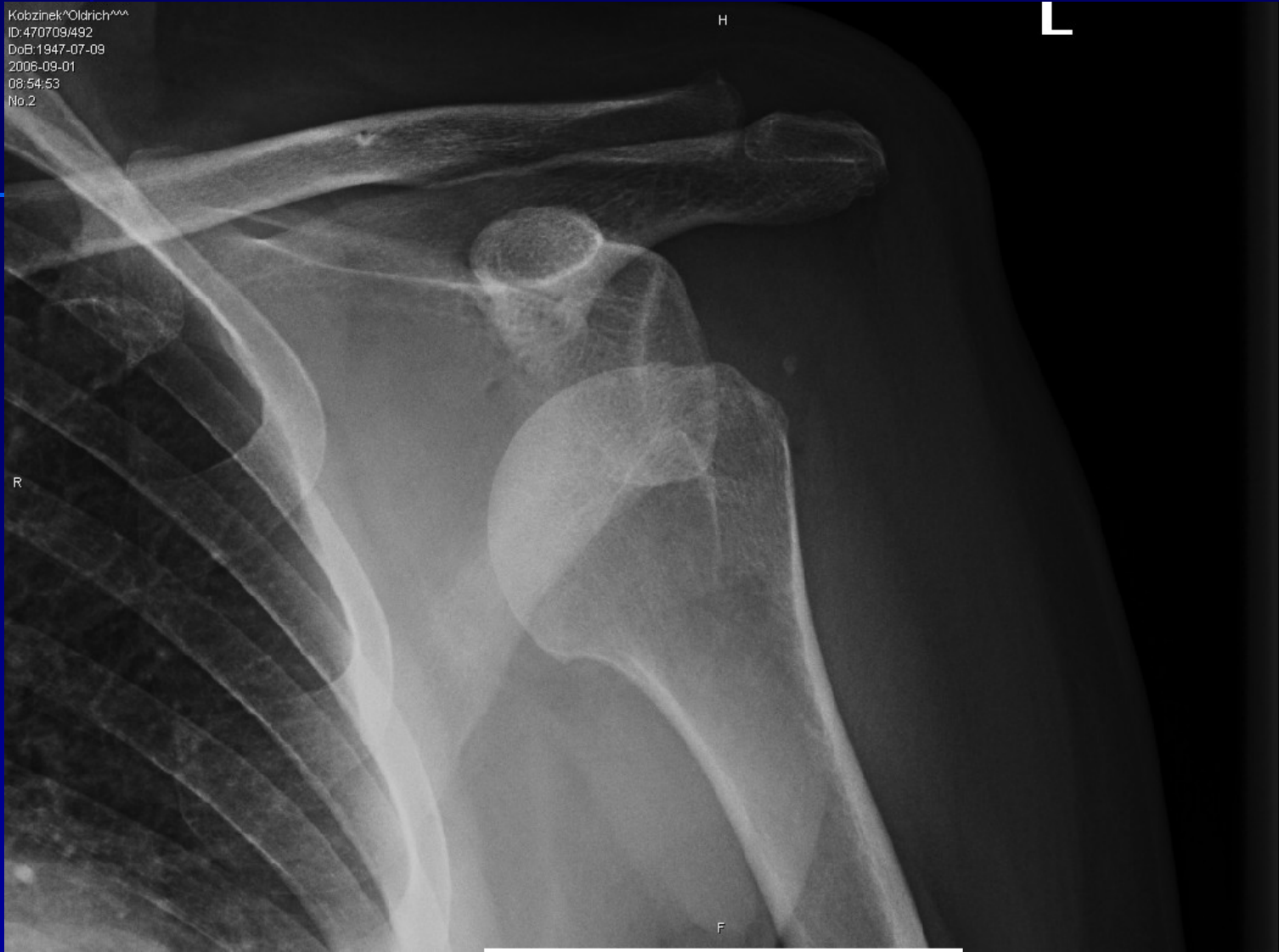Fakultni nemocnice
"Thunder Platform"

R

L

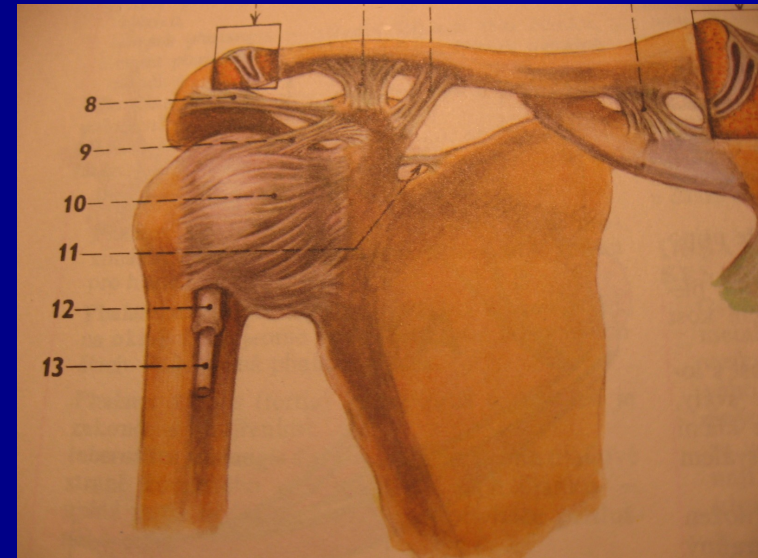
F

C: 8192
W: 16383



Následky luxace

- poranění kloubního pouzdra
- ruptura zesilujících vazů
- luxace šlach
- poškození chrupavky
- útlak nervově-cévního svazku
- doprovodná zlomenina při úrazu či repozici

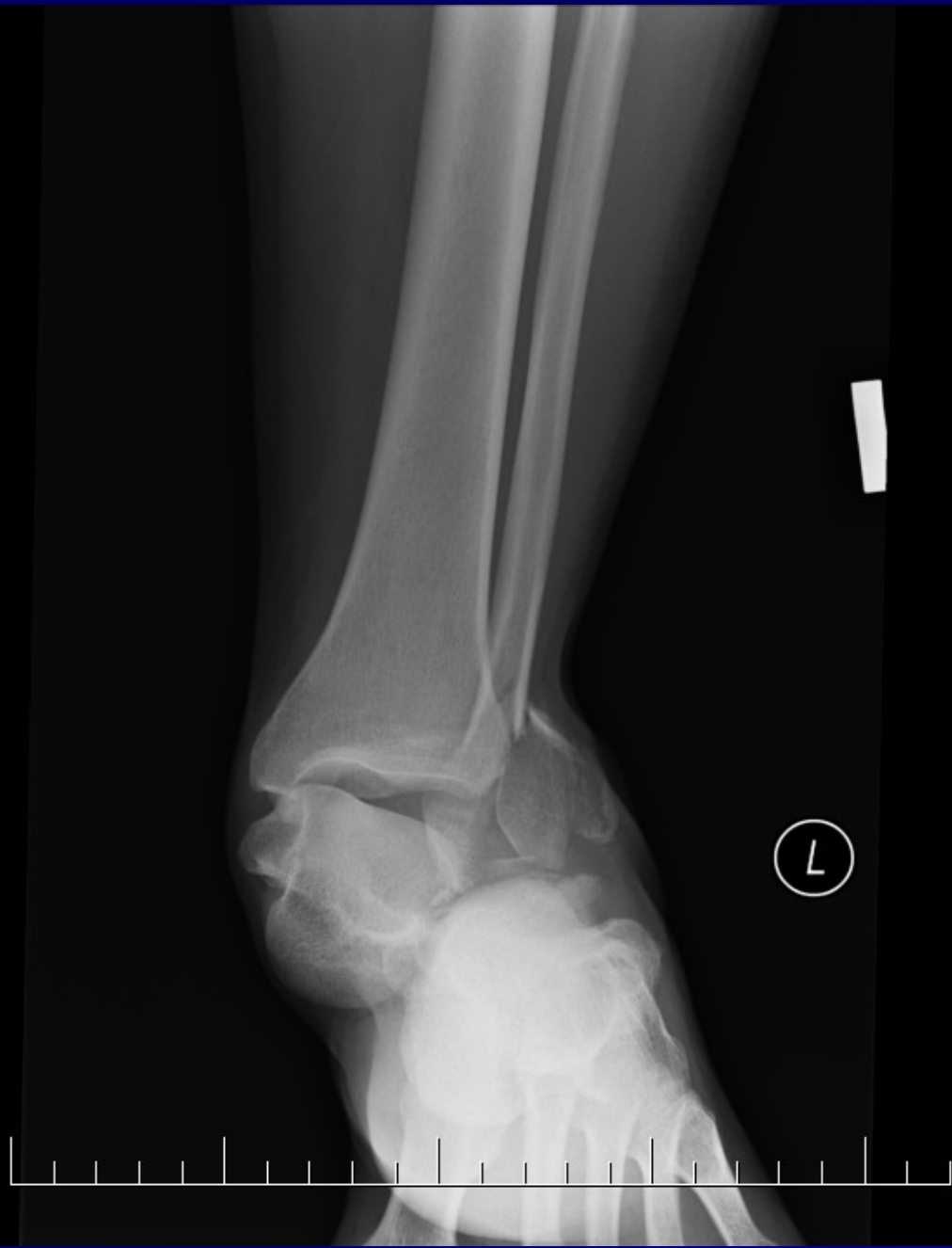

Četnost luxací

- až 90% tvoří luxace ramene
- luxace článků prstů
- luxace patelly
- luxace kyčle
- luxace karpu – perilunární
- luxace nohy- talu - subtalární
- luxace nohy při zlomeninách kotníků

CR/1/1
AP
KOTNIK

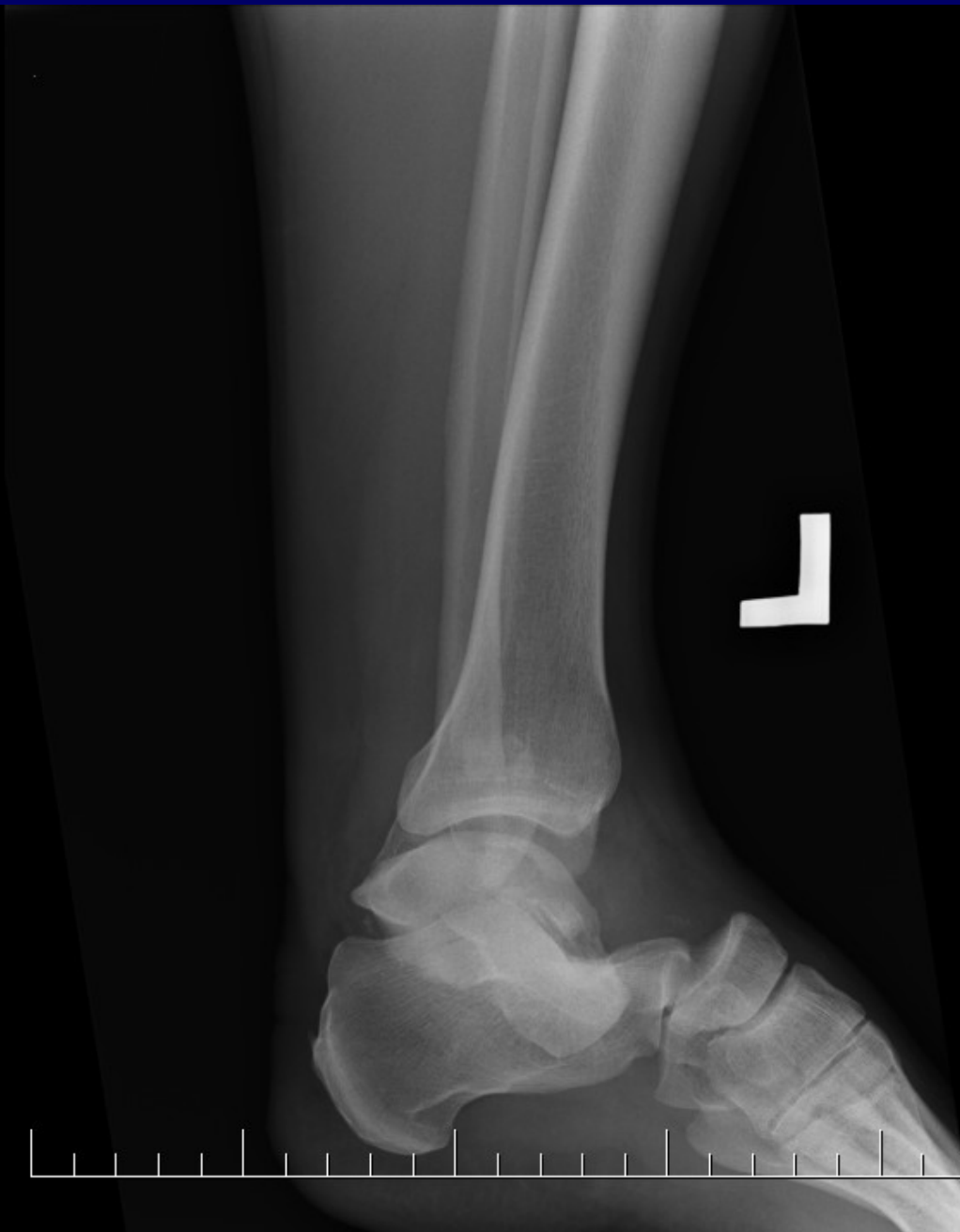Nemocnice Ivancice, p.o.
Dvorak^Zdenek
5507211556
1955/7/21
51Y M
RDO6174451
2007/4/14
18:39:46



Pixel size: 0.115 mm
W: 4096 L: 2048

CR/1/1
BOCNI
KOTNIK

Nemocnice Ivancice, p. o.
Dvorak Zdenek
5507211556
1955/7/21
51Y M
RDO6174451
2007/4/14
18:39:46



Pixel size: 0.115 mm
W: 4096 L: 2048

Diagnostika

- klinické vyšetření – cave pulsace na periferii + citivost !
- RTG 2 projekce
- následně CT, MR, USG, EMG, artrografie, artroskopie – i řešení komplikací či následků

Léčba

- repozice bez anestezie (rameno, mandibula, hlezno , patella)
- repozice v LA (články prstů, luxační zlomeniny v oblasti karpu)
- repozice v CA (kyčel, koleno , perilunární luxace karpu, luxace v oblasti nohy)
- operační (otevřená) repozice – v případě neúspěchu zavřené repozice

Doléčení

- znehybnění končetiny(sádra, orteza, bandáž) na 2-4 týdny
- ledování kloubu, analgetika
- řízená rehabilitace – prevence zatuhnutí kloubu

Poranění ramene

- Luxatio humeroscapularis
- 80-90 % všech luxací
- dělení luxací : první, recidivující, habituální

- dělení dle dislokace: subkorakoidální (přední), axilární(dolní), zadní

- mechanismus: pád na rameno, na extend. HK, abdukční a zevně rotační postavení

Další typy luxace

- **Luxatio acromioclavicularis**

Klasifikace dle Tossyho/dle Rockwooda – dle rozsahu postižení vazů

- Dg: klinické vyšetření – „příznak klávesy“, rtg vyšetření
- Th.: konzervativně
operačně- cerkláž, steh vazů

- **Luxatio sternoclavicularis**

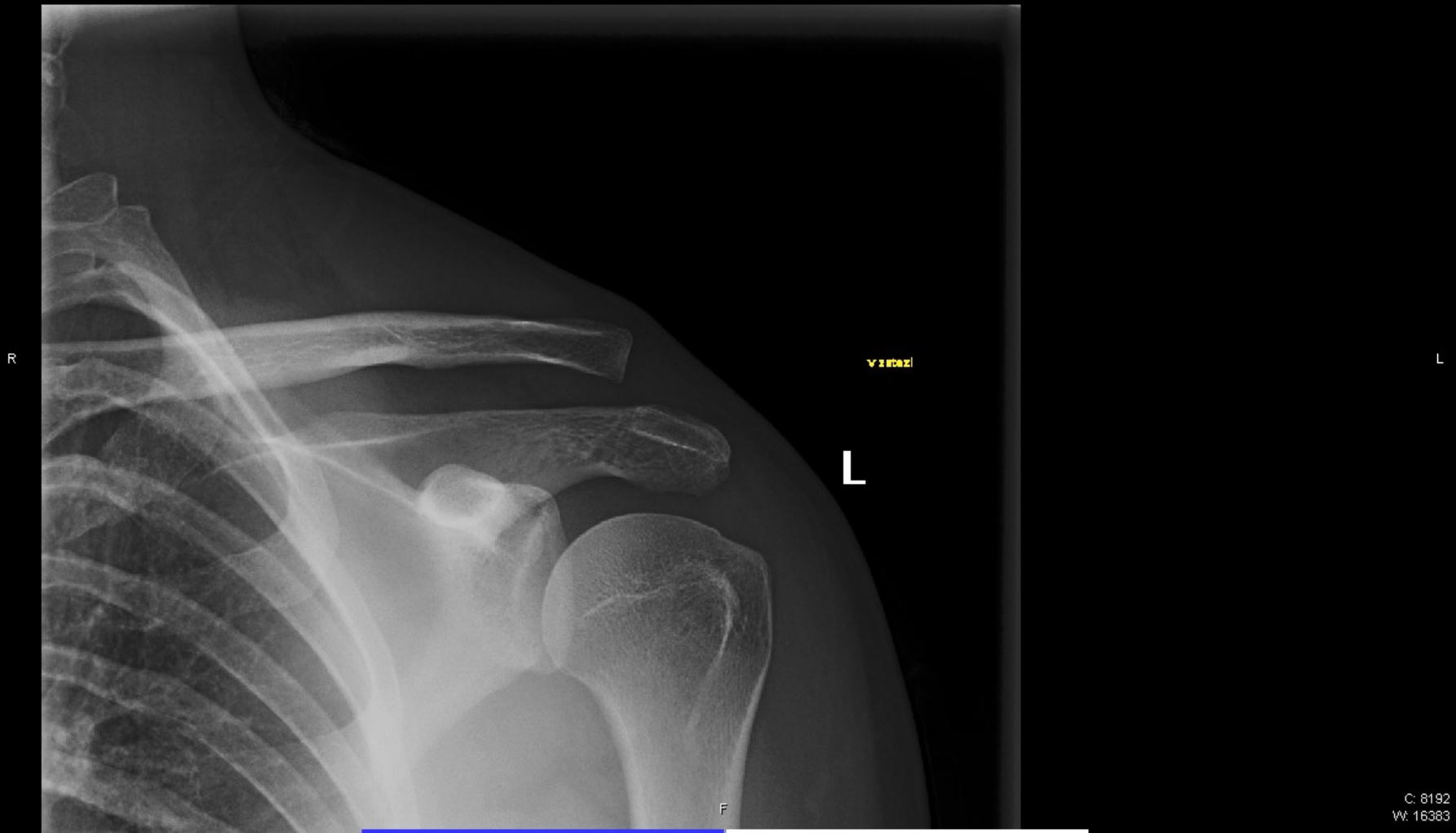- Klasifikace: presternální, suprasternální, retrosternální
- Dg.: klinicky, rtg
- Th.: konzervativně
- operačně – PDS stuha/dlažka/cerkláž

Akromioklavikulární luxace

Matla^Radek^^
ID: 760910/3865
DoB: 1976-09-10
2007-03-15
17:28:13
No.2

H

FN Brno
"Thunder Platform"

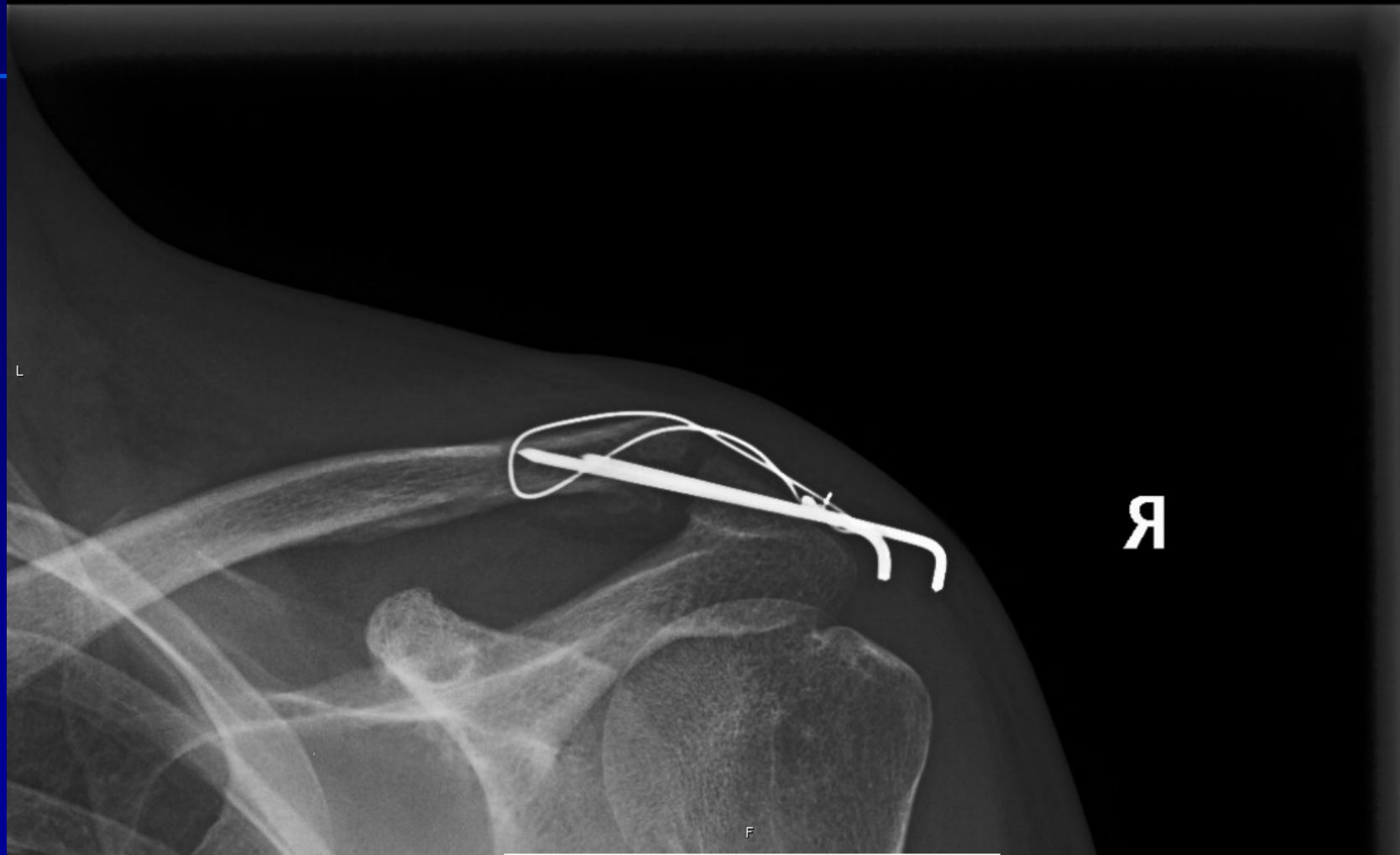


C: 8192
W: 16383

Polacek*Michal***
ID:711120/8792
DoB:1971-11-20
2007-03-28
10:56:37
No.1

H

FN Brno
"Thunder Platform"



L

R

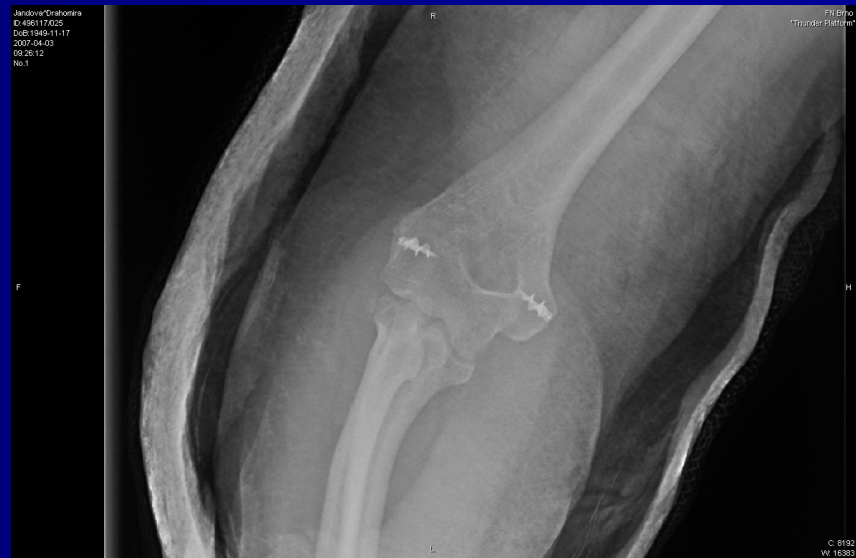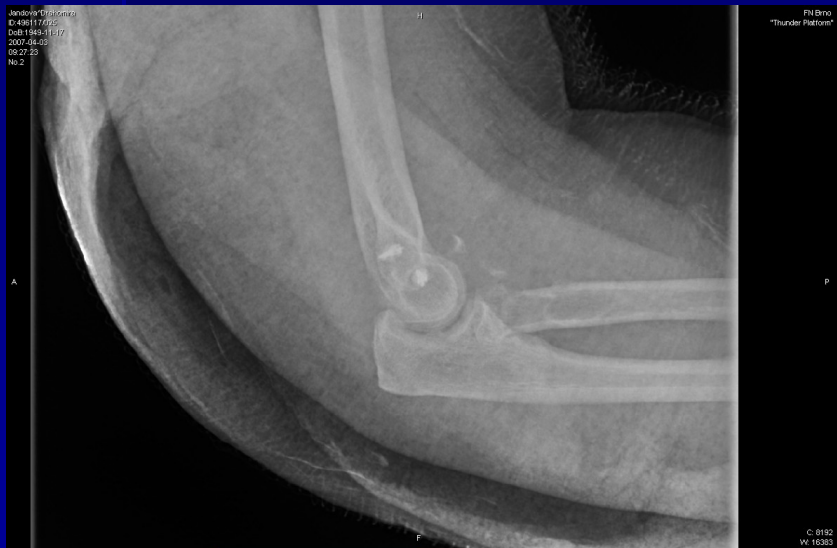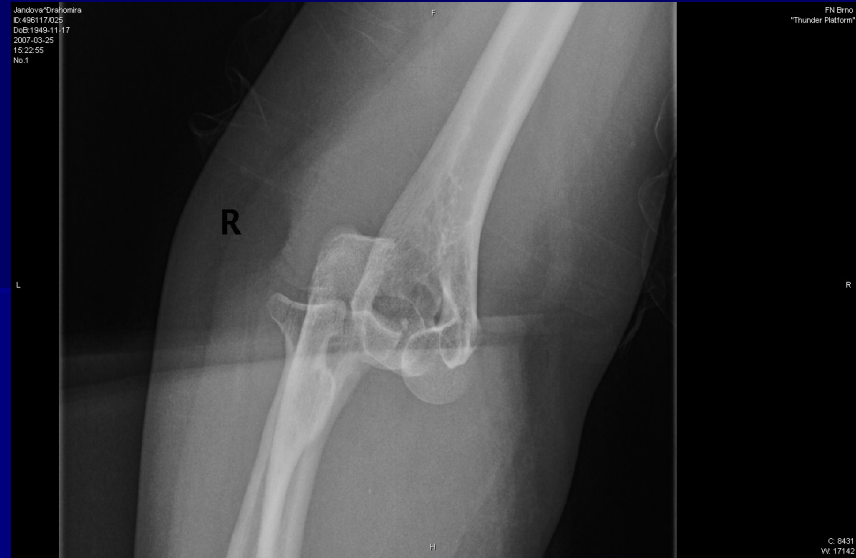
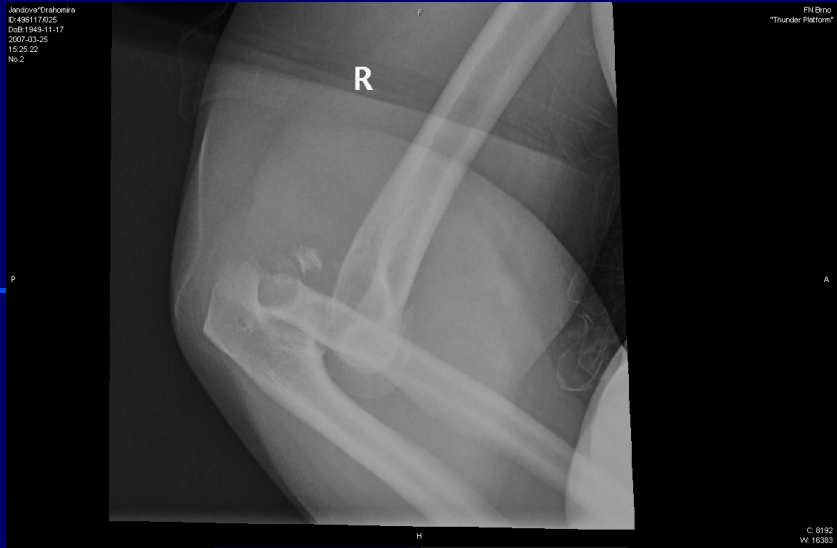
R

F

C: 8192
W: 16383

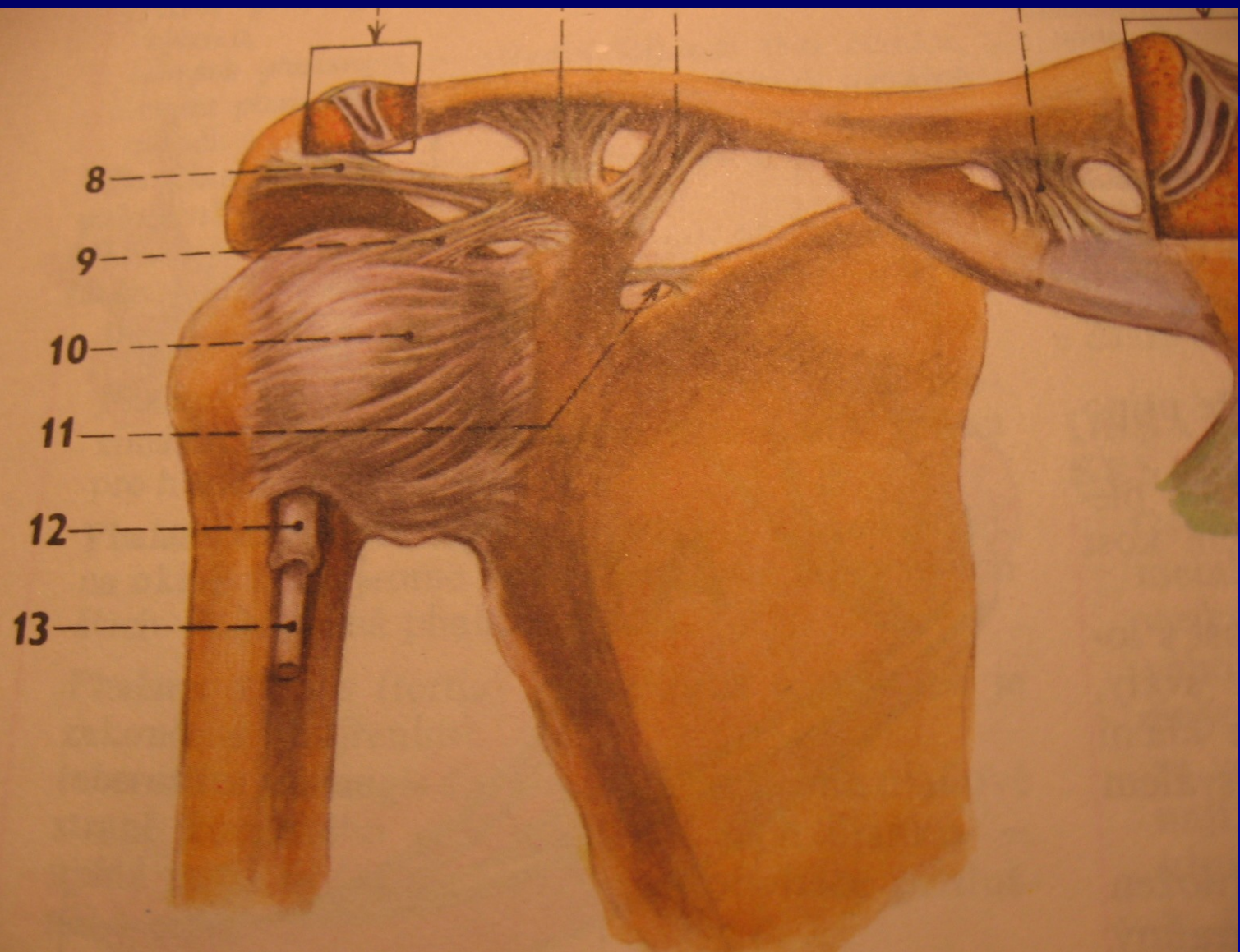
Luxace loketního kloubu

- Mechanismus: pád na extendovanou končetinu
- Současné poranění kl. pouzdra a kolaterálních vazů
- Dg: klinicky
RTG
- Th: konzervativně –
zavřená repozice a fixace
operačně –
při nestabilitě



Poranění vazů

- většinou nepřímý mechanismus
- doprovází luxace, subluxace
- klinicky : otok, hematoma, bolest, omezení funkce kloubu, výpotek
- nejčastěji vazy kolena, hlezna, klíčku



Diagnostika

- klinicky – nestabilita kloubu
- na RTG – nepřímé známky poranění
- USG vyšetření kloubů
- magnetická rezonance
- artroskopie

Poranění vazů hlezna

- Poranění jednotlivých vazů – v pořadí:
 - lig. talofibulare anterius
 - lig. calcaneofibulare
 - lig. talofibulare posterius

Klasifikace

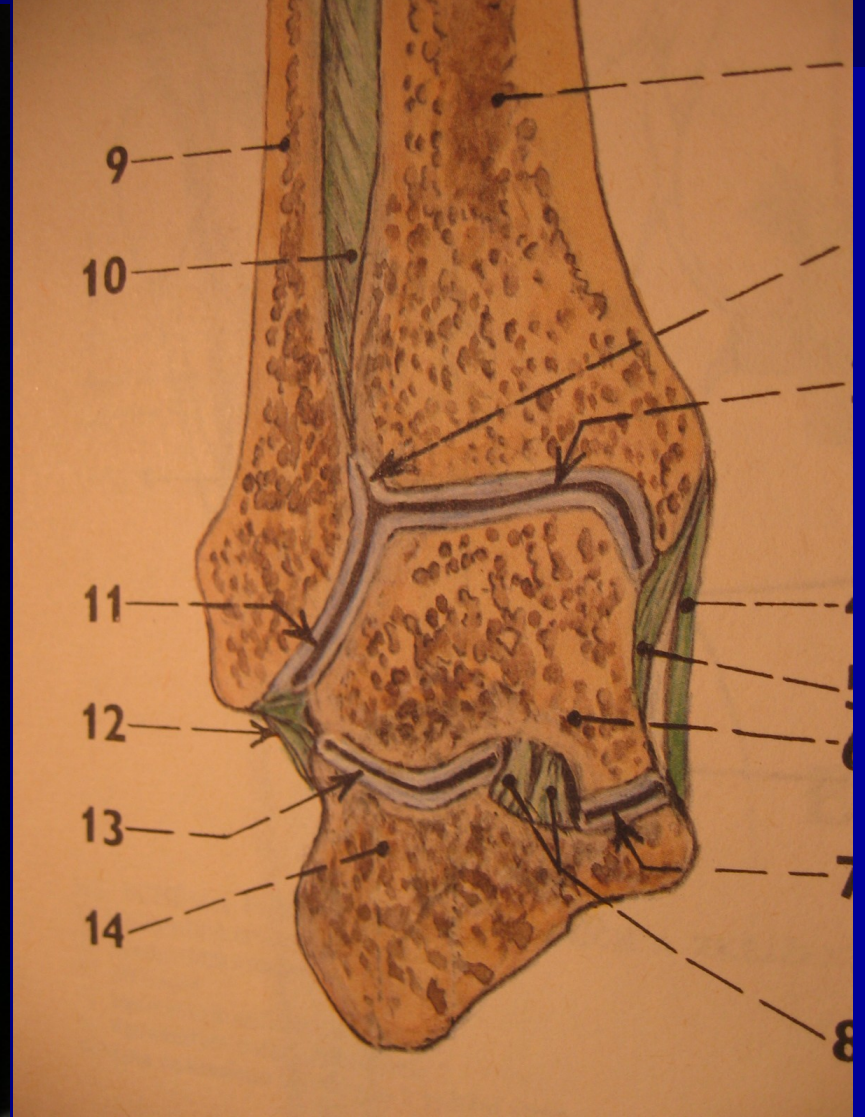
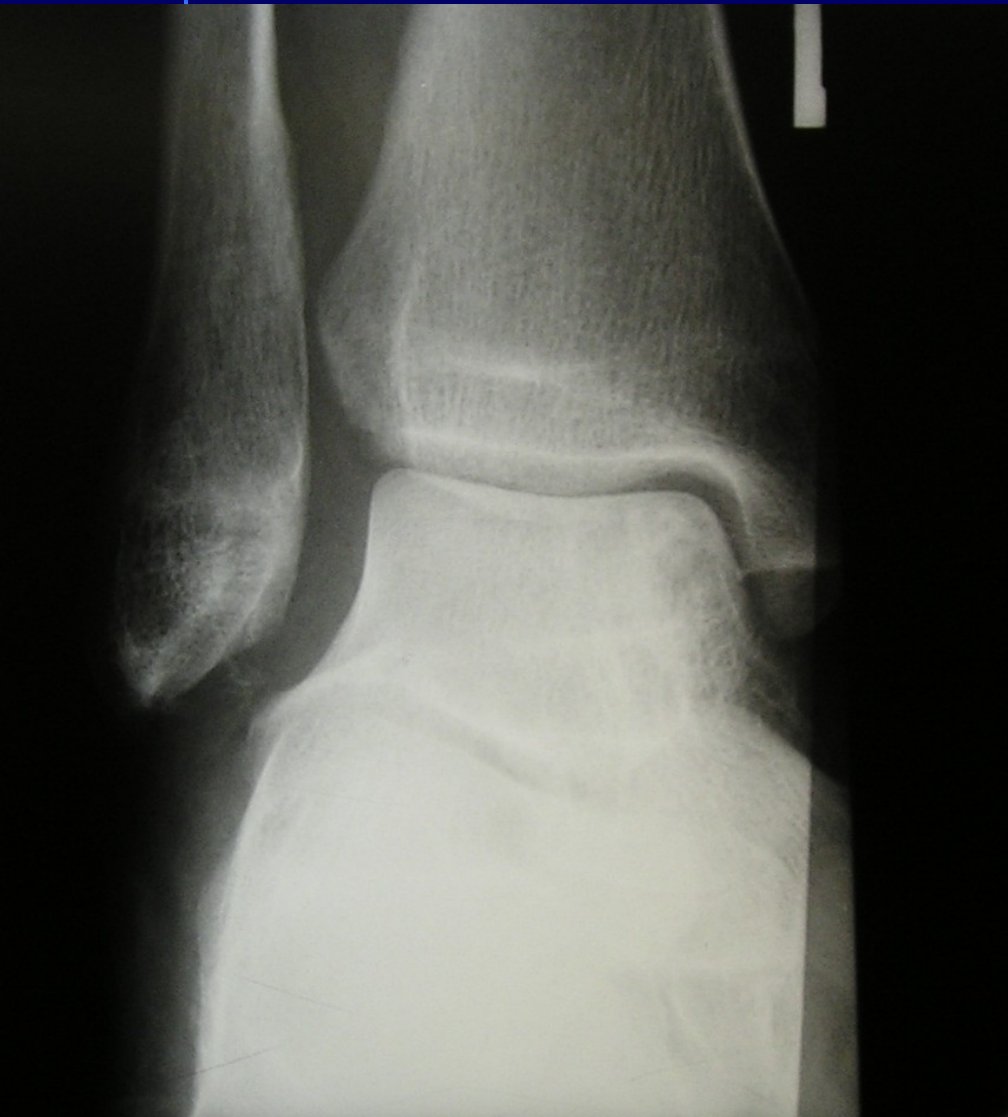distenze vazů

parciální ruptura

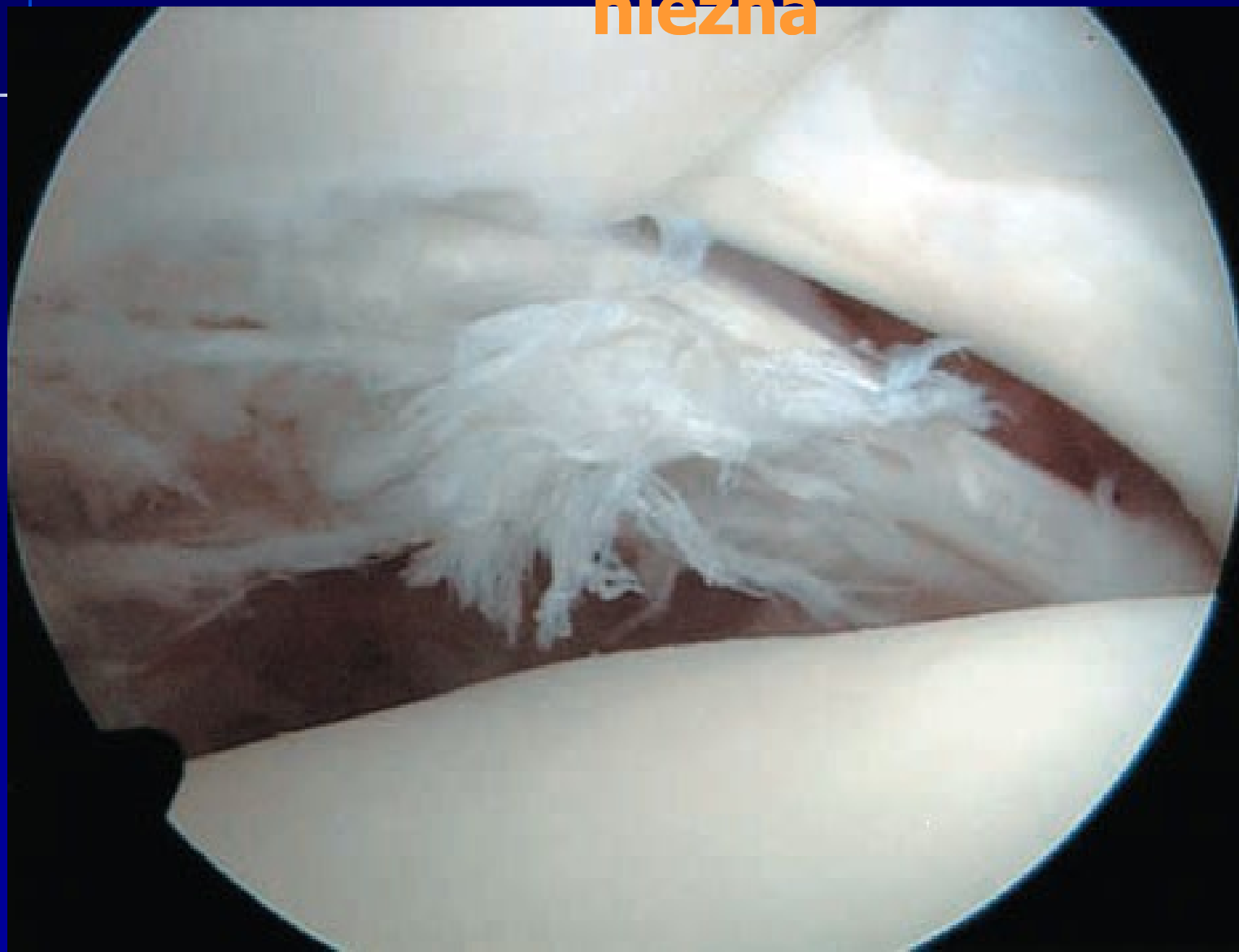
totální ruptura

Ostatní vazy vzácně. Lig. deltoideum součástí zlomeniny hlezna

Ruptura předního tibiofibulárního vazy

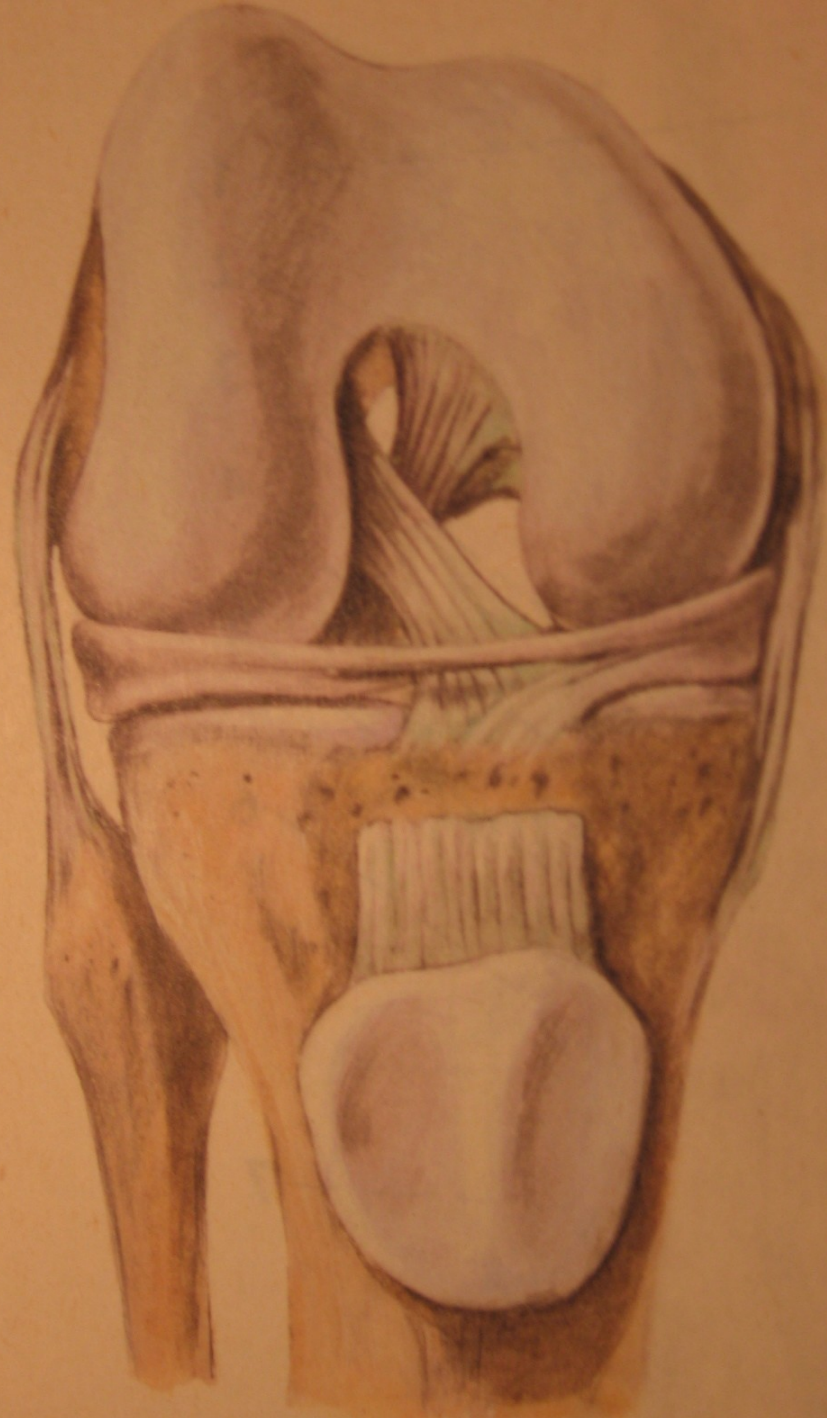

Artroskopický nálezní poranění vazů hlezna

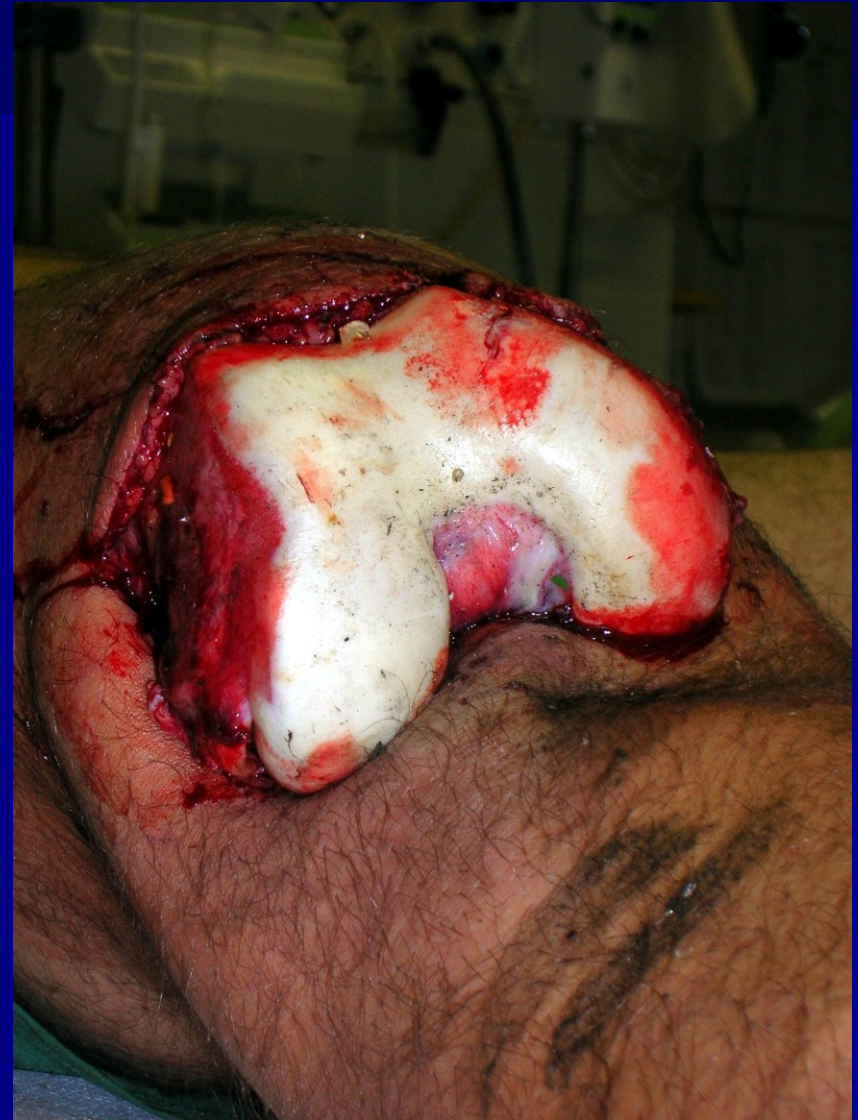
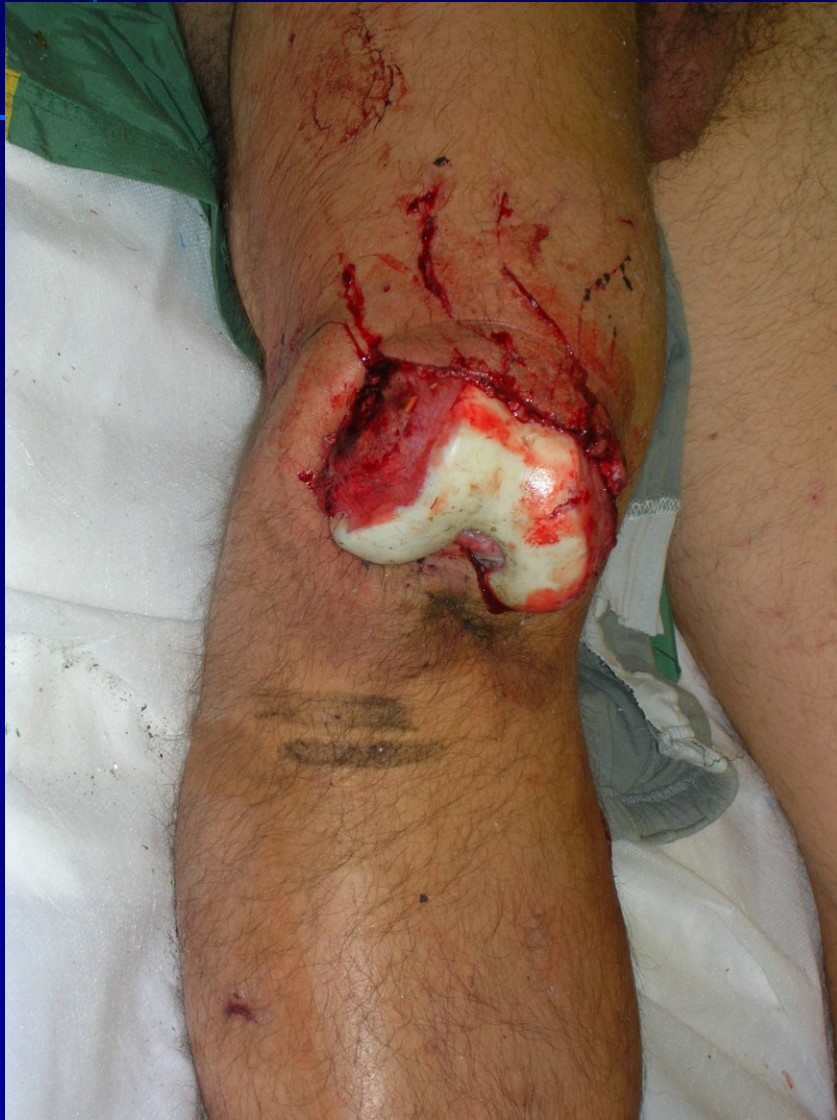
Léčba

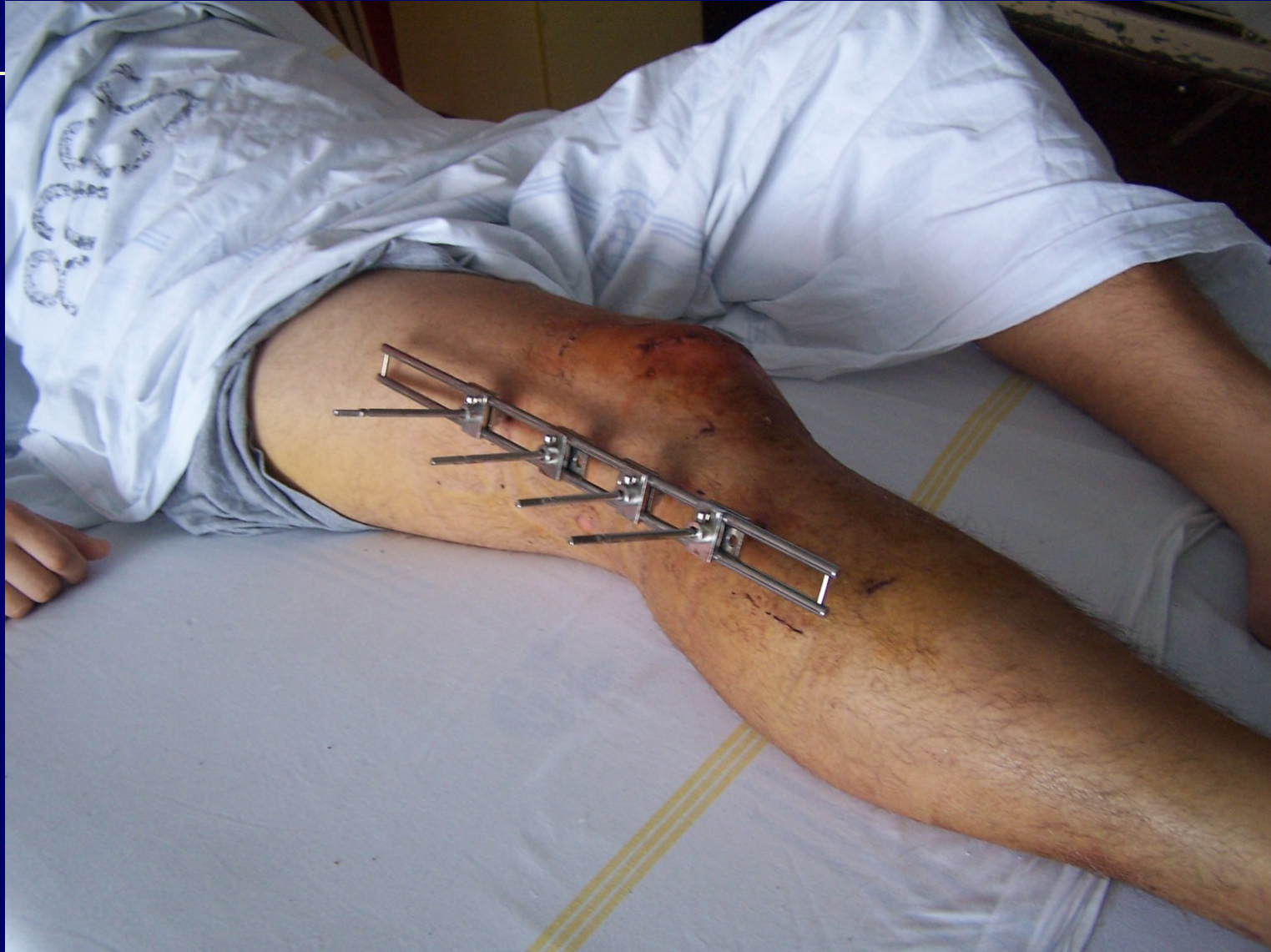- konzervativní : znehybnění sádrou, plastovou fixací, ortezou, Vaco-ped
- operační : sešití vazy + sádra
- náhrada vazy - skřížené vazy v koleni



Otevřená luxace kolena



Po oper. revisi, zevní fixátor



Následky

- omezení plného rozsahu pohybu
- přetrvávající bolesti
- nestabilita kloubu při nesprávném léčení

Poranění šlach

- následek tupého či ostrého poranění
- výpadek funkce postiženého svalu
- bolest, otok, deformita
- diagnostika – klinický nález, výjimečně
USG vyšetření (neúplná rpt. Achillovy šlachy)

Ostré poranění - discise

- nejčastěji poraněny šlach rukou, prstů
- často postihují mladé pacienty
- retrakce konců šlach daleko od rány
- často sdruženy s dalším poškozením
(cévy, nervy)
- vhodná péče specialistů- plastických chirurgů

Terapie

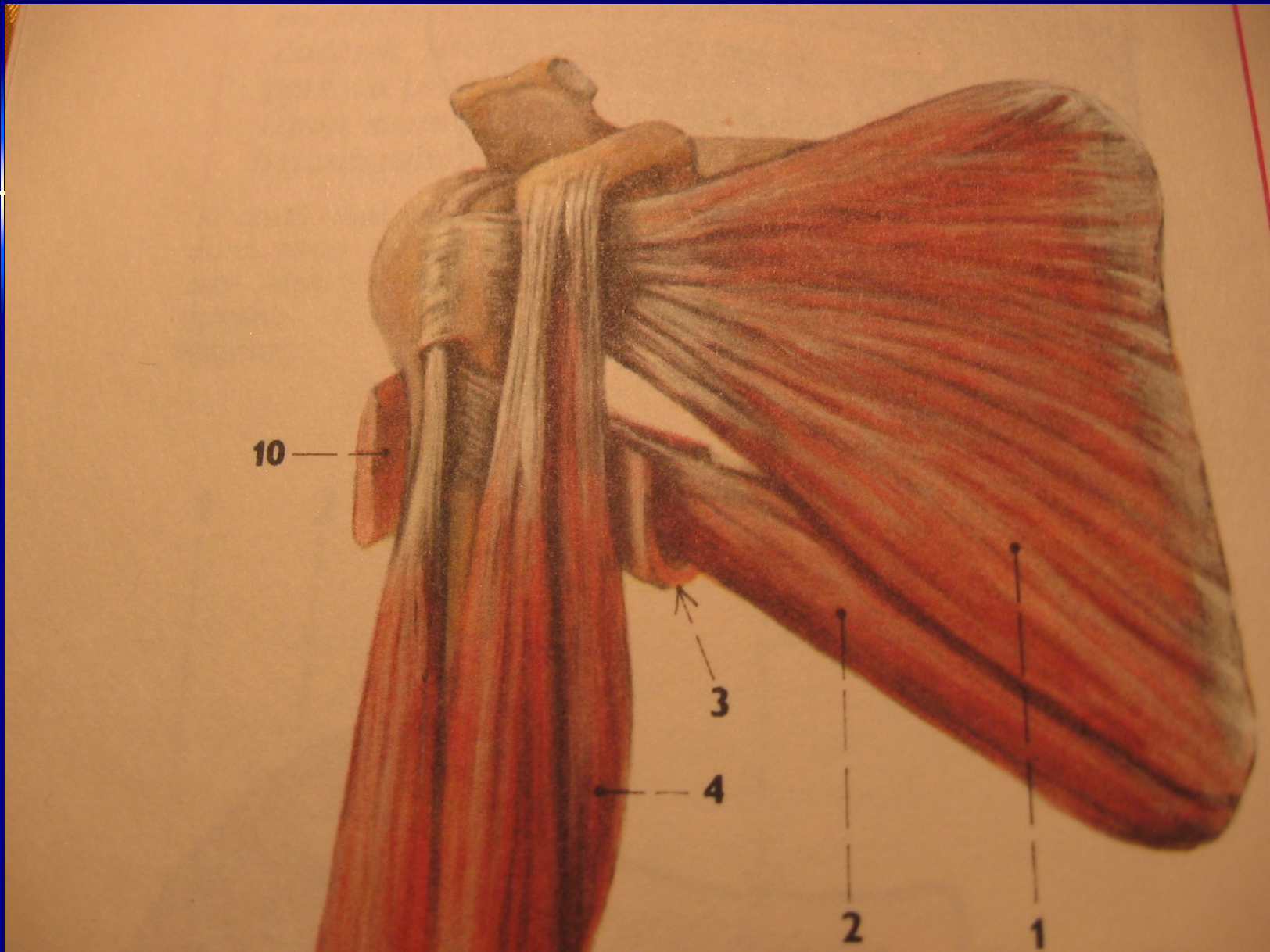
- vybavení a úprava šlach. pahýlu
(nalezení z pomocné incize)
technika stehu – Kessler, Bunnell,
- sutura – primární do 2 dnů,
odložená do 2 týdnů,
časná sekund. 2-5t, sek sutura
- rehabilitace : časná dle Kleinerta
odložená rhb

Tupé poranění – ruptura

- většinou již degenerovaná šlacha
- často jen malé násilí, většinou sport
- Achillova šlacha
- šlacha dlouhé hlavy bicepsu
- ligamentum patellae

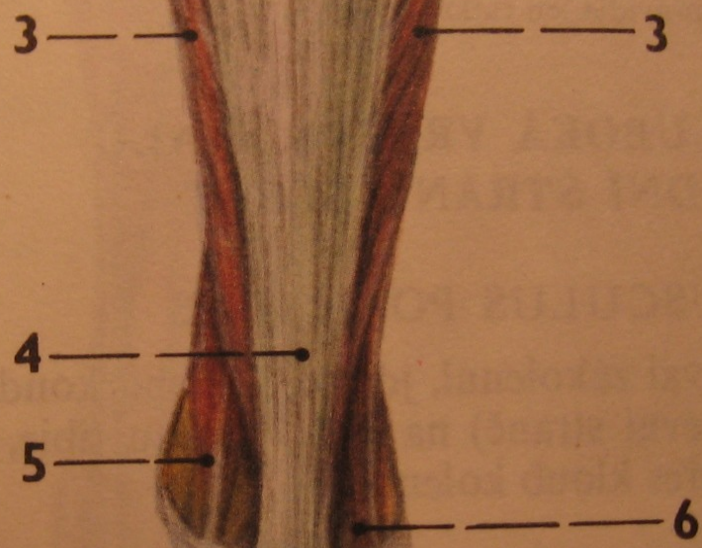Ruptura šlachy dlouhé hlavy bicepsu

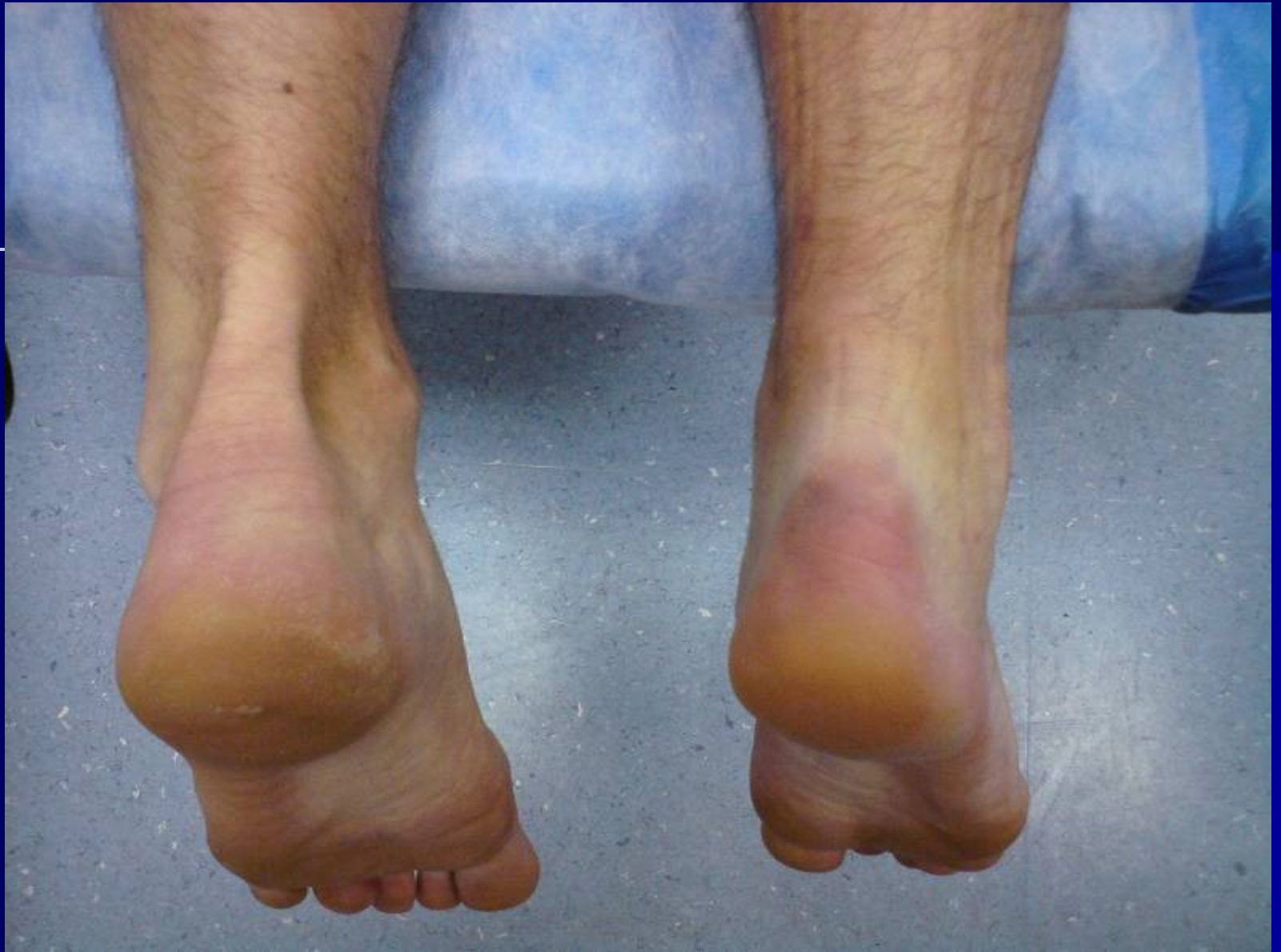- proximální či distální část
- postihuje převážně muže
- profesní zatížení, sport /anabolika/
- defigurace bicepsu, hematom
- nevelké oslabení funkce
- operace dle věku a zátěže (ruptura distálního úponu se operuje vždy)



Ruptura Achillovy šlachy

- nejsilnější šlacha těla
- praská 4-6 cm nad úponem na patní kost
- Thomson. test, výpadek stoje na špici
- někdy USG vyšetření
- operační léčení ve většině případů
- lze léčit i konzervativně





Zum/beyn abschneyden hat sein Kunst/
Vertreyben samt Anckerten pflust.

Gehör auch nicht ein yeden zů/
Lefchick sich; dann wie ich yam thů.



