

Epiglottitis acuta  
Laryngitis acuta subglottica  
Fonochirurgické techniky

---

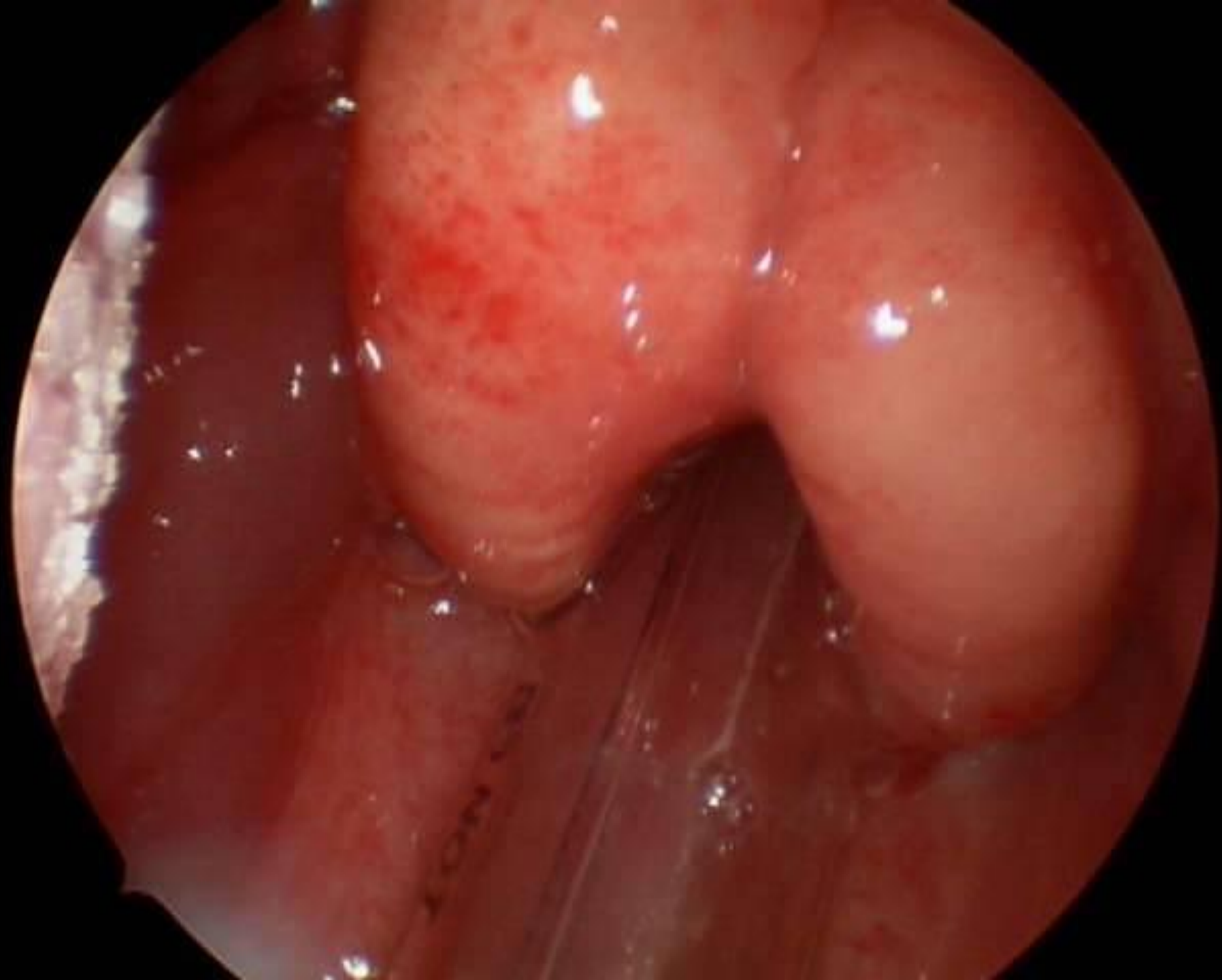
Michaela Máchalová

LF MU Brno, KDORL FN Brno

# Epiglottitis acuta

---

- ❑ život ohrožující stav
  - ❑ bakter. zánět – původce *Haemophilus influenzae* sk. B
  - ❑ děti ve věku 1 – 6 let
  - ❑ rychle postupující flegmóna epiglottis, septikémie
  - ❑ predispozice – fyziol. snižená ochrana proti invazivním opouzdř. bakteriím
-



# Epiglottitis acuta – klinický obraz

---

- bolest v krku
  - polykací potíže až slinění
  - narůstající dyspnoe
  - bledost, sed v předklonu
  - subfebrilie event. febrilie
  - tichý hlas , případné povrchní pokašlávání
  - rychlý vývoj v řádu hodin
-

# Epiglottitis acuta - diagnostika

---

- ❑ **Aspekce epiglottis** – laryngeální zrcátko, vyšetření pomocí ústní lopatky – zatlačení na kořen jazyka
  - ❑ obraz výrazně prosáklé, zvětšené, zarudlé epiglottis
  - ❑ stagnace slin, příp. hlenů
  - ❑ vyvarovat se položení dítěte !
-

# Epiglottitis acuta - terapie

---

- šetrný transport do nemocnice v sedě
  - endotracheální intubace
  - dětská JIP nebo ARO
  - intravenózní aplikace ATB –  
cefalosporiny 2. nebo 3. generace
  - odběr hemokultury
-

# Epiglottitis acuta - prevence

---

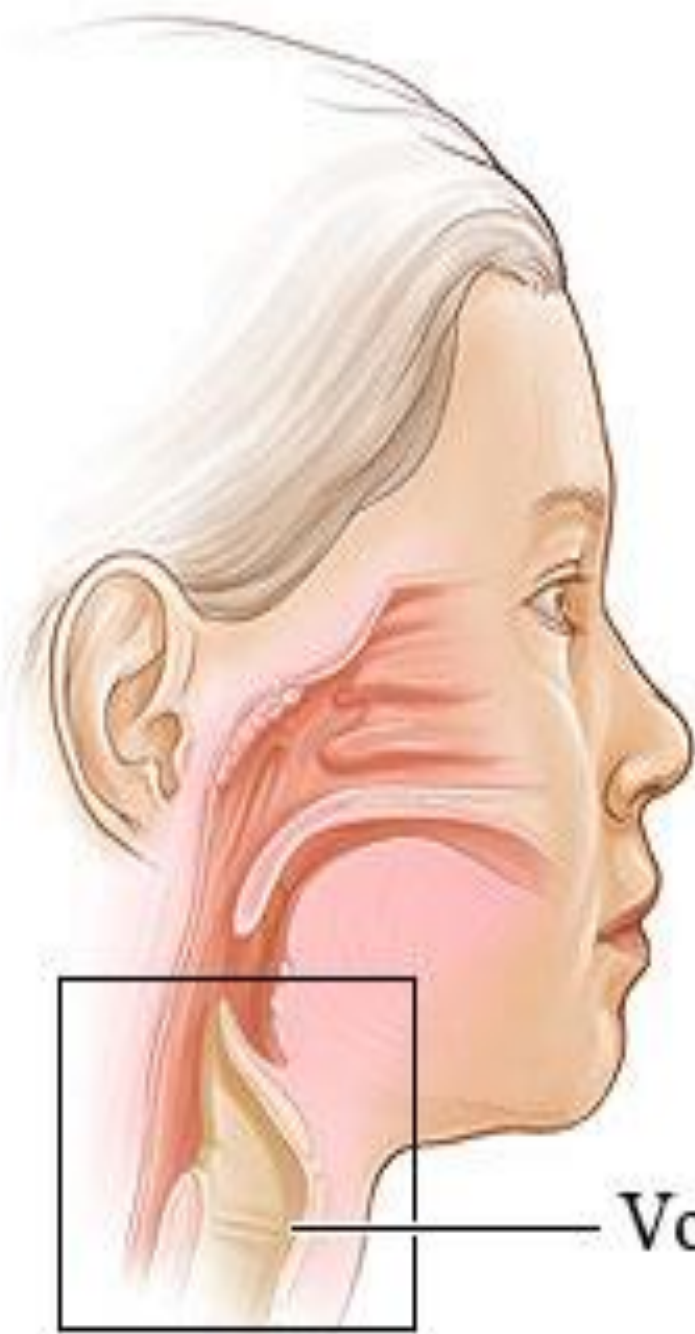- zavedením očkování proti *Haemophilus influenzae* typu B – součástí hexavakcíny od r. 2001 došlo k eliminaci výskytu tohoto onemocnění
-

# Laryngitis acuta subglottica

---

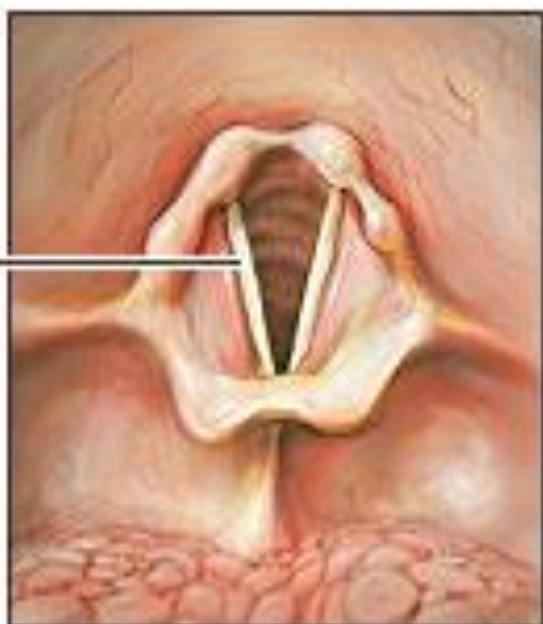
- ❑ **Otok řídkého vaziva v subglotické oblasti**, která je nejužším místem v DDC u malých dětí (kojenec má subglotický prostor průměru 4 mm a zúžení o 1 mm zúží průsvit DC o 65% oproti dospělému)
  - ❑ virový původ (parainfluenza, adenoviry, RS viry)
  - ❑ vliv alergenů
  - ❑ častý výskyt, noční hodiny, více v zimě
  - ❑ kojenci – školní věk
-



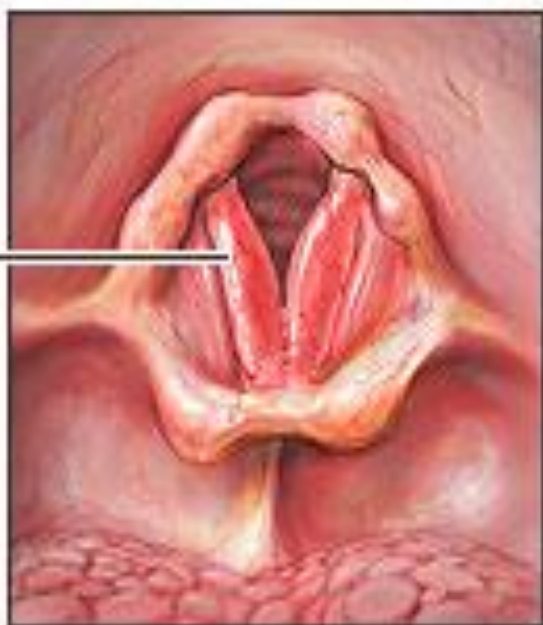

Vocal cords

Normal  
vocal cords



Inflamed  
vocal cords



# Laryngitis ac. – klinický obraz

---

- ❑ náhle z plného zdraví, event. navazuje na zánět HCD
  - ❑ inspirační dušnost se stridorem
  - ❑ štěkavý kašel
  - ❑ hrubší hlas až chrapot
  - ❑ afebrilní nebo subfebrilie
  - ❑ zatahování  
jugula, mezižebří, epigastria
  - ❑ neklid, cyanóza, prošednutí
-

# Hodnocení klinického stavu podle Downes skóre

<b>Příznak</b>	<b>0 bodů</b>	<b>1 bod</b>	<b>2 body</b>
Poslech	Normální	Oslabený, vrzoty	Ticho
Stridor	Není	Inspirační	Inspirační i expirační
Dechová námaha	Dýchání volné	Zatahuje jugulum,	Zatahuje měkké části hrudi
Kašel	Není	Drsný	Štěkavý, suchý
Cyanóza	Není	Při dýchání	$O_2 > 0,4$

# Downes skóre

---

- < 3 body – domácí péče
  - 3 - 4 body – hospitalizace na stand. odd.
  - 5 – 7 bodů – hospitalizace na JIP
  - > 7 bodů – pokud se stav nezlepšuje po podání léků do 20 min. – endotracheální intubace – průměr kanyly menší než je pro daný věk, UPV
-

# Laryngitis ac.- diagnostika

---

- zhodnocení klinického stavu dítěte
  - ORL vyšetření- aspekce hrtanu -  
direktní nebo indirektní laryngoskopie
  - vyloučení epiglotitidy,  
tracheobronchitidy
-

# Laryngitis ac. - terapie

---

- studená nebulizace směs plynů
  - inhalace adrenalinu(5mg v 5 ml 1/1 0,9% NaCl)
  - Dexamethason i.v.,i.m. 0,6 mg/kg
  - Prednison p.r., p.o.
  - antihistaminika (Promethazin 1-2mg/kg/den)
  - antitusika nekodeinového typu
-

# Laryngitis ac.

---

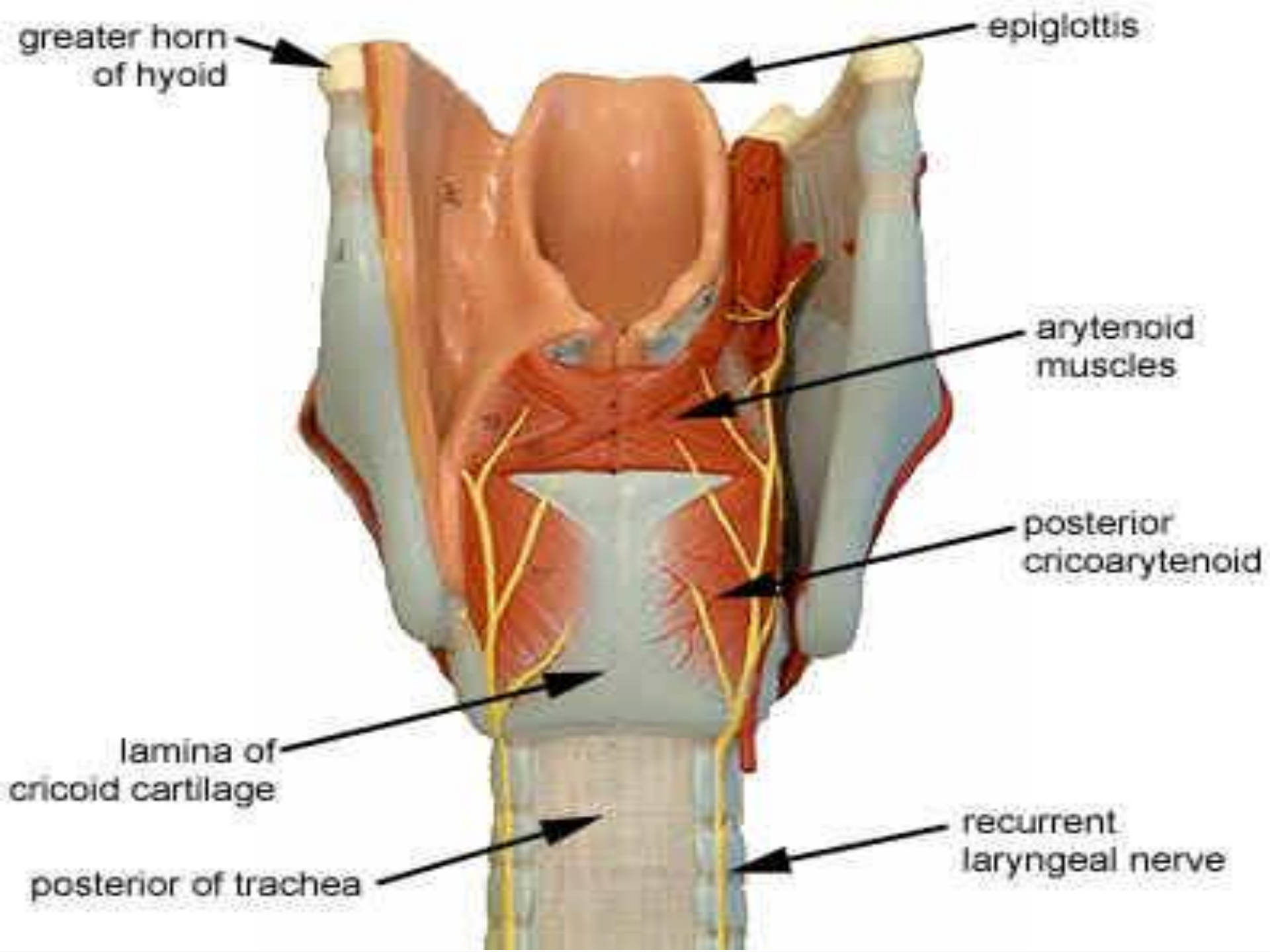
- časté recidivy
  - vyloučit alergie, GER, cizí těleso v DDC
  - při více než 3 recidivách v krátké době nebo atypickém průběhu je indikováno laryngotracheobronchoskopické vyšetření v CA
-

# Hrtan , obrny svalů hrtanu

---

- ❑ MYOPATICKÉ – poškození svalů nádorem nebo zánětem
  - ❑ NEUROPATICKÉ – poškození na úrovni cerebrální
  - ❑ bulbární
  - ❑ periferní- vrozené nebo získané
-





# Obrny svalů hrtanu

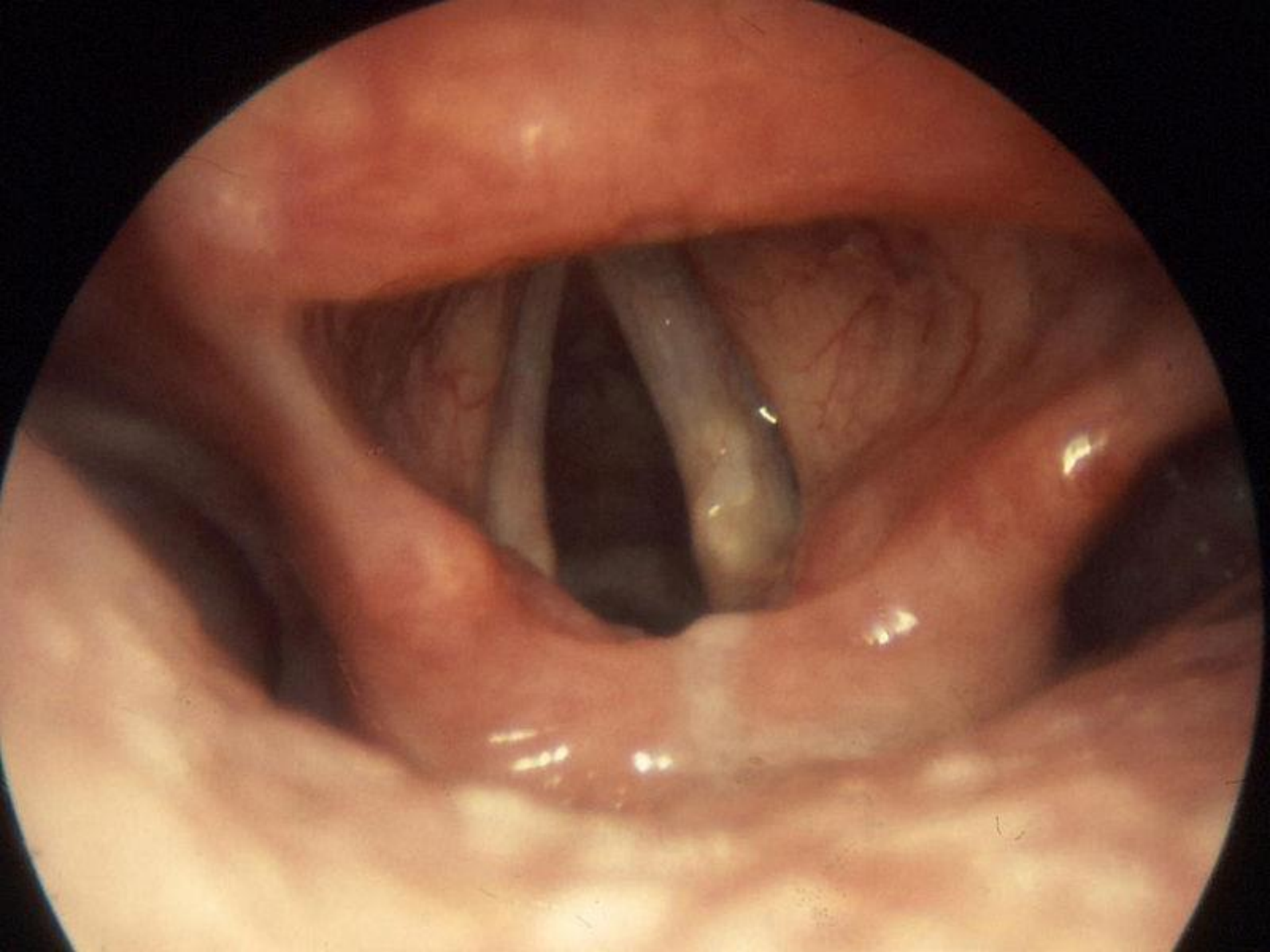
---

- N.LARYNGEUS SUP. – obrna m. cricothyreoideus (napínač hlasivek), senzitivní inervace supraglottis
  
  - N.LARYNGEUS INF.-RECURRENS – motorické zásobení ost. vnitřních svalů hrtanu (svěrače, rozvěrače, napínače) senzitivní inervace glottis a subglottis
-

# Poruchy hlasu

---

- NÁHLE VZNIKLÉ
  - POSTUPNĚ NARUSTAJÍCÍ
  - záněty
  - nádory
  - poruchy inervace
  - trvale organické změny – jizvy
  - vrozené anomálie
  - funkční poruchy
-



# Fonochirurgické techniky

---

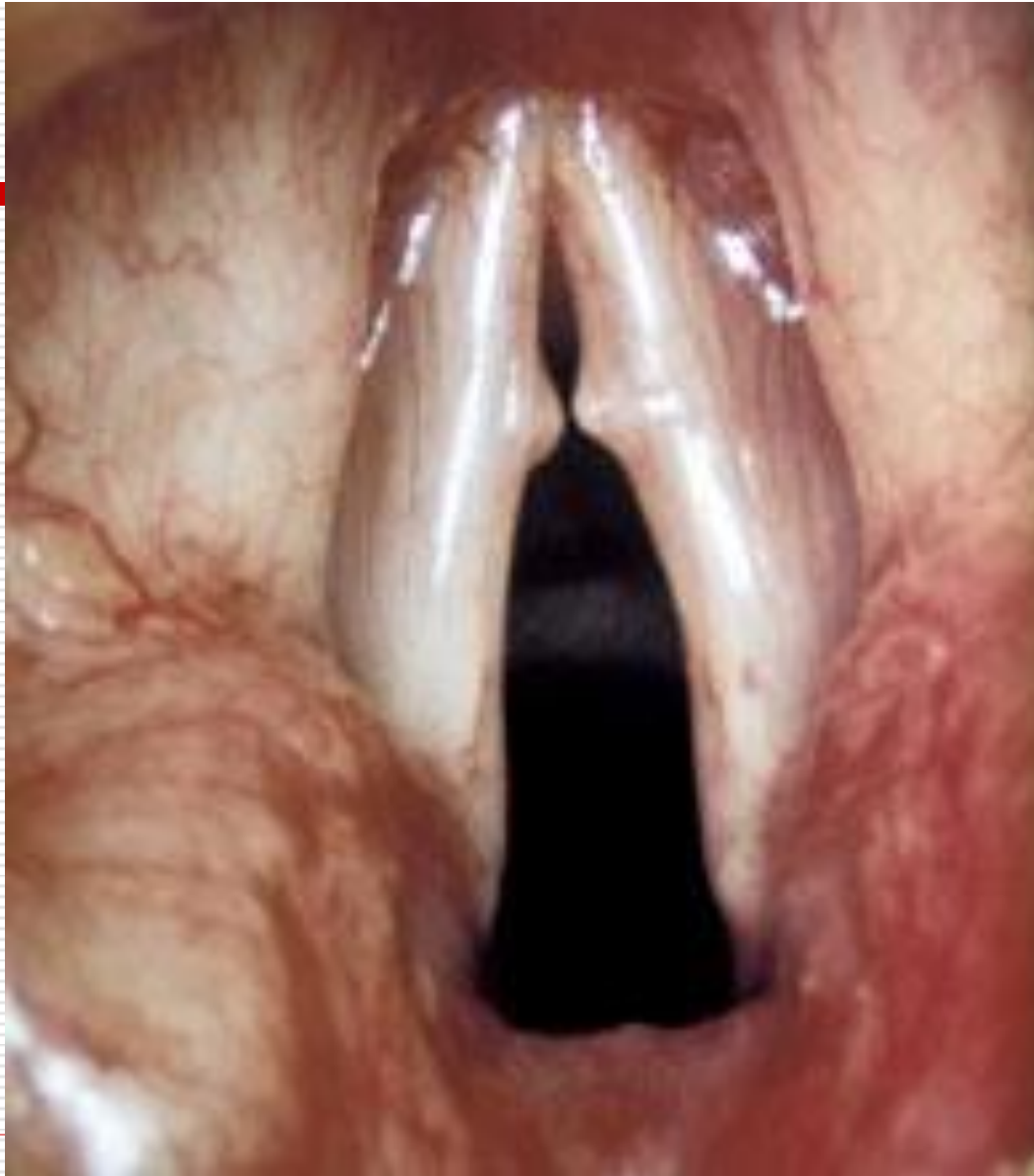- ❑ chirurgická léčba funkčních poruch tvorby hlasu
  - ❑ rozvoj v 80. letech 20. století
  - ❑ u pacientů nereagujících na konzervativní – foniatrickou léčbu
  - ❑ vzájemná spolupráce ORL chirurga a foniatra
-

# Typy fonochirurgických technik

---

## □ **FONOMIKROCHIRURGIE TRANSORÁLNÍ CESTOU**

- mikrolaryngoskopie s opěrou (60.léta)
  - terapie lézí- nerovností v oblasti hlasivek (zpěvácké uzlíky, Reinkeho edém, polypy hlasivek , leukoplakie...)
-



# Typy fonochirurgických technik

---

- ❑ **ZVĚTŠENÍ OBJEMU U ATROFICKÉ , PARETICKÉ HLASIVKY**
  - ❑ Atrofie m.vocalis , u starších lidí, konkávní okraj hlasivek, při fonaci štěrbina, hlas je slabý a dyšný
  - ❑ Paréza z důvodu poškození n. laryngeus recurrens – paramediální postavení hlasivky
  - ❑ Zvětšení objemu implantační technikou přímo do hlasivky (dříve teflon , nyní autologní tuk), ireverzibilní, ambulantně
-



# Typy fonochirurgických technik

---

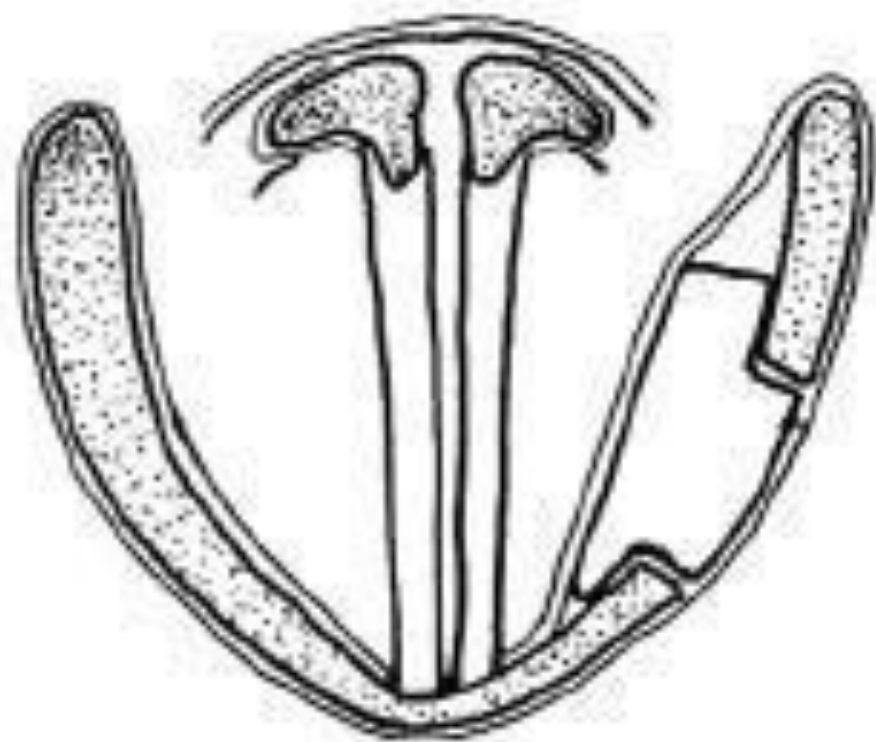
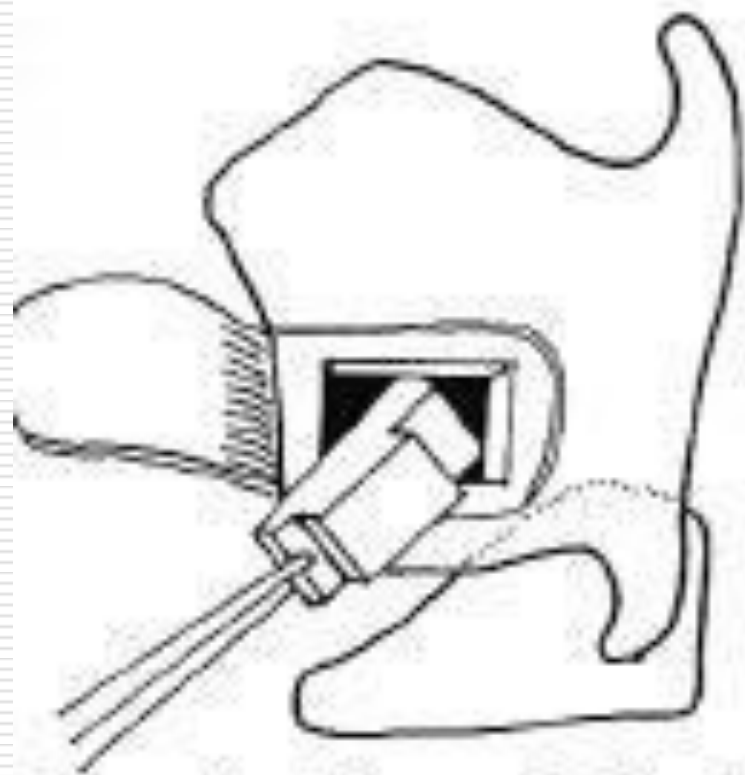
## **CHIRURGIE KOSTRY HRTANU**

- Mění pozici nebo napětí hlasivky
  - 4 typy TYREOPLASTIK
  - I.typ laterální komprese hlasivky(medializace hlasivky)
  - II.typ laterální expanse hlasivky (lateralizace hlasivky)
  - III.typ zkrácení hlasivky
  - IV.typ prodloužení hlasivky
-

# TYREOPLASTIKA I.typu

---

- I.typ - laterální komprese hlasivky – u paretických hlasivek (paramediální postavení hlasivky- příznaky chraptivý, dyšný, slabý hlas), u atrofických hlasivek
  - medializace hlasivky pomocí implantátu, který se vloží mezi hlasivku a štítnou chrupavku přes okénko ve št.chrupavce, velikost klín. implantátu se individ. upravuje, výkon reverzibilní v lok. anestézii, zlepšení hlasu o více než 90%
-



Obr. 1 - Thyroplastika I. typu.

# Změna výšky hlasu

---

- TYREOPLASTIKA III.typu
  - snížení výšky hlasu – u mutačních poruch, dysfonie na podkladě zvýšené tuhosti hlasivek u transsexuálů typu „female to male“
  - technika, která vede ke zkrácení hlasivek a snížení jejich napětí
-

# Změna výšky hlasu

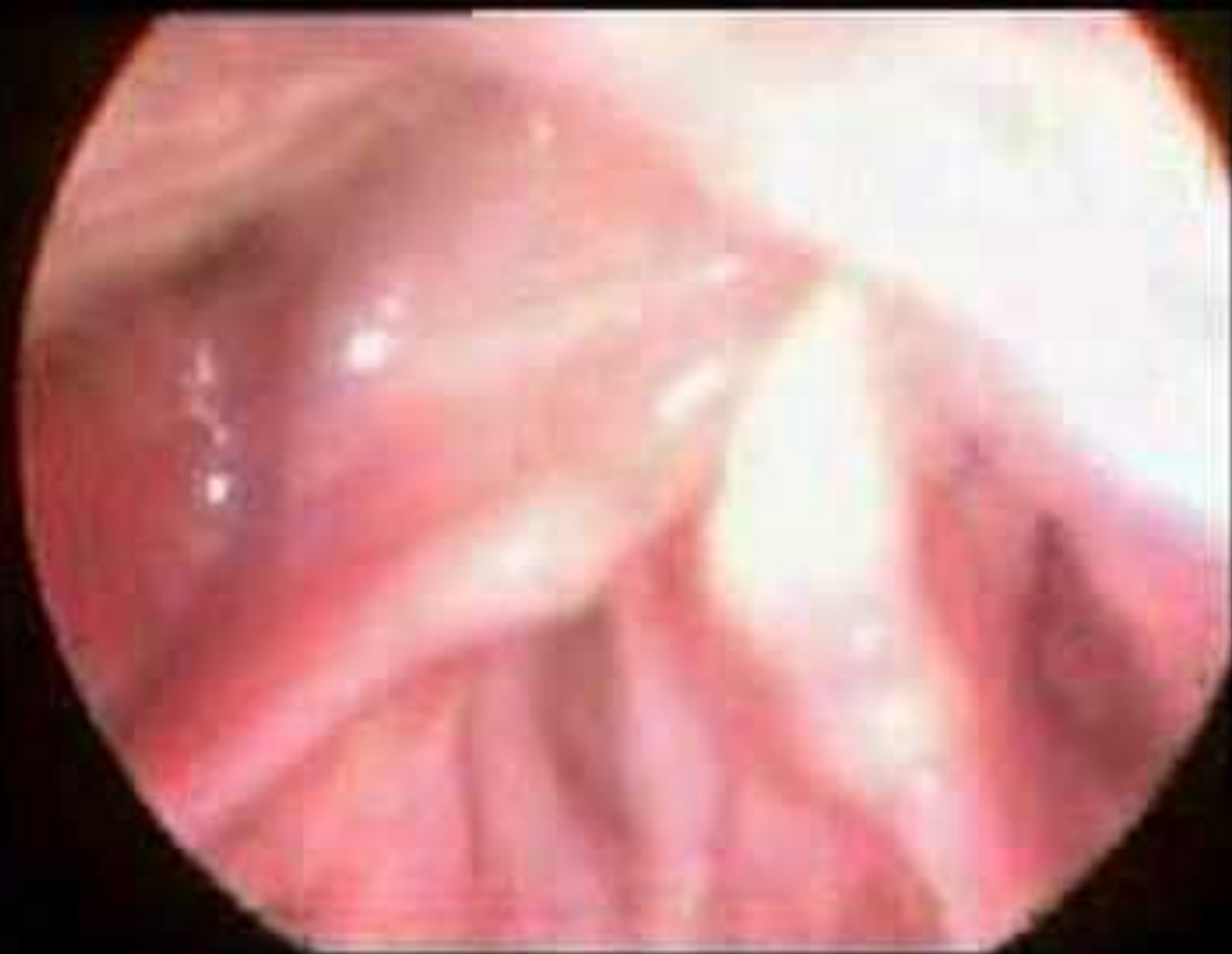---

- TYREOPLASTIKA IV.typu
  - zvýšení výšky hlasu – virilizační změny u žen, transsexuál typu“male to female“
  - technika , která umožňuje prodloužení a zvýšení napětí hlasivky
-

# Reinervace n.laryngeus recurrens

---

- přímé anastomózy end to end
  - anastomózy pomocí štěpu
  - reinervace pomocí nervosvalové stopky
  - technicky náročné, celková anest.
  - efekt s latencí 3-4 měsíců
-



# Řešení spastické dysfonie

---

- ❑ tonické nebo klonické spasmy adduktorů hlasivek
  - ❑ namáhavý, drsný , chvějící se hlas
  - ❑ cílem je snížení napětí hlasivek
  - ❑ injekční aplikace botulotoxinu do hlasivky
  - ❑ dočasný efekt , lze opakovat, ambulantní zákrok
-



# Metody u laryngektomovaných

---

- ❑ U parciální LE – uvolnění a stažení vestibulární řasy do výše protilehlé hlasivky
  - ❑ U totální LE – zavedení hlasové protézy do vytvořené tracheozofageální píštěle – ventil umožňuje jednostranný průchod vzduchu z trachey do jícnu- faryngu – úst, kde dochází k artikulaci
-