

FAKULTNÍ
NEMOCNICE
U SV. ANNY
V BRNĚ



LARYNX a HYPOFARYNX

Klinika otorinolaryngologie a chirurgie hlavy a krku

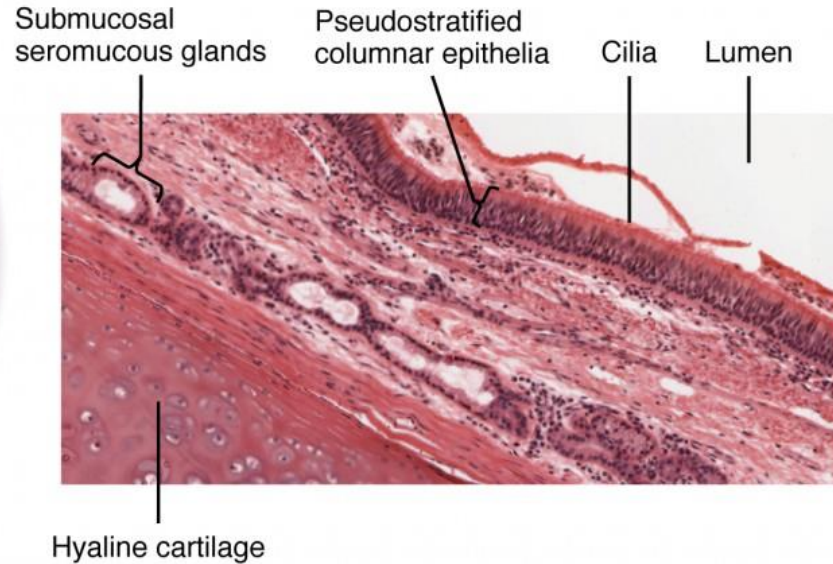
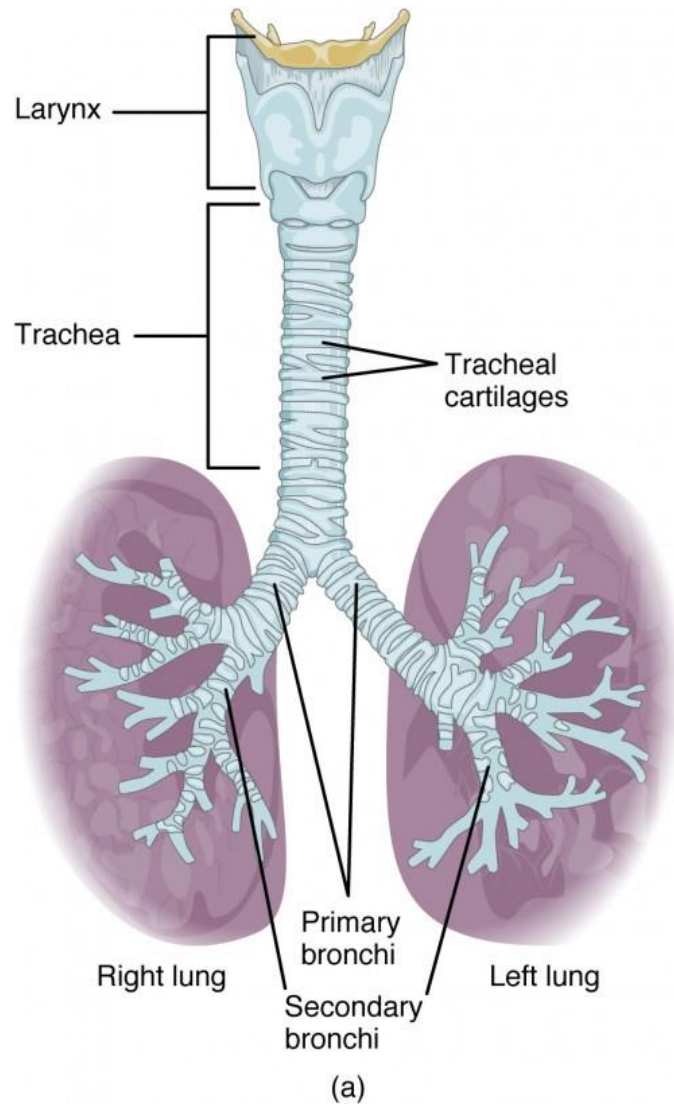
Fakultní nemocnice u sv. Anny a LF MU v Brně

Přednosta: Doc. MUDr. Gál Břetislav, Ph.D.

Pekařská 53, Brno , 656 91

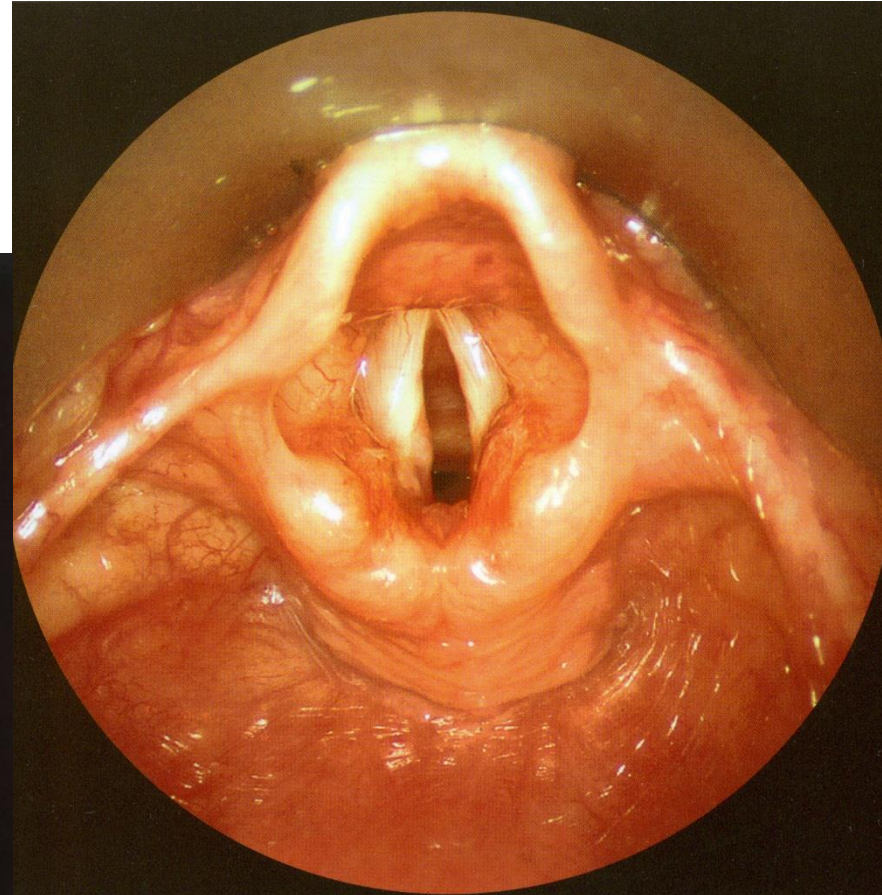
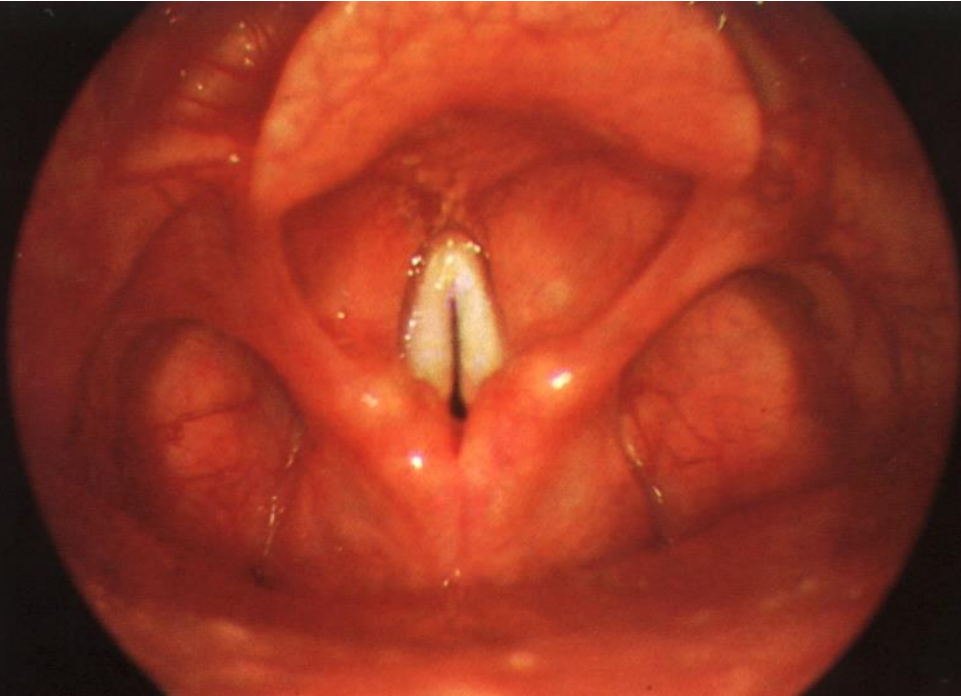


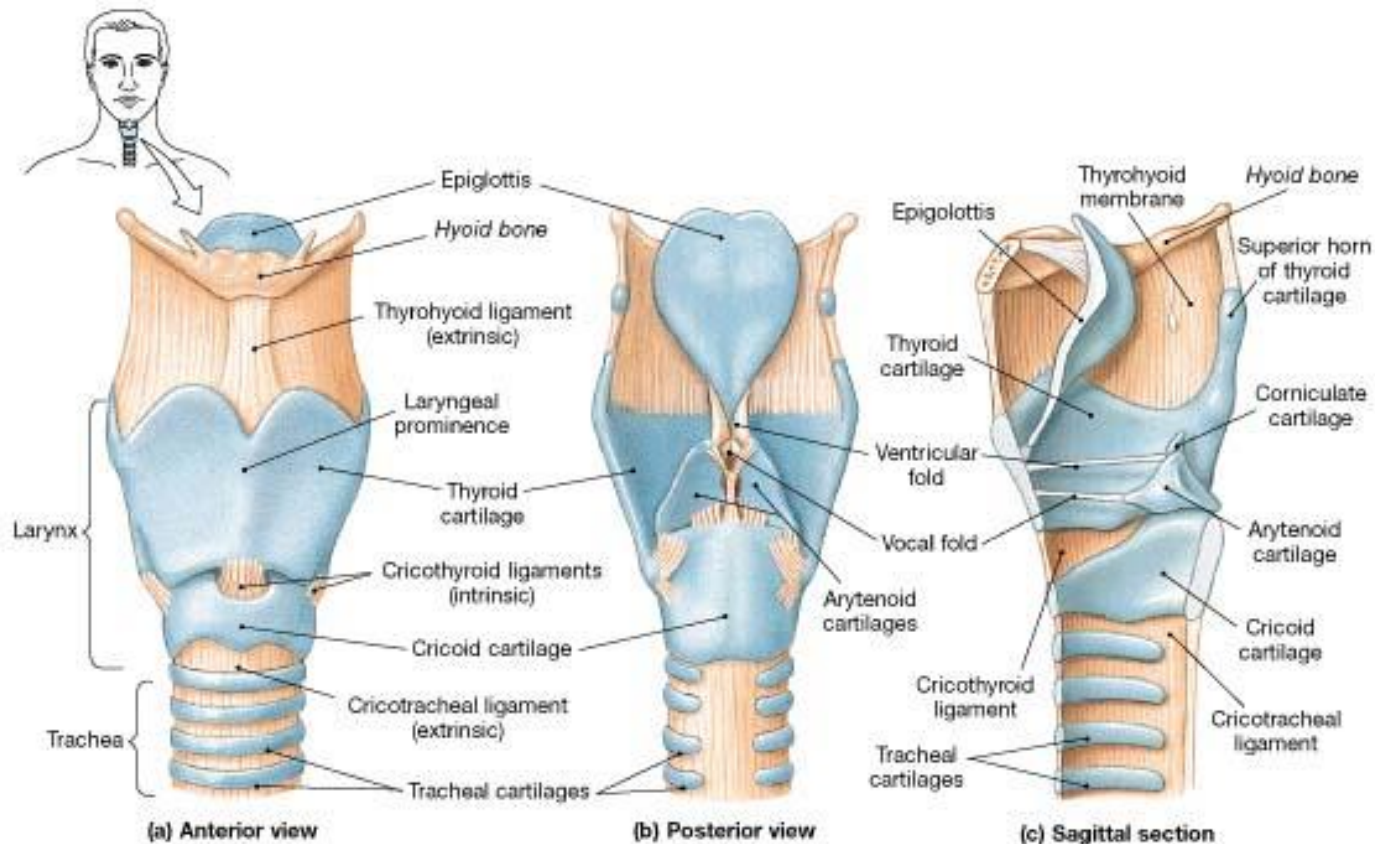
Dýchací cesty



HRTAN - funkce

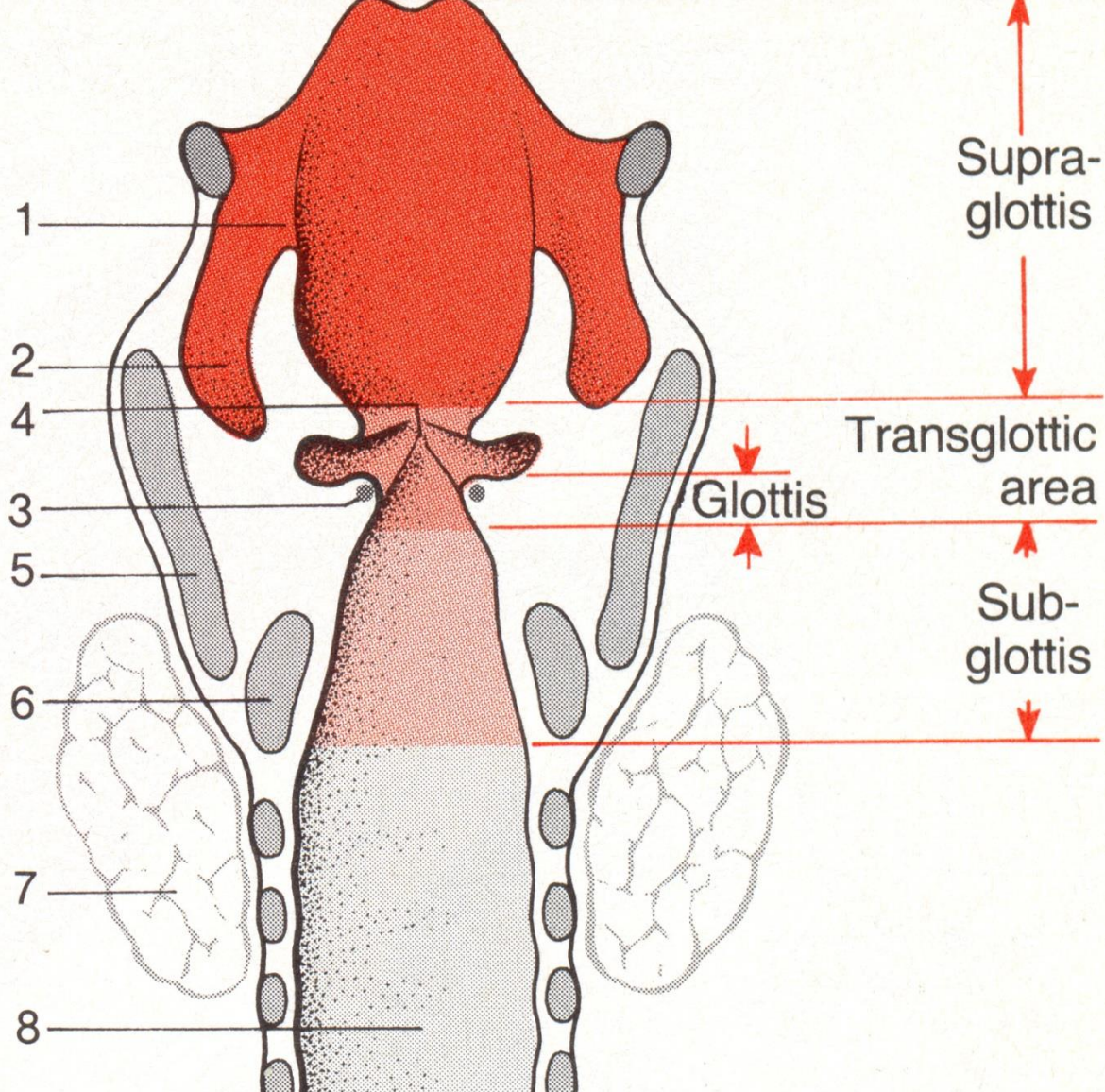
Funkce: vitální (respirační), sociální (fonační), ochranná



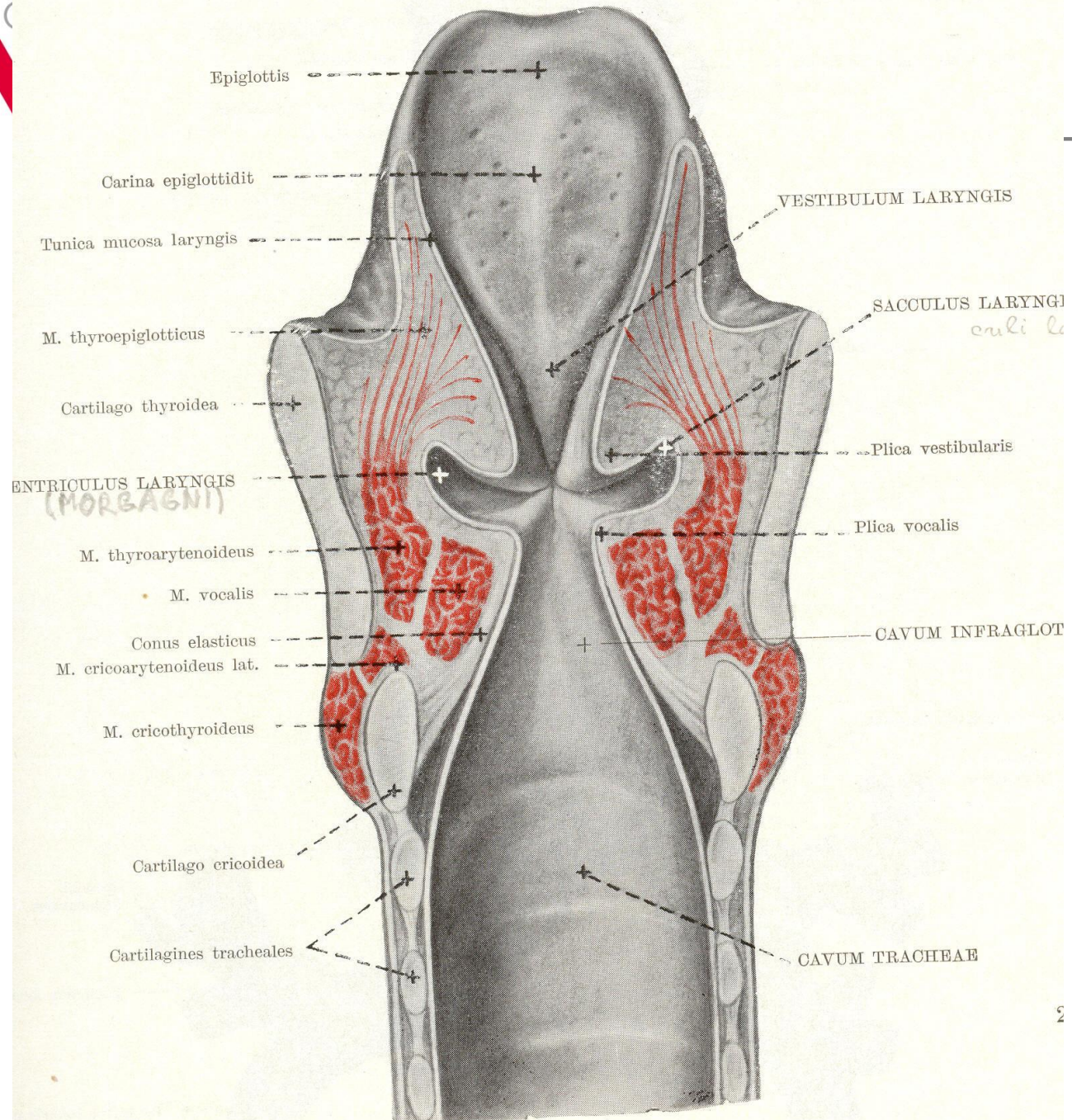


• **FIGURE 23-4** Anatomy of the Larynx. (a) Anterior view of the intact larynx. (b) Posterior view of the intact larynx. (c) Sagittal section through the larynx.

Frontální řez hrtanem



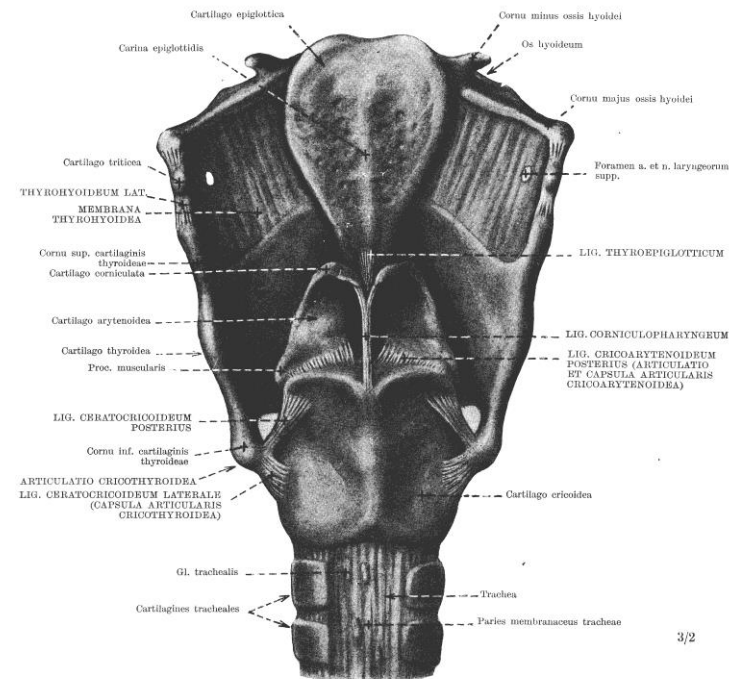
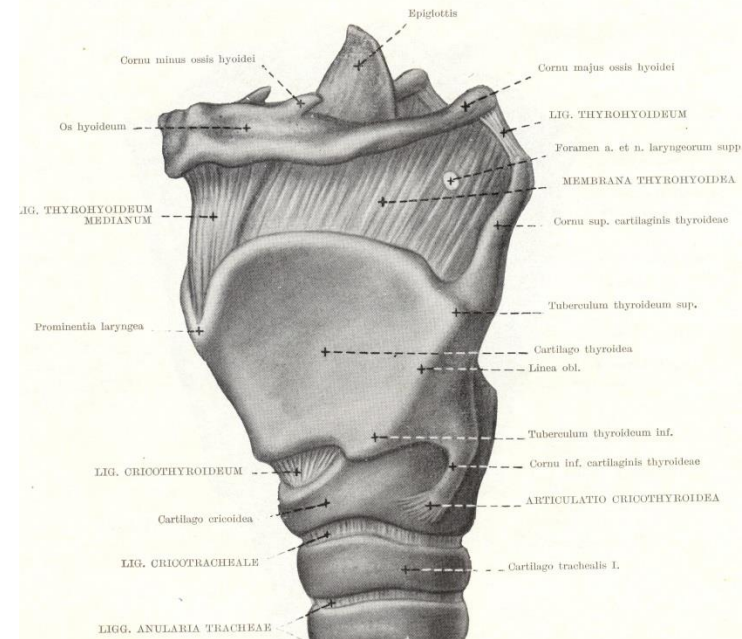
1. aryepglotická řasa, 2. recessus piriformis, 3. hlasivka, 4. přední komisura, 5. chrupavka štítná, 6. chrupavka prstencová, 7. štítná žláza, 8. průdušnice.
(Převzato z Becker, Neumann, Pfaltz. Ear, Nose and Throat Diseases 1989)



Hrtan

**3 nepárové chrupavky
(štítná, prstencová a
příklopka**

**3 párové chrupavky –
konévkové (arytenoidea),
corniculatae (Santorini),
cuneiformes (Wrisbergi)**





Svaly hrtanu

Svaly hrtan ovládající:

infrahyoidní (sternohyoideus, -thyreoideus, thyreoihyoideus, omohyoideus), suprahoidní

Vlastní svaly hrtanu:

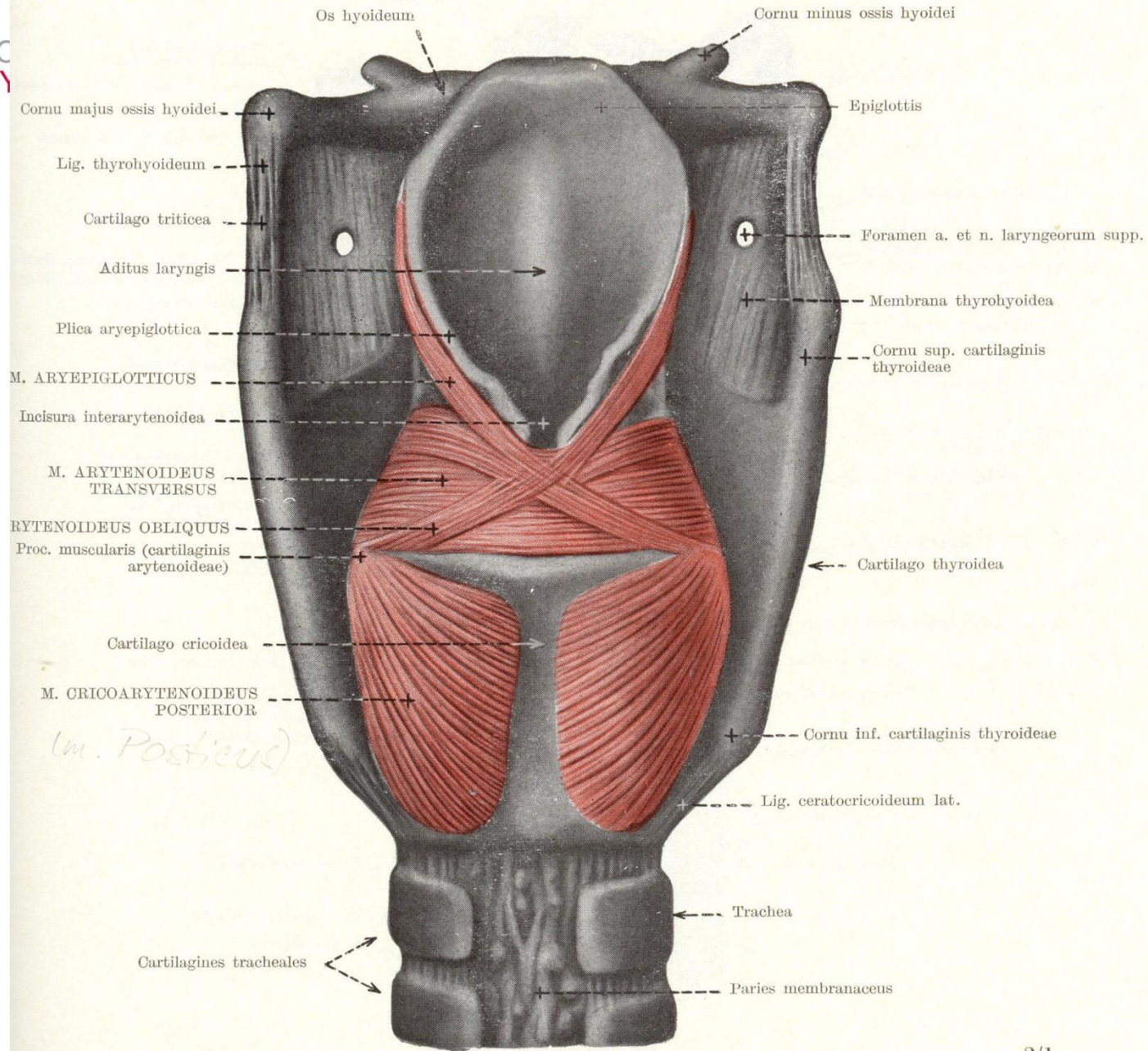
Abductores (rozvěrači) – m. cricoarytenoideus post. (POSTICUS)

Adductores (svěrači) – cricoaryteoideus lat., arytenoideus transversus

Tensores (napínači) – m. cricothyreoideus (r. ext. N. laryngici sup.), m. vocalis

Svaly ovládající aditus laryngis

m. aryepiglotticus, thyreoepiglotticus





Svaly hrtanu

Svaly hrtan ovládající:

infrahyoidní (sternohyoideus, -thyreoideus, thyreoihyoideus, omohyoideus), suprahyoidní

Vlastní svaly hrtanu:

Abductores (rozvěrači) – m. cricoarytenoideus post. (POSTICUS)

Adductores (svěrači) – cricoaryteoideus lat., arytenoideus transversus

Tensores (napínači) – m. cricothyreoideus (r. ext. N. laryngici sup.), m. vocalis

Svaly ovládající aditus laryngis

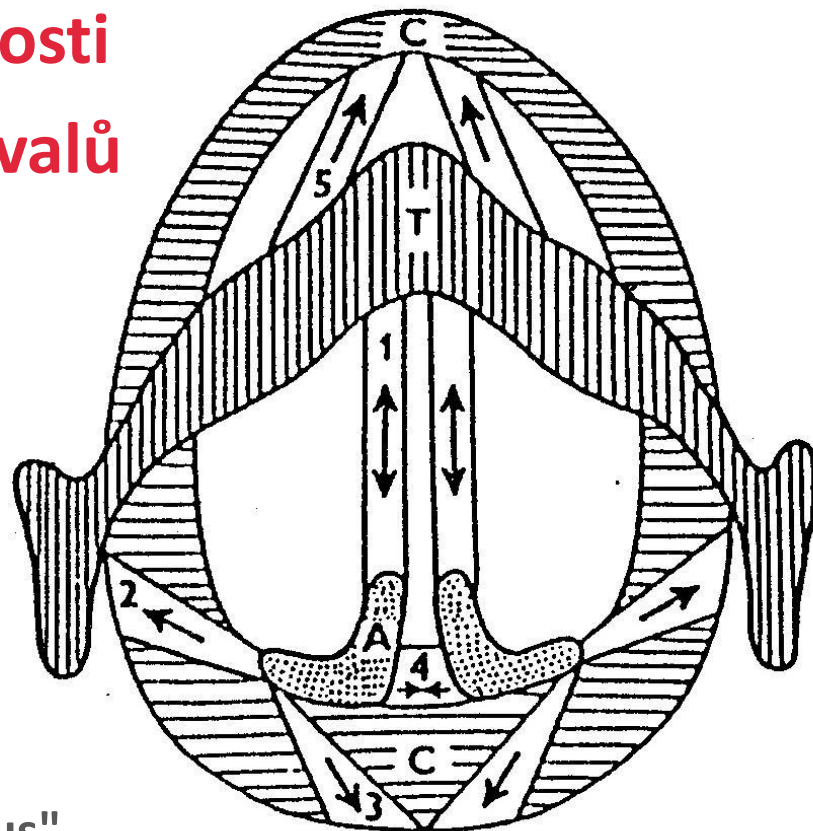
m. aryepiglotticus, thyreoepiglotticus

Schéma činnosti hrtanových svalů

A-cartilago arytenoidea

C-cartilago cricoidea

T-cartilago thyroidea



1.-m. thyreoarytenoideus /vocalis/ "internus"

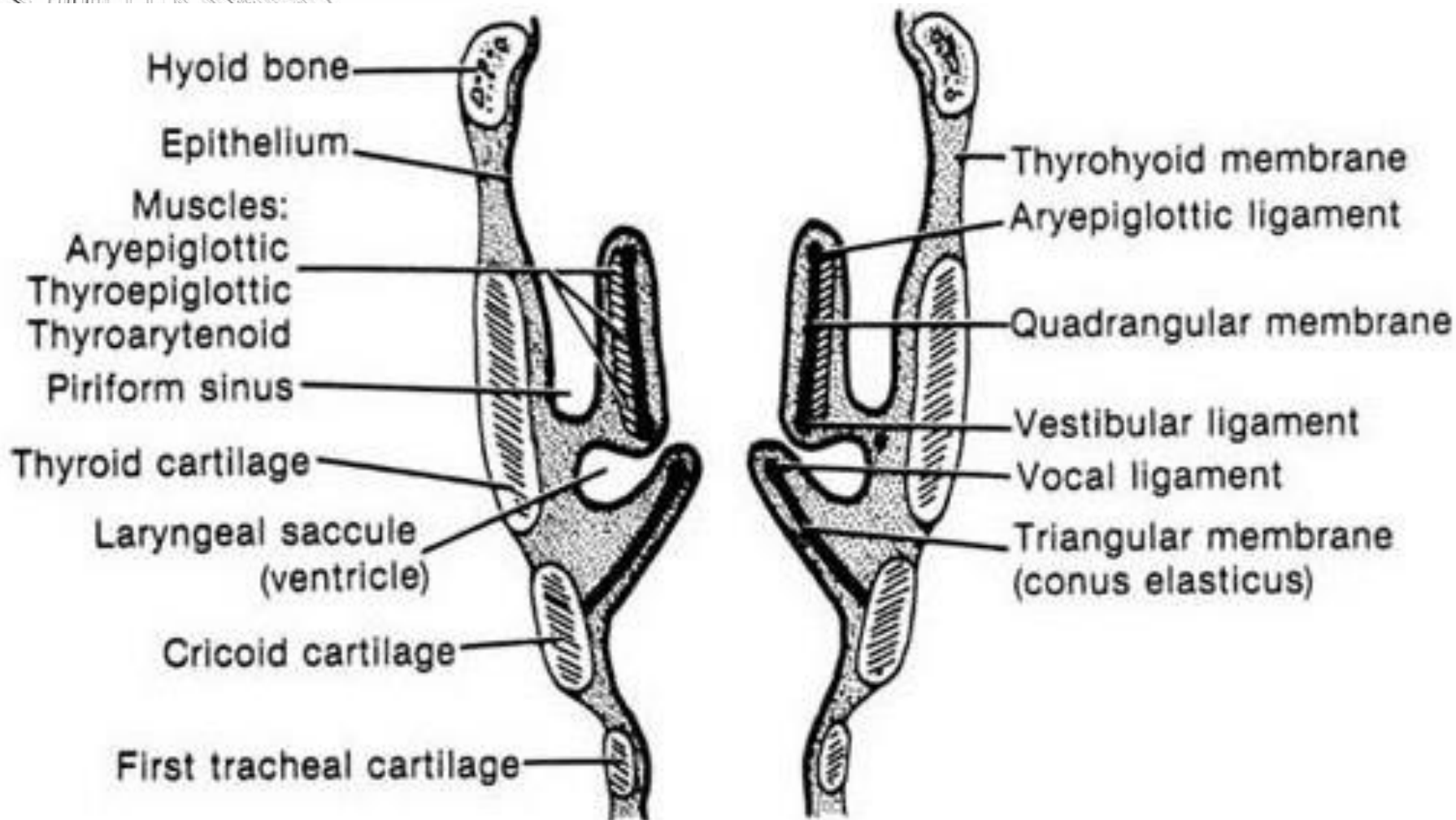
2.-m. cricoarytenoideus lateralis

3.-m. crycoarytenoideus posterior "posticus"

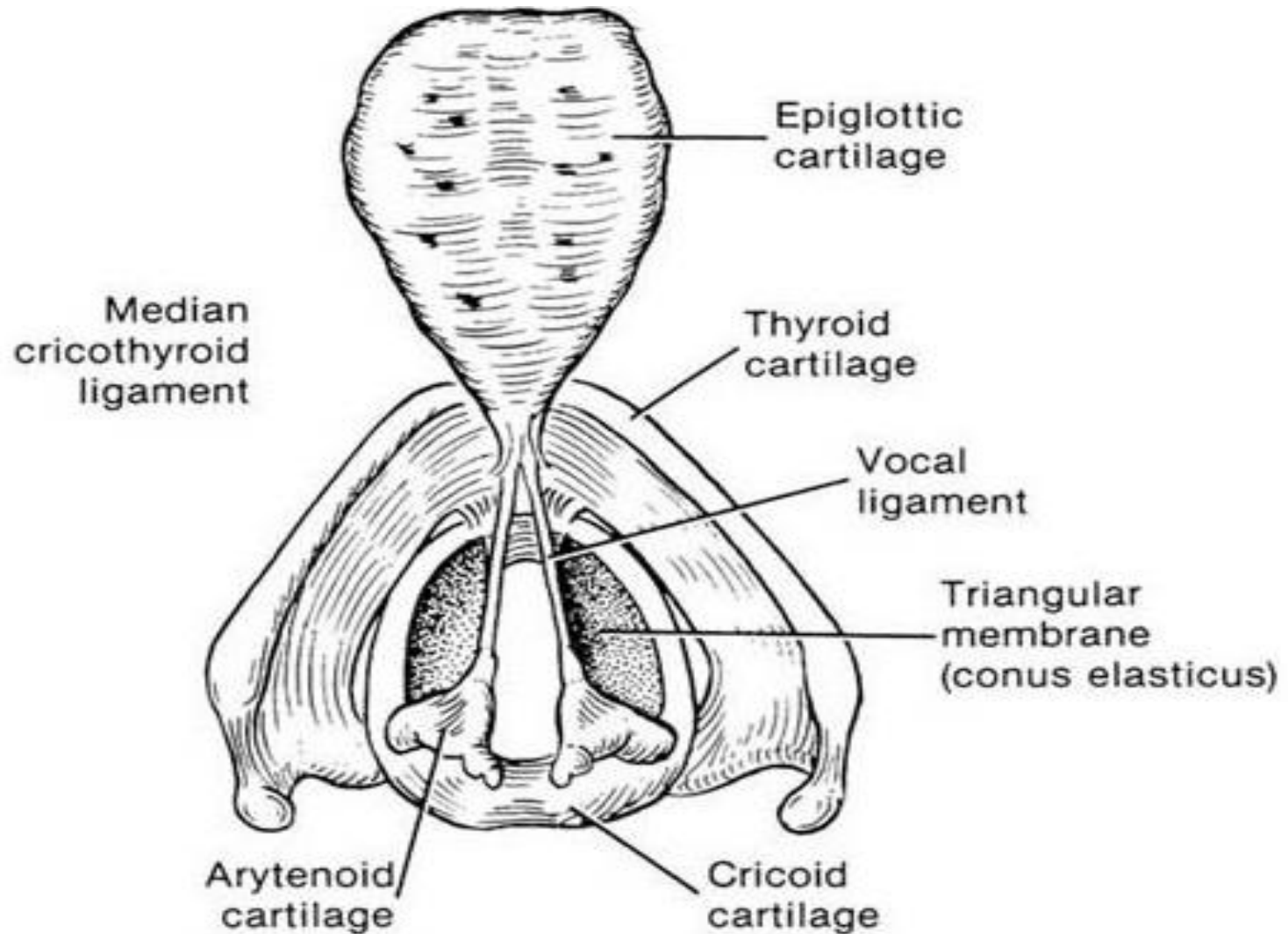
4.-m. arytenoideus transversus "transversus"

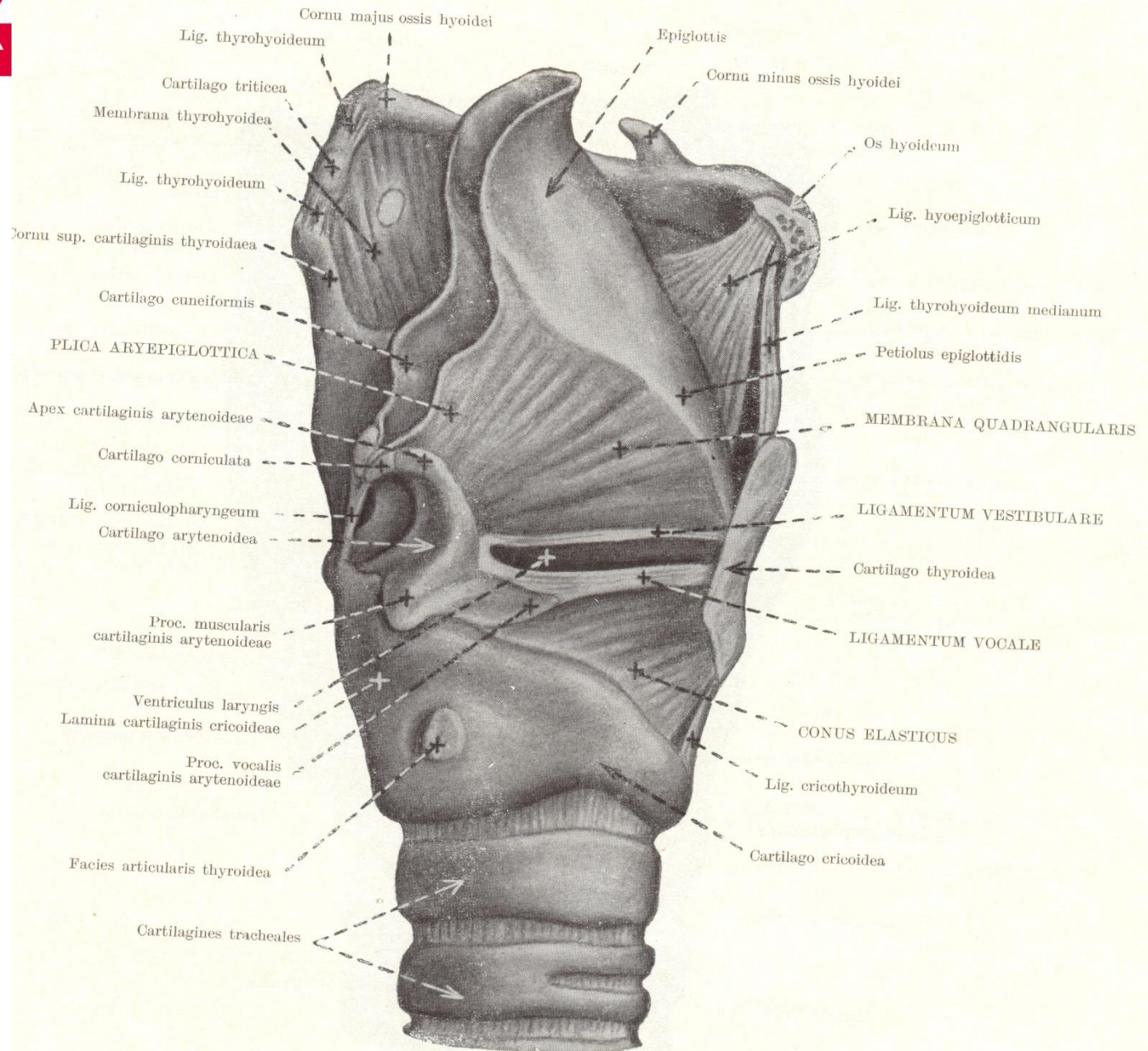
5.-m. cricothyreoideus

Hrtanové membrány (membrana fibroelastica laryngis=quadrangularis + conus elasticus



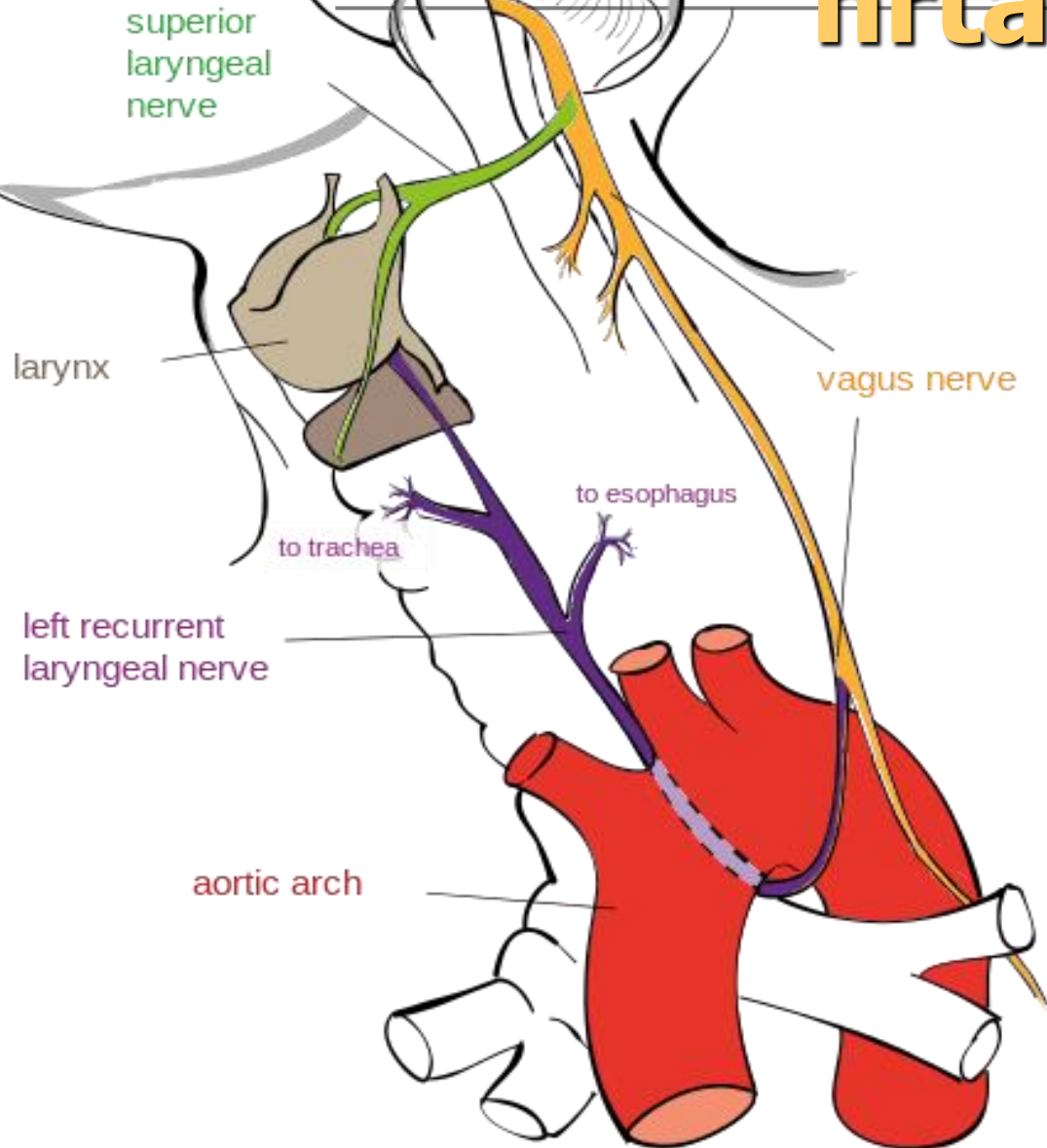
Conus elasticus







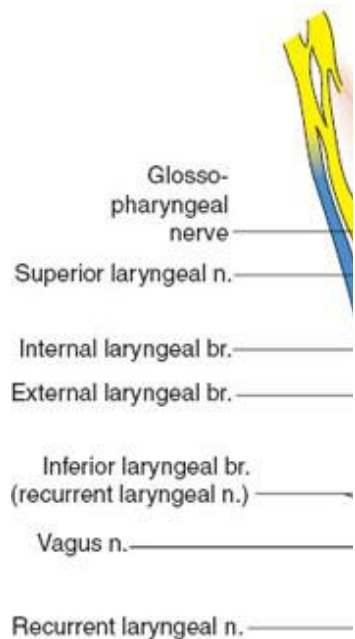
Inervace hrtanu





ANATOMIE

Remember: Larynx is supplied
by the Xth cranial nerve
Mnemonic: **SCAR**



S = Superior laryngeal nerve
C = Cricothyroid muscle

A = All other muscles
R = Recurrent laryngeal nerve

External carotid artery

Left recurrent laryngeal nerve

Left vagus nerve

Ligamentum arteriosum

Left pulmonary artery

Ascending aorta



Anamnéza

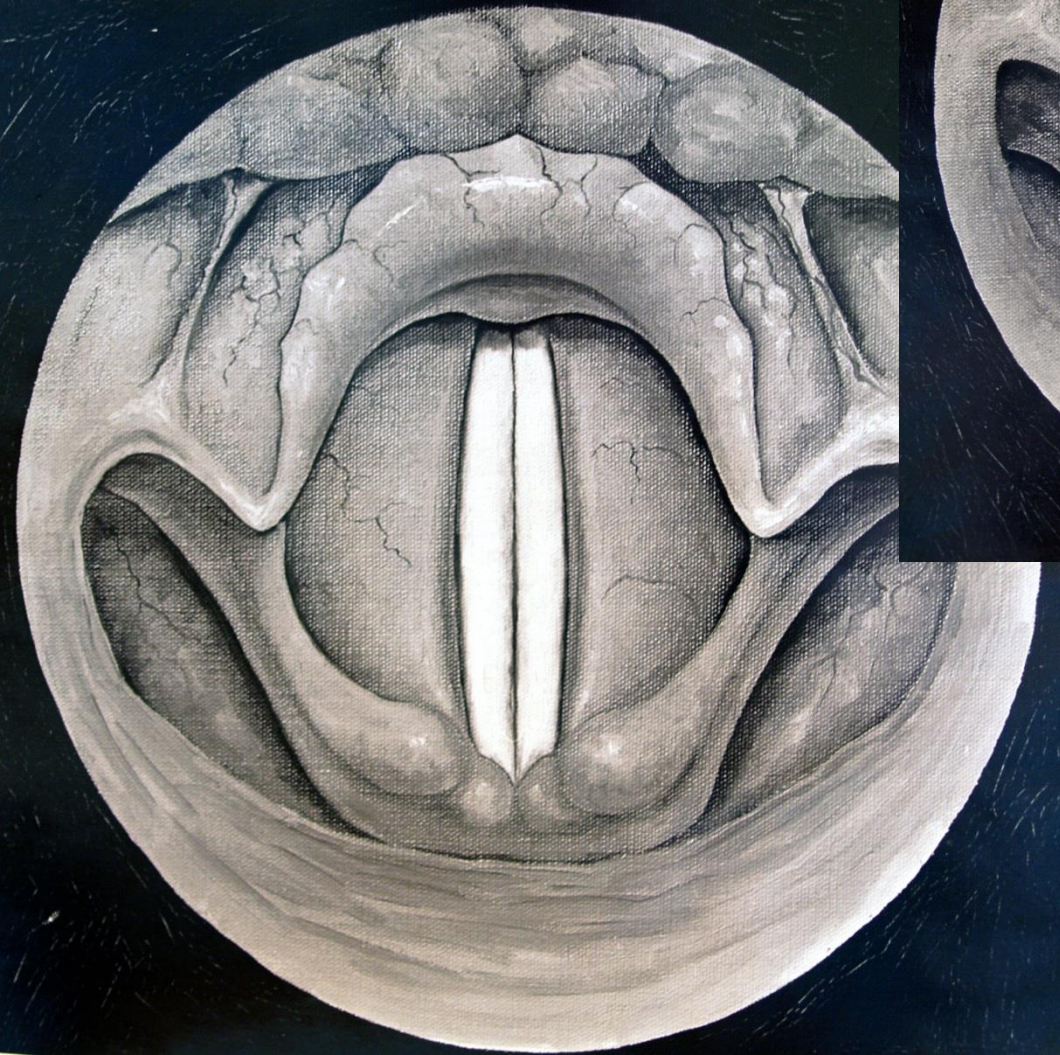
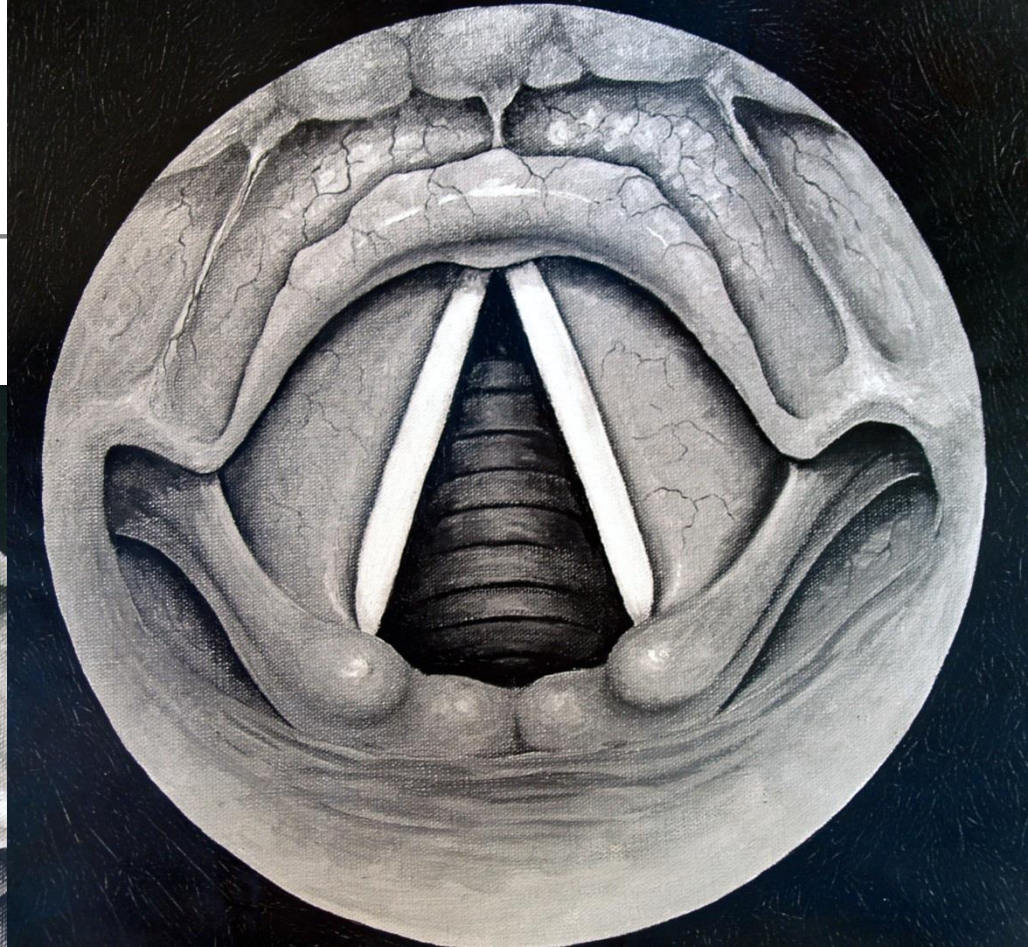
Poruchy dýchání

inspirační stridor - stenóza lokalizována proximálně od bifurkace. Znamky zapojení auxiliárních dýchacích svalů. Je delší inspirium než expirium. Celkové příznaky - **úzkostný neklid**, ztráta orientace, **ztráta vědomí**, **tachykardie**, většinou **bradypnoe**. Auskultací je možno zjistit nejhluchnější stridor nad stenózou. **Barva kůže** je zpočátku bledá, později cyanotická. Narůstající **vyčerpání**, úzkostný obličej.

Poruchy hlasu

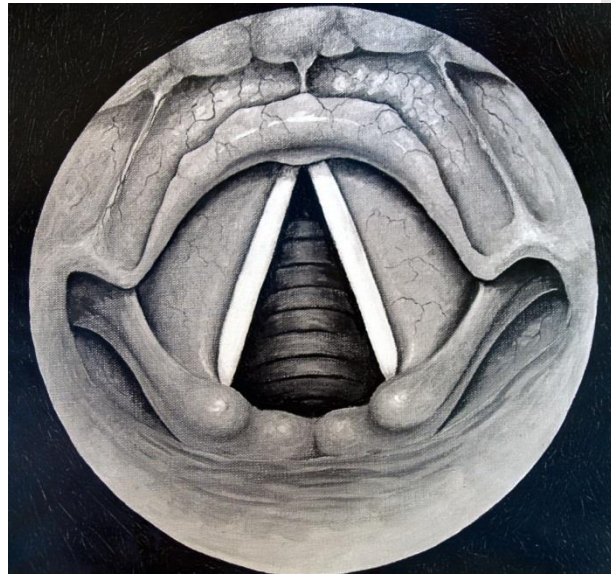
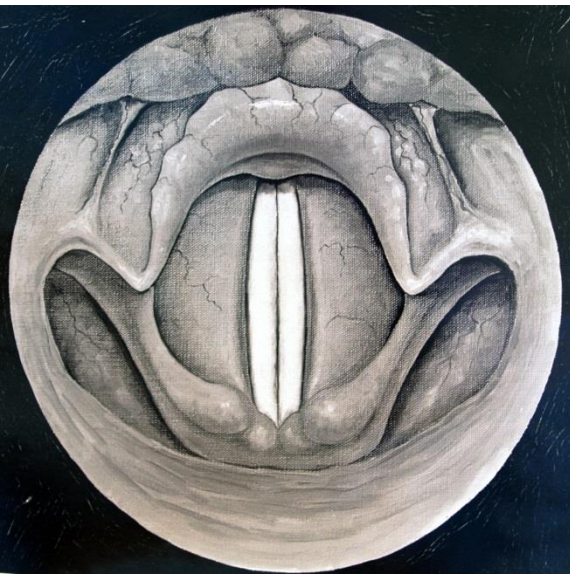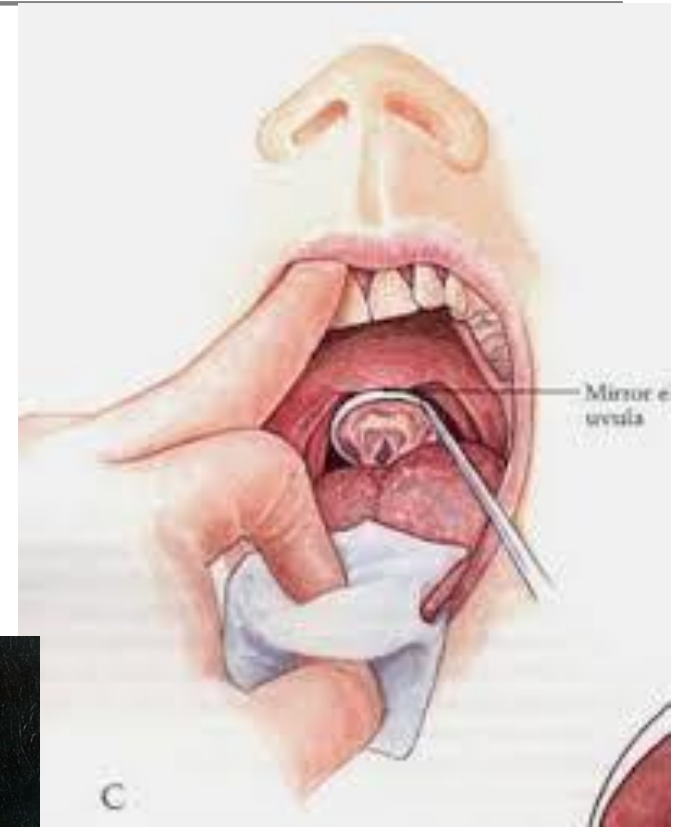
Chrapot – trvající déle jak 14 dní u mužů rizikové skupiny (kuřák nad 40 let věku) by měl být vyšetřen otolaryngologem.

- **Pohled**
- **Pohmat (krepitace, emfyzém-třaskání)**
- **Indirektní laryngoskopie**
- **Direktní laryngoskopie**
- **Mikrolaryngoskopie dle Kleinsassera**
- **Stroboskopie**
- **Tomografie**
- **CT**

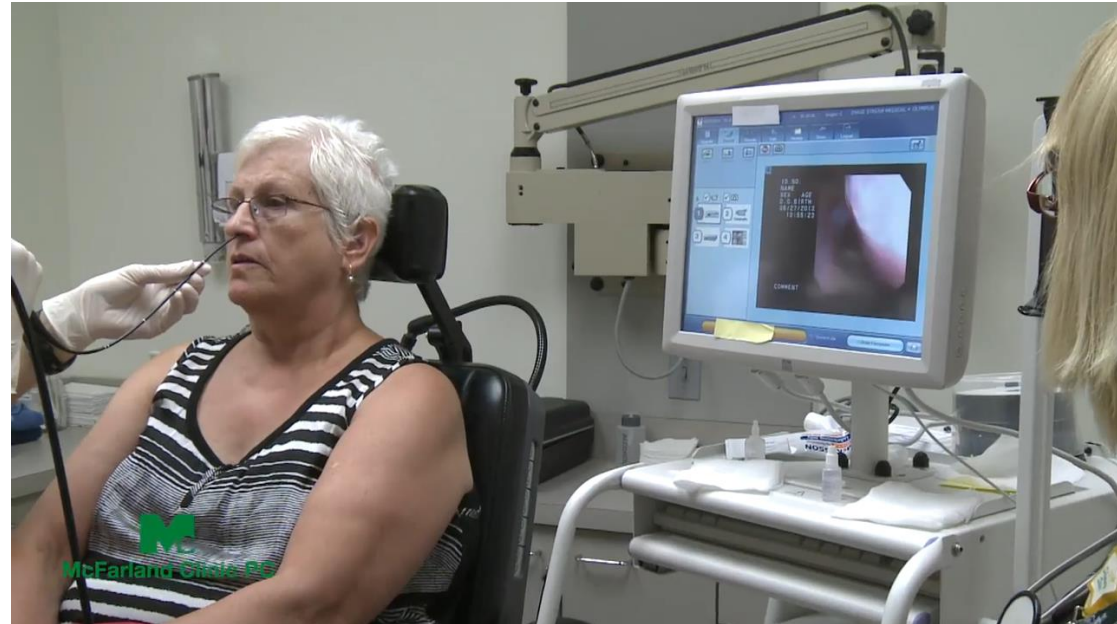
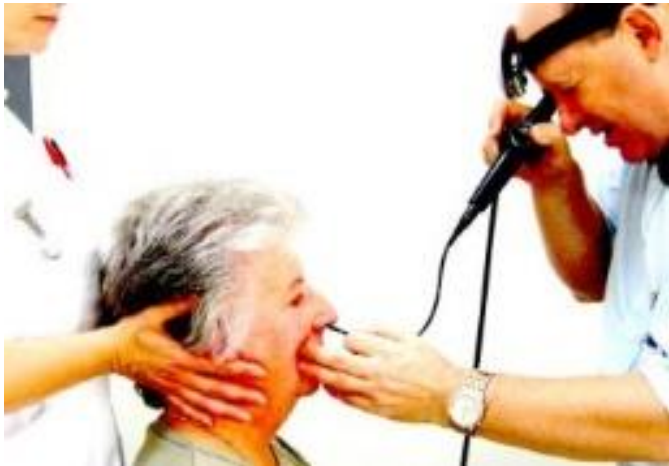
VYŠETŘOVACÍ METODY

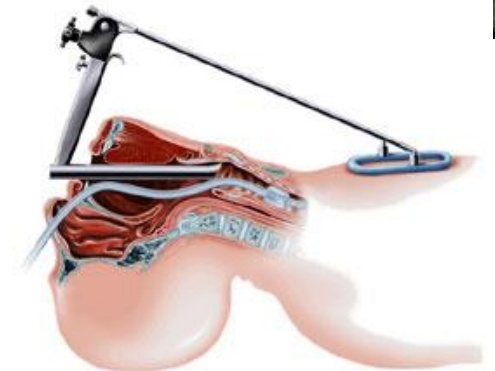
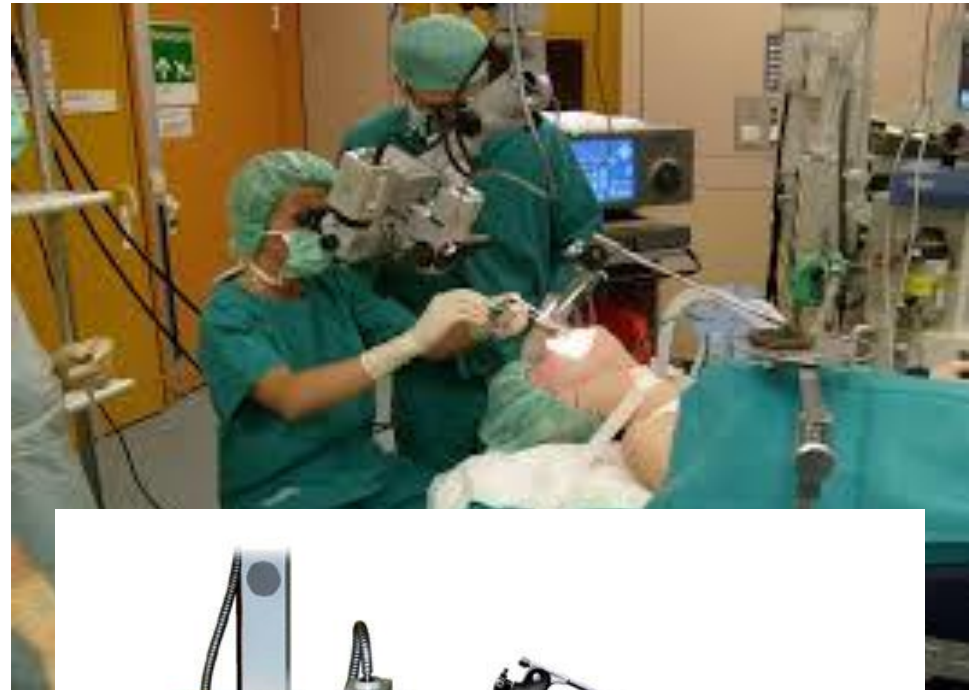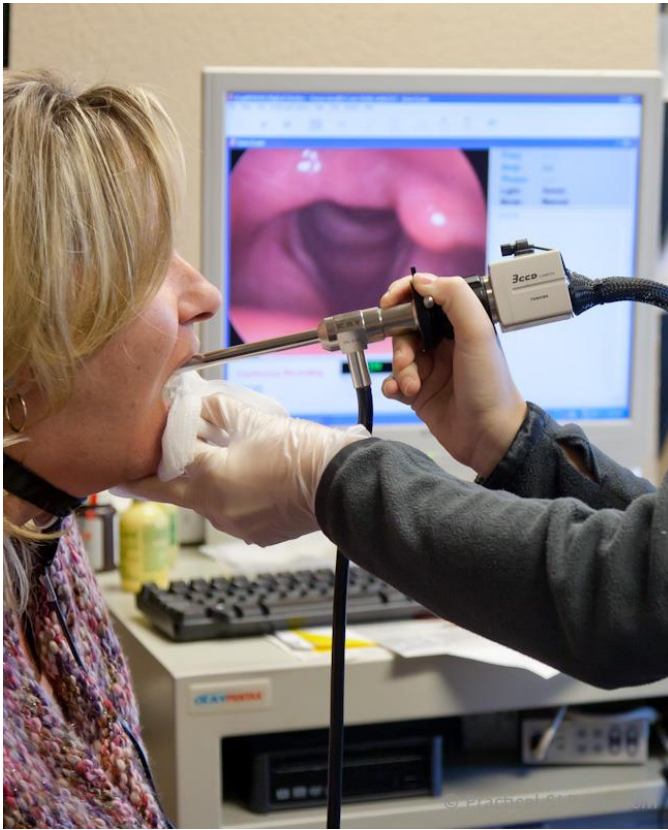- Nepřímá laryngoskopie
- Přímá laryngoskopie
 - flexibilní
 - pevná



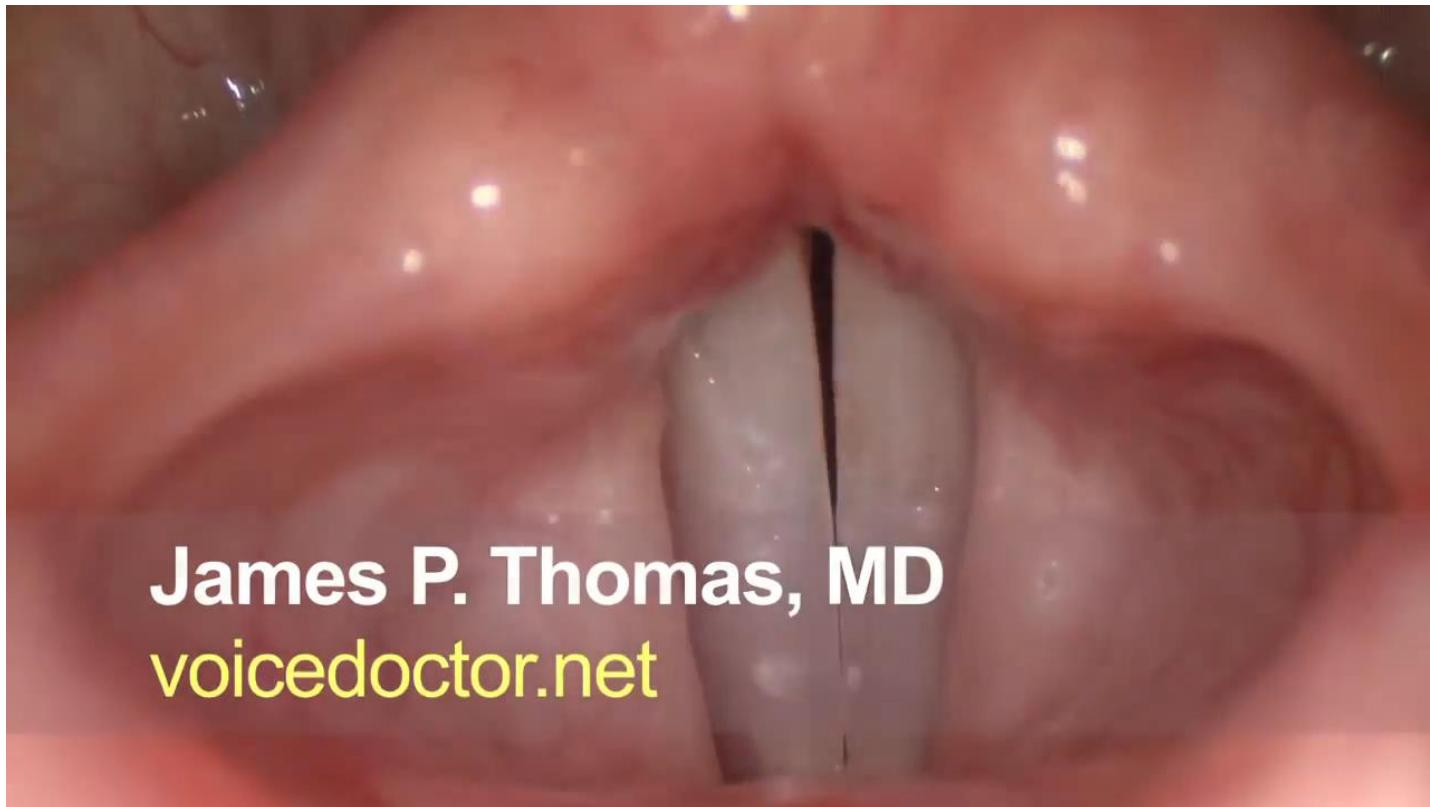Direktní - flexibilní endoskopie



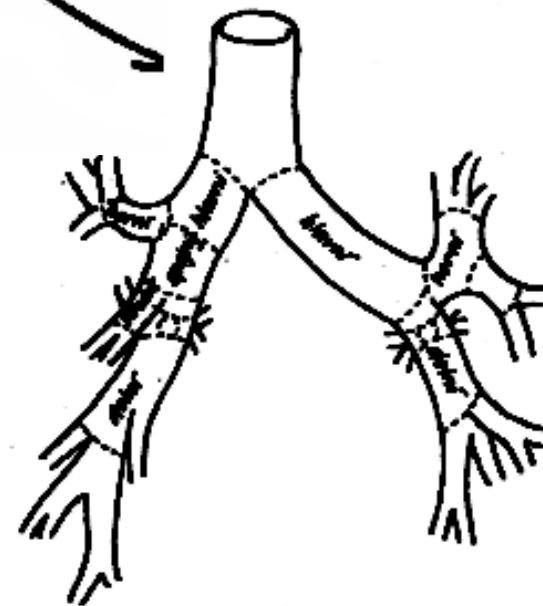
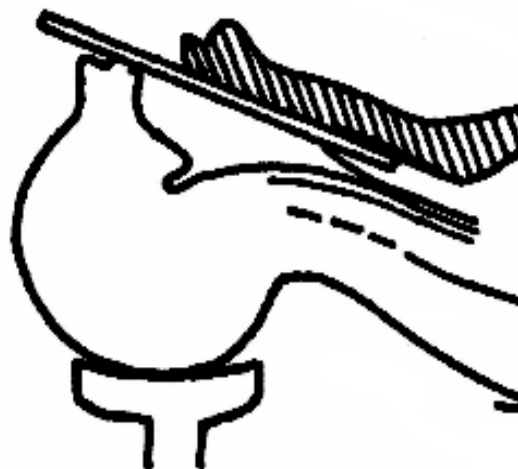
Přímá laryngoskopie pevná (dle Stuckrada a Kleinsassera)



- Stroboskopie

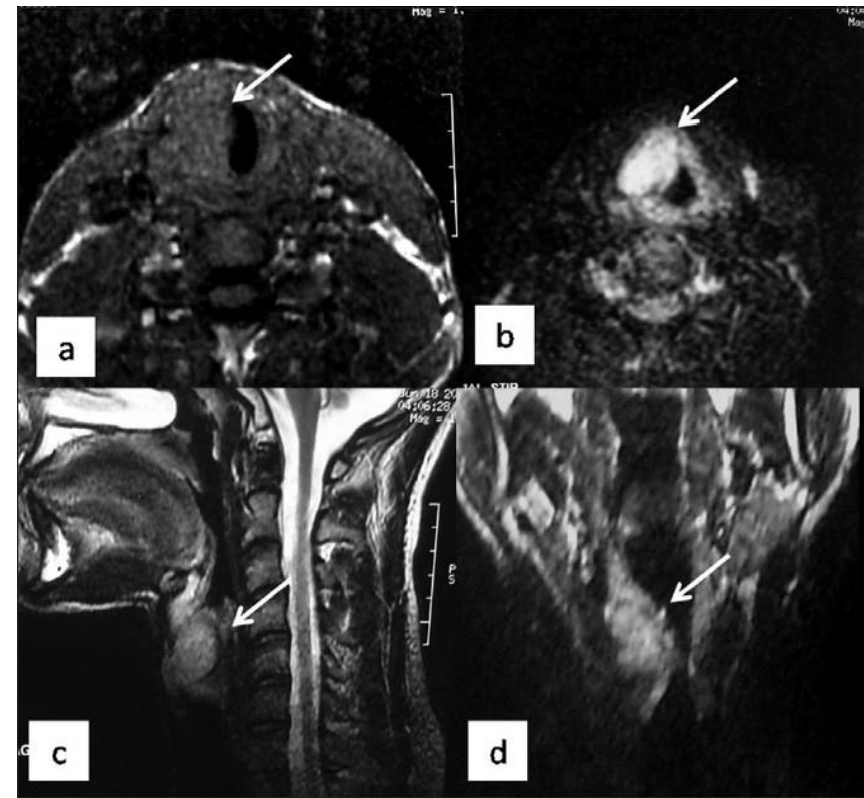
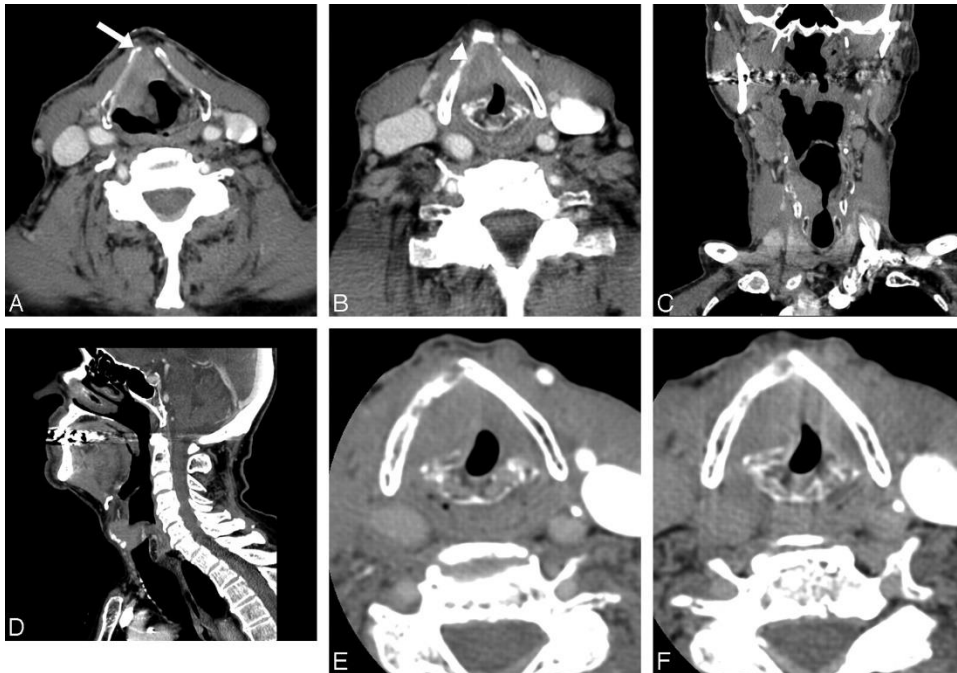


Tracheobronchoskopie pevná vs. flexibilní



Zjednodušené schéma
bronchiálního stromu

- CT, MRI, PET CT





ETIOLOGIE

Iatrogenní poškození

- Tyroidektomie
- Endarterektomie karotid, chirurgie C páteře a baze lební
- Pneumonektomie, chirurgie jícnu, výkony v mediastinu
- Kardiochirurgické výkony
- Radioterapie, chemoterapie (vinca-alkaloidy, cis-platina)
- Katetrizace jugulární žíly



Etiologie

- Maligní a granulomatózní procesy baze lební, krku a mediastina
- Postinfekční – influenza, EBV, herpesviry, coxsackie, borelióza, lues, TBC
- Neurologická – diabetická, renální či hepatální neuropatie
- Toxická – alkohol, těžké kovy
- Centrální – roztroušená skleróza, m. Parkinson...

N. laryngeus superior

- Unavitelnost hlasu, zvednutí hlasu

Jednostranná paréza n.

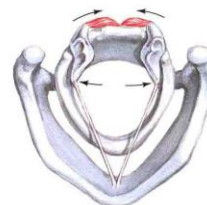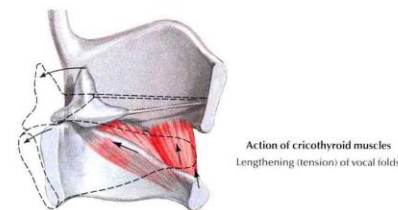
recurrens

- Chrapot, unavitelnost, dyšná příměs, aspirace tekutin

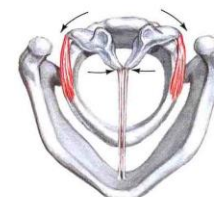
Oboustranná paréza n.

recurrens

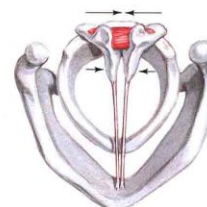
- Abdukční postavení – dysfonie až afonie, výrazná dyšná příměs
- Paramediální postavení – **dechové potíže**, dysfonie diskrétní



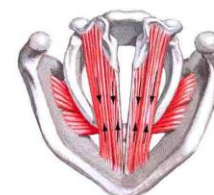Action of posterior cricoarytenoid muscles
Abduction of vocal folds



Action of lateral cricoarytenoid muscles
Adduction of vocal folds



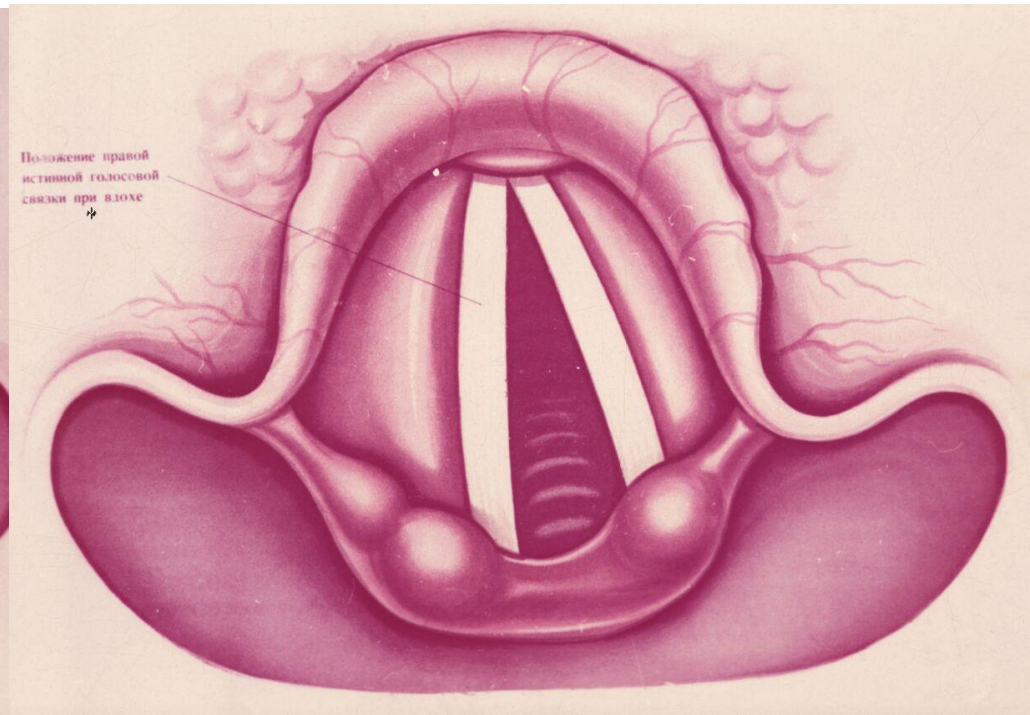
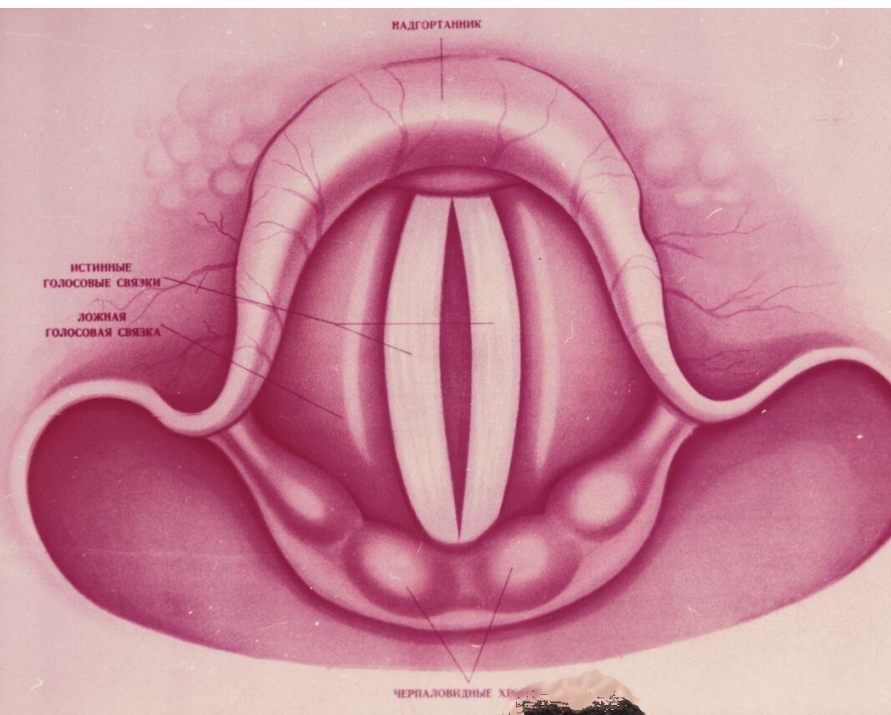
Action of transverse arytenoid muscle
Adduction of vocal folds



Action of vocalis and thyroarytenoid muscles
Shortening (relaxation) of vocal folds

Poruchy hybnosti hrtanu

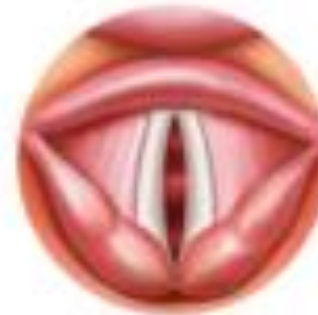Pravidlo Seemanovo-Rosenbachovo – při postupném působení noxy jsou nejdříve postižena vlákna fylogeneticky mladší (pro m. posticus)



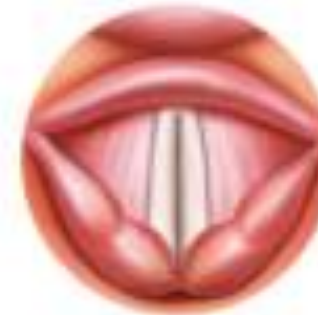PORUCHY INERVACE HRTANU

Vocal cord paralyses

Respiration



Phonation

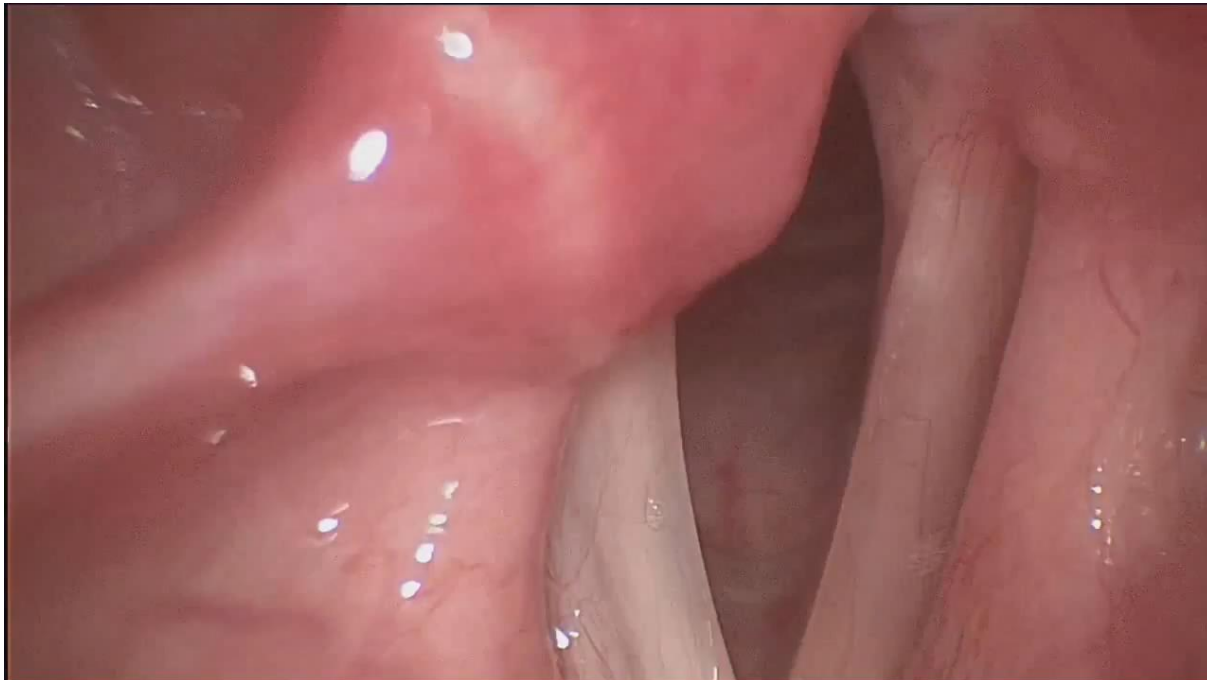


**w/o
paralysis**

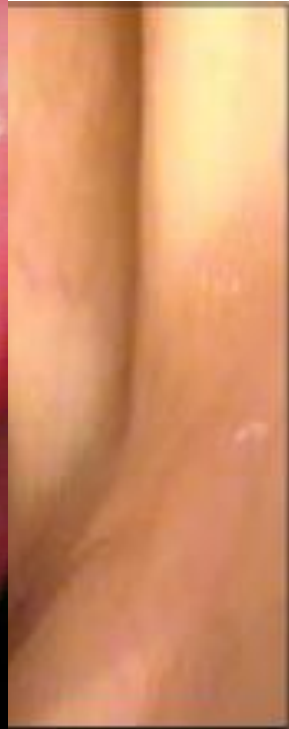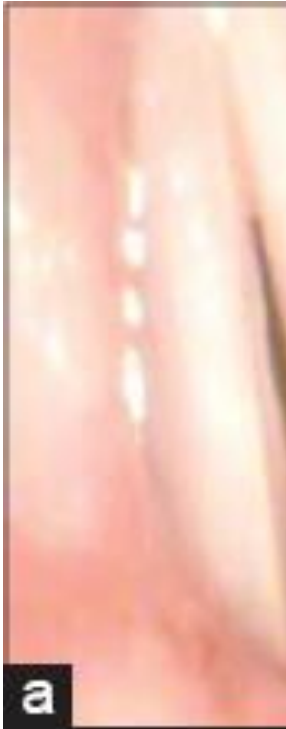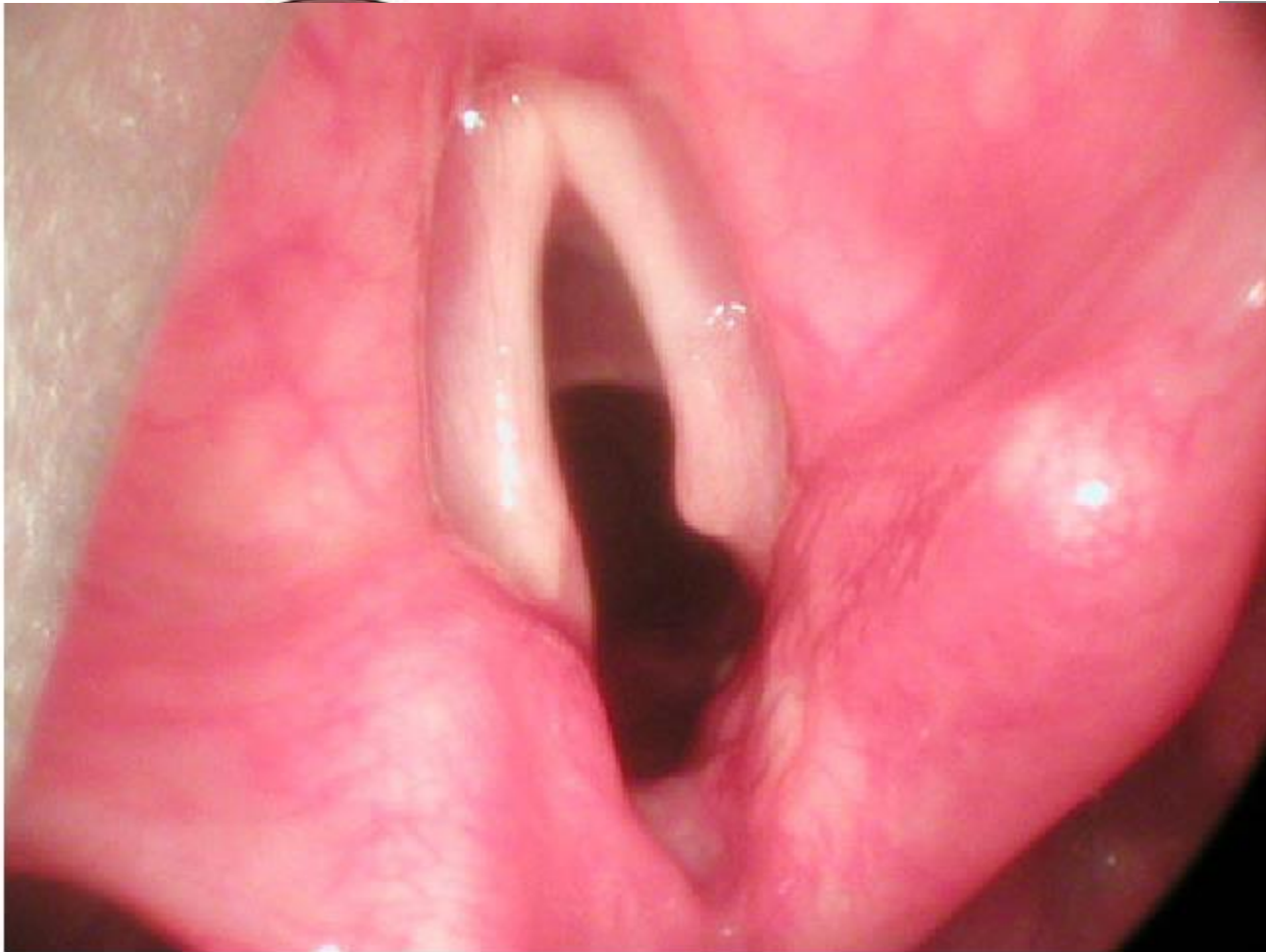**unilateral
paralysis**

**bilateral
paralysis**

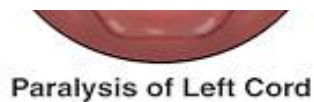Paresis n. recurrens l.dx.



Terapi



- Trache





Laryngospasmus

- Patologicky vystupňovaný ochranný reflex uzávěru hlasivek
- Cizí tělesa, sufokující laryngitidy, hysterie, GERD, epilepsie, tetanus, neuritidy, minerální rozvrat
- Vystupňovaný svištivý inspirační stridor se zatahováním
- Sekundy až minuty
- Terapie – kauzálně základní onemocnění, symptomatická



Nepravé nádory (pseudotumory)

- Slizniční změny hrtanu vznikající vlivem různých škodlivin (alkohol, kouření, hlasové přetížení, chemikálie, chronické záněty)
- Polypy, hematomy, zpěvácké uzlíky, cysty, laryngokély, amyloid

Pravé nádory

- Papilomy, fibromy, hemangiomy, chondromy, myomy, dystopická štítná žláza

Příznaky

- Chrapot až afonie, kašel, příměs krve v hlenu, stridor

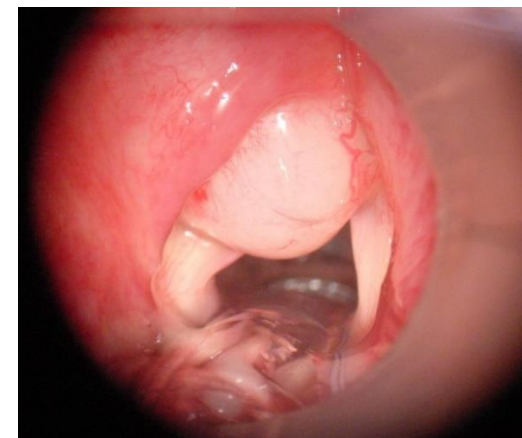
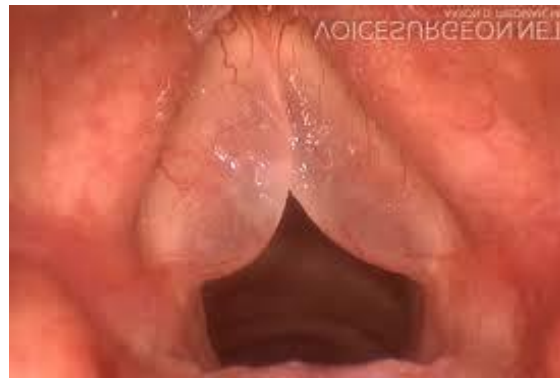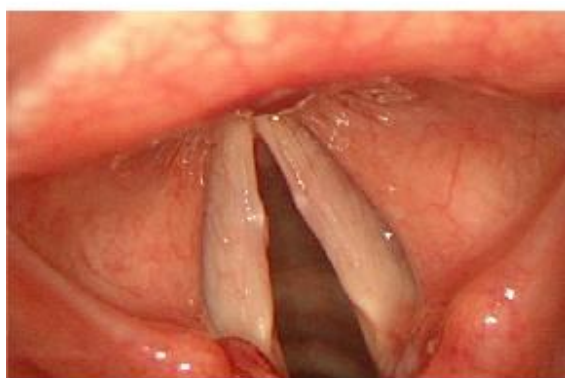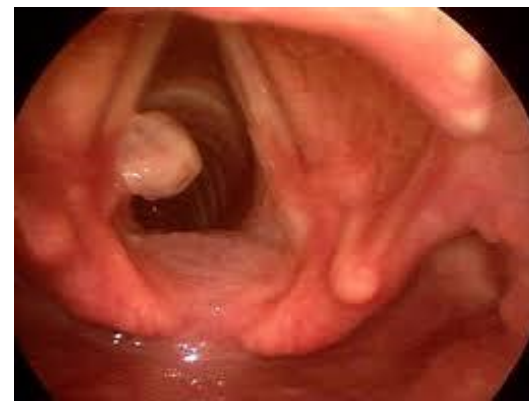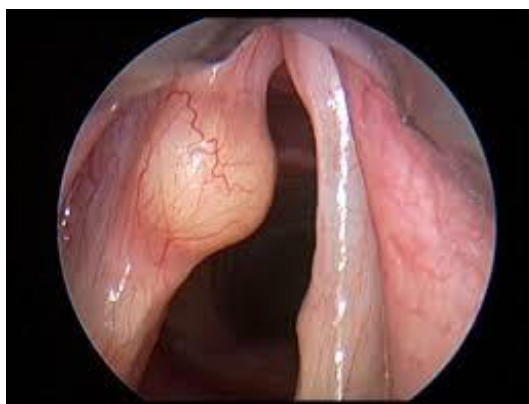
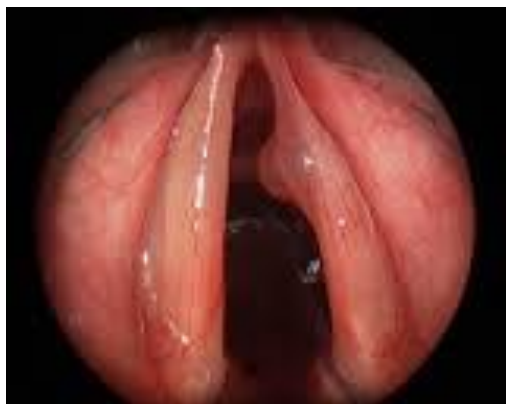Diagnóza

- Indirektní a direktní laryngoskopie, histologické vyšetření

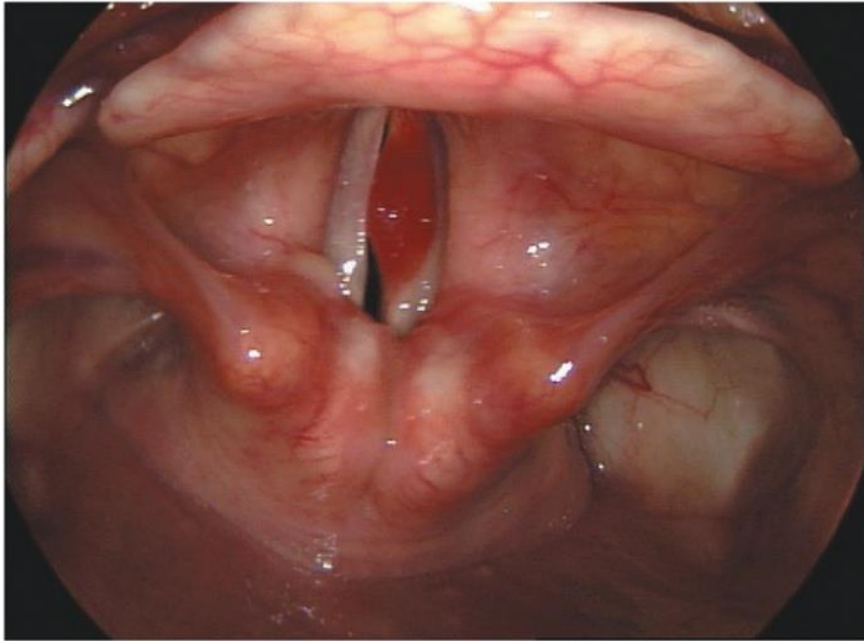
Léčba

- Mikrochirurgická zpravidla transorální cestou (laser, vysokofrekvenční skalpel, fotodynamická léčba)
- Antivirotika, cytostatika, vakcinace, biologická léčba

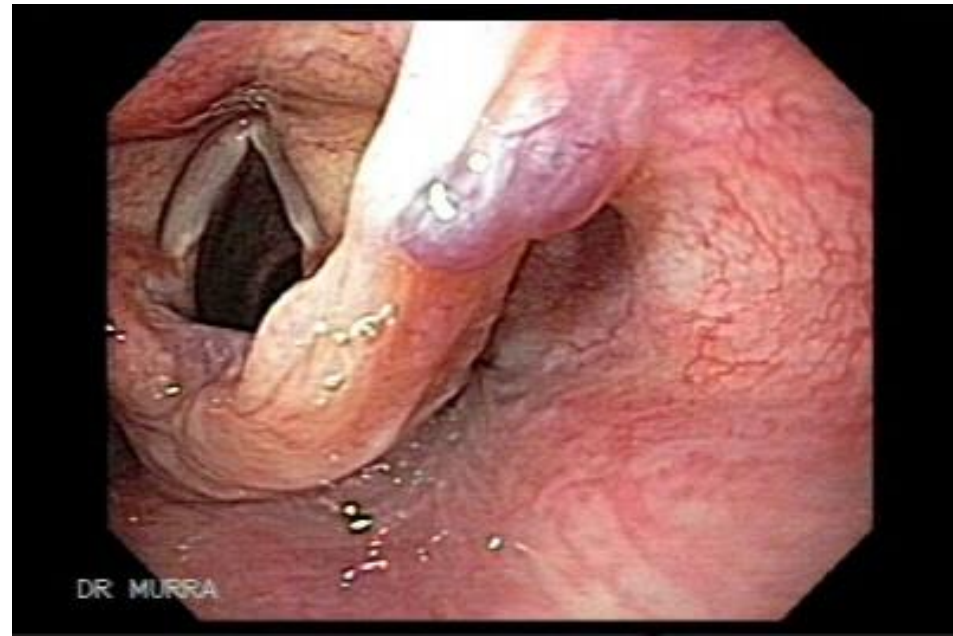BENIGNÍ NÁDORY



BENIGNÍ NÁDORY

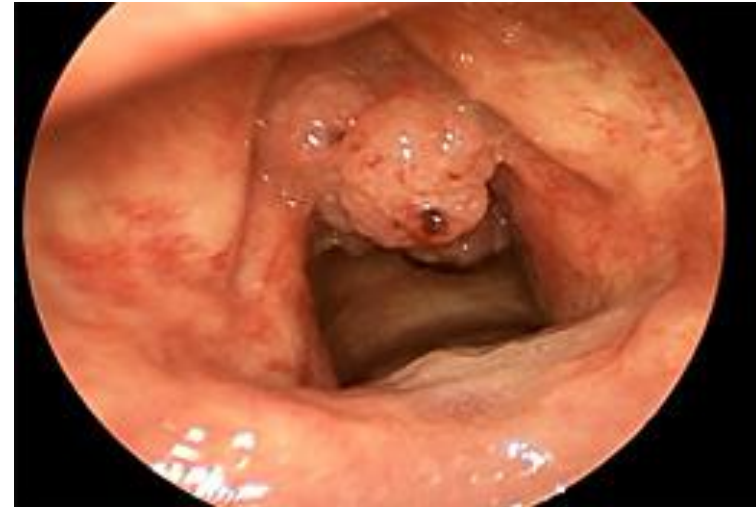

© Hodder Arnold / Scott-Brown 7E



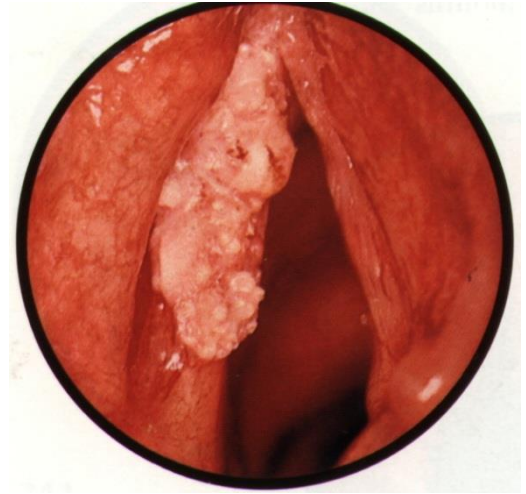
Papilom

- HPV 6 a 11
- Přenos pohlavním stykem, děti – při vaginálním porodu
- Viry implikují do hostitelské DNA
- Dysfonie až afonie, stridor, recidivy
- Léčba – mikrochirurgie (laser)
- Antivirotika?
- Prevence - očkování



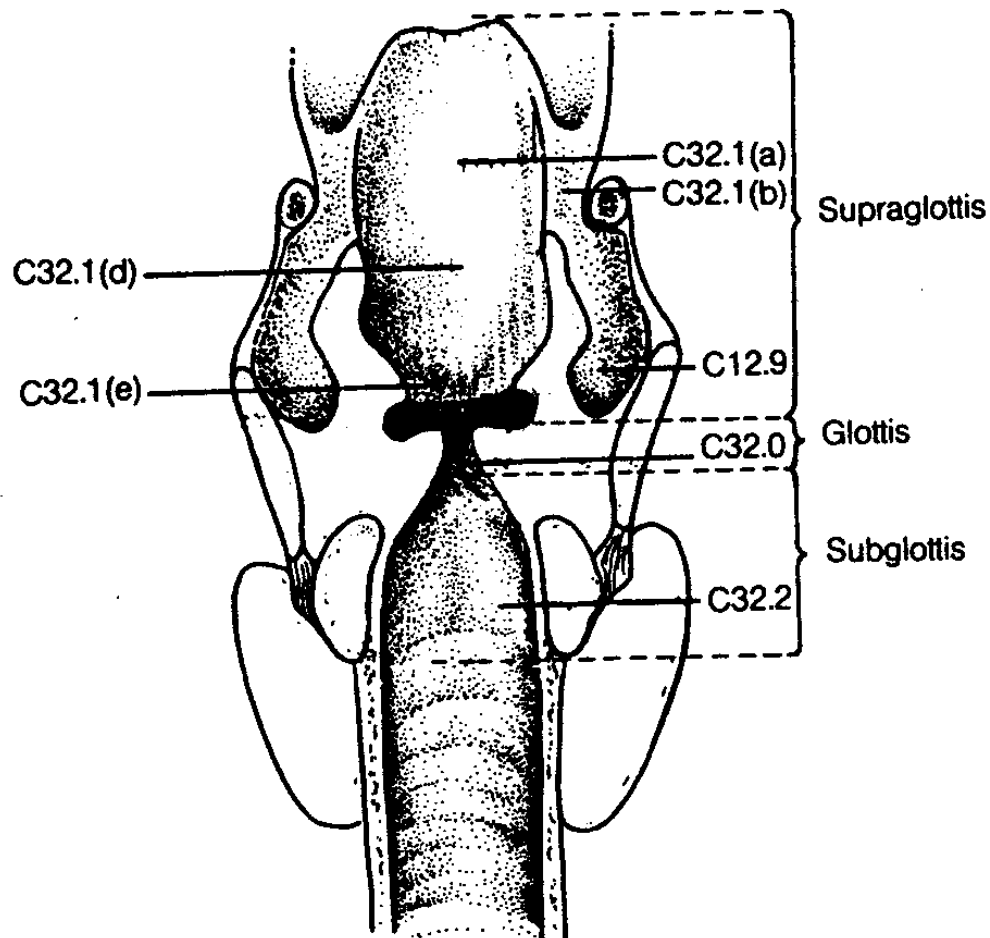
Nádory hrtanu - incidence

- incidence se výrazně nemění
- u mužů tvoří karcinom hrtanu 2,8% všech zhoubných nádorů
- u žen pouze 0,2%
- Frekvence v naší populaci je poměrně vysoká, a to 9,4 mužů a 0,8 žen na 100 000 obyvatel.



Nádory hrtanu - lymfatická drenáž

- Hluboká síť - důsledně oddělena pravá a levá strana.
- Hlasivky mají chudou lymfatickou drenáž, tvoří dokonalý předěl mezi supraglotickou a subglotickou sítí.
- Supraglottis se vyvíjí ze základů trávicí trubice, proto je drénována do jugulokarotického řetězce.
- Subglottis se vyvíjí ze základů dýchací trubice, je drénována do paratracheálních a mediastinálních uzlin.





Nádory hrtanu - etiologie

- **Kouření - vznik zlovyku v mladších letech, více jak 20 cig. denně.** . Kouření cigaret je asociováno se zvýšenou expresí protoonkogenu **bcl-2**, který se podílí na inhibici apoptózy
- **Alkohol - větší dávky** vyšší počet nespecifických mutací genu pro **p53**
- **Uranové doly, ozáření pro benigní léze (papilomatóza).**
- **chróm**
- **Papilomavirus (HPV, typ 16,18)**

ID:

Name:

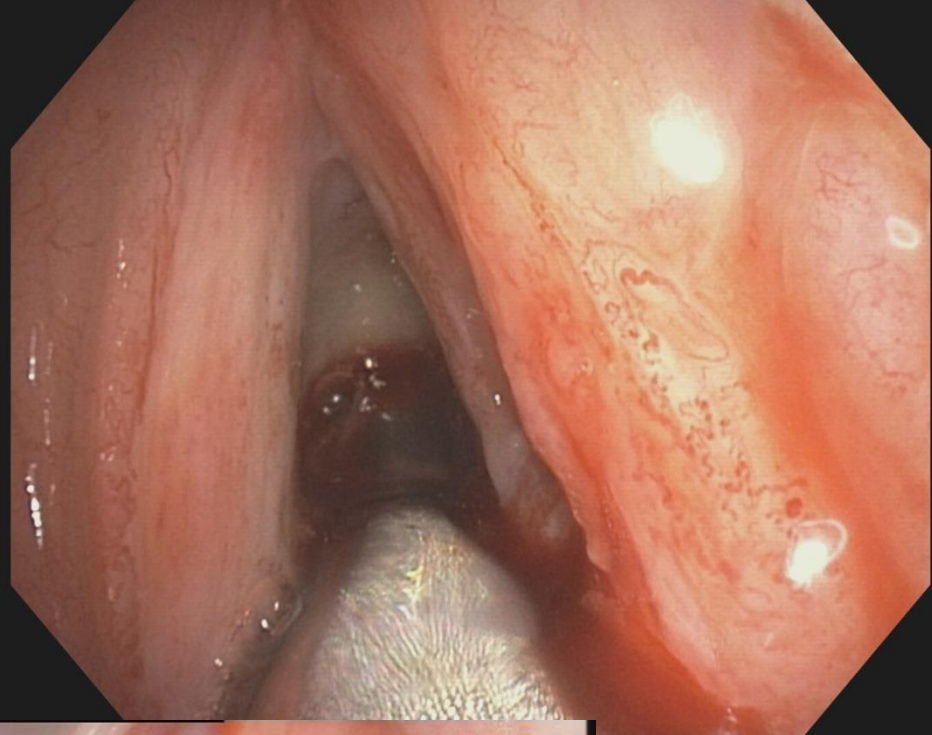
Sex: Age:

D.O.B.:

04/03/2016

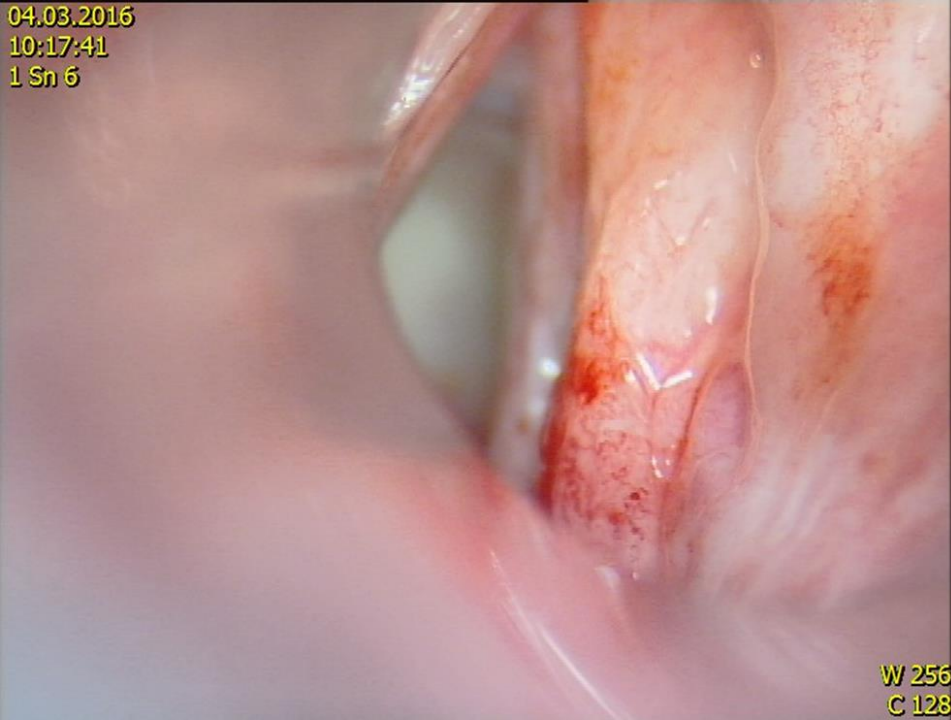
09:21:46

■■■■/■■■■(3/4)
Eh:A1 Cm:1

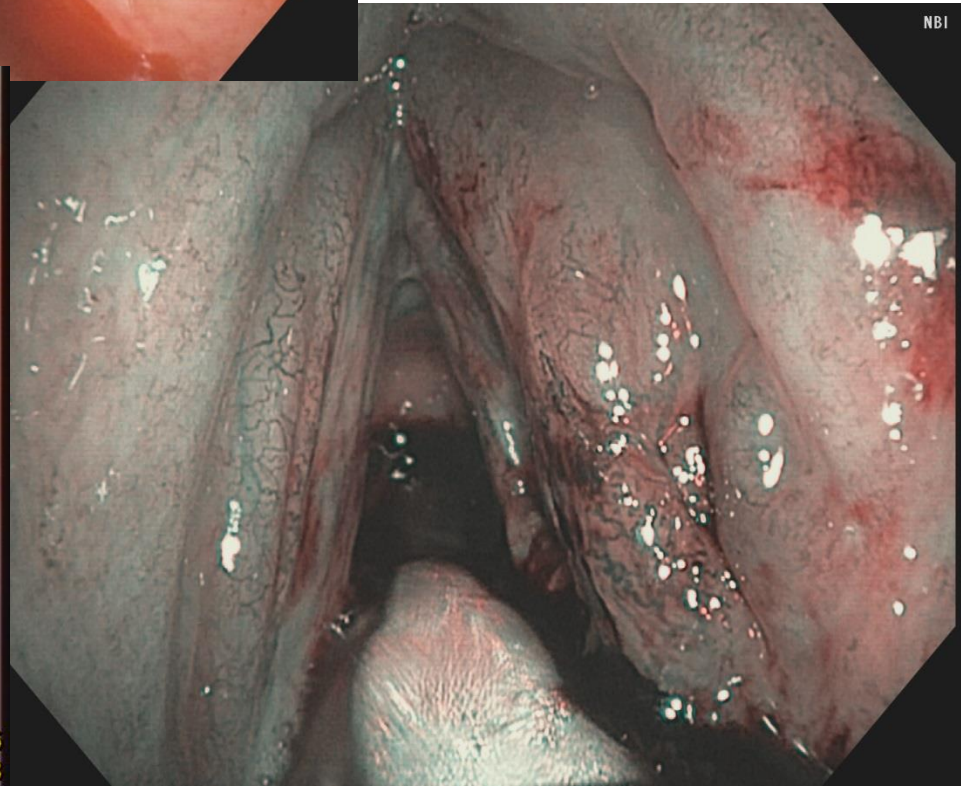


**Ca spino plicae
vocalis l.d. cT2
6 měsíců po RT
Narrow Band
Imaging (NBI) –
lepší znázornění
kapilární sítě**

04.03.2016
10:17:41
1 Sn 6



W 256
C 128



NBI

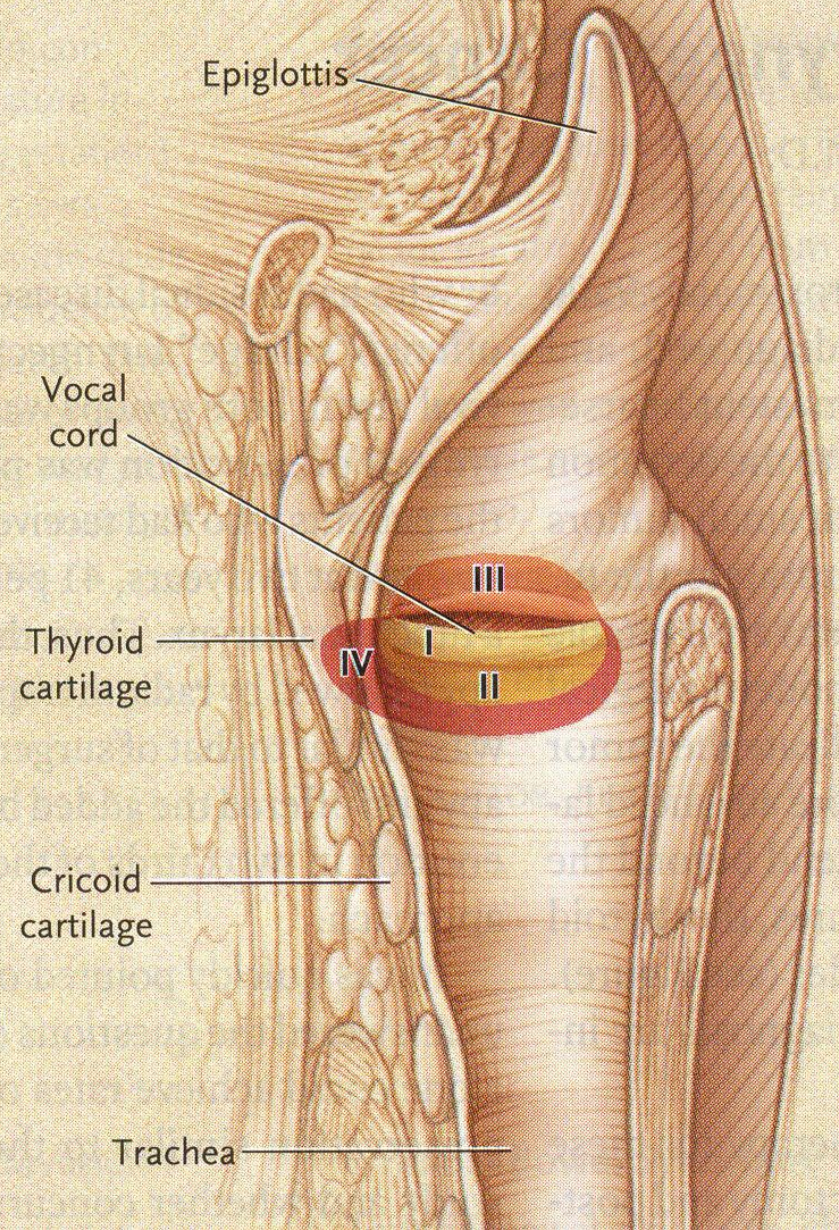


- Podobné jako u nádorů supraglottis
- Typicky kuřák, casus socialis
- Často až pozdní stadia, chirurgicky neřešitelná
- Prognóza nepříznivá

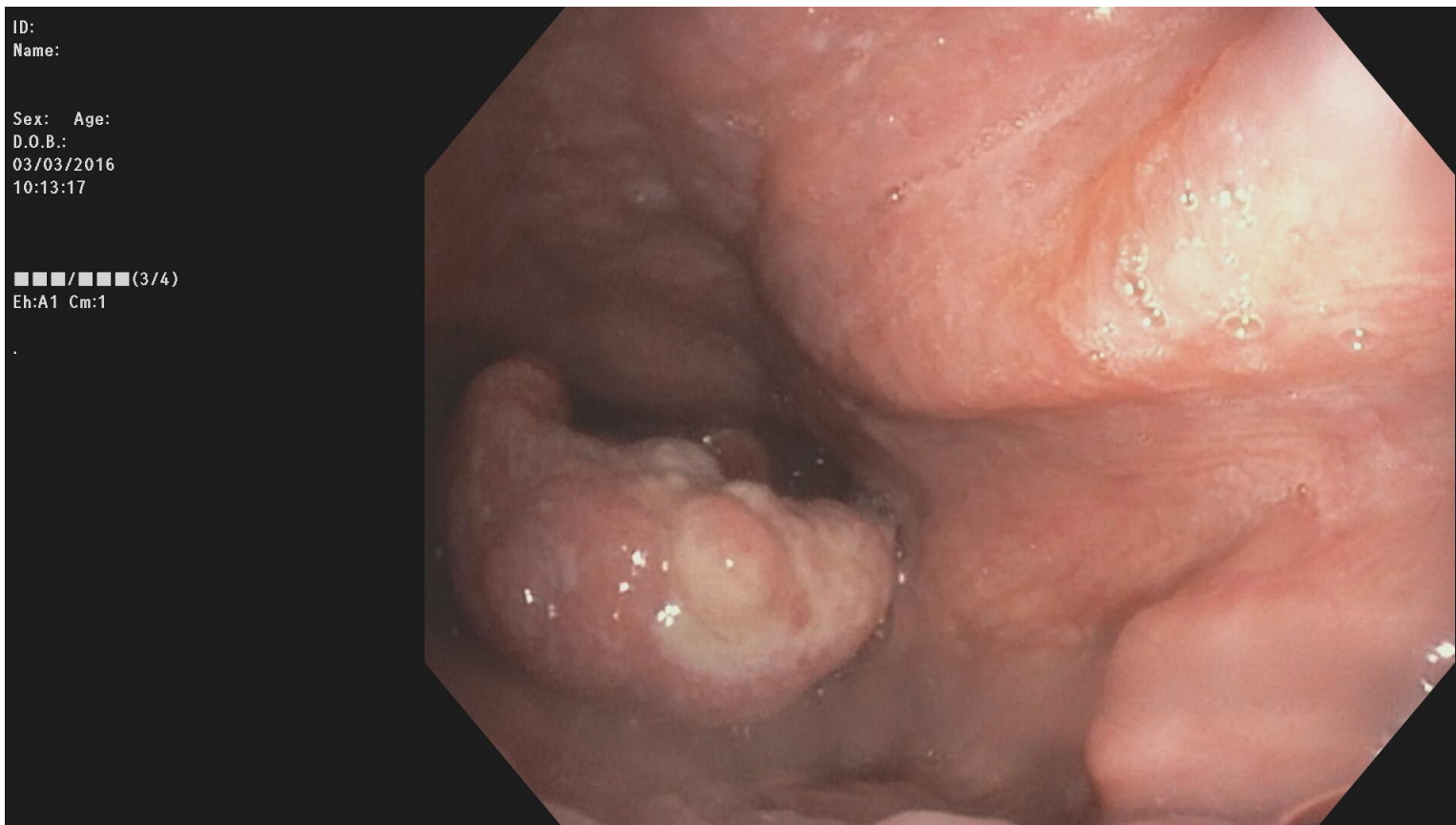
T klasifikace glottis

Laryngeal-cancer stages

- | | |
|--|--|
|  Stage I |  Stage II |
|  Stage III |  Stage IV |



Karcinom epiglottis



MALIGNÍ NÁDORY

Histop

- Dlažč
- veru
- Papil
- Neur
- Malo
- Sarko



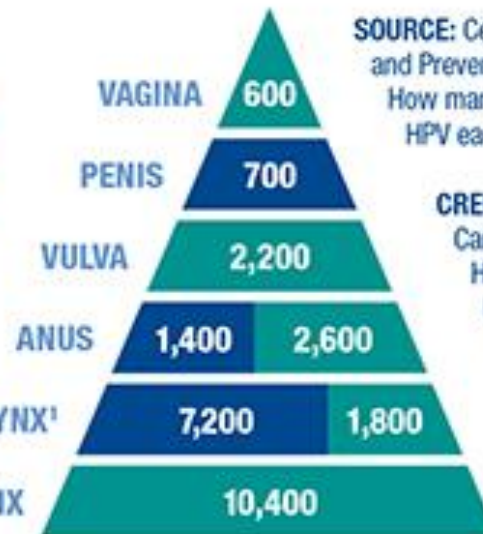
OF CANCERS

attributed to HPV infections in the U.S.



OROPHARYNX¹

CERVIX



SOURCE: Centers for Disease Control and Prevention. HPV and cancer: How many cancers are linked with HPV each year? June 2014.

CREDIT: The President's Cancer Panel. Accelerating HPV vaccine uptake: Urgency for action to prevent cancer. 2014.

¹Oropharyngeal cancers affect the throat, base of the tongue and tonsils.

Diagn

- Endoskopie, mikrolaryngoskopie, biopsie, CT a MRI



Strategie léčby ca hrtanu

- bezpečně odstranit nádor a současně zachovat kvalitu života bez obětování OS
- výrazný posun během posledních desetiletí,
- Transoral Laser Microsurgery (TLM) vs. otevřené chir. přístupy a ozáření mají srovnatelné výsledky místní kontroly nádoru, celkového přežití, ale liší se ve výsledné kvalitě hlasu
- při rozhodování o volbě druhu léčby závisí na místě, pokročilosti a vlastnostech nádoru, na celkovém stavu (vč. vitální plicní kapacity – pro možnost zevního chirurgie a riziko pooperační aspirace) pacienta a jeho preferencích..
- pokročilost nádoru
 - **časný (T1-2)** – chirurgie nebo RT
 - **pokročilý (T3-4)** – chirurgie + RT nebo chemoRT



Chirurgická léčba nádorů hrtanu přehled

Konzervativní

Endoskopické transorální

laser-asistovaná mikrochirurgie (TLM – transoral laser microsurgery)

transorální robotická mikrochirurgie (TORS)

ze zevního přístupu

laryngofisura

chordektomie / rozšířená
chordektomie

vertikální parciální laryngektomie

anterofrontální laryngektomie

frontolaterální laryngektomie

laterální hemilaryngektomie

horizontální parciální laryngektomie

supraglotická horizontální
laryngektomie

subtotální suprakrikoidní laryngektomie

téměř totální laryngektomie

Radikální

Totální laryngektomie

Rozšířená totální laryngektomie



Indikace transorální laserové mikrochirurgie supraglottis

- Ca supraglottis časných stadií má sklon zůstat uvnitř hranic supraglotického hrtanu a preepiglotického prostoru.
- Málo až středně pokročilý tumor, tj. **Tis,T1,T2** a **vybrané případy T3** (limitované šíření do preepiglotického prostoru).
- „vhodnost“ pacientů nezávisí pouze na TNM klasifikaci ale také na konkrétním místě a rozsahu nádoru
- Věk
- Plicní funkce
- Komorbidity
- Sociální vazby, rodina, přání nemocného



Chirurgická léčba nádorů hrtanu - indikace

Endoskopické metody

- Mikrolaryngoskopie + laser nebo klasické instrumentarium
- Tis nebo T1
- Transorální robotická chirurgie

Laryngofissura s chordektomií

- T1 tumory

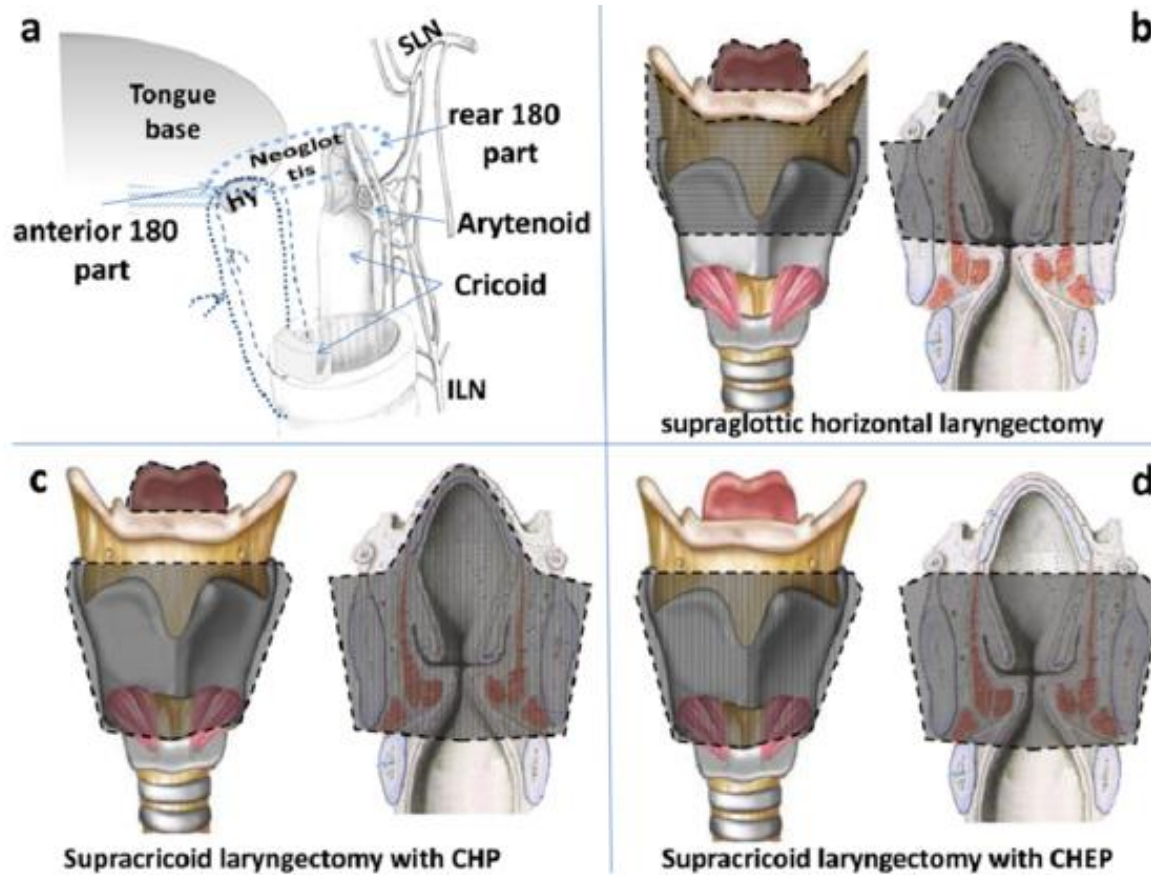
Supraglotická (horizontální) laryngektomie

- T1-2 tumory, supraglotické porce laryngu včetně aryepiglotických a ventrikulárních řas a preepiglotického prostoru

Parciální frontolaterální laryngektomie

- T2 tumory glottis

Chirurgická léčba nádorů hrtanu – parciální horizontální výkony



Chirurgická léčba nádorů hrtanu – parciální frontolaterální laryngektomie

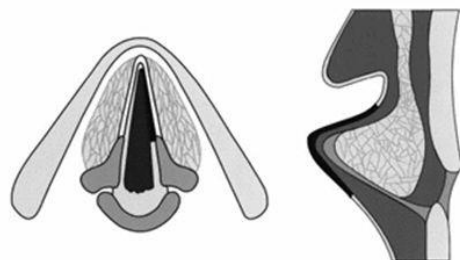


Fig. 1a, b Subepithelial cordectomy (type I)

Type I

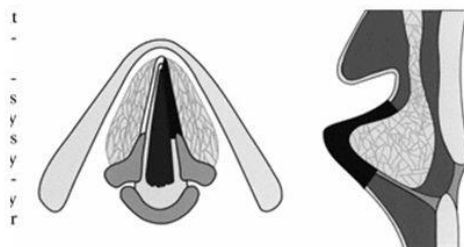

Fig. 2a, b Subligamental cordectomy (type II)

Type II

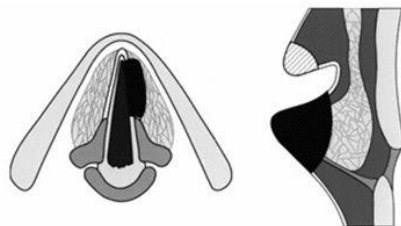


Fig. 3a, b Transmuscular cordectomy (type III). In order to expose the entire vocal fold, partial resection of the ventricular fold may be necessary (hatched area)

Type III

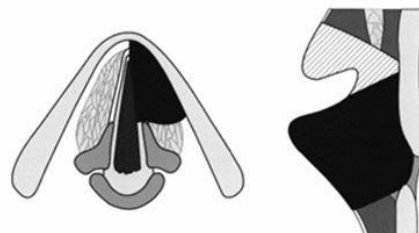
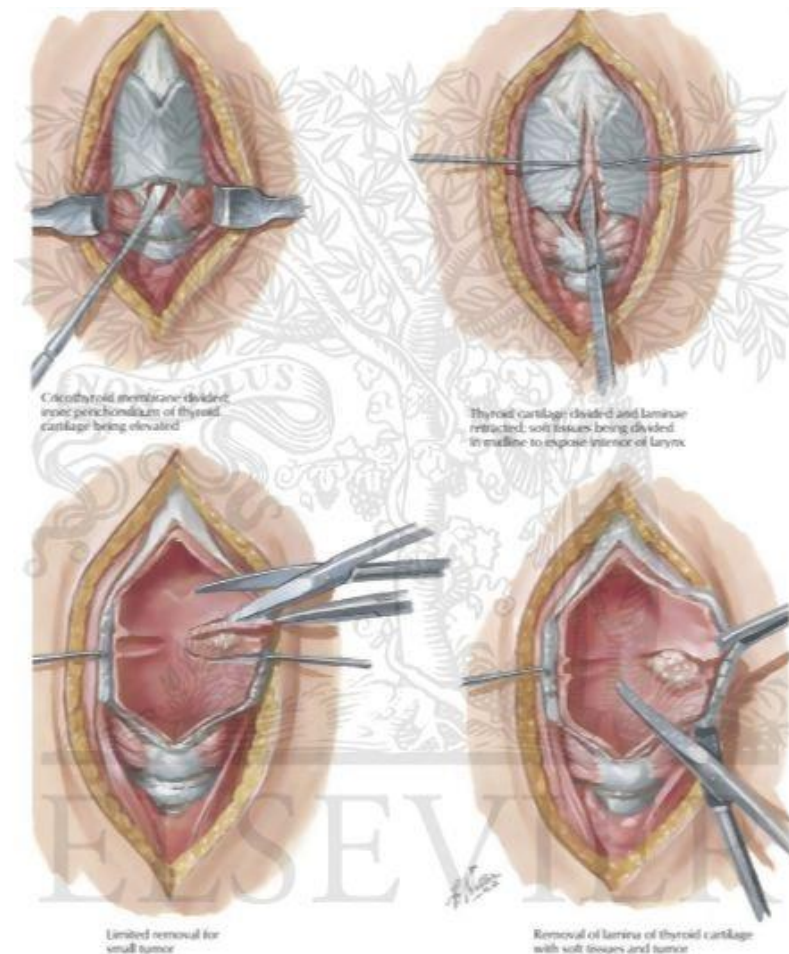


Fig. 4a, b Total or complete cordectomy (type IV). The ipsilateral ventricular fold can be removed partially or totally to ensure complete resection of the vocal fold (hatched area)

Type IV





Totální laryngektomie

- T3-4 tumory, spojeno s trvalým nosičstvím kanyly

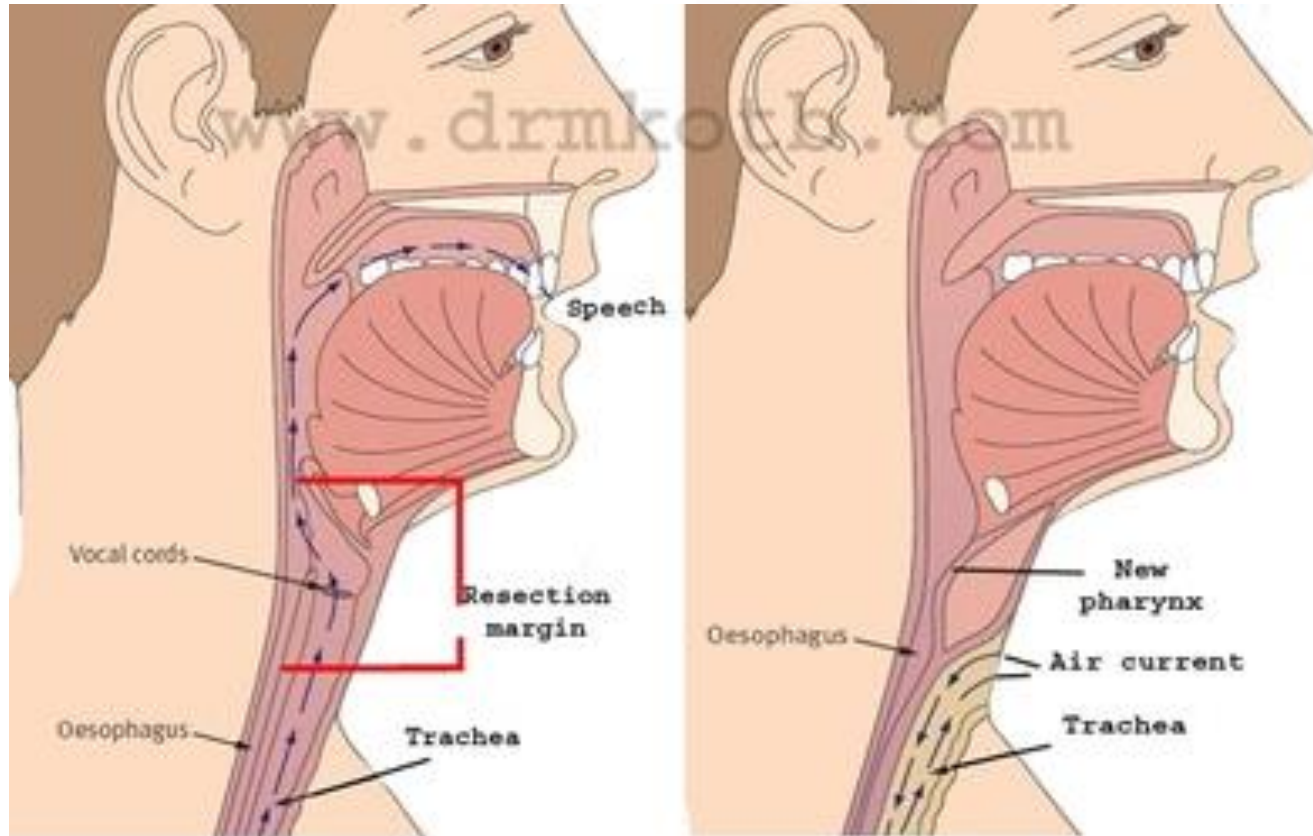
Parciální faryngolaryngektomie

- Rozšířená o piriformní sinus

Záchovné protokoly

- Radioterapie, chemoterapie, biologická léčba

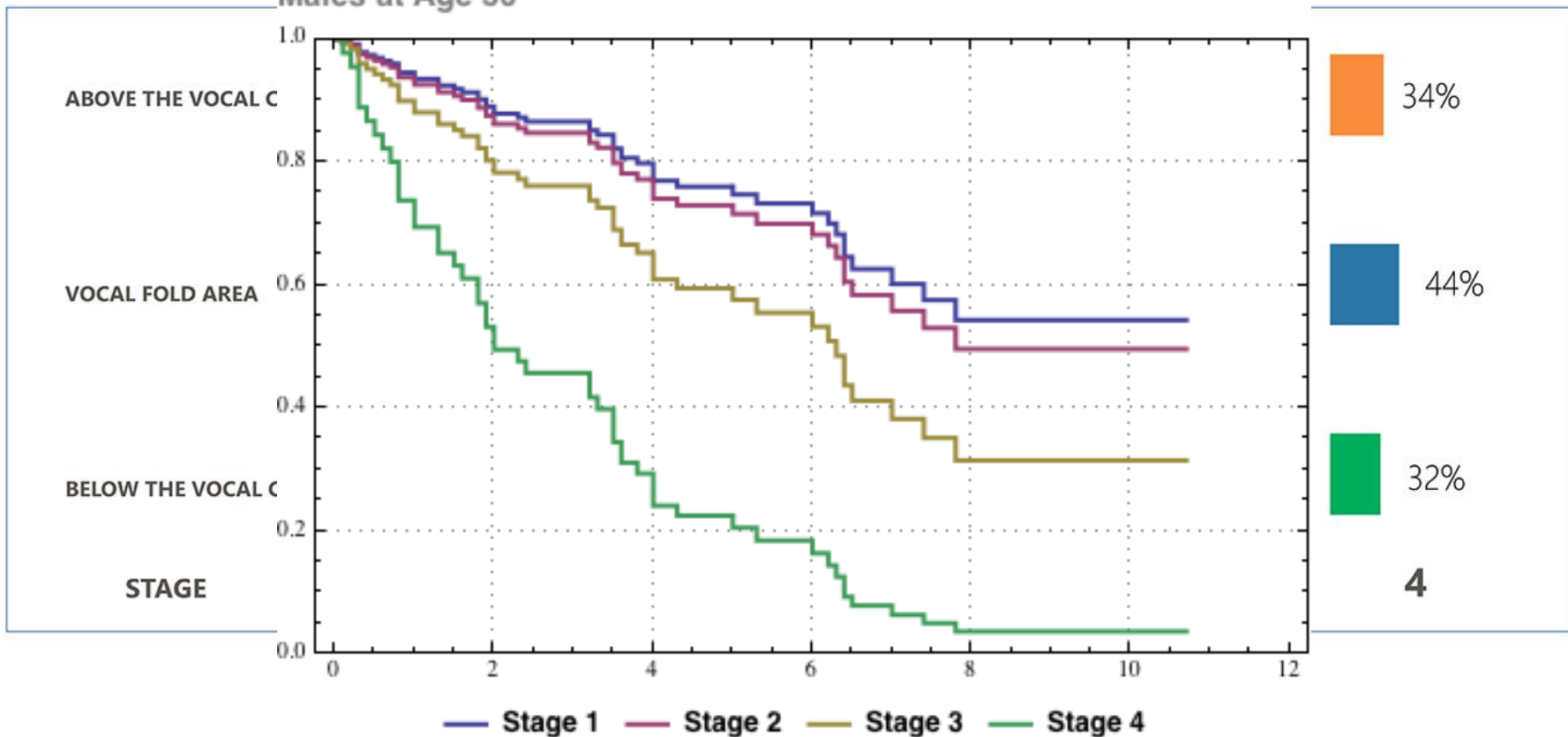
Chirurgická léčba nádorů hrtanu – totální laryngektomie



Total laryngectomy

Larynx Cancer Survival by Stage

Males at Age 50



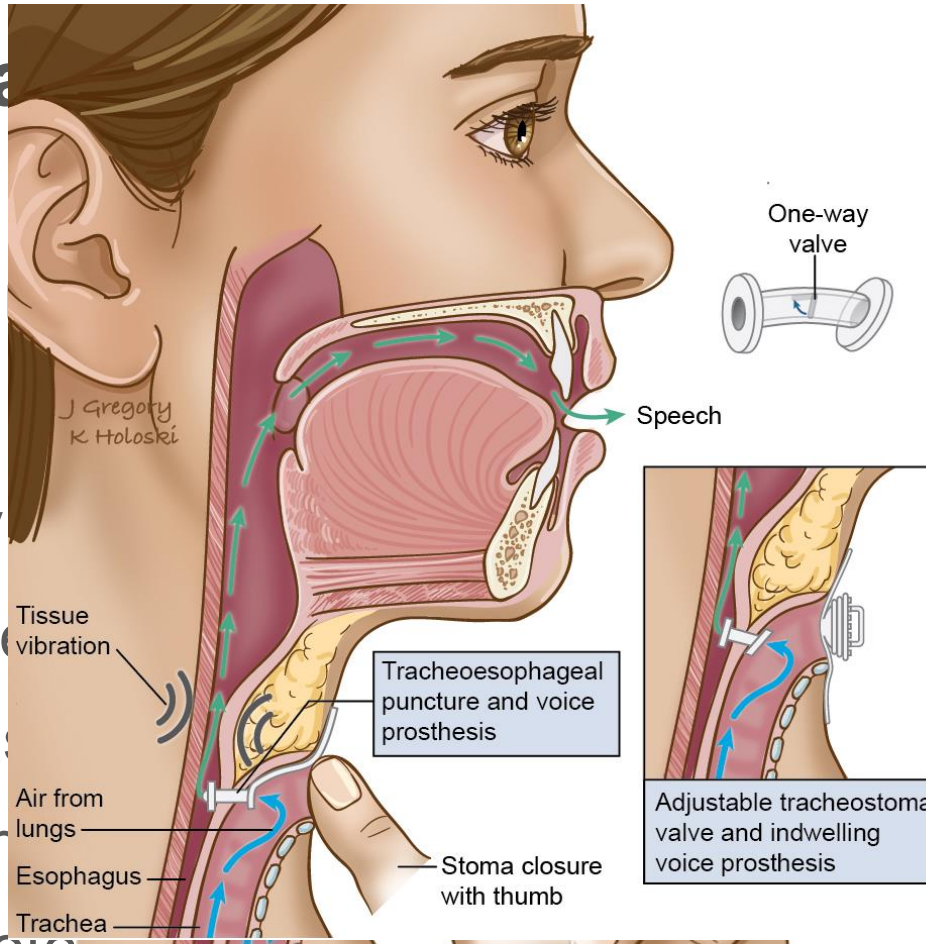
REHABILITACE HLASU

Parciální laryngoparéz

- Chrapot
- Aspirace –

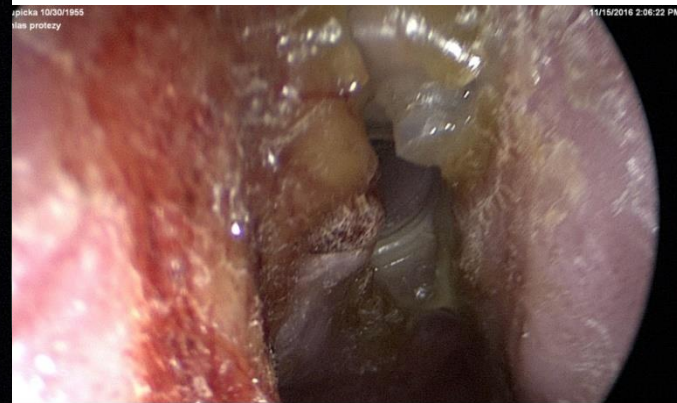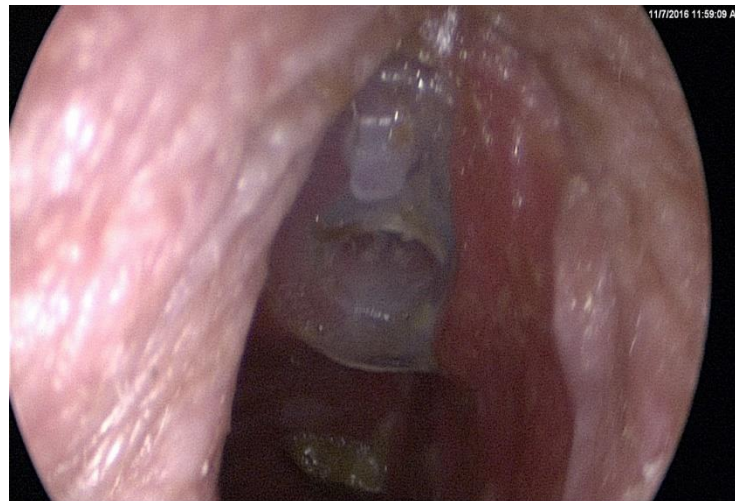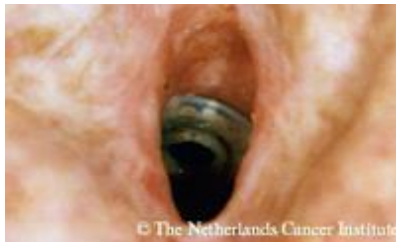Totální laryngoparéz

- Rehabilitace
- Jícnový hlas
- Elektrolarynx
- Hlasová proteza

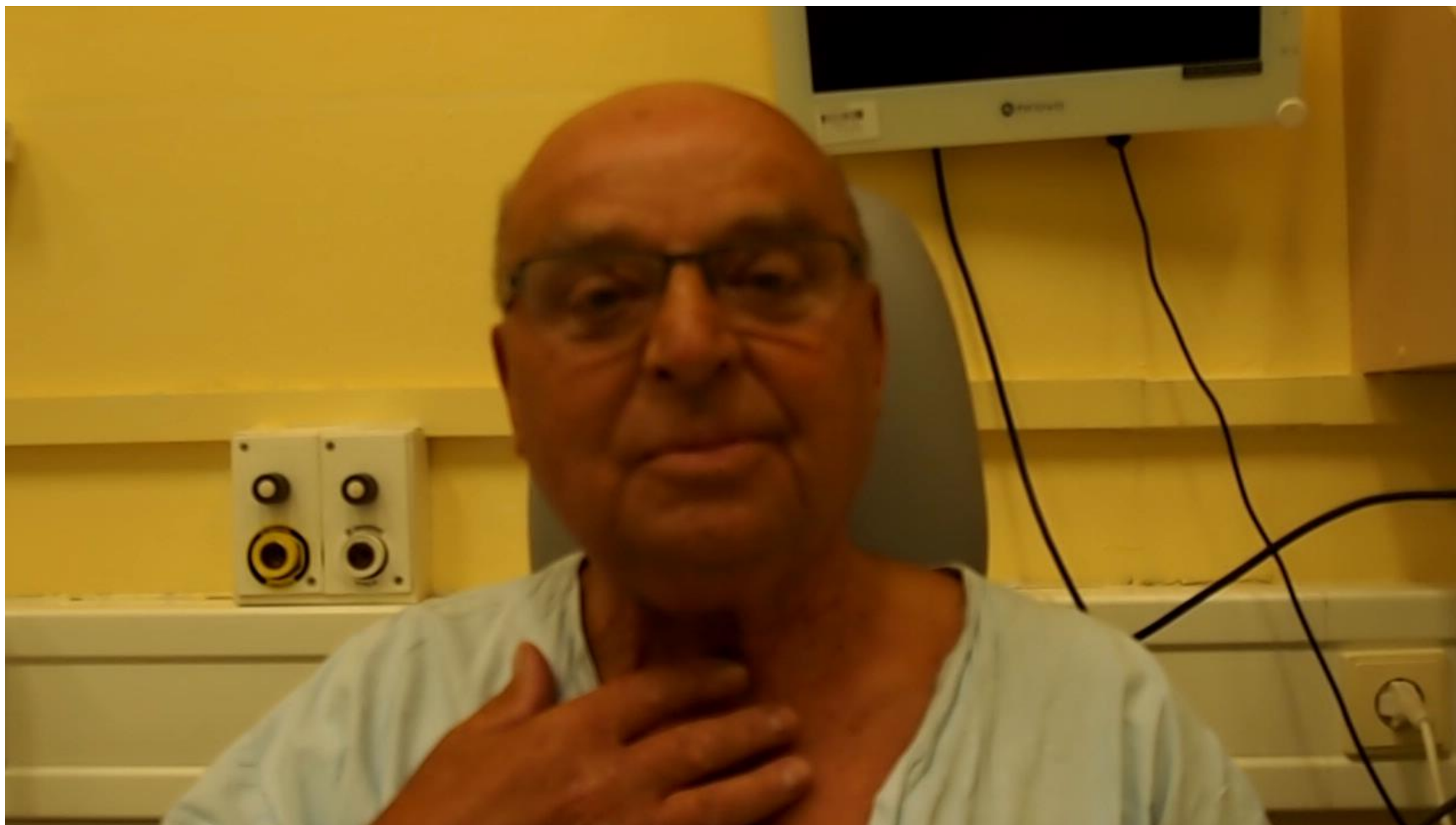

Hlasové protézy

- Zavedení do tracheostomatu – primární nebo sekundární
- Komplikace – kvasinkový povlak, protékání či obtékání protéžky, granulace, vycestování protéžky



REHABILITACE HLASU





Vnější poranění hrtanu

Příčiny - dopravní nehody, sport, napadení, suicidální pokusy

Komoce, kontuze hrtanu, fraktury chrupavek

- Komoce - funkční poruchy bez známek anatomického poškození
- Kontuze - Hematomy, luxace cricoarytenoidního kloubu,
- Fraktury chrupavek
- Závažné – supraglottická nebo laryngotracheální avulze, dislokovaná fraktura prstencové chrupavky

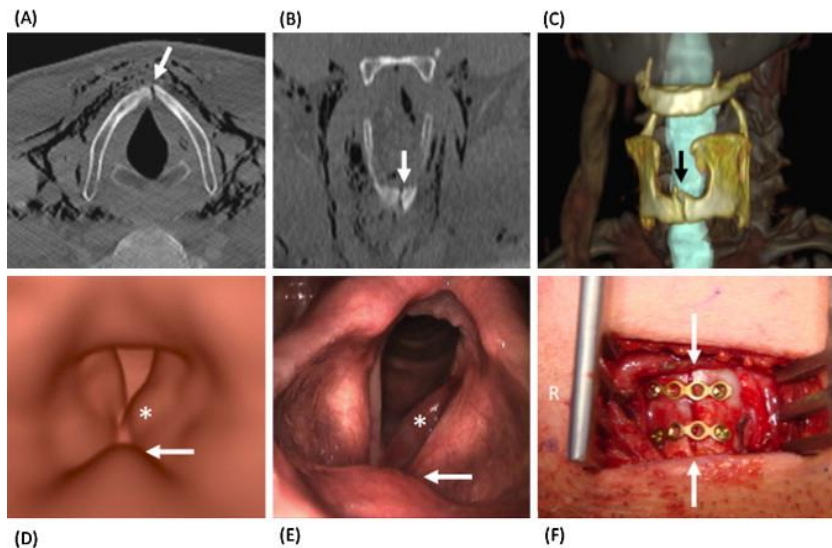
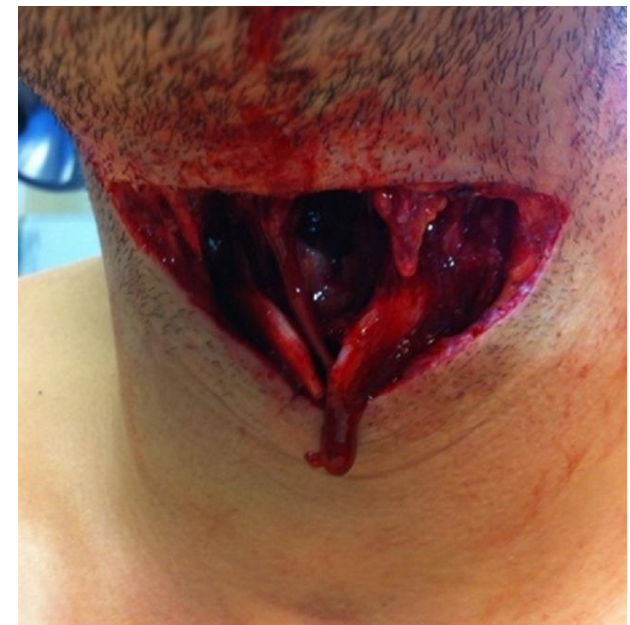Otevřená poranění

- Řezné, sečné a bodné rány
- Hemoptýza, kašel, dušnost

Laryngotracheal Injury Classification

CLASS	DESCRIPTION OF INJURY
I	Minor endolaryngeal trauma without detectable fracture
II	Edema, hematoma, minor mucosal disruption without exposed cartilage, nondisplaced fractures noted on computer tomographic scan
III	Massive edema, mucosal tears, exposed cartilage, cord immobility
IV	A class III injury with more than two fracture lines or massive trauma to laryngeal mucosa
V	Complete laryngotracheal separation

Fuhrman, G.M., et al, J. Trauma, 1990



Iatrogenní poškození

- Při intubaci – hematom, abrupce hlasivky, luxace kloubu

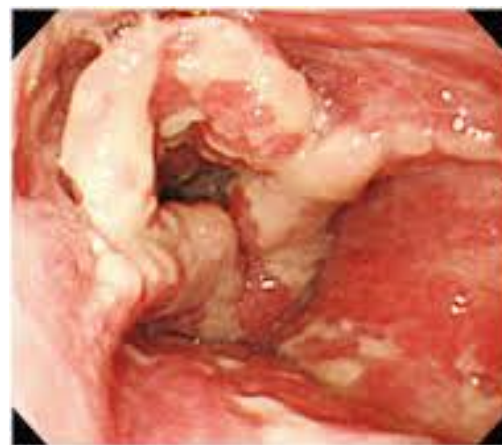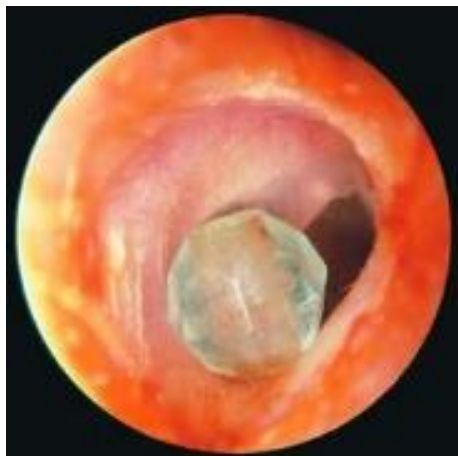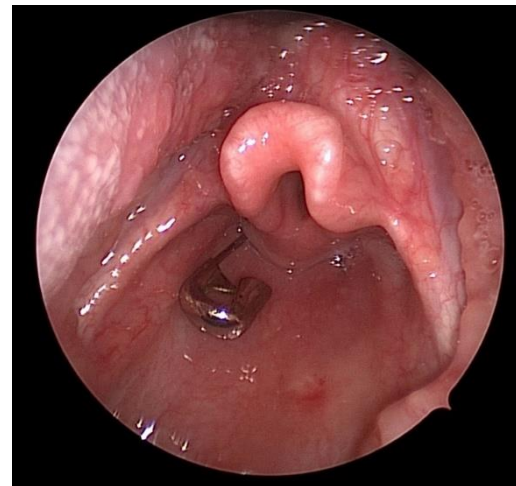
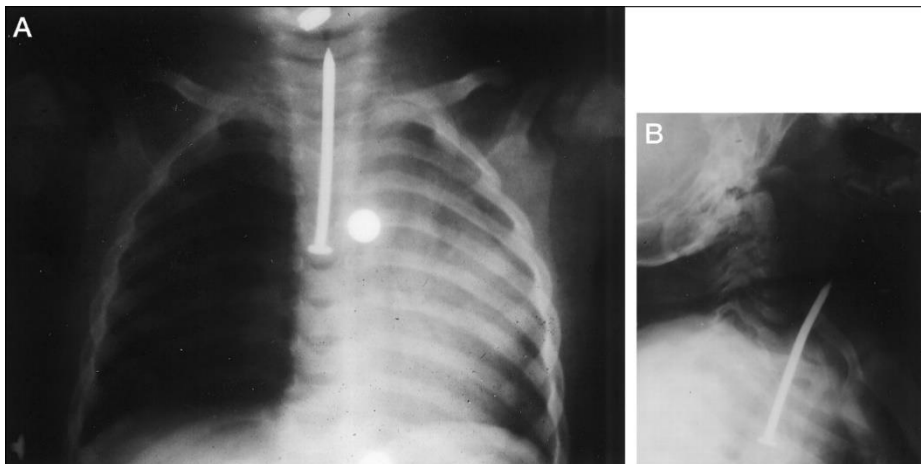
Cizí tělesa

- Kašel, bolest, dysfonie, laryngospasmus
- U chronických – zánět s tvorbou granulací

Poleptání

- Kyseliny (koagulační nekróza), louhy (kolikvační nekróza)
- Stabilizace životních funkcí, kortikoidy, ATB, volumexpandéry, NGS

ÚRAZY A CIZÍ TĚLESA



Tvorba hlasu

- Hlasivky – zdroj hlasu

Hybnost hlasivek, kmitání, slizniční vlna, uzávěr štěrbiny

- Rezonanční prostory – výsledný hlas – jeho síla a barva

Paranasální dutiny, nosohltan, dutina ústní, trachea, plíce, bránice

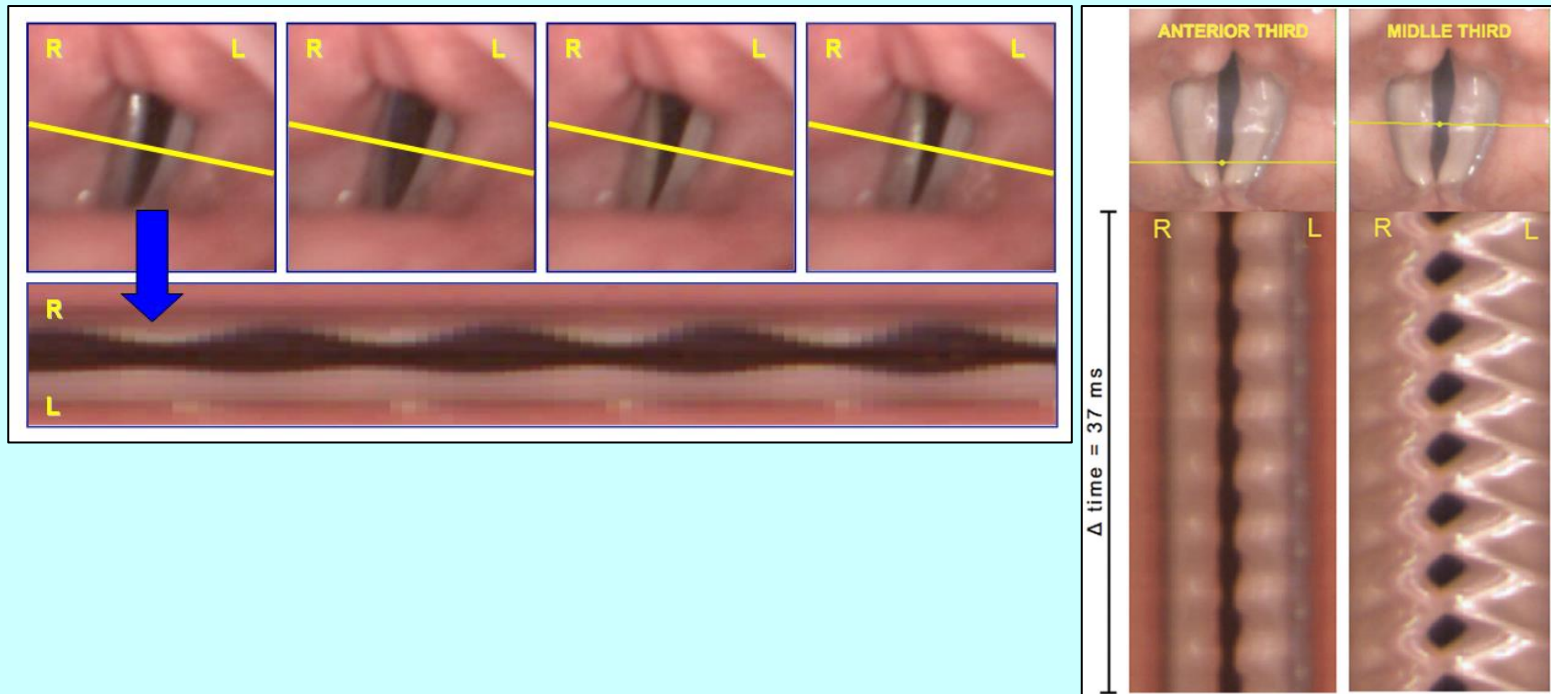


Vyšetření hlasu

- Anamnéza
- Laryngoskopie
- Stroboskopie
- Videokymografie
- Poslechové hodnocení hlasu
- Vyšetření hlasového pole
- Spektrální analýza hlasu
- Pneumografie, elektromyografie
- Vyšetření uměleckého hlasu

VIDEOKYMOGRAFIE

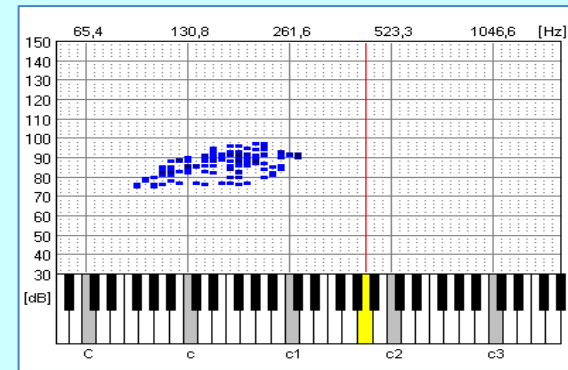
vyšetření kmitavého pohybu hlasivek vysokorychlostní kamerou s možností detailnější analýzy funkční i organické patologie hlasového aparátu.



Vyšetření hlasu - akustické metody

Hlasové pole (fonetogram)

- vyšetření dynamického a tónového charakteru hlasu
- se zjištěním frekvenčně-dynamického rozsahu
- slouží k posouzení výkonu hlasu při hodnocení
- efektu léčby u funkční i organické poruchy hlasu.

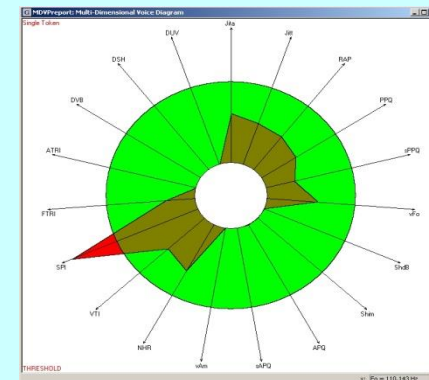


Spektrální akustická analýza

- **LTAS (Long Time Average Spektrum)**
- dlouhodobě průměrované sumární spektrum analýzy hlasu,
- využívané při funkčních poruchách hlasu a hlasové únavy.

MDVA (Multi-Dimensional Voice Analysis)

- multi-dimenzionální analýza hlasu využívá
- počítačového zpracování akustiky hlasu.





Poruchy hlasu

- Chrapot – zhoršení kvality hlasu (čistoty)
- Chraplavost – aperiodické kmitání hlasivek
- Dyšnost – insuficience glottis
- Afonie
- Rinolalie – otevřená, zavřená
- Mikrofonie, makrofonie



- Medikamentózní, chirurgická
- **Rehabilitace hlasu** - Zlepšení nebo navrácení hlasu v původní nebo náhradní podobě (též nácvik polykání a dýchání)
- **Reedukace hlasu** - Obnovení funkce nebo využití zbytkových struktur po operaci hrtanu k nácviku uspokojivého hlasu
- **Edukace hlasu** - Výuka zdravého hlasu, hlasová výchova
- Inhalační léčba, balneoterapie, lázeňská léčba, rehabilitace, psychoterapie



- Nejdůležitější prostředek komunikace, logopedie
- Dyslalie – patlavost, porucha výslovnosti, do 7 let vývojová
- Balbuties – kóktavost – neurologické příčiny, traumatizující zážitky, citová deprivace
- Tumultus sermonis – breptavost – změna dynamiky, zrychlení, polykání slabik, u mozkových dysfunkcí
- Mutismus - psychogenní