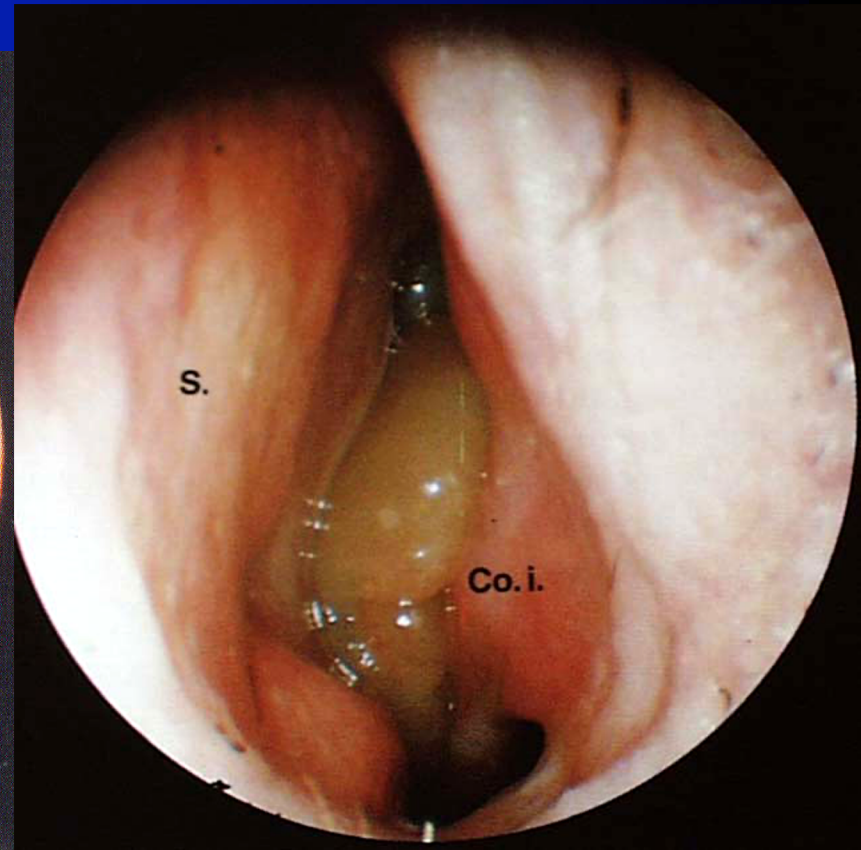
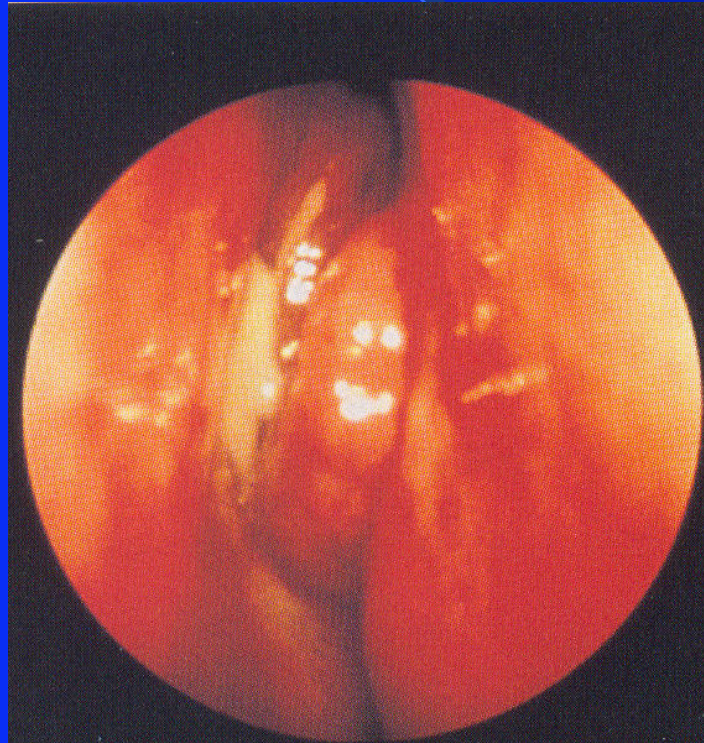




Nos a paranazální dutiny II.



Funkce čichu

- čich je využíván při hledání a příjmu potravy, má ochrannou funkci a slouží i jako součást sociální komunikace
- vnímání látek ze zevního prostředí v oblasti nosu a hltanu je zabezpečeno čichem, trigeminálním nervem a chutí souborně - **chemosenzorická percepce**
- transport odorantů k čichovému orgánu probíhá dvěma cestami **ortonazálně** a **retronazálně**
- **ortonazální transport (příčichnutí)** - ovlivňuje tvar nosní dutiny, velikost nosních skořep, septální deformity, velikost a tvar nosní chlopně, síla nádechu
- **retronazální transport** - při polknutí přes nosohltan
- pachová látka + receptor-binding protein vazba odorantu se specifickým receptor č. buňky s výsledkem proměny chemického signálu na signál elektrický, vznik AP

Anatomie čichového orgánu



čichový orgán: **periferní** a **centrální** část

1) periferní část: čichová sliznice (*regio olfactoria*)

fila olfactoria (až k vstupu do bulbus olfactorius)

lokalizace: c. nasi superior, kraniální porce c. nasi media a septa

epitel: čichové, podpůrné a bazální buňky

povrchový hlen: umožňuje transport odorantů k čichovým receptorovým buňkám a následně očištění povrchu sliznice

fila olfactoria: spojené axony č. buněk, procházející skrz lamina cribriformis do bulbus olfactorius

Anatomie čichového orgánu

2) centrální část: *bulbus olfactorius*

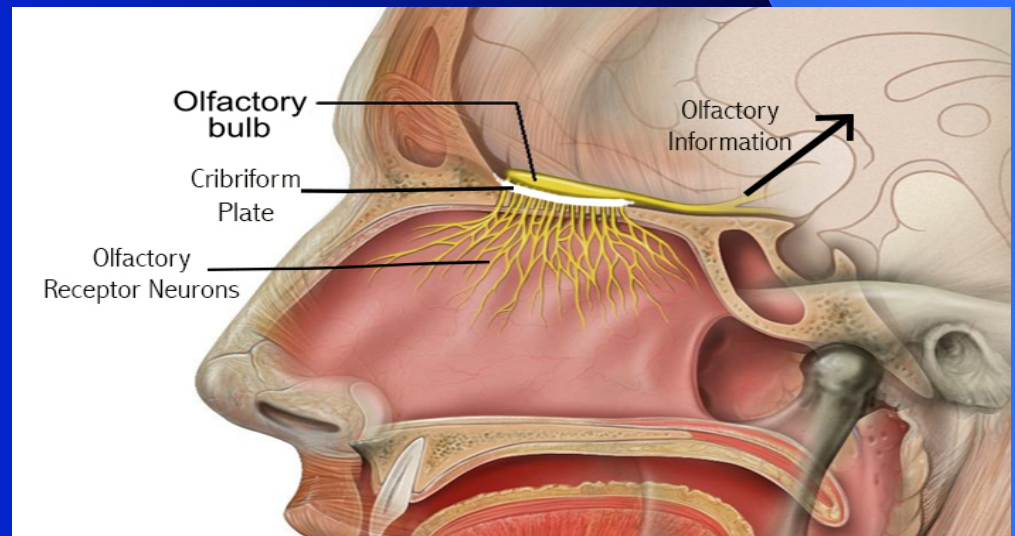
čichový kortex (čichové dráhy, centra v

mozku) **olfaktorický bulbus** - připojení a zpracování čichového stimulu

čichová kůra - primární čichová kůra (piriformní kortex, amygdala)

(entorinální, oblasti limbického systému)

- sekundární čichová kůra
parahipokampální kůra a



Diagnostika poruch čichu

- **anamnéza:** úrazy, operace nosu a PND, operace mozku, záněty HCD, toxické látky, medikace, neurodegenerativní, psychiatrické, metabolické onem.
- **ORL vyšetření:** přední, zadní rinoskopie a ECN
- **vyšetření čichu:** *subjektivní a objektivní* olfaktometrické metody
- **subjektivní metody:** Sniffin' stick test – prahové (nejnižší konc.) a nad prahové testy (schopnost rozlišení čichaných látek)
- v ČR se používá **test parfémových fixů** - screeningové nadprahové vyšetření používané k diagnostice těžkých poruch čichu až anosmií
 - 1.část – pojmenování vůně (body)
 - 2.část – identifikace vůně s přiloženou nápovědou s bodovým ohodnocením
- **objektivní metody:** EEG se zaměřením na čichové evokované potenciály, elektroolfaktogram a funkční magnetická rezonance (výzkum)
- **zobrazovací metody:** CT, MR

Poruchy čichu

časové hledisko: *akutní, chronické a fluktuující*

etiopatogenetické hledisko: *konduktivní – převodní (periferní)*

pachová látka se nedostane k čichovému epitelu, **senzorieurální (centrální)** porucha čichové percepce

- **konduktivní poruchy** – jedno, oboustranné
 1. *mechanická obstrukce dutiny nosní* (deviace septa, rýma, nosní polypóza, nádory nosu a PND)
 2. *patologie mimo dutinu nosní* (atrezie choan, adenoidní vegetace, nádory nosohltanu, pacienti po totální laryngektomii)
- **senzorieurální poruchy**
 1. patologie vzniklé v *samotné čichové buňce* (virové postižení sliznice, inhalace toxických látek, atrofická rýma, nedostatek vitamínu A)
 2. patologie v *průběhu čichové dráhy a čichových center* (kongenitální onemocnění, traumata, diabetes mellitus, nádory aj.)

Poruchy čichu

- **kvantitativní poruchy:** částečná ztráta čichu – *hyposmie* až *anosmie*
- **kvalitativní poruchy:** změna vnímání charakteru pachové látky
 - parosmie* - zkreslené vnímání daného odorantu
 - specifická anosmie* - neschopnost rozeznávat sp. pachy
 - fantosmie* - vnímání pachové látky i bez její přítomnosti
 - kakosmie* - *nepříjemné vnímání pachů (gravidita, m. Parkinson)*
- **terapie:** z ORL hlediska je čich postižen nejčastěji při zánětlivých onemocněních akutních i chronických
- **konzervativní terapie:** kortikosteroidy systémově a lokálně, čichový trénink a zlepšování ventilace nosem
- **chirurgická terapie:** indikace u chronických rinosinusitid s nosní polypózou nereagující na konzervativní terapii – FESS, odstranění nosní neprůchodnosti při nádorovém onemocnění nebo anatomických deformitách
- **senzorieurální poruchy** čichu léčit neumíme, diagnostika může odhalit život ohrožující onemocnění, které léčit lze

Poruchy čichu

Vývojové vady	Vrozené	Atrezie choan Cystická fibróza Primární ciliární dyskineze ASA syndrom Meningokéla, meningoencefalokéla
	Ostatní	Septální deformity
Zánětlivá onemocnění	Infekční	Virové Bakteriální Mykotické
	Neinfekční	Alergické Nealergické – nosní polypoza, medikamentózní rýma
Nádory	Benigní	Papilom, invertovaný papilom Juvenilní angiofibrom, hamartomy
	Maligní	Epiteliální – dlaždicobuněčný karcinom, adenokarcinom, melanom Mezenchymové – plazmocytoom, chondrom, chondrosarkom Neuroektodermové – olfaktorický neuroblastom
Úrazy	Zlomeniny obličejového skeletu	Zlomeniny střední etáže Zlomeniny horní etáže
	Zlomeniny baze lebny	Frontobazální poranění

Epistaxe

Horní třetina nosní dutiny krevní zásobení z **a. carotis interna**- **a. ophthalmica**-**a. ethmoidalis anterior a posterior**.

Zadní a dolní část nosní dutiny **a. carotis externa** cestou **a. maxillaris a a. sphenopalatina** - **a.a. nasales posteriores lat. et septi**.

A. carotis externa - **a.**

maxillaris - **a. palatina descendens** - **a. palatina maior** - **a. nasopalatina**.

Locus Kiesselbachi

Nazofaryngeální

Woodrofova pleteň

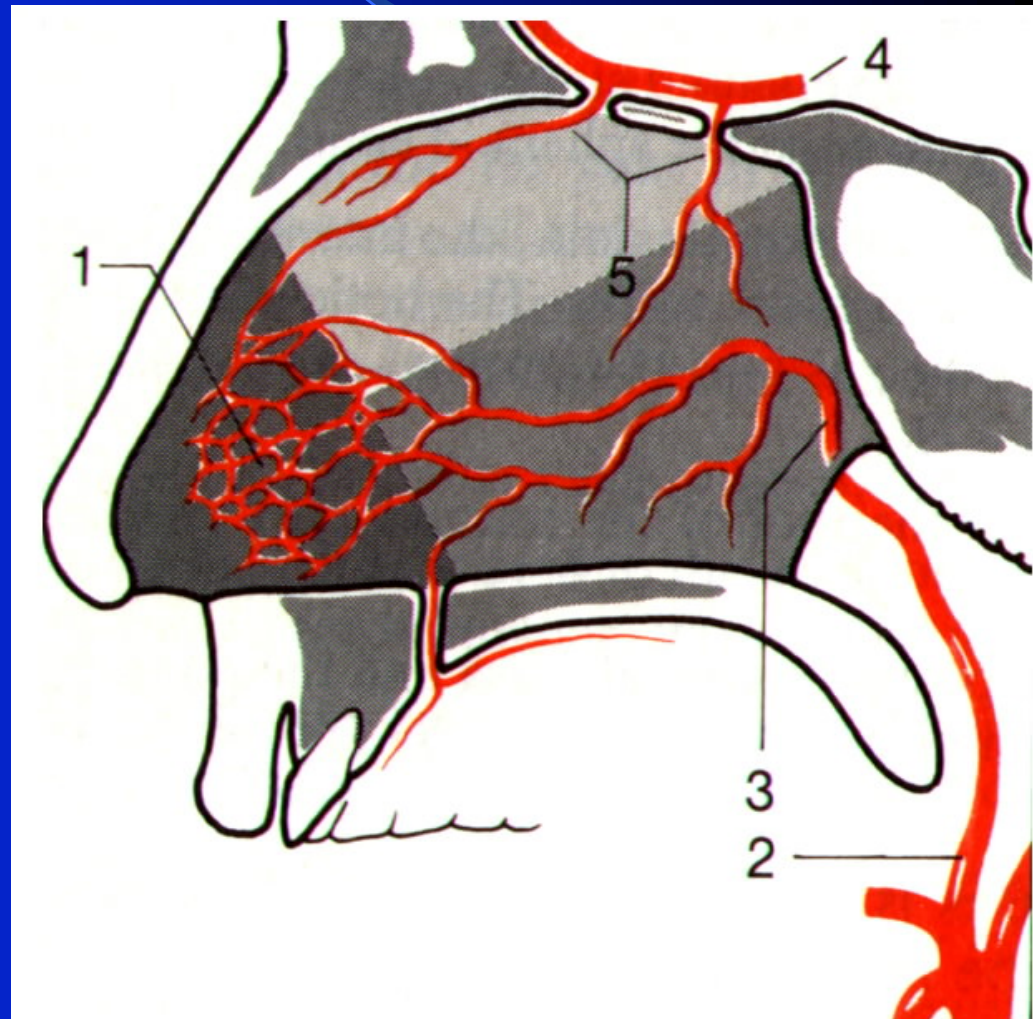
1-Locus Kiesselbachi

2-a.maxillaris

3-a.sphenopalatina

4-a.ophthalmica

5-a.ethmoidalis ant. et post.



Epistaxe – příčiny, diferenciální diagnóza

Místní příčiny:

vaskulární, mikrotraumata Kiesselbachovy pleteně
rhinitis ant. sicca
vliv prostředí
traumata nosu
cizí tělesa
krvácející polyp septa (teleangiektatický granulom nebo hemangiom)
tumory nosu
tumory nosohltanu, paranasálních dutin § !!!
idiopatické epistaxe - mírné, opakující se krvácení u adolescentů

Celkové příčiny:

hypertenze
infekce (chřipka, spalničky, tyfus aj.)
onemocnění krve a hemokoagulace
uremie a hepatální selhání
endokrinní příčiny (feochromocytom, menstruace)
hereditární hemoragická teleangiektasie (morbus Rendu-Osler)

Epistaxe

= počáteční diagnostické kroky

- ❁ Anamnéza
- ❁ Pokus o zjištění místa krvácení
- ❁ Změřit krevní tlak

Další možnosti:

- ❁ Vyšetření hemokoagulace
- ❁ Radiografické vyšetření
- ❁ Celkové interní vyšetření

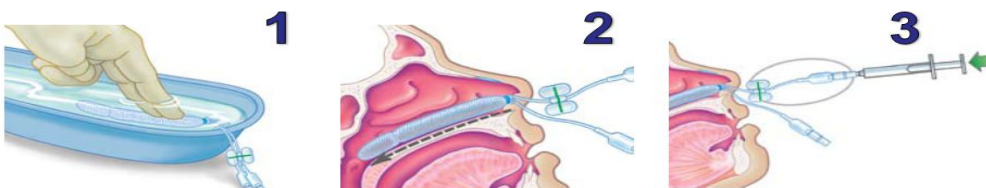Epistaxe - místní léčba

- ❁ Reflektoricky vazokonstrikčně působí studené obklady na čelo a šíji
- ❁ Pevné stisknutí nosního křídla proti septu prstem
- ❁ Nosní tamponáda - **přední etážová** nebo pokračující (gázová, nafukovací, gelaspon) - **zadní** (gázová, nafukovací,)
- ❁ Chemokaustika (AgNO₃, kyselina chromitá aj), elektrokoagulace
- ❁ Operace septa u recidiv (Mb Rendu Osler)
- ❁ Ligatury přívodných cév : **a. maxilaris** (trans maxilárně), **a. ethmoidalis ant. a post.** (mediální okraj orbity)
- ❁ Selektivní intraarteriální embolizace

Nevstřebatelné materiály k nosní tamponádě

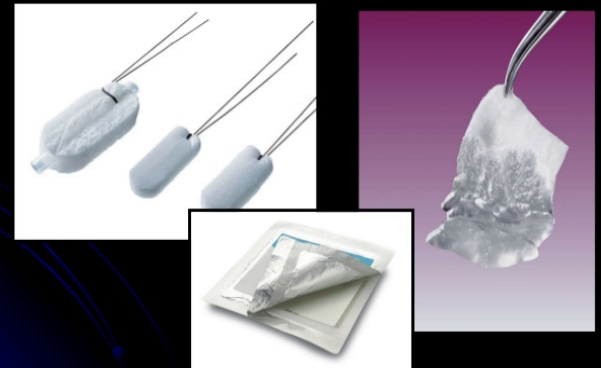
- Gáza s vazelínou
- Balonkové tamponády
- Polyvinyl alkohol (PVA) – Merocel, Rhinocell)
- Viskóza a celulóza (Rapid Rhino)
- Vepřový bůček (Ian Humprey – říjen 2014 -Nobelova cena; 4 letá dívka s Glanzmanovou trombasthenií)

Rapid Rhino® 900 for Posterior Epistaxis



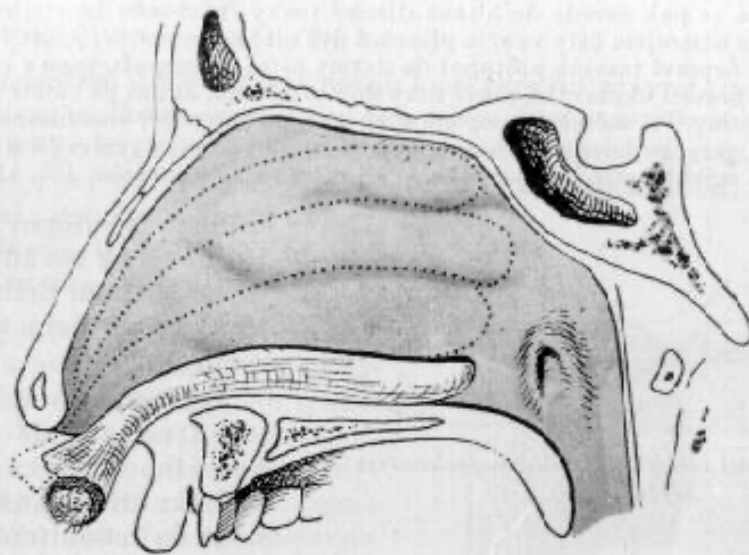
1. Thoroughly soak in sterile water for 30 seconds.
2. Insert Rapid Rhino into the patient's nostril parallel to the septal floor, or following along the superior aspect of the hard palate, until the blue indicator ring is inside the opening of the nostril.
3. Using a 20 cc syringe, slowly inflate the posterior (**green stripe**) balloon **first** with air only inside the patient's nose.

Merocel/Merogel® Dressings and Packing

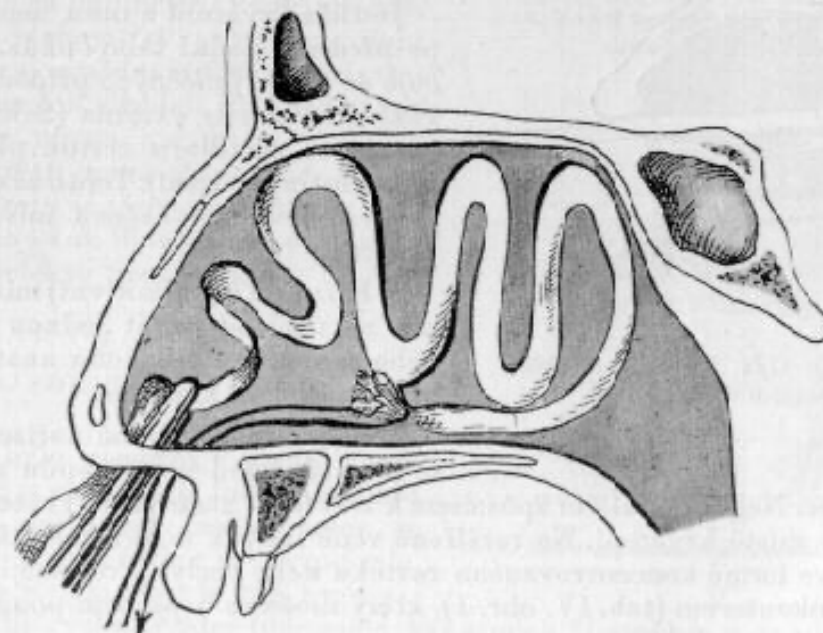


Přední tamponáda nosní gáza s vazelínou

Etážová
Pokračující



Vrstvená (etážová) tamponáda nosní dutiny

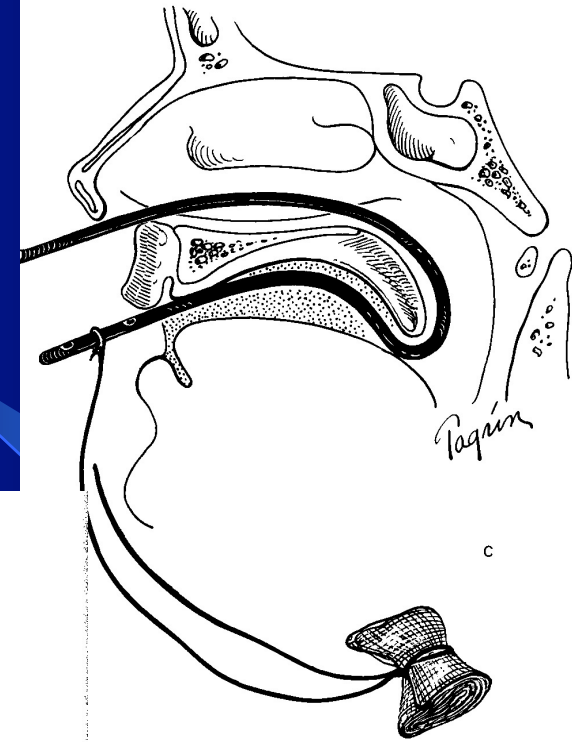
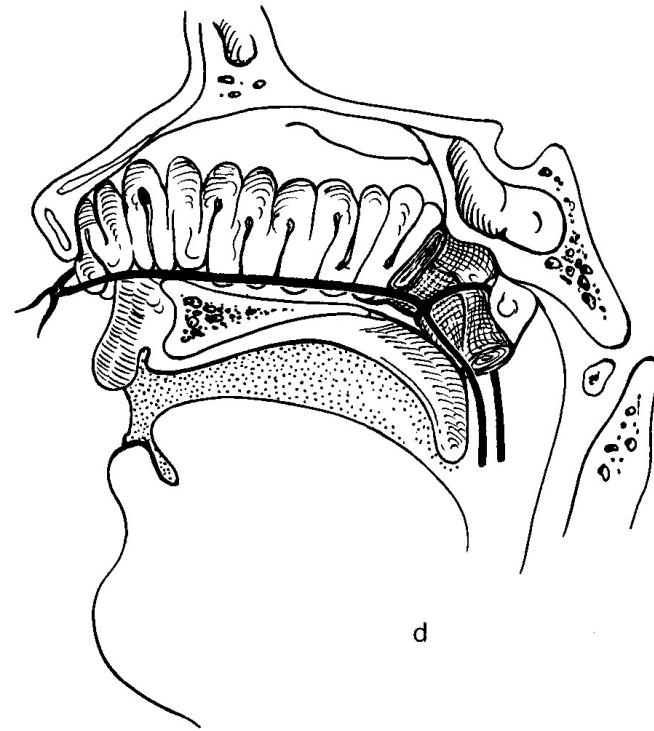
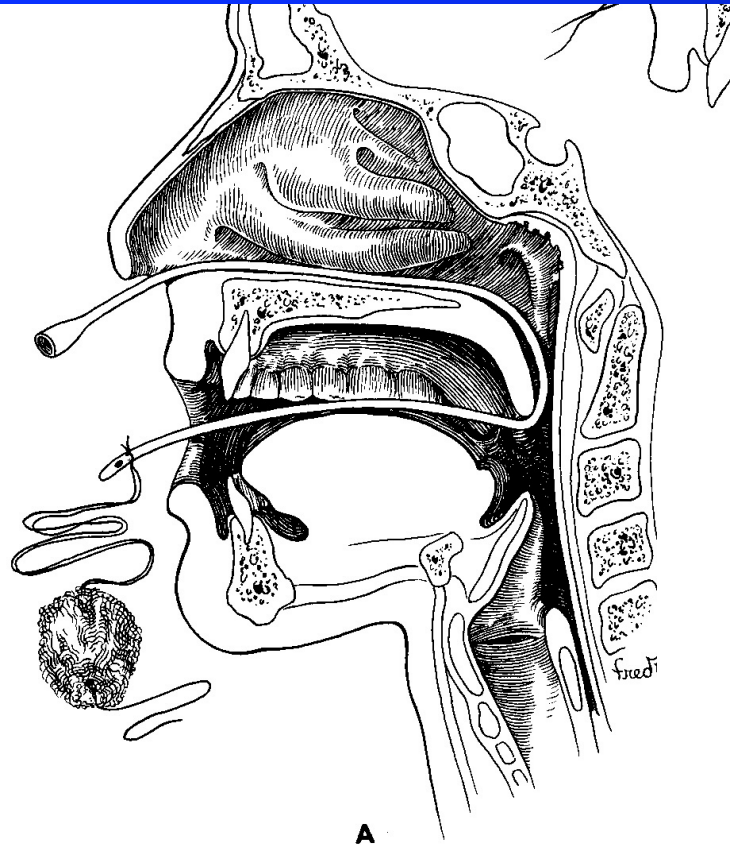


Tamponáda nosní dutiny dlouhým nulem

Balonková tamponáda, tzv. hřebenatka (Masingův vzor)

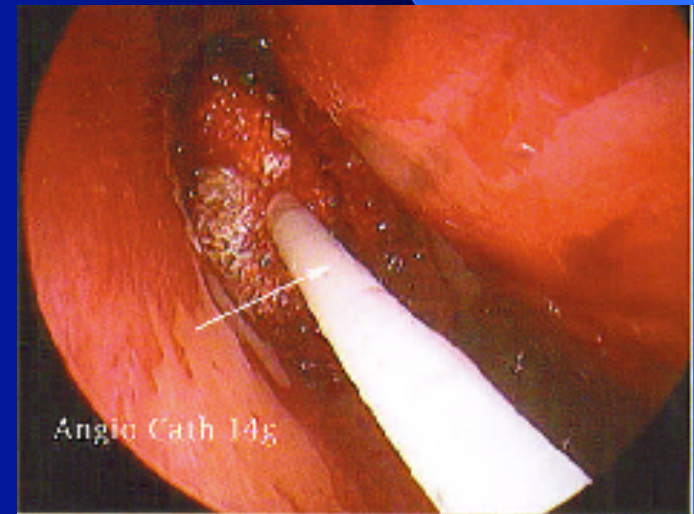


Zadní tamponáda nosní



Vstřebatelné materiály

- Želatina (Gelaspon, Gelfoam)
- Želatina s trombinem (FloSeal)
- Kyselina hyaluronová (Merogel)
- Karboxymethylcelulóza (Sinu-knit)
- Polyuretan (Nasopore)
- Fibrinové lepidlo (Evicel)



a.

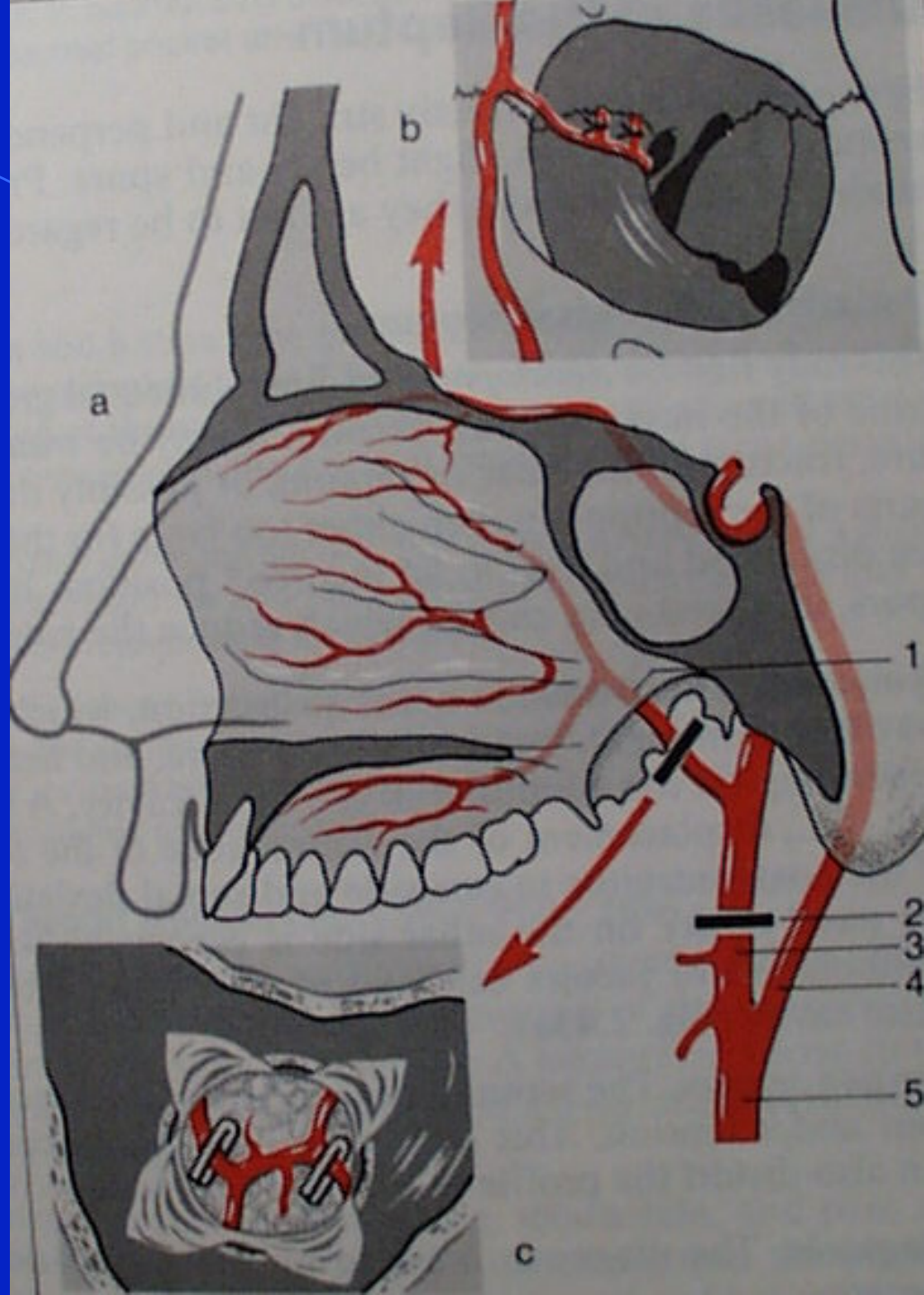
- 1. Podvaz a. maxillaris.**
- 2. Podvaz a. car. ext.**

b.

Podvaz a. ethmoidalis post.

c.

Podvaz a. maxillaris ve fossa pterygopalatina



Epistaxe - celková léčba

- dle vyvolávající příčiny
- náhrada krevních tekutin
- mražená plasma
- hemostyptika
- léčba hypertenze
- dodání chybějících hemokoagul. faktorů

Klasifikace fraktur splanchnokrania

1.) **horní obličejová etáž** (čelní dutiny, frontobazální fraktury)

2.) **střední obličejová etáž**

a.) laterální zlomeniny – poranění zygomatico-maxilárního komplexu

b.) centrální zlomeniny – zlomeniny nosních kůstek, naso-maxilárního komplexu, maxily, blow-out zlomenina očnice, odlomení alveolárních výběžků a zlomeniny typu LeFort:

LeFort I (subzygomatická dolní)

LeFort II (subzygomatická horní)

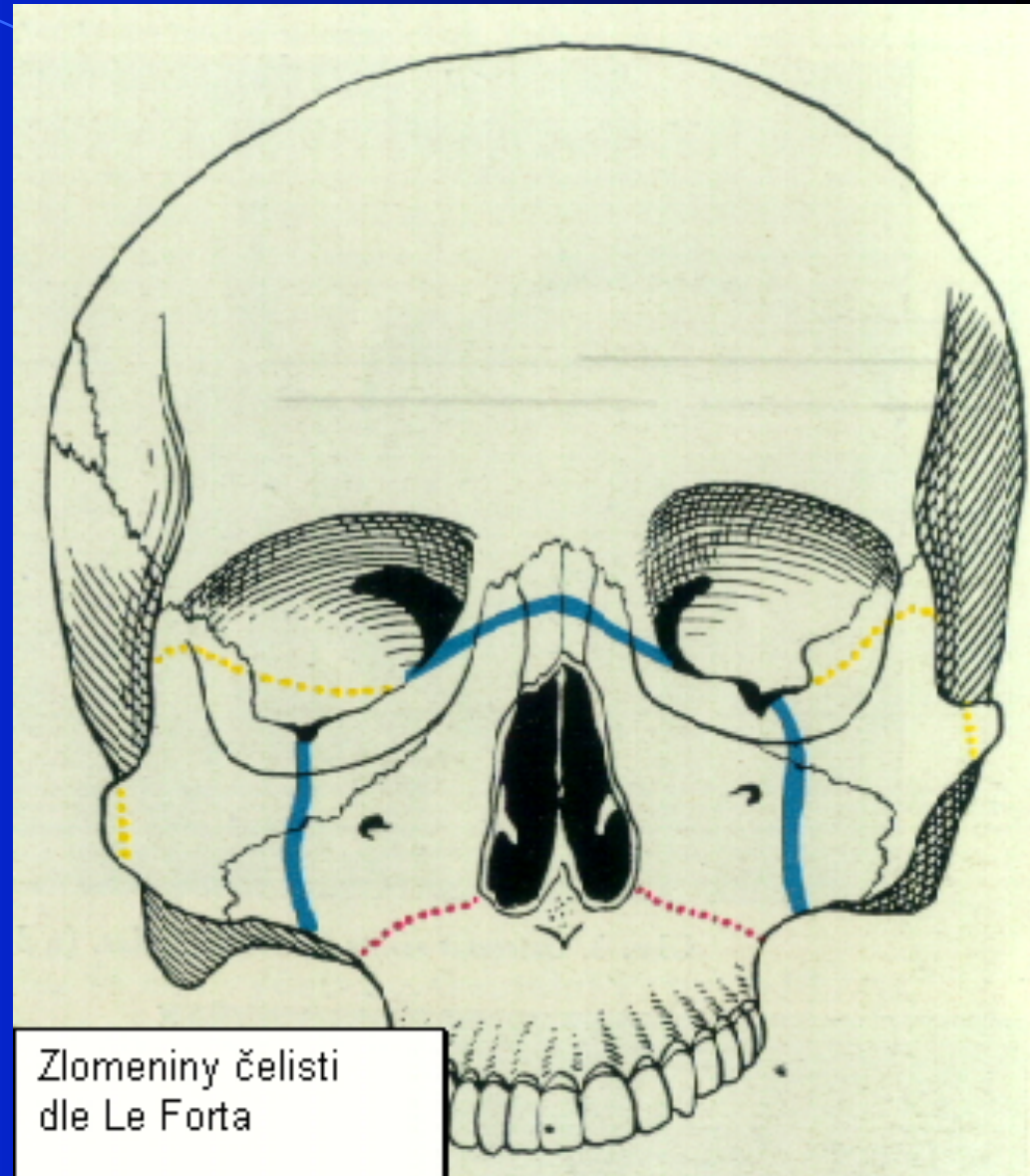
LeFort III (suprazygomatická)

3.) **dolní obličejová etáž**

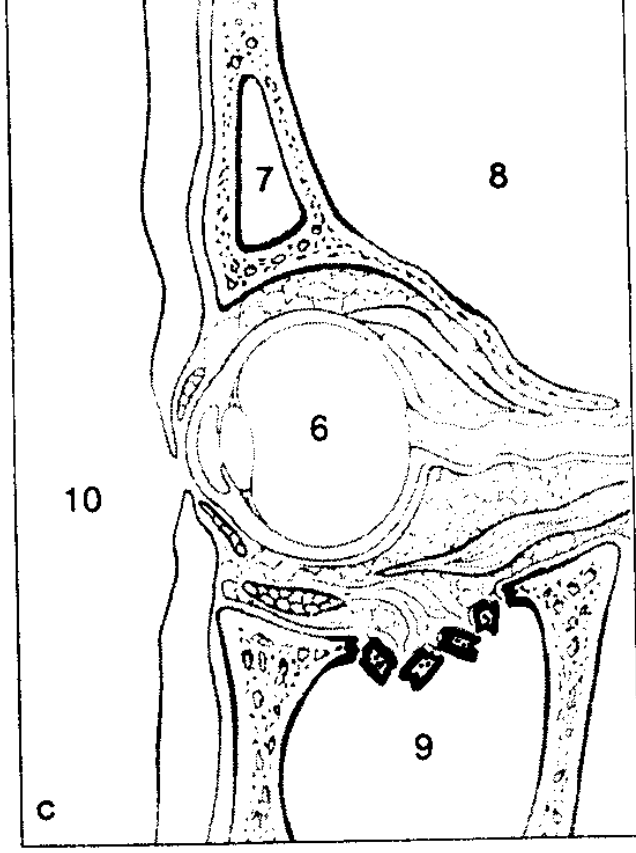
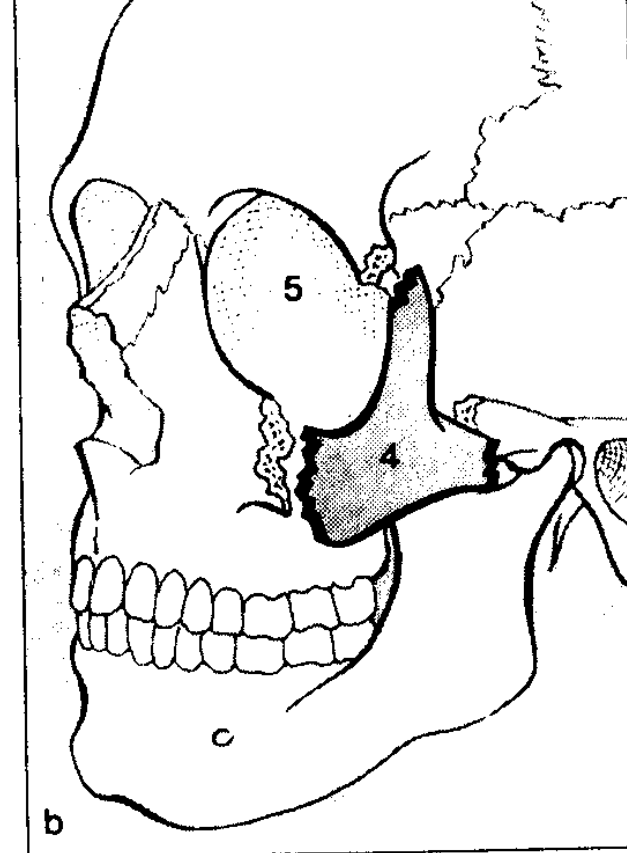
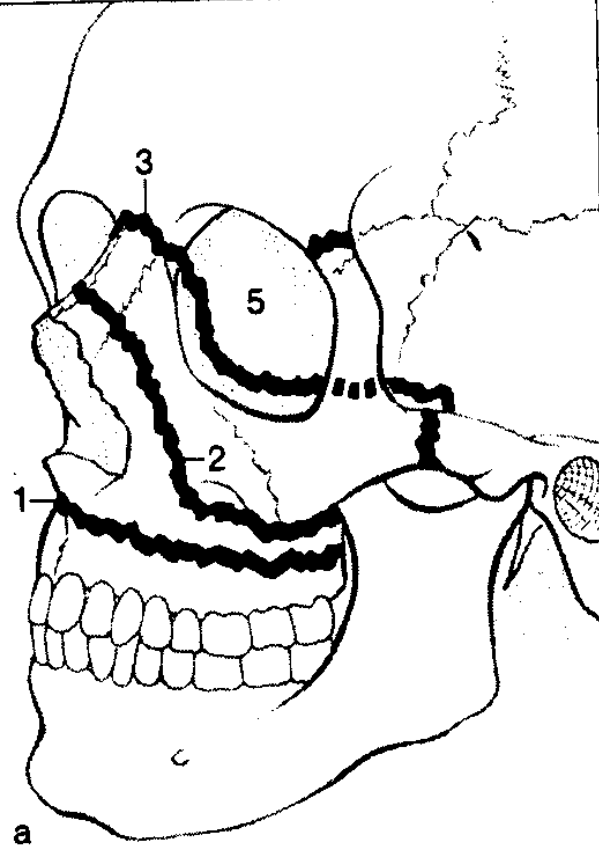
a.) zlomeniny dolní čelisti

b.) luxace čelistního kloubu

- 1) **LeFort I**
dolní subzygomatická
zlomenina
- 2) **LeFort II** horní
subzygomatická
zlomenina
- 3) **LeFort III**
suprazygomatická
zlomenina



Zlomeniny čelisti
dle Le Forta



Zlomeniny střední etáže obličeje

- centrální
- laterální

Centrální

a) zlomeniny střední obličejové etáže
LeFortovy zlomeniny, nasomaxilární komplex

b) blow out fracture

Laterální

c) laterální zlomenina jařmového oblouku, zygomaticomaxilárního komplexu

Klinické příznaky

- bolest
- deformace obličeje – otoky, hematomy, podkožní emfysem (únik vzduchu ze sinusů),
- patologická pohyblivost, krepitace úlomků
- poruchy okluse, mastikace a fonace
- poruchy pohybu bulbů, diplopie
- příznaky poranění hlavových nervů (nejčastěji n. VII, n. V)
- při zlomeninách base lebny s roztržením dury: likvorea, pneumocephalus, brýlový hematom a lase hlavových nervů

LÉČBA

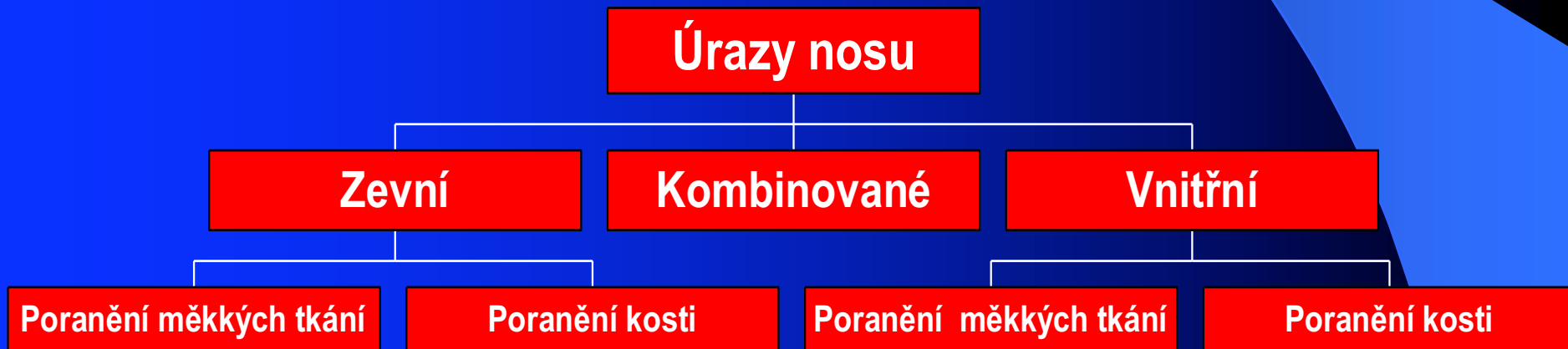
- **zajistit dýchací cesty** (intubace oro- nebo nasotracheální – zvláště při následujícím výkonu v ústní dutině), nejde-li intubovat, je indikována koniotomie s pozdějším převedením na tracheostomii (pro anestezii při následné operaci, zvláště u polytraumatisovaných, kde lze předpokládat dlouhodobou ventilační podporu)
- **zastavit krvácení** (komprese, ligatura)
- otevřené rány nutno ošetřit podle zásad plastické chirurgie (desinfekce okolí rány, odstranění cizích těles, excise nekrotických hmot, adaptace rány po vrstvách, sutura jednotlivým (odstranit po 3 – 4 dnech) nebo pokračujícím stehem (odstranit po 7 dnech), u ran se ztrátou měkkých tkání kožní plastiky)
- u zlomenin výkony v lokální nebo celkové anestezii:
 - - repozice nekrvavá nebo krvavá
 - - fixace zlomeniny, je-li třeba (prakový obvaz, sádra, Sauerovy dlahy, mezičelistní fixace)
 - - většina maxilofaciálních traumat vyžaduje odložené operace (o 3 – 10 dní, opadnutí otoků a hematomů)

Úrazy nosu

příčina - dopravní nehody, průmyslové a sportovní úrazy

výskyt - zvyšující se frekvence

závažné **následky**-poruchy nosní průchodnosti, hlasu, čichu, estetické následky



Úrazy nosu

- **samostatná poranění měkkých nosních tkání** mohou mít charakter ran tržných, tržně zhmožděných, bodných, sečných, řezných a střelných. **Ztrátová zranění** - odstřel, odříznutí nebo ukousnutí nosní špičky, odtržení nosních křídel nebo celé přední části nosu před apertura piriformis.
- **samostatná poranění nosní kostry** jsou způsobena tupým násilím působícím na nosní skelet. Celistvost zevních i vnitřních měkkých nosních tkání zůstává zachována.

Úrazy nosu

- poranění nosní kostry komplikovaná s poraněním měkkých částí , zraňující předmět buď působí zvenčí a způsobí poranění měkkých i pevných partií nosu nebo může jít například o ránu pěstí
- poranění nosu sdružená s poškozením okolních anatomických struktur- je postižen nos i střední třetina obličeje

Diagnóza - příznaky

- většinou porušen **tvar nosu**
- časně po poranění se objevuje **otok** s tendencí šíření do okolí, do krajiny očních víček. Může být doprovázen **hematomem**, který podle postižené oblasti se označuje jako brýlový. Měkké tkáně nemusí být porušeny.
- při palpaci se zjišťuje u nosních zlomenin pohyblivost nosní kostry a **krepitace** kostních úlomků.
- přítomný **podkožní emfysem** svědčí pro poranění sliznice nosního nitra nebo sdružené zranění (současné poškození vedlejších nosních dutin).

Diagnóza - příznaky

- **krváčení** ze zevních ran a z nosních dutin může být značné jsou-li postiženy významnější tepny (a. facialis, a.ethmoidalis anterior, a. sphenopalatina apod.).
- **likvoreia** svědčí o komunikaci do nitrolebí.
- ve většině případů se zjišťuje **omezená nosní průchodnost** a v souvislosti s ní také rhinolalia clausa a anosmie.
- sdružená zranění, postihující střední třetinu obličeje a zejména lebeční spodinu, mohou být doprovázena **šokem**.

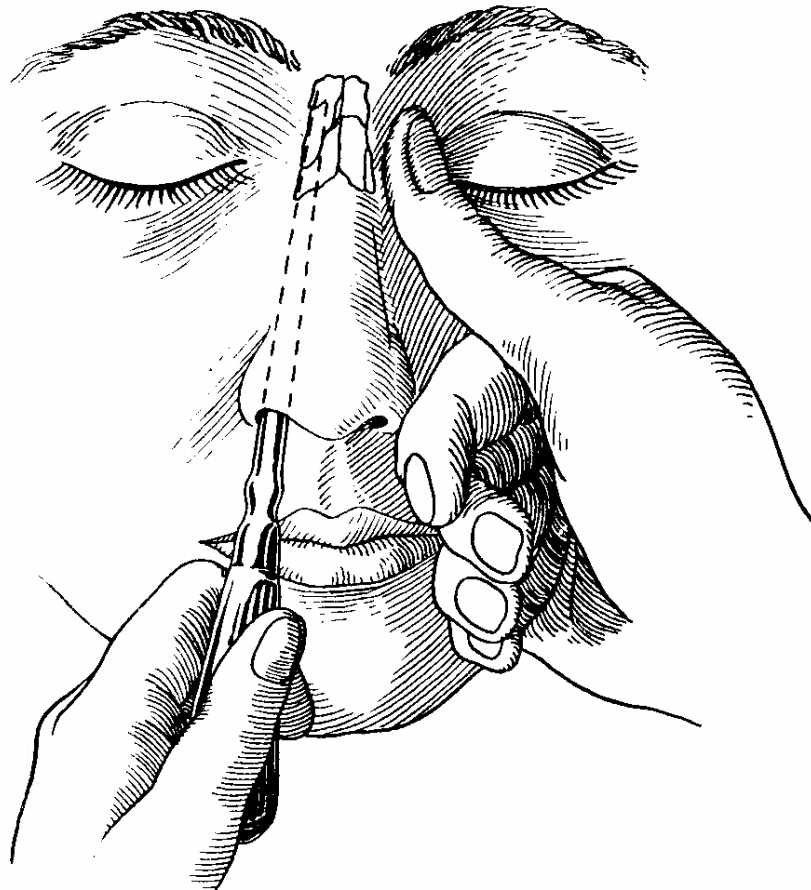
Úrazy nosu, první lékařská pomoc

- u zraněných v šoku zahájení **protišokových opatření**
- **zastavení krvácení** (proužky Spongostanu napuštěnými Sanorinem nebo efedrinem, přední a v případě nutnosti zadní tamponádou, event. pomocí expandérů, podvazem krvácející cévy, aplikací Dicynone)
- **ošetření povrchových zevních poranění** podle obvyklých chirurgických zásad, přiložení obvazu
- **antitetanická prevence**
- **transport** na nejbližší ORL pracoviště

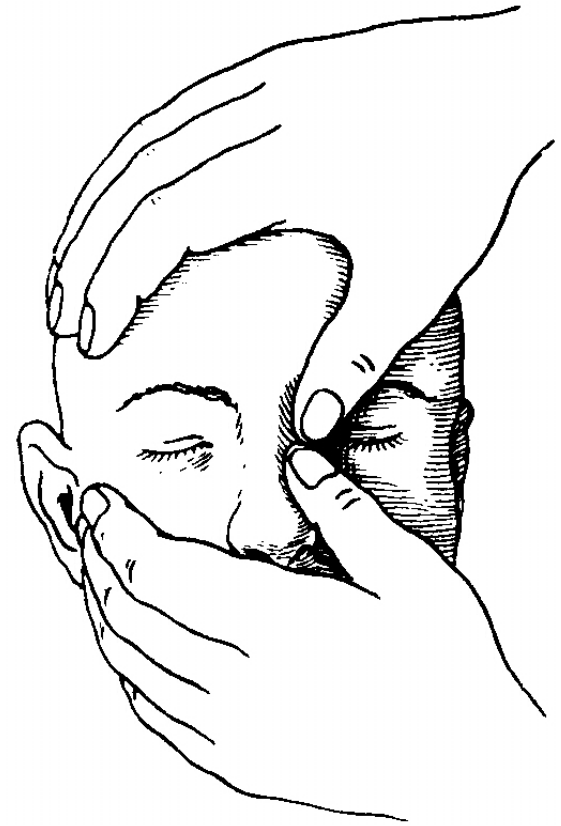
Úrazy nosu, odborné lékařské ošetření

- dokončení vyvedení ze šoku, dokonalé **zastavení krvácení**
- zhotovení **rentgenologických snímků** nosních kůstek a vedlejších nosních dutin v boční a poloaxiální projekci
- **repozice** v místní (po premedikaci) nebo v celkové anestézii (při velkém otoku vyčkat, ne však déle než 3 - 4 dny)
- ošetření, **primární sutura**, rekonstrukce zevních ran, možná i sutura zcela oddělených částí
- toaleta nosního nitra, **vypuštění hematomu** nosní přepážky
- **Fixace** - zavedení přední tamponády a přiložení sádrové spiky
- podle charakteru zranění případné zahájení **antibiotické léčby**
- pozdější ošetřování zaměřit proti vzniku synechií a stenóz v nosních dutinách

Zlomeniny nosních kůstek - repozice

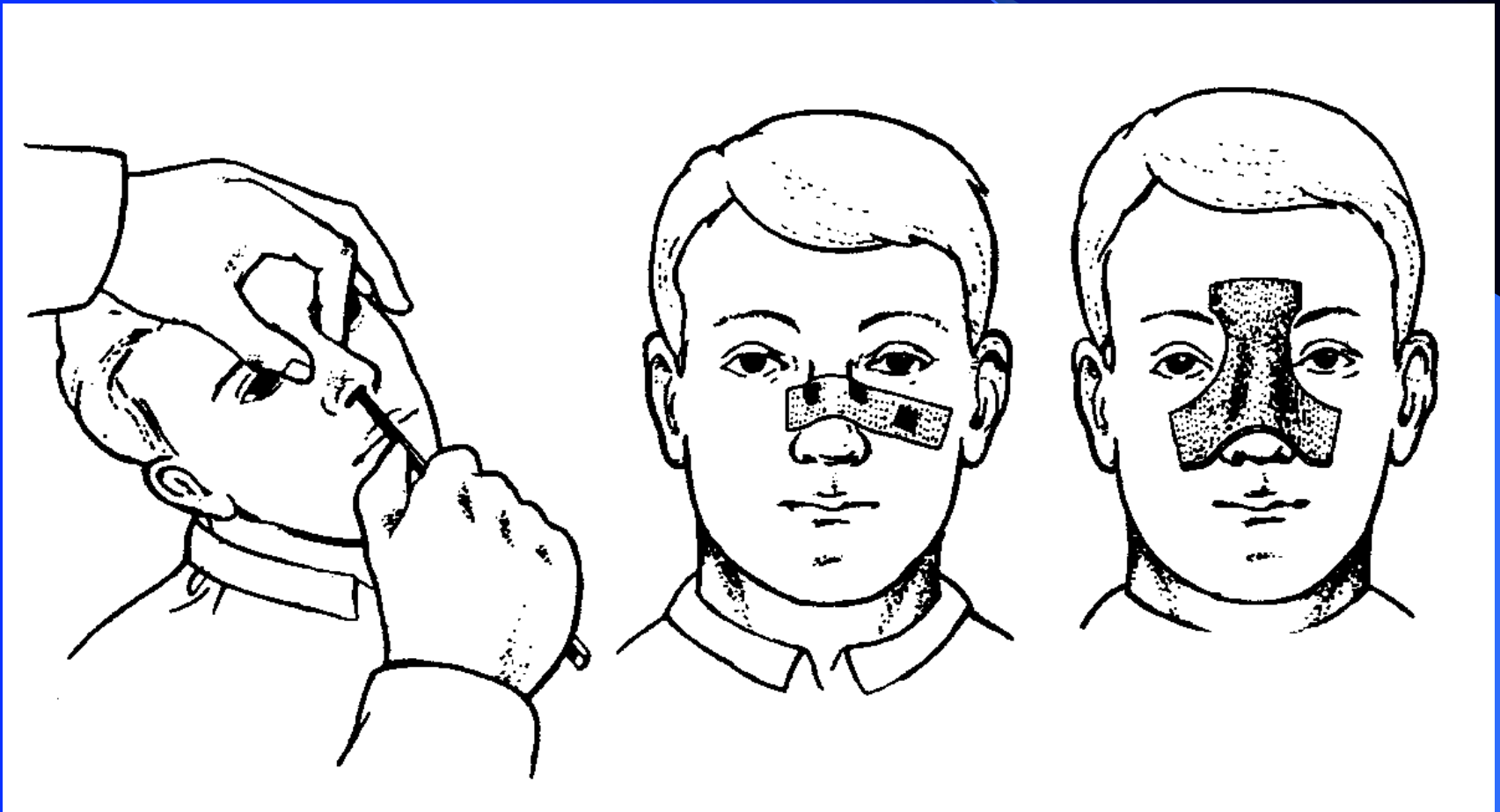


Uvedení zlomených nosních kůstek do původní polohy s pomocí elevatoria



Repozice nosních kůstek palci ze zevnějška (redressement)

Úrazy nosu – repozice a fixace zlomenin nosních kůstek



Úrazy vedlejších dutin nosních - diagnóza

- Pečlivá **anamnéza** (příčina úrazu, směr působící síly, předchozí úrazy a operace)
- **Inspekce, palpace a dokumentace** (forenzní řízení !)
- **Rhinoskopie**, vyšetření d.ú., hltanu, okluze zubů, event. pohyblivost alv. výběžku hor. čelisti
- Radiografická vyšetření, **CT**
- Vyšetření **čichu**

Úrazy vedlejších nosních dutin, první lékařská pomoc I.

- **prevence**, event. léčba traumatického šoku
- **zastavení krvácení** (u masivních krvácení provést přední nebo zadní tamponádu i tehdy, je-li přítomna nazální likvorea, v těchto případech však vždy a včas nasadit antibiotika)
- přiložení sterilních **krycích obvazů** po základním ošetření
- u zlomenin horní čelisti Le Fortova typu naložení standardní čelistní odsunové dlahy (případně použít jazykové lopatky k provizorní **fixaci**)

Úrazy vedlejších nosních dutin, první lékařská pomoc II.

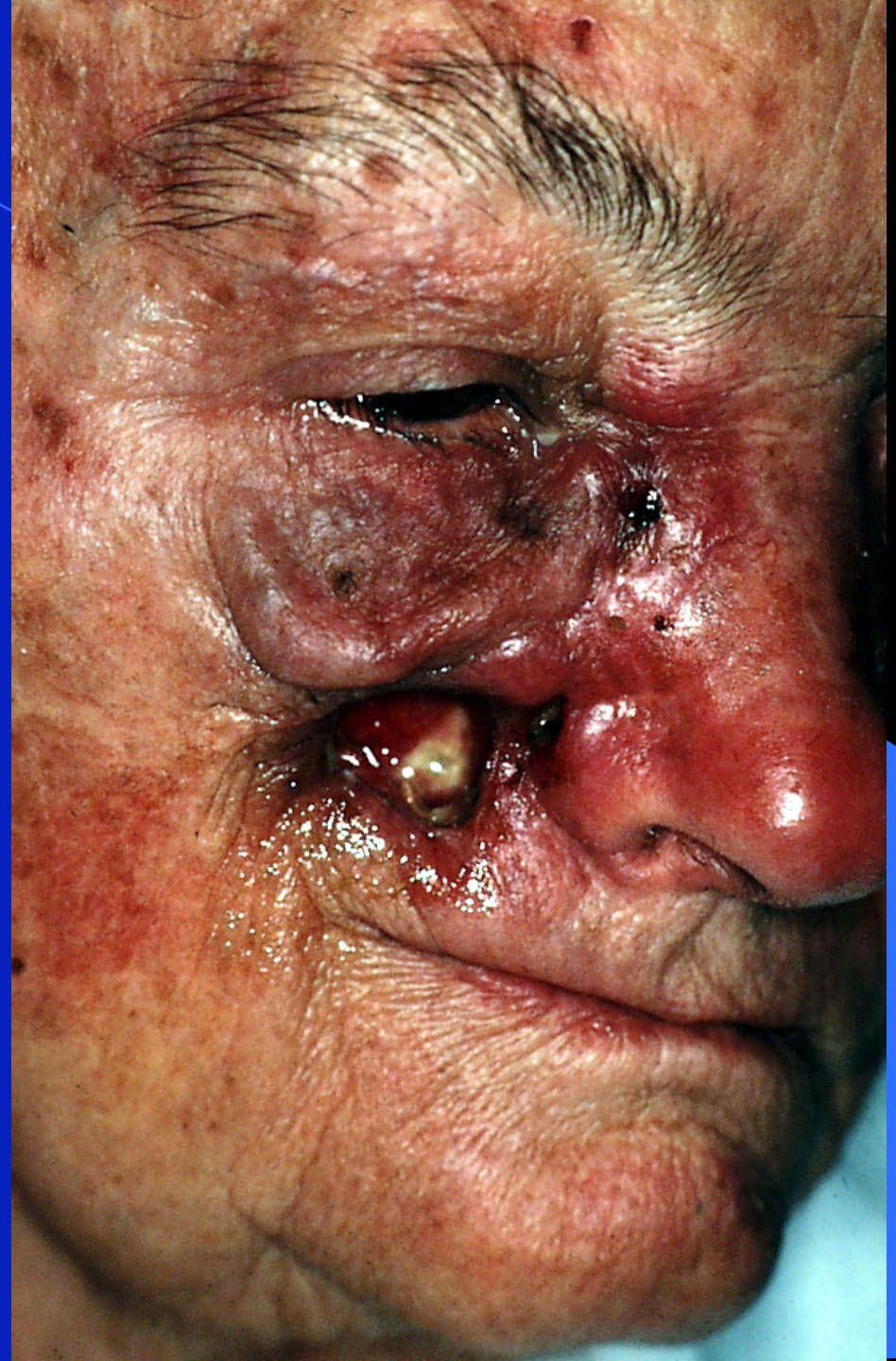- při poruchách **dýchání** přistoupit k intubaci nebo ke koniotomii (u těžko stavitelného krváčení do úst intubaci doplnit longeto vou tamponádou hypo - a mesofaryngu)
- **antitetanická** prevence
- **odsun** nejlépe do ústavů, kde je zajištěna týmová spolupráce
- transport v poloze vleže naznak s hlavou přivrácenou ke straně; poranění, kteří nejsou v bezvědomí, mohou být přepravováni i v poloze v polosedě – **prevence aspirace**

Úrazy vedlejších nosních dutin, odborné lékařské ošetření I.

Operace je nutná, jestliže-

- 1) je zjištěna likvorea
- 2) poraněná dutina je postižena akutním nebo chronickým zánětem
- 3) po zranění v ní dojde k zánětu, který nelze vyléčit konzervativním způsobem
- 4) vnikla-li do rány cizí tělesa
- 5) jde-li o tříštivé zlomeniny s dislokací úlomků

Karcinom maxily (T₄)



Příznaky

Maligní nádory nosu a paranasálních dutin tvoří méně než 1% všech zhoubných nádorů.

Zpravidla 6-12 měsíců bez klinických projevů, potom občasná, pak trvalá nosní neprůchodnost, drobná krvácení z nosu, často obraz zánětu čelistní dutiny, výtok serózního nebo hnisavého sekretu. V další fázi pokročilosti vyklenutí nosního kořene, dislokace oka, bolesti hlavy, parestézie, zápach z nosu.

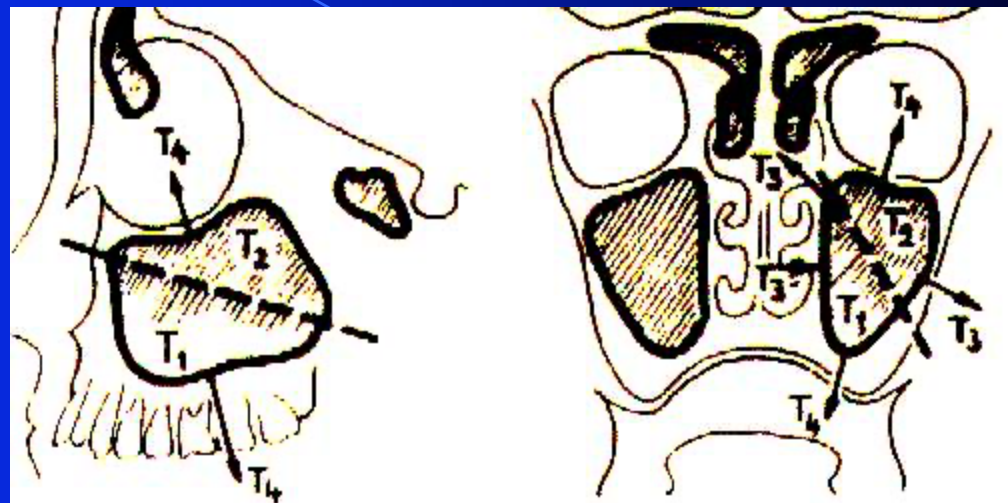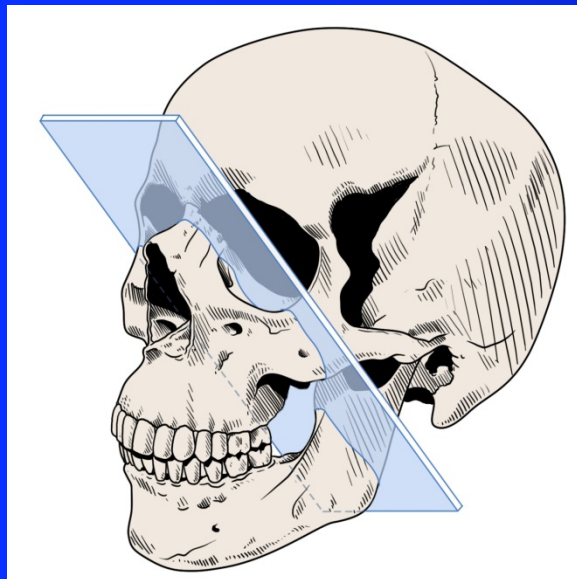
Epidemiologie, etiologie

- **PND: 3% nádorů hlavy a krku, ve 45.1% je postižena čelistní dutina**
- **muži:ženy - cca 2:1 - 3:2**
- **rizikové expozice - prach tvrdého dřeva, nikl, isopropylalkohol, thoratrast, chromáty, yperit**

Vyšetření

- **přední a zadní rhinoskopie, endoskopie nosu**
- **biopsie**
- **CT + MRI obličej. skeletu**
- **vyšetření na vzdálené metastázy : rtg plic, SONO orgánů dutiny břišní, vyšetření prsu u žen, prostaty u mužů.**
- **stomatologické vyšetření**

Rakovina nosu a vedlejších dutin nosních - TNM klasifikace



Öhngrenova linie (UICC)

T₁ - sliznice antra bez eroze nebo destrukce kosti

T₂ - eroze nebo destrukce dolní části včetně tvrdého patra a/nebo středního nosního průduchu

T₃ - kůže tváře, přední ethmoidální sklípky, retromaxilární propagace, infiltrace spodiny nebo mediální stěny orbity

T₄ - propagace do orbity a/nebo kterékoli z následujících míst: lamina cribriformis, zadní ethmoidy, sphenoidální sinus, nosohltan, měkké patro, fossa pterygopalatina, fossa infratemporalis nebo base lebni.

Léčba - limitována operabilitou nádoru

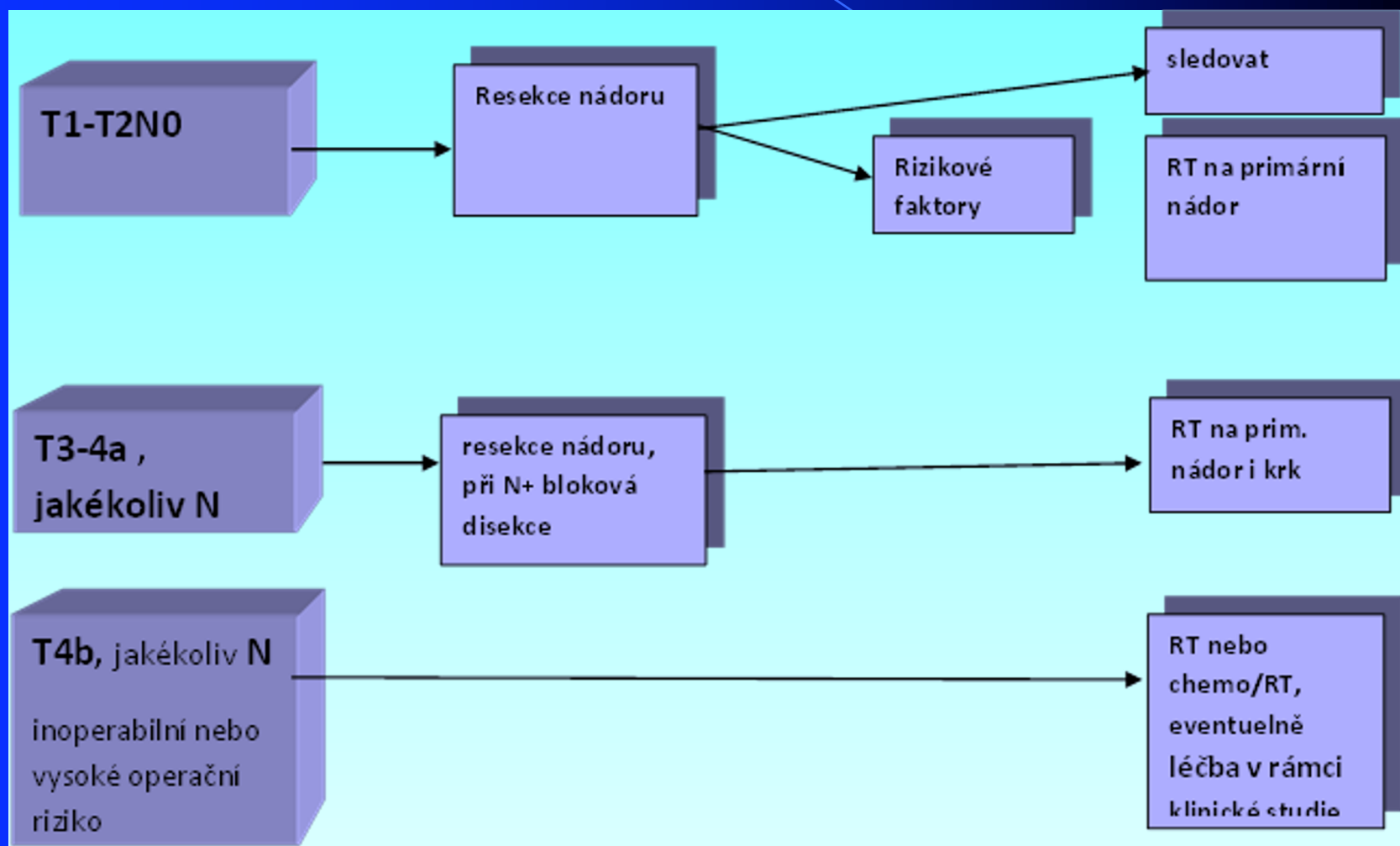
Kurativní

- **chirurgická léčba (resekce + rekonstrukce)**
- **radioterapie**
 - předoperační
 - pooperační
- ***chemoterapie (doplňkový charakter)***

Paliativní

- **radioterapie (HDR - brachyterapie), chemoterapie**
- **fotodynamická terapie**
- **operace (cytoredukce)**

Algoritmus léčby spinocelulárního karcinomu čelistních dutin



Chirurgická terapie karcinomu čelistních dutin

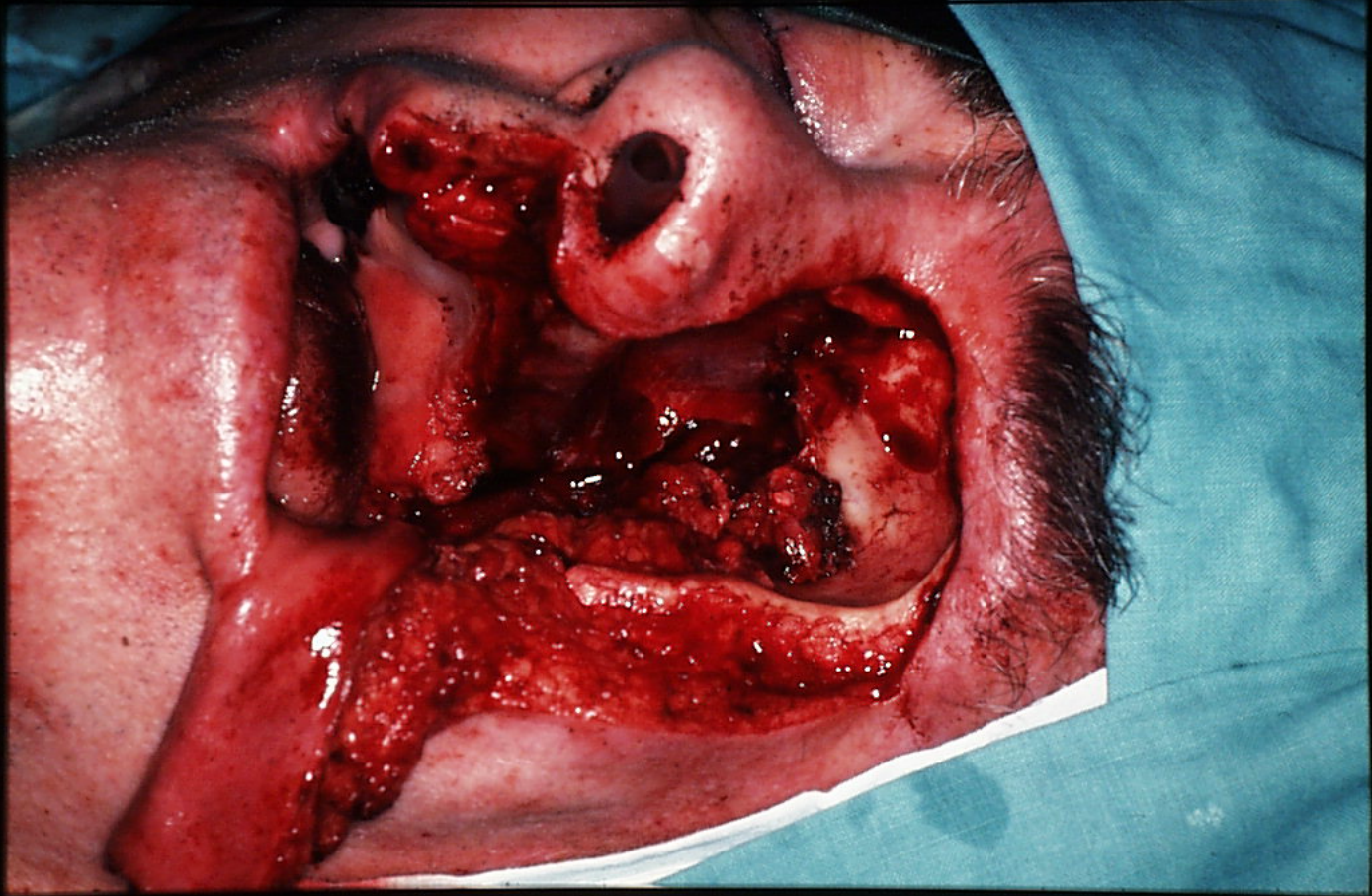
Multidisciplinární přístup

(otorhinolaryngolog, plastický chirurg, neurochirurg,
stomatochirurg)

- resekční fáze
- rekonstrukční fáze

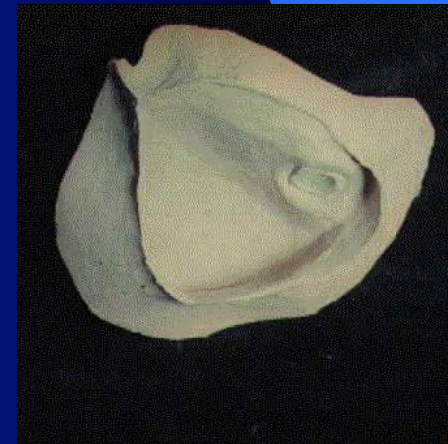Resekční fáze operace

- **resekce primárního tumoru**
 - T1, T2 - parciální maxillectomie
 - T3, T4 - totální maxillectomie, rozšířená totální maxillectomie
- exenterace orbity**
- neurochirurgické výkony**
- **revize parafaryngeálního prostoru (N_0), bloková resekce ($N > 0$)**
 - urgentní kryotomové vyšetření, event. bloková resekce
 - preparace cévní stopky pro rekonstrukci

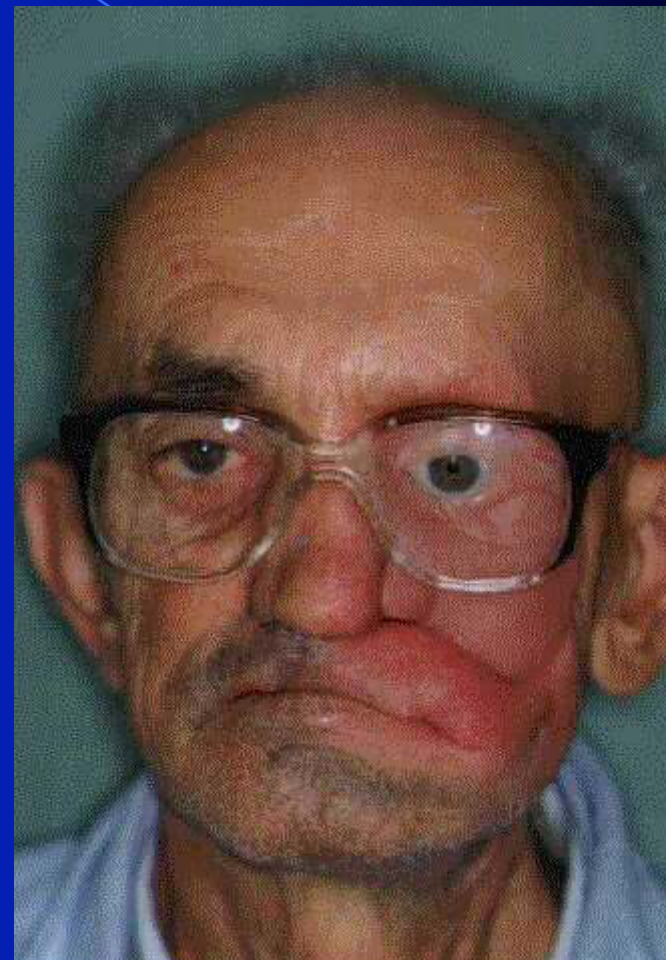
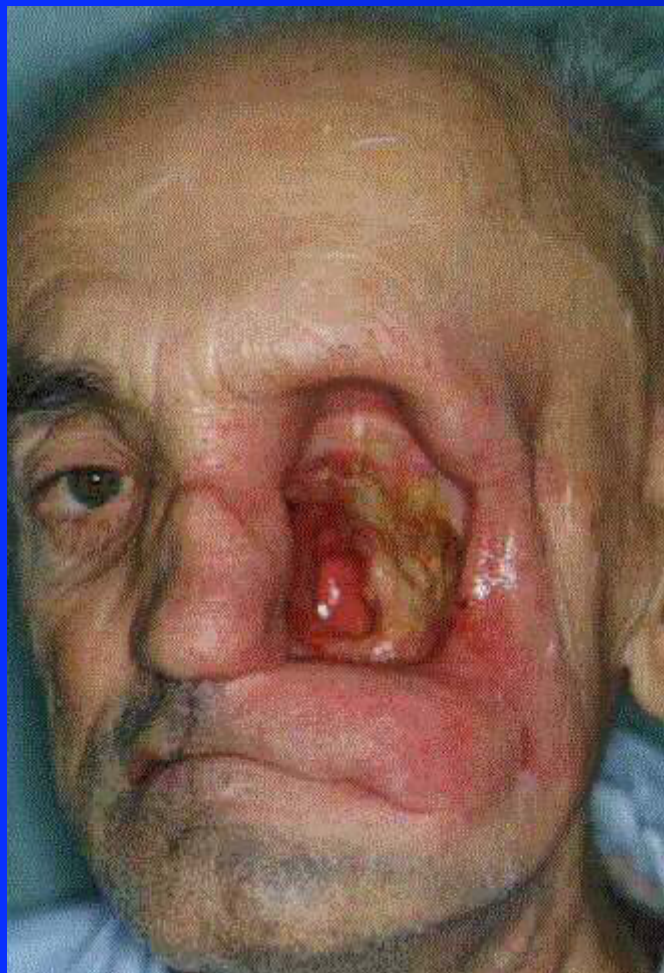
Rekonstrukční fáze operace

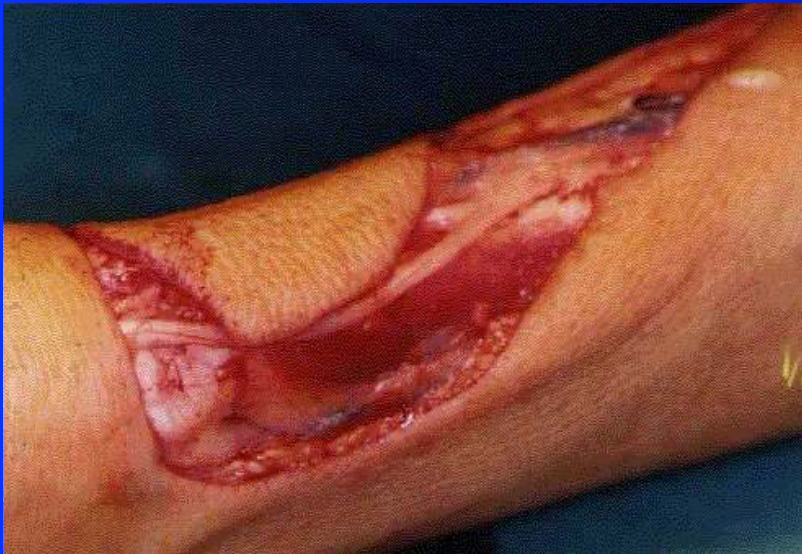- **laloky s definovanou cévní stopkou (v jedné operační době)**
- **protetické řešení**
 - obturátory a epitézy
 - zubní protézy
 - oční protézy



Krytí defektu - poresekční epitézy

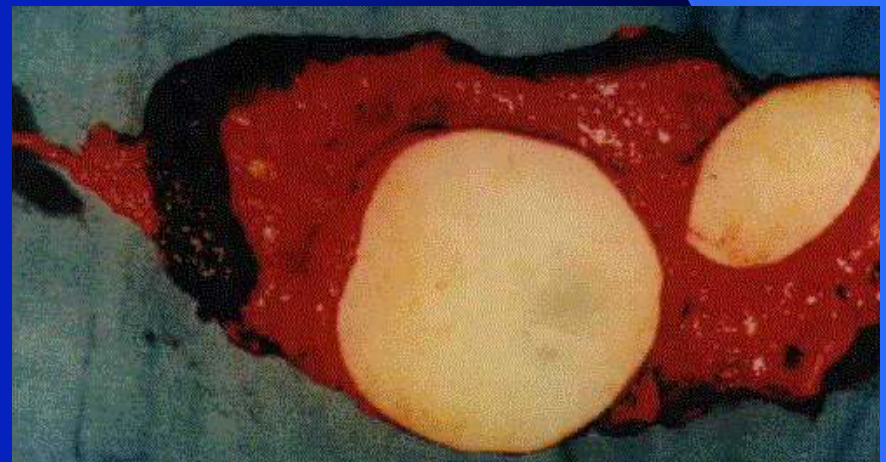


Uzavření defektu - cévní mikrochirurgie



- kůže + podkoží
- muskulokutánní lalok
- osteomuskulokutánní lalok

- m. latissimus dorsi
- m. serratus ant.
- čínský lalok



O onemocnění orbity

- a) záněty, tumory, úrazy
- b) chirurgické postupy

Záněty orbity

- 85 % infekcí sinogenního původu, nejčastěji z ethmoidálních sklípků
- **Diagnostika**

klinické vyšetření: očního víčka, bulbu (hybnost, visus), rinoendoskopické vyšetření k vyloučení patologie v oblasti ostiomeatální jednotky.

Zobrazovací metody: CT orbit a paranazálních dutin s kontrastem nebo MRI s kontrastem, které lépe zobrazí zánělivý prosak a případný absces.

Terapie

- Medikamentózní - (preseptální celulitida, počínající orbitocelulitida) - beta-laktamové PNC, cefalosporiny III. generace. Anemizace dutiny nosní a antiedematózní léčba (kortikoidy kontraindikovány).
- Chirurgická - pokud se přes 24 - hodinovou ATB terapii příznaky zhoršují nebo se do 48 hodin stav viditelně nezlepší. Při abscesu drenáž ze zevního či endoskopického přístupu. Součástí je i sanace primárního zánětlivého ložiska v PND.

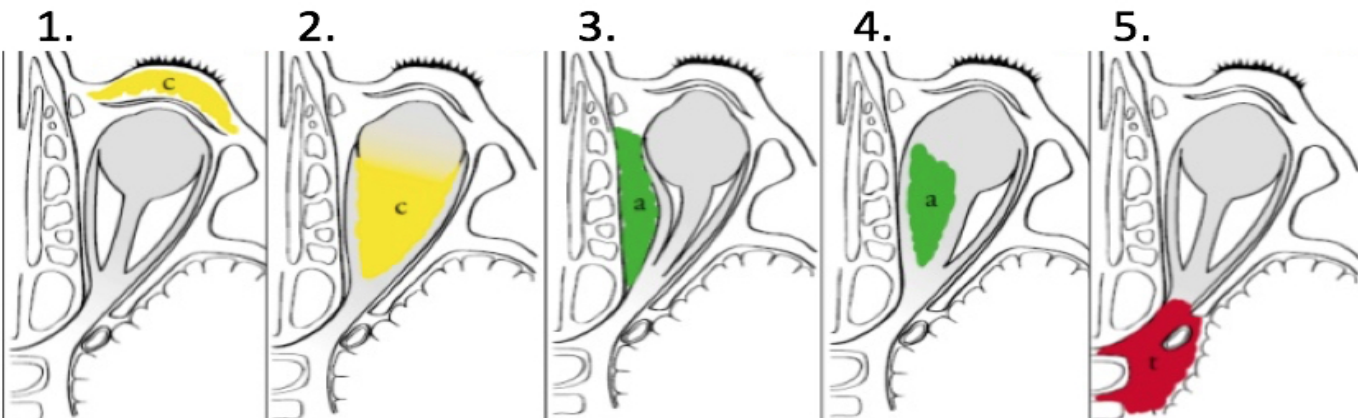
Záněty očnice - rozdělení

	Otok a zarudnutí víček	Postavení a hybnost bulbu	Chemóza spojivky	Visus	Meningismus, fotofobie, sepse
Preseptální celulitida	ano	v normě	ne	v normě	ne
Orbitální celulitida	ano	exophthalmus, porucha hybnosti	ano	v normě	ne
Subperiostální absces	ano	dislokace laterokaudálně, hybnost v normě	ano	v normě	ne
Orbitální absces	ano	exophthalmus, porucha hybnosti	ano	poškozen	ne
Trombóza sinus cavernosus	ano	exophthalmus (i oboustranný), porucha hybnosti	ano	poškozen	ano

Záněty očnice

Orbital Complications of Sinusitis

1. Periorbital (Pre-Septal) cellulitis (c)
2. Orbital (Post-septal) cellulitis (c)
3. Subperiosteal Abscess (a)
4. Orbital Abscess (a)
5. Cavernous Sinus Thrombophlebitis (t)

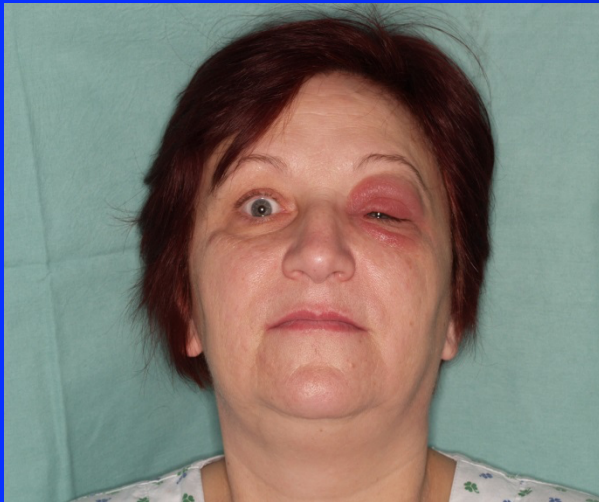

Zdroj: převzato z www.slideshare.net

Záněty očnice, příklady

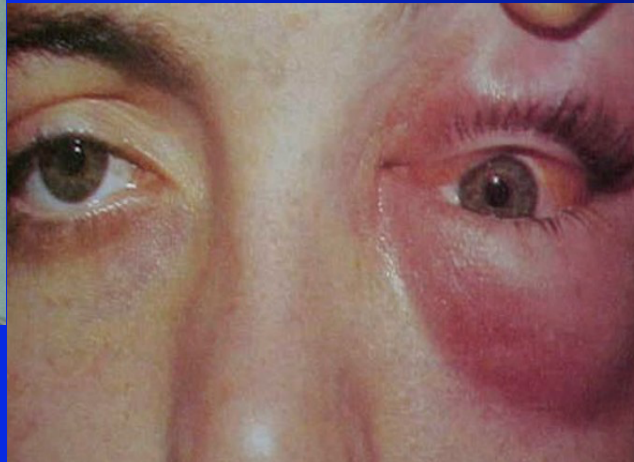Preseptální orbitocelulitida

Převzato z Archiv
KOCHHK,
FN u sv.Anny v Brně



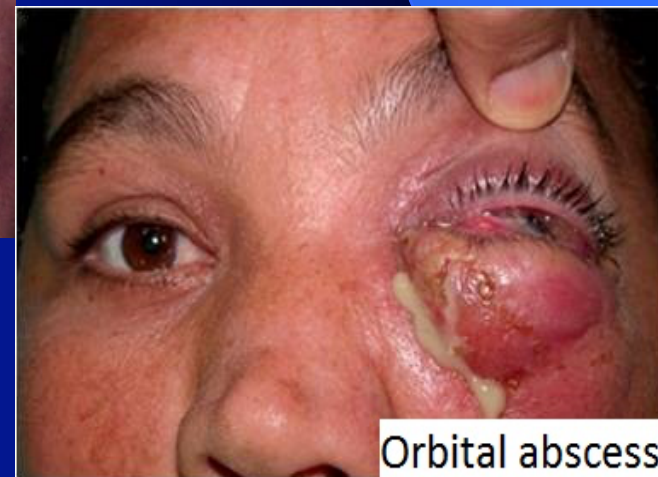Orbitální celulitida

Převzato z
www.thegeniusprof.com



Orbitální absces

Převzato z
www.drmmkotb.com



Orbital abscess

Tumory očníce

- **Primární** – vychází z tkání očníce - lymfangiom, kapilární a kavernózní hemangiom, gliom, meningeom, schwannom, rhabdomyosarkom
- **Sekundární** – přerůstají do očníce z okolních tkání - orbitální propagace tumorů víček (bazaliom, spinaliom), paranazálních dutin a z intrakrania, retinoblastom z bulbu
- **Metastázy** - u dětí neuroblastom, často oboustranně. U dospělých nejčastěji metastázy z prsu a plic, dále postižení v rámci hemoblastóz.

Pseudotumory očnice

neinfekční zánět, který se může chovat jako nádor

Histologie: známky chronického zánětu.

Klinický obraz: různorodý – bolesti při hybnosti bulbu, diplopie, zánětlivé změny, chemóza spojivky, „nádorová“ rezistence při orbitálním vchodu při zcela klidném oku., bez zvýšených zánětlivých markerů v KO.

Diagnostika: MR orbit s kontrastem (event. CT orbit s kontrastem), histologická verifikace.

Léčba: kortikoidy, některé typy dobře reagují na ozáření. Po opakovaných recidivách může dojít k přechodu v maligní lymfom.

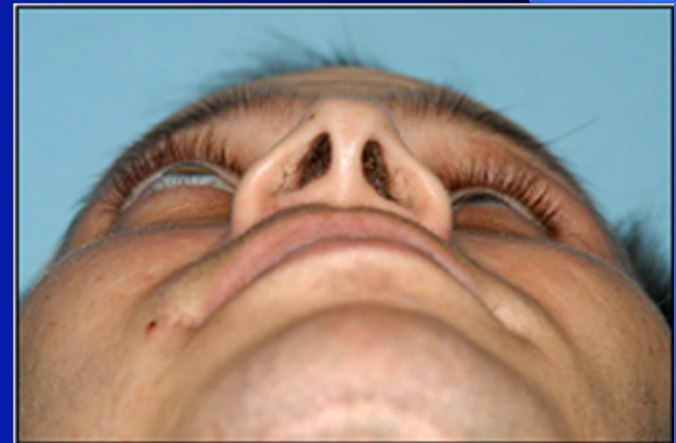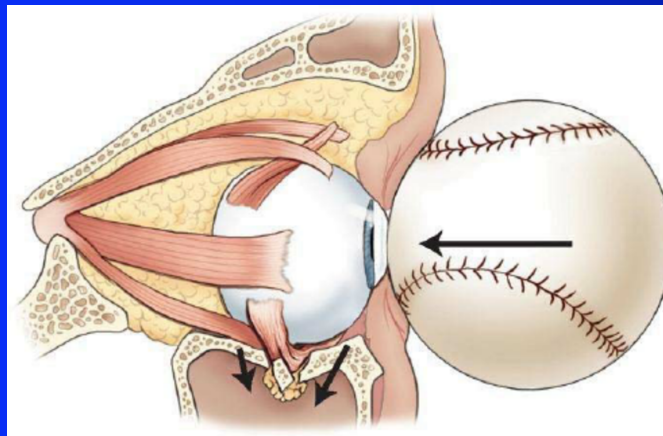
Úrazy (zlomeniny) očnice

samostatná jednotka X součást rozsáhlých úrazů obličeje a nitrolebních poranění

Přímé – nepřímé (hydraulické)

Frontobazální – nasomaxilární (nasoorbitální) – zygomaticoorbitální – hydraulické

Klinický obraz: otok, hematom a emfyzém víček a periorbitální krajiny, zúžení oční štěrbiny, enophthalmus event. exophthalmus, pokles bulbu, diplopie, porucha citivosti v inervační oblasti infraorbitálního nervu (2.větev n.V), epistaxe

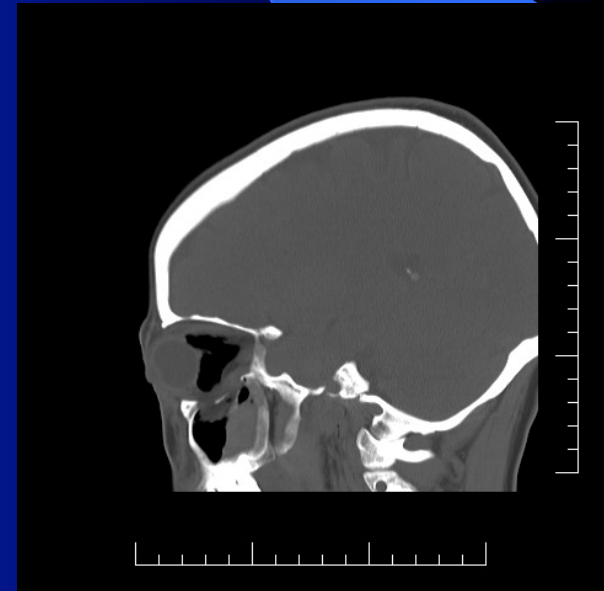
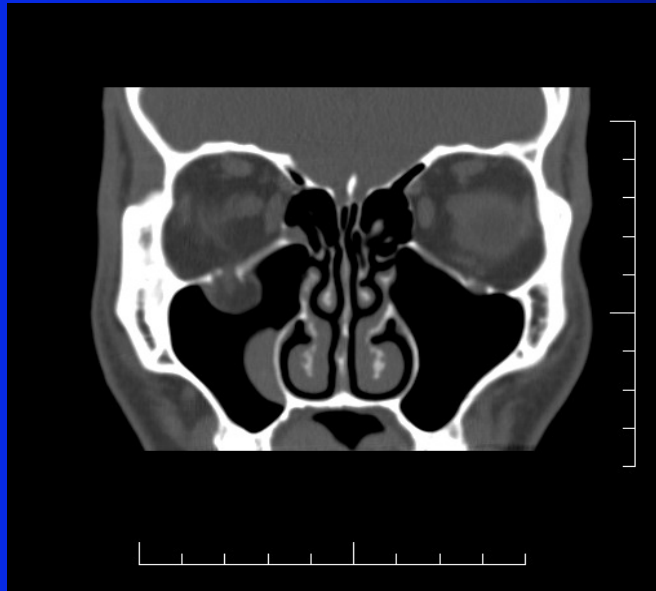
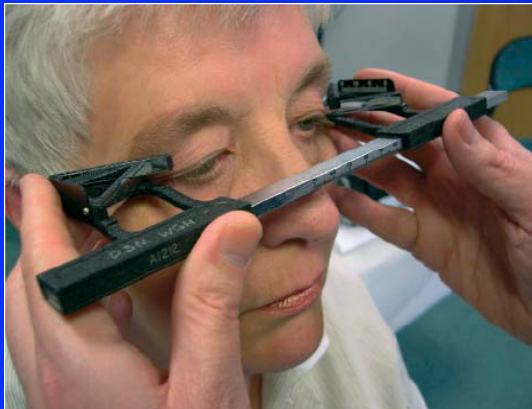
Úrazy (zlomeniny) očníce

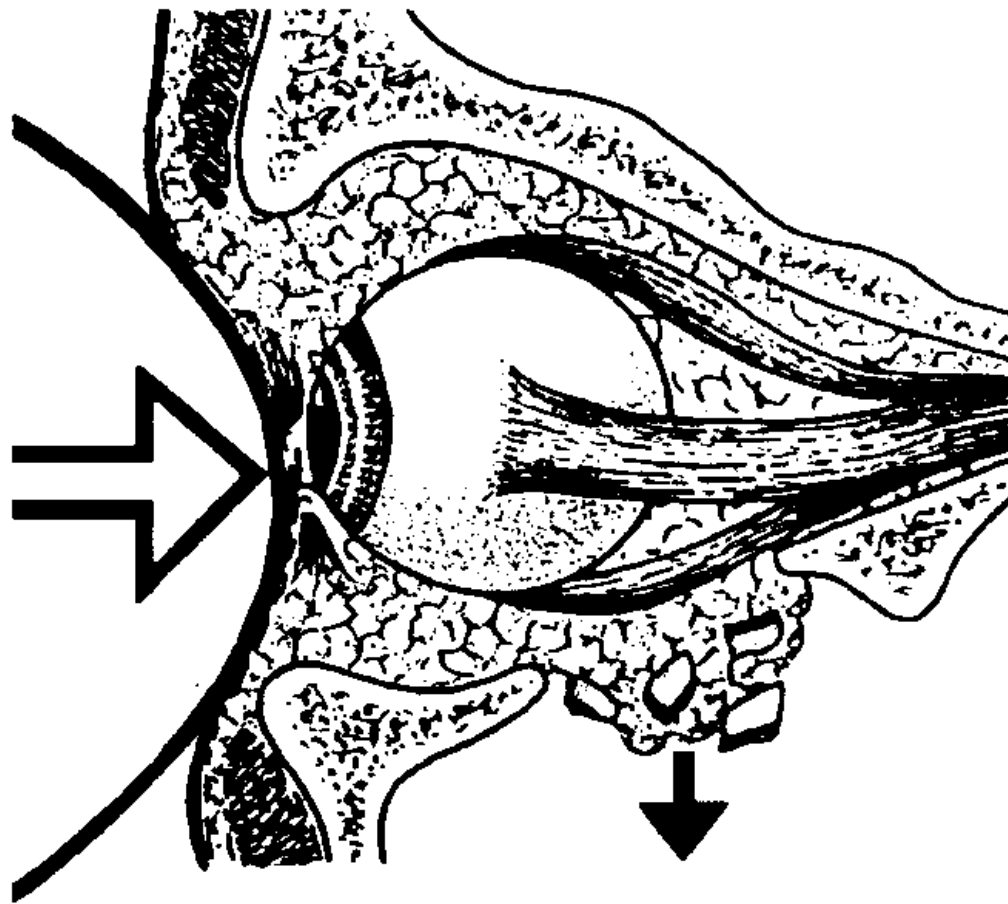
Oční funkční vyšetření: test pasivní dukce, exophthalmometrie (Hertelův test), rozbor diplopie (Hessovo plátno)

Zobrazovací metoda: CT paranasálních dutin a orbit v sagitální, axiální a koronární projekci

Léčba: konzervativní X chirurgická (oční a RTG indikace), vždy ATB



Mechanismus vzniku hydraulické zlomeniny očnice (Blow-out fracture)

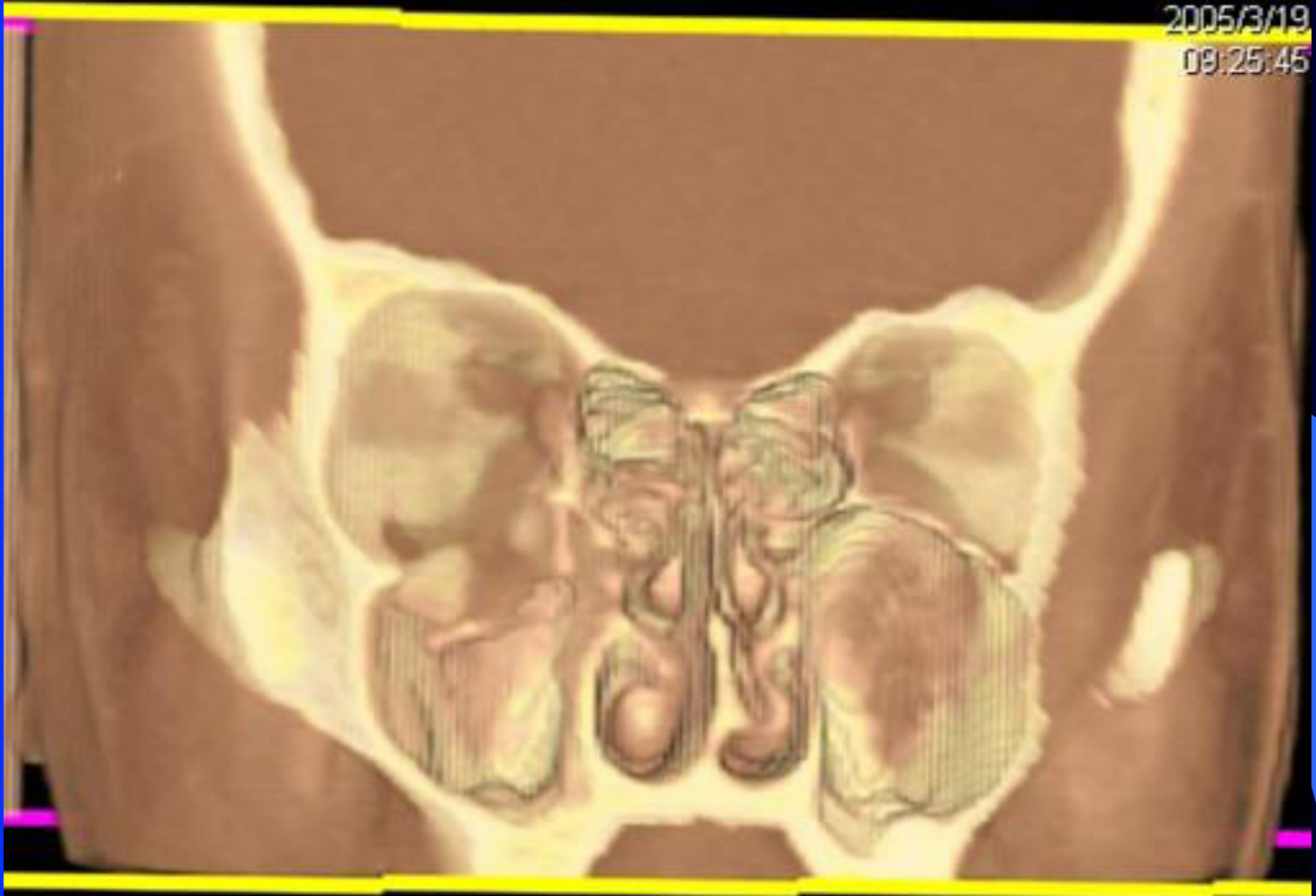

M

4284-1970/05

2005/3/19

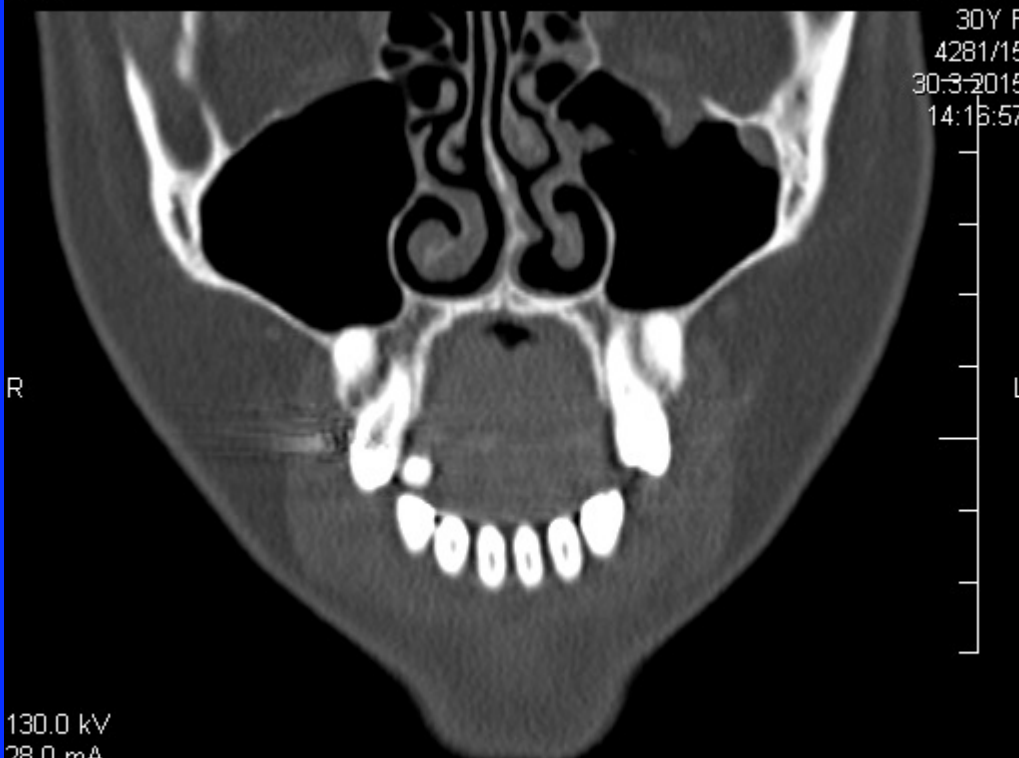09:25:45



CT/5.2/26
Coronal
PND 2.0 SPO cor
HEAD

H

NMB-BRNO
PROHAZKOVA*PETRA
846008/4710
8.10.1984
30Y F
4281/15
30-3-2015
14:16:57



130.0 kV
28.0 mA
35.0 mAs
Velikost pixelu: 0,279 mm
Pozice: 249.1 mm
W: 2000 L: 400

F

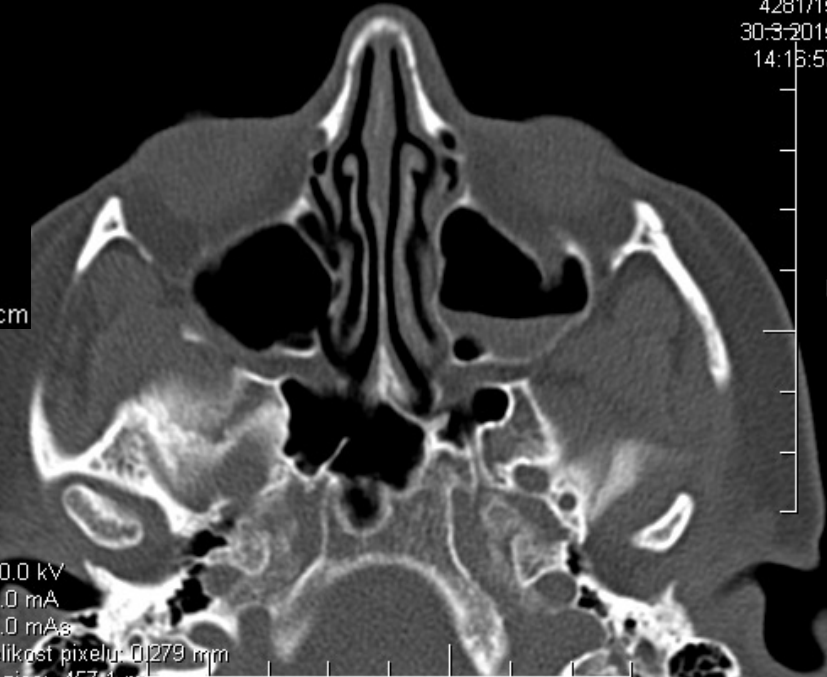DFOV: 14.30 x 14.30cm

L

48
2.0 H70s
)

A

NMB-BRNO
PROHAZKOVA*PETRA
846008/4710
8.10.1984
30Y F
4281/15
30-3-2015
14:16:57



130.0 kV
28.0 mA
35.0 mAs
Velikost pixelu: 0,279 mm
Pozice: -457.1 mm
W: 2000 L: 400

P

DFOV: 14.30 x 14.30cm

Chirurgické přístupy do očnice

Orbitotomie transorbitální X extraorbitální (transkraniální)

Transorbitální:

- **přední:** transpalpebrální nebo transkonjunktivální řez u lézí v orbitálním vchodu, v předních částech orbity a peribulbárně. Osteotomie není nutná
- **laterální:** přístup přes laterální stěnu orbity – odstranění větší či menší části laterální části orbity, dnes již bez laterální kantotomie u nádorů retrobulbárně a v laterální polovině orbity jak intra tak extrakonálně (Krönlein, 1874)
- **mediální:** incise ve vnitřním očním koutku, protnutí periorbity a lamina papyracea ethmoidů. Využíváme při dekompresi očnice pro retrobulbární hematom a u tumouru retrobulbárně a v mediální části orbity.

Transkraniální frontotemporální:

- snesení horní stěny orbity transkraniálním přístupem a tím otevření retrobulbárního prostoru. Je možnost otevření optického kanálu.

Chirurgické přístupy do očníce

Enukleace bulbu

- Odstranění očního bulbu s přilehlou částí optického nervu pro tumor

Exenterace očníce

- kompletní odstranění obsahu očníce s periorbitou a ponechání kostěnné stěny očníce. U maligních tumorů postihující měkké tkáně orbity nebo periorbitu. Defekt se vykrývá autologním muskulokutánním lalokem na volné cévní stopce nebo snímatelnou protézou (epitézou).

Orbitektomie

- nejrozsáhlejší onkologický výkon na orbitě zahrnující odstranění jak měkkých tkání očníce tak i kostěnné schránky. Využívá se u zvláště rozsáhlých tumorů vrůstajících a destruujících kostěnnou orbitu.