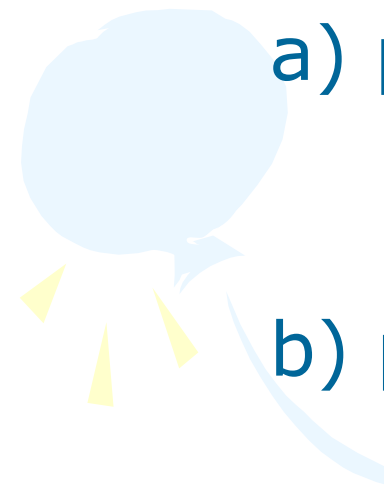




Bakteriální kožní infekce

1. Hnisavé infekce – pyodermie

- 
- a) postihující volnou kůži
 - epidermis (impetigo, ecthyma)
 - dermis (erysipelas, cellulitis)
 - b) postihující kožní adnexa
 - folikulitida
 - furunkl, karbunkl



2) Jiné bakteriální infekce



Predisponující faktory

- Alterace normální kožní flóry
- Kožní trauma
- Chronické dermatózy
- Imunodeficit
- Kortikosteroidní terapie
- Malnutrice
- Periferní vaskulární nemoc
- Systémové choroby (diabetes)

Etiologie

• Normální flóra:

- St. Epidermidis
- St.saprophyticus
- Micrococcus
- Corynebacterium
- Propionibacterium acnes.

Běžné patogeny:

St.aureus
beta hemol.streptoc.
Escherichia coli
Proteus mirabilis
Pseudomonas aerug.

Neobvyklé p.:

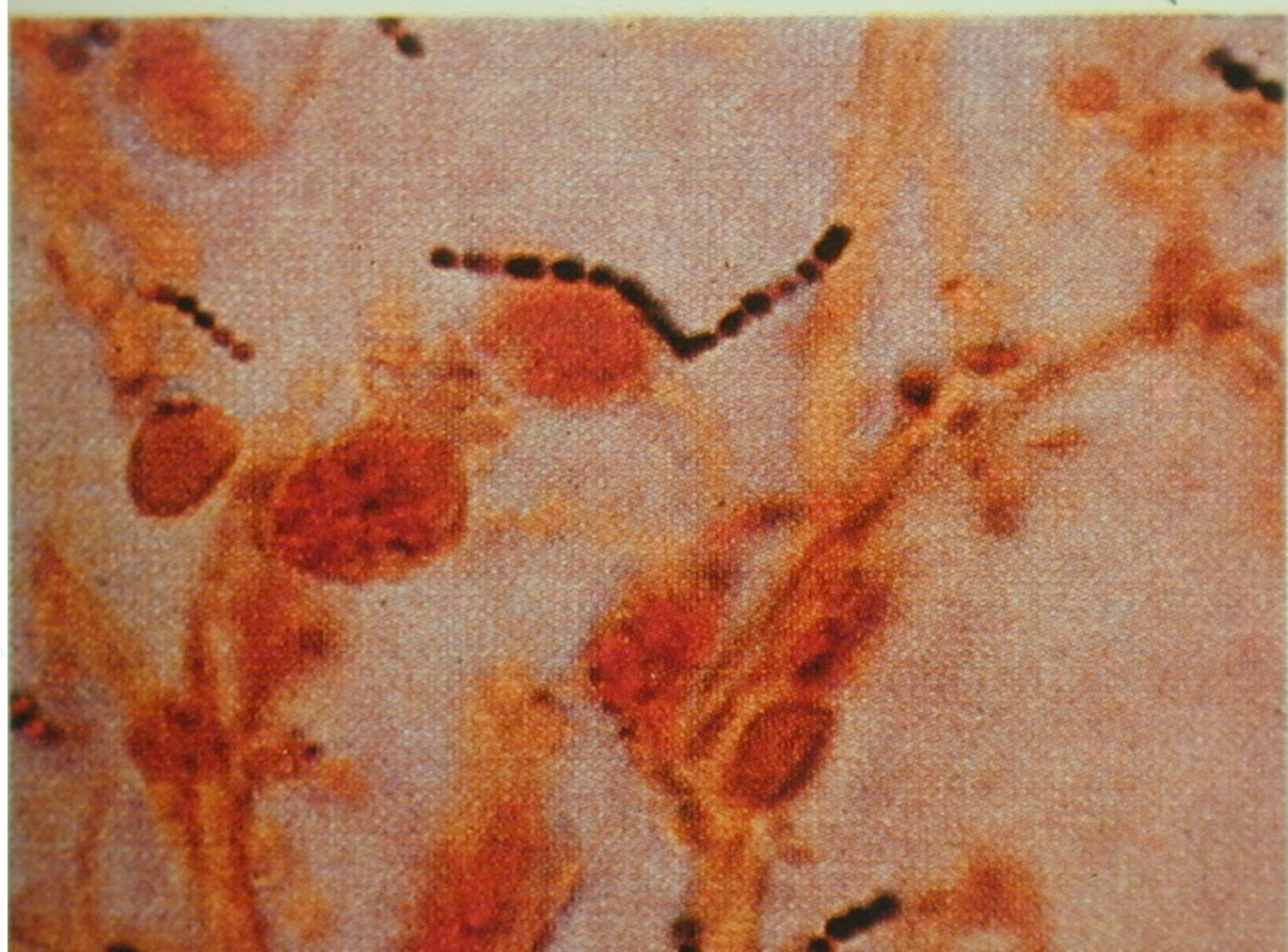
Enterobacter sp.
Str.faecalis
Providencia sp.
Serratia sp.
Bacteroides
Clostridium

Streptococcus pyogenes

- skupina (A-D, G) G+ koky

- toxiny
- DNasa
- Strepto
- kinasa

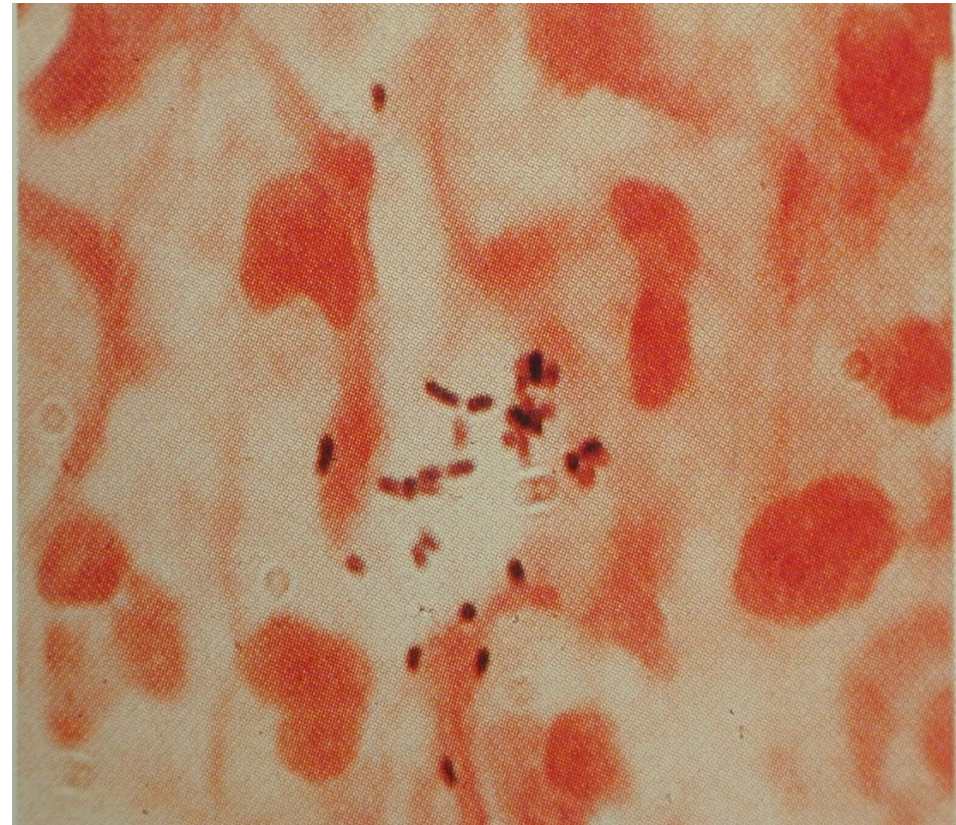
spouštěč
guttátní
psoriázy



Staphylococcus aureus

- G+, sférické koky
- destruktivní enzymy
koagulázy, proteázy
- toxiny: TSS toxin
enterotoxiny –
SEA, SEB

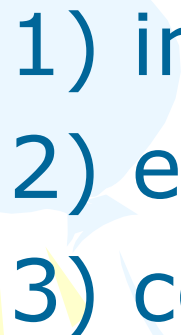

MRSA – nebezpečný patogen
v nemocnicích





Pyodermie

A) postihující volnou kůži

- 
- 
- 1) impetigo
 - 2) erysipelas
 - 3) cellulitis
 - 4) Nekrotizující fasciitida
 - 5) Chronická ulcerózní pyodermie



Pyodermie

B) Postihující kožní adnexa



1) folikulitida

a) superficiální folikulitida

b) folliculitis simplex

c) folliculitis barbae

(sycosis barbae)

d) G- folikulitida



e) neinfekční folikulitida



Pyodermie

2) furunkl/furunkulosa

3) karbunkl

4) infekce potních žláz

hidradenitis suppurativa

(5) infekce nehtového valu-paronychium

(6) infekce očních víček – hordeolum

- blepharitis

- chalazion

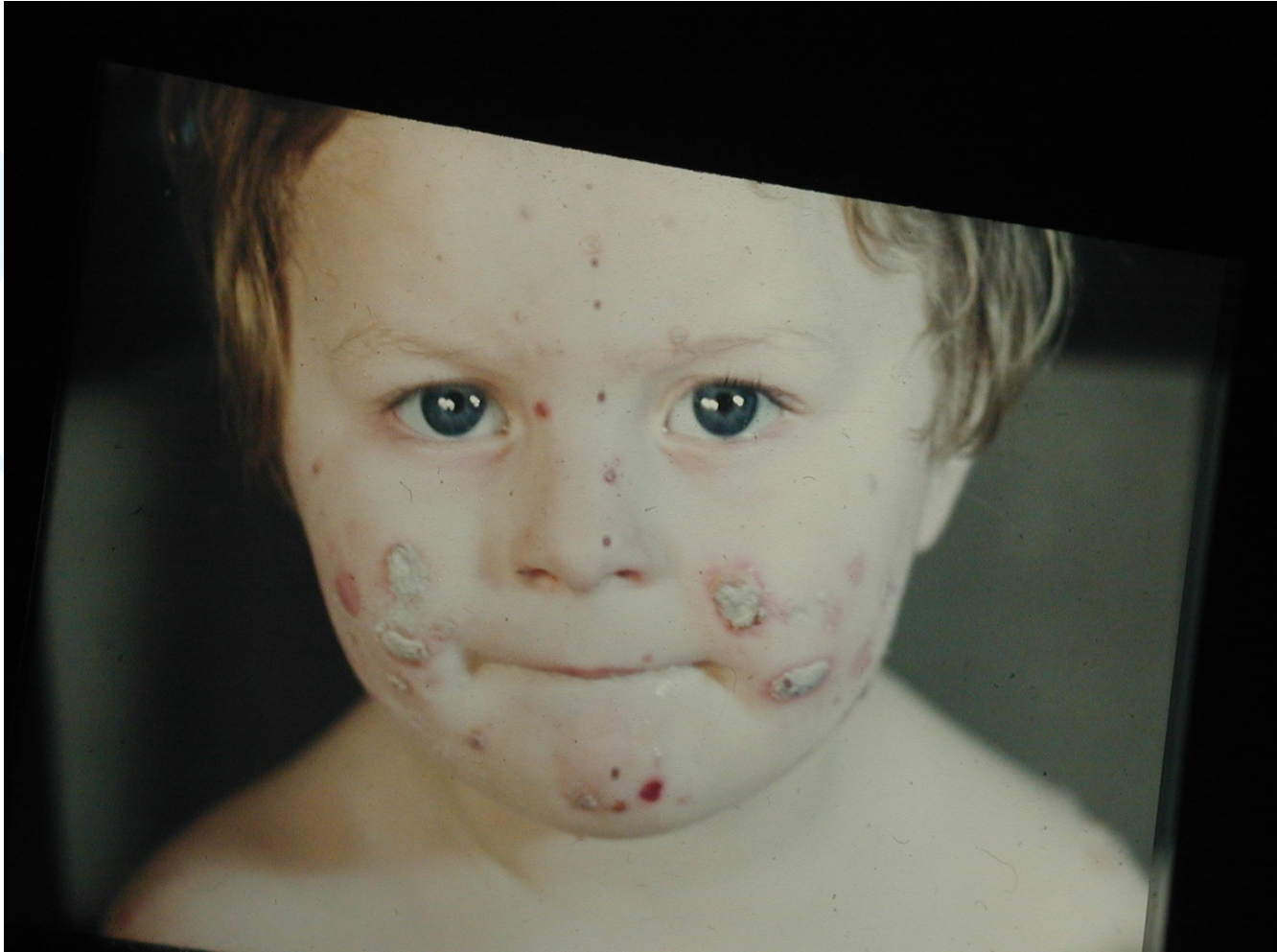1) impetigo

- Nebulózní: Str. pyogenes
- Časté u dětí
- Přenos přímým kontaktem či předměty
- Klinický obraz: zpočátku malé puchýře, snadno praskají, tvoří se eroze s medovými krustami
- Terapie: dezinfekční obklady, lok. ATB (mupirocin, kys. fusidová)
- Rozsáhlé postižení, teploty: systémově ATB - PNC, CFSP

impetigo





impetigo

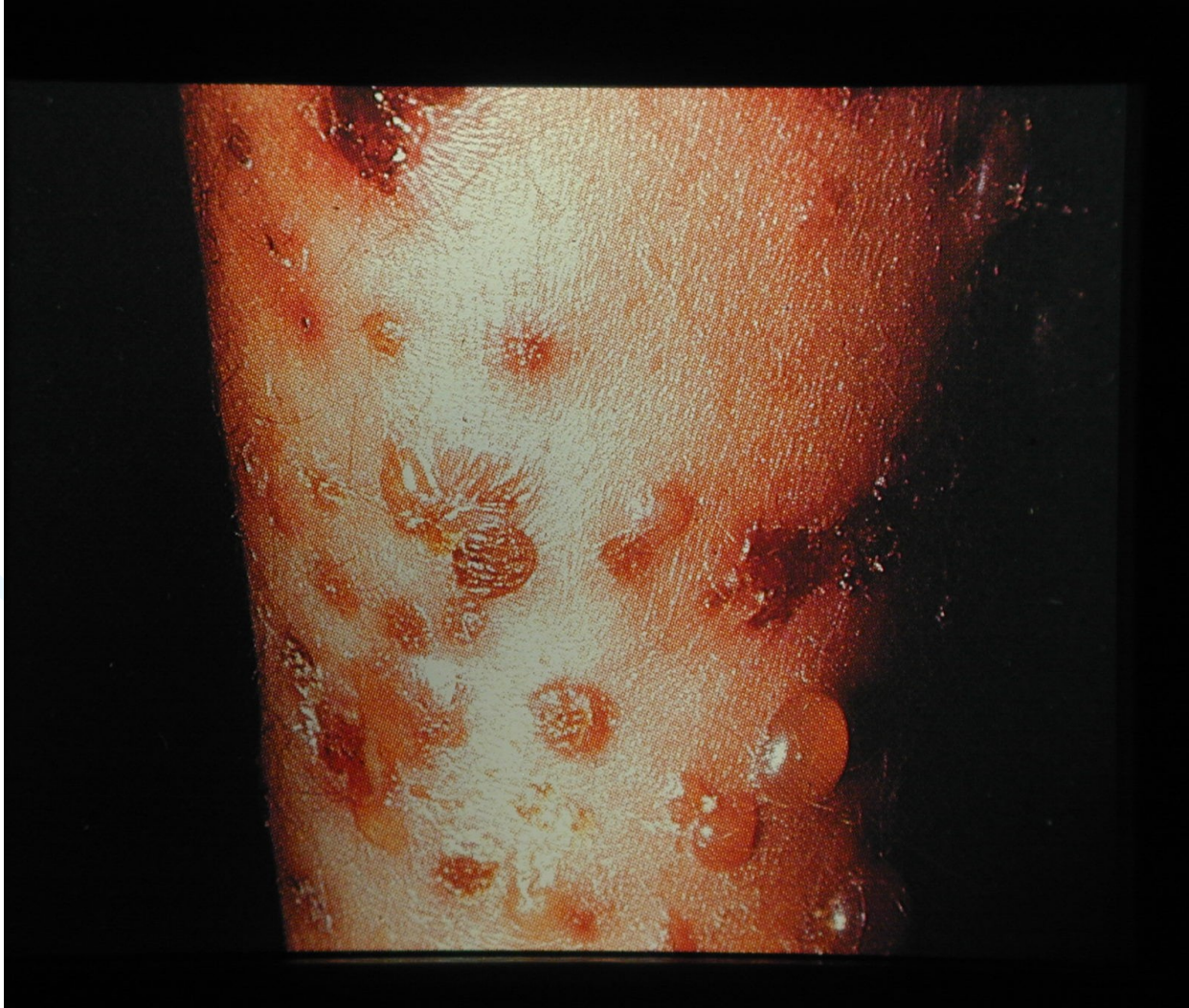



- Bulózní impetigo:

- Staph. aureus produkující exfoliatin A & B
–štěpení v epidermis /str. granulosum/
 - Klinický obraz: ploché puchýře s hnisem
obličej, třísla, akra
 - Terapie: topická či systémová ATB
- 
- 

Bulózní impetigo



impetiginizace

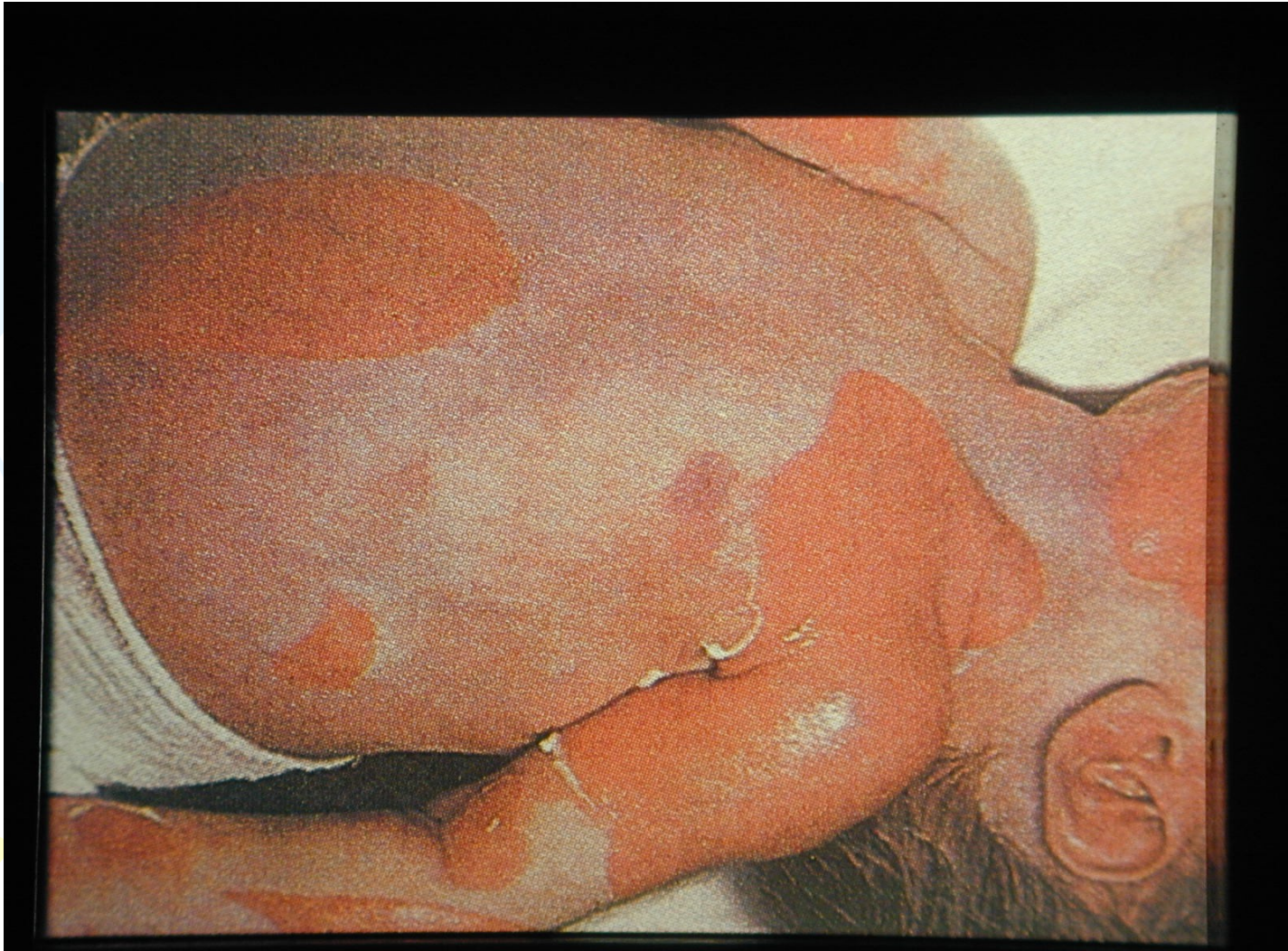



Stafylokokový syndrom opařené kůže (Ritterův sy)

- Rozsáhlé postižení – stafylokokové exfoliatiny
- Skarlatiniformní vyrážka kolem úst, zapáňkové oblasti
- horečka
- Ploché puchýře, snadno praskající
- Ter: ATB, tekutiny, kontrola teploty

Stafylokokový syndrom opařené kůže



2) erysipelas

- Původce: Str. pyogenes (β hemolytické streptokoky sk. A), méně často jiné streptokoky
- Vstup: malé poranění, interdig. fisury, bérc. vředy
- Klin. obraz: prodromy (horečka, zimnice)

teplé bolestivé zarudnutí s jazykovitými výběžky, obvykle na noze/bérci, i v obličeji

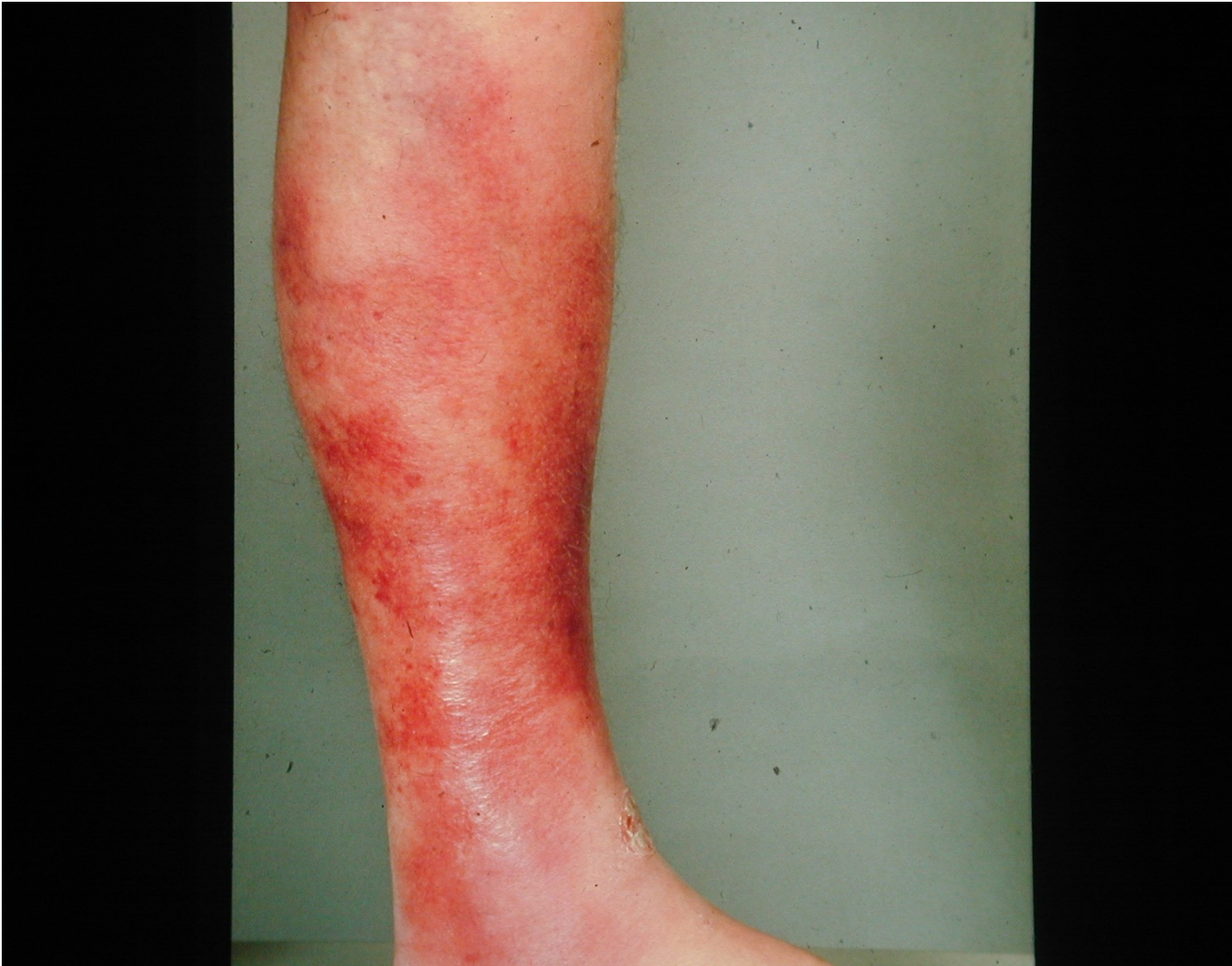Varianty: puchýřnatý e., hemoragický e., nekrotizující e.

Komplikace: endokarditida, glomerulonefritida

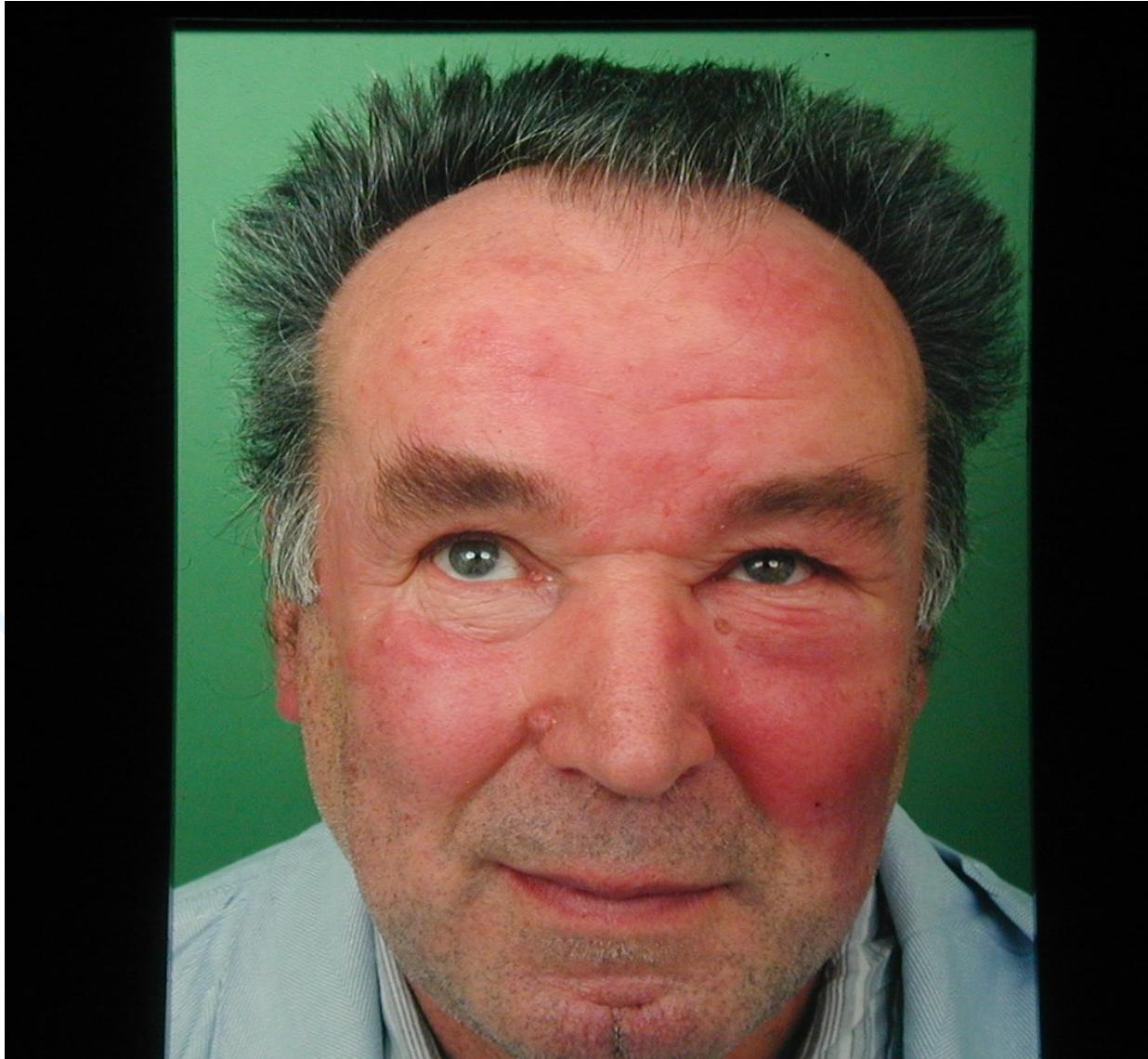Terapie: prokain G PNC i.m. 1,5 mil U 2 x d

alternativy: cefalosporiny, makrolidy
linkomycin

erysipelas



erysipelas





3) cellulitis

- Původce: Strept. pyogenes, St.aureus
- Hlubší infekce než erysipel
- Vznik po malém poranění, v chir. ráně
- Erytém, otok
- Spádová lymfadenitida
- Horečka
- Terapie: PNC, cefalosporiny

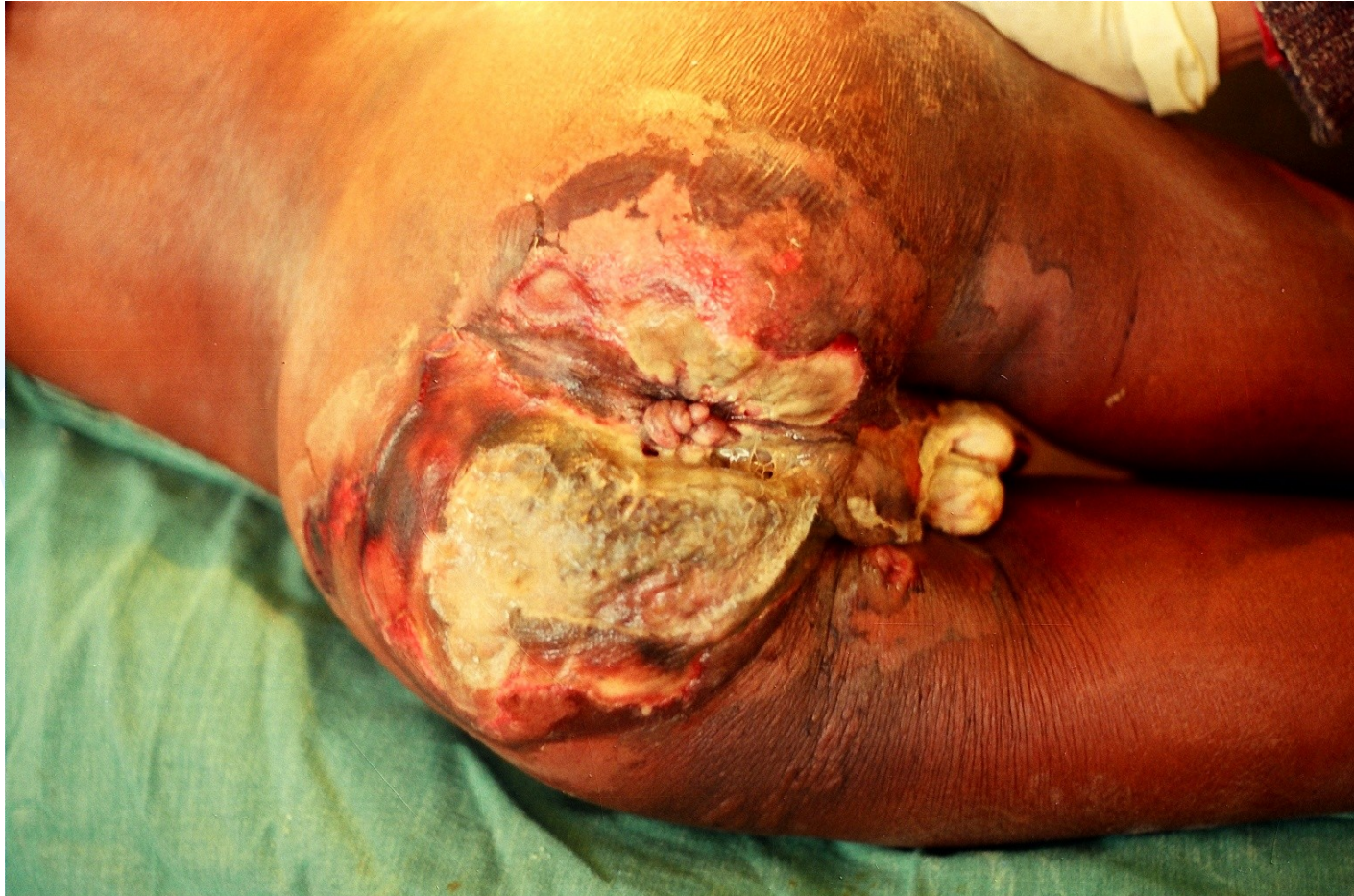cellulitis



4) nekrotizující fasciitida

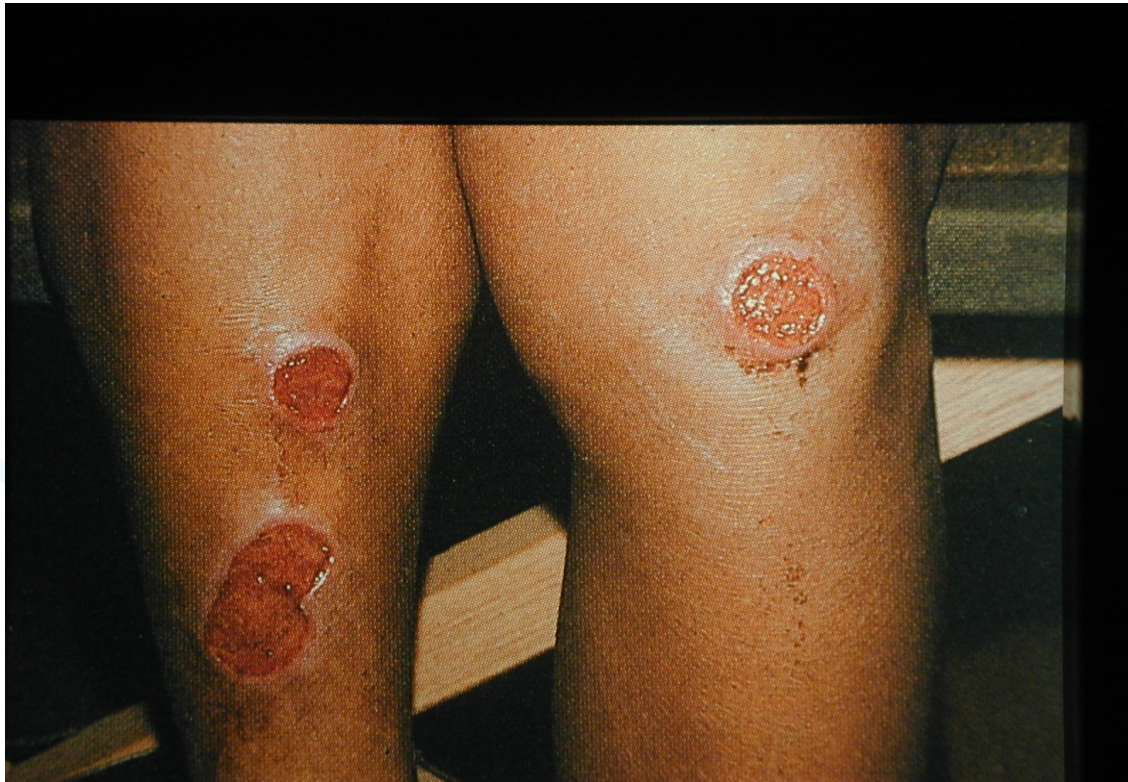- Původce: Streptococcus pyogenes
- Více původců: Synergická nekrotizující fascitida/cellulitida
- Starší, imunosuprimovaní pacienti
- Erytém --> nekrotická eschara, krepitace
- Horečka, výrazná bolestivost
- Th: chirurgický debridement
- PNC+klindamycin či dle kultivací, IVIG

nekrotizující fasciitida



5) chronická ulcerativní pyodermie

- Pyoderma ulcerosa, vegetans ...

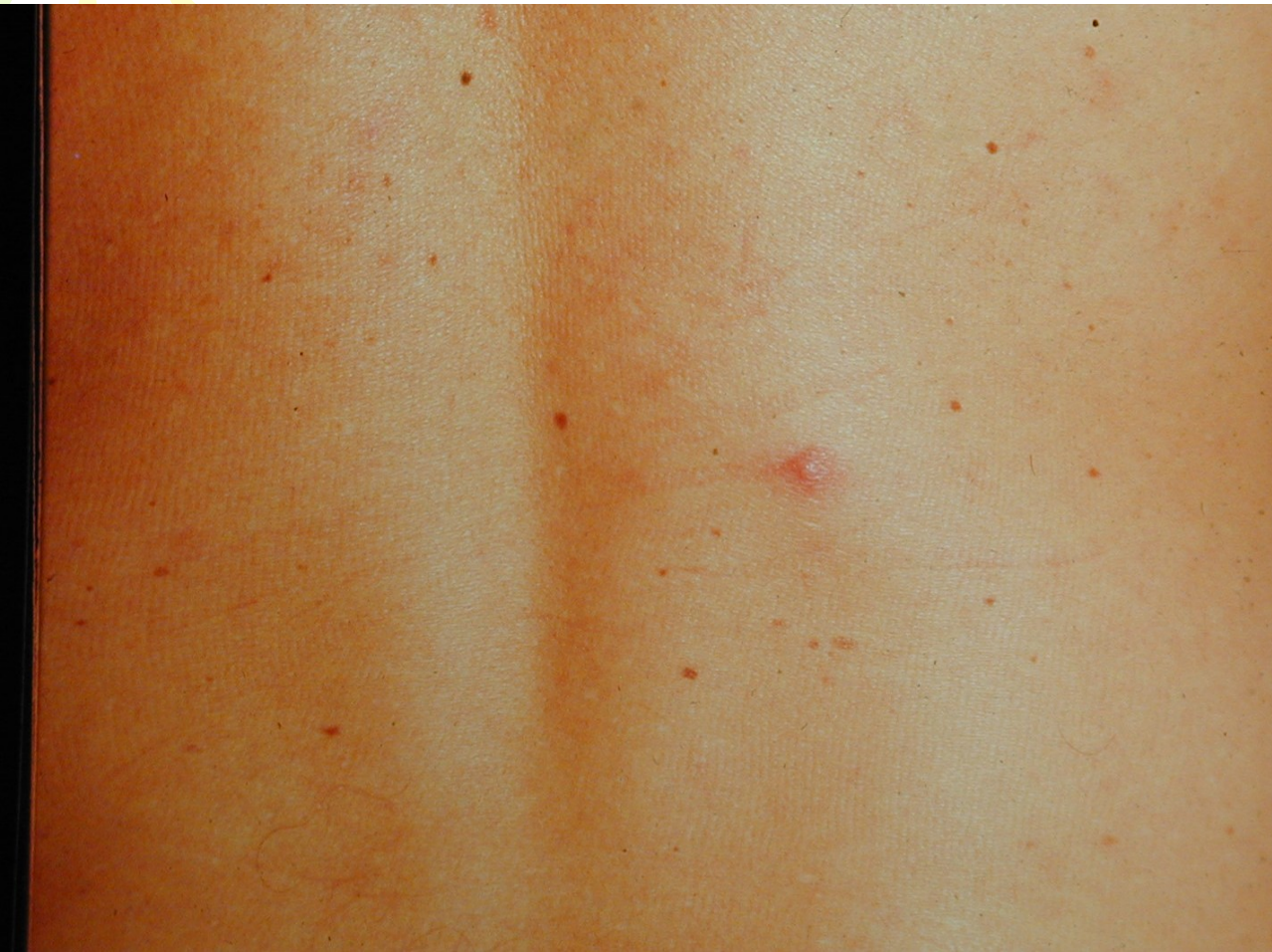

Pyodermie kožních adnex: a) povrchová folikulitida (ostiofolikulitida)

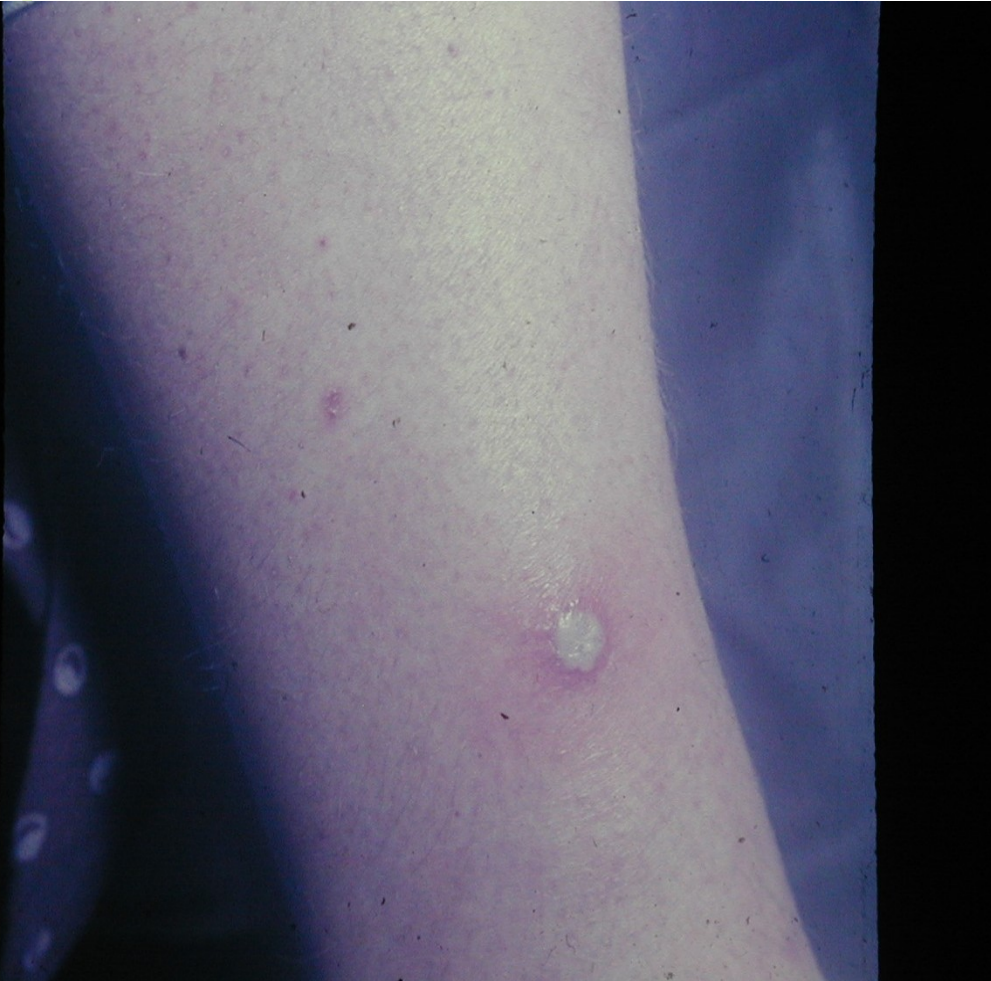Povrchový zánět
Vlas. Foliklu,
resp. jeho ústí

Staph. Aureus
Spouštěče: horké
a vlhké počasí

Ter: dezinfekce
Lok. ATB: Ery,
klindamycin



b) folliculitis simplex



Zánět celého folikulu

Typické lokality:

Záda, boky, hýždě
axily

Svědění

Ter: dezinfekční roztok

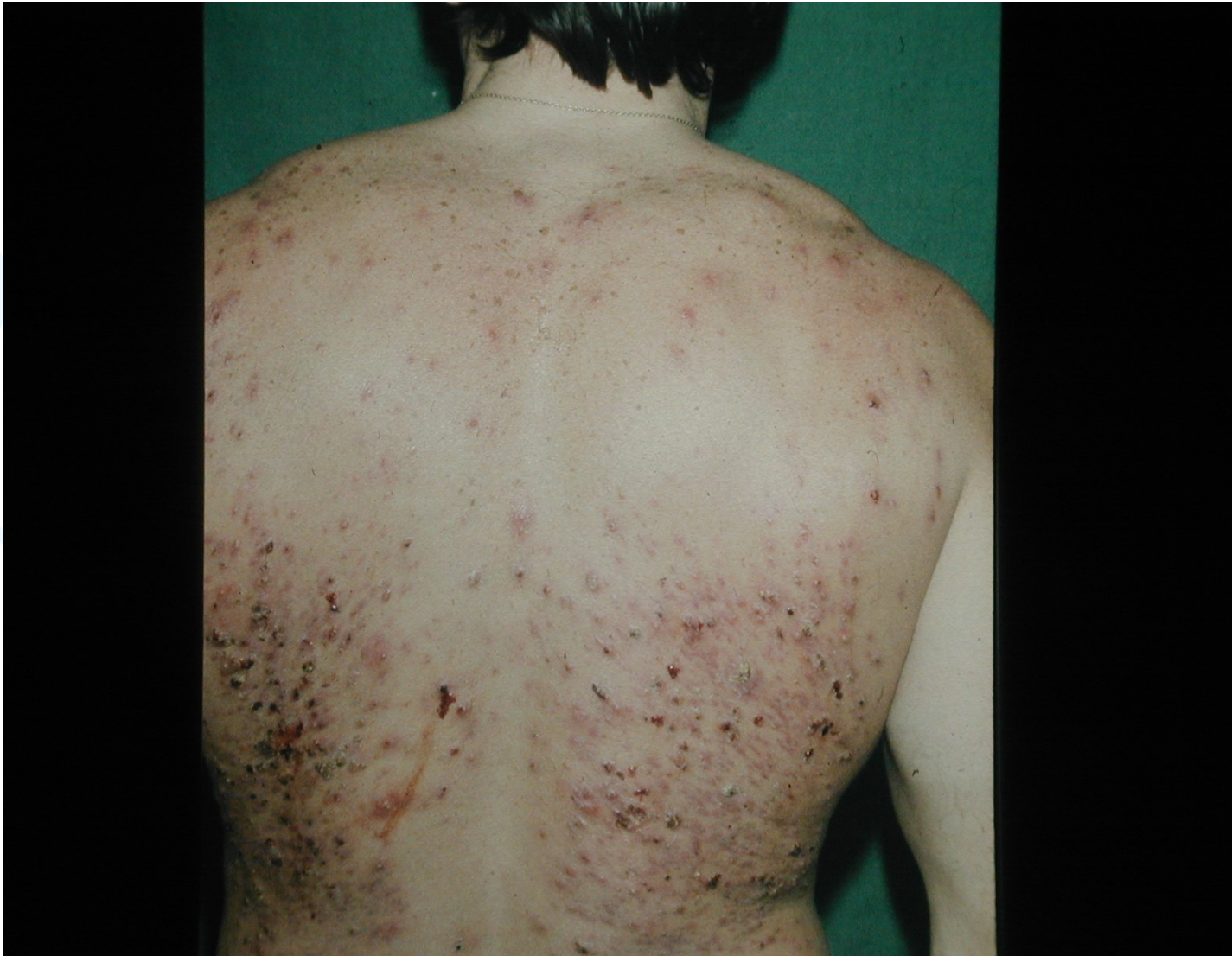Lok. ATB: Ery,
klindamycin

Větší plochy, teplota:

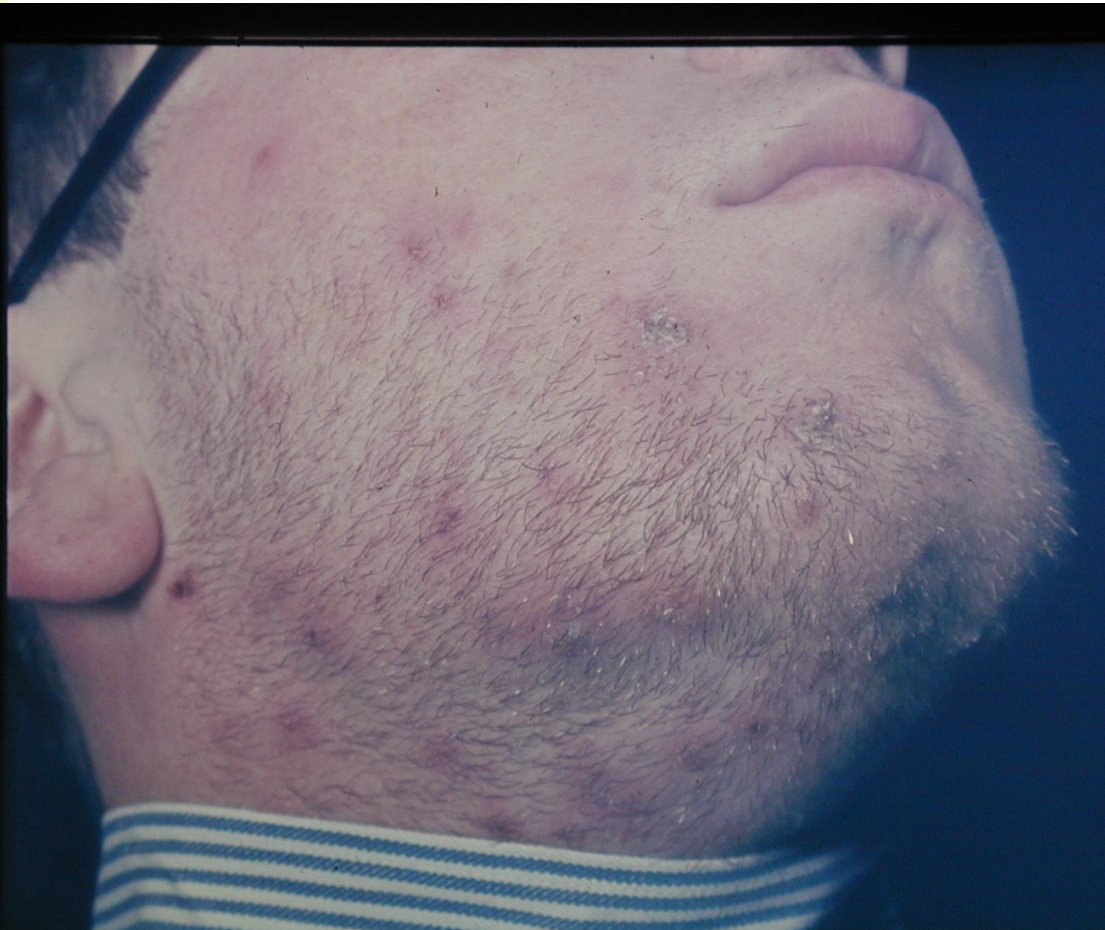Systemová ATB:

PNC, CFSP

folliculitis simplex disseminata



c) folliculitis barbae (sycosis barbae)



Nejčastější varianta běžné folikulitidy

Pustuly

Noduly, abscesy

Oblast vousů a krku

Šíří se po malém poranění

Nejč. při holení

Ter: dezinfekční sol.,

Lok. ATB: Ery,

Clindamycin

Větší plochy, teplota:

Systémová ATB: PNC, CFSP

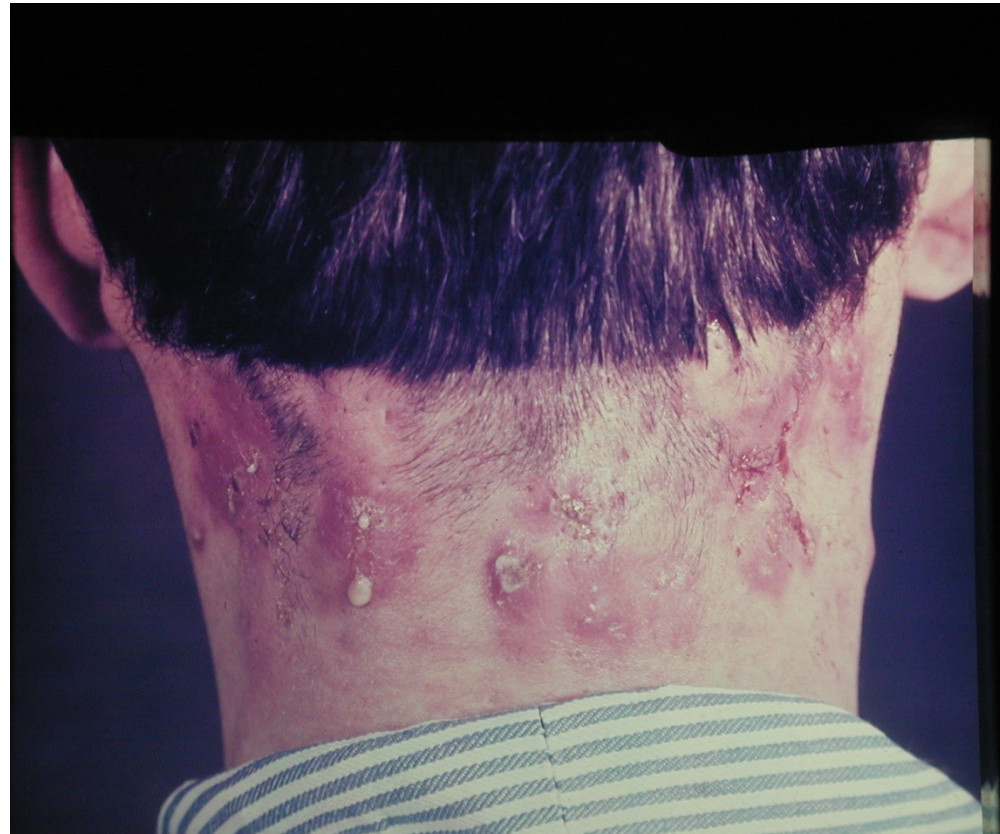

d) G- folikulitida

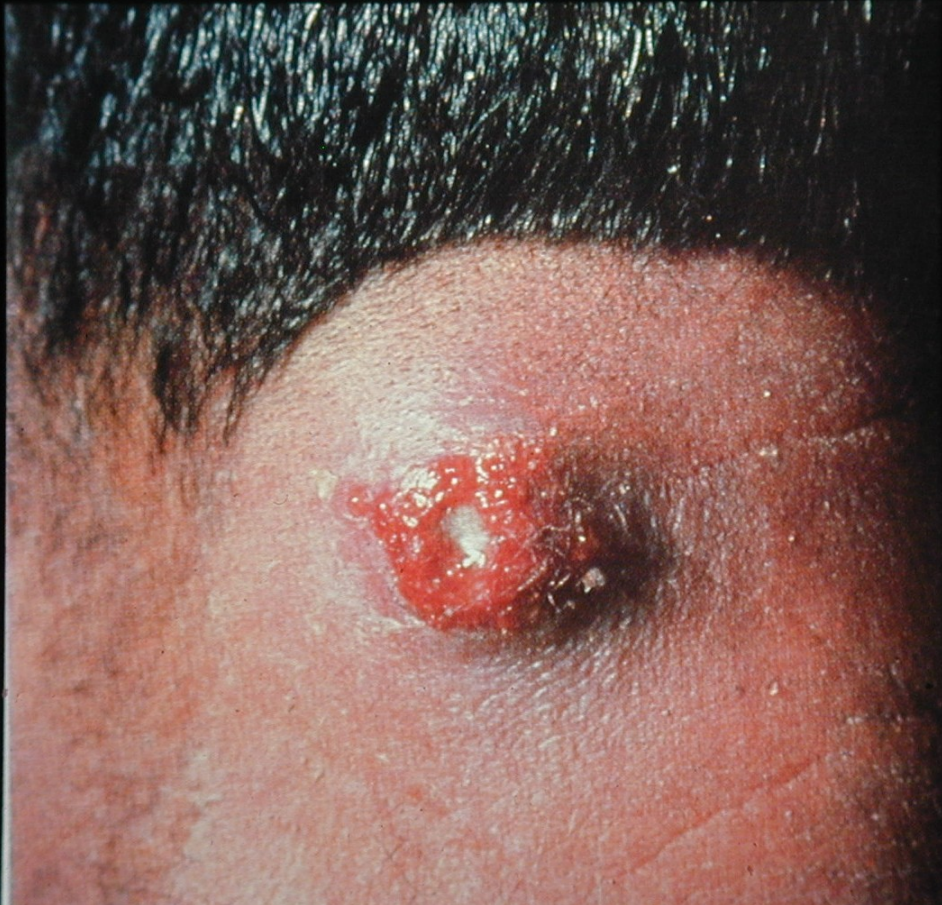- Chronická rekurentní folikulitida středu obličeje
- G-bakterie:
 - Enterobacter, E.coli, Klebsiella
 - Komplikace akné, rosacey
- Ter: chinolony: ciprofloxacin
+ isotretinoin

e) neinfekční folikulitidy

- Folliculitis decalvans
- Perifolliculitis capitis abscedens et suffodiens



Furunkl



Hluboký zánětlivý nodulus
centrálně s hnisem

Vyvíjí se z infekce vlas. foliklu

Původce: St. Aureus

Chabá hygiena, diabetes,
imunoprese

Oblasti třecích ploch

Klinika: pustula -->

nodulus, centrální uzávěr

--> Uvolnění hnisu

Hojení jizvou

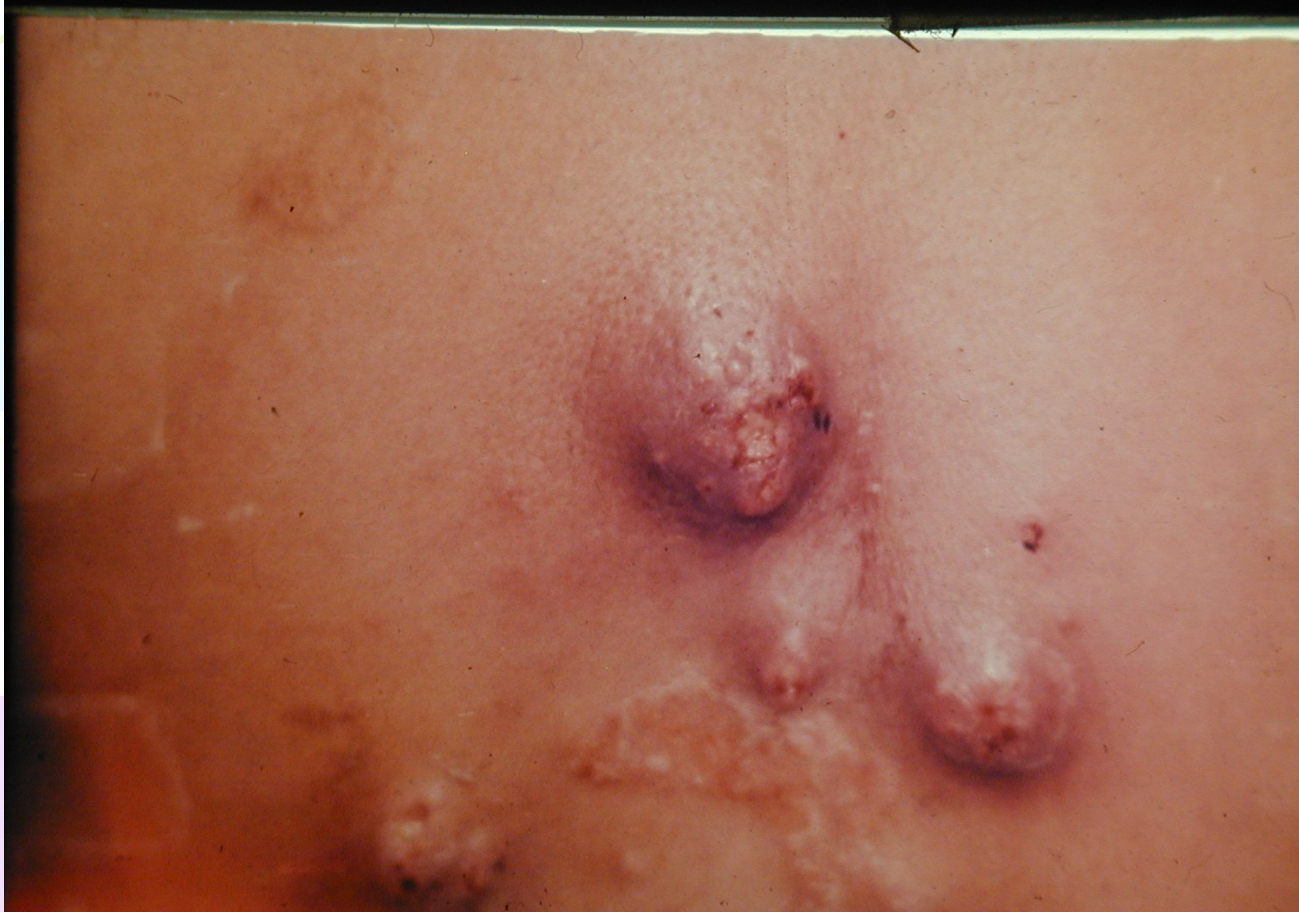Ter: ichtamol – saloxyl ung.

Lok. ATB: mup., fusidic a.

Systémová ATB: PNC, CFSP

Chirurgie: incise

Furunkulosa



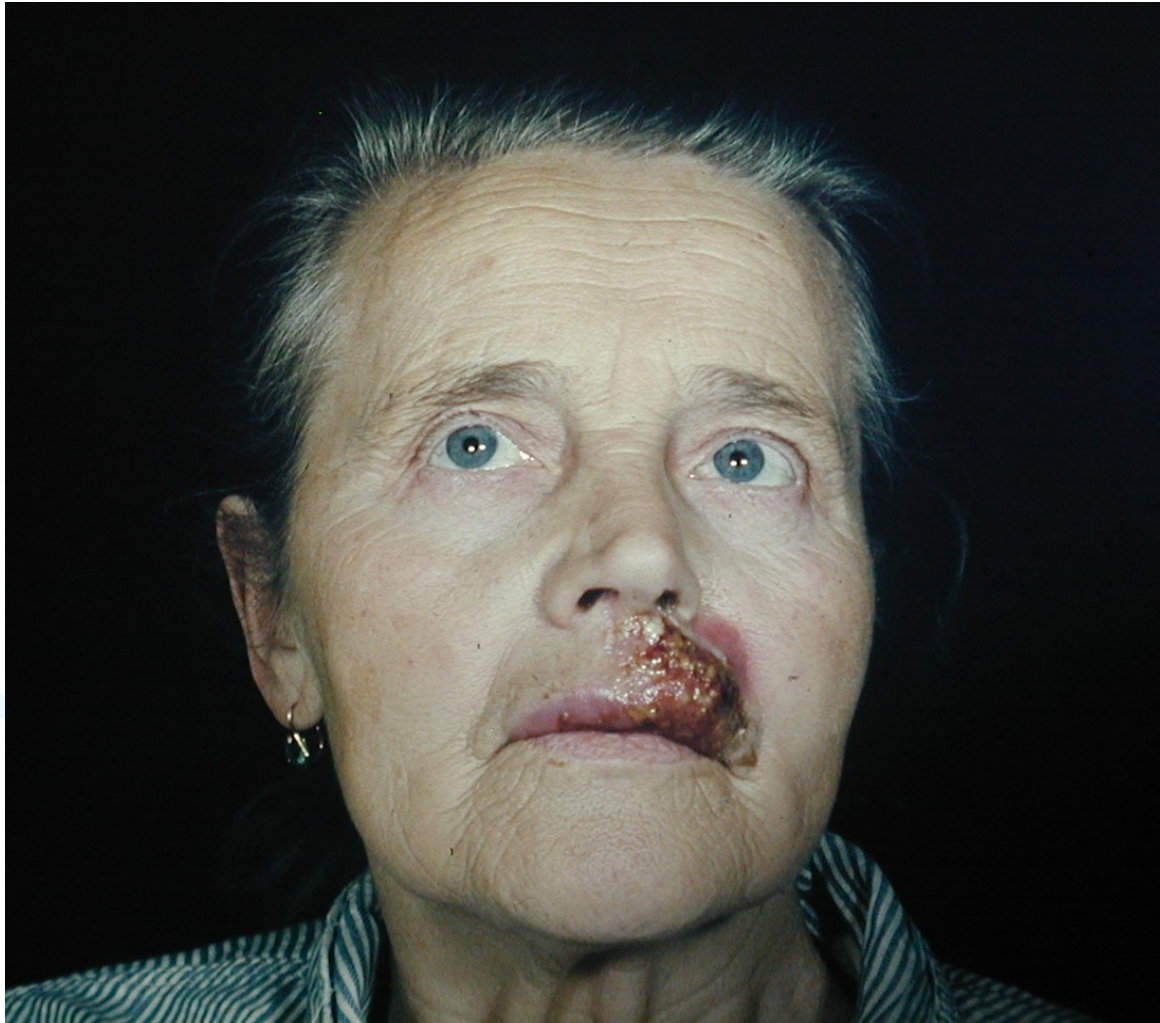Mnohočetné
Rekurentní furunkly
Predispozice: DM
chabá hygiena,
imunosuprese
Atopická dermatitida
Nosní či perianální
nosičství St. aureus

Karbunkl

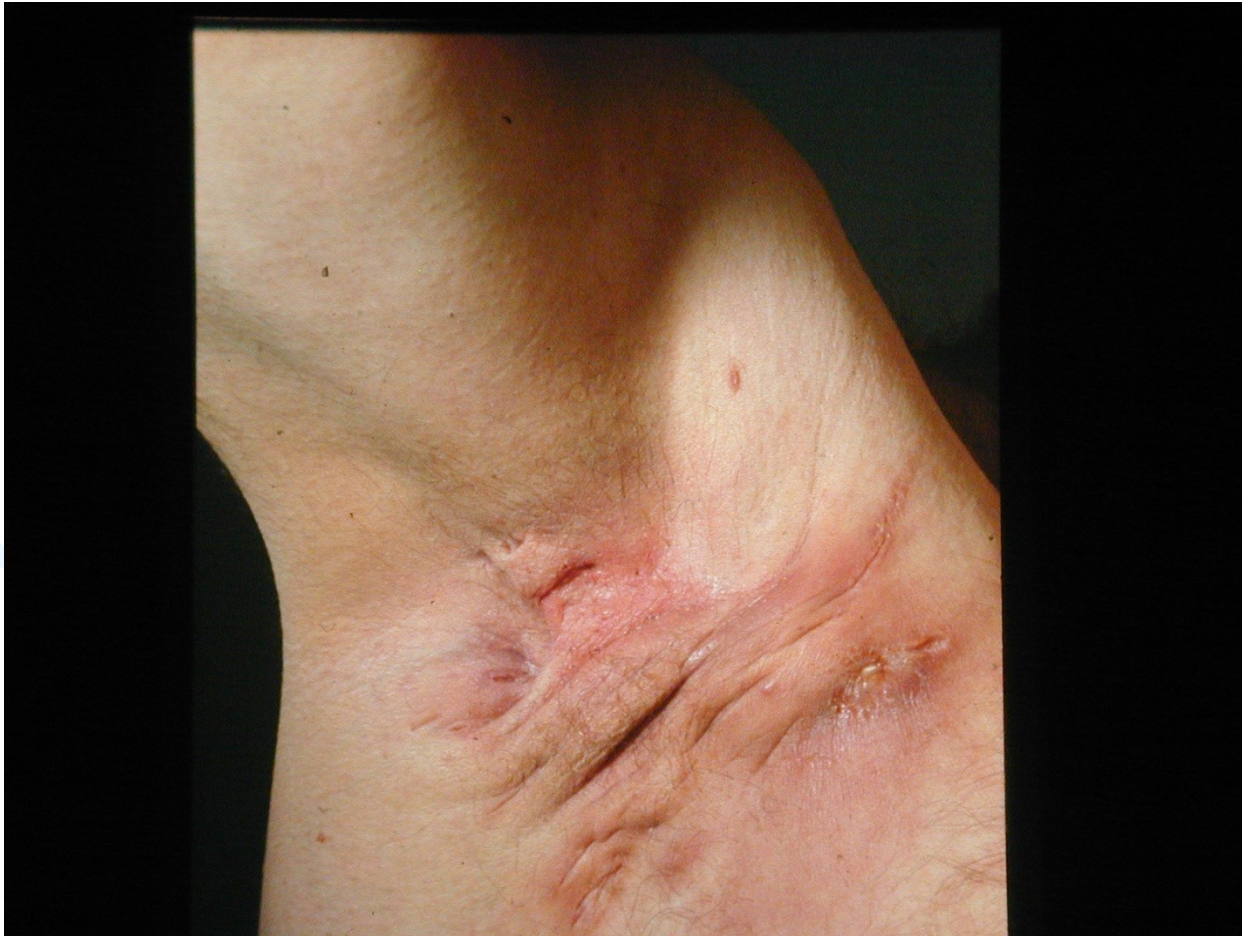

Fúze několika furunklů
Nejčastěji na krku a trupu
Zánětlivá oblast s otokem
Často s nekrózou
Terapie: systemová ATB
chirurgie

Karbunkl



Infekce potních žláz - hidradenitis suppurativa



(5) zánět nehtového valu - paronychium

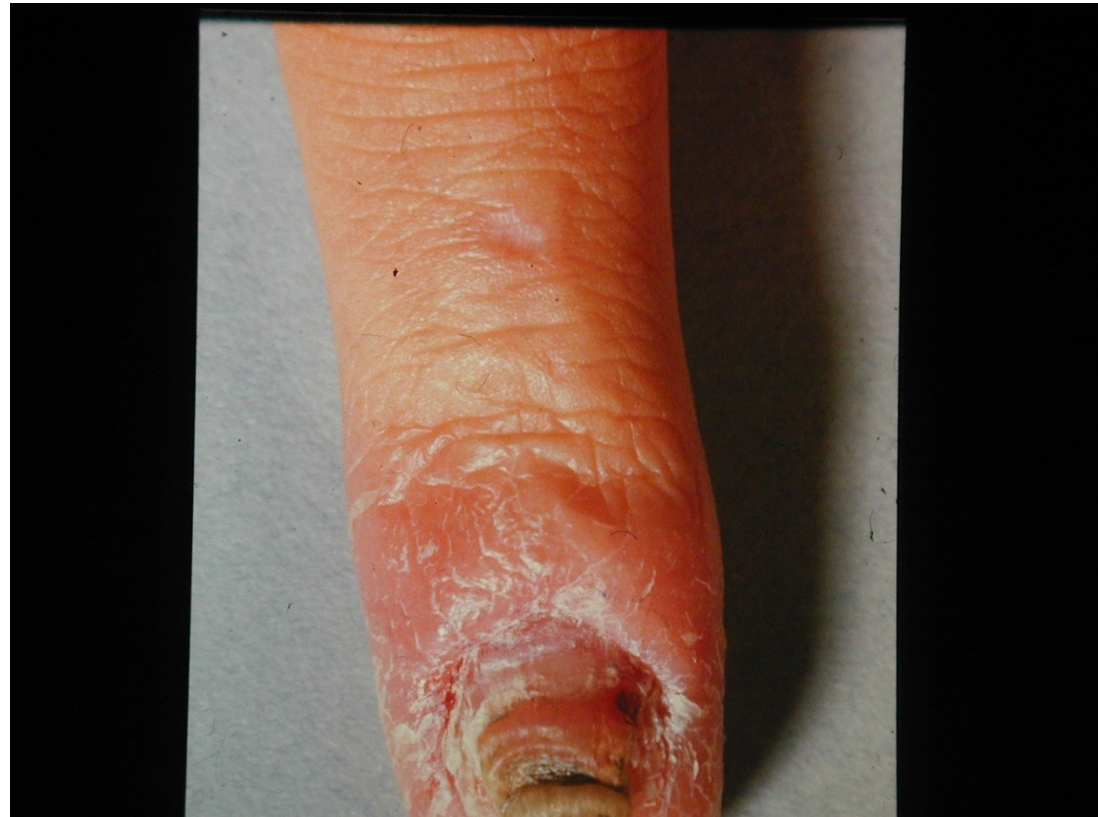Drobné trauma kutikuly

St.aureus

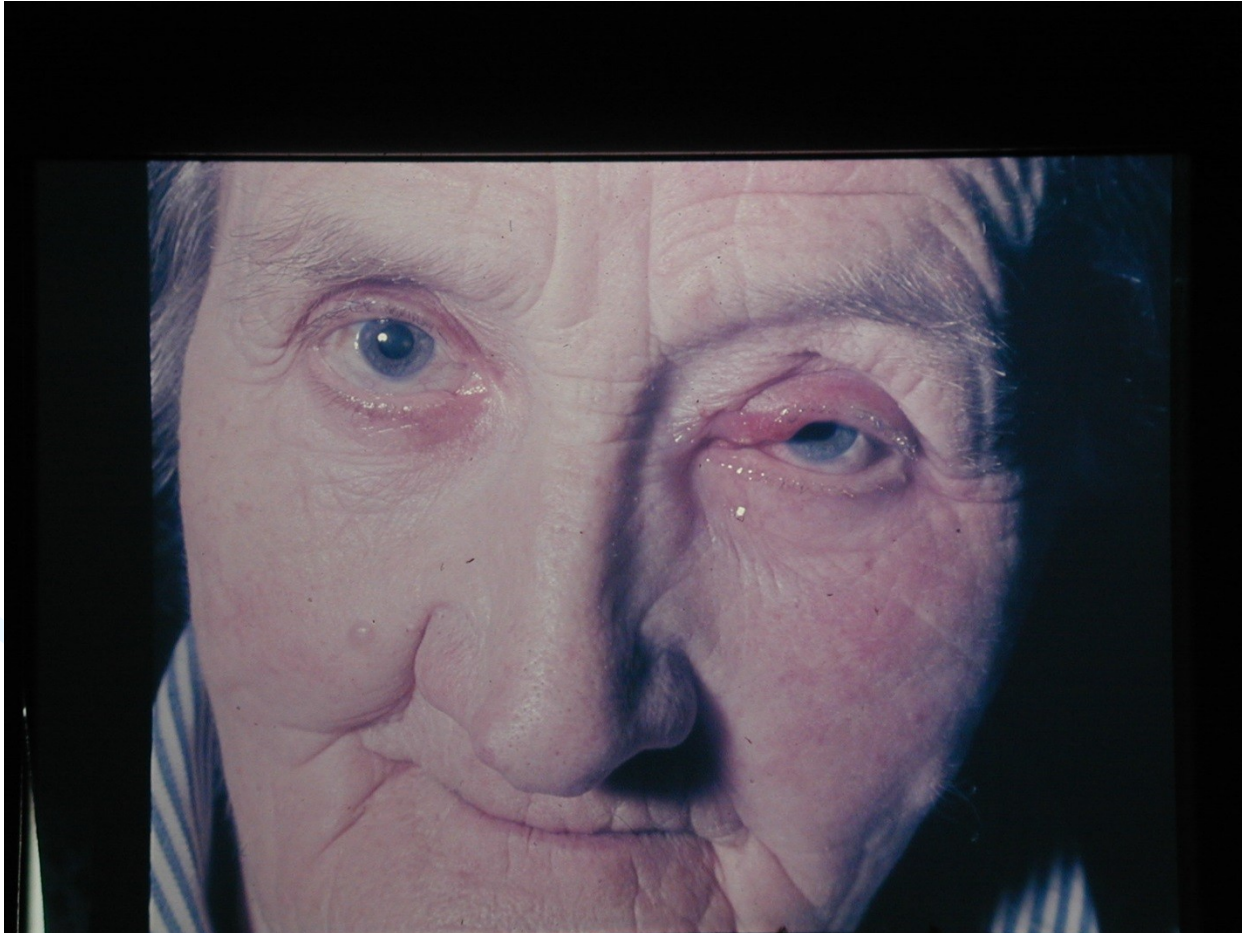Hnisavá sekrece zpod
nehtového valu

Ddg: kandidová infekce
herpes

Th: drenáž
lok. ATB



(6) infekce očního víčka – hordeolum



2. další bakteriální infekce

- Záškrt – kožní forma – *vzácná*
- Listerióza – *vzácná*
- Aktinomykóza
- Nokardióza – *častěji u imunosuprimovaných*
- Nemoč kočičího škrábnutí (bartonella)
- Klostridiové infekce
- Zoonózy – erysipeloid, anthrax, tularémie

Aktinomykóza

Původce:

G+ anaerobní bakterie

Actinomyces israelii

Klinické typy:

CERVIKOFACIÁLNÍ AKTINOMYKÓZA

nejčastější forma, zpočátku
tmavěčervené indurované noduly
na tváři či submandibulárně

Mnohočetné sinusy,

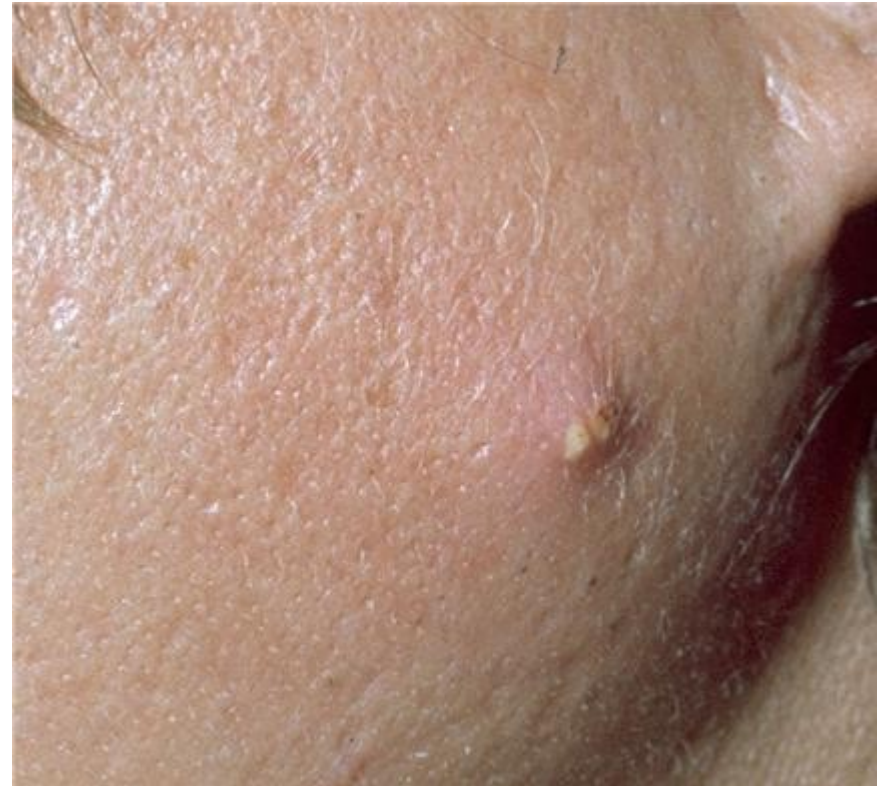jizvení a formace nových nodulů

Tvořící nerovný až hrudkovitý povrch

Fistuly až malé ulcerace

Charakteristické sýrové hmoty

ve vytékajícím hnisu



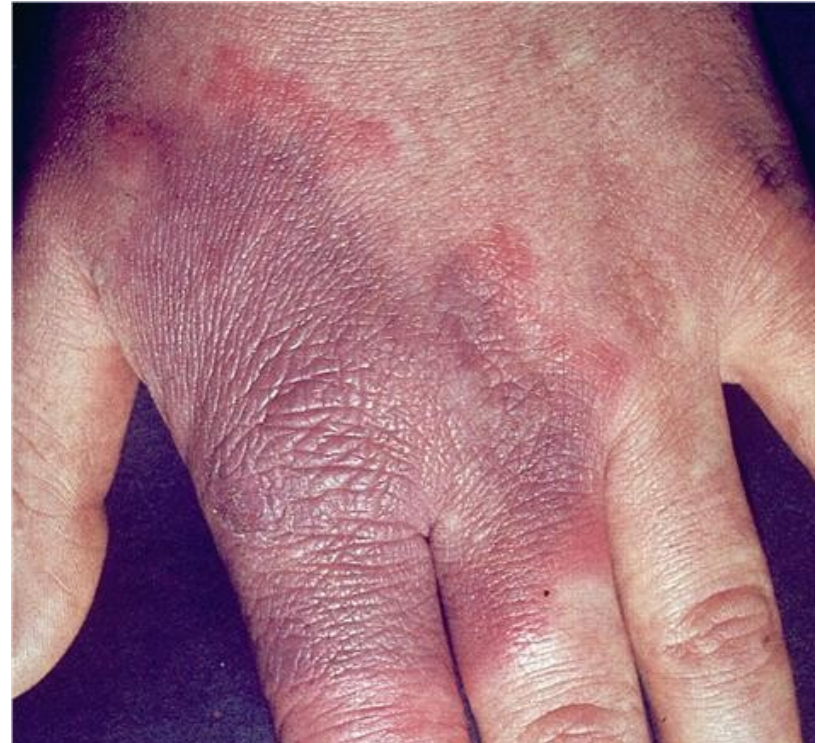TORAKÁLNÍ a BŘIŠNÍ AKTINOMYKÓZA

způsobují generalizované symptomy jako horečka, zimnice,
noční poty a hubnutí

Ter: PNC, linkomycin

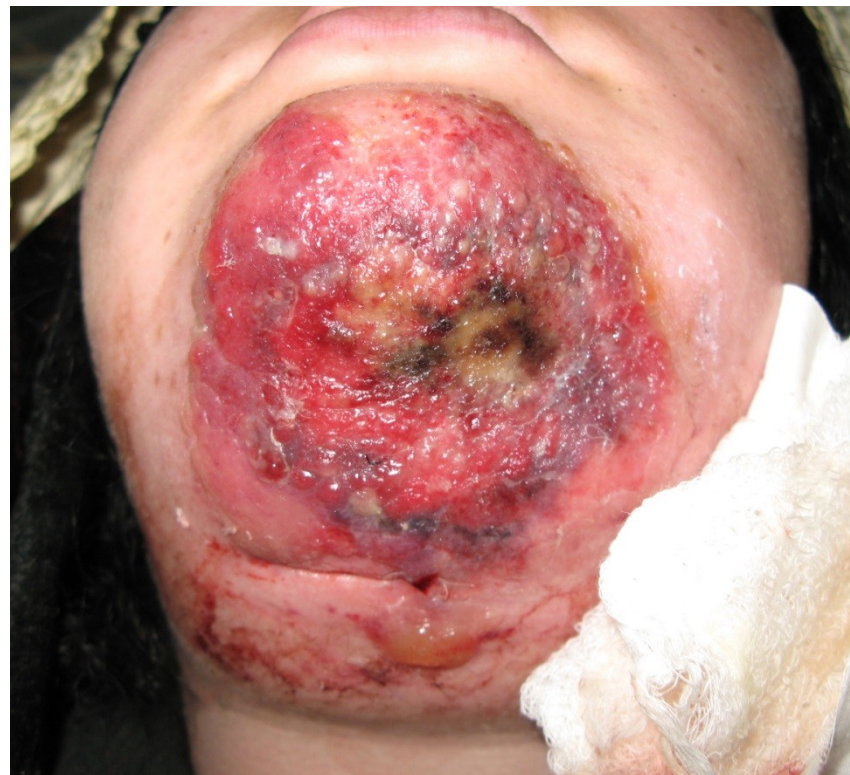Erysipeloid

- Původce: *Erysipelothrix rhusiopathiae*
- Jako choroba z povolání – práce s infikovanými rybami, mořskými plody, drůbeží či jiným masem.
- 3 formy:
- mírná lokalizovaná forma – lok. otok a zarudnutí;
- Difúzní forma s teplotami;
- vzácná systémová forma asociovaná s endokarditidou
- Ter: PNC



Anthrax

- u lidí zpracovávajících vlnu
- G+
Bacillus anthracis
- expozice infekčním zvířatům nebo manipulace s kůží či jinými živočišnými produkty
- Ter: PNC, TTC



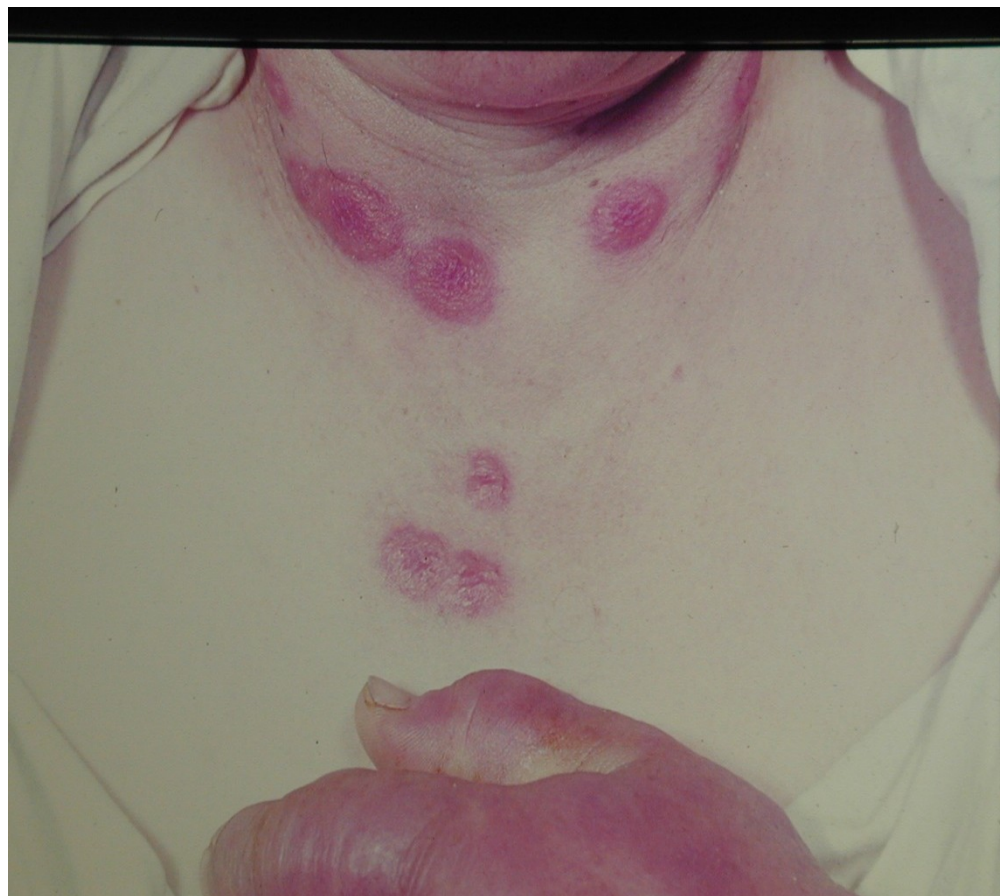Tularémie

Zaječí horečka (králíci, zajíci, lišky...)

Francisella tularensis

Formy: ulceroglandulární
slizniční
okulární
tyfoidní

Ter: makrolidy



Děkuji za pozornost

