

# Přednáška 11

## Nervový systém

- Připomenutí stavby nervové tkáně
- Stavba šedé hmoty – mícha, mozeček, kůra mozková (iso- a allocortex)
- Periferní nervový systém - periferní nervy a ganglia
- Nejčasnější fáze vývoje nervového systému
- Histogeneze nervové trubice
- Vývoj mozku a míchy

Brno, Prosinec 2020

# Nervový systém - Histologicky

Sestává ze 3 strukturálně odlišných složek:

## Nervová tkáň

### Krevní cévy

kapiláry, arterioly a venuly, které hustě prostupují nervovou tkáň

### Pojivová tkáň

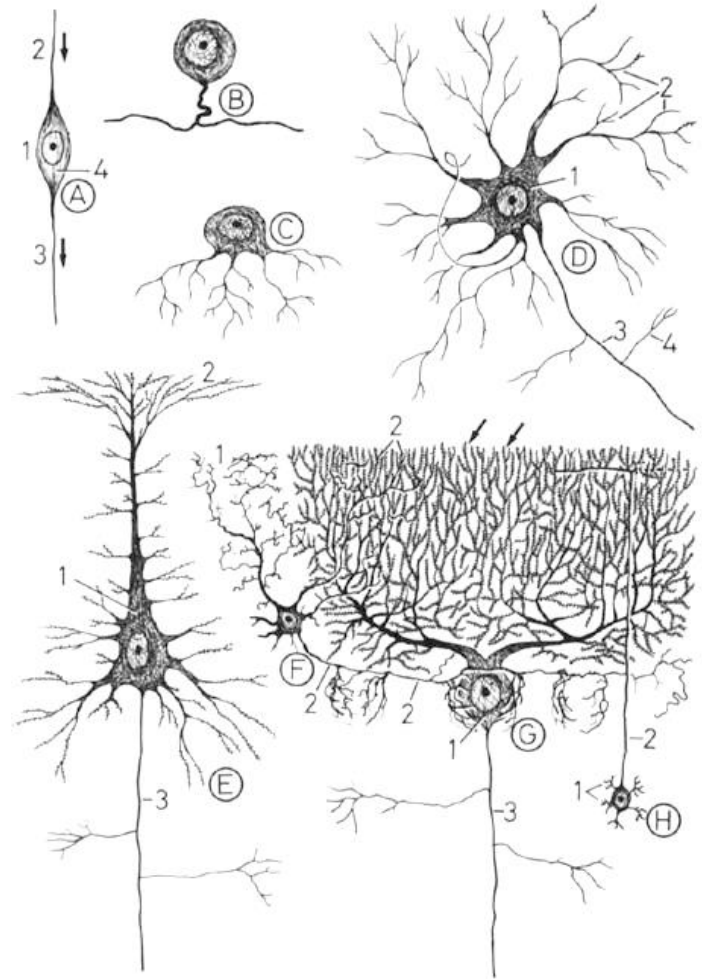
- Chrání všechny složky a je organizována do:
  - **pleny** – obdávají mozek a páteřní míchu
  - **epi-, peri- a endo-neurium** – pojivová tkáň uvnitř a na povrchu nervů
  - **tenkostěnná pouzdra** – obdávají sensitivní a autonomní ganglia

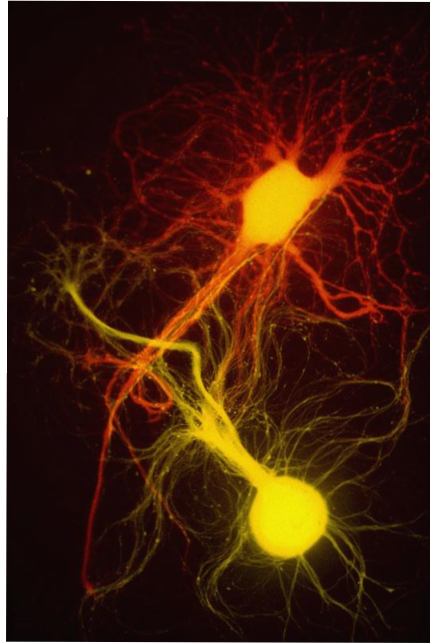
# Nervová tkáň – Obecné znaky

Nervová tkáň je tvořena **pouze dvěma typy buněk**:

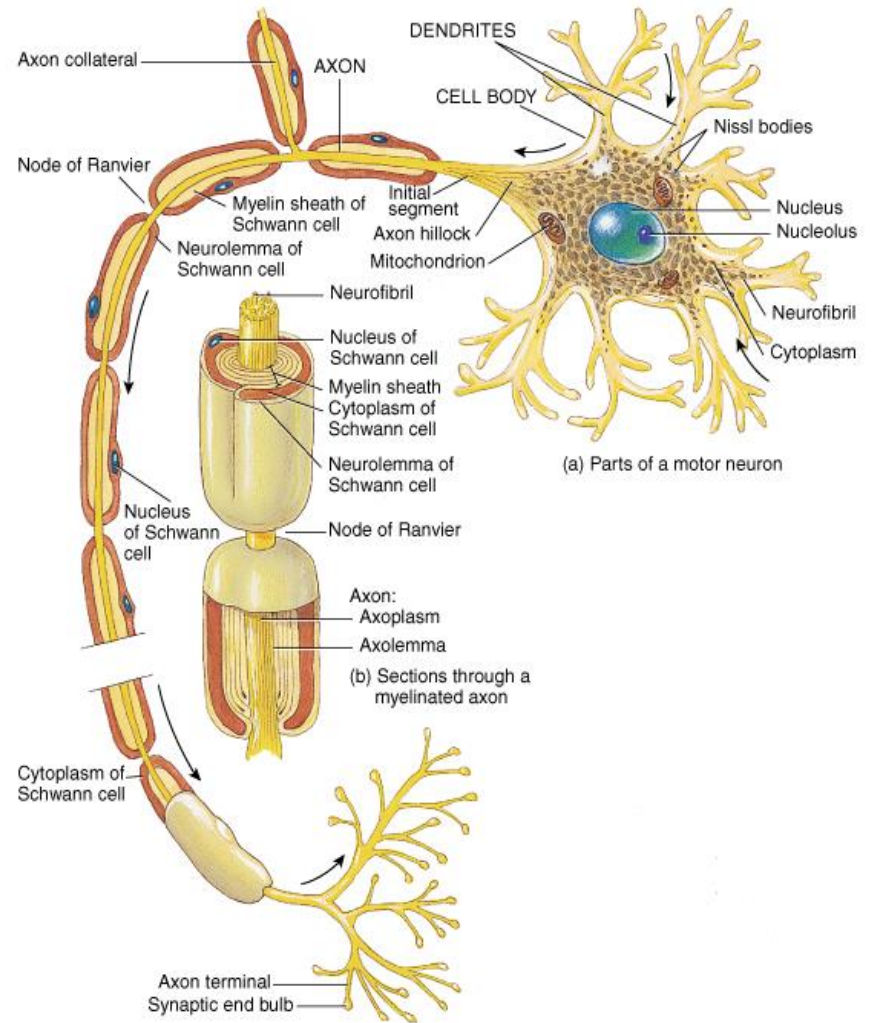
- **Neurony**
- **Neuroglie - gliové buňky** (podpůrné)

**Neurony** – vysoce specializované buňky, které přenášejí signály (impulzy)





# Neuron



1. **Perikaryon (neurocyt)**

2. **Výběžky**

(jednosměrný přenos signálu)

- **axon**

(vždy pouze jeden; centrifugální přenos)

- **dendrit(y)**

(centripetální přenos)

# Neuron - Perikaryon

## Umístění:

CNS – šedá hmota

PNS – ganglia

## Tvar:

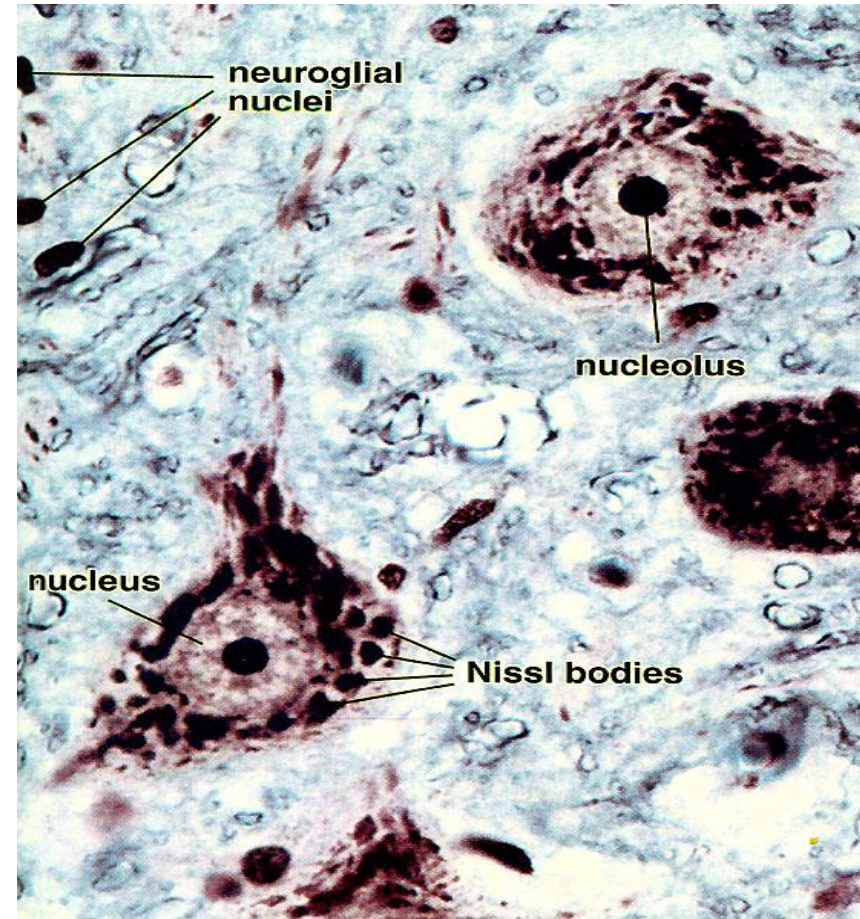
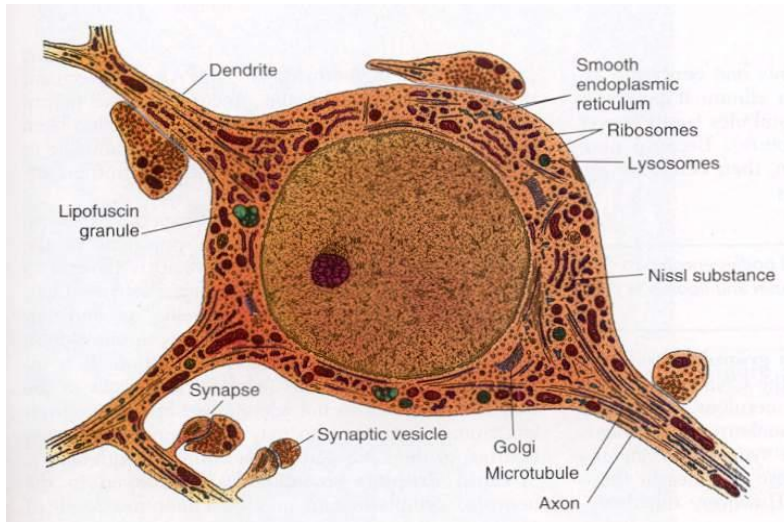
pyramidový, sférický, vejčitý, hruškovitý

## Velikost:

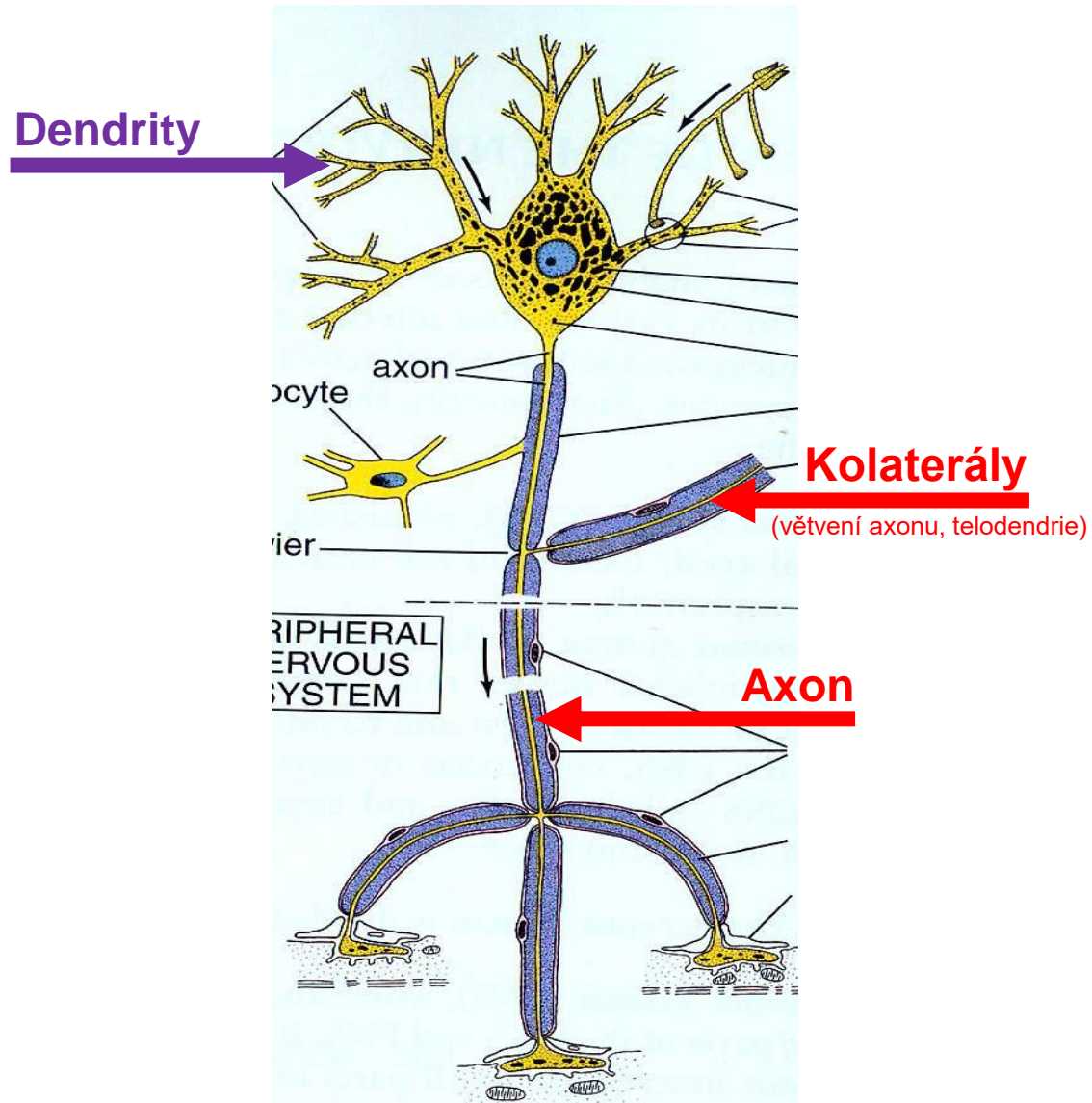
5 to 150  $\mu\text{m}$

## Organely:

- Jádro – velké + světlé + prominentní jadérka
- Nisslova substance – drsné ER
- Neurofibrily (neurofilamenta + neurotubuly + aktin)
- Lipofuscin



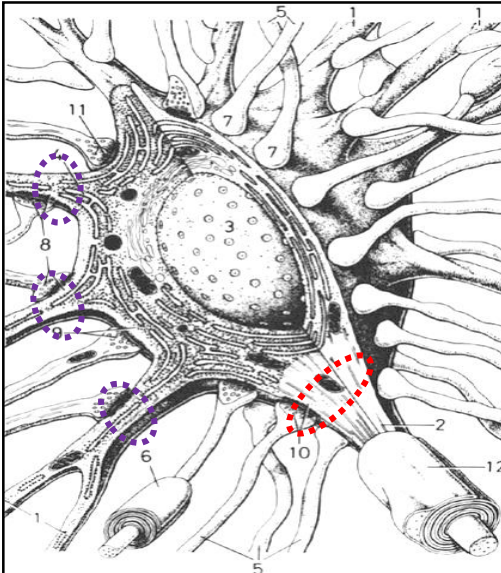
# Neuron – Výběžky



# Neuron – Výběžky

## Dendrity

- Přenáší signály **směrem k tělu neuronu**
- Typicky **krátké, velmi větvené & nemyelinizované**
- Povrchy pro kontakt s jinými neurony
- Obsahuje **neurofibrily & Nisslovu substanci**
- Obsahuje **MAP-2** (rozdíl od axonu)
- Desítky tisíc spojů (synapsí na velkých dendritech)
- **Dendritické trny** na dendritech některých neuronů
- Počet dendritických trnů klesá s věkem a špatnou výživou



## Axon (nervové vlákno)

- 1 axon odstupuje z těla neuronu – **odstupový konus**
- **Odstupový konus** – kónická oblast těla neuronu – neobsahuje **Nisslovu substanci**
- Některé axony mohou měřit až **100 cm**
- **Iniciální segment** - část axonu od jeho začátku po začátek myelinové pochvy
- **Iniciální segment** – oblast, kde se sumací excitačních a inhibičních signálů generuje finální signál
- **Kolaterální větve – Terminální arborizace – Telodendrie**
- **Myelinizované** nebo **nemyelinizované**
- Přenáší impulzy **směrem od těla neuronu**
- **Terminální knoflík** – združení na konci axonu, obsahuje synaptické váčky s neurotransmitery
- Buněčná membrána = **axolema**
- Cytoplasma = **axoplasma**

**Bílá hmota:** oblasti s myelinizovanými axony

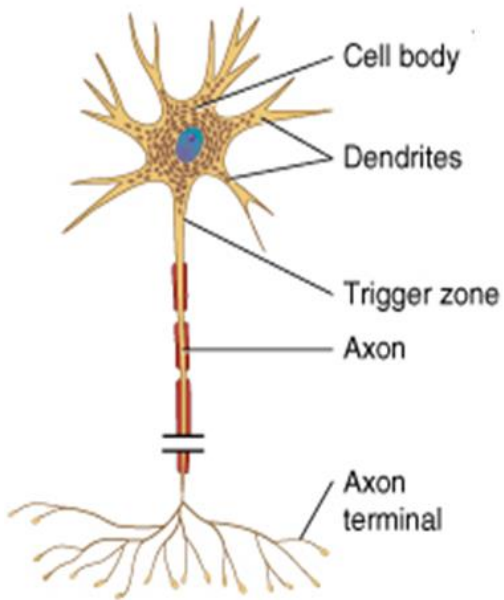
**Šedá hmota:** oblasti s nemyelinizovanými axony, těly buněk a dendrity

# Neuron – Klasifikace 1

Podle počtu a uspořádání výběžků

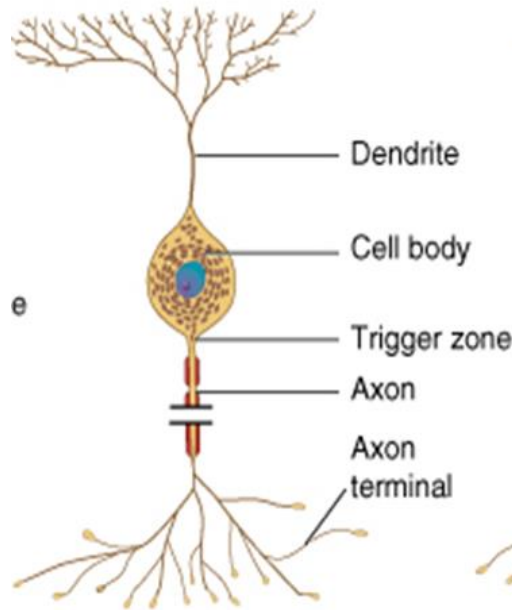
## Multipolární

několik dendritů & jeden axon  
(nejrozšířenější typ)



## Bipolární

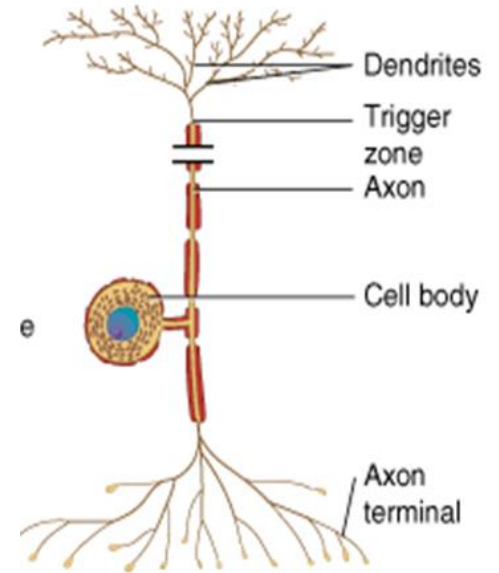
jeden dendrit & jeden axon  
(retina, vestibulární a kochleární ganglia)



## Unipolární

(pseudounipolární)

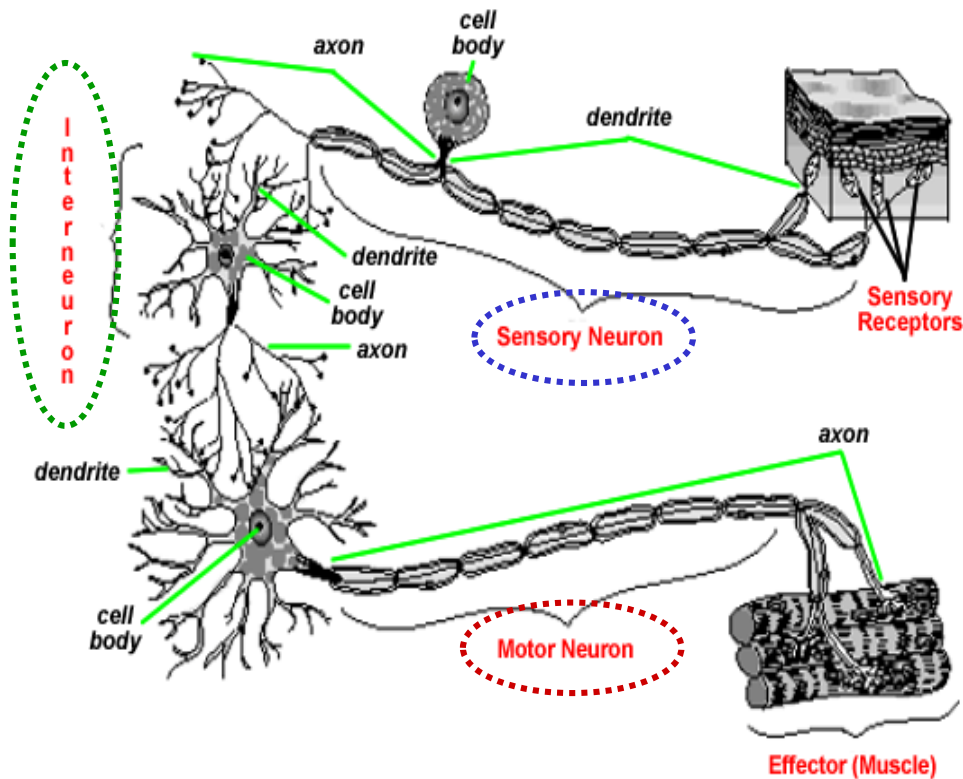
pouze jeden výběžek  
(senzitivní spinální ganglia)





# Neuron – Klasifikace 2

## Podle funkce



### Motorické (eferentní) neurony:

- přenáší impulzy ke svalům, jiným neuronům a žlázám

### Senzitivní (aferentní) neurony:

- snímají a přenášejí signály

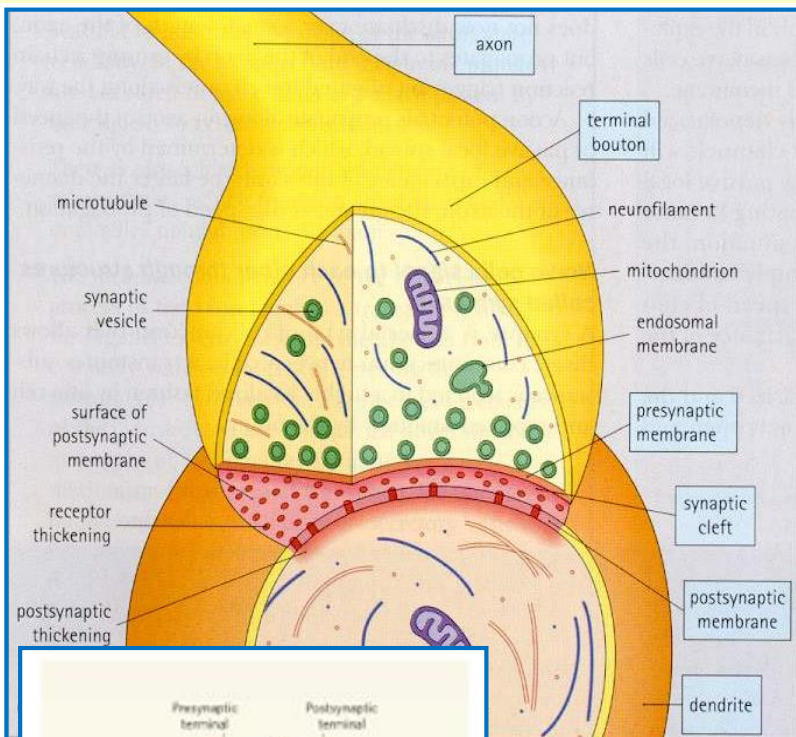
### Interneurony:

- vytváří lokální síť

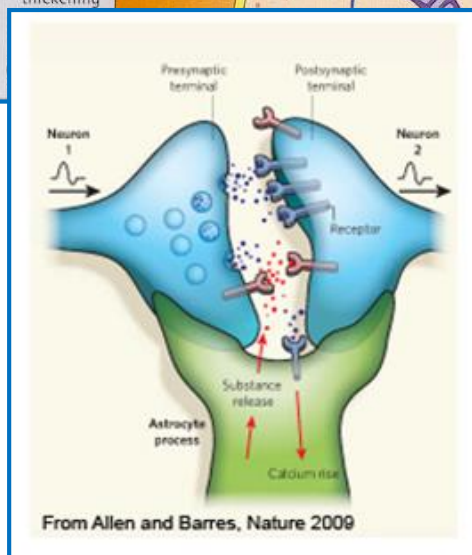
# Synapse

## Definice

Synapse jsou vysoce specializované buněčné spoje, které vzájemně spojují neurony (ve všech drahách)

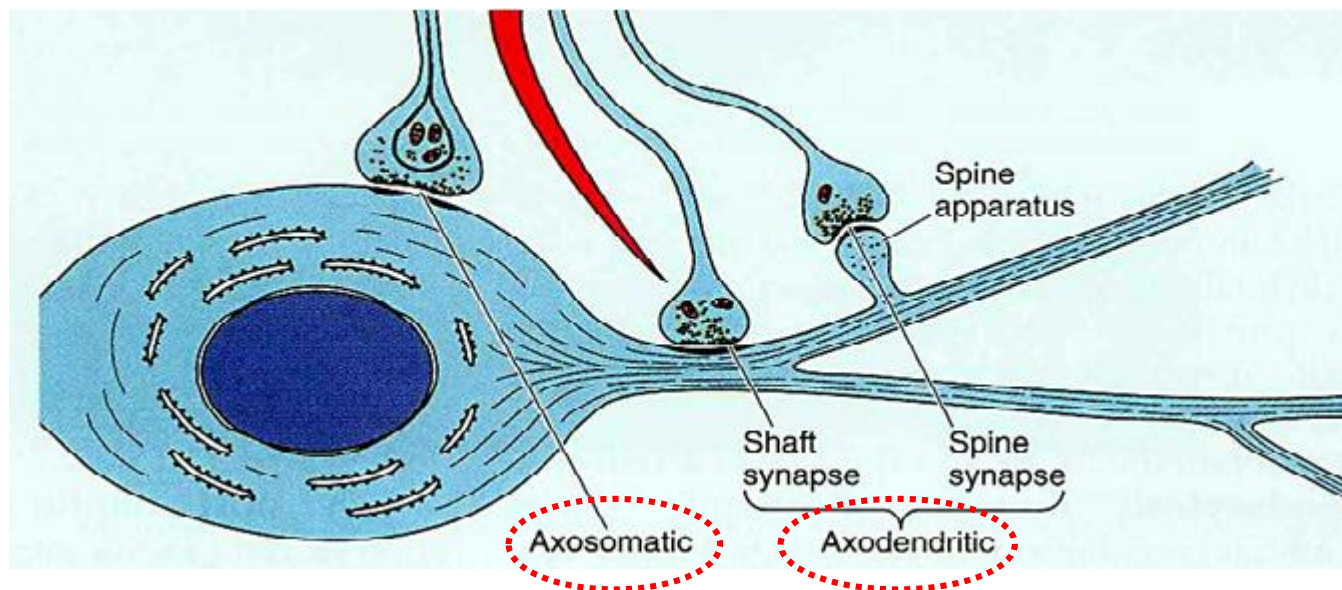


- **Terminální knoflík** – zakončení axonu
- **Presynaptická membrána** – obsahuje mitochondrie a synaptické váčky s neurotransmitery
- **Synaptické váčky** (menší + větší – zásobní)
- **Postsynaptická membrána** – nese receptory pro neurotransmitery a další denzní materiál
- **Synaptická štěrbina** - 20-30 nm šířka, obsahuje jemná filamenta
- Se synapsí jsou asociovány **gliové buňky**
- **Asymetrické synapse - excitační** (ztlustělá postsynaptická membrána a 30 nm synaptická štěrbina)
- **Symetrické synapse - inhibiční** (tenká postsynaptická membrána a 20 nm synaptická štěrbina)
- Zviditelnění ve světelném mikroskopu vyžaduje speciální barvení



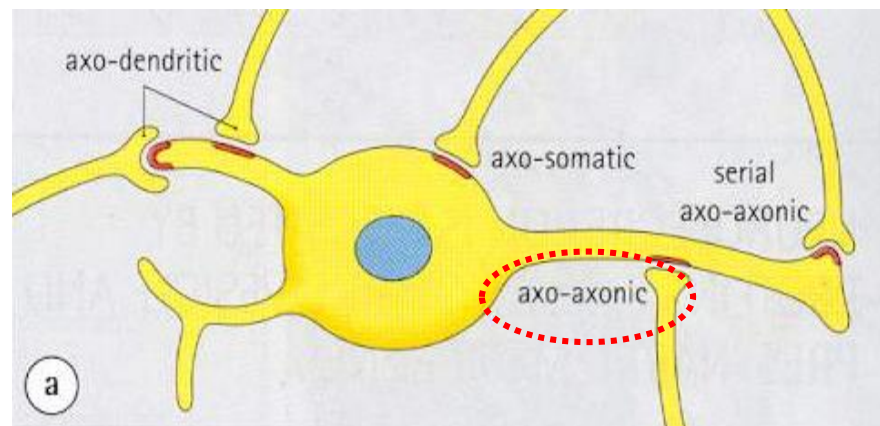
# Synapse

## Klasifikace podle **participujících struktur**



**Axodendritické**  
**Axosomatické**  
**Axoaxonální**

**Poznámka:**  
**Neuromuskulární spojení** – synapse mezi neuronem a efektorovou svalovou buňkou



# Neuroglie – Gliové buňky

## Obecné vlastnosti

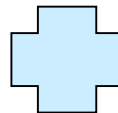
- **ne-neuronální buňky** – několik různých typů
- podporují a chrání neurony
- spojují neurony k sobě a tvoří podpůrnou **kostru nervové tkáně**
- během vývoje **navádějí migrující neurony** do jejich destinací
- zralé neurony, které nejsou v kontaktu synapsemi
- brání vzájemnému kontaktu mezi neurony (izolace)
- „**ladí**“ aktivitu signálních drah
- ve světelném mikroskopu jsou vidět pouze jejich jádra
- každý neuron je v kontaktu s několika gliovými buňkami

Počet **neuronů**: asi **100 bilionů až 1 trilion**

Počet **gliových buněk**: **50x více** než neuronů

## Centrální neuroglie

- Astrocyty
- Oligodendrocyty
- Mikroglie
- Ependymové buňky

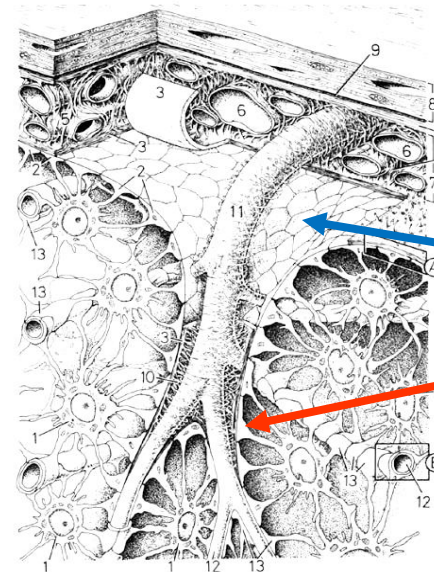
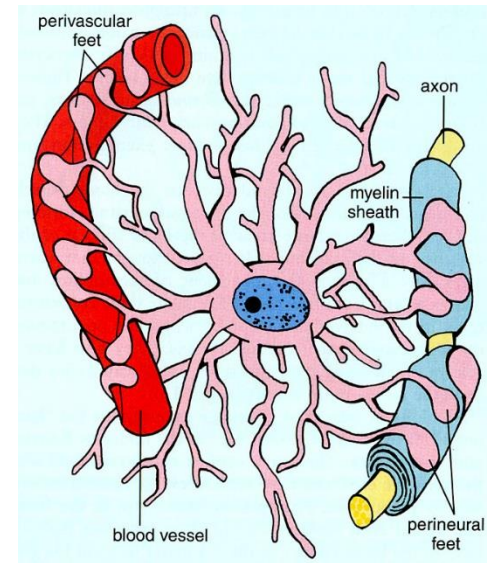


## Periferní neuroglie

- Schwannovy buňky
- Satelitové (plášťové) buňky

# Neuroglie – Astrocyty

- **nejhojnější** gliové buňky CNS
- **pokrývají celý povrch mozku a většinu nesynaptických oblastí neuronů v šedé hmotě**
- **mají četné funkce:**
  - ✓ tvoří **podpůrnou kostru** nervové tkáně
  - ✓ mají výběžky (**perivaskulární nožky**), které jsou v kontaktu s kapilárami a spoluformují **hematoencefalickou bariéru**
  - ✓ přeměňují krevní glukózu na **laktát** a předávají jej jako **výživu neuronům**
  - ✓ produkují „**nervové růstové faktory**“, které řídí růst neuronů a formování synapsí
  - ✓ komunikují elektricky s neurony a **ovlivňují tak přenos signálu na synapsích**
  - ✓ regulují chemické složení tkáňového moku **absorbováním neurotransmiterů a iontů**
  - ✓ **astrocytóza** – tuhá jizva tvořená astrocyty v oblasti, kde došlo k úmrtí neuronů
  - ✓ obsahují **GFAP**



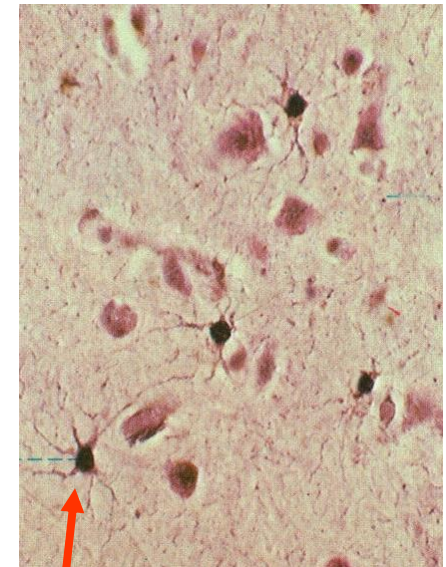
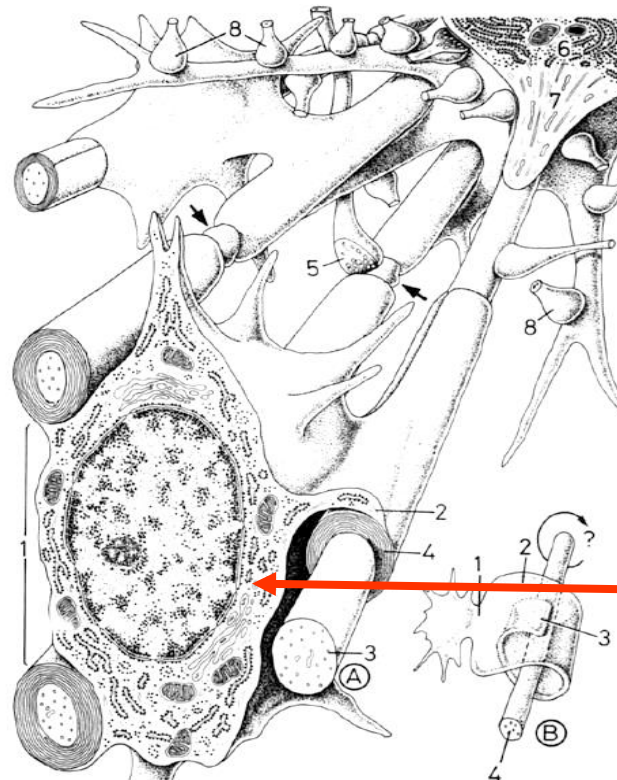
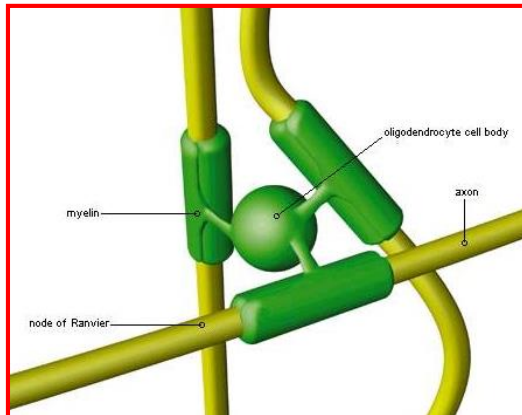
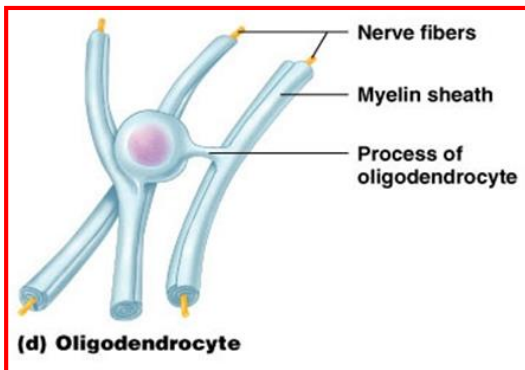
Membrana limitans gliae...

...superficialis

...perivascularis

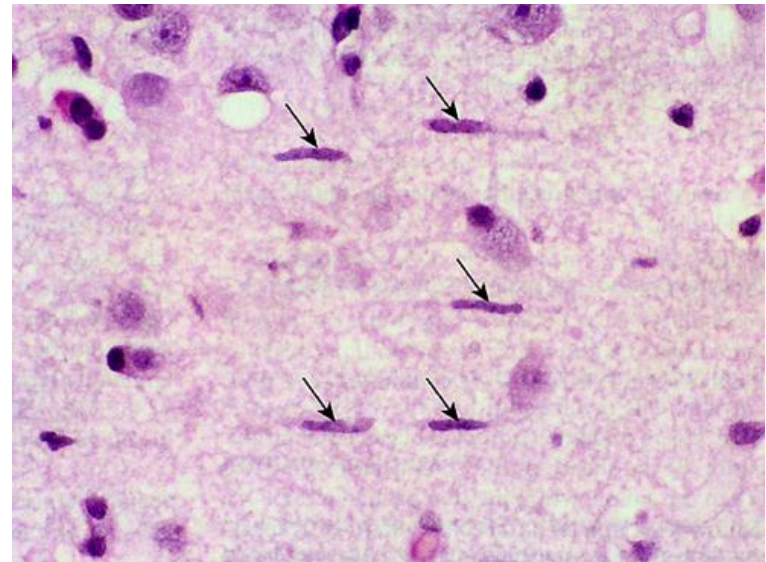
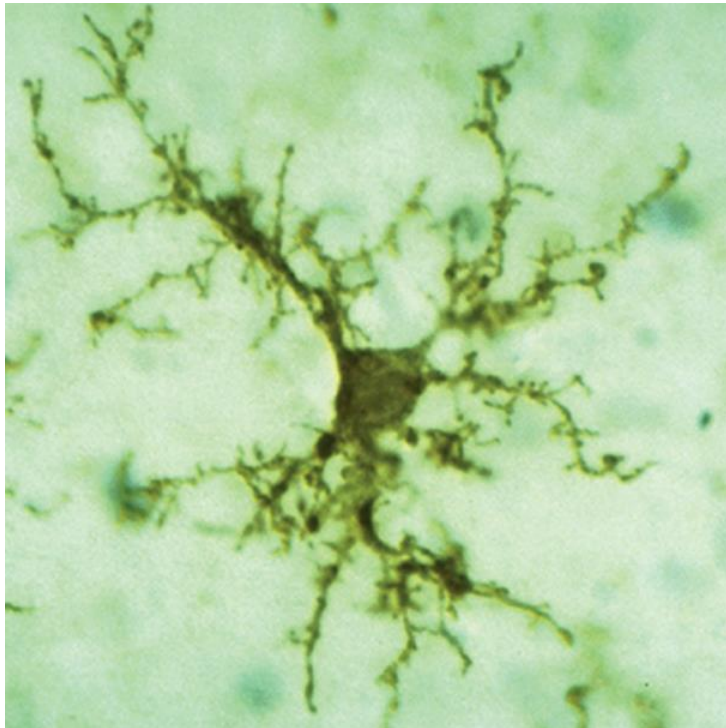
# Neuroglie - Oligodendrocyty

- ✓ menší než astrocyty; tmavší, okrouhlé jádro, hojně RER, hojný golgiho aparát
- ✓ tvoří **myelinové pochvy v CNS**
- ✓ jedna buňka obsluhuje **více jak jeden axon**
- ✓ **nemohou migrovat kolem axonů** (na rozdíl od Schwannových buněk) – vtlačují nové vrstvy myelinu pod již existující směrem k nervovému vláknu
- ✓ neurilema ani endoneurium kolem nervových vláken v CNS nevytváří
- ✓ výběžky obklopují axony a vytváří **izolační vrstvu urychlující přenos signálů**
- ✓ **roztroušená skleróza** – důsledek poškození funkce oligodendrocytů



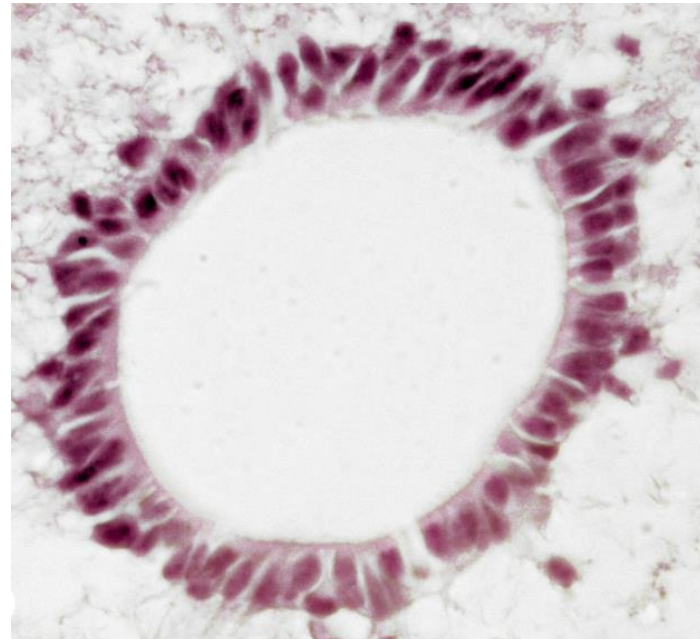
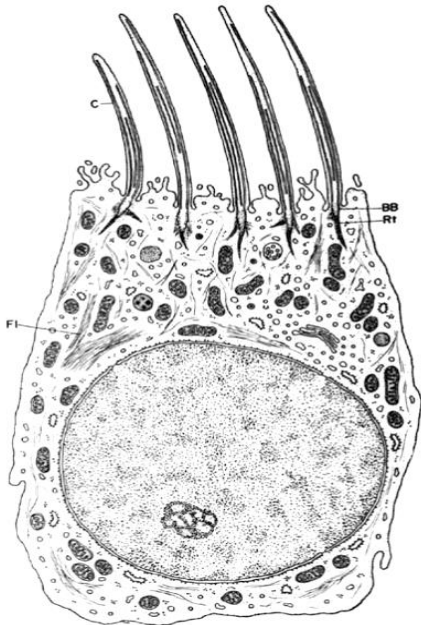
# Neuroglie - Mikroglie

- ✓ **nejmenší** neurogliové buňky
- ✓ malá, tmavá, **protáhlá jádra**
- ✓ mají **fagocytární** vlastnosti
- ✓ jsou-li aktivovány – **antigen prezentující buňky**
- ✓ mají původ v kostní dřeni (**mezodermální**)



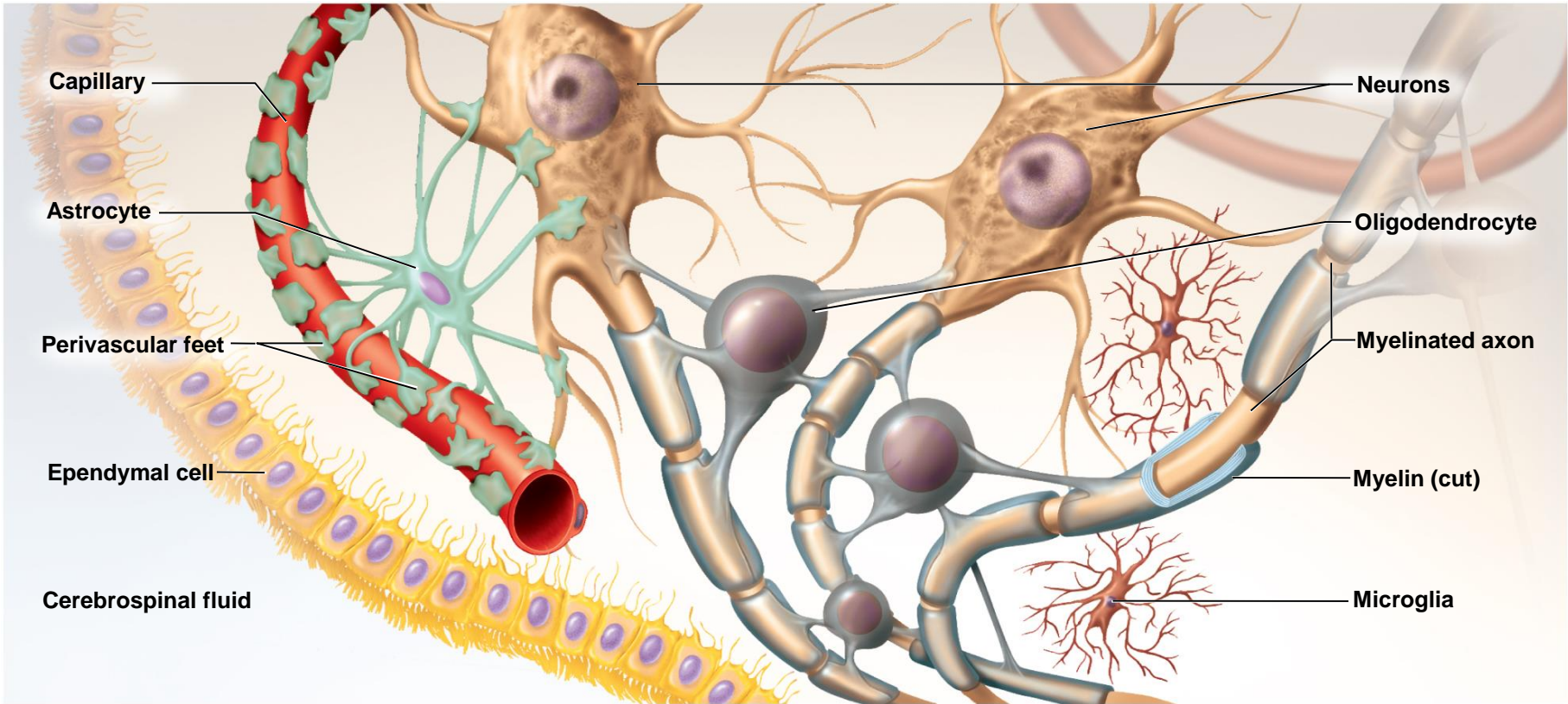
# Neuroglie – Ependymové buňky

- ✓ vystylají komory v mozku CNS a míšní kanál
- ✓ kubické až nízké cylindrické
- ✓ chybí bazální lamina
- ✓ produkují **cerebrospinální mok** (CSM)
- ✓ některé jsou opatřeny řasinkami (pohyb CSM)
- ✓ spoluvytváří ***Plexus choroideus***





# Neuroglie – CNS - Sumarizace

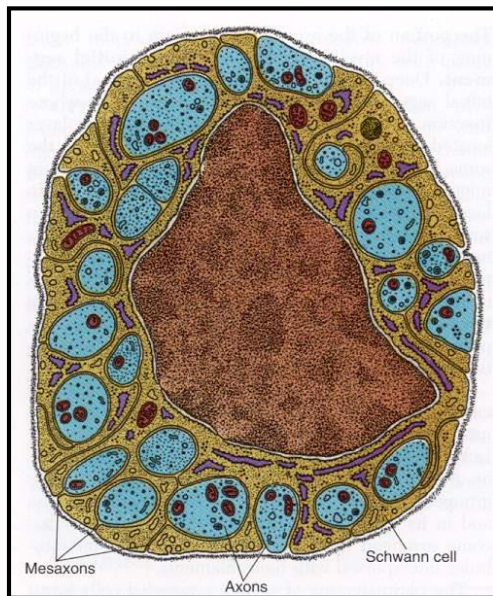


Copyright © The McGraw-Hill Companies, Inc. Permission required for reproduction or display.

# Neuroglie PNS – Schwannovy buňky

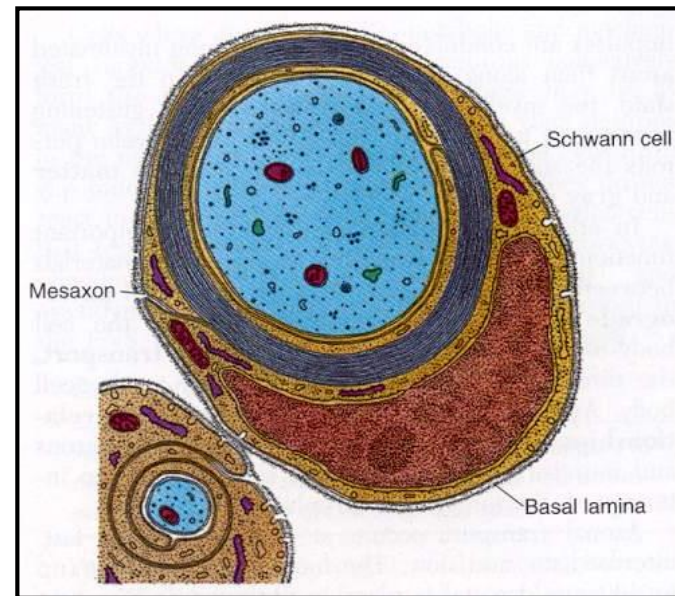
- buňky, které ovinují všechny axony v PNS
- poskytují strukturální a metabolickou podporu axonům
- poskytují vedení (navigaci) pro růst axonů

## Axony malého průměru Obdávají je cytoplasmou



X

## Axony velkého průměru Obtáčejí je myelinovou pochvou

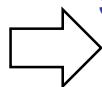


pouze Schwannova pochva – šedá vlákna

Schwannova + myelinová pochva – dvojité konturovaná vlákna

# Neuroglie PNS – Schwannovy buňky

Dvojitě konturované nervové vlákno

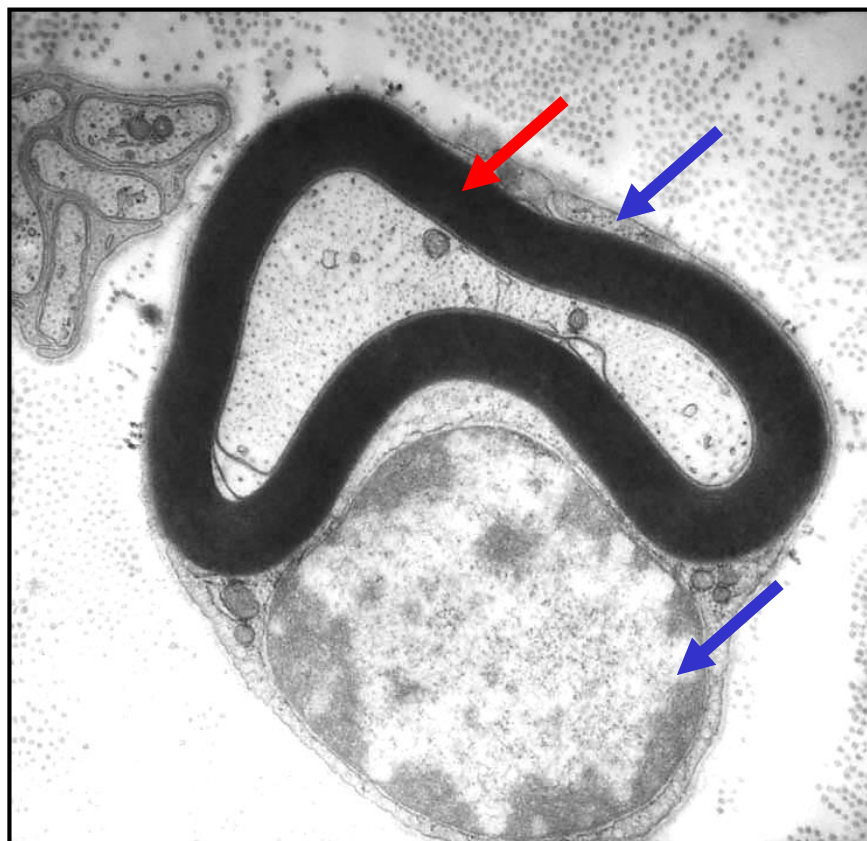
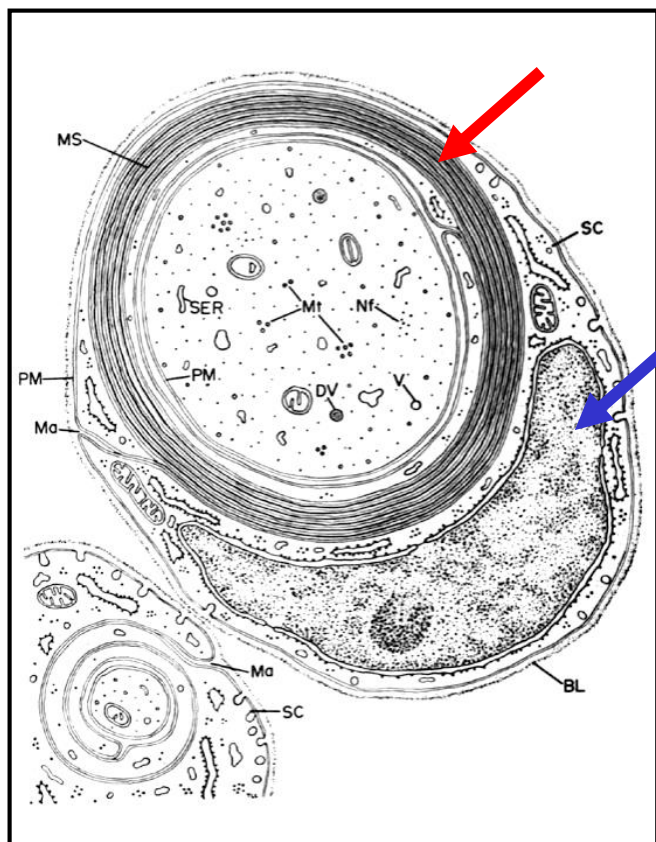


Schwannova pochva

+

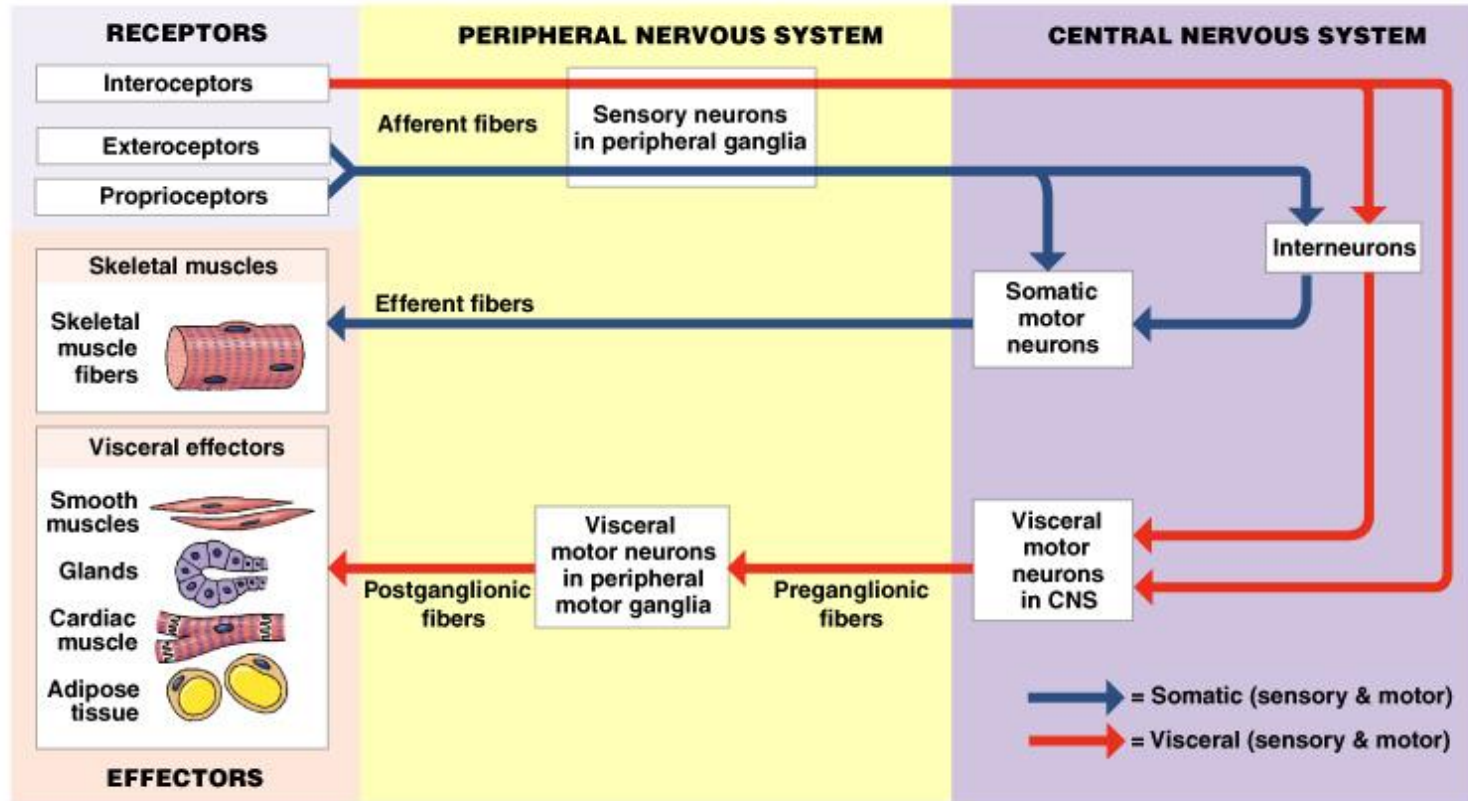
Myelinová pochva

= Neurilema

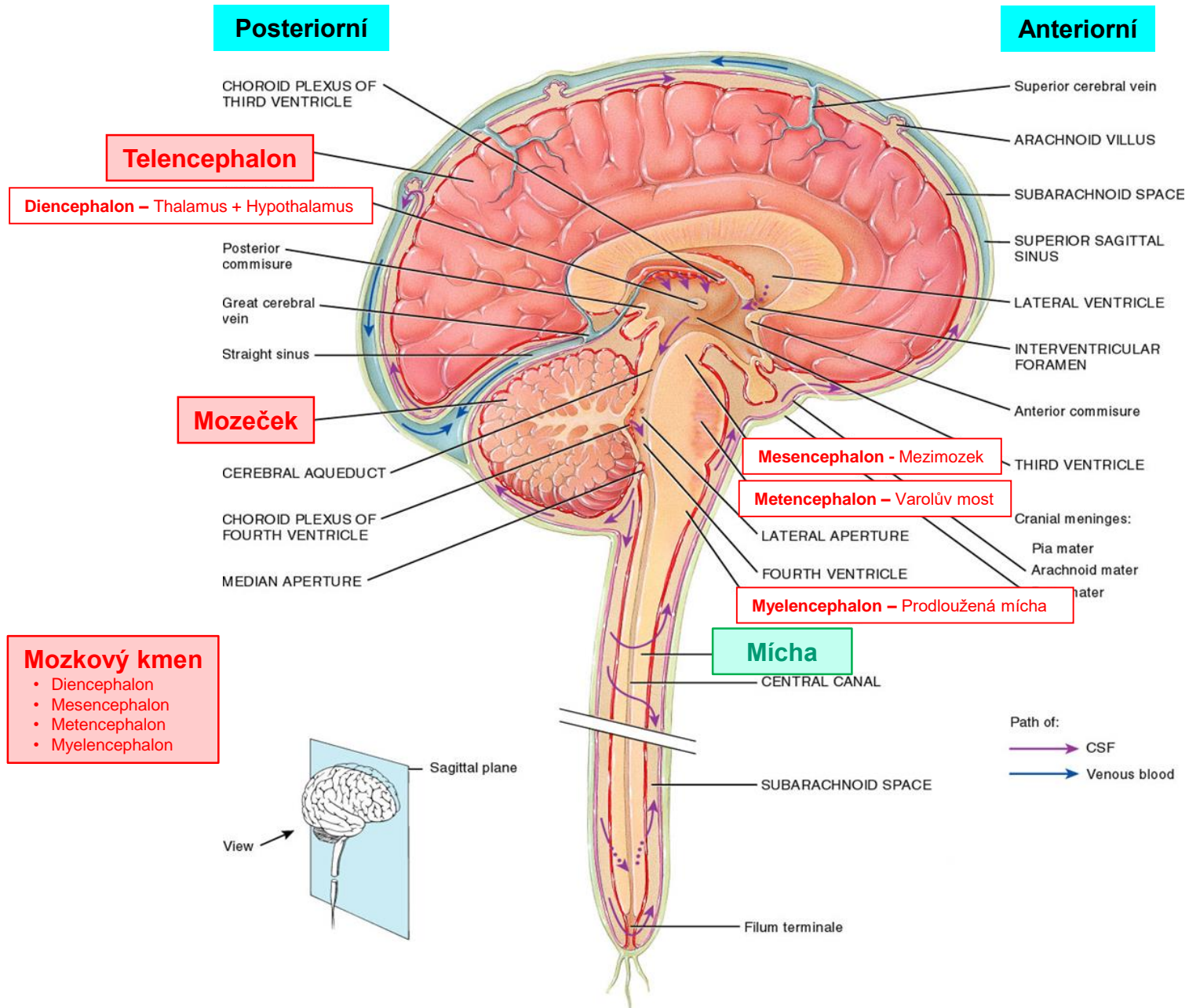


# Nervový systém – Periferní x Centrální

Centrální (CNS) je mozek a mícha + Periferní (PNS) je vše ostatní



# Centrální nervový systém – Mozek + Mícha



# Centrální nervový systém – Organizace

## Šedá hmota

- **Těla buněk**
- **Nemyelinizovaná vlákna** (dendrity, proximální + distální konce axonů)
- **Neuroglie** (plazmatické astrocyty, mikroglie)
- **Kapiláry** (hemato-encefalická bariéra)

- tvoří vnější vrstvu mozku – **kůra mozku**

- tvoří **jádra** uložená hluboko v mozku = skupiny těl neuronů v CNS

- soubory jader mohou vytvářet **centra** (vyšší mozkové funkce)

## Bílá hmota

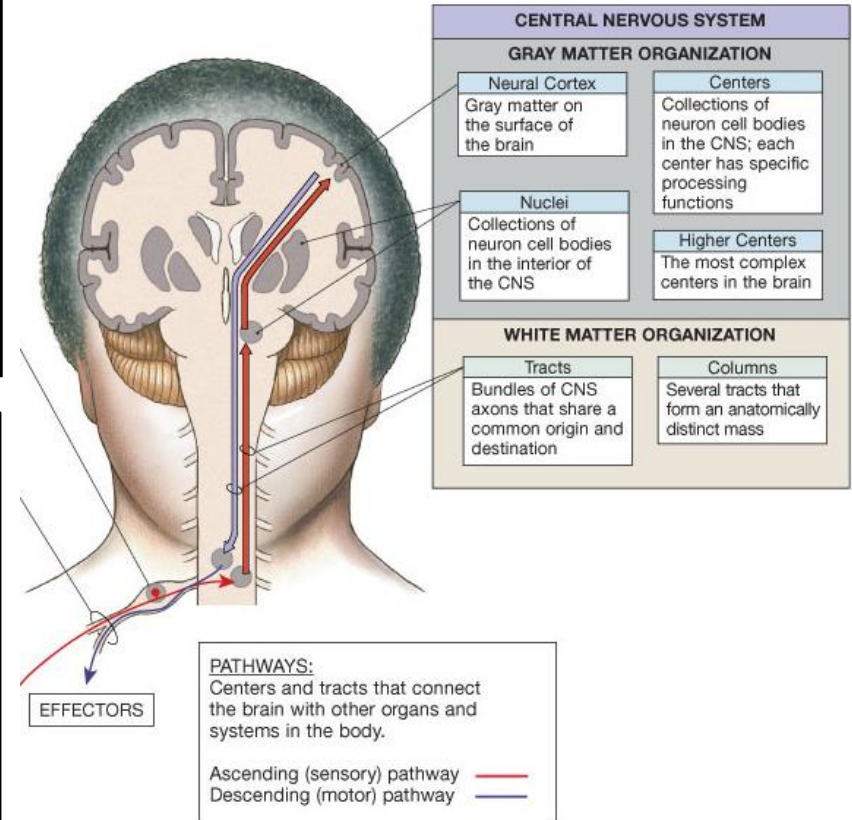
- **Myelinizované axony neuronů**
- **Neuroglie** (oligodendrocyty, fibrilární astrocyty)
- **Krevní cévy** (nižší hustota než v šedé hmotě)

### Mozek


- axony se spojují dohromady a vytváří **trakty bílé hmoty**, které přenáší signály mezi oblastmi šedé hmoty
- 3 typy traktů (**comisurální, asociační, projekční**)

### Mícha

- **senzitivní and motorické trakty** (ascendentní a descendentní)



# Centrální nervový systém – Distribuce šedé a bílé hmoty



## Telencephalon + Cerebellum

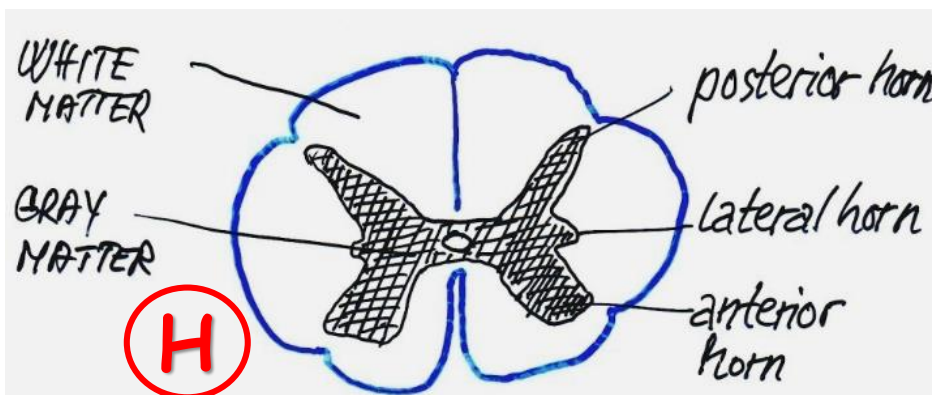
### Šedá hmota:

- tvoří hluboce zvrásněný povrch obou hemisfér - **kůra**
- tvoří ostrůvky v blízkosti komor – **telencefalická a mozečková jádra**
- centrálně lokalizováá také v **mozkovém kmeni**

### Bílá hmota:

- zaujímá vnitřní prostor hemisfér

X

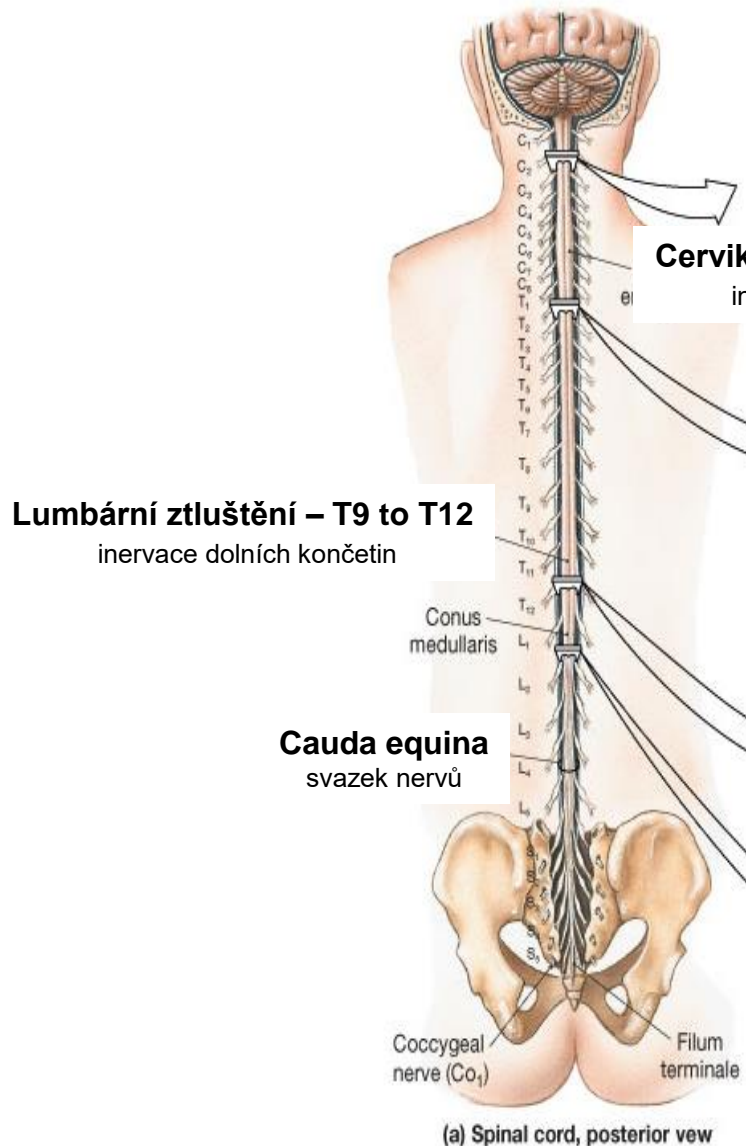


## Mícha

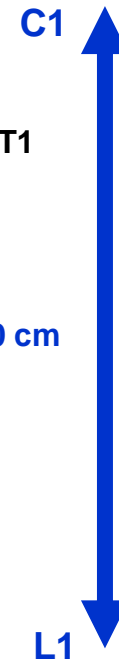### Šedá hmota :

- v centru tvoří **střední část orgánu** - napodobuje písmeno **H**
- **periferně** je obdána provazci (*funiculi*) bílé hmoty

# Centrální nervový systém – Mícha - Anatomie

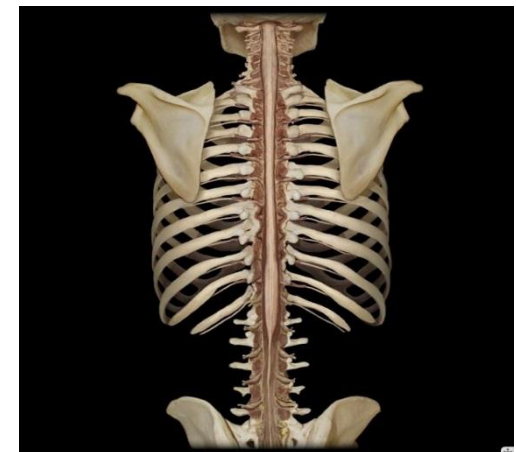


Délka cca. 40-50 cm



- Válcovitý útvar
- Kónicky se zužuje
- Bilaterálně symetrická
- Centrální kanál

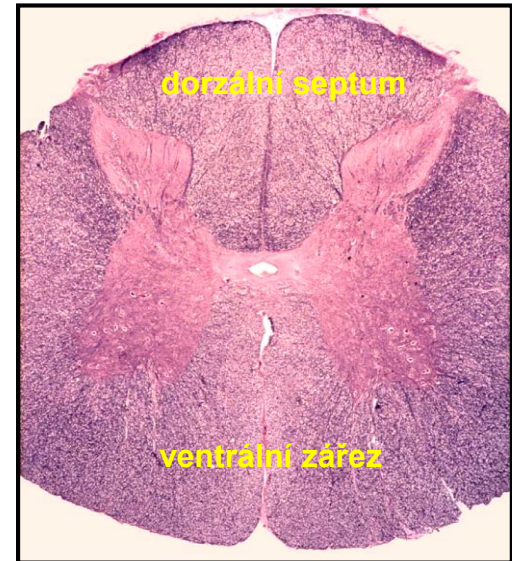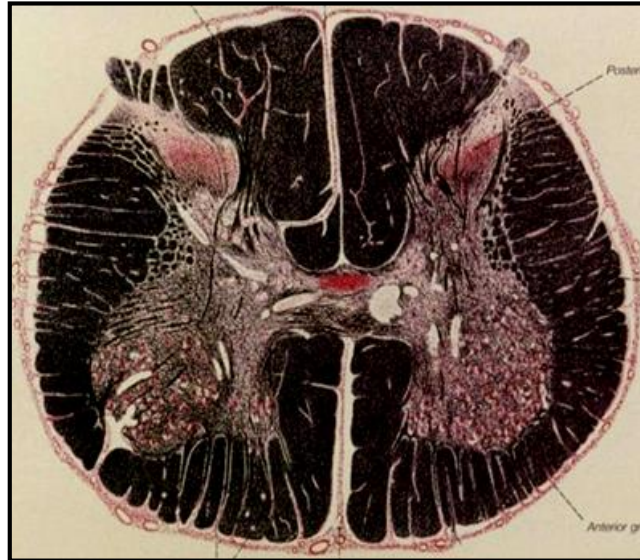
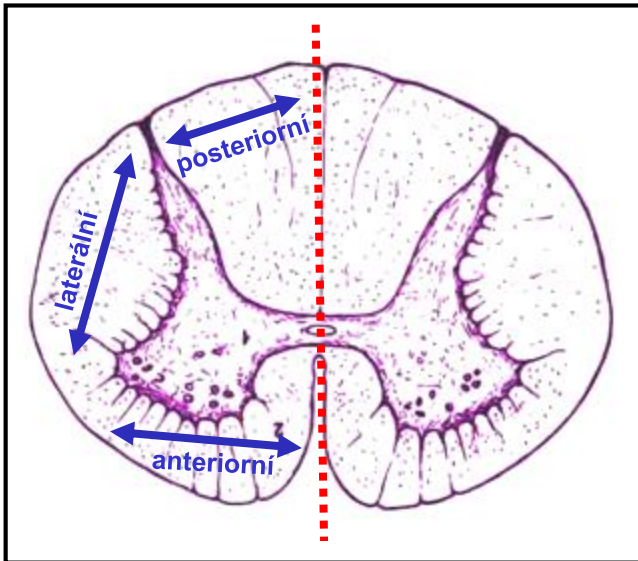
31 segmentů  
+  
31 párů *spinálních nervů*





# Centrální nervový systém – Mícha – Bílá hmota

## POSTERIORNÍ



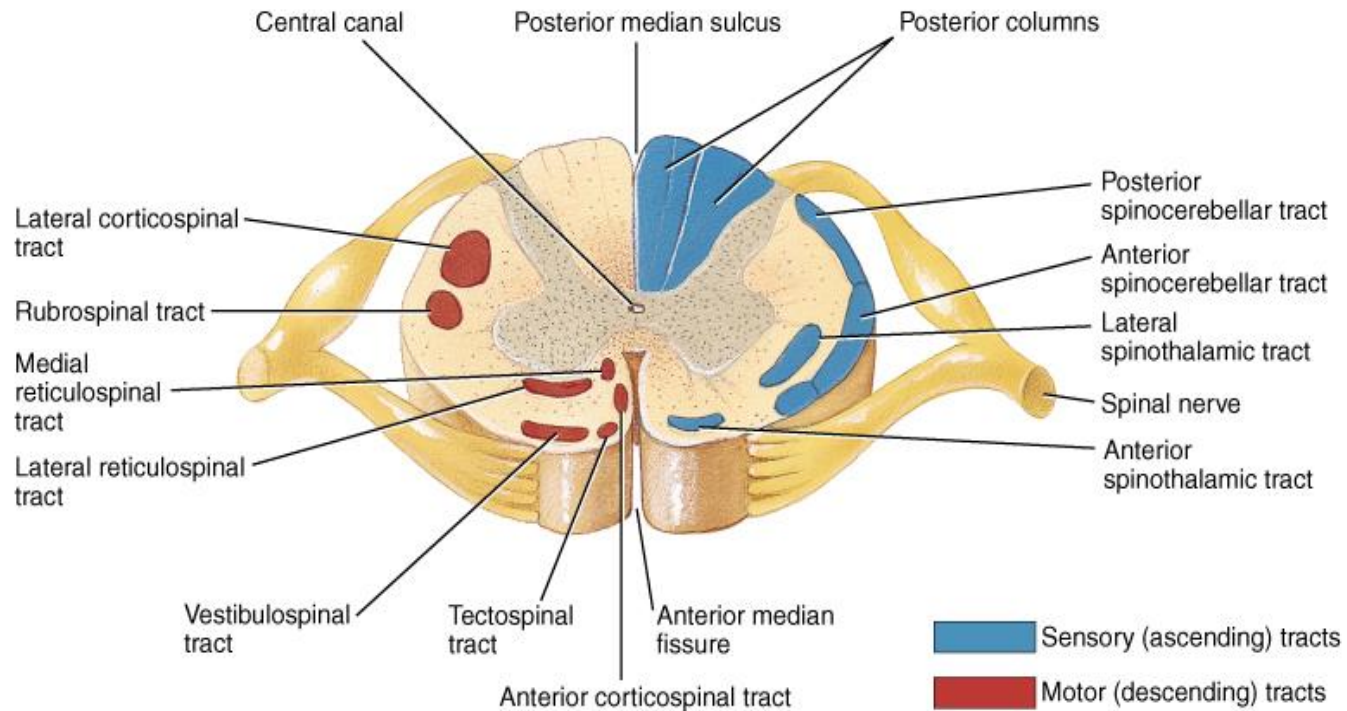
## Provazce (*Fasciculi = Funiculi* (= Sloupce)

- Anteriorní (přední) – **sensitivní trakty** + **motorické trakty**
- Laterální (boční) – **sensitivní trakty** + **motorické trakty**
- Posteriorní (zadní) – **sensitivní trakty**

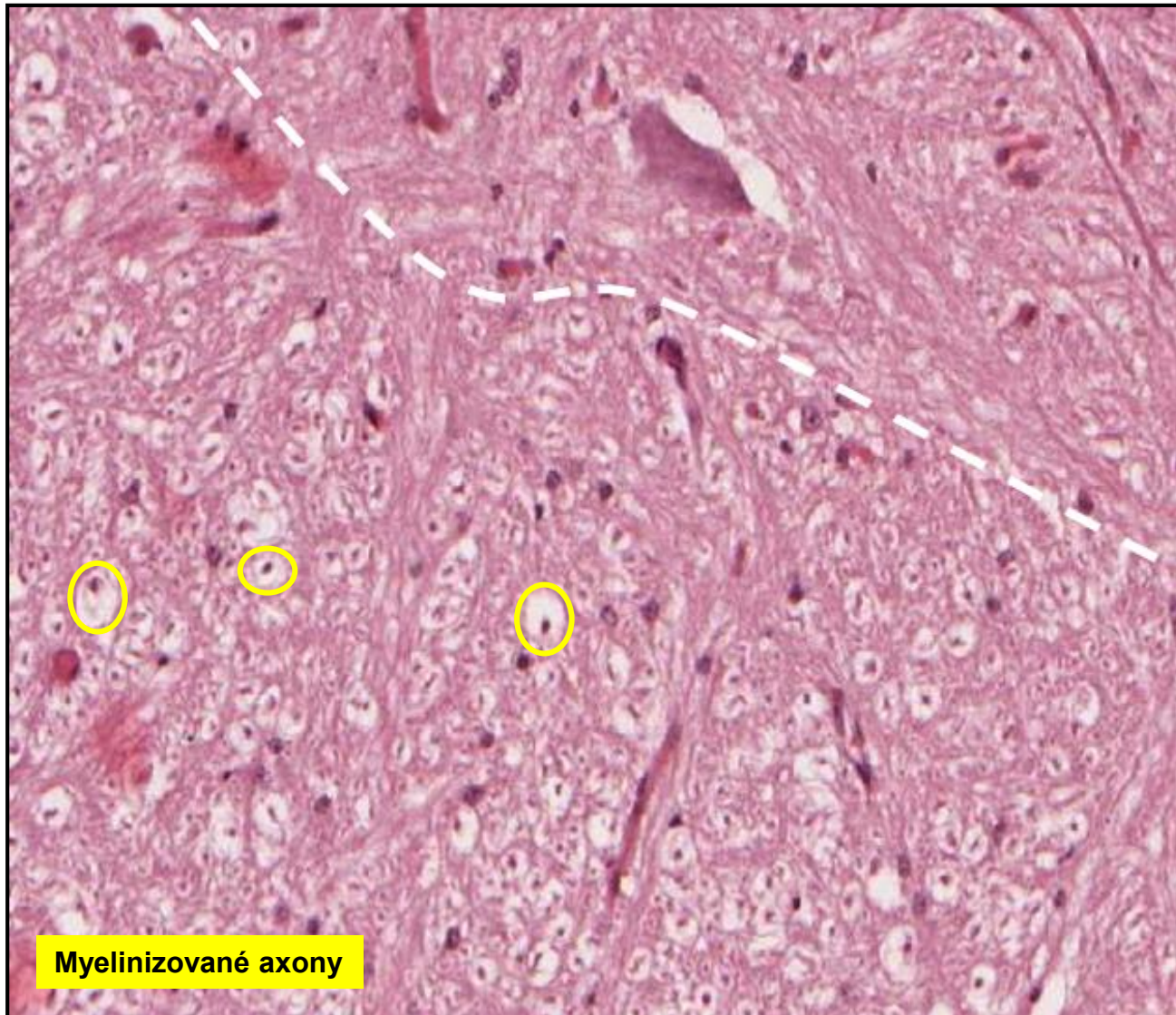
**Sensitivní = Vzestupné**  
**Motorické = Sestupné**

# Mícha – Bílá hmota - Trakty

Pouze pro demonstrační účel – není třeba si pamatovat !!!



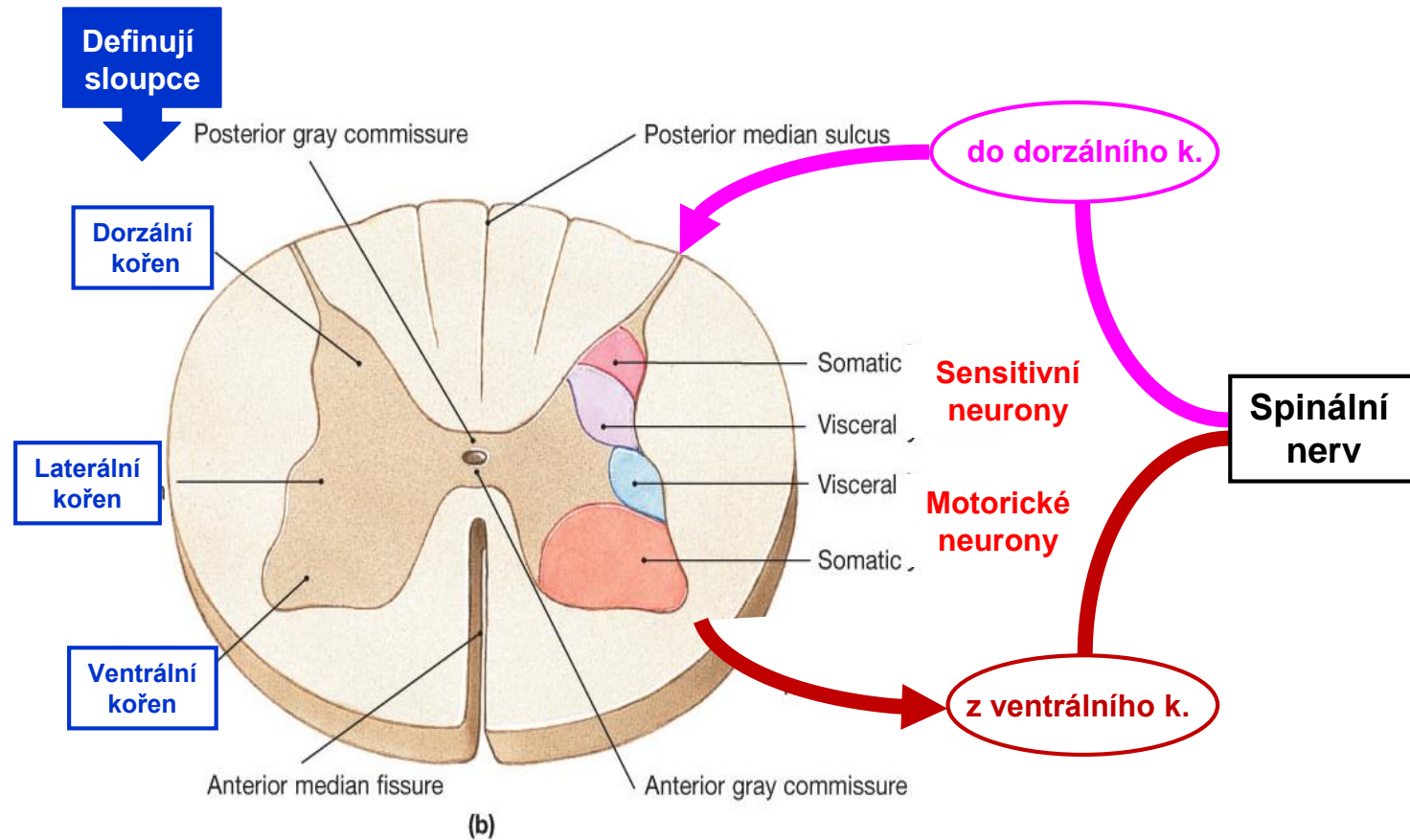
# Mícha – Bílá hmota



Šedá hmota

Bílá hmota

# Mícha – Šedá hmota – Organizace



## Neurony šedé hmoty – všechny jsou multipolární

### Motorické neurony (kořenové)

- ve ventrálních kořenech
- hvězdicový tvar, těla cca. 150  $\mu\text{m}$
- vysílají dlouhé myelinizované axony ke svalovým vláknům

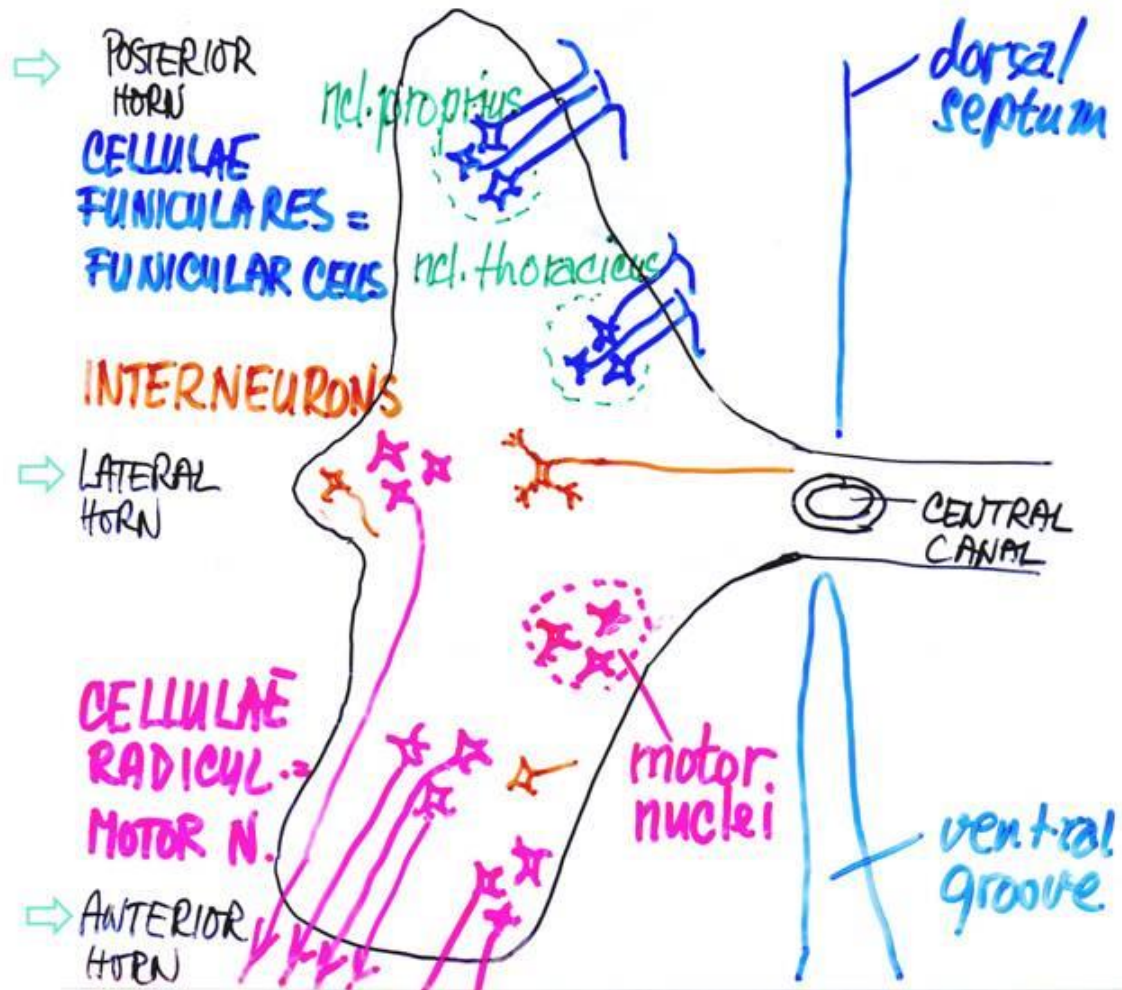
### Buňky provazců (funikulární)

- převážně v dorzálních kořenech
- jejich axony vstupují do bílé hmoty a spojují další segmenty míchy a mozkového kmene

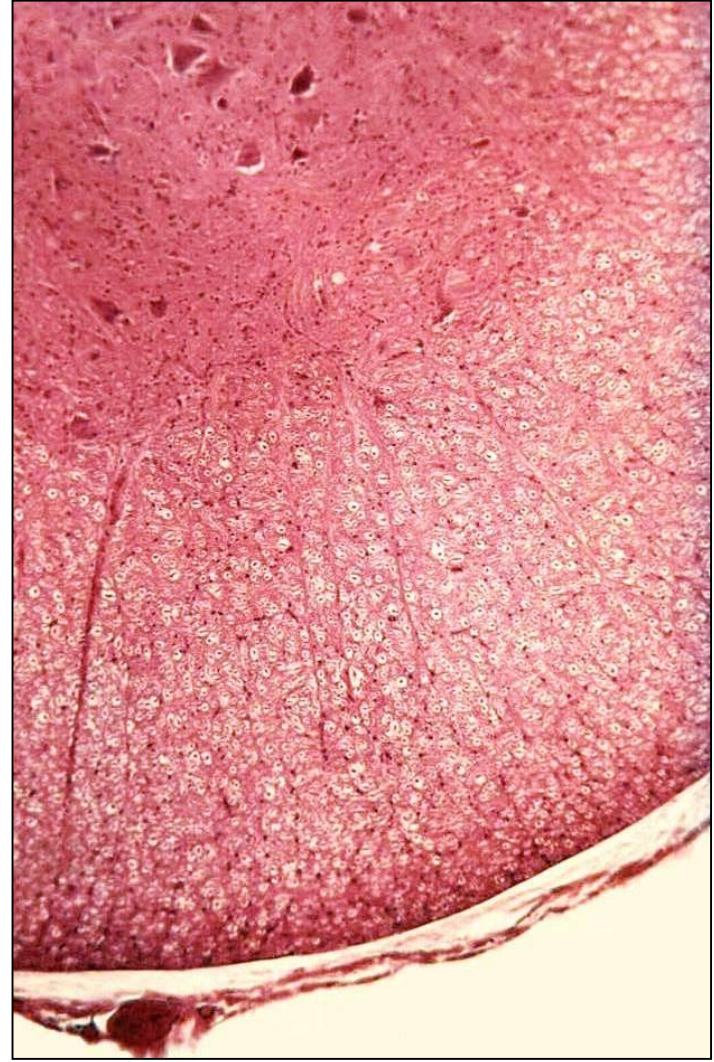
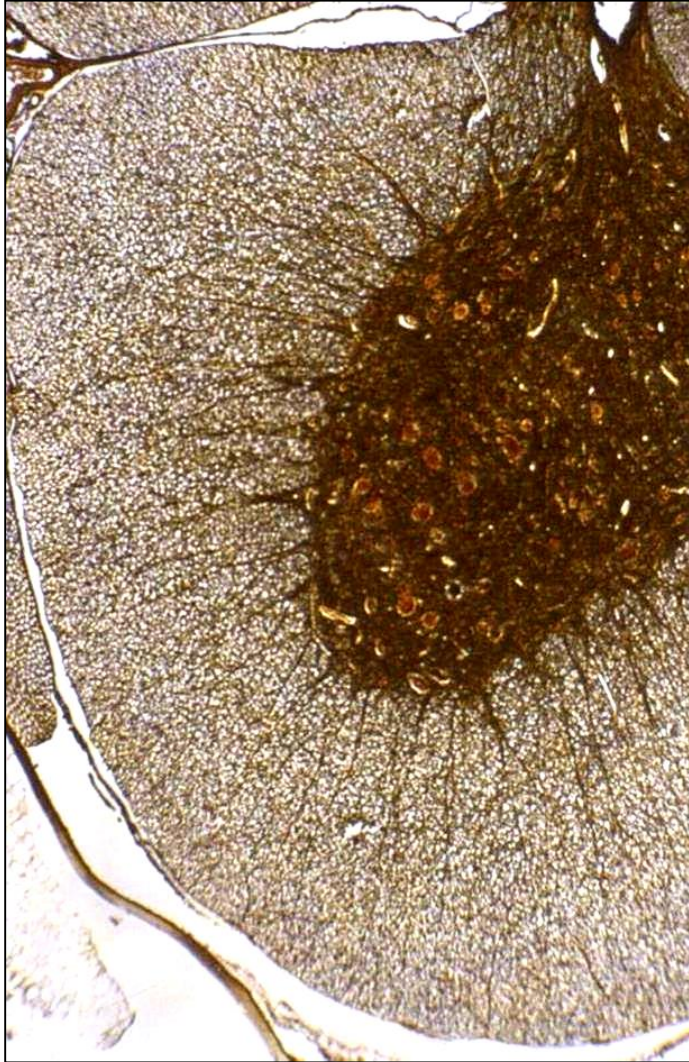
### Interneurony

- malé neurony
- difúzně rozmístěny mezi motoneurony a funikulárními buňkami

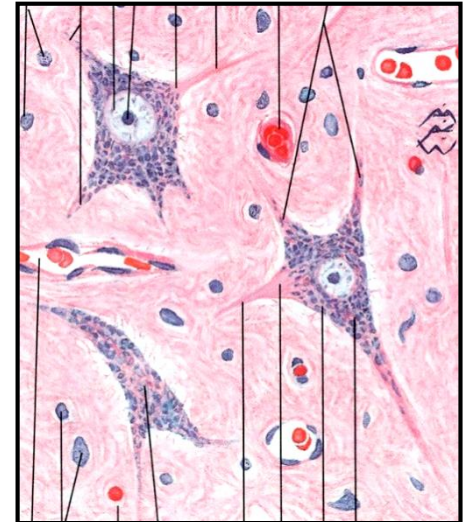
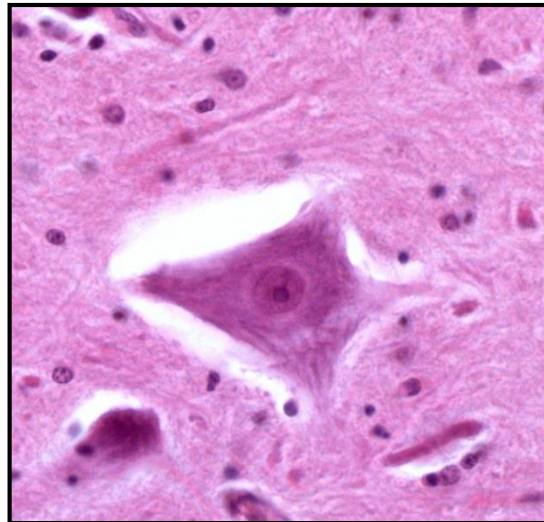
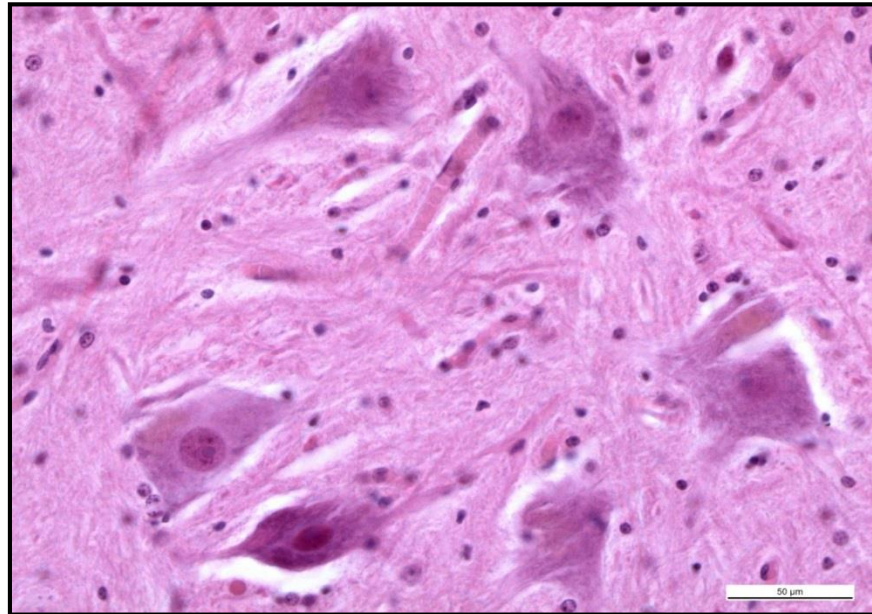
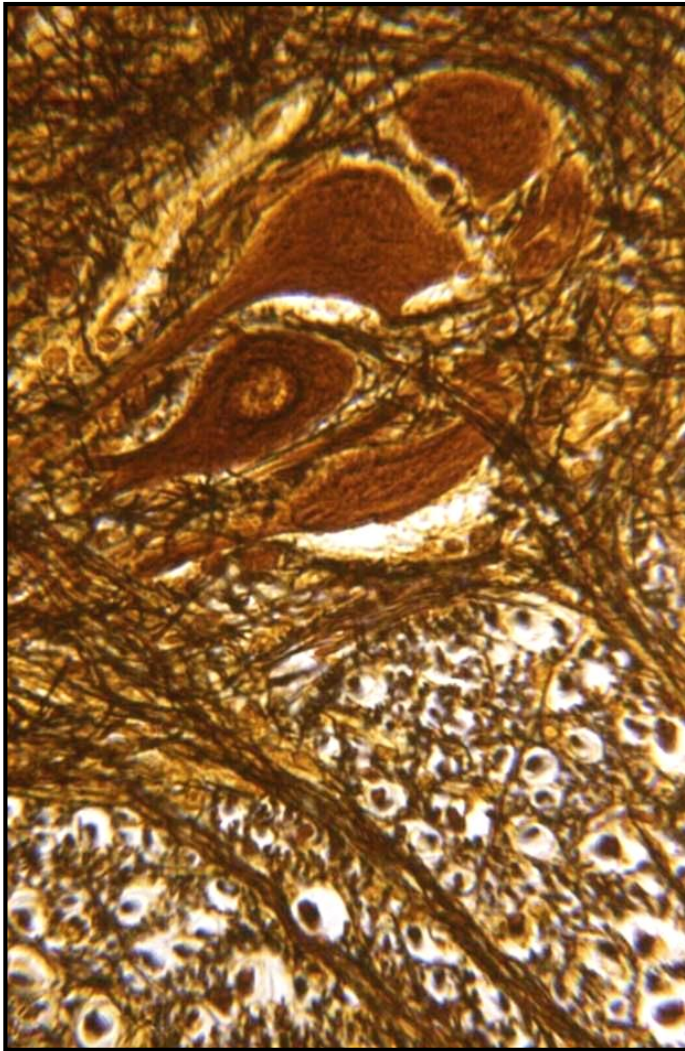
# Mícha – Šedá hmota – Organizace



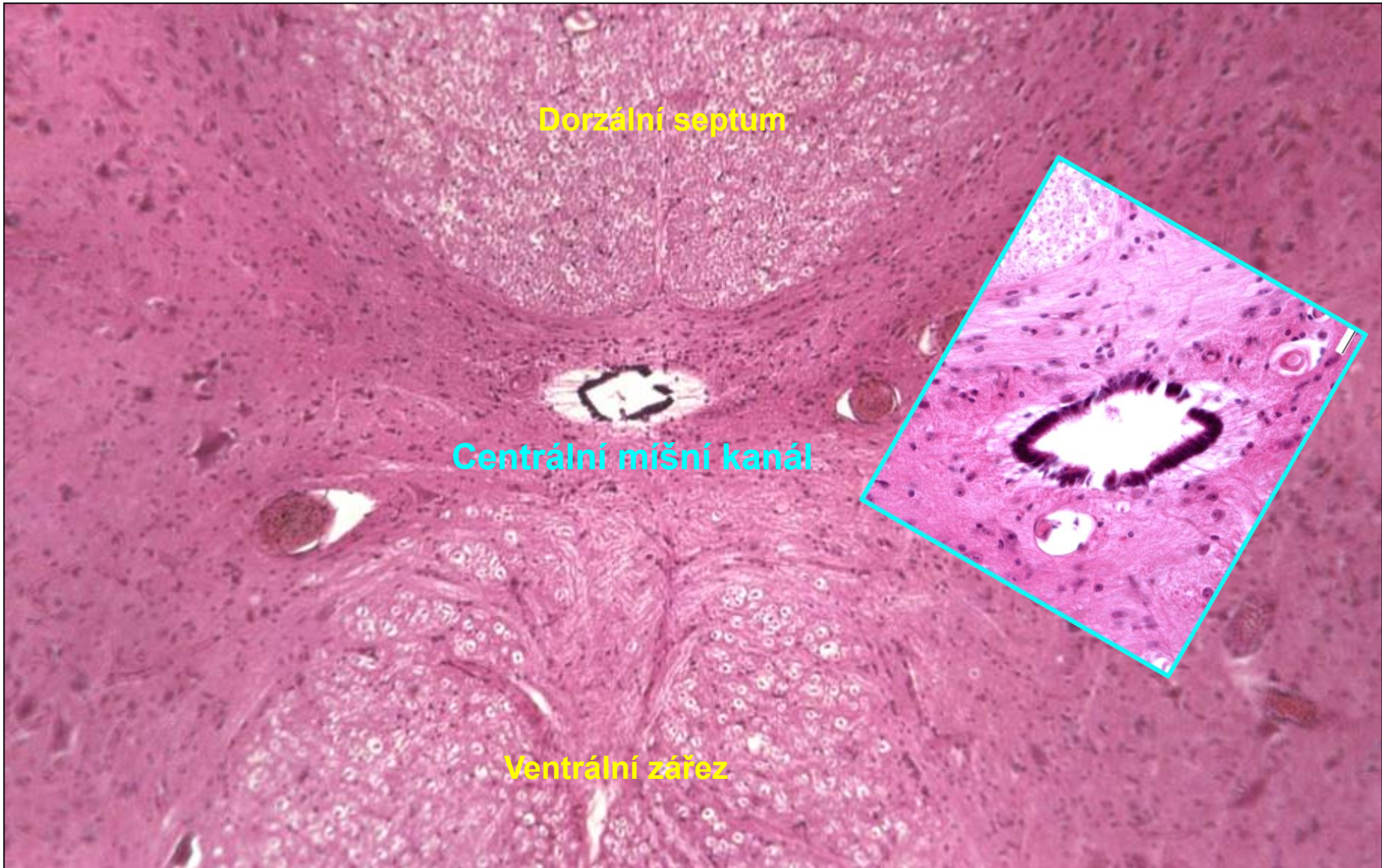
# Mícha – Šedá hmota



# Mícha – Šedá hmota – Organizace - Motoneurony

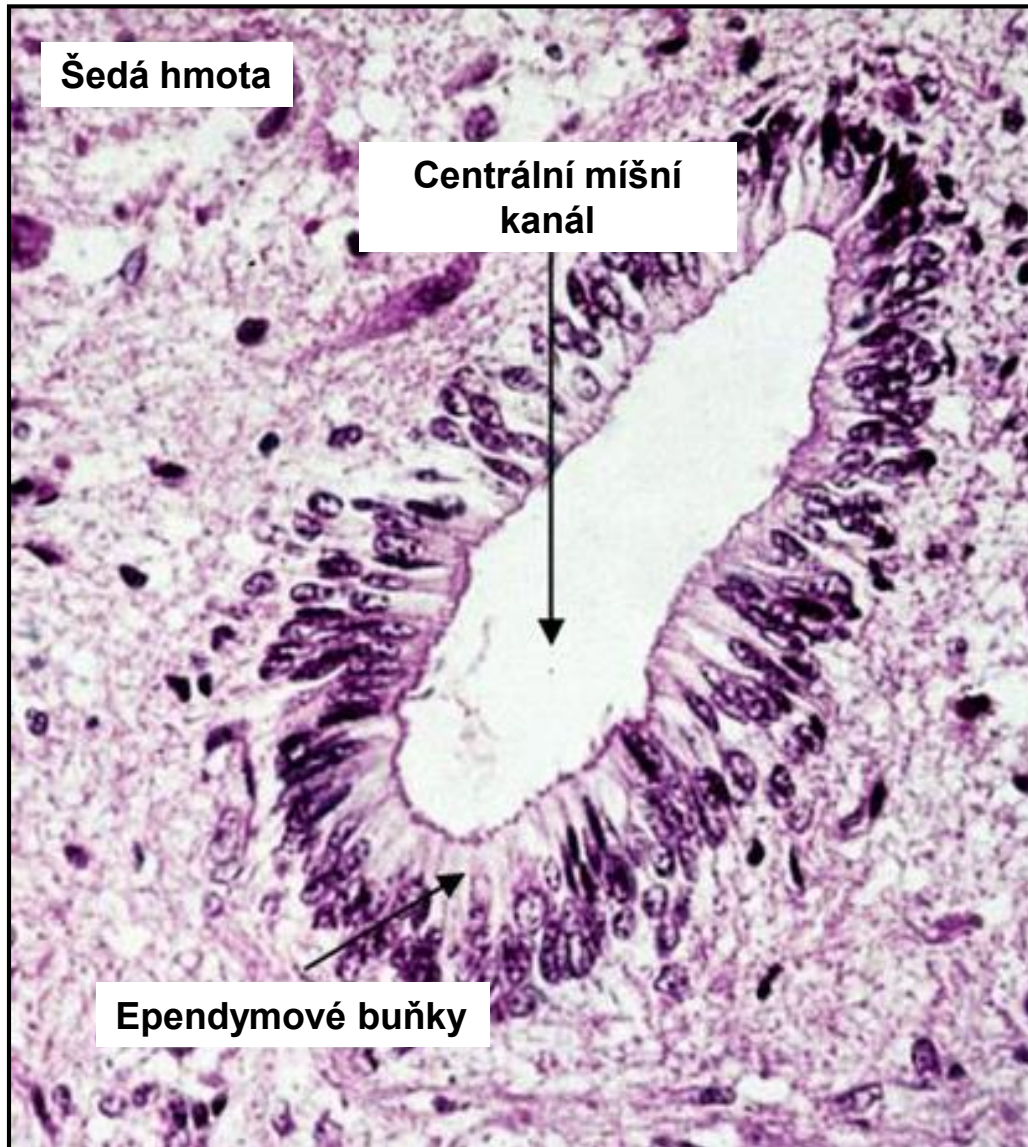


# Mícha – Centrální míšní kanál





# Mícha – Centrální míšní kanál

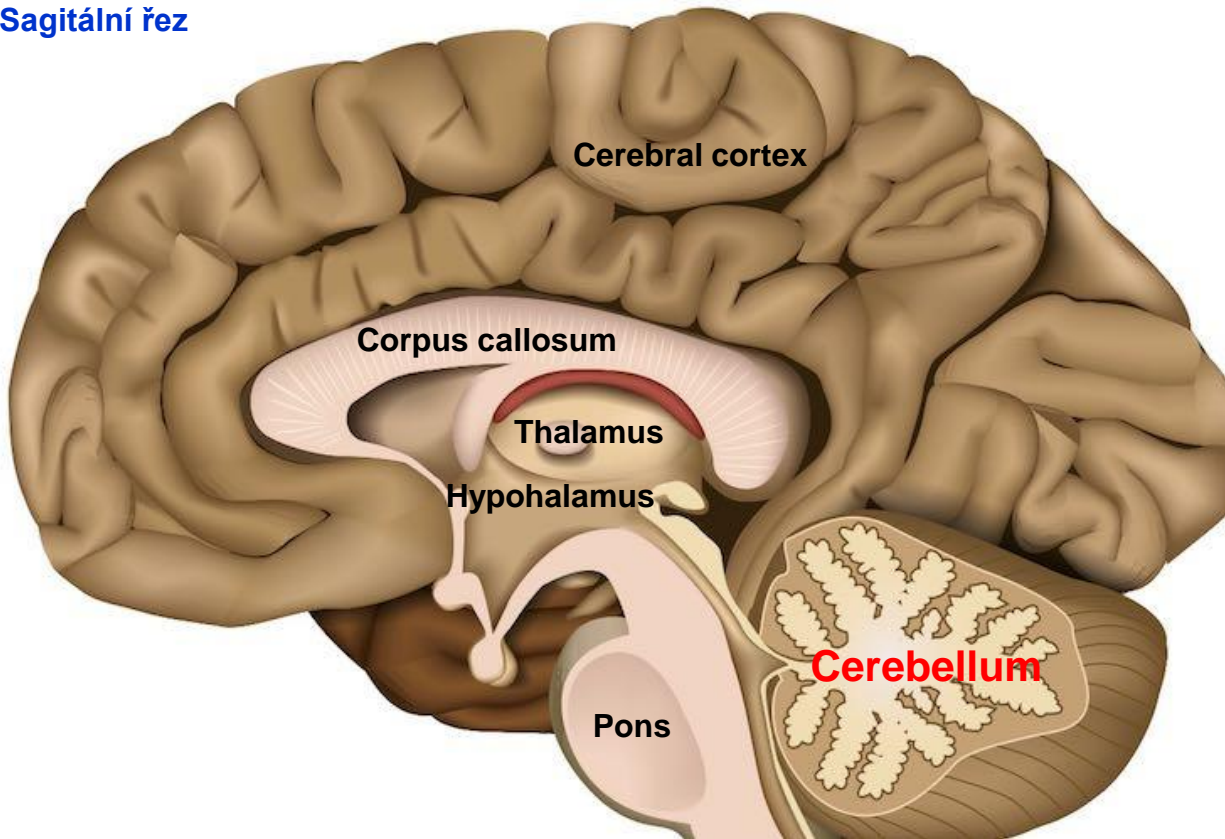


# Cerebellum - Mozeček

## Funkce

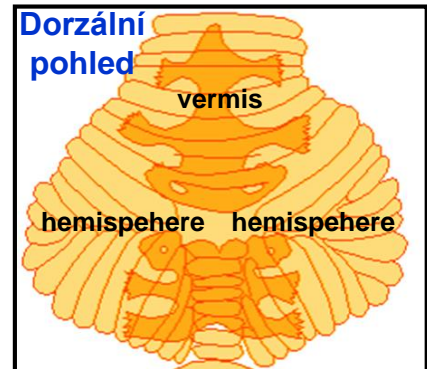
- koordinace volných pohybů a udržování rovnováhy
- umožňuje hladké, koordinované pohyby trvalým udržováním napětí a pozice svalů

Sagitální řez

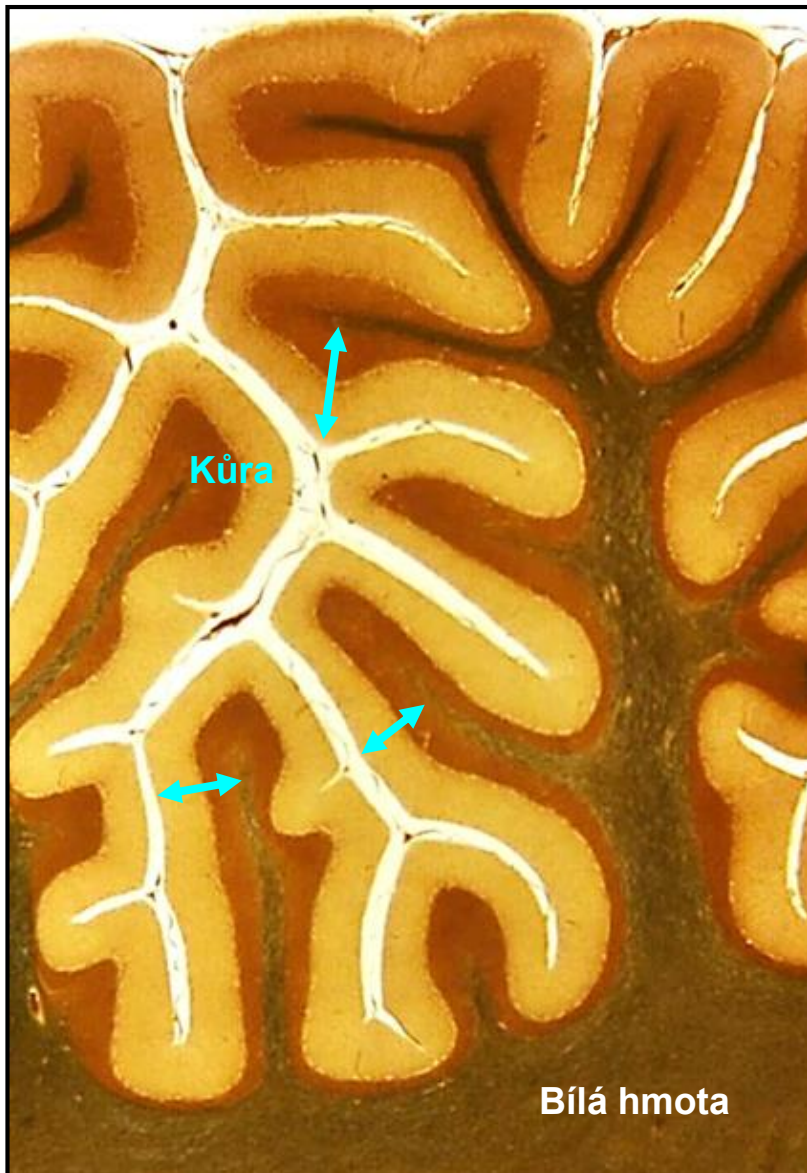


Hmotnost: 130 gramů  
Povrch: 0,10 - 0,15 m<sup>2</sup>

Dorzální  
pohled



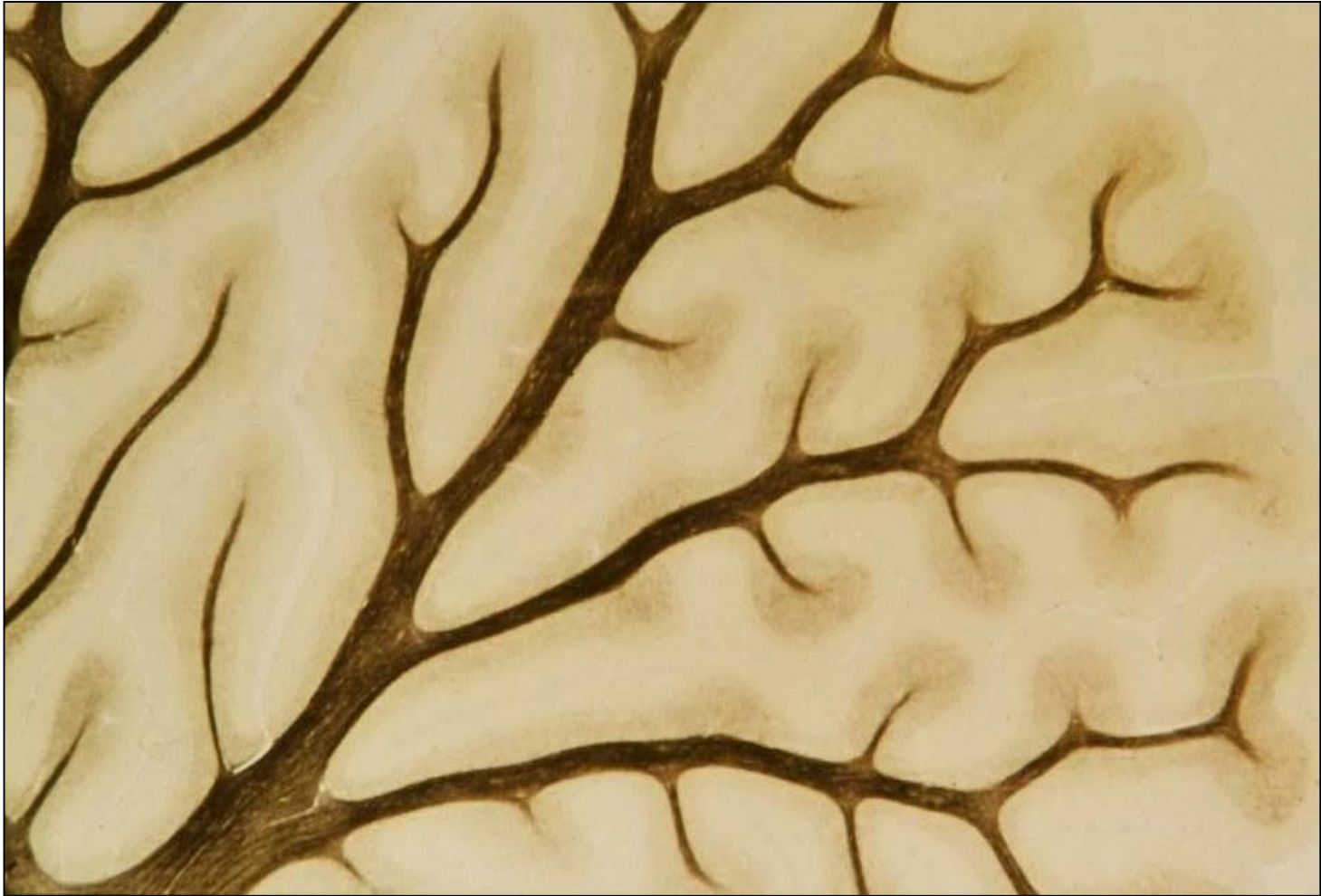## Cerebellum – Šedá hmota



### Šedá hmota

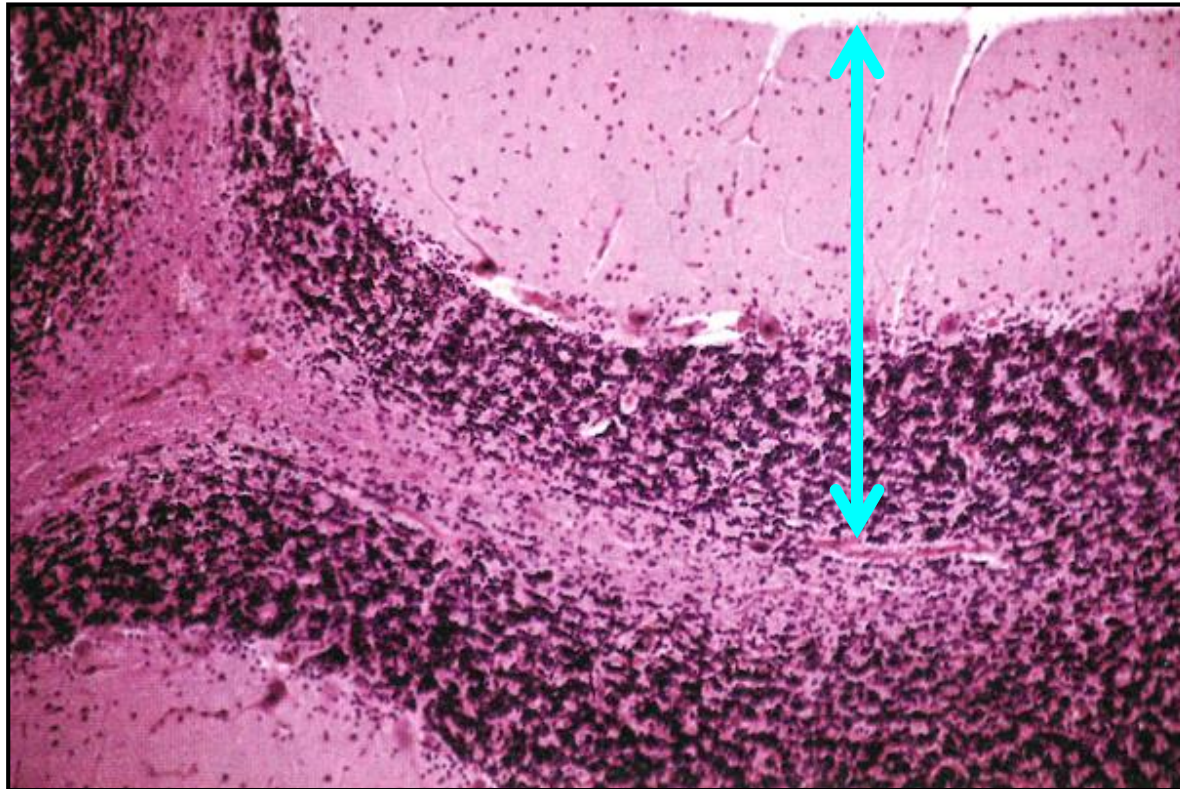
- **Kůra na povrchu** (tloušťka 1 mm)
- **Jádra v bílé hmotě** (nucleus dentatus, emboliformis, globosus, and fastigii)

## Cerebellum – Bílá hmota



„Arbor vitae“ – bílá hmota

# Cerebellum – Kůra

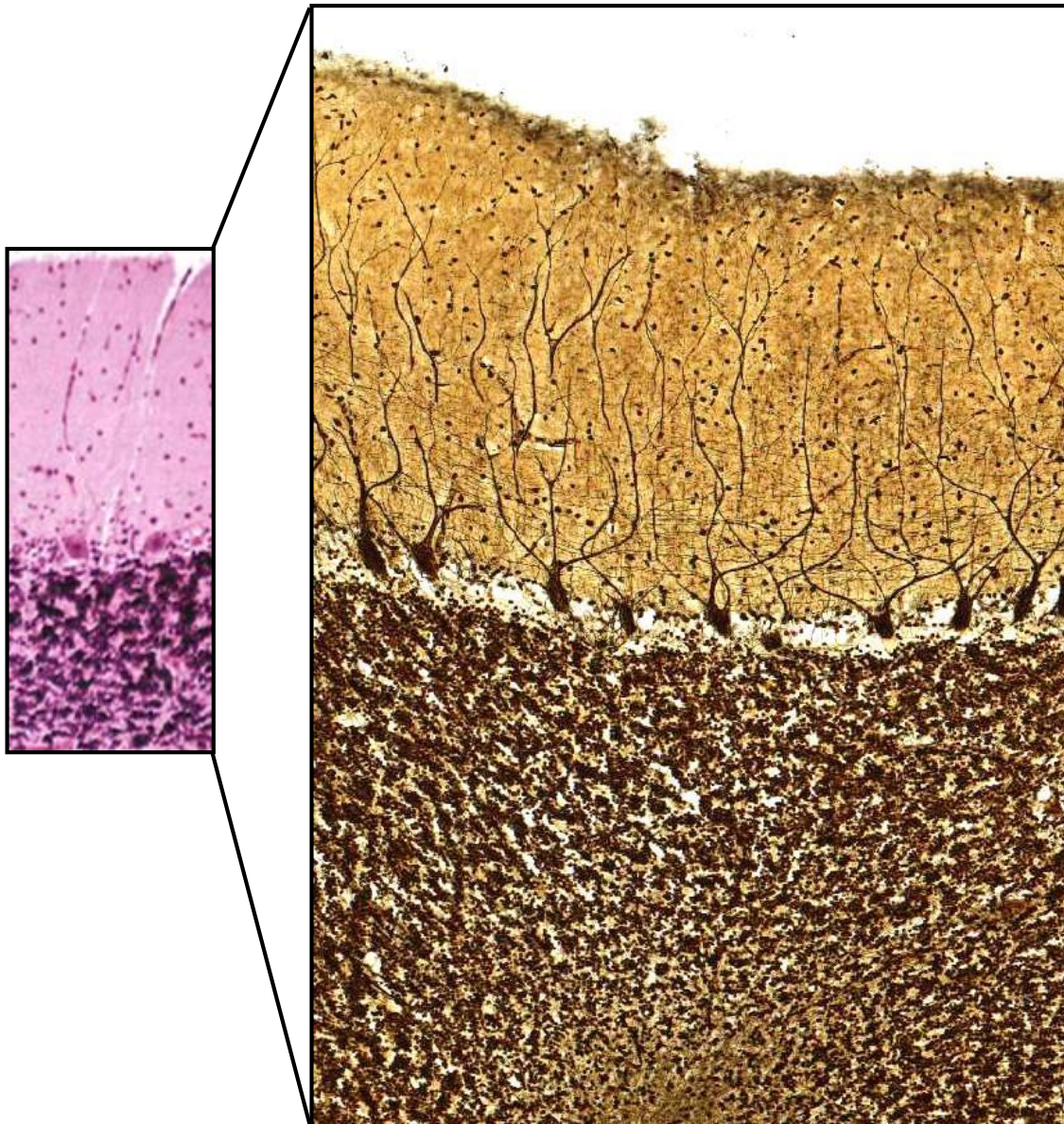


**Molekulární vrstva**  
(*stratum moleculare*)

**Vrstva Purkyňových buněk**  
(*stratum gangliosum*)

**Granulární vrstva**  
(*stratum granulosum*)

# Cerebellum – Kůra - Buňky



## Molekulární vrstva (*stratum moleculare*)

- Košíčkové buňky
- Hvězdčkové buňky

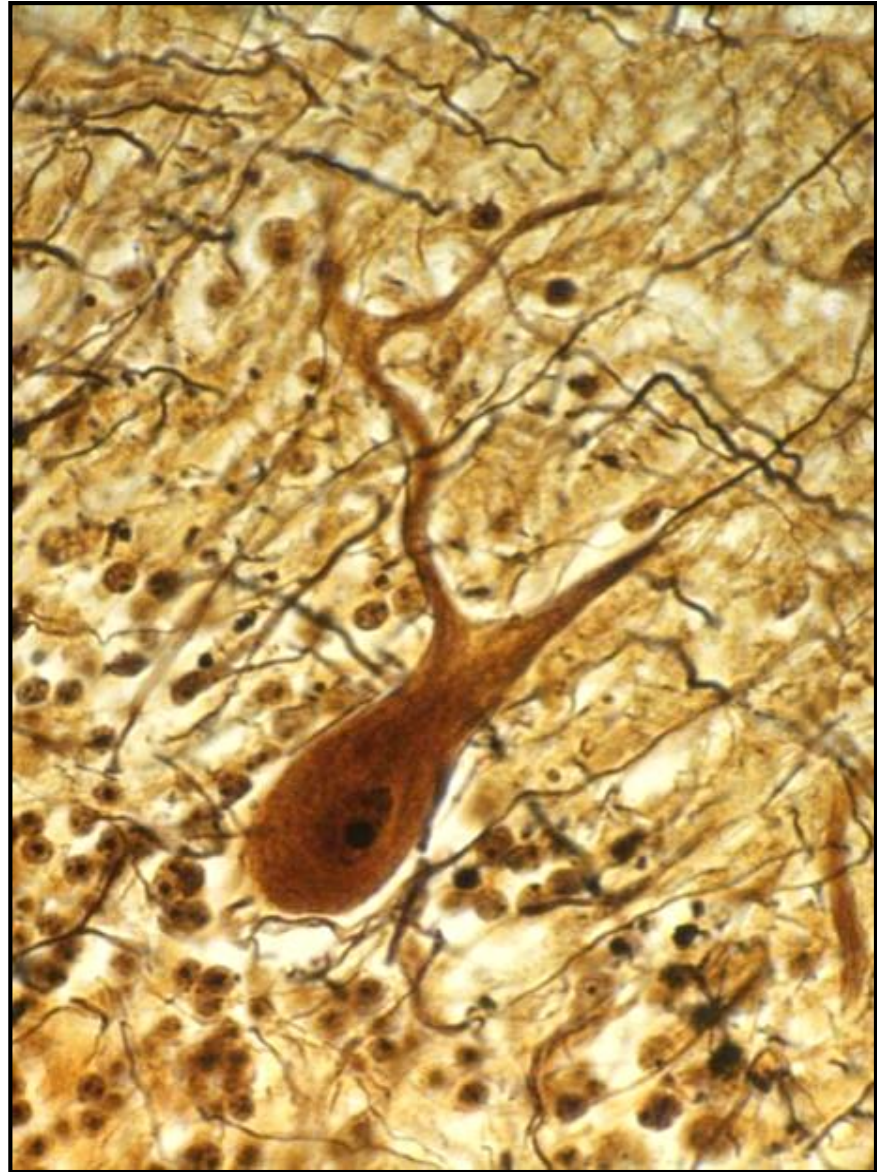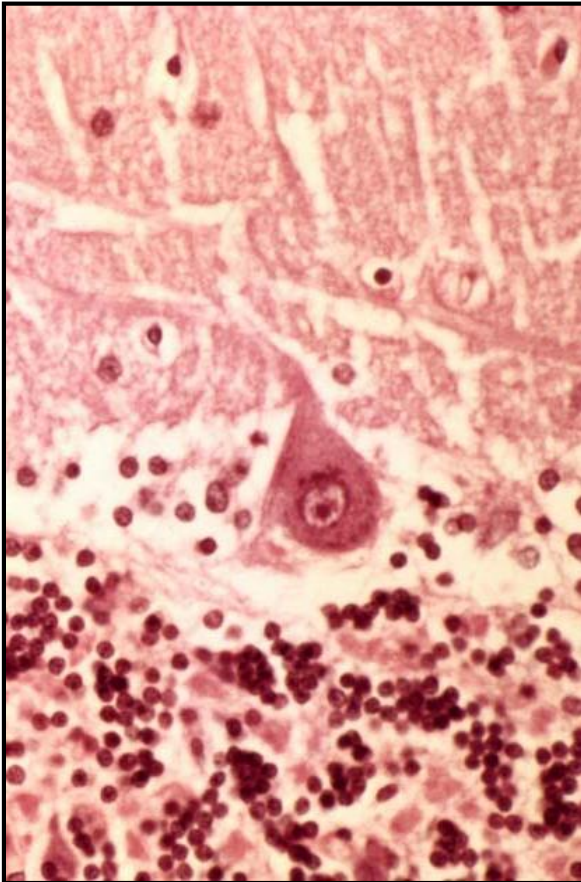
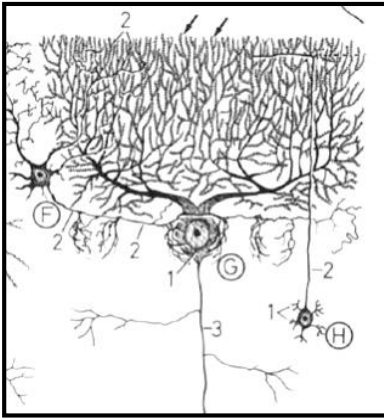
## Vrstva Purkyňových buněk (*stratum gangliosum*)

- Perikarya Purkyňových buněk
- Golgiho (Bergmanova) glie

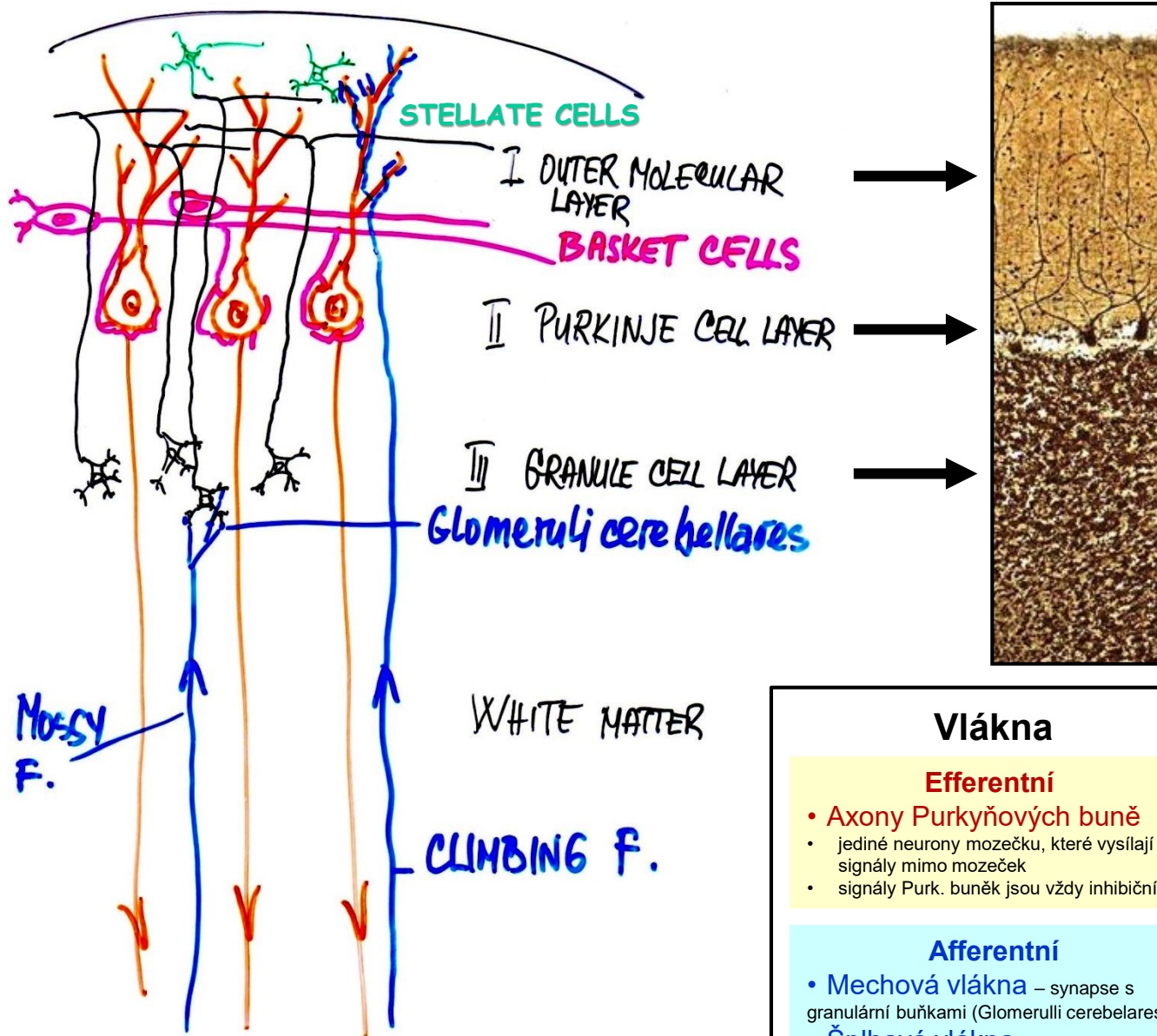
## Granulární vrstva (*stratum granulosum*)

- Granulární buňky
- Golgiho (Bergmanova) glie

# Cerebellum – Purkyňovy buňky



# Cerebellum – Kůra – Buňky + Vlákna



## Vlákna

### Efferentní

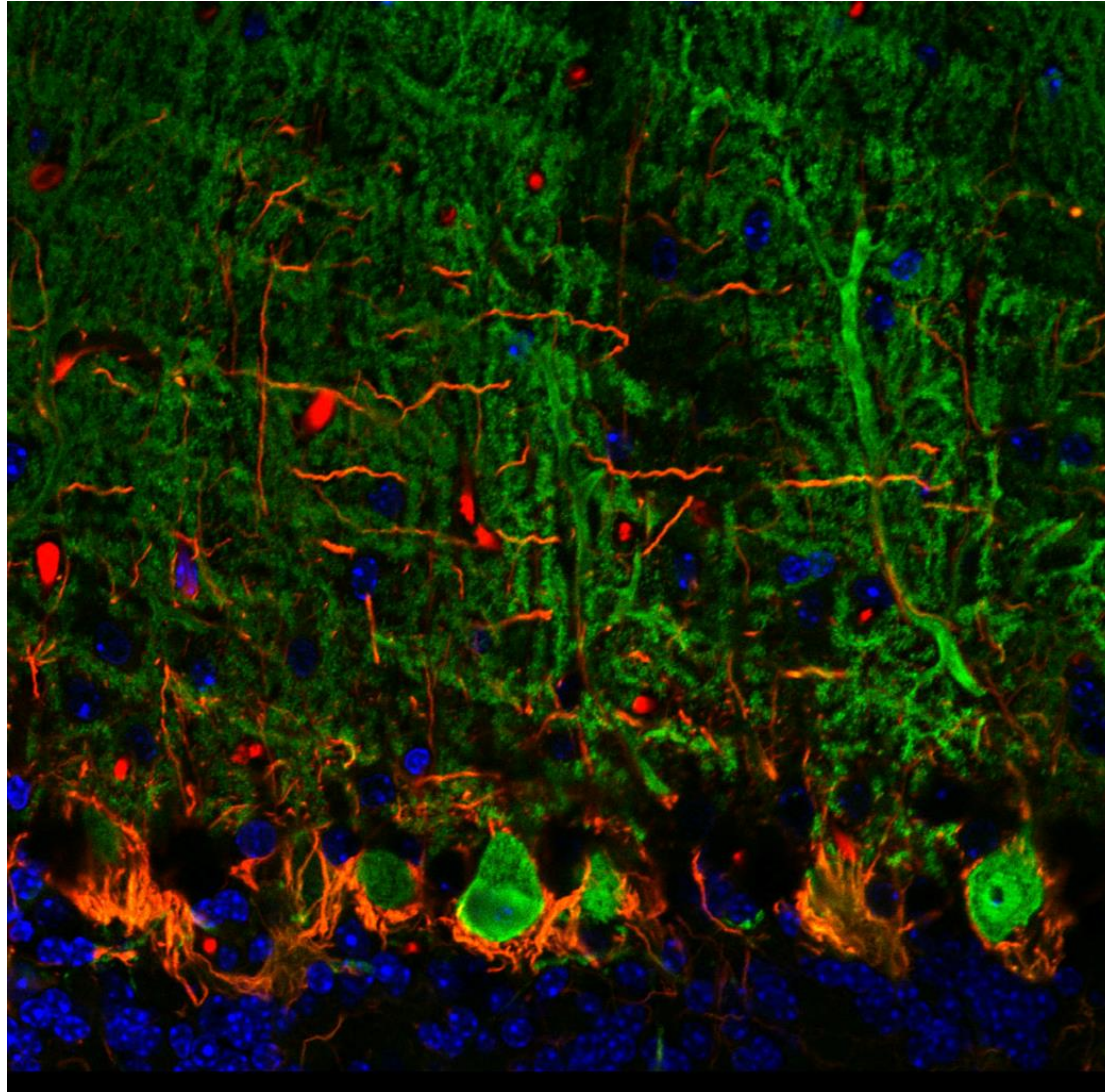
- **Axony Purkyňových buně**
- jediné neurony mozečku, které vysílají signály mimo mozeček
- signály Purk. buněk jsou vždy inhibiční

### Afferentní

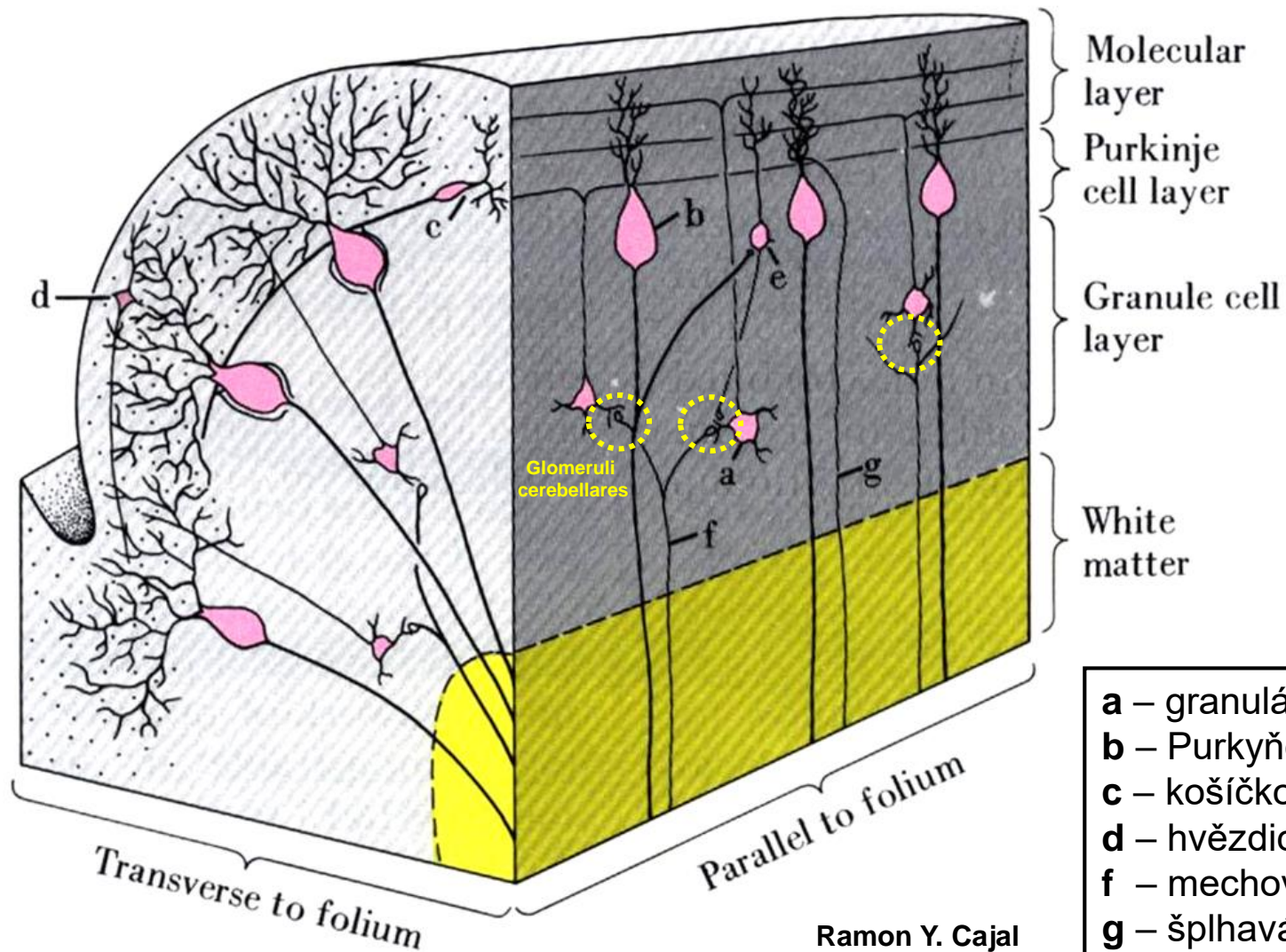
- **Mechová vlákna** – synapse s granulární buňkami (Glomeruli cerebellares)
- **Šplhavá vlákna** – synapse s dendrity Purkyňových buněk



# Cerebellum – Kůra – Buňky + Vlákna



# Cerebellum – Kůra – Buňky + Vlákna



Molecular layer

Purkinje cell layer

Granule cell layer

White matter

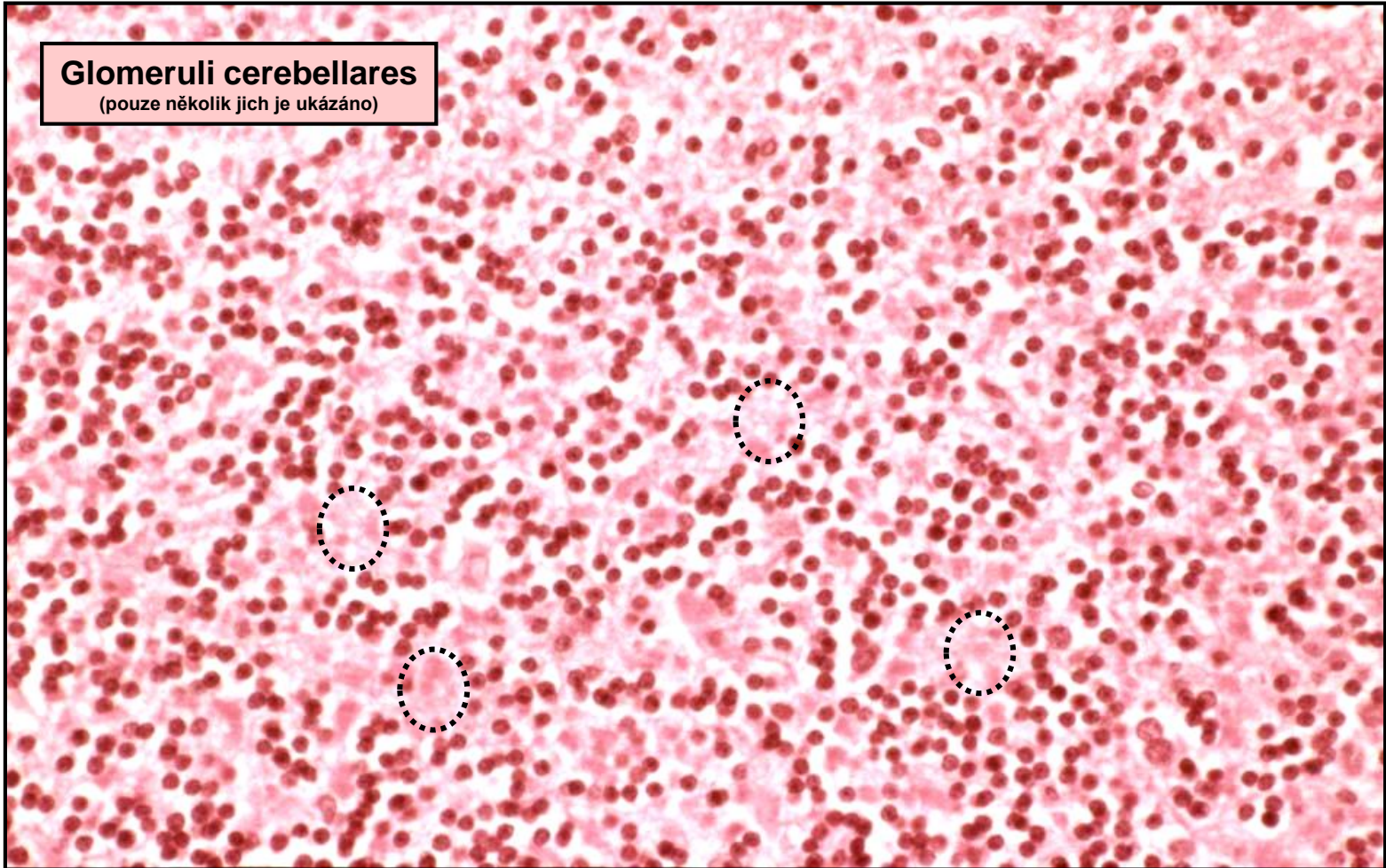
- a** – granulární buňky
- b** – Purkyňovy buňky
- c** – košíčkové buňky
- d** – hvězdicové buňky
- f** – mechová vlákna
- g** – šplhavá vlákna

Ramon Y. Cajal

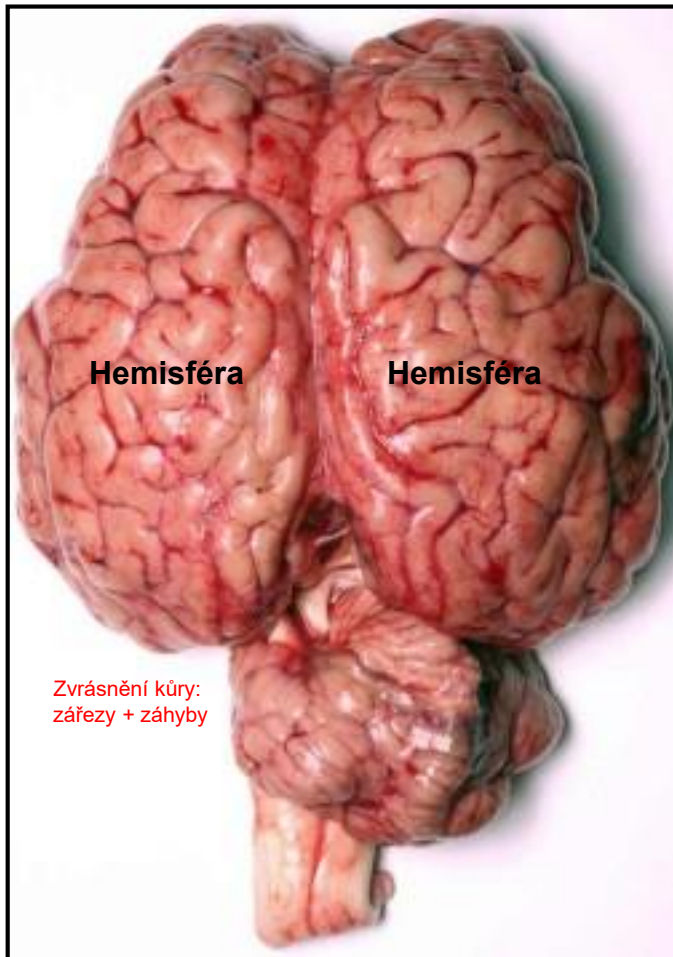
# Cerebellum – Kůra – Buňky + Vlákna

## Glomeruli cerebellares

(pouze několik jich je ukázáno)



# Telencephalon – Koncový mozek



## Šedá hmota

- Kůra na povrchu
- Jádra v bílé hmotě

## Bílá hmota

- Prostor mezi kůrou a jádry

# Telencephalon – Kůra mozku

## Funkce:

- snímání a vědomé zpracování všech vjemů
- integrace rozdílných vjemových modalit
- zodpovědnost za vyšší kognitivní a pokročilé intelektuální funkce
- zodpovědnost za vlastnosti jako emoce, vnímání osobnosti, intelekt
- účast na plánování a vykonávání komplexních motorických aktivit

## Charakteristiky:

- cca 80% hmoty mozku
- povrch cca 0.20 – 0.25 m<sup>2</sup>
- tloušťka cca 2 - 5 mm
- obsahuje cca 10 miliard neuronů

## Isocortex:

- = **neocortex** (phylogenetically youngest)
- only in mammals
- 90% of the cortex in humans
- **6 distinguishable layers of cells**

## Allocortex:

- = **archicortex** + **paleocortex**
- less layers of cells  
(e.g. olfactory cortex – 3 layers, hippocampus – 1 layer)

# Telencephalon – Kůra – Typy neuronů + Vrstvy

## Pyramidové

- efferentní – projekční neurony
- trojúhelníková perikarya (různá velikost)
- myelinizované axony
- axony zasahují do vzdálených kortikálních vrstev i subkortikálních oblastí

### 1. Lamina molecularis (zonalis)

- horizontální buňky (Cajalovy)

### 2. Lamina granularis externa

- malé zrnité (hvězdicové) buňky

### 3. Lamina pyramidalis externa

- pyramidové buňky (různě velké)

### 4. Lamina granularis interna

- malé zrnité (hvězdicové) buňky

### 5. Lamina pyramidalis int. (ganglionaris)

- velké pyramidové buňky

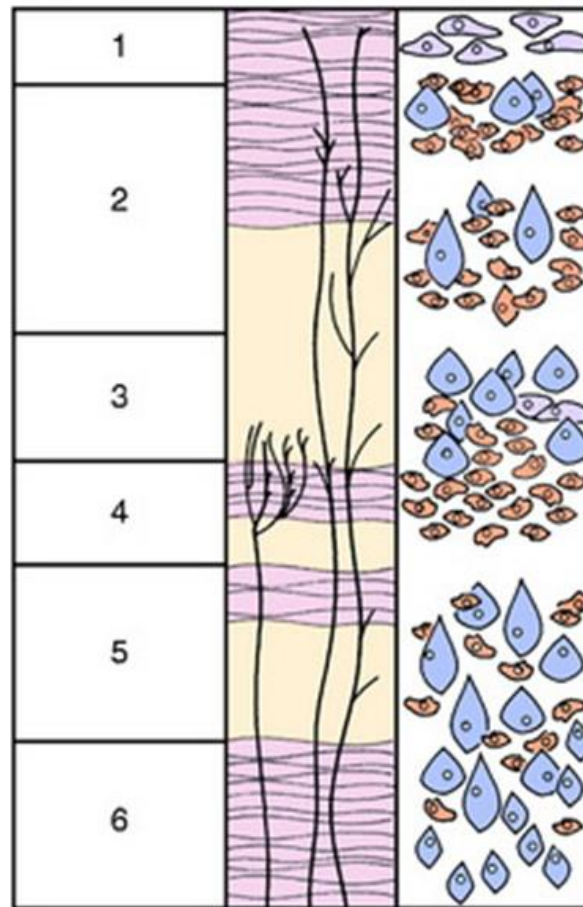
### 6. Lamina multiformis

- větvené buňky
- malé zrnité (hvězdicové) buňky
- vertikální buňky (Martinottiho)

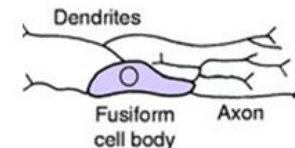
## Nepyrámidové

- více různých typů buněk
- fungují jako interneurony
- axony zůstávají ve vrstvě v okolí svých perikaryí (např. fusiformní b., zrnité (hvězdicové) b., horizontální b. (Cajal), vertikální b. (Martinotti))

Lamination Myeloarchitectonics Cytoarchitectonics

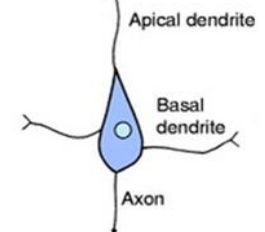


Horizontal neuron of Cajal

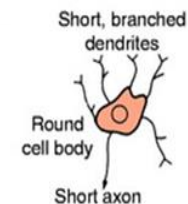


Processes parallel to the surface of the cortex

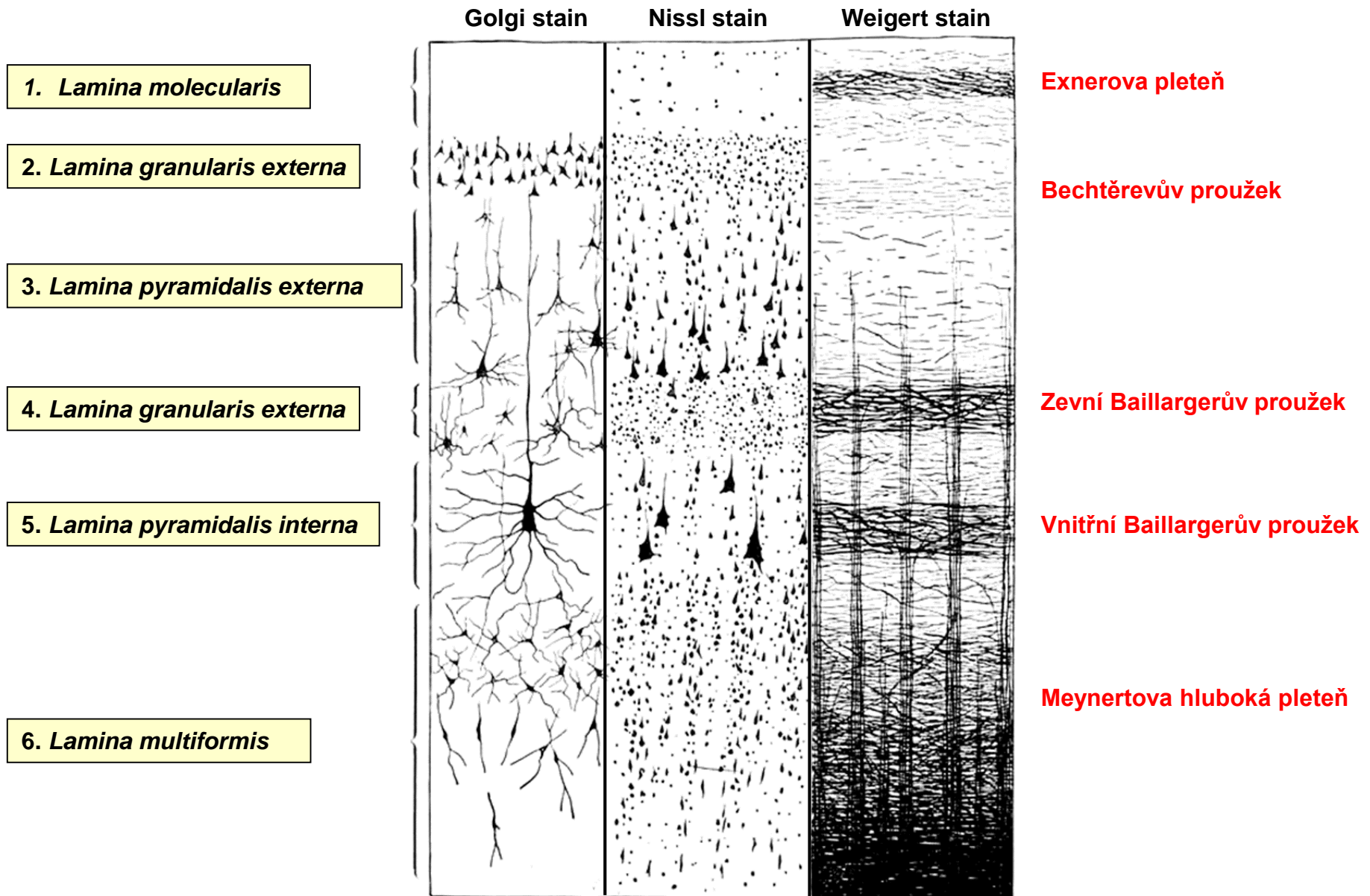
Pyramidal neuron 10-50 μm



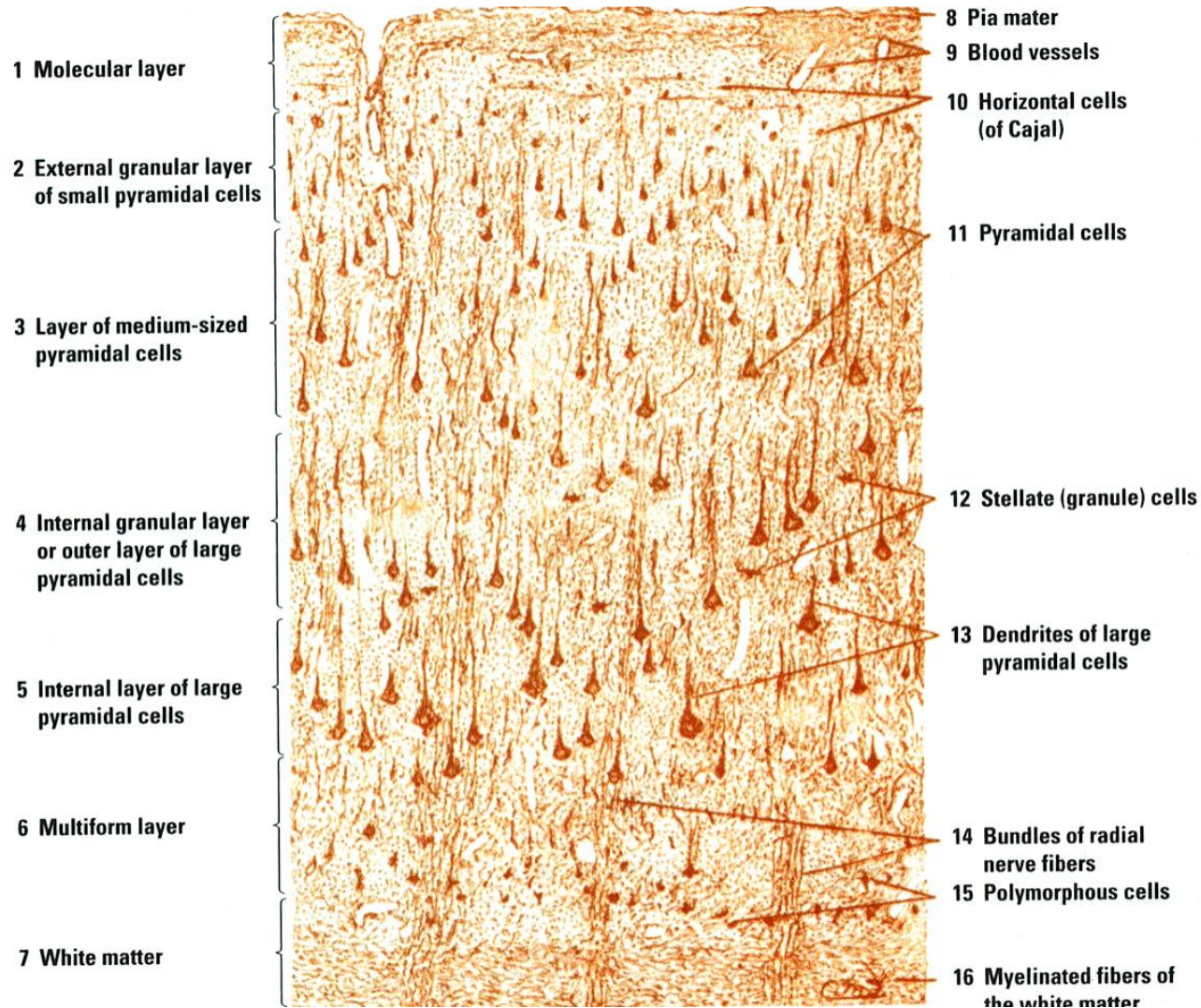
Stellate (granular) neuron



# Telencephalon – Kůra – Typy neuronů + Pleteně

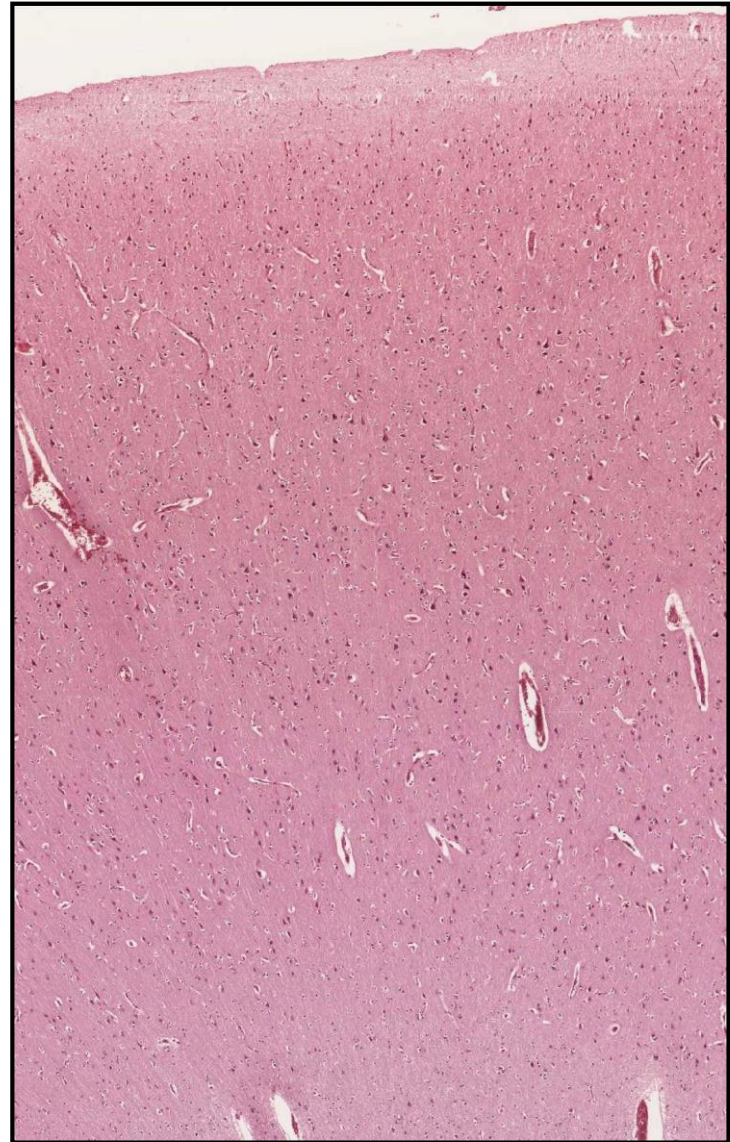
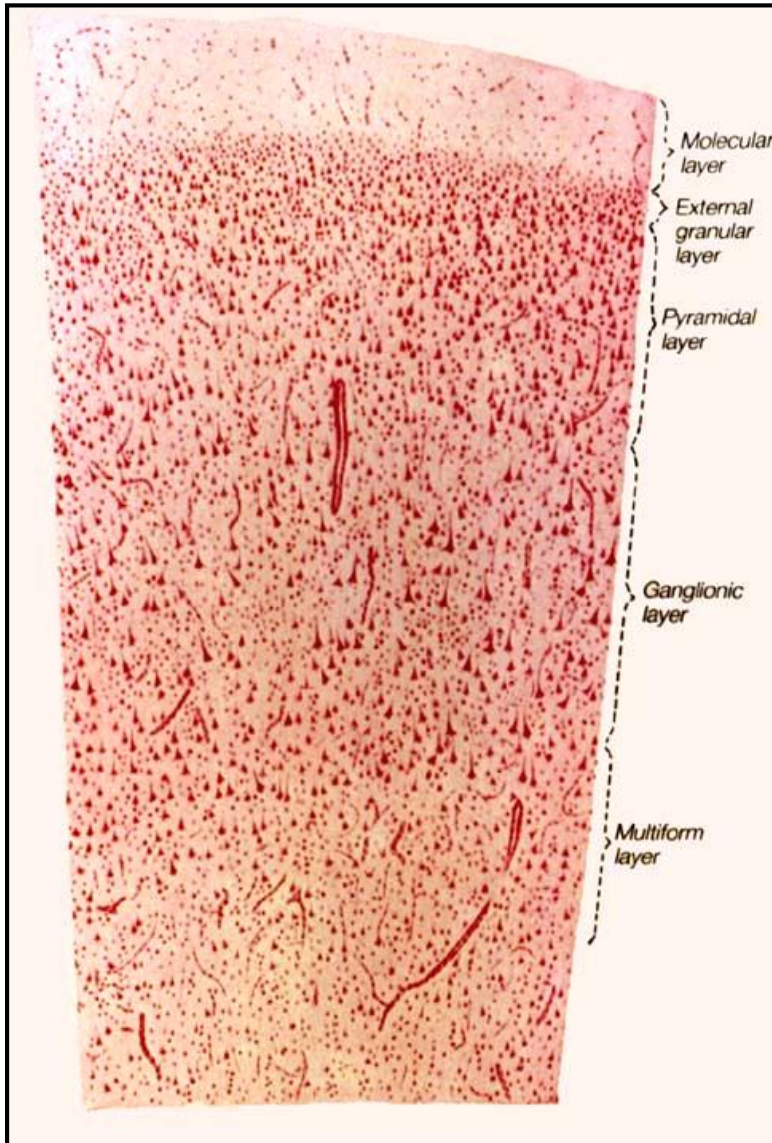


# Telencephalon - Isocortex

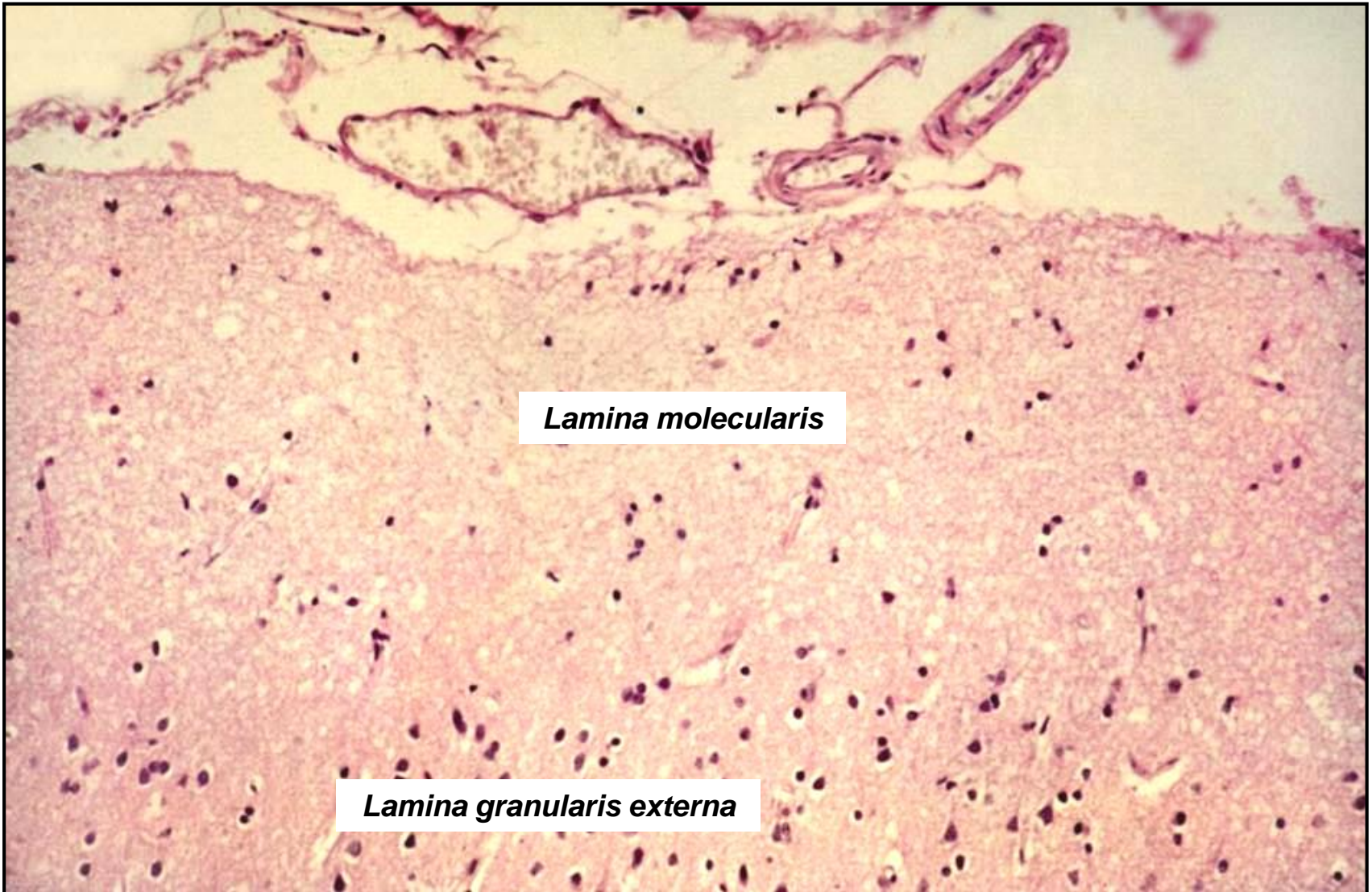




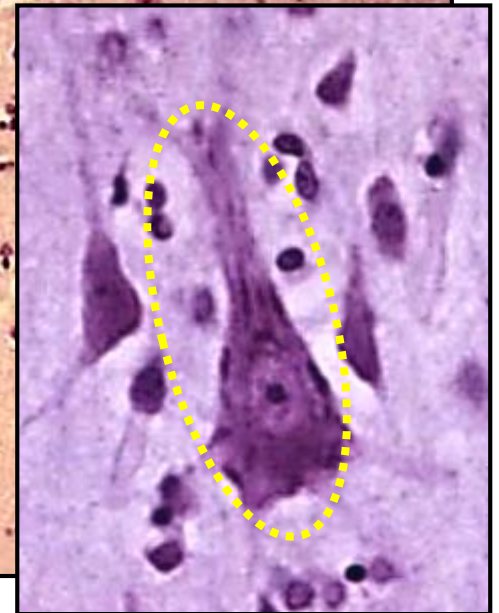
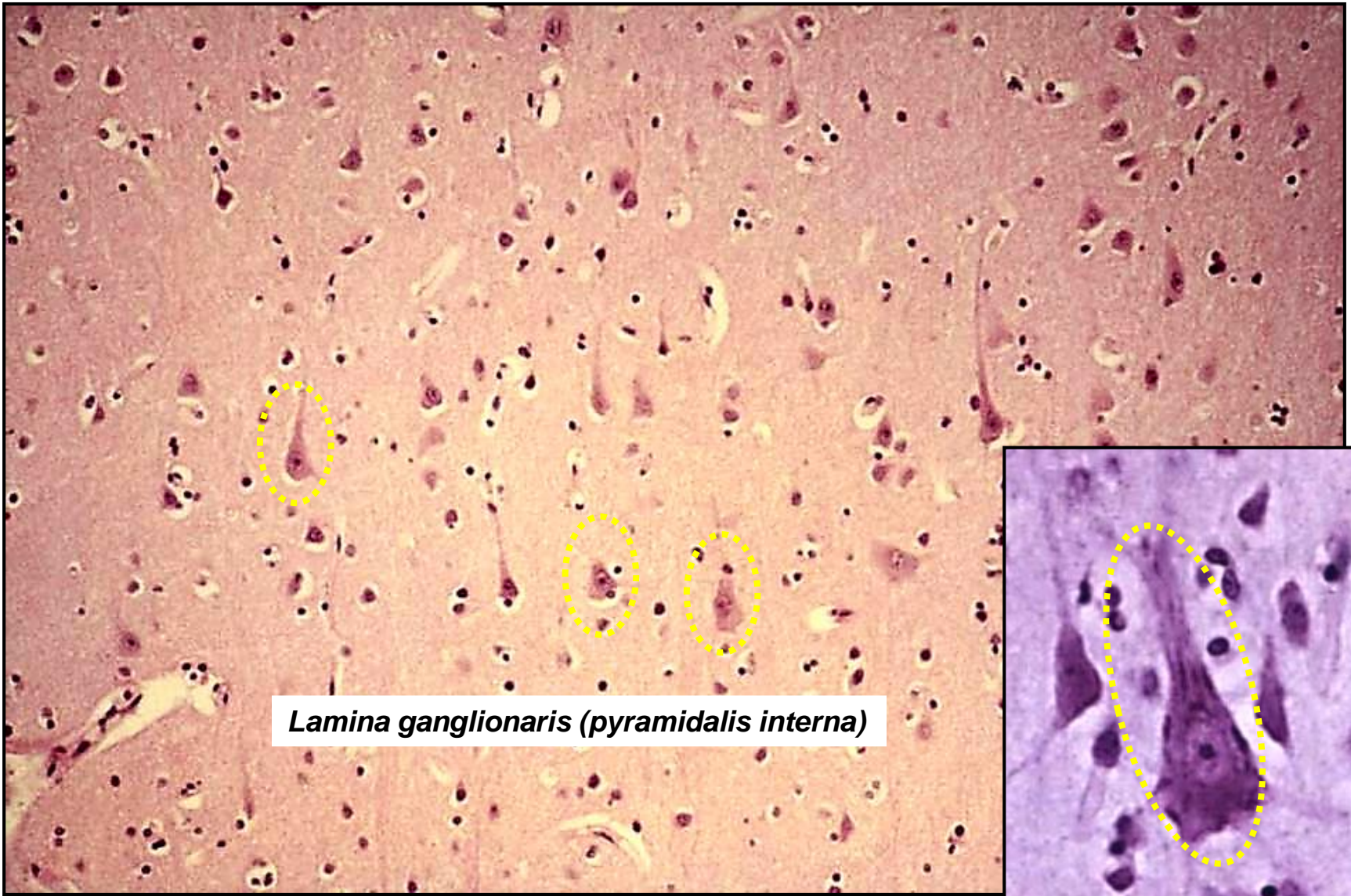
# Telencephalon - Isocortex



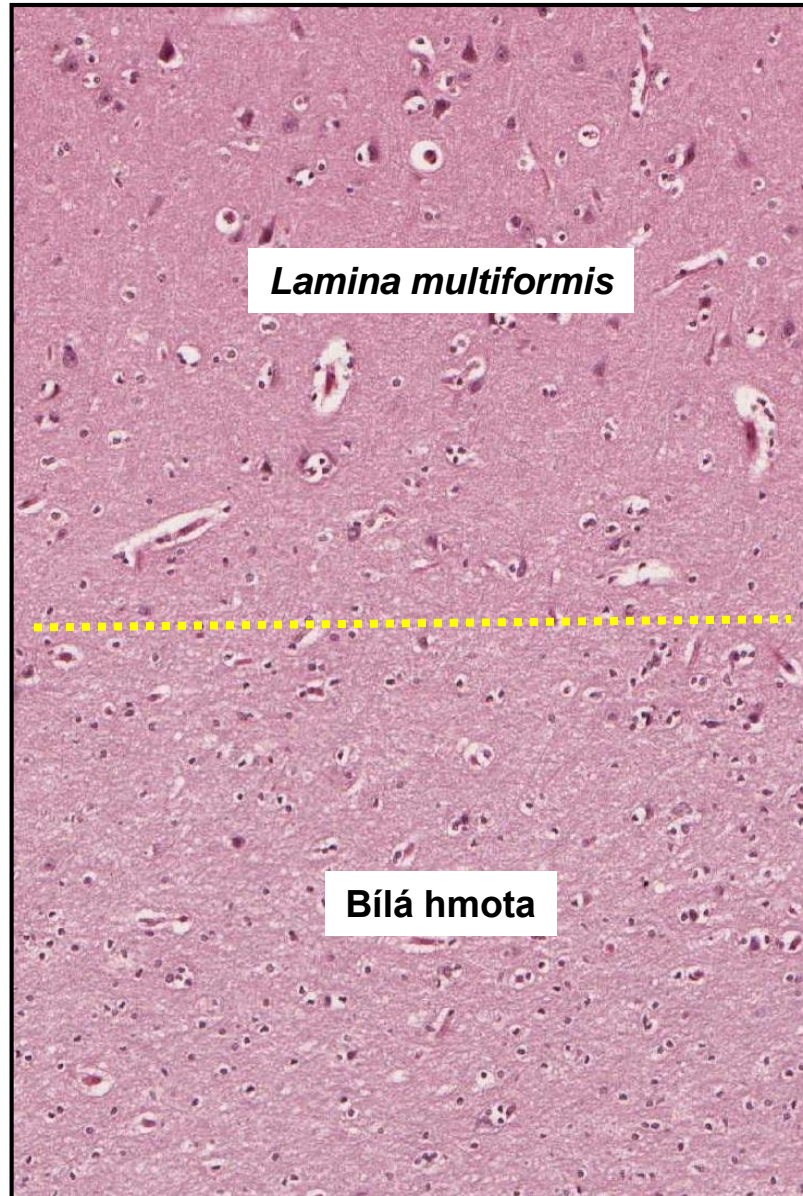
# Telencephalon - Isocortex



# Telencephalon - Isocortex



# Telencephalon - Isocortex



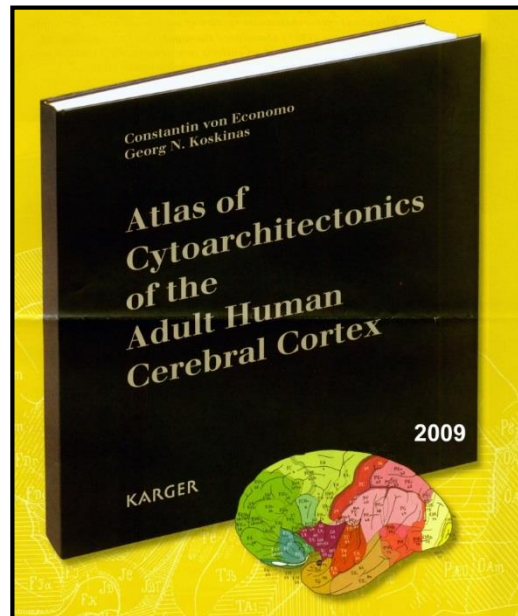
# Telencephalon - Isocortex

**Homotypický**  
typická 6-ti vrstvá architektura

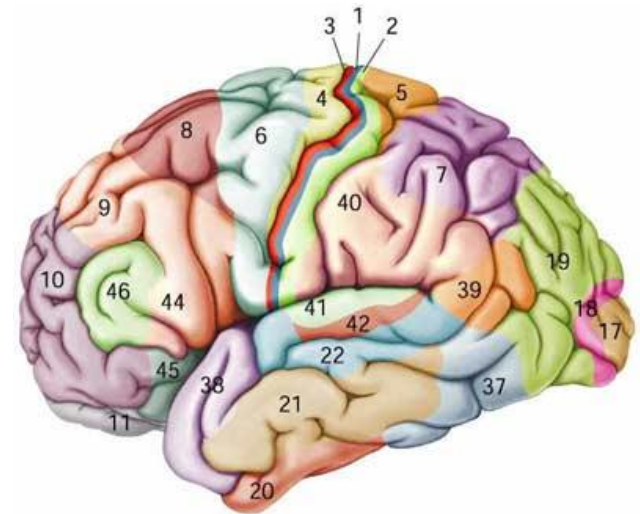
**Heterotypický**  
různé odchylky od typické architektury  
(cell numbers/density, relative proportions, thickness, fibers, vessels, ...)

Mapy

- **cytoarchitektonické** – hustota perikaryí
- **myeloarchitektonické** - hustota myelinizovaných vláken
- **glioarchitektonické** – typ a hustota gliových buněk
- **angioarchitektonické** – hustota krevních kapilár
- **synptoarchitektonické** – hustota synapsí

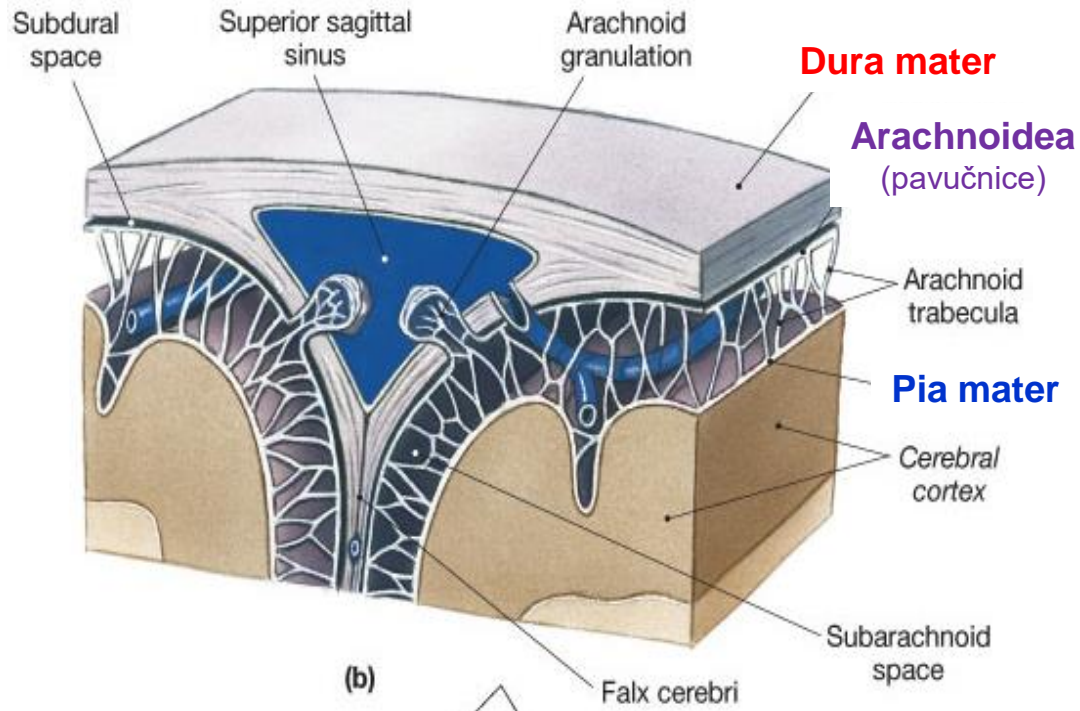


1909 - K. Brodman  
11 regions and 52 areas



# Meningy – Pleny mozkové

- vazivové membrány
- chrání CNS + přispívají k distribuci cerebrospinálního moku
- pokrývá mozek a páteřní míchu (spojitě)



**Pachymeninx (tvrdá plena)**

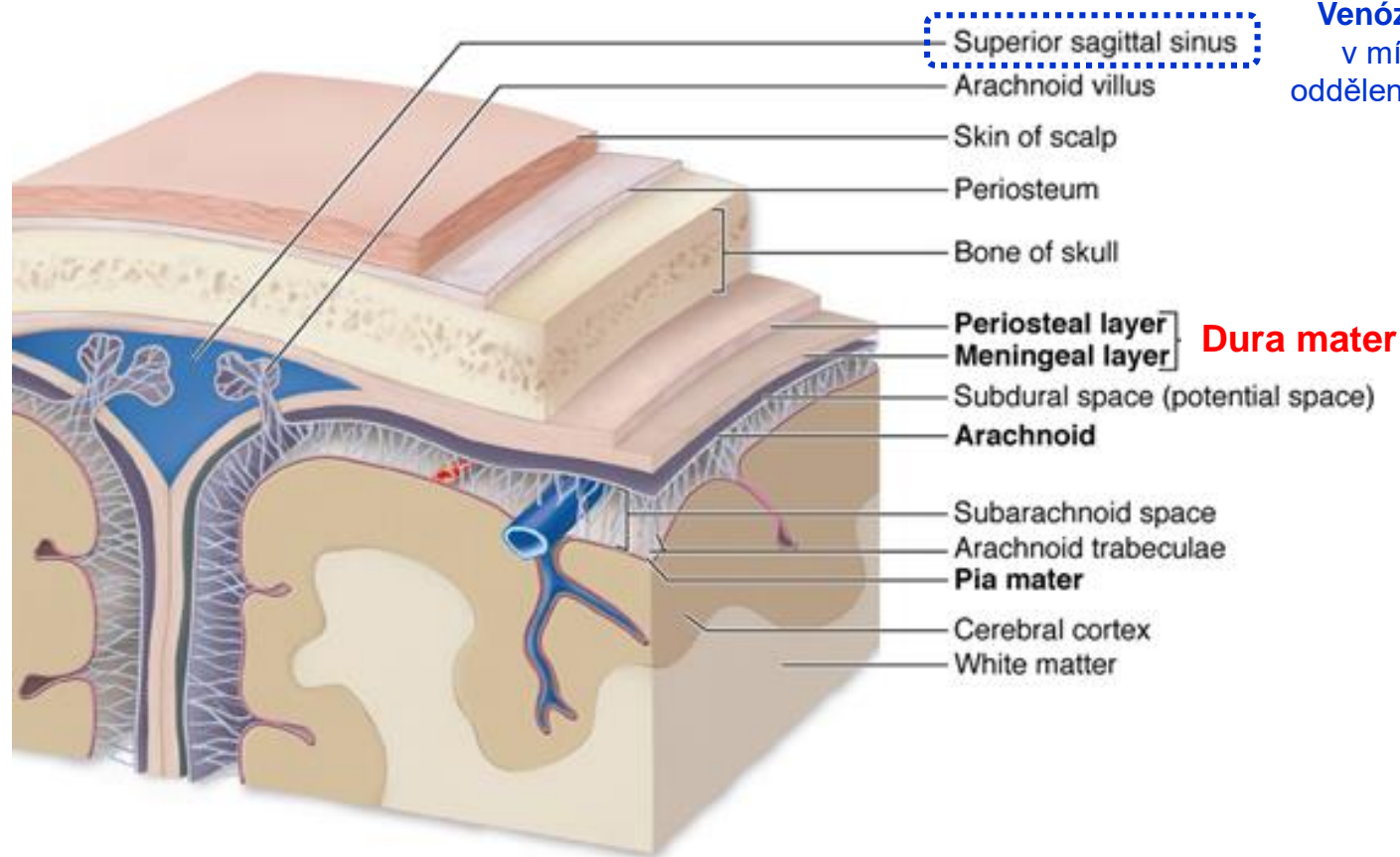
**Dura mater**

**Leptomeningx (měkká plena)**

**Arachnoidea + Pia mater**

# Meningy – Dura mater

**vnější + pevná (fibrózní)**



**Venózní (durální) sinusy**  
v místech vzájemného  
oddělení vnitřní a zevní vrstvy  
dura mater

## **Kraniální dura**

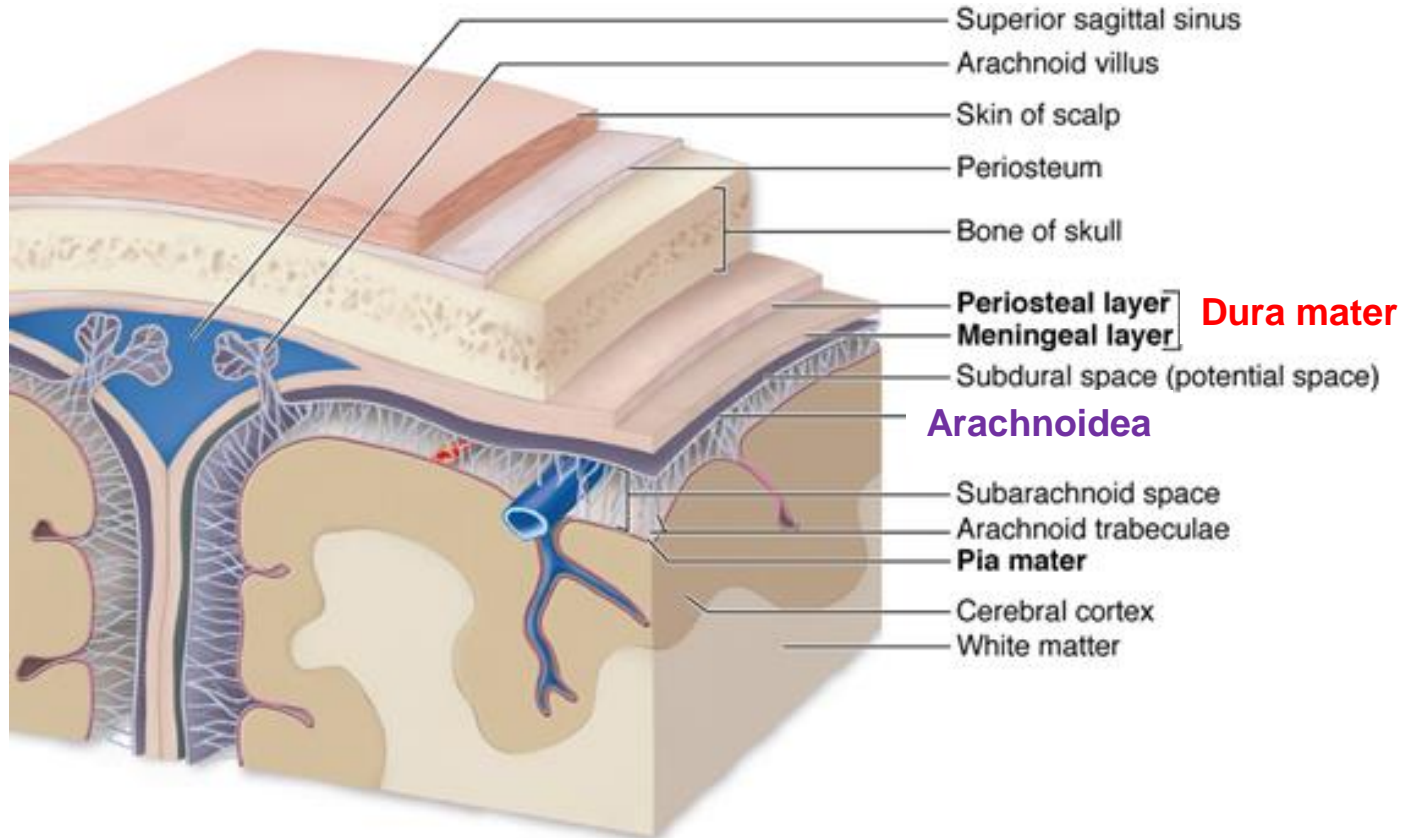
- **Endostální vrstva (periostální; zevní)** – přiložena k vnitřní straně kostí lebky – splývá s periostem
- **Meningeální vrstva (vnitřní)** – tenká fibrózní blána, vnitřní povrch kryt neurotelem (modifikované fibroblasty)

## **Spinální dura**

- pokračování **vnitřní vrstvy** kraniální tvrdé pleny

# Meningy – Arachnoidea

střední + uspořádání pavoučí sítě + avaskulární



## Arachnoidea

- **Neurotel (*lamina neurothelialis*)** – adhezuje k vnitřní vrstvě dura mater, **těsné spoje – bariéra mezi cerebrospinálním mokem a krví v dura mater**
- **Trabekuly (trámce)** – jemná fibrózní vlákna pokrytá plochými (meningeálními) buňkami

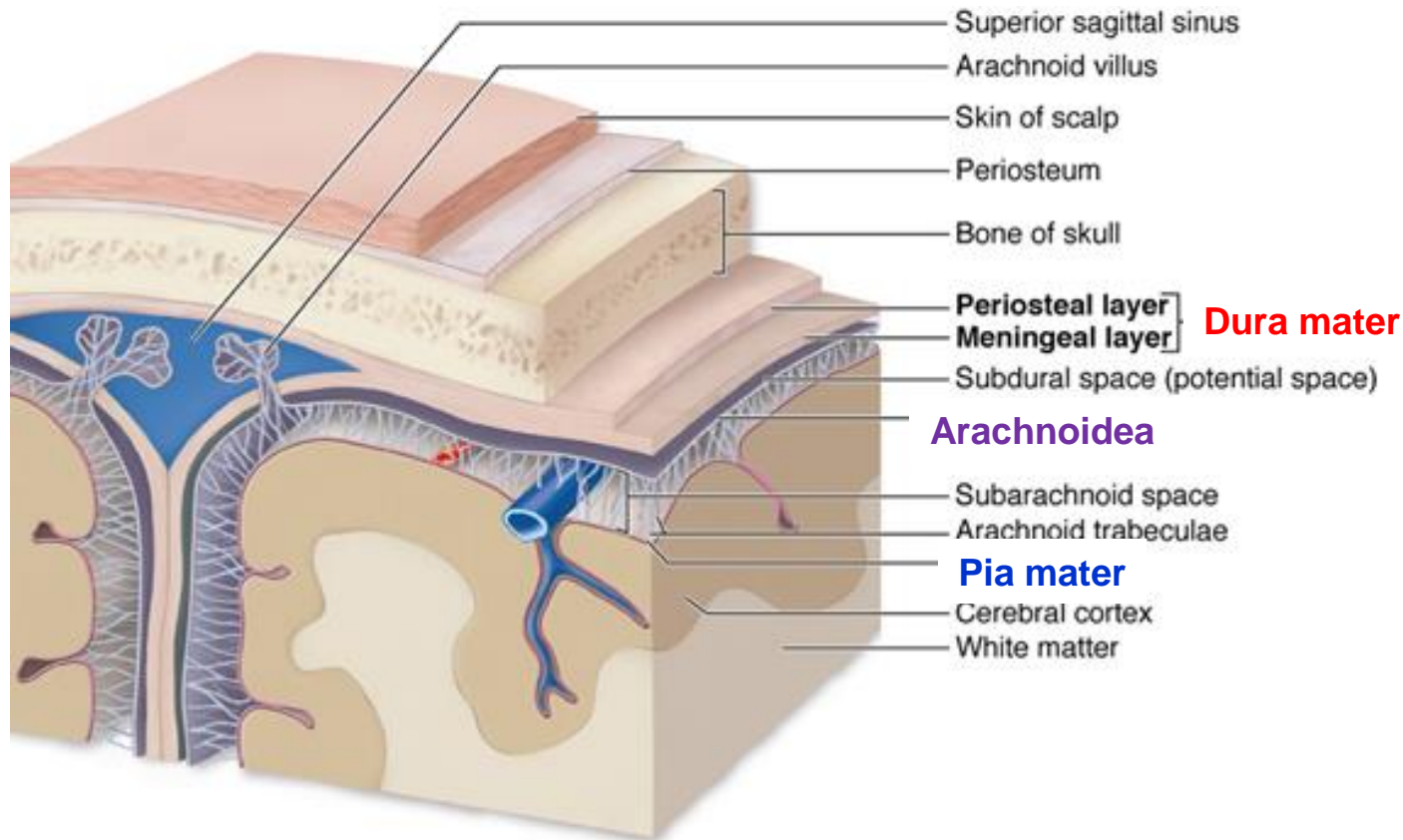
## Subarachnoideální prostor

- uzavřen mezi pavučnicí a pia mater
- vyplněn **cerebrospinálním mokem (CSM)**



# Meningy – Pia mater

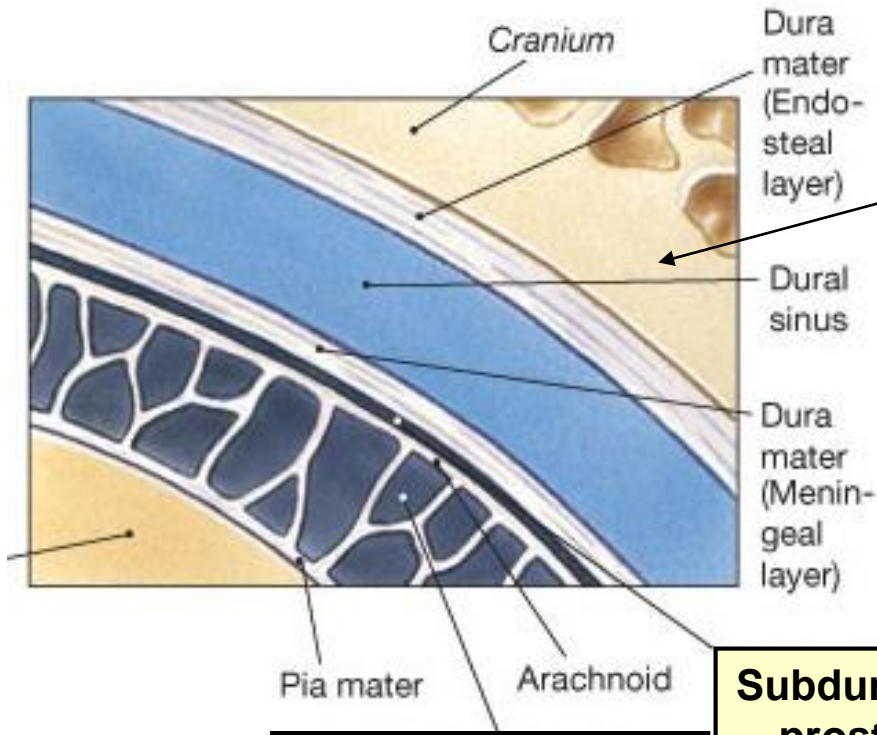
vnitřní + jemná + vaskularizovaná + těsně přiložena na povrchu mozku



## Pia mater

- **povrchová vrstva** – kotví se do ní vlákna pavučnice
- **vnitřní vrstva** – elastická a retikulární vlákna, těsně naléhá na pod ní ležící nervovou tkáň (kopíruje záhyby), z vnějšku je pokryta jednovrstvým dlaždicovým epitelem mezodermálního původu

# Meningy – Prostory mezi membránami



**Epidurální prostor**

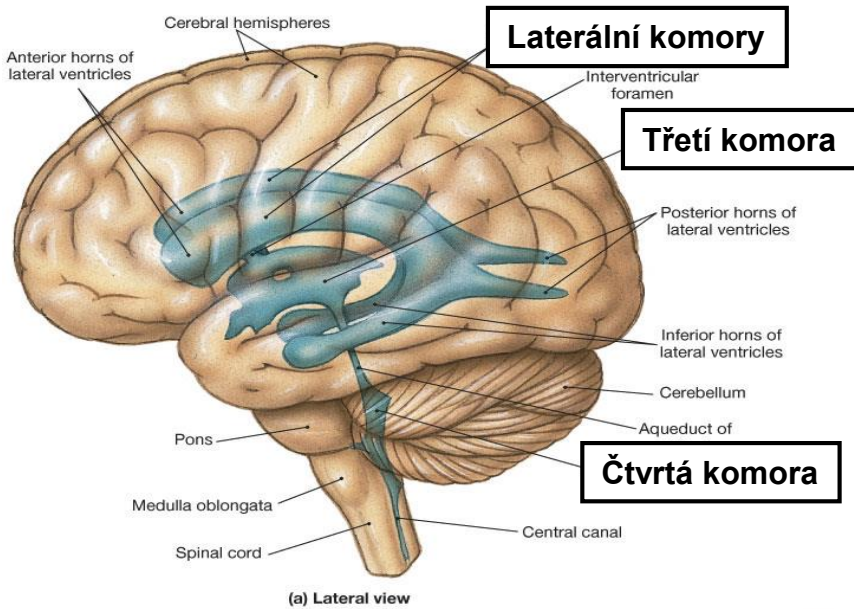
**Epidurální prostor**  
• mezi **dura mater** a **vnitřním povrchem páteřního kanálu**  
(potenciálně v kraniální oblasti)

**Subdurální prostor**  
• mezi **pavučnicí** a **dura mater**  
(potenciálně v kraniální oblasti)

**Subarachnoideální prostor**

**Subarachnoideální prostor**  
• mezi **pavučnicí** a **pia mater**  
(probíhají zde velké cévy – např. *venae cerebrales*)

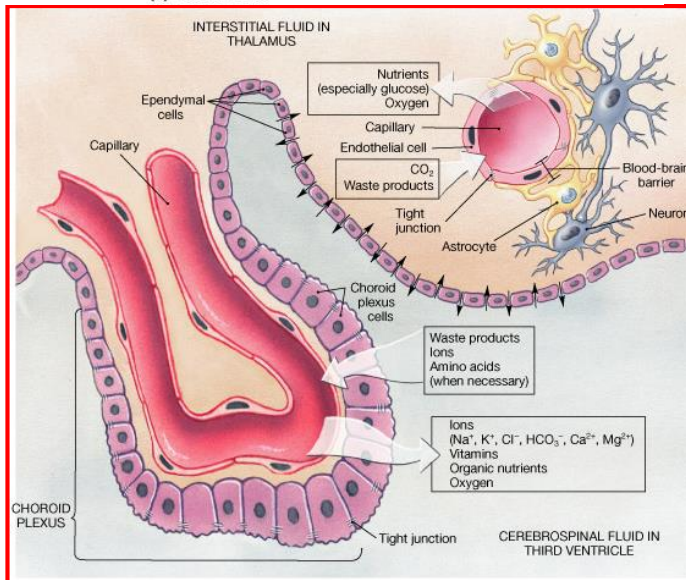
# Cerebrospinální mok



**Mozkové komory**

2x laterální komory + 1x třetí komora + 1x čtvrtá komora

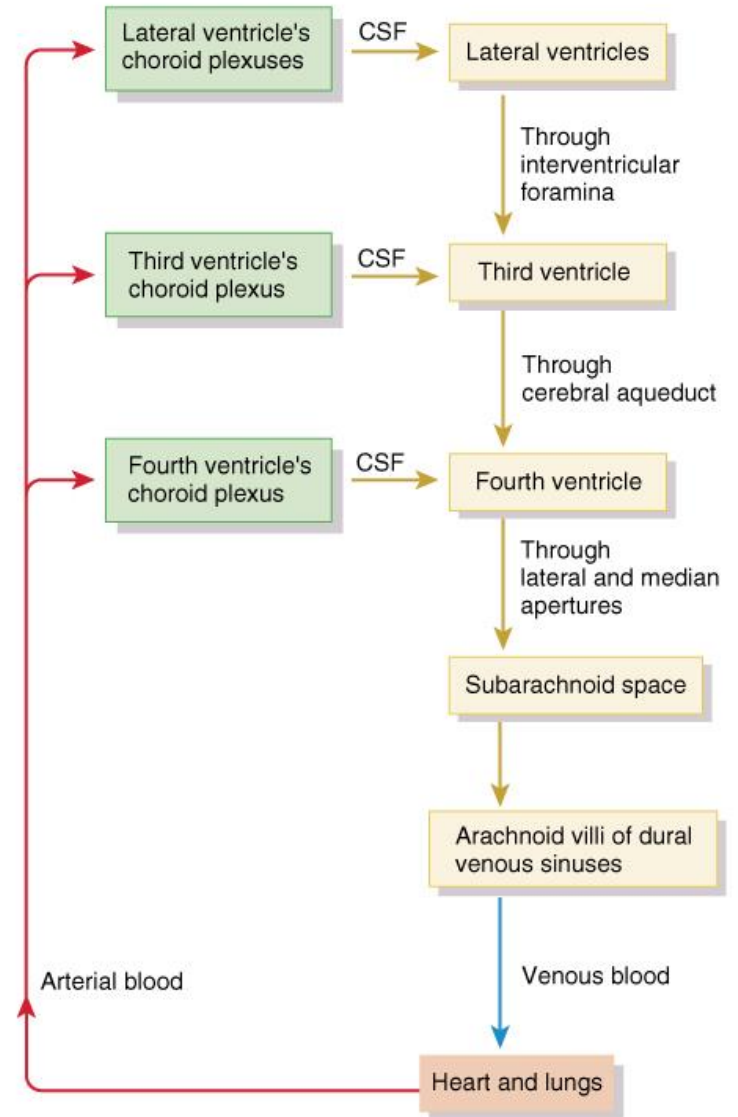
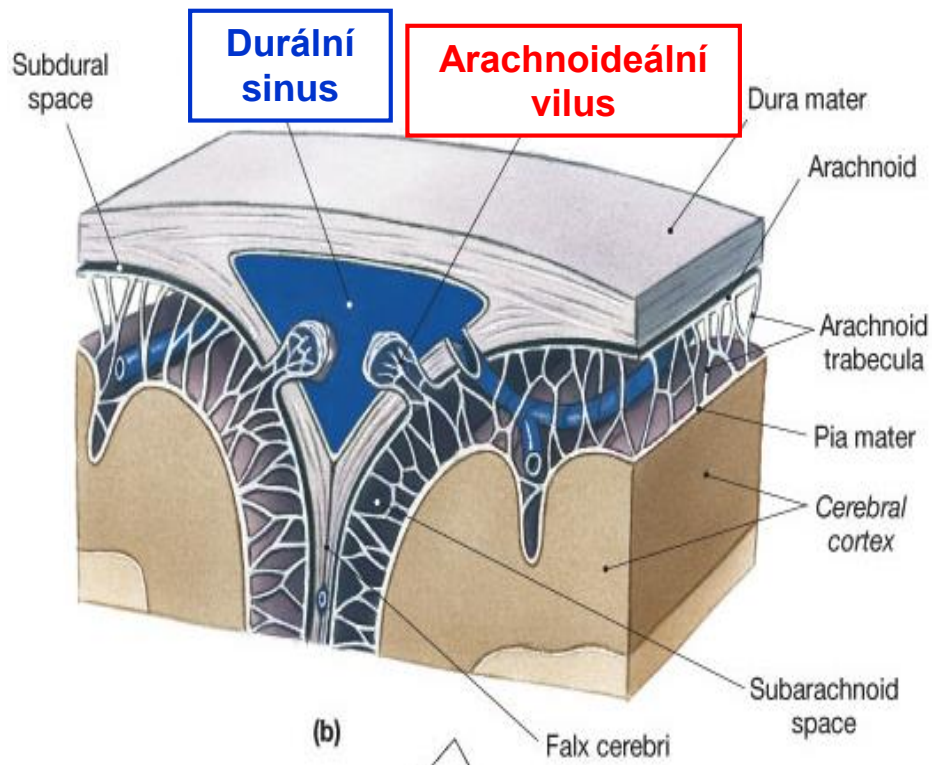
- spojeny s centrálním míšním kanálem
- obsahuje cerebrospinální mok (CSF)
- CSM je tvořen **ependymovými bmi. plexus choroideus**



# Cerebrospinaální mok - Cirkulace

## Arachnoideální klky (villi)

- prstovité výběžky do durálních venózních sinusů
- zprostředkují reabsorpci CSM do krve



# Periferní nervový systém - Součásti

## Definice:

Dráhy, které zajišťují přenos informace mezi CNS a vnějším + vnitřním prostředím.

## Aferentní (sensitivní) dráhy:

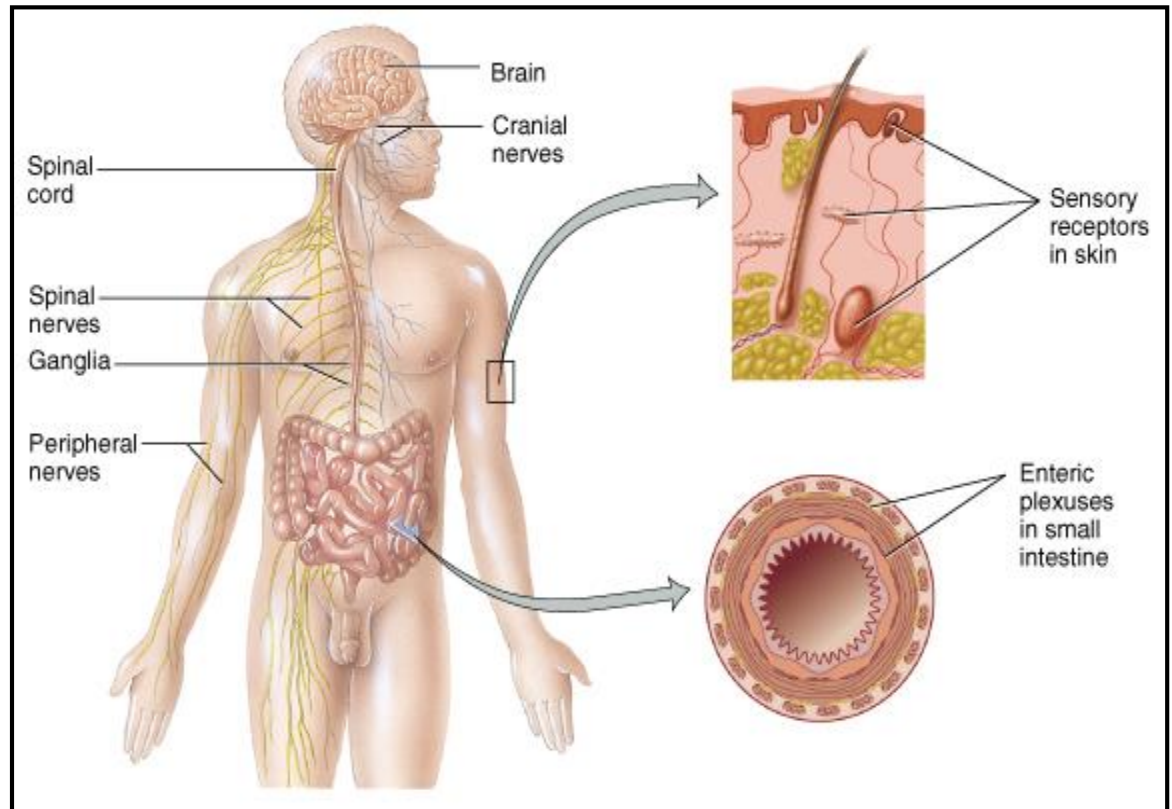
Přenos informace z periferie do CNS.

## Eferentní (motorické) dráhy:

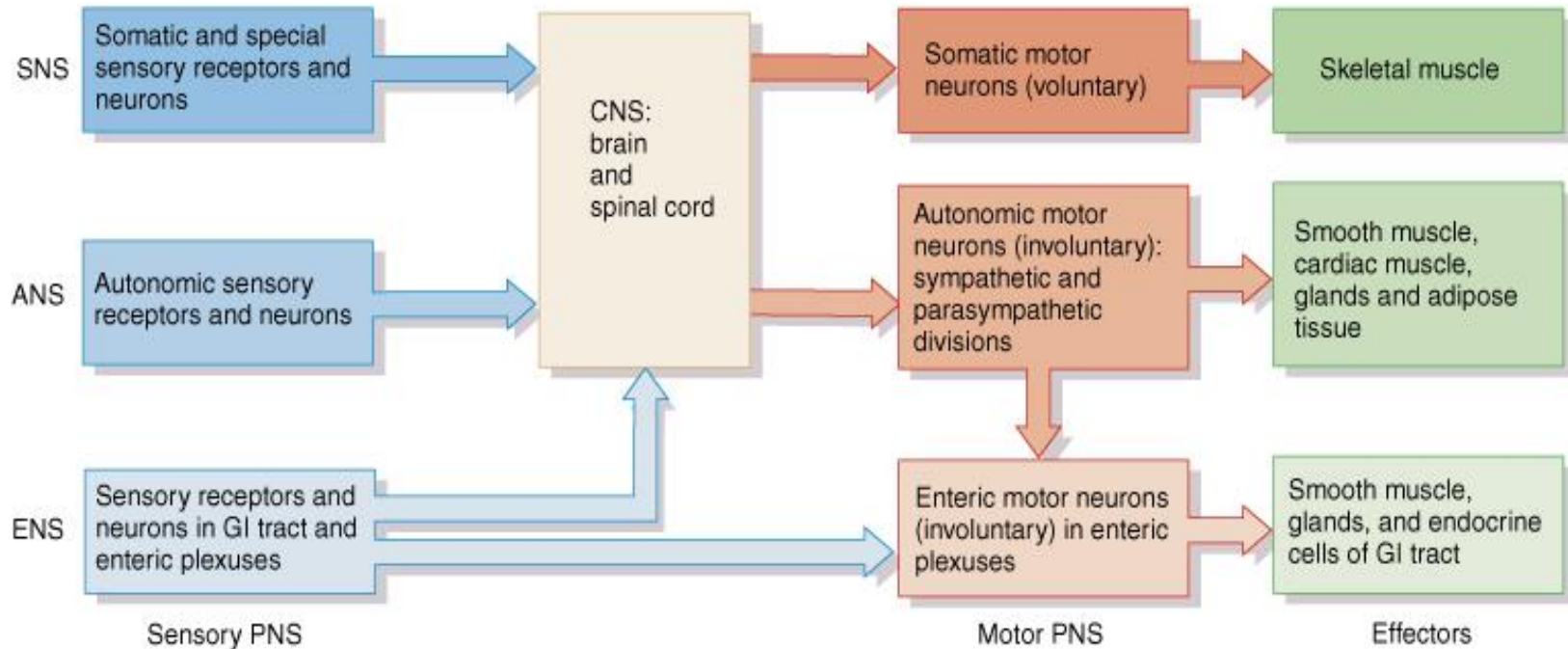
Přenos informace z CNS do periferie.

## Zahrnuje:

- Kraniální nervy (12 párů)
- Míšní nervy (31 párů)
- Periferní nervy
- Ganglia
- Sensorické receptory



# Periferní nervový systém – Organizace



## Somatický (volní) nervový systém (SNS)

- neurony z kožních a speciálních receptorů do CNS
- motorické neurony ke kosterní svalovině

## Autonomní (vegetativní) nervový systém (ANS)

- sensorické neurony viscerálních orgánů do CNS
  - motorické neurony k hladké & srdeční svalovině a žlázám
1. *sympaticus*
  2. *parasympaticus*

## Enterický nervový systém (ENS)

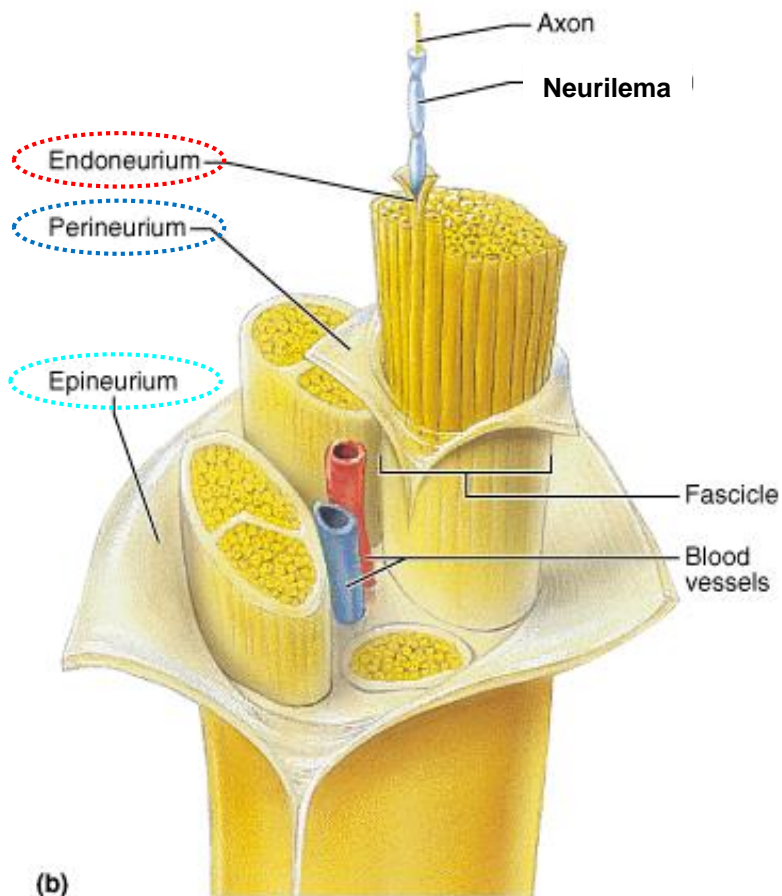
- involuntary sensory & motor neurons control GI tract
- neurons function independently of ANS & CNS

# Periferní nervový systém - Nervy

Sestává ze 100 a 100 000 tisíc myelinizovaných a nemyelinizovaných axonů (nervových vláken)

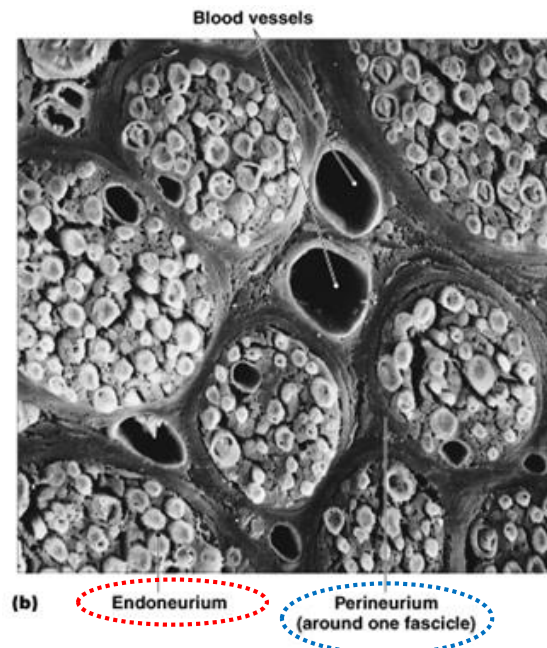
Pojivová tkáň spoluvytvářející nerv:

- **Endoneurium** – obdává axony – primární svazky
- **Perineurium** – obdává svazky – sekundární svazky
- **Epineurium** – obdává celý nerv



(b)

Copyright © 2001 Benjamin Cummings, an imprint of Addison Wesley Longman, Inc.



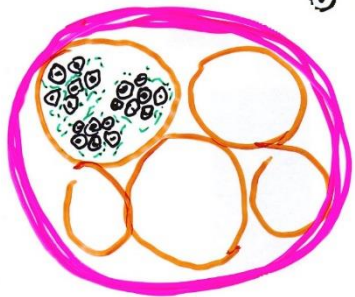
(b)

Endoneurium

Perineurium  
(around one fascicle)

Copyright © 2006 Pearson Education, Inc., publishing as Benjamin Cummings.

# Periferní nervový systém - Nervy



⊙ MYELINATED FIBER

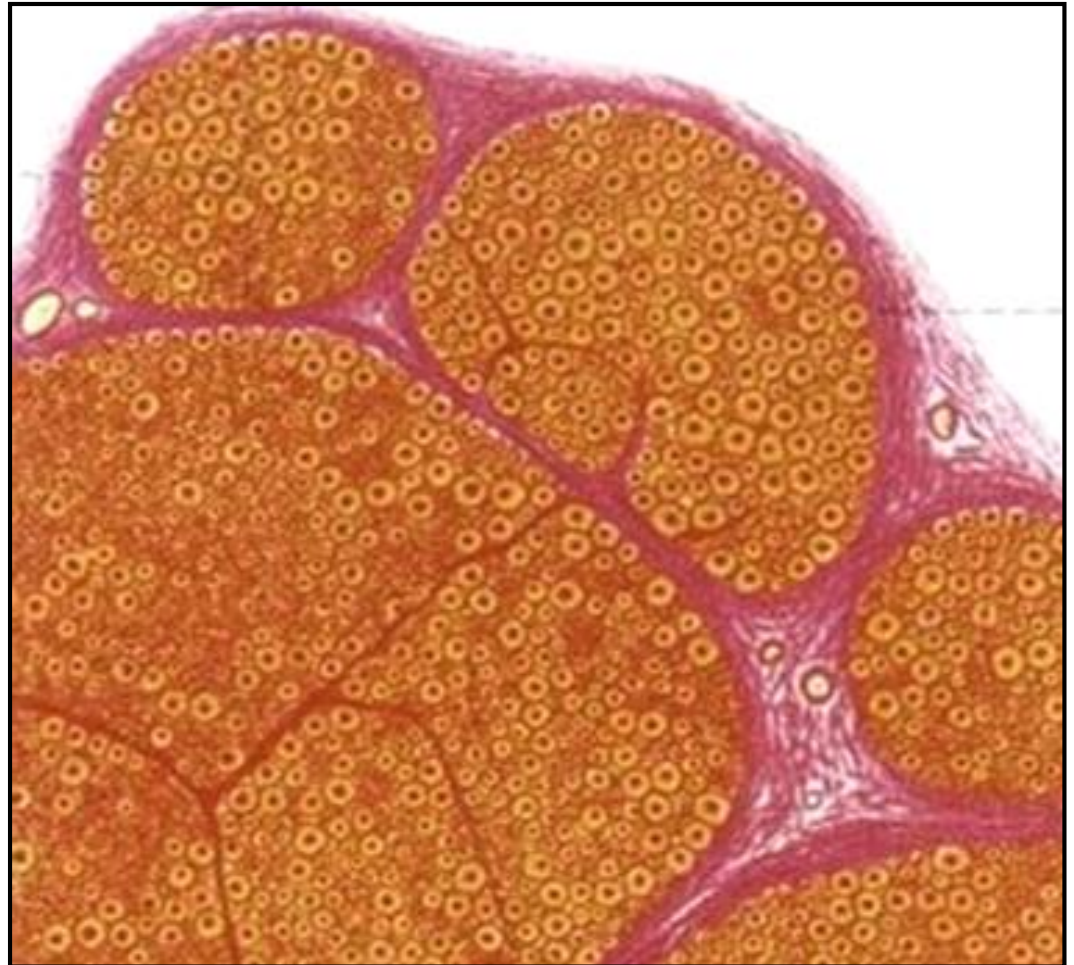⊙ PRIMARY N.B.

ENDONEURIUM

SECONDARY N.B.

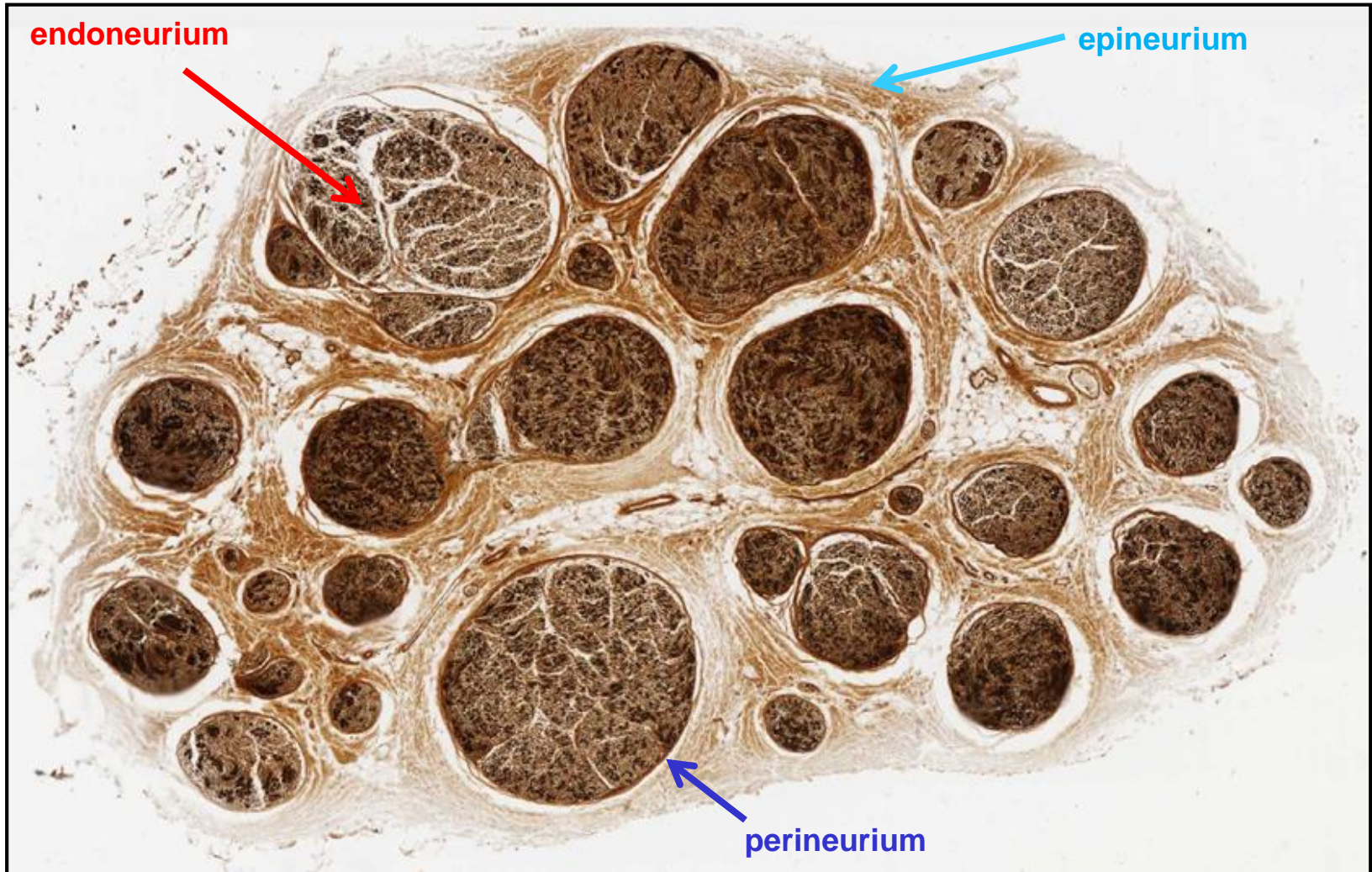
PERINEURIUM

EPINEURIUM

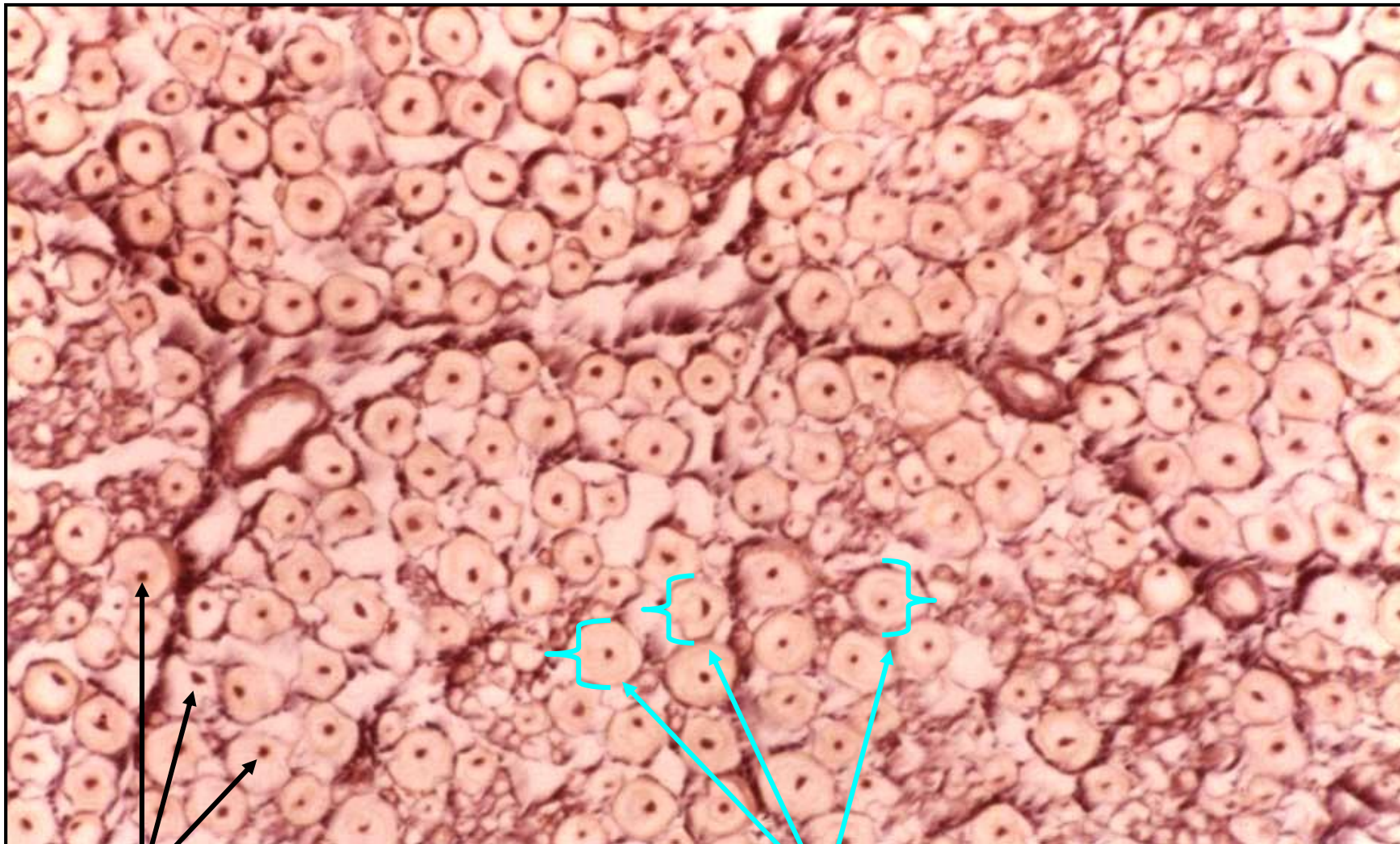




# Periferní nervový systém - Nervy



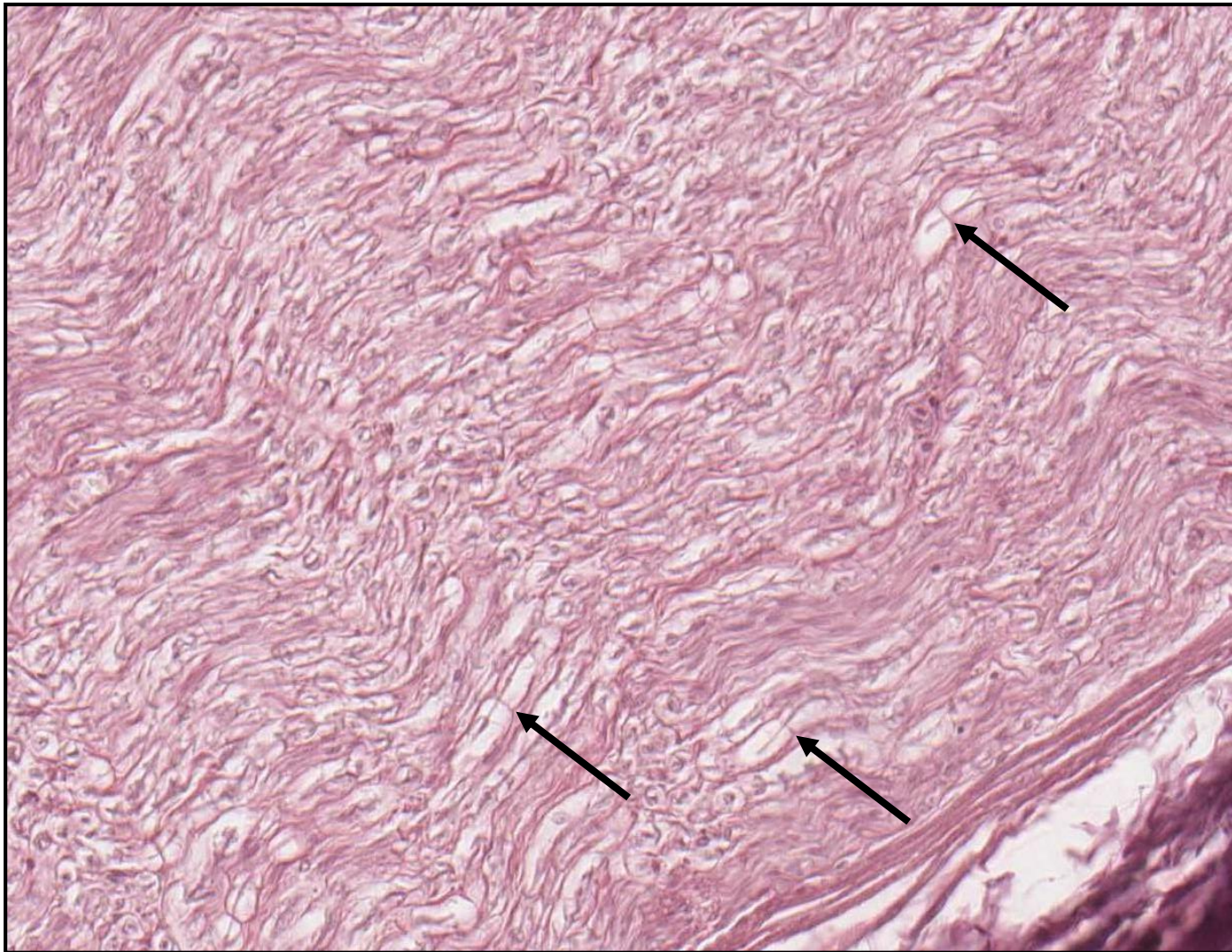
# Periferní nervový systém - Nervy



axony

Myelinové pochvy

# Periferní nervový systém - Nervy



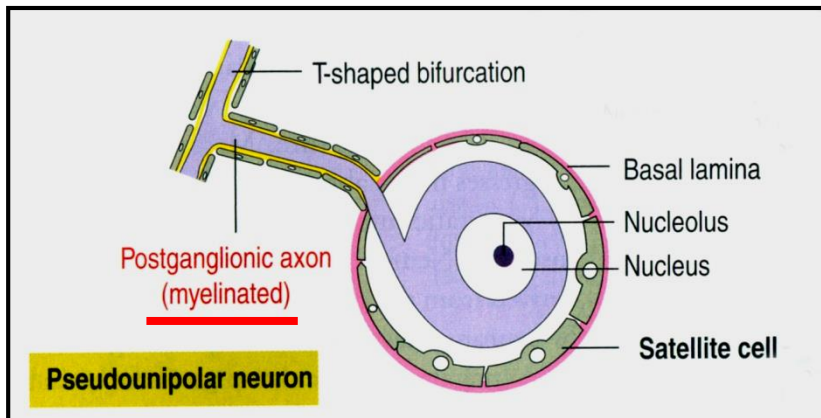

**Ranvierovy zářezy**

# Periferní nervový systém - Ganglia

= agregace těl neuronů mimo CNS

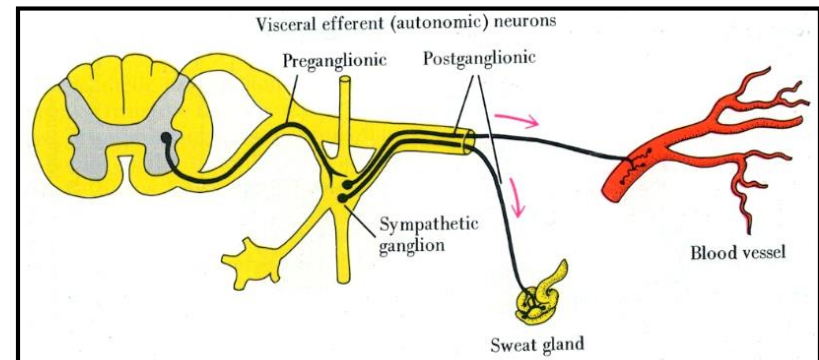
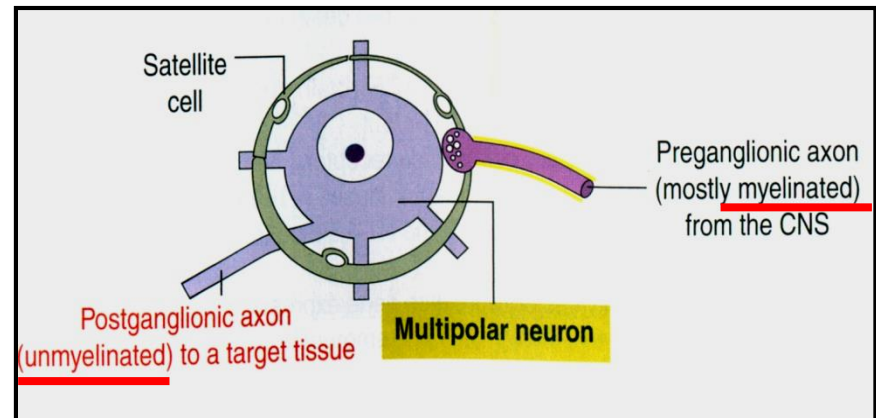
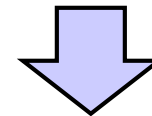
## Sensitivní ganglia

- asociovány s hlavovými nervy (V, VII, IX, X; **kraniální ganglia**) a se všemi spinálními nervy (**spinální ganglia**)
- obsahuje **pseudounipolární neurony**
- neurony jsou obdány **satelitními buňkami**



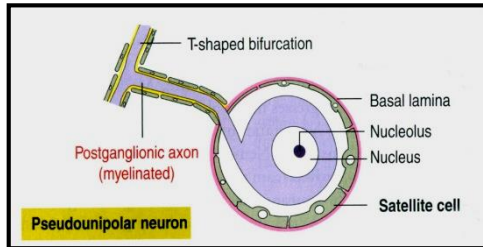
## Autonomní ganglia

- asociovány s nervy autonomního nervového systému
- obsahují středně velké **multipolární neurony**
- neurony jsou **motorické** (hladká a srdeční svalovina + žlázy)
- neurony jsou obdány **satelitními buňkami**

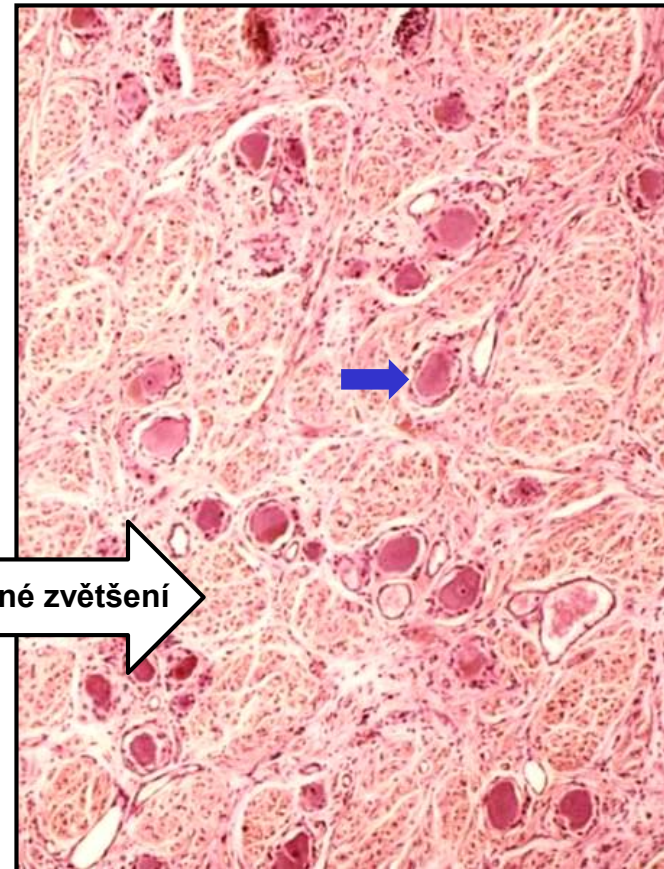
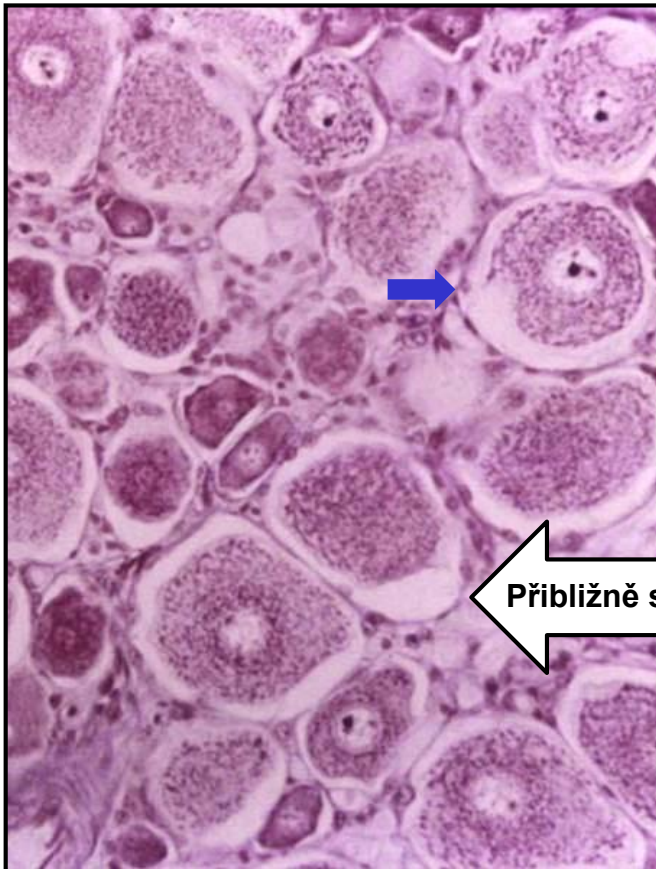
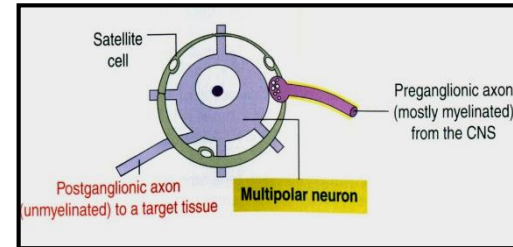


# Periferní nervový systém - Ganglia

## Sensitivní ganglion

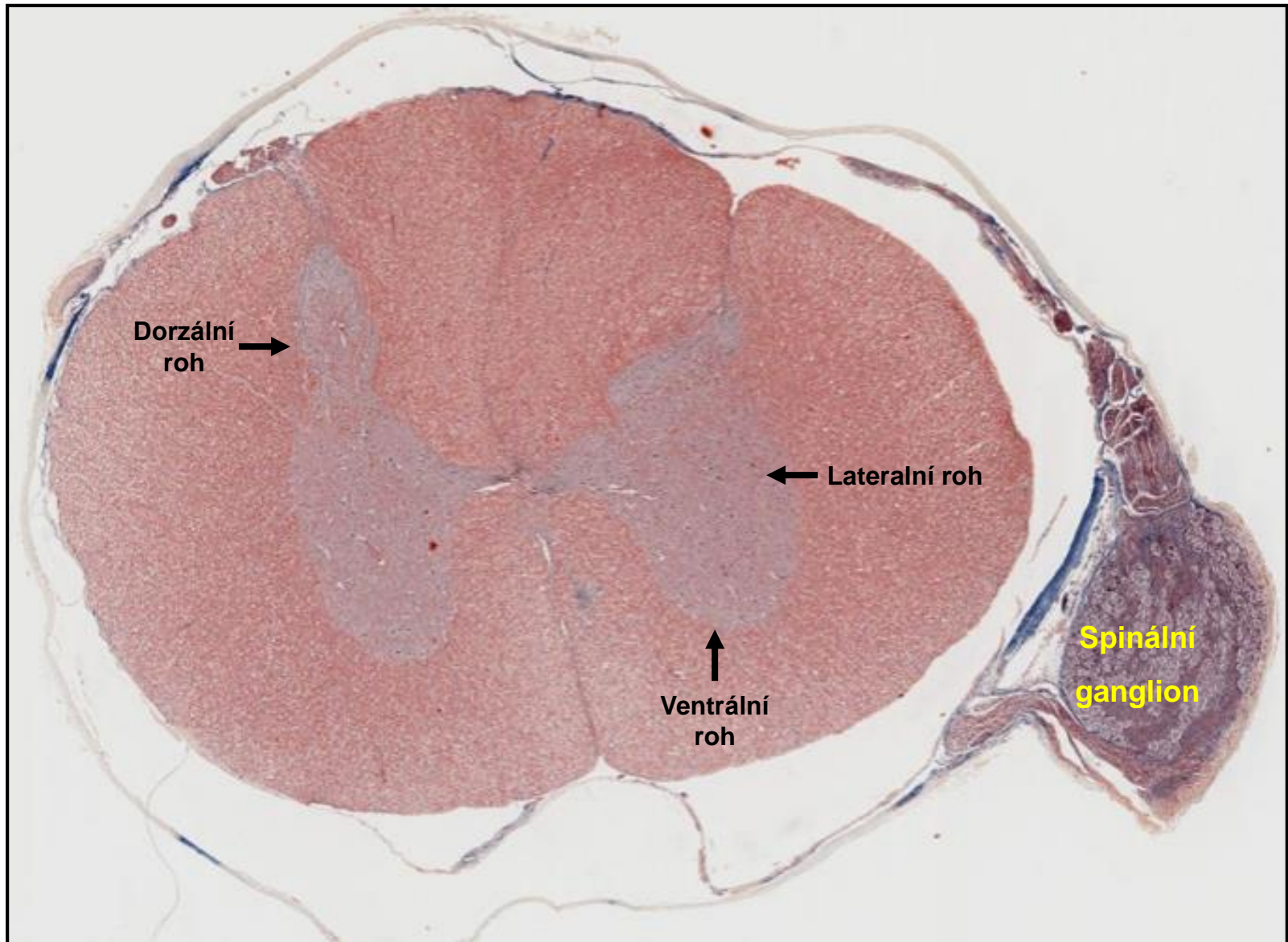


## Autonomní ganglion

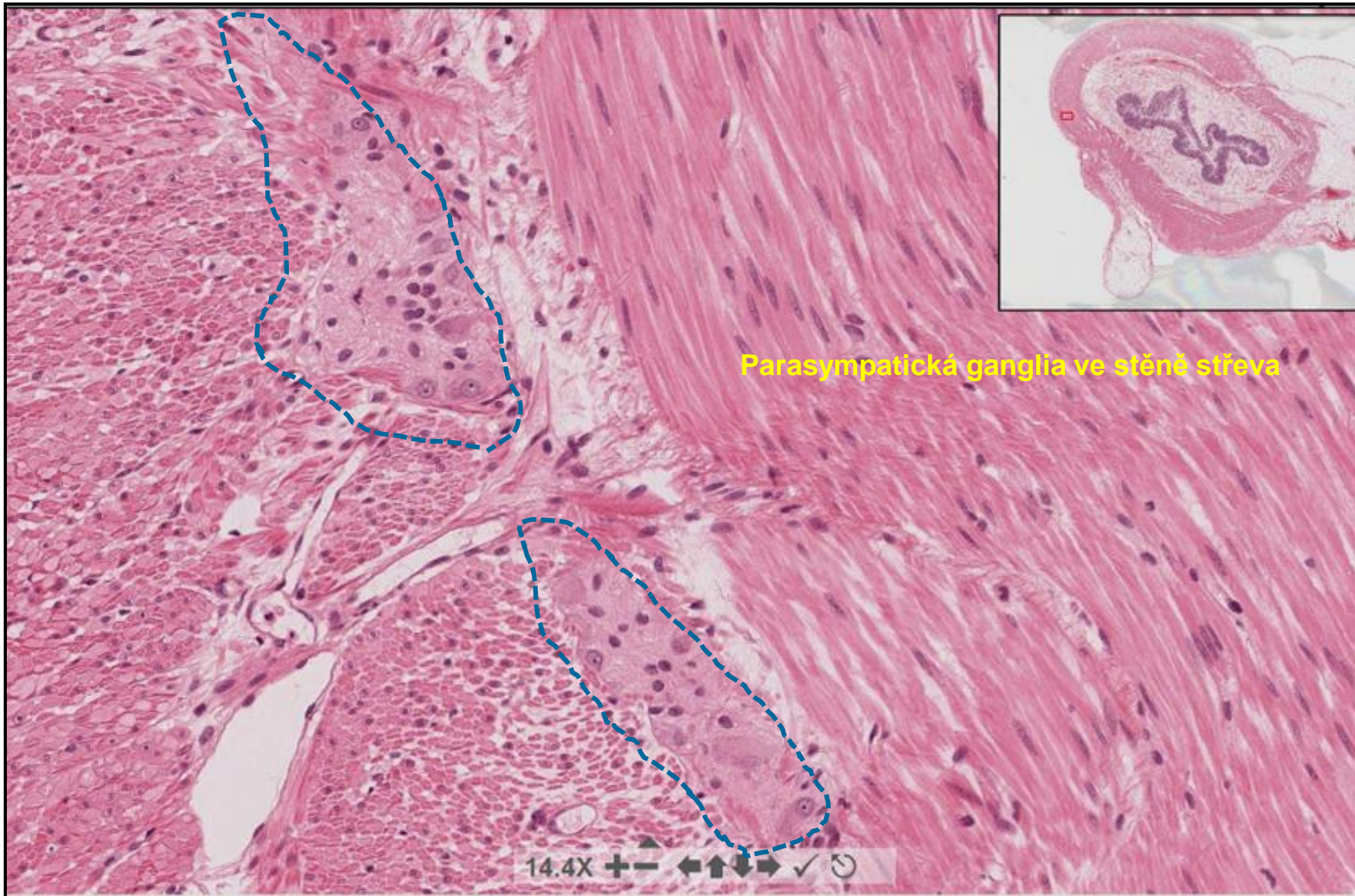


← Přibližně stejné zvětšení →

# Mícha + Spinální ganglion



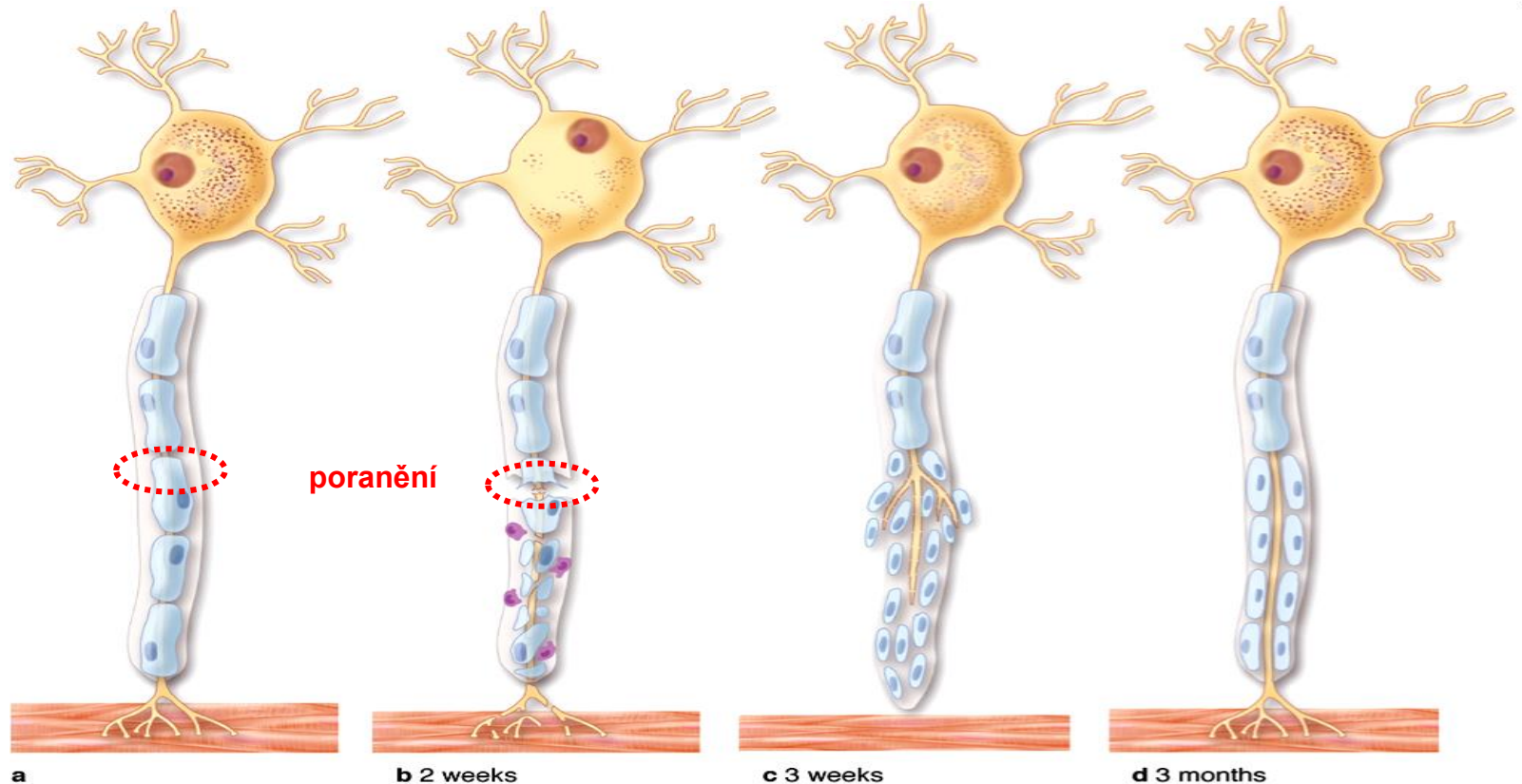
# Autonomní ganglion



# Regenerace nervové tkáně - PNS

## Axony i dendrity mohou být opraveny pokud:

- Tělo neuronu je nepoškozené
- Schwannovy buňky jsou aktivní a jsou schopny tvořit navigační dráhu
- Jizva ve tkáni se nevytvoří příliš rychle



a

b 2 weeks

c 3 weeks

d 3 months

Rozpad axonu  
Rozpad myelinové pochvy

Dělení Schwannových buněk  
Růst axonu  
(1.5 mm/day)  
Navigace Schwannovými buňkami  
Zánik kolaterální axonů

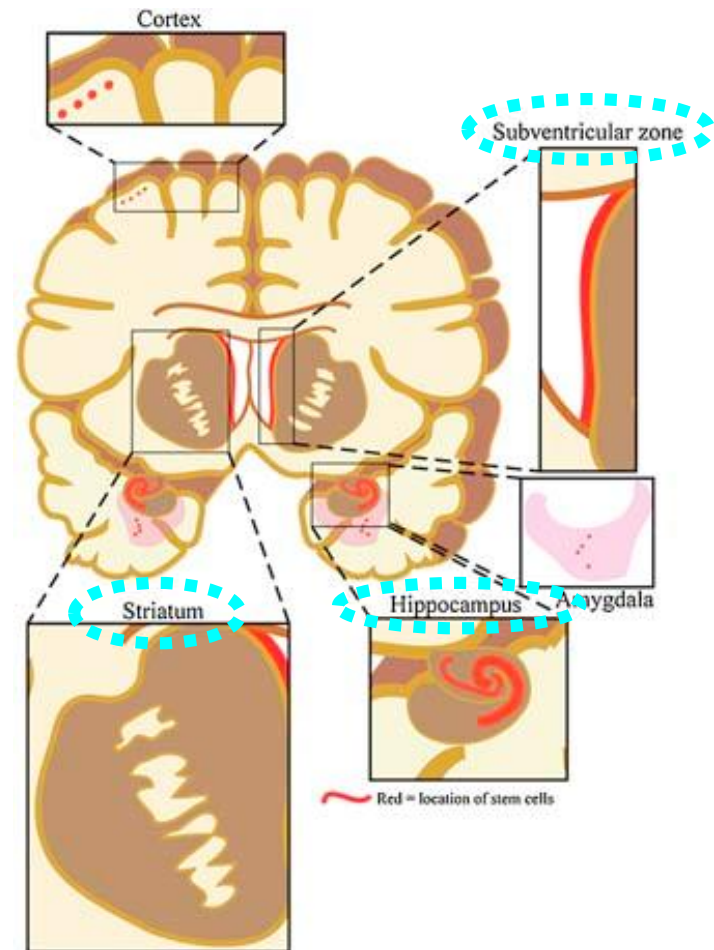



# Regenerace nervové tkáně - CNS

Kmenová / progenitorové buňky přítomné v různých oblastech mozku

## Celoživotní plasticita CNS

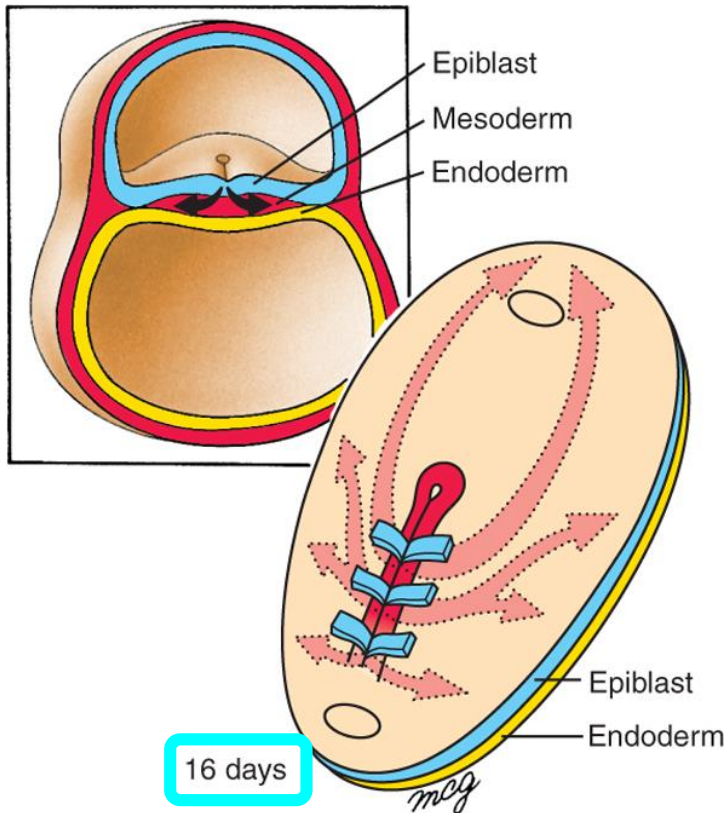
- Vývoj nových dendritů a jejich větvení
- Syntéza nových proteinů
- Změny v synaptických kontaktech



# Nervová tkáň – Vývoj

## Gastrulace

Vznik tří zárodečných listů



**Ektoderm:** vně, překrývá další zárodečné listy, dává vznik **kůži** a **nervové tkáni**.

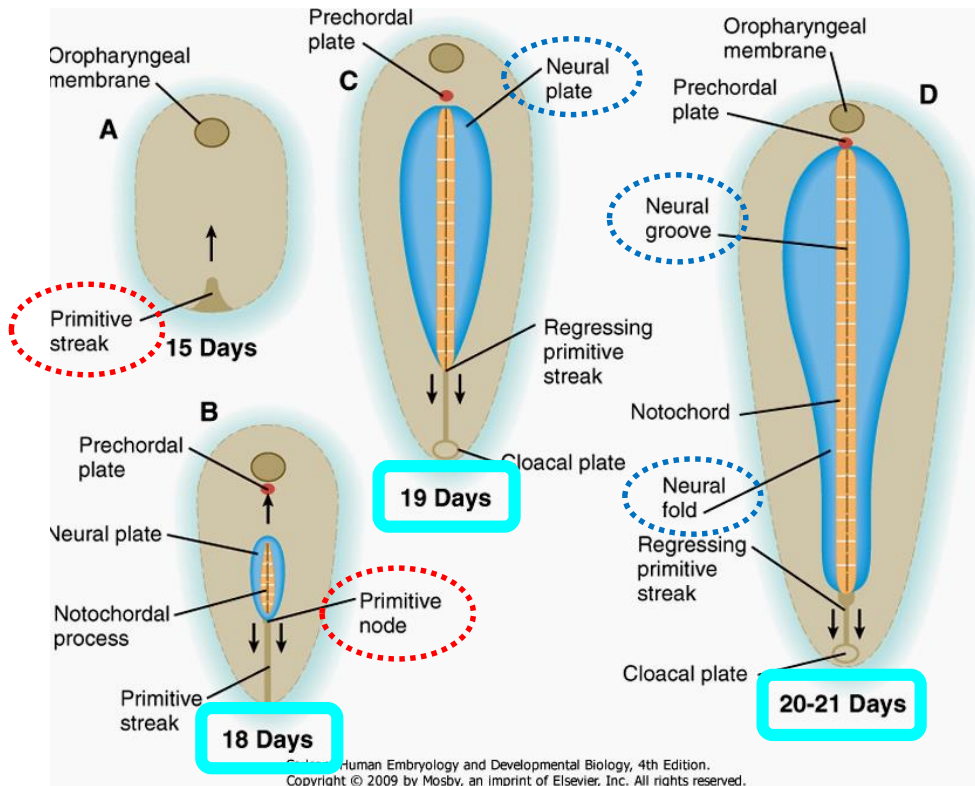
Mezoderm:

Entoderm:

# Nervová tkáň – Vývoj

## Neurální indukce

Signály z **primitivního uzlu** indukují vznik **neurální ploténky**



Entoderm + Mezoderm

BMP-4

Ektoderm dif. na Kůži

X

Notochord

noggin  
chordin  
follistatin

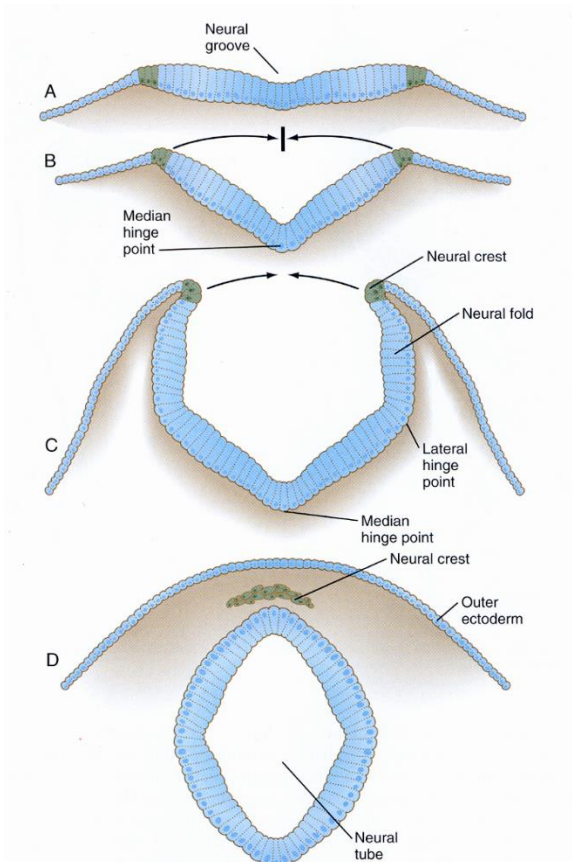
BMP-4 antagonisti

Ektoderm dif. na Nervovou tkáň

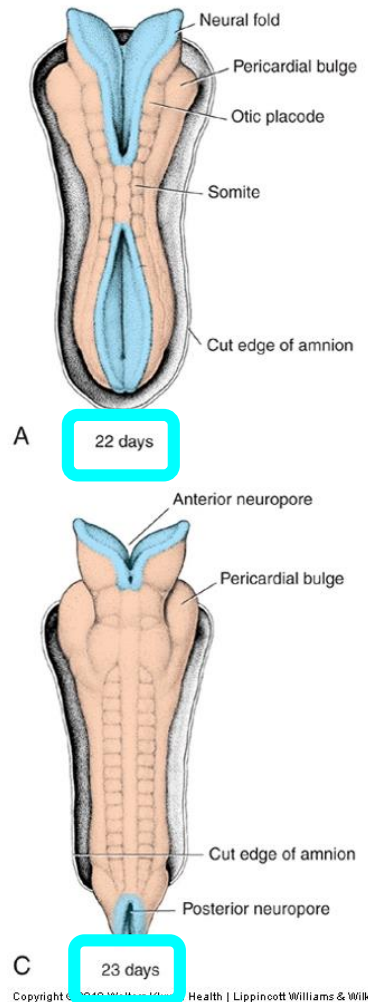
# Nervová tkáň – Vývoj

## Neurulace

Skládání a uzavírání neurální ploténky



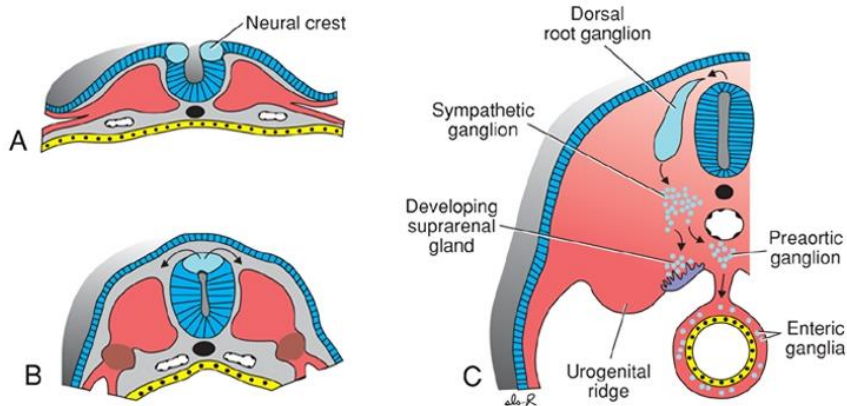
- **neurální valy se uzavírají**
- **buňky neurální lišty** delaminují z neuroektodermu a **migrují** do vzdálených destinací
- neurální trubice **se uzavírá nejprve uprostřed** a potom zipovitě směrem kraniálním a kaudálním
- **kraniální neuropor** se uzavírá cca ve dni **25**
- **kaudální neuropor** se uzavírá cca ve dni **28**



# Nervová tkáň – Vývoj

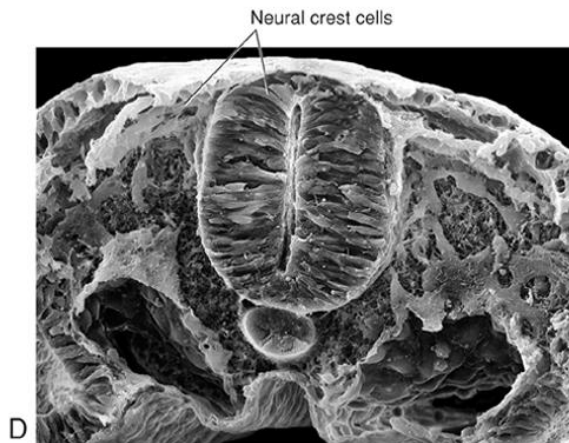
## Neurální lišta

“čtvrtý zárodečný list”



### Signály z:

- Mesodermu
- Přilehlé kůže
- Neurální ploténky



## Buňky neurální lišty

- Snižují expresi kadherinu
- Delaminují z neuroepitelu
- Transformují se do migratorních mezenchymálních buněk
- Dají vznik mnoha buněčným typům

# Nervová tkáň – Deriváty neurální lišty

## Neuroblasty

- **psedounipolární** neurony spinálních g.
- **multipolární** neurony autonomních g.
- **chromafinní buňky** dřeně nadledvin

## Spongioblasty

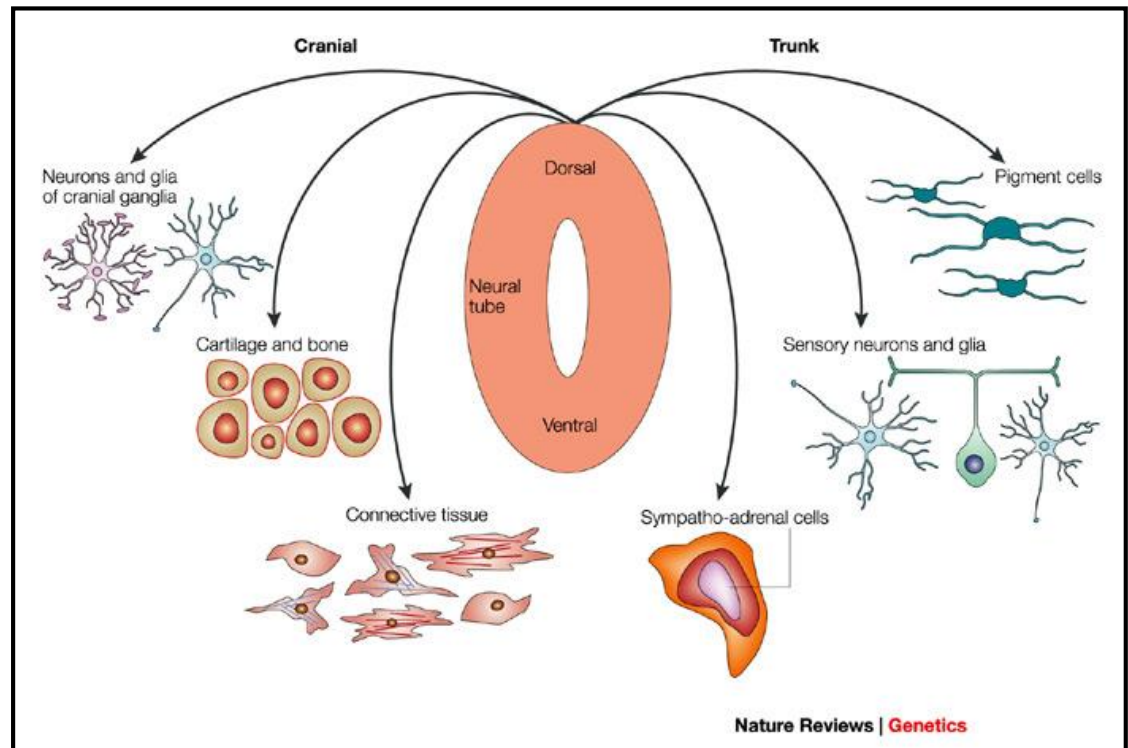
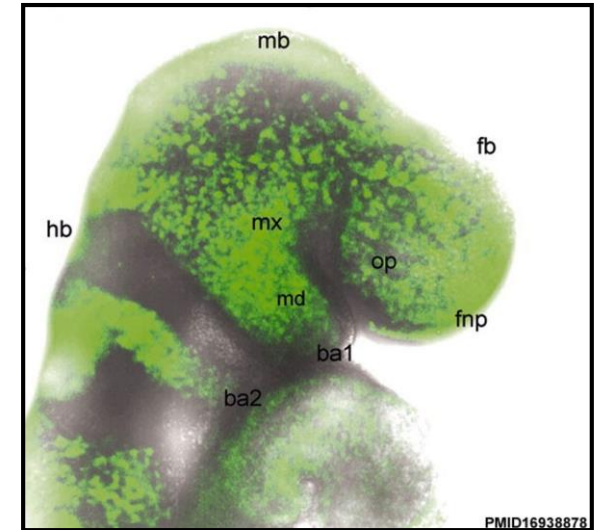
- **Schwannovy buňky**
- **satelitní buňky**

## Melanocyty

- migrují do epidermis

## Ektomezenchymocyty

- migrují do branchiálních oblouků
- nahradí mezenchym mezodermálního původu

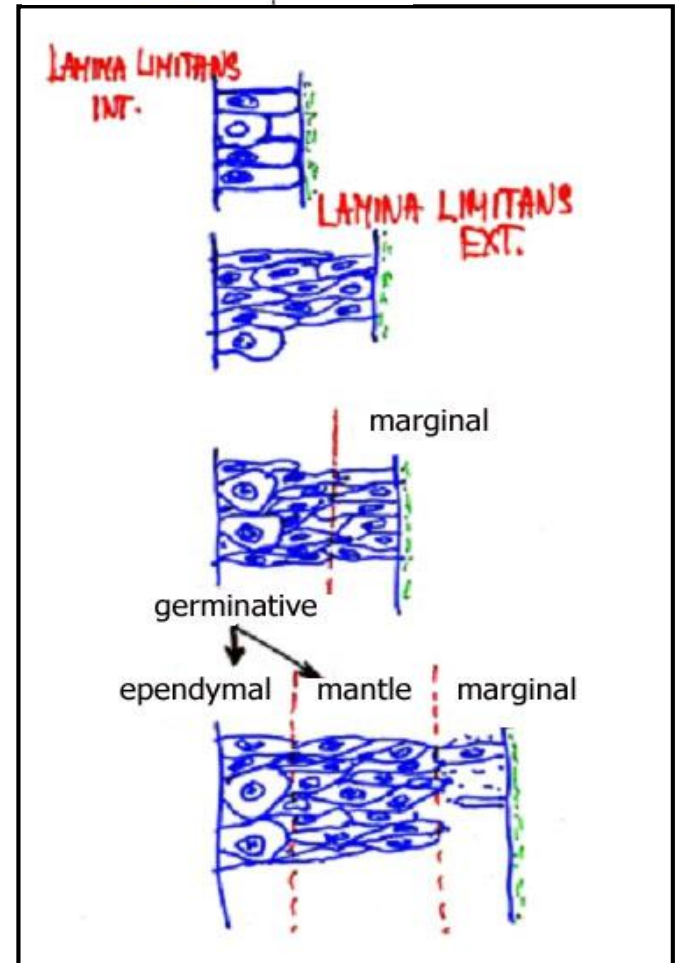
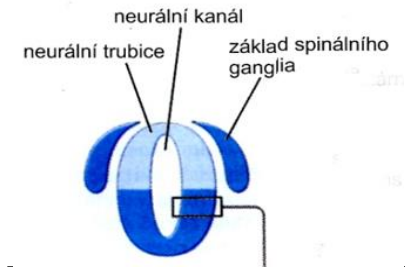


# Nervová tkáň – Histogeneze nervové trubice

- počáteční stav – **víceřadý cylindrický** epitel
- nejprve se dělí buňky v celé tloušťce neurální trubice
- později se dělí pouze buňky v blízkosti lumen neurální trubice

- neurální trubice dává vznik 2 zónám: **germinativní** (vnitřní) + **okrajová** (vnější)
- buňky germinativní zóny se dělí, migrují do periferie a dávají vznik **plášťové vrstvě**

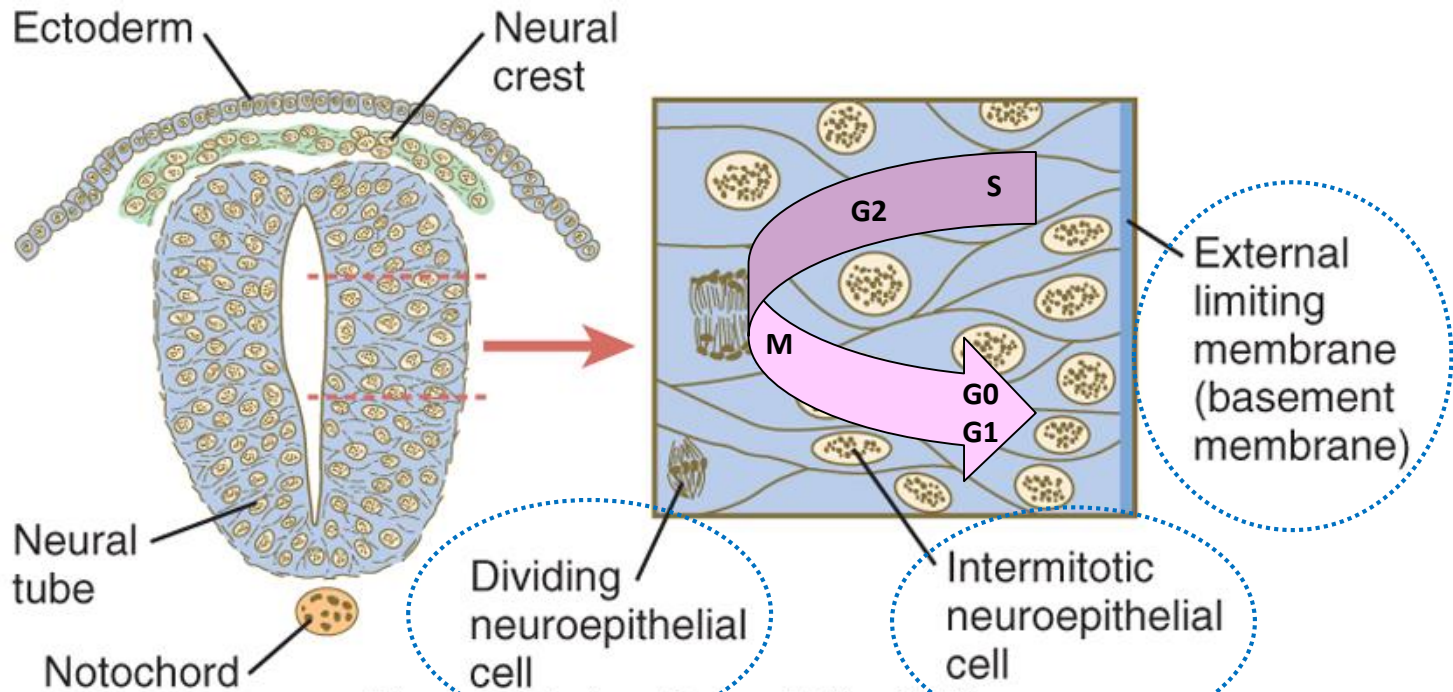
- **ependymová** vrstva = **ependym**
- **plášťová** vrstva = **šedá hmota** – diferencuje do primitivních neuronů (neuroblasty) and spongioblastů (glioblasty)
- **okrajová** vrstva = **bílá hmota** (žádné buňky)



# Nervová tkáň – Vývoj

**Časná nervová trubice** je víceřadý epitel

- “**apikální**” strana je přivrácena do **centrálního kanálu**
- “**bazální**” strana je přivrácena k **okolním strukturám** (somity, notochord, etc.).
- dělící se buňky jsou na apikální straně





# Nervová tkáň – Nervová trubice – Diferenciace buněk

## Ependymová vrstva:

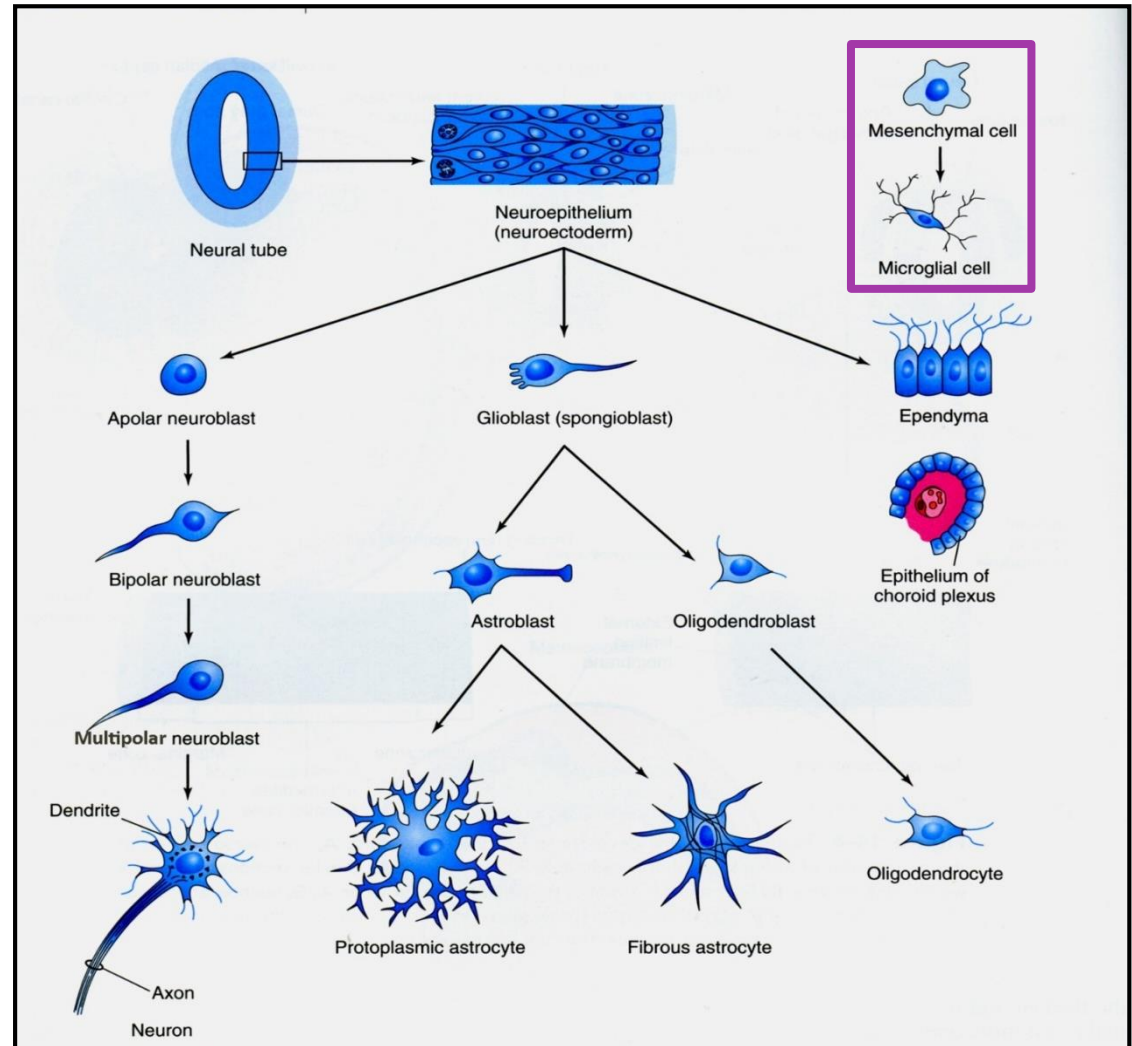
- Ependymové bn. (ependymocyty)

## Plášťová vrstva:

- **neuroblasty** – budou neurony
- **spongioblasty (glioblasty)** :
  - astrocytoblasty
  - oligodendrocytoblasty

## Okrajová vrstva:

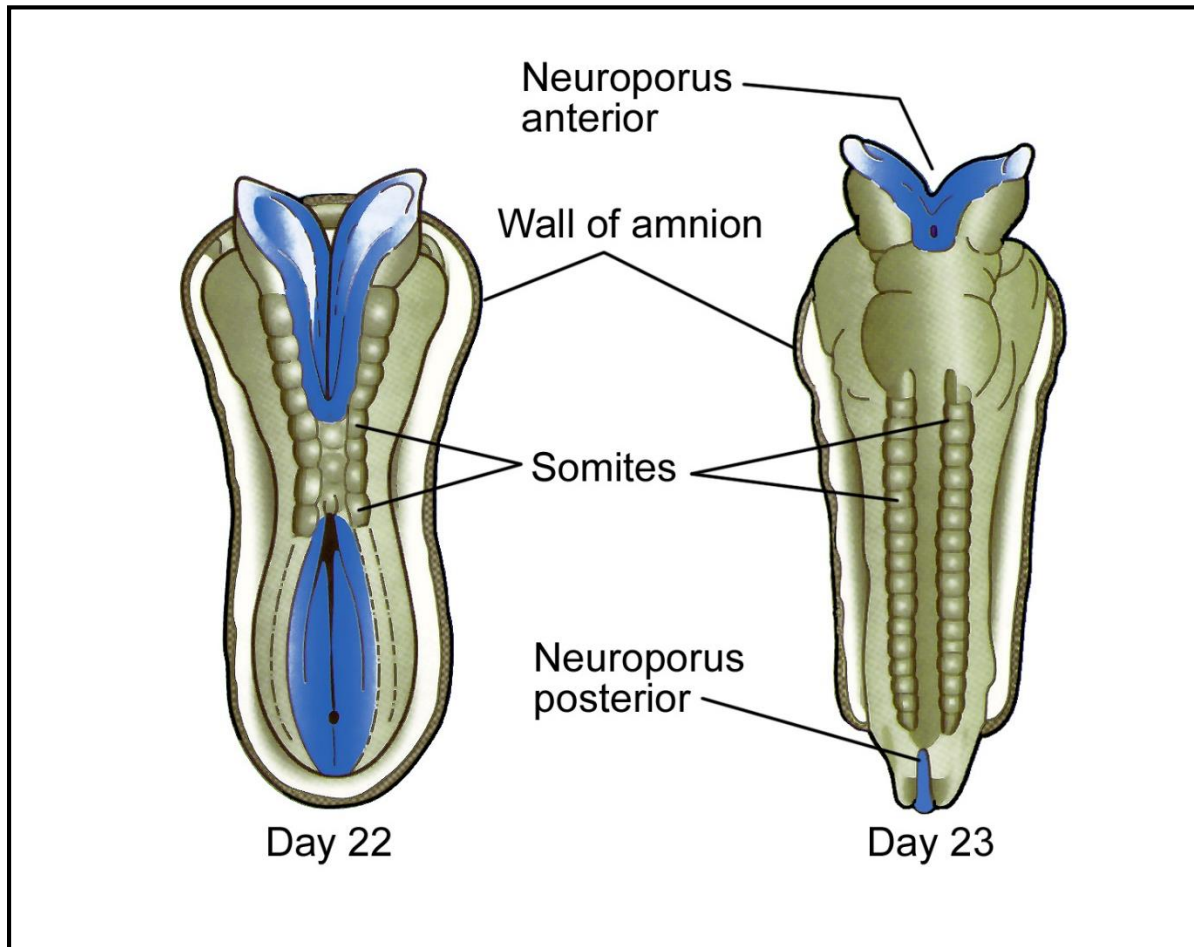
- bez buněk (bílá hmota)



# Nervová tkáň– Morfogeneze

**Možek** – vyvíjí se z rozšířeného kraniálního segmentu nervové trubice

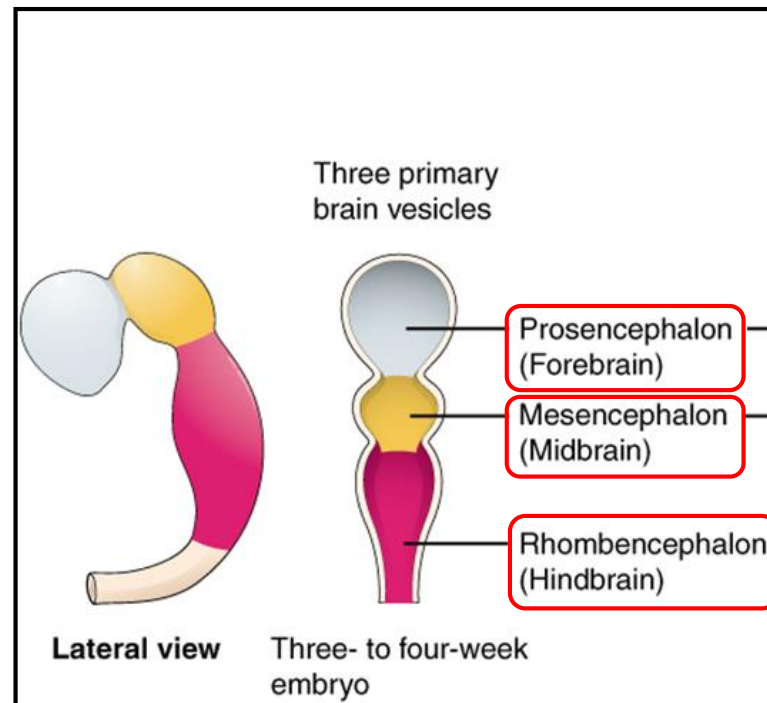
**Mícha** – vyvíjí se ze zúženého kaudálního segmentu nervové trubice



# Nervový systém – Vývoj mozku

Mozek se začíná formovat z kraniální části nervové trubice ve 4. týdnu - **3 primární mozkové váčky**

- **Prosencephalon** – Přední
- **Mesencephalon** – Střední
- **Rhombencephalon** – Zadní

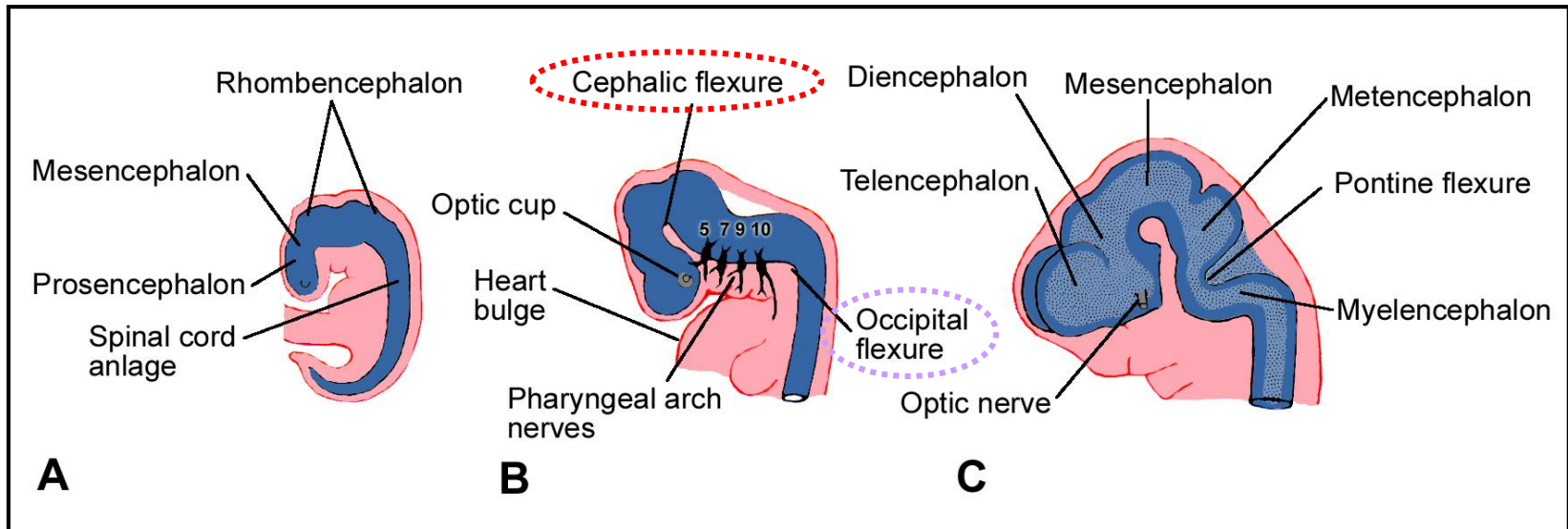


# Nervový systém – Vývoj mozku

Váčky nejsou v jedné ose, ale jsou ohnuty v sagitální rovině.

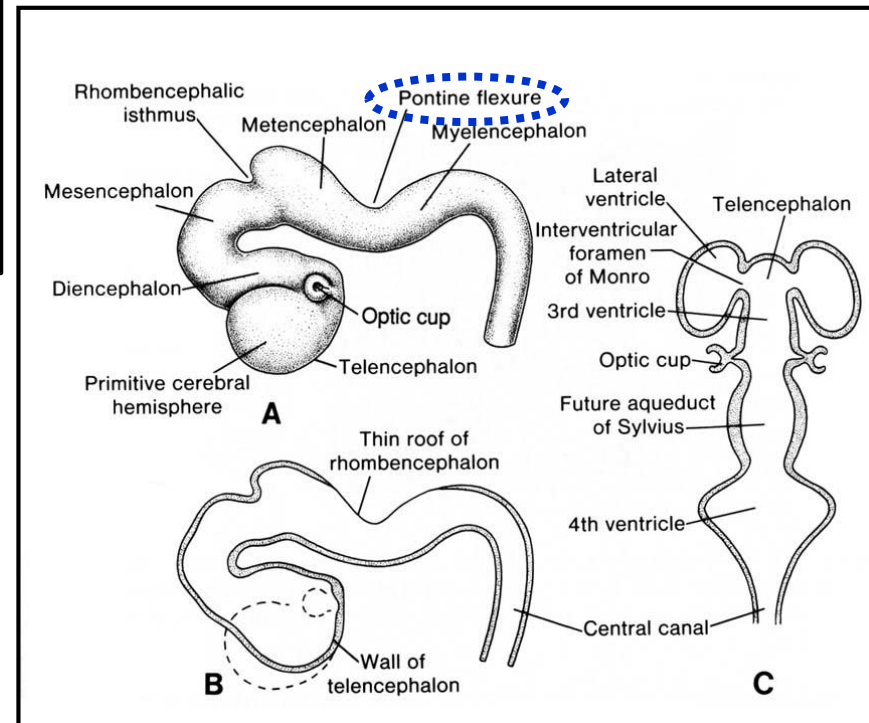
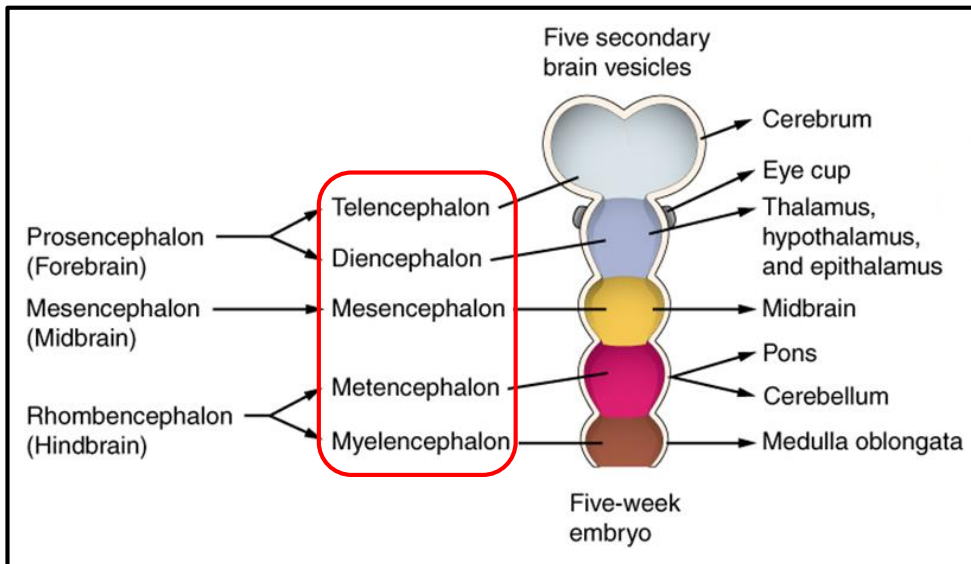
**Flexura cephalica** – zůstává zachována

**Flexura occipitalis (cervicalis)** – mizí po dvou měsících vývoje

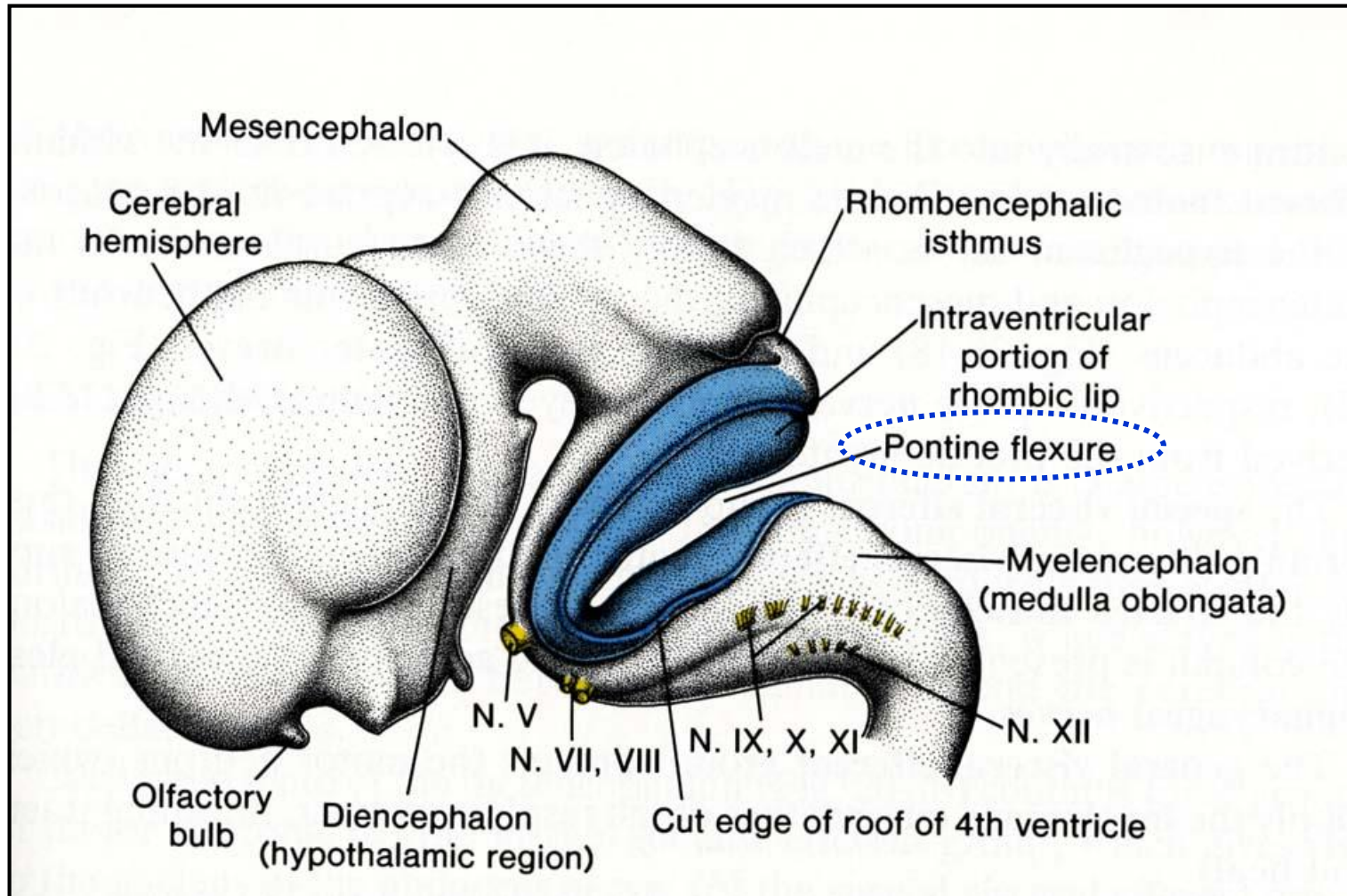


# Nervový systém – Vývoj mozku

- 5-tý týden
- 5 sekundárních váčků
- Flexura pontina – přetrvává



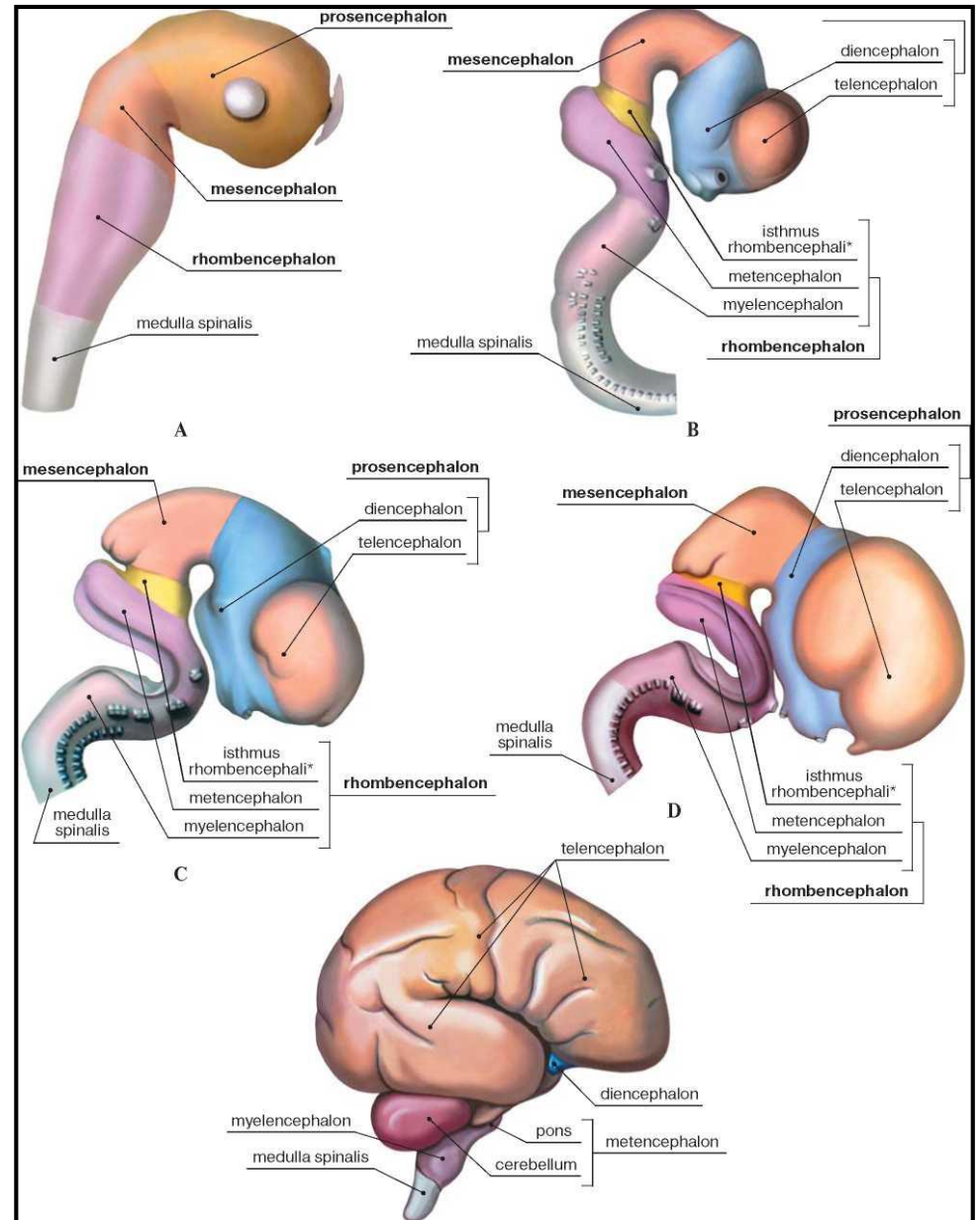
# Nervový systém – Vývoj mozku



# Nervový systém – Vývoj mozku

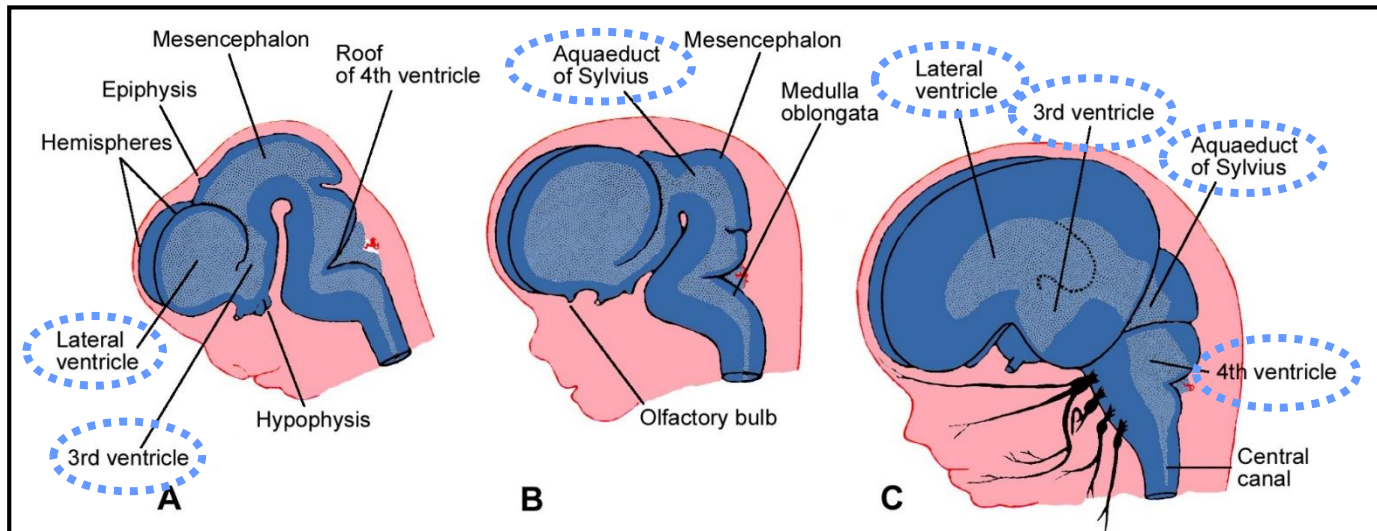
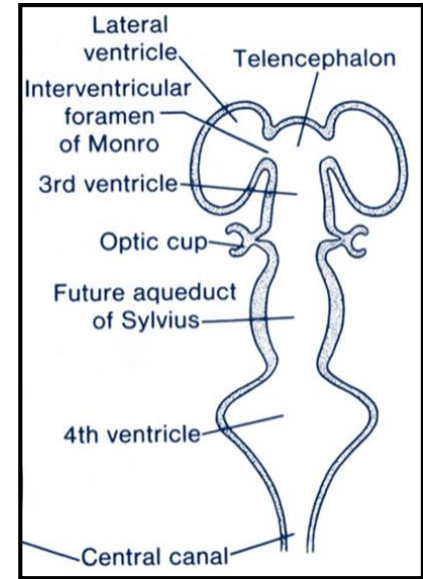
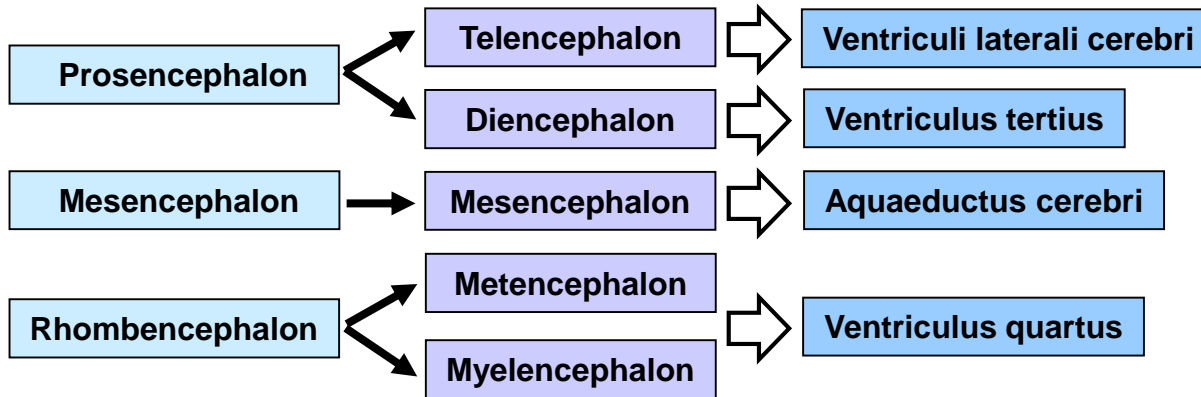
Výsledkem časného vývoje mozku je:

- deflekce báze mozku
- vytvoření 5-ti oddílů mozku



# Nervový systém – Vývoj mozku – Mozkové komory

Je nutné si pamatovat !



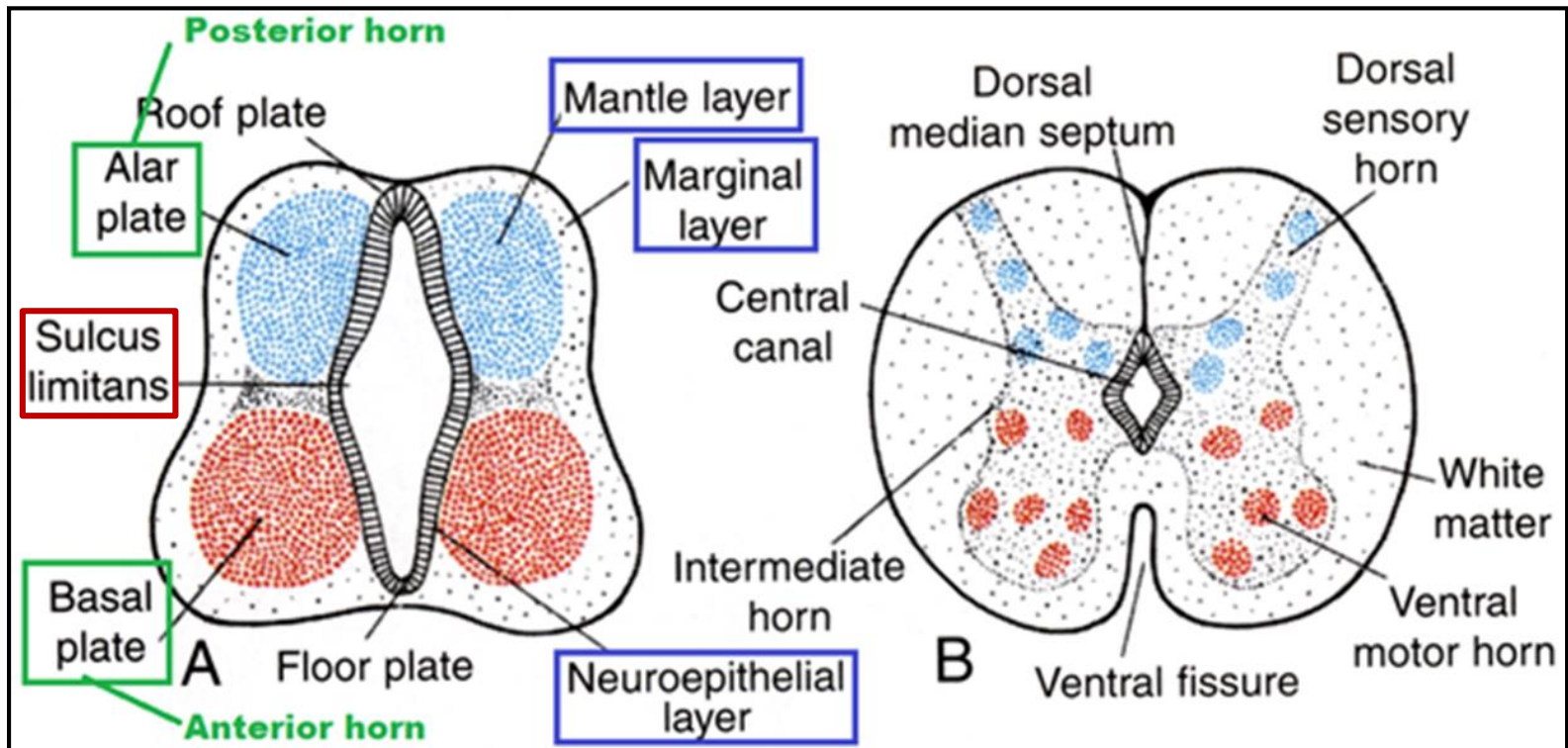


# Nervový systém – Vývoj míchy

- Mícha se vyvíjí z kaudální části nervové trubice
- **Buňky plášťové vrstvy proliferují** and produkují 2 ploténky – dorzální **alární ploténku** a ventrální **bazální ploténku**, které jsou odděleny podélně probíhající rýhou - **sulcus limitans**

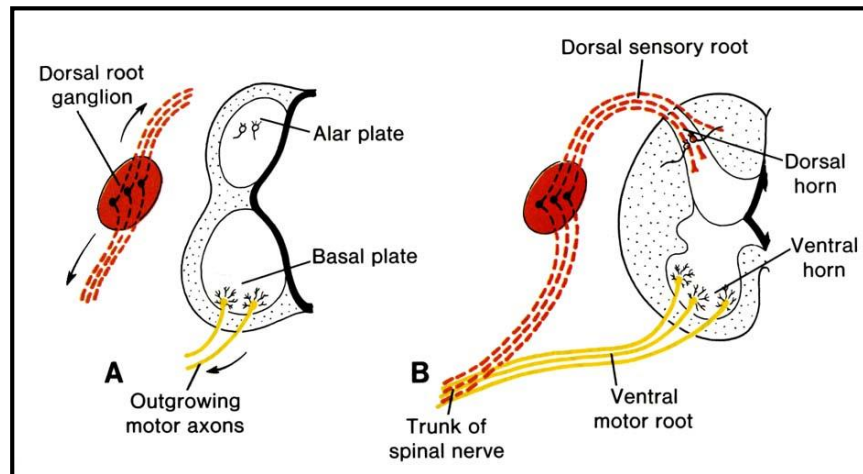
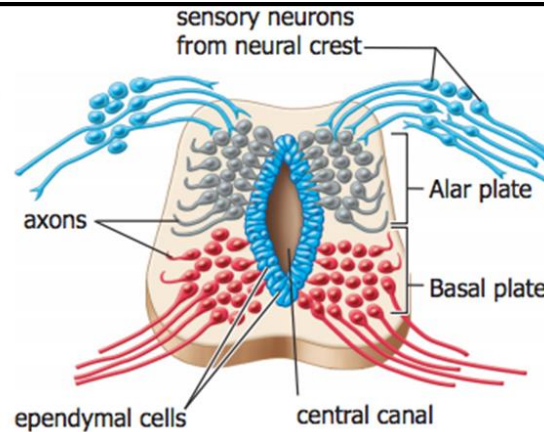
## Je nutné si pamatovat:

- **alární ploténka** - vyvine se v **dorzální rohy**
- **bazální ploténka** - vyvine se ve **ventrální rohy**



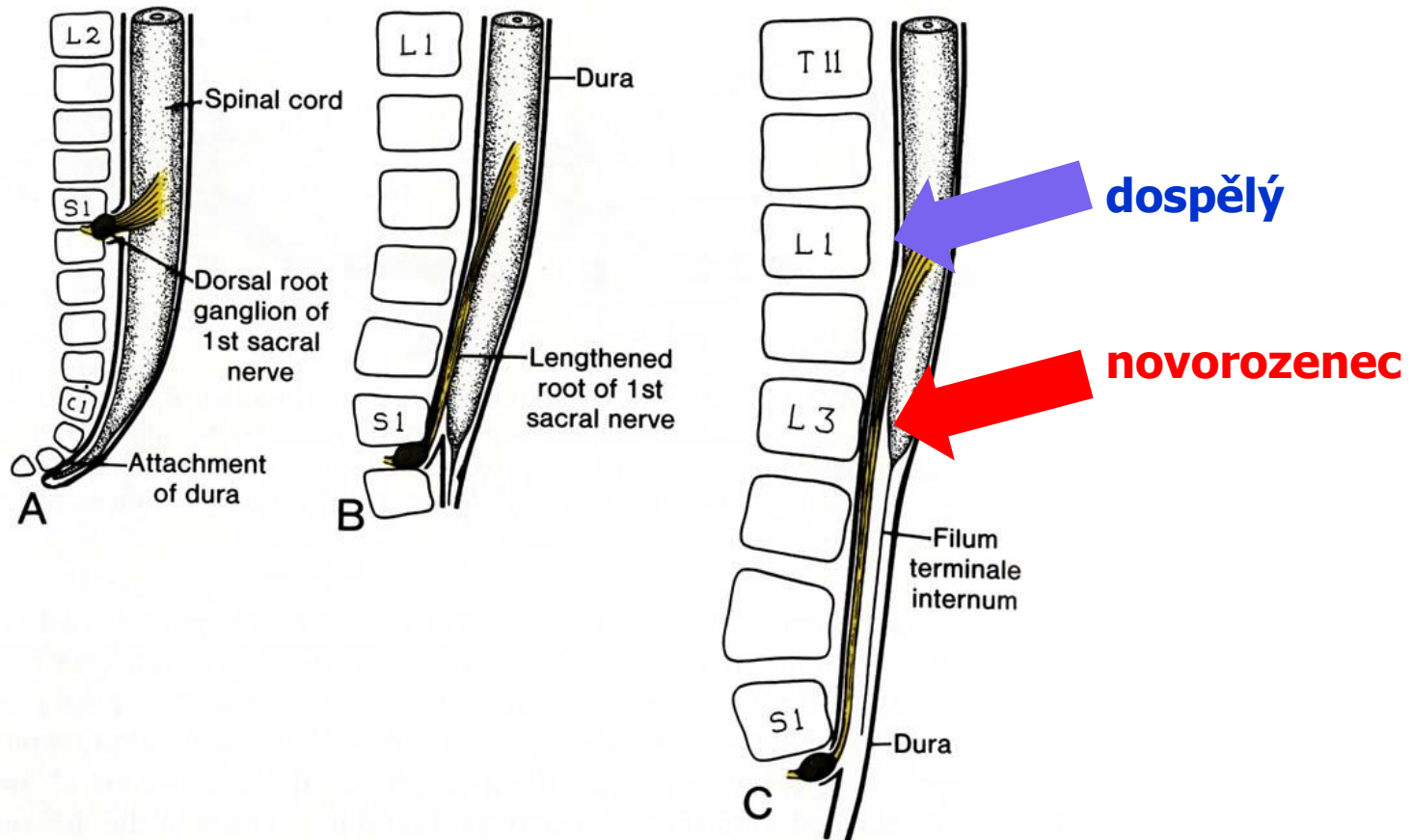
# Nervový systém – Vývoj míchy

- Alar plate
  - Dorsal neuroblasts form sensory interneurons
- Basal plate
  - Ventral neuroblasts form **motor** neurons
- Axons form white matter.



# Nervový systém – Vývoj míchy

- nejprve délka míchy koresponduje s délkou páteřního kanálu
- během dalšího vývoje, páteřní kanál roste rychleji než mícha



**Děkuji za pozornost!**

**Otázky a komentáře na:  
ahampl@med.muni.cz**