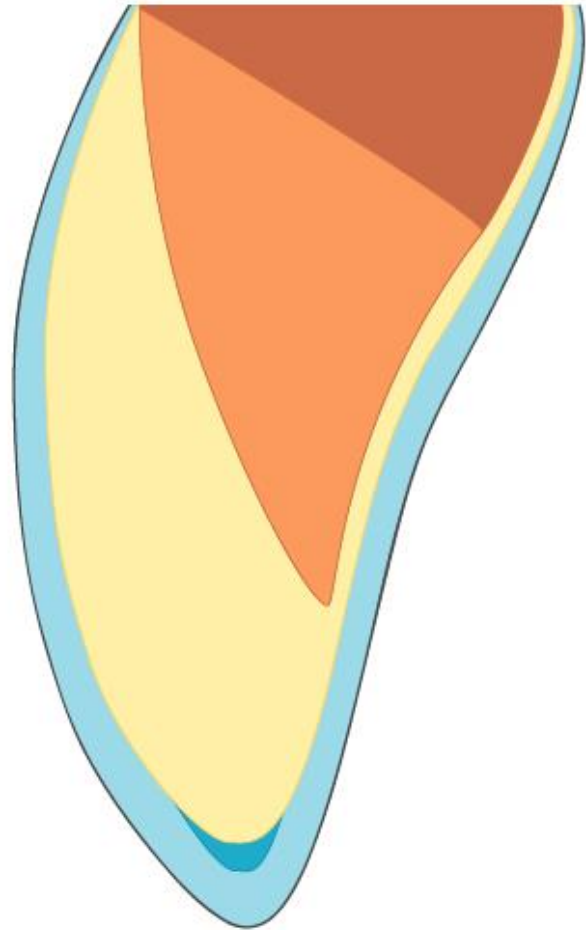
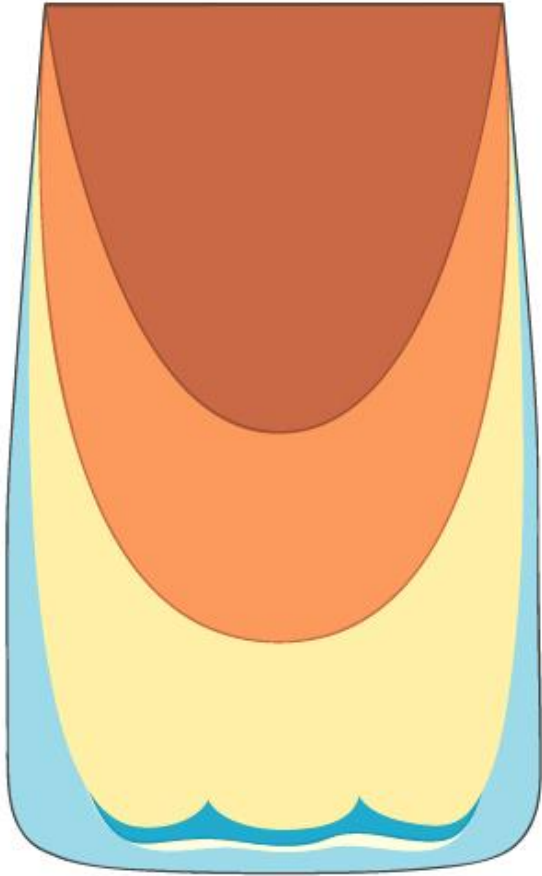
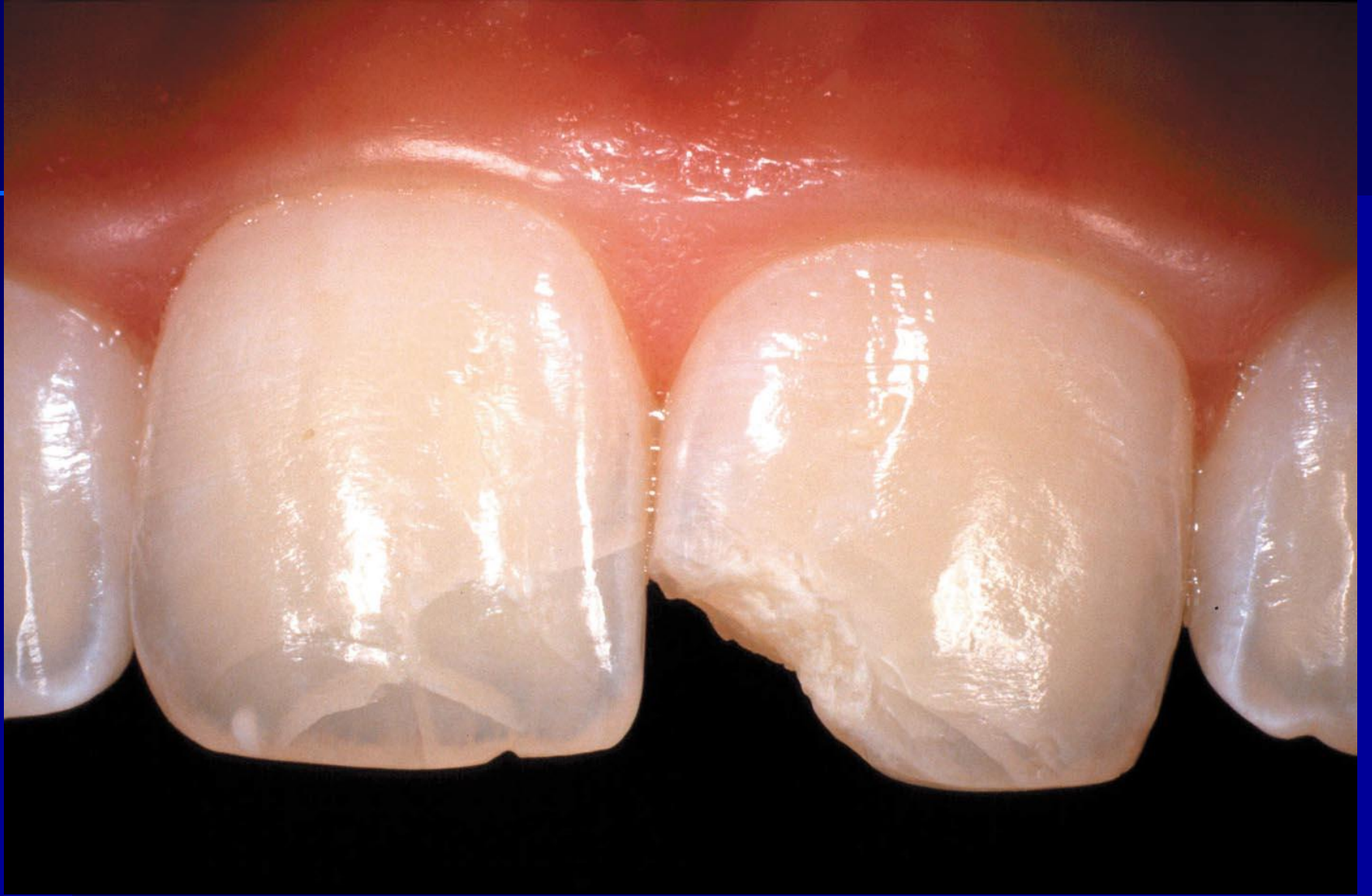


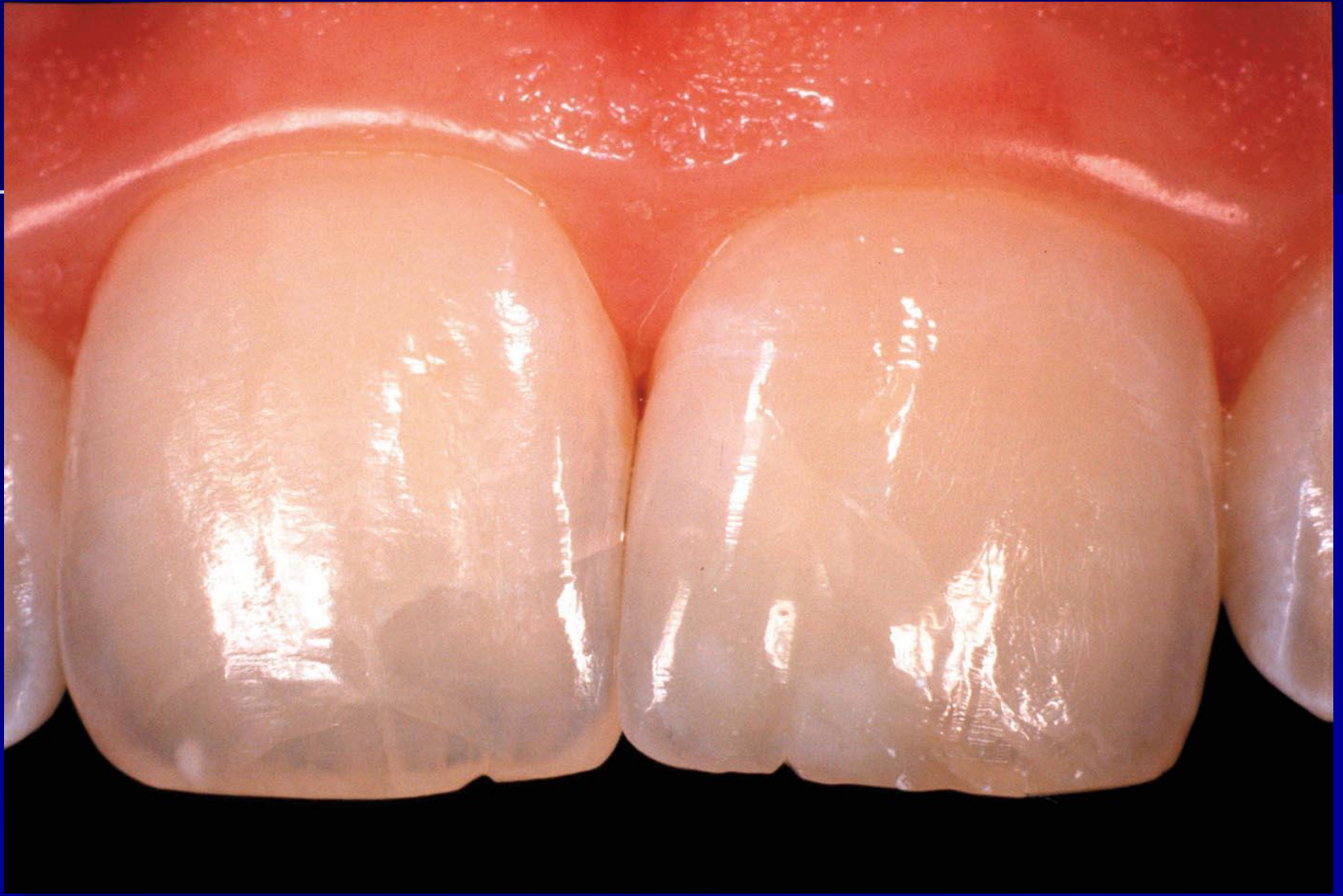

Frontální úsek chrupu

III. a IV. třída

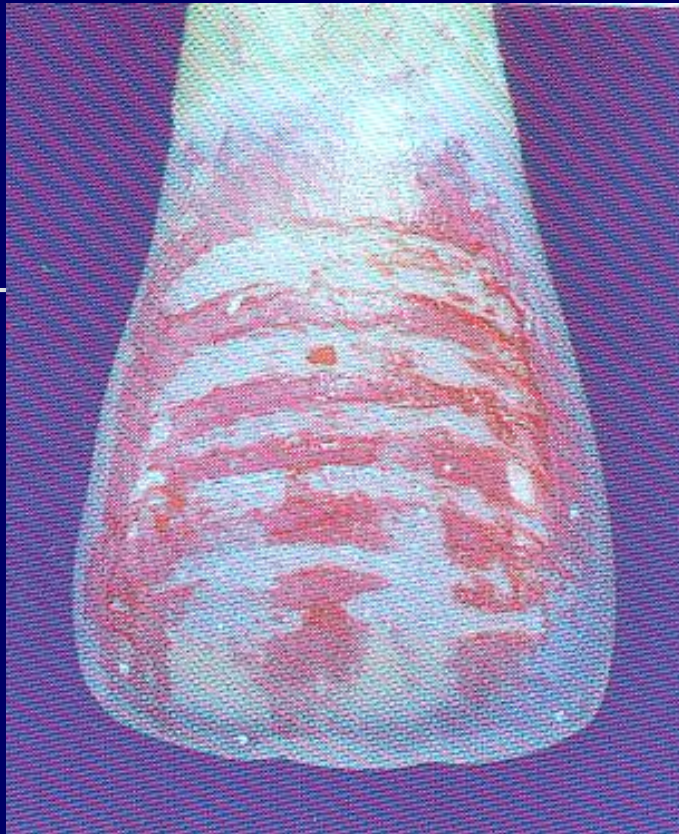

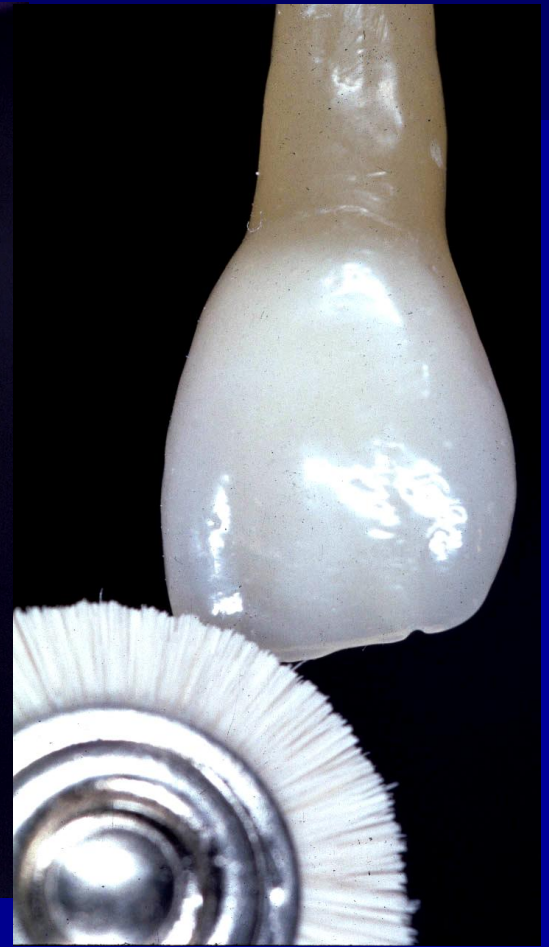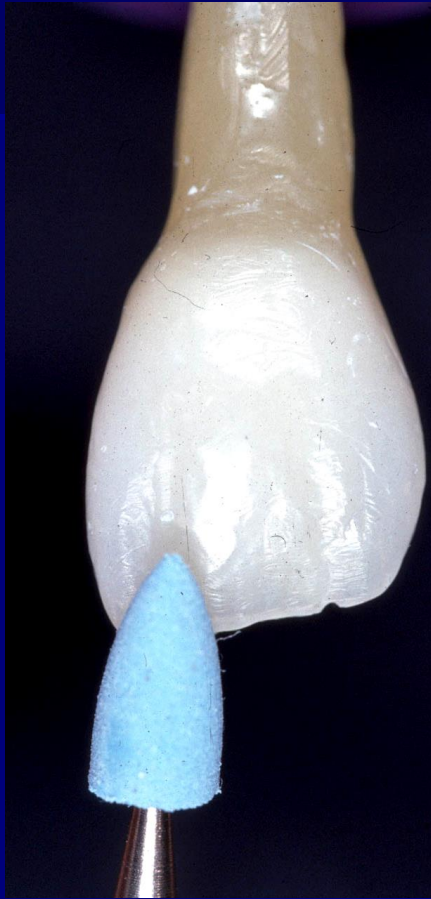
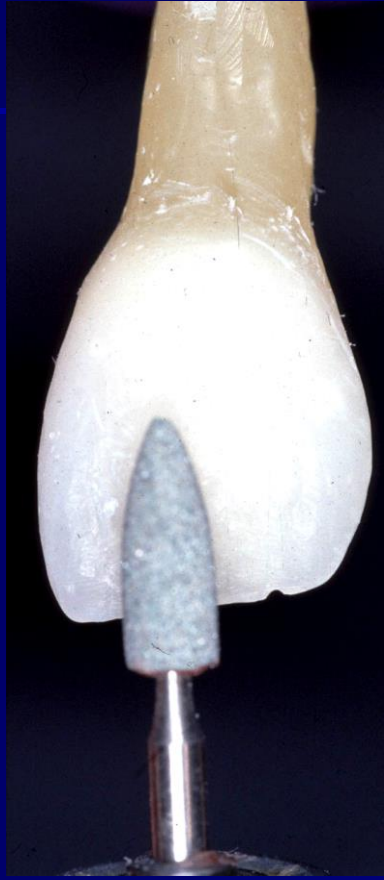


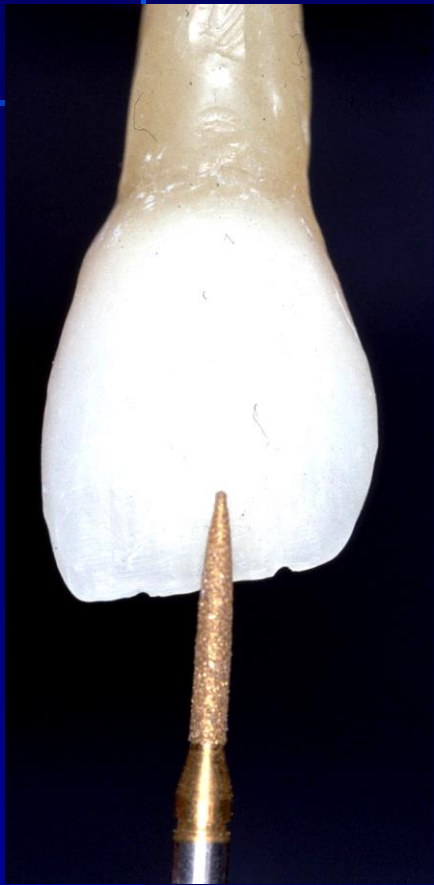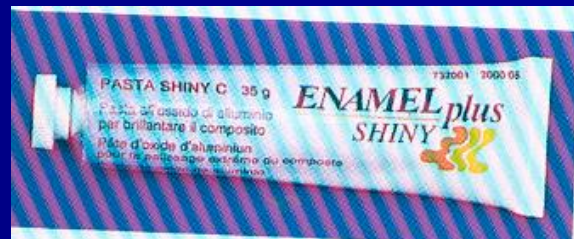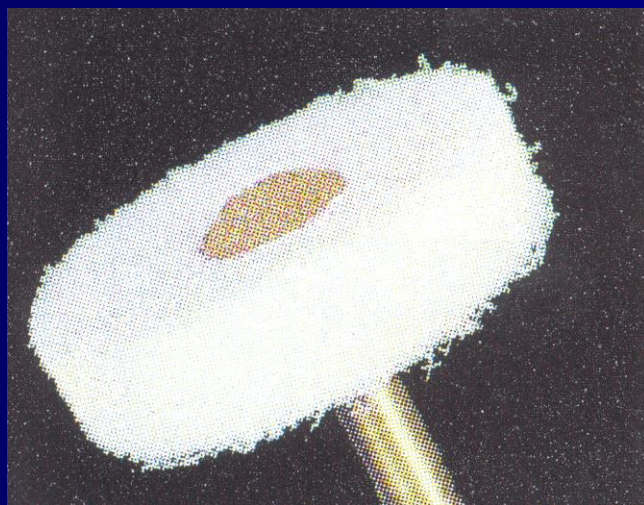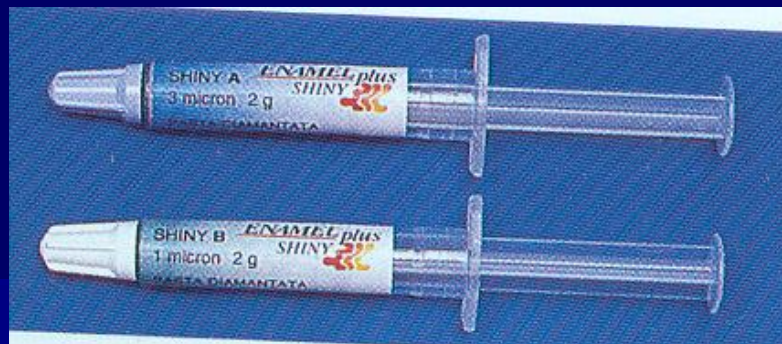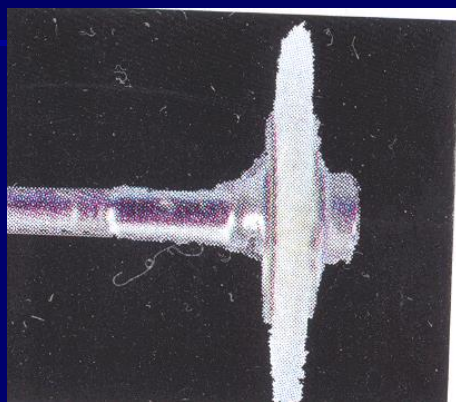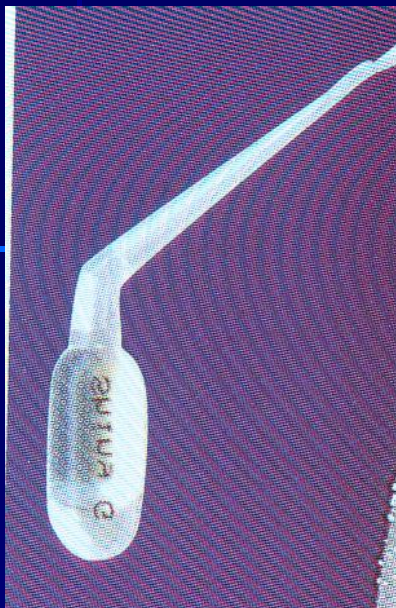






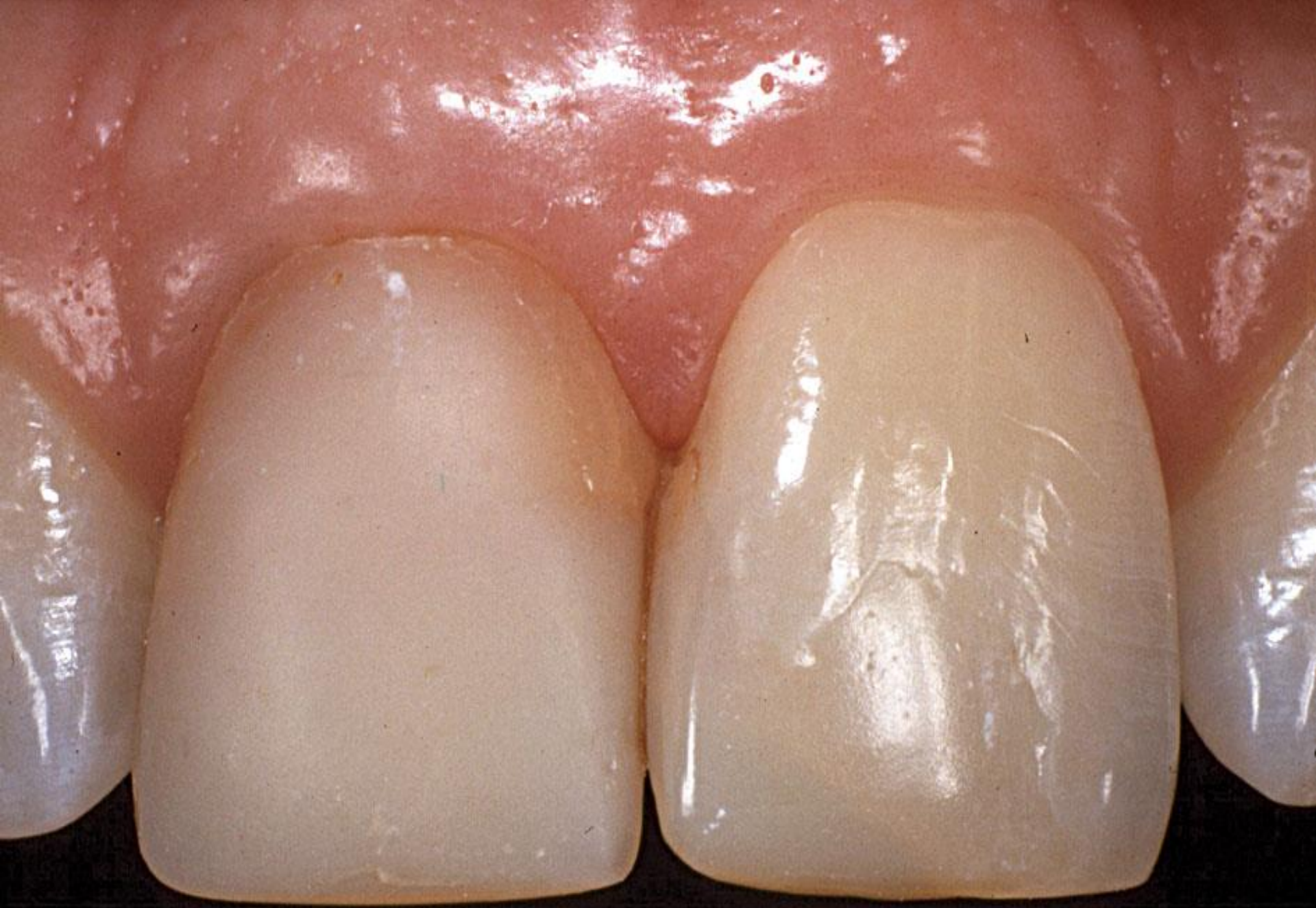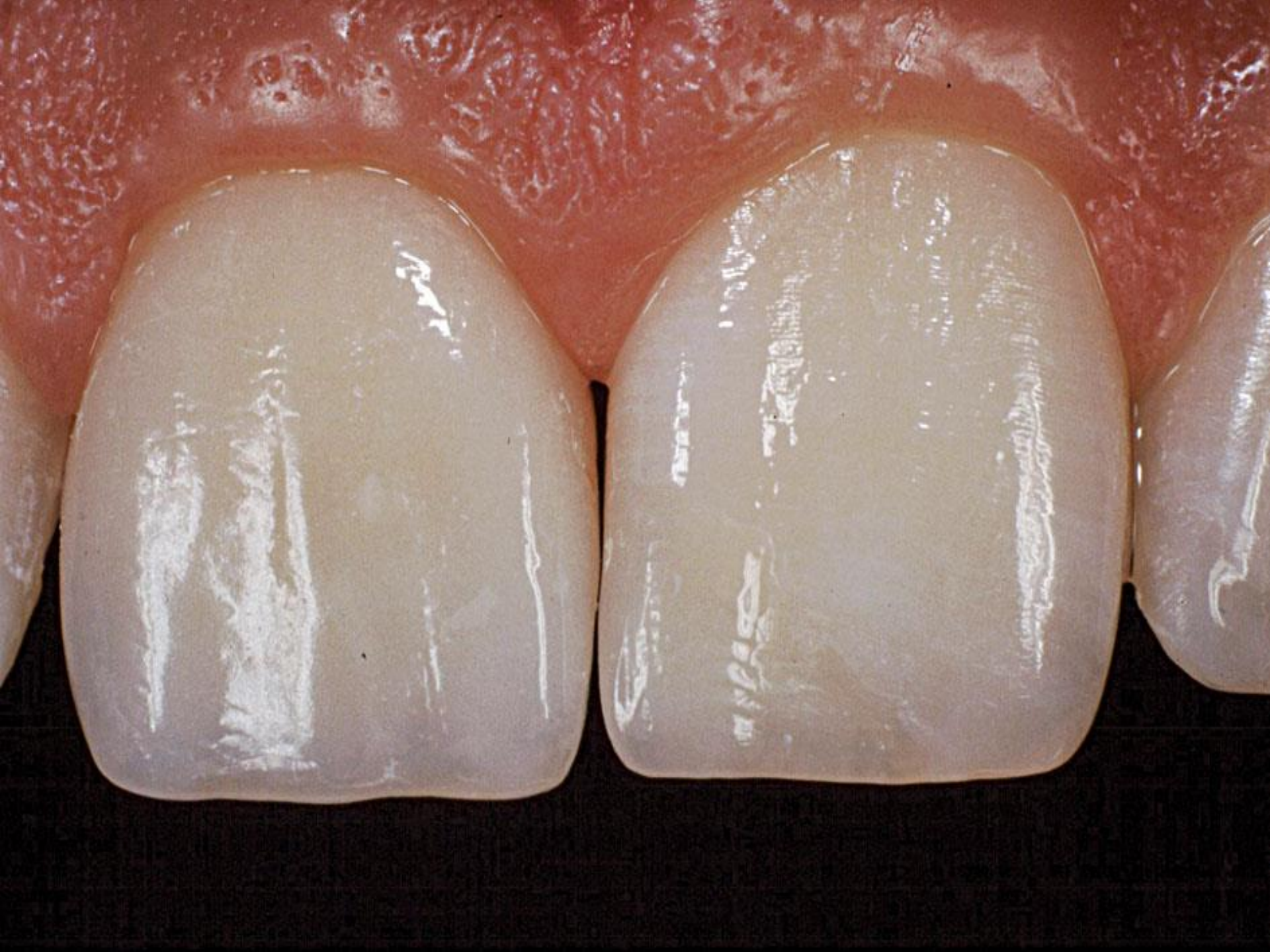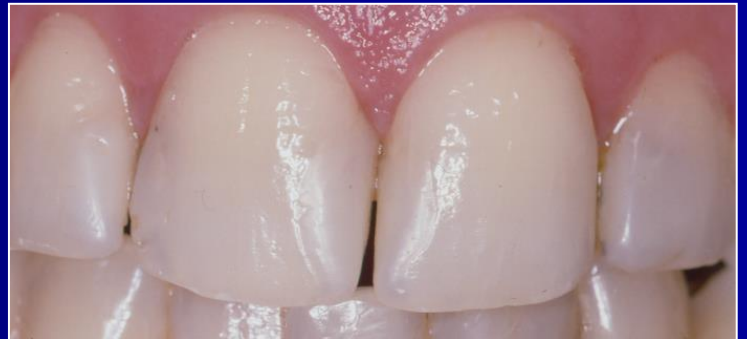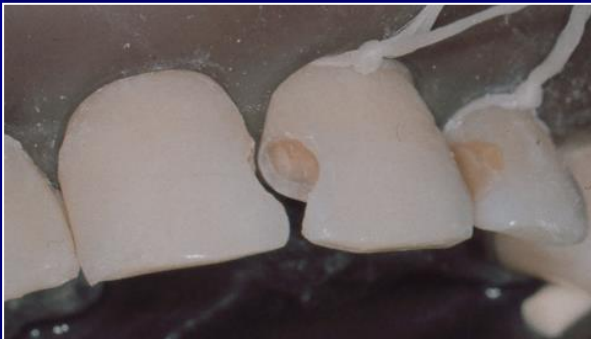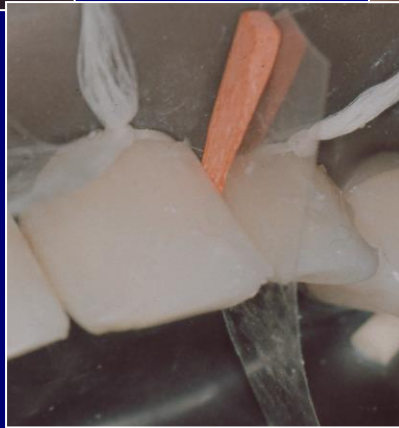











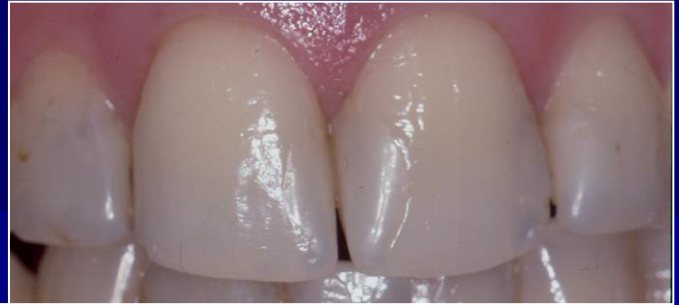
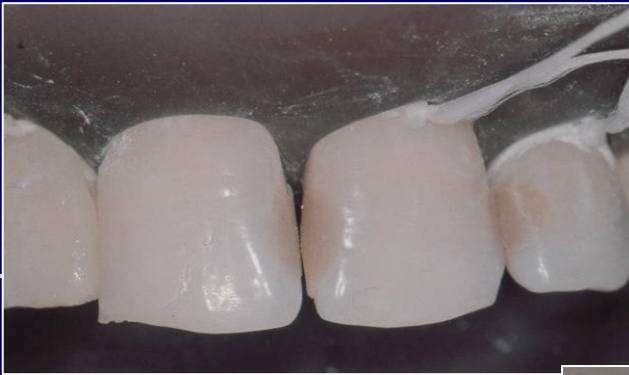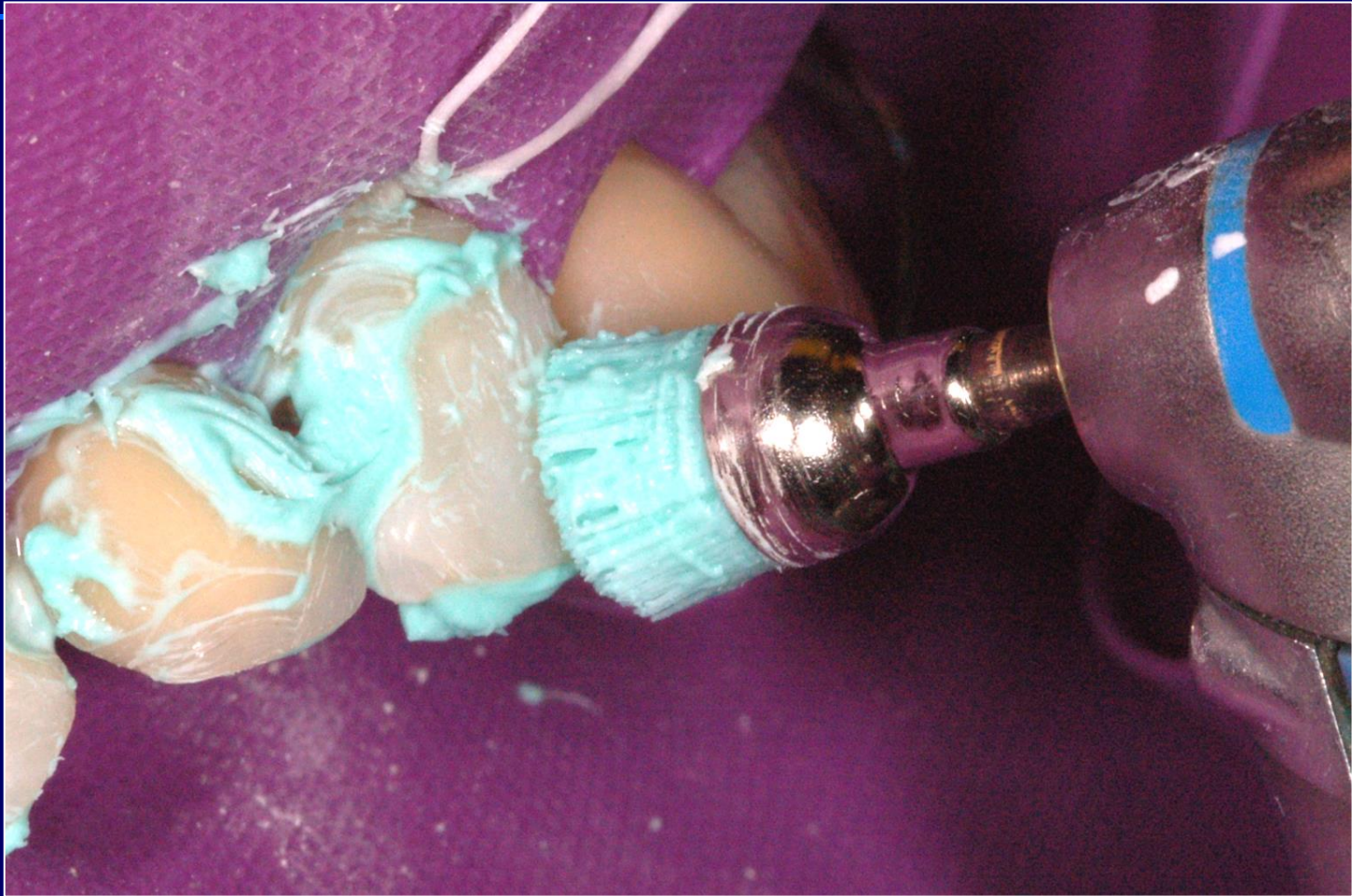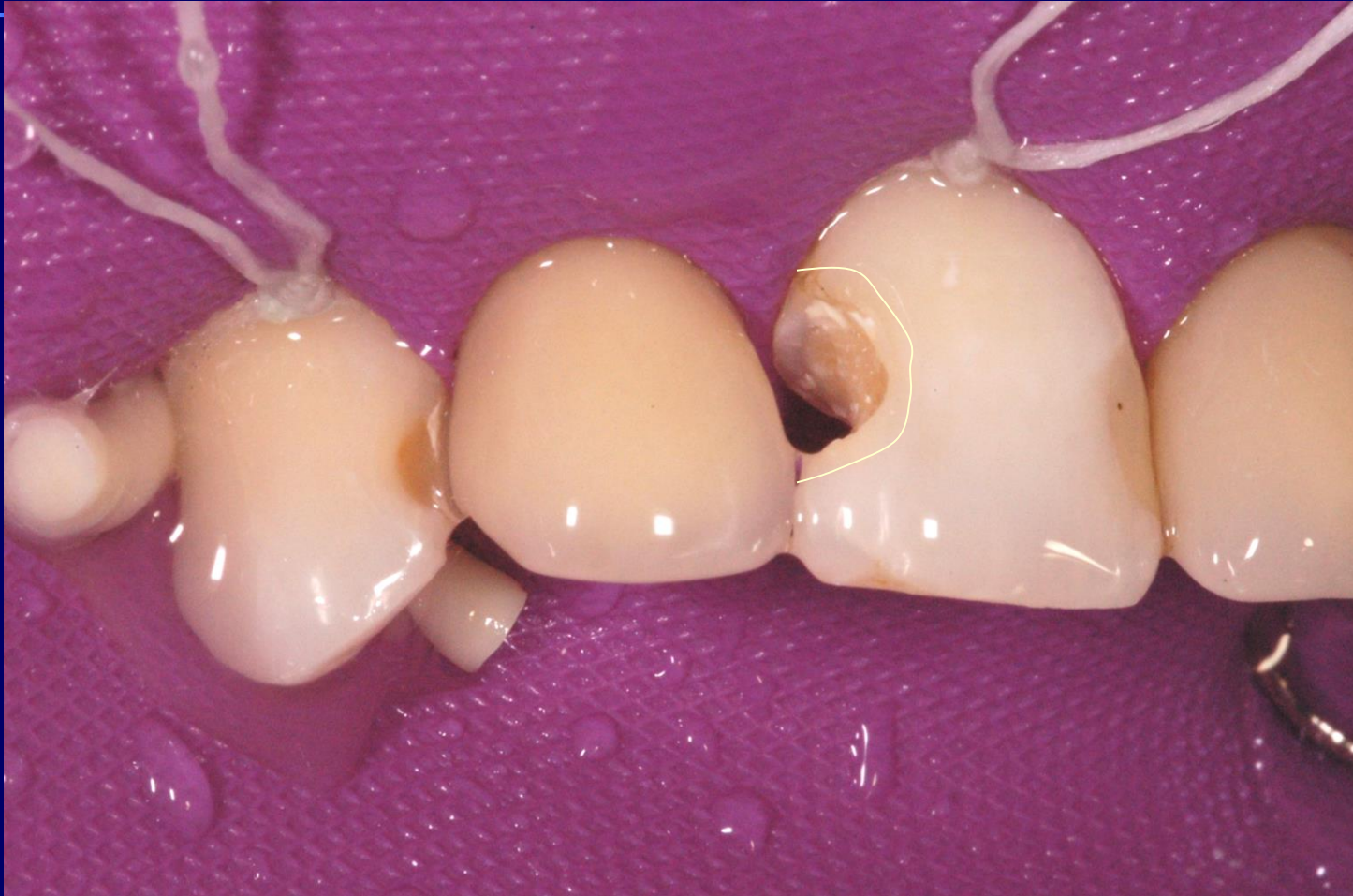Očištění skloviny

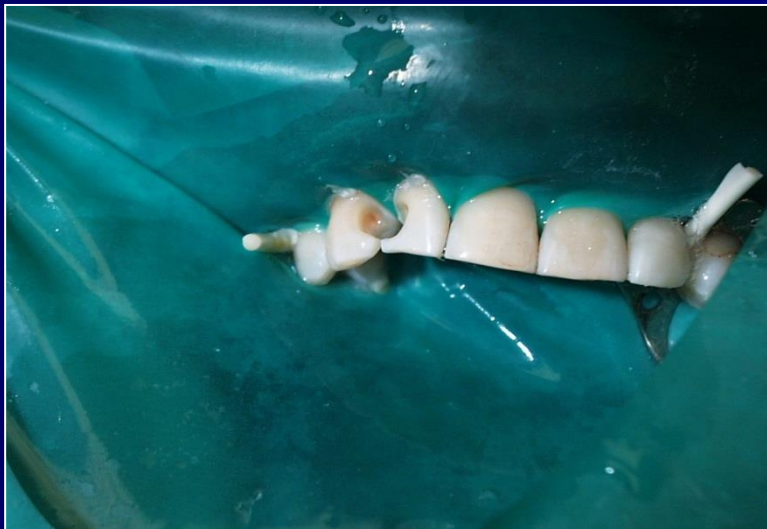

Preparace kavity



Preparace kavity III. třídy

- III. Třída – kavity na aproximálních plochách řezáků a špičáků bez ztráty či oslabení incizální hrany



Vhodný materiál:

kompozit

méně často skloionomerní cement

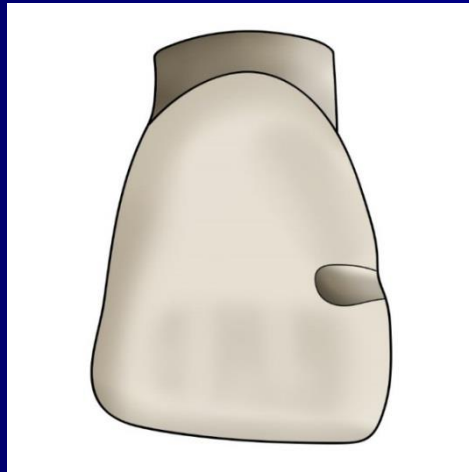
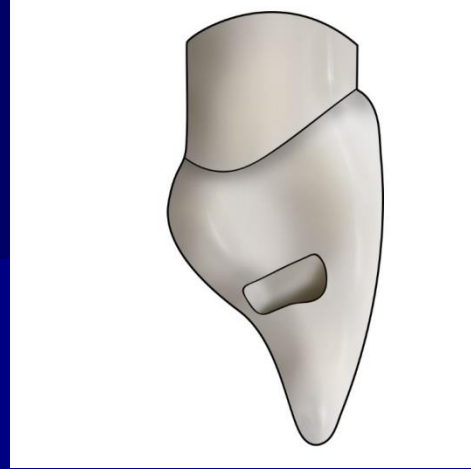
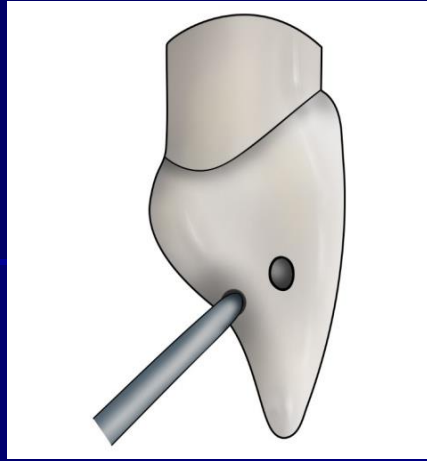
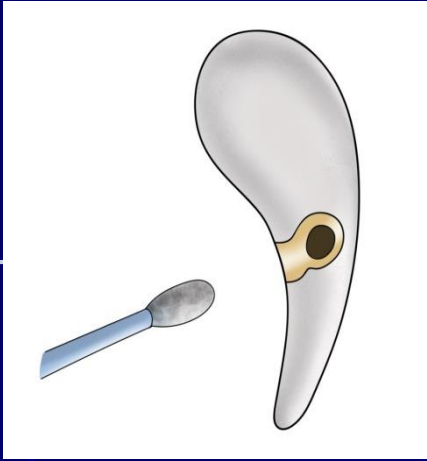
Získání přístupu do kazivého ložiska

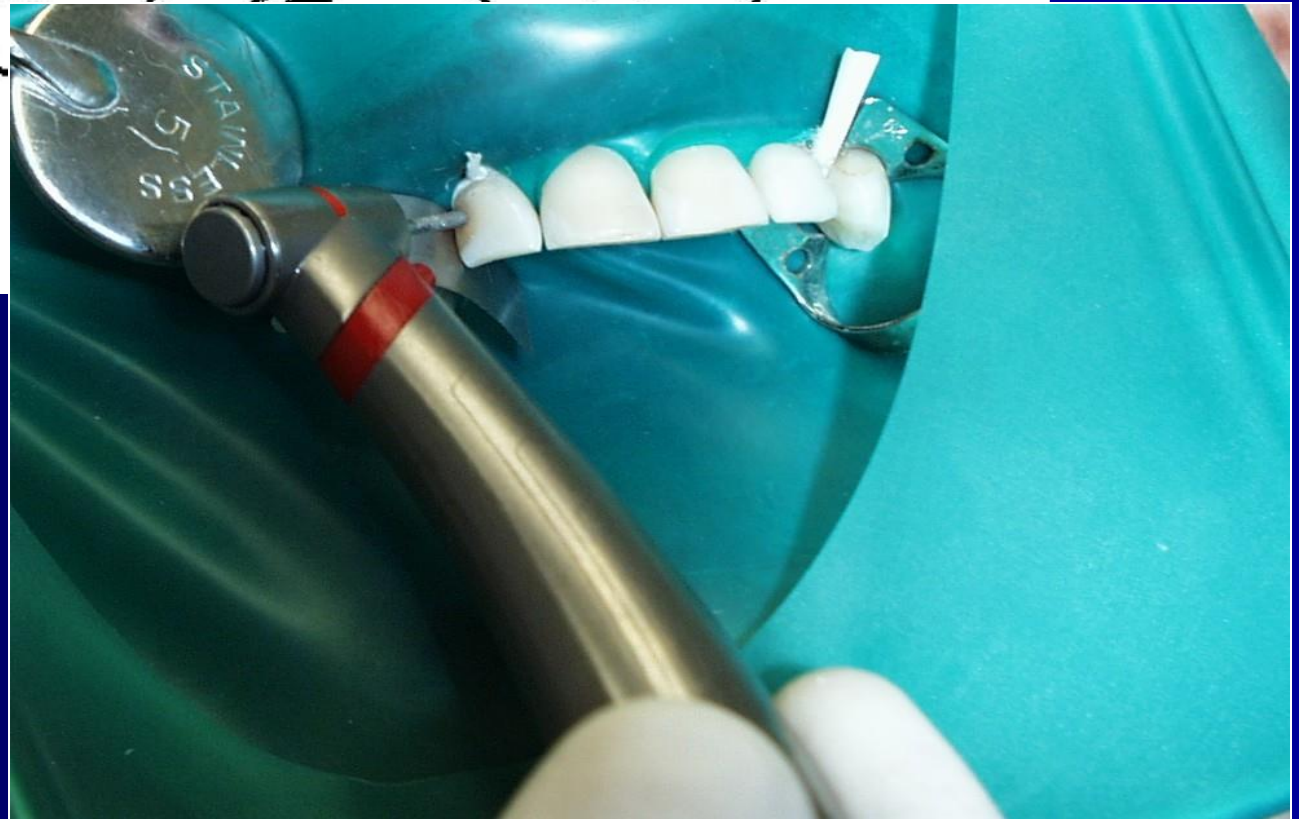
- Probroušení skloviny
- Odstranění staré výplně
- Separace zubů – klínek
- Odstranění vrostlé dásně jejím odtlačáním nebo odstraněním

z orální strany!
ne nejvyšší otáčky!

Vytvoření obrysu kavity

- Kavitu preparujeme co nejmenší – v rozsahu kazivého ložiska nebo stávající výplně
- Nepreparujeme na rybinu – je to obsolentní – obětuujeme tak mnoho zdravé tkáně!!!



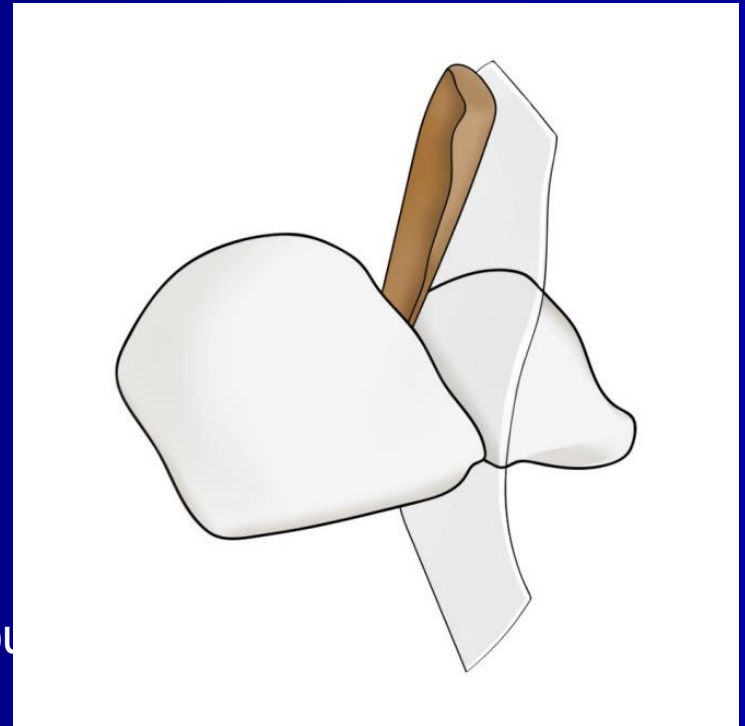


Ochrana sousedního zubu a matrice

Transparentní polyesterová páska


Utěsněná klínkem

- Pro ochranu při preparaci a leptání
- Pro vybudování kontury výplně
- Pro ochranu sousedního zubu lze použít kovovou

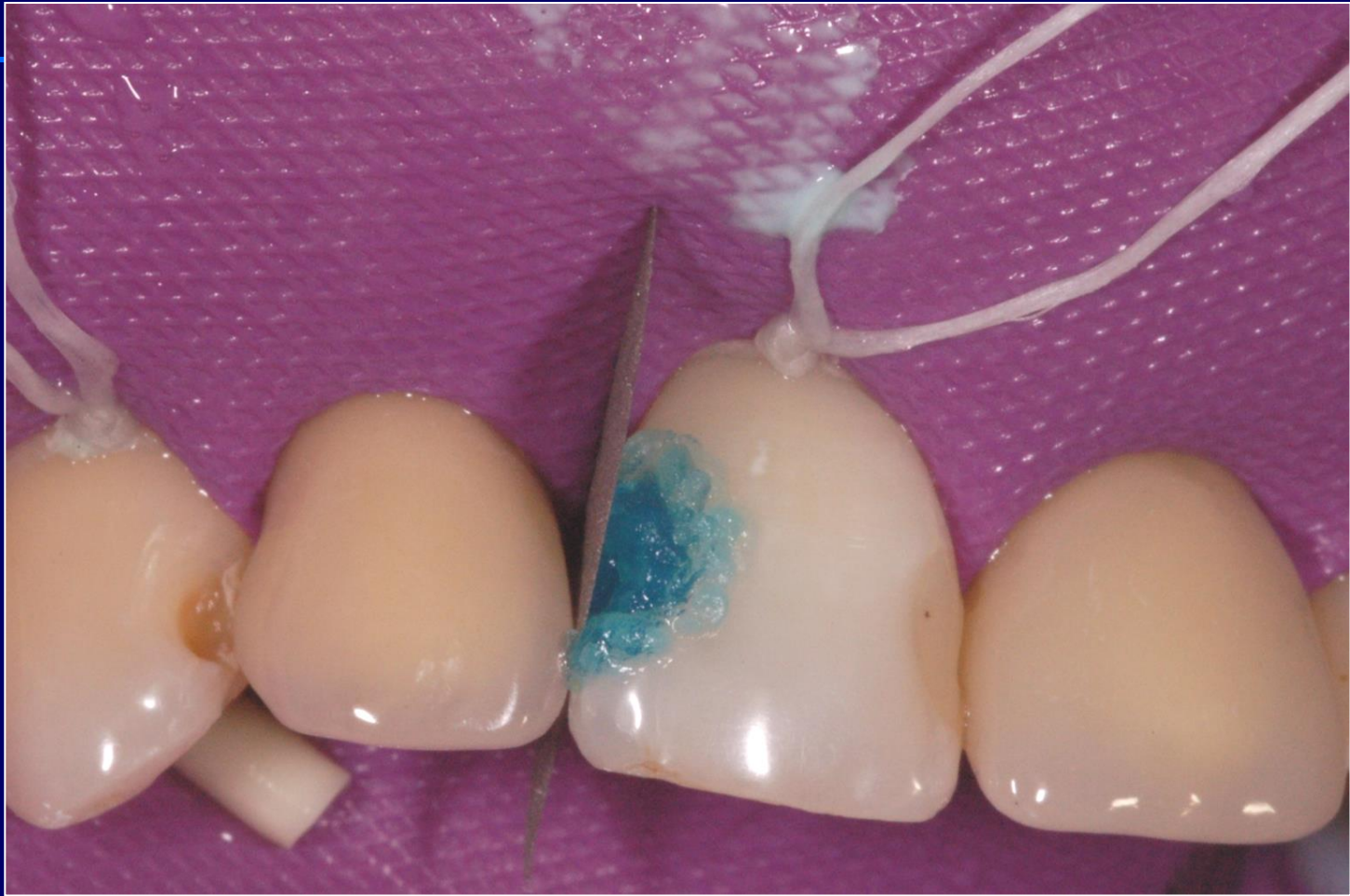

Odstranění kazivého dentinu a úprava sklovinných stěn

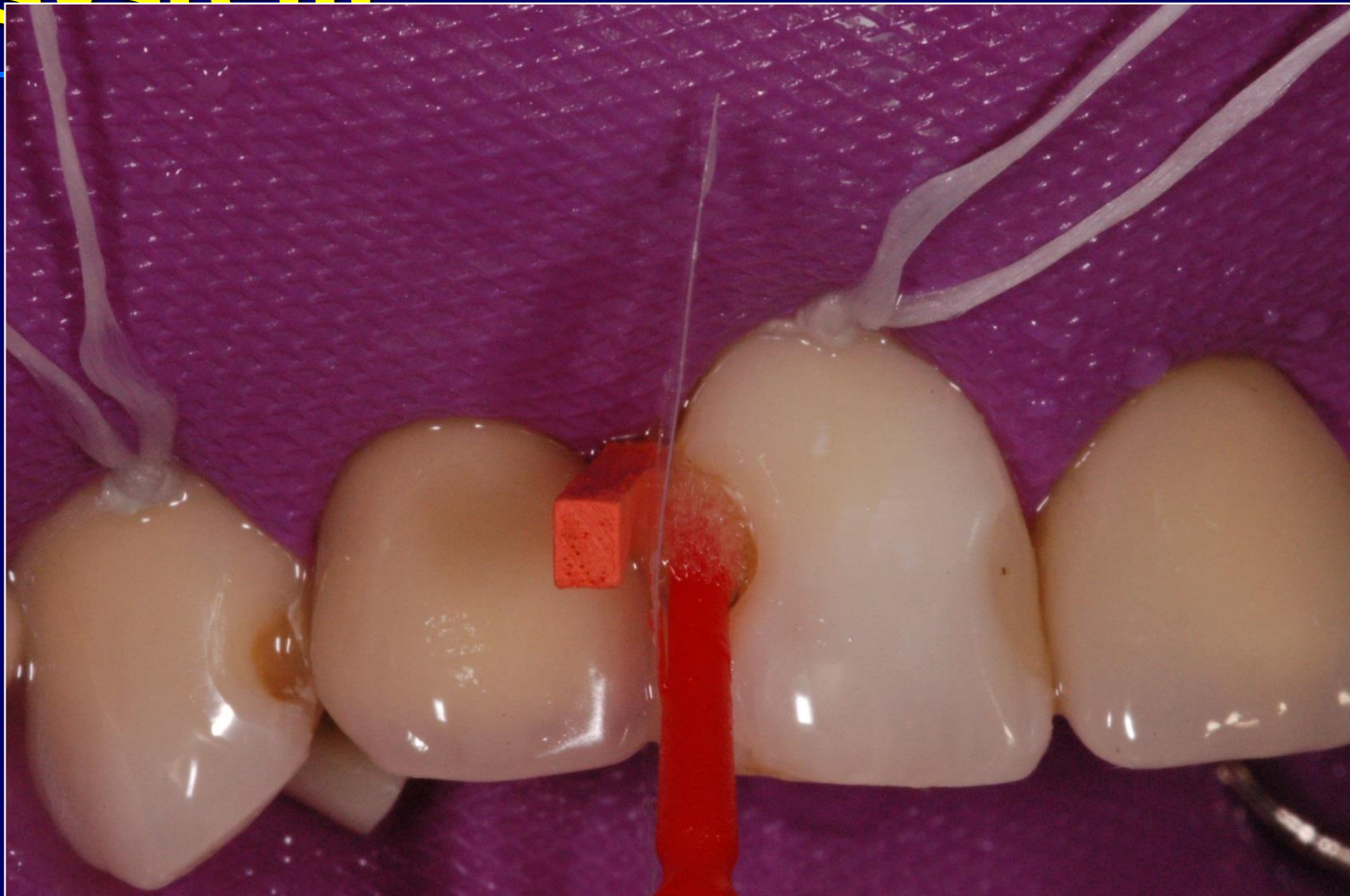- Retenční pruh – sešikmení skloviny
 - odstraní se tak aprismatická, obtížně leptatelná sklovina
 - obnaží se prizmatická struktura skloviny
 - docílí se neznatelného přechodu kompozitu na zubní tkáň



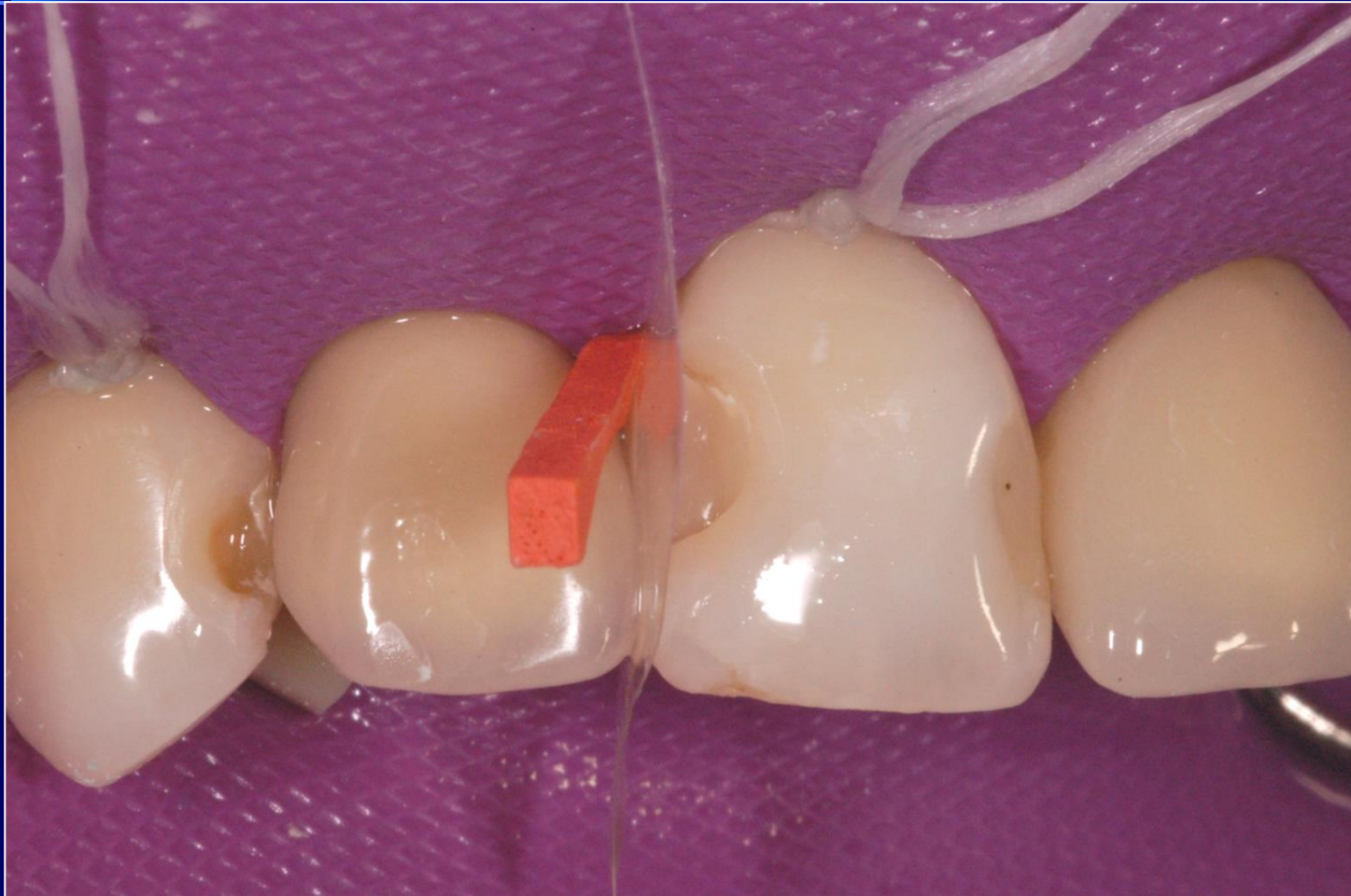Leptání



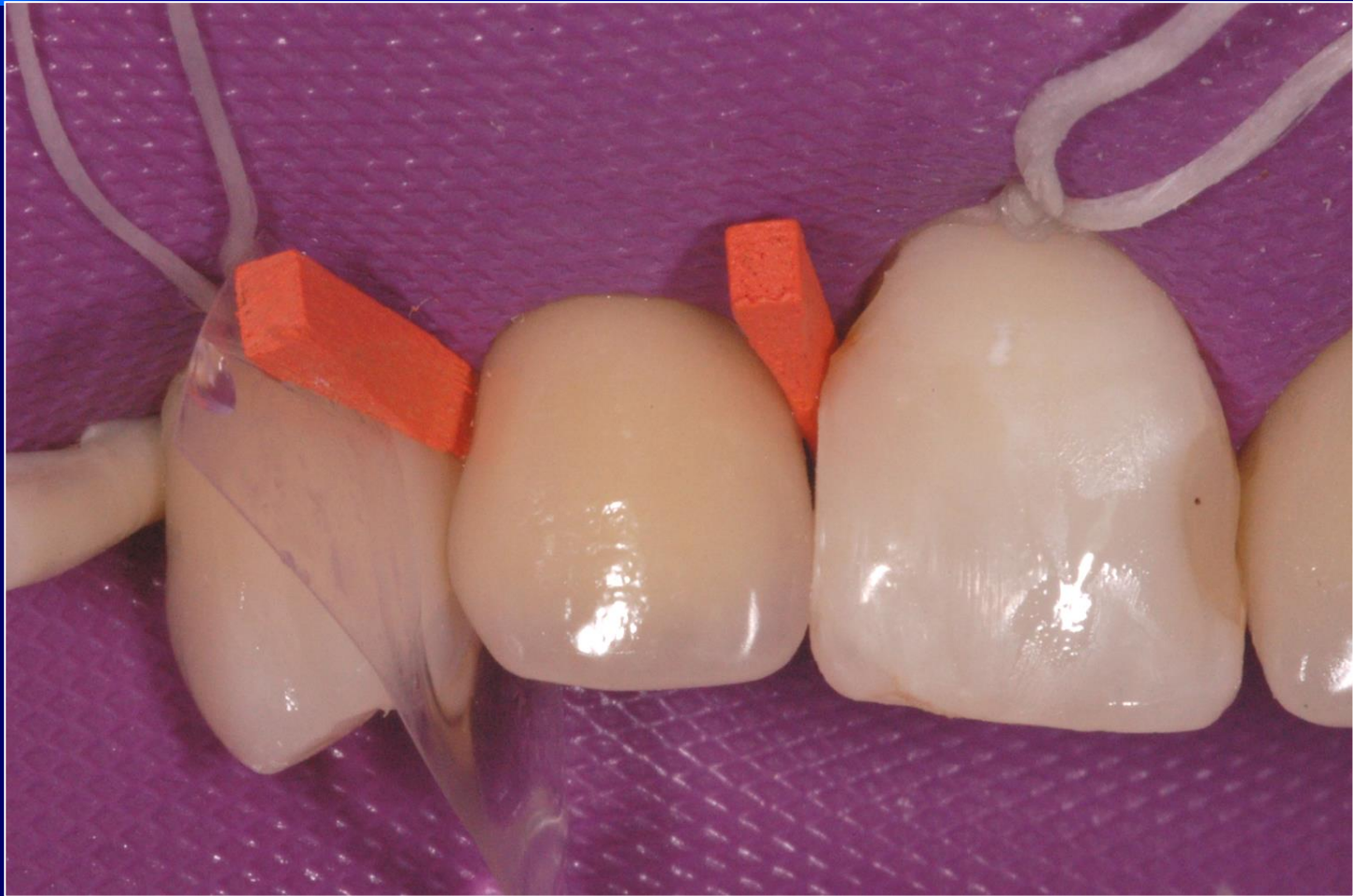Matrice, klínek, vazebný systém



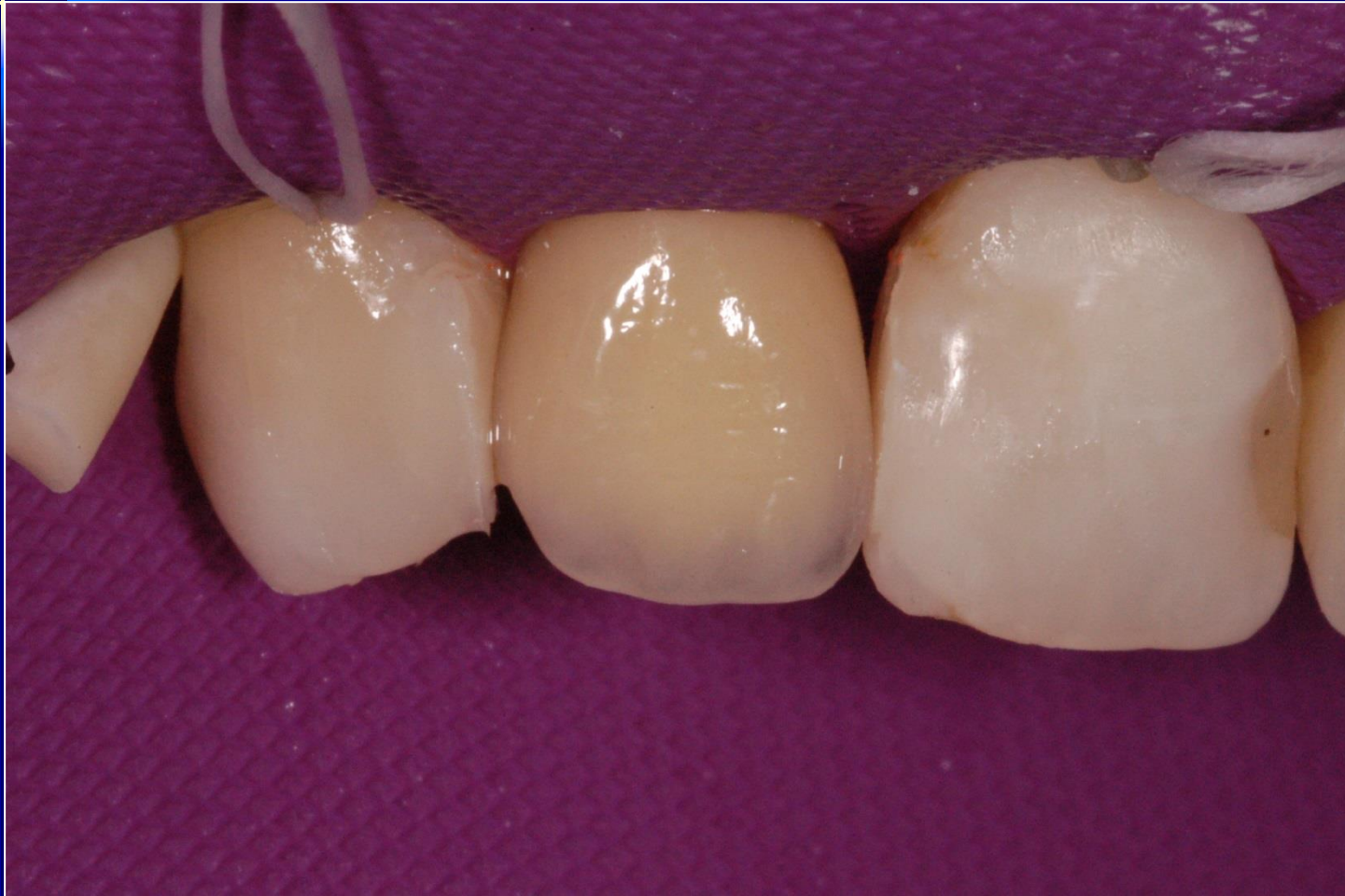Vrstvení kompozitu, polymerace


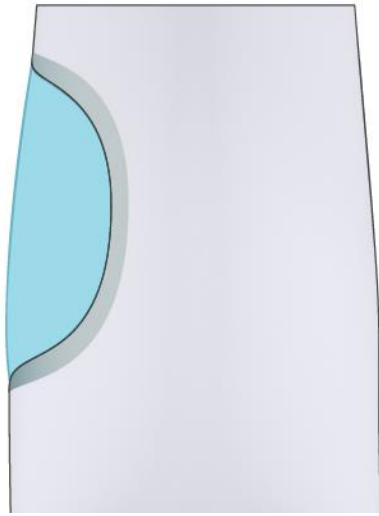


Vrstvení kompozitu, polymerace

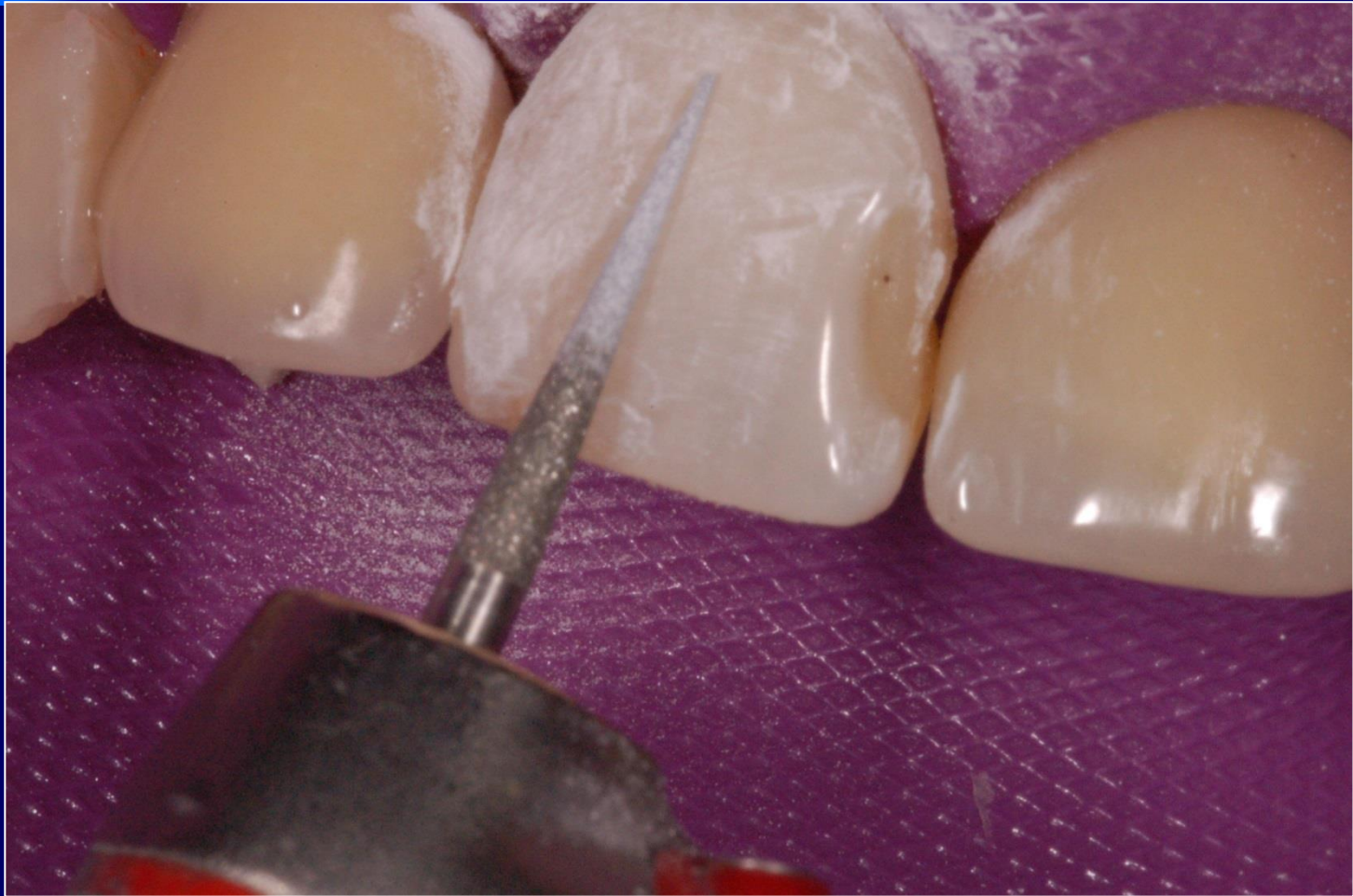

Odstranění matrice

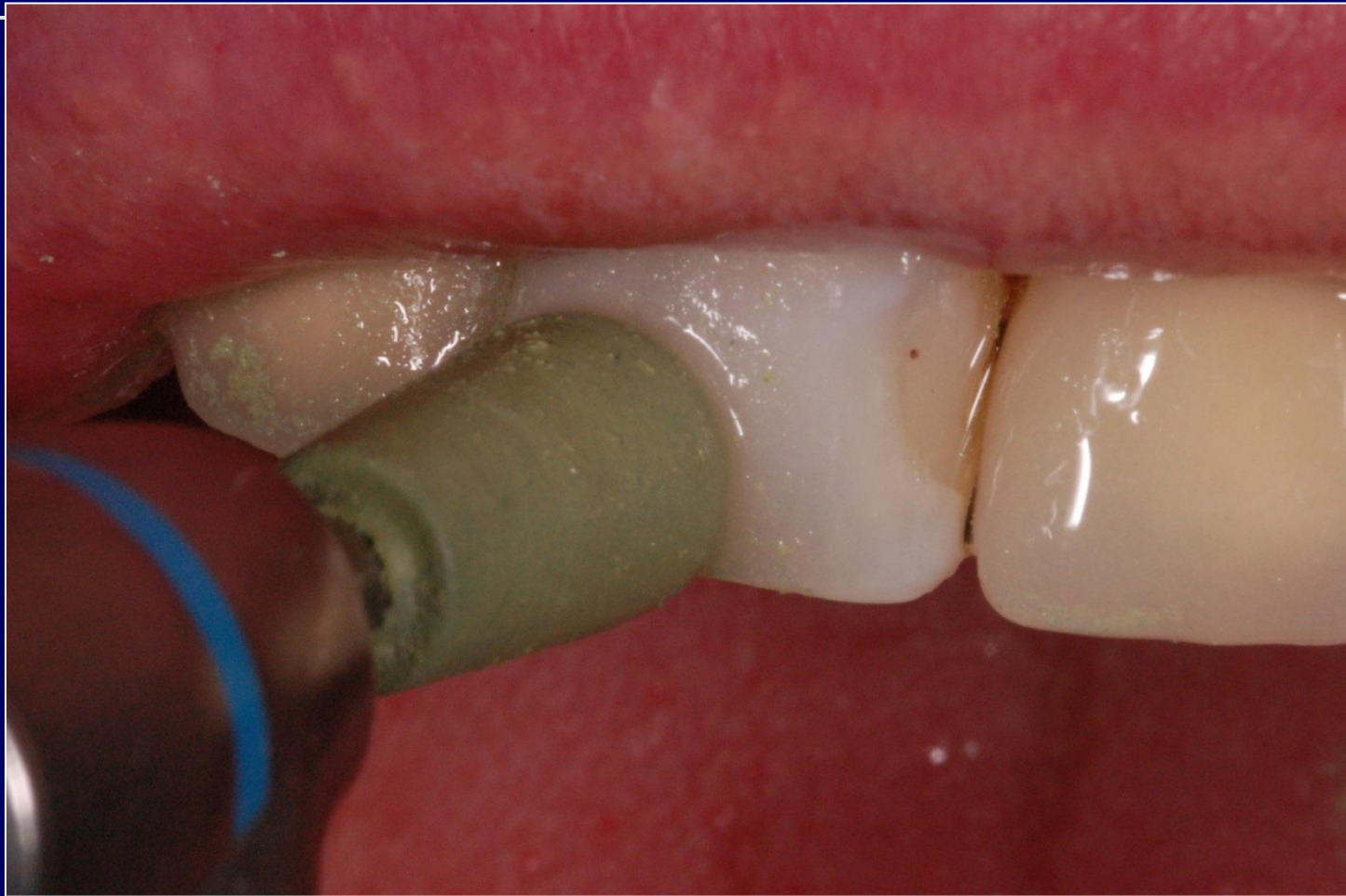



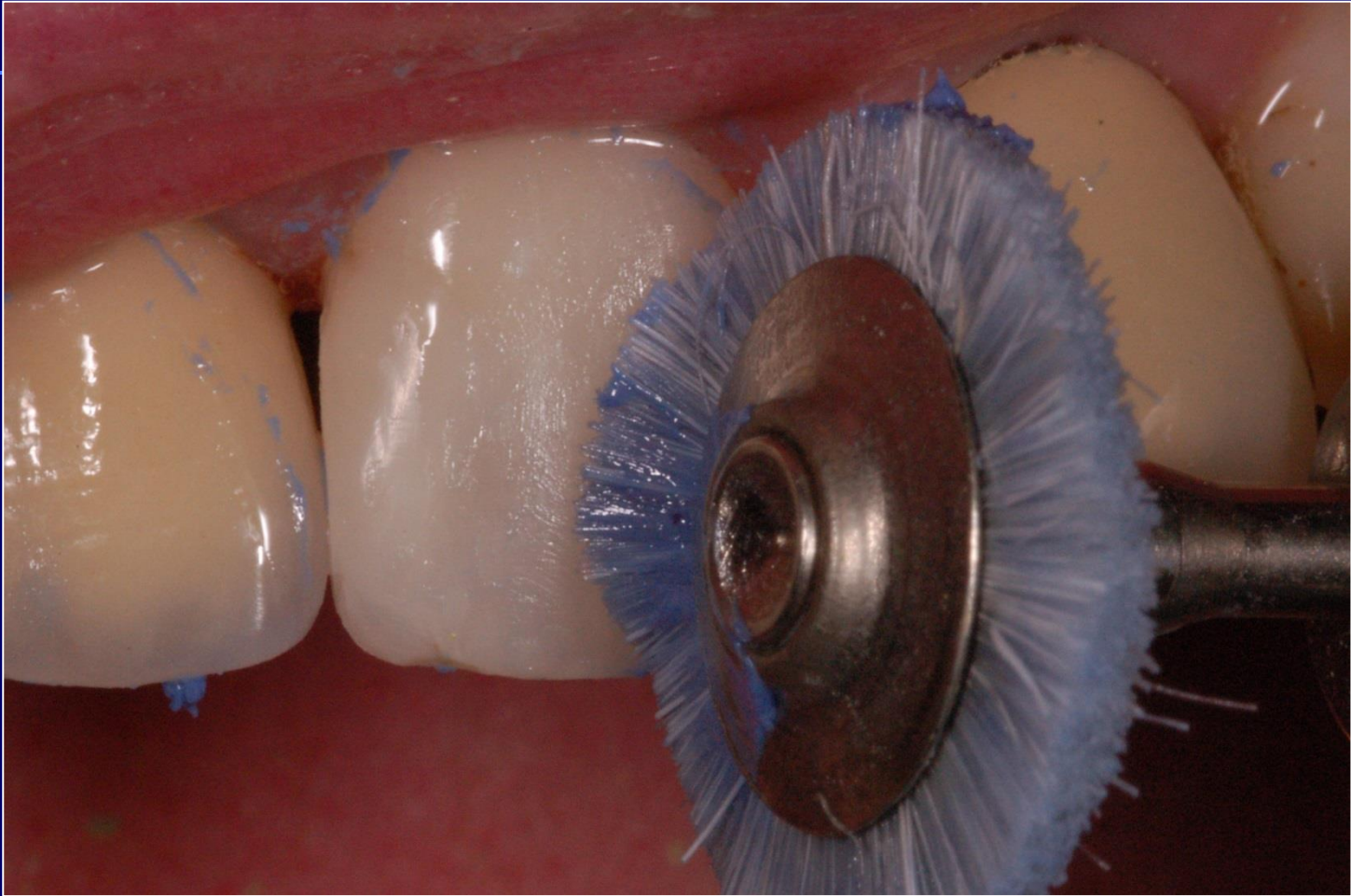
Opracování



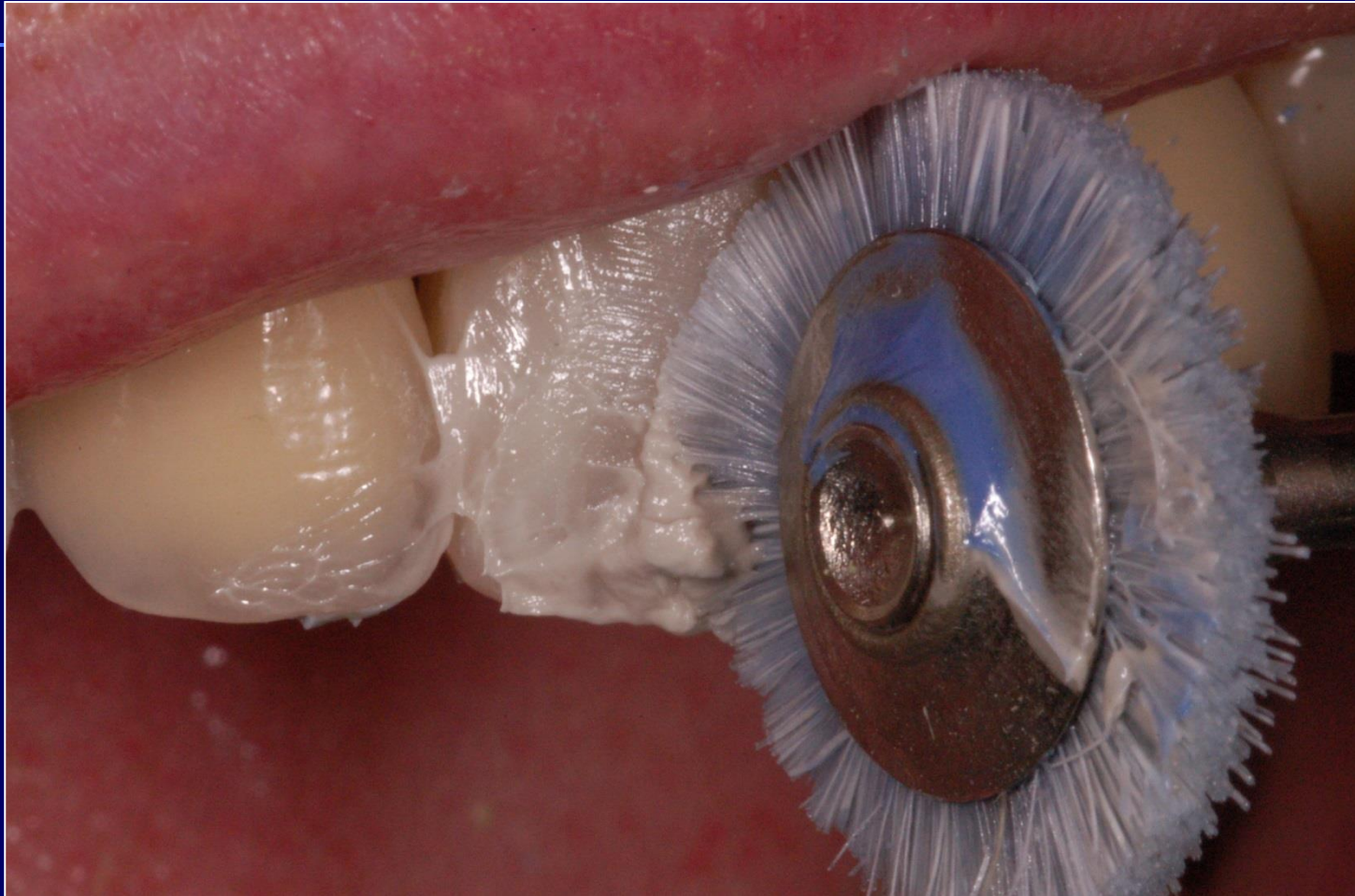
Leštění gumovým nástrojem



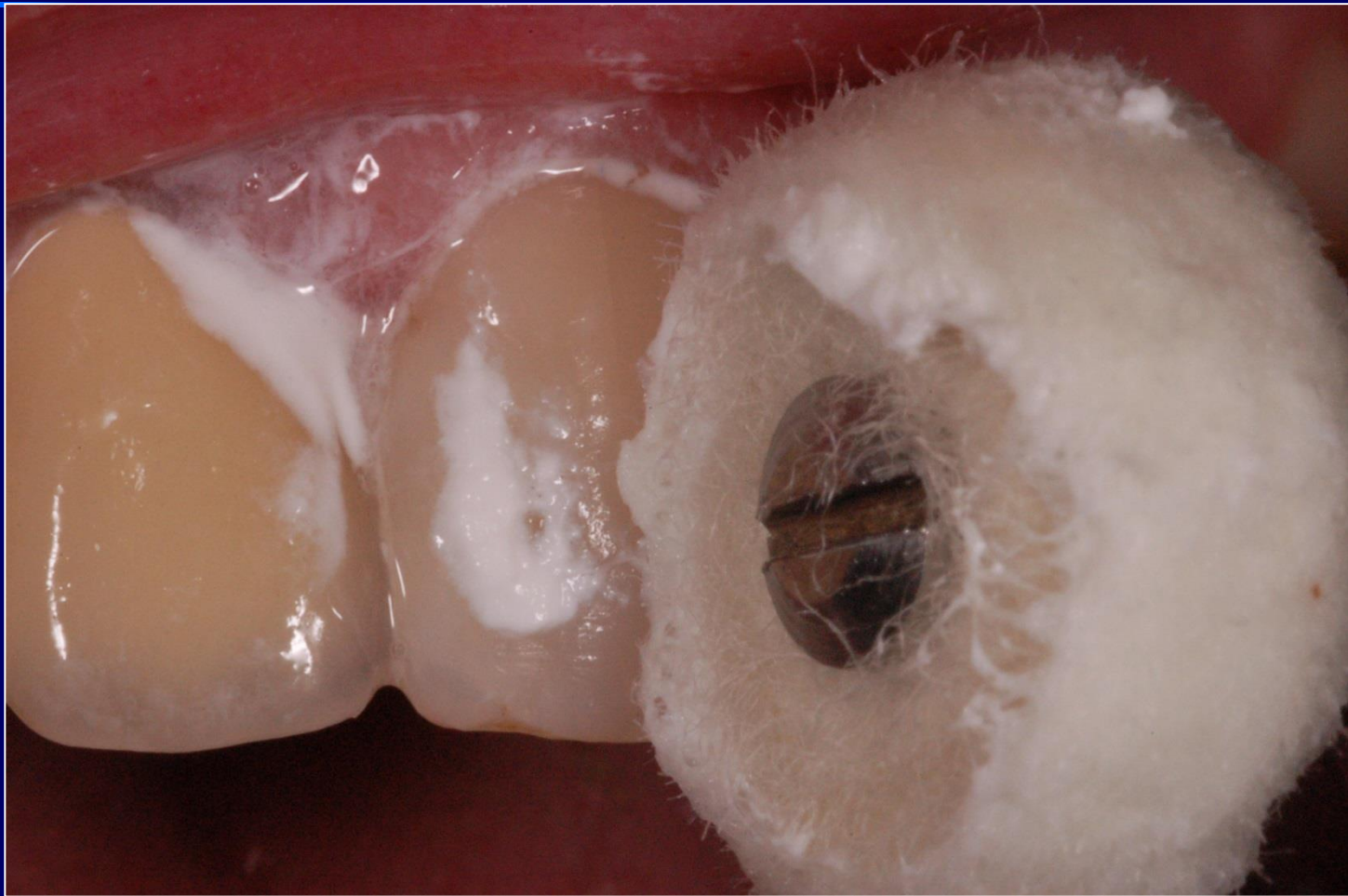
Leštění kartáčem, pastou

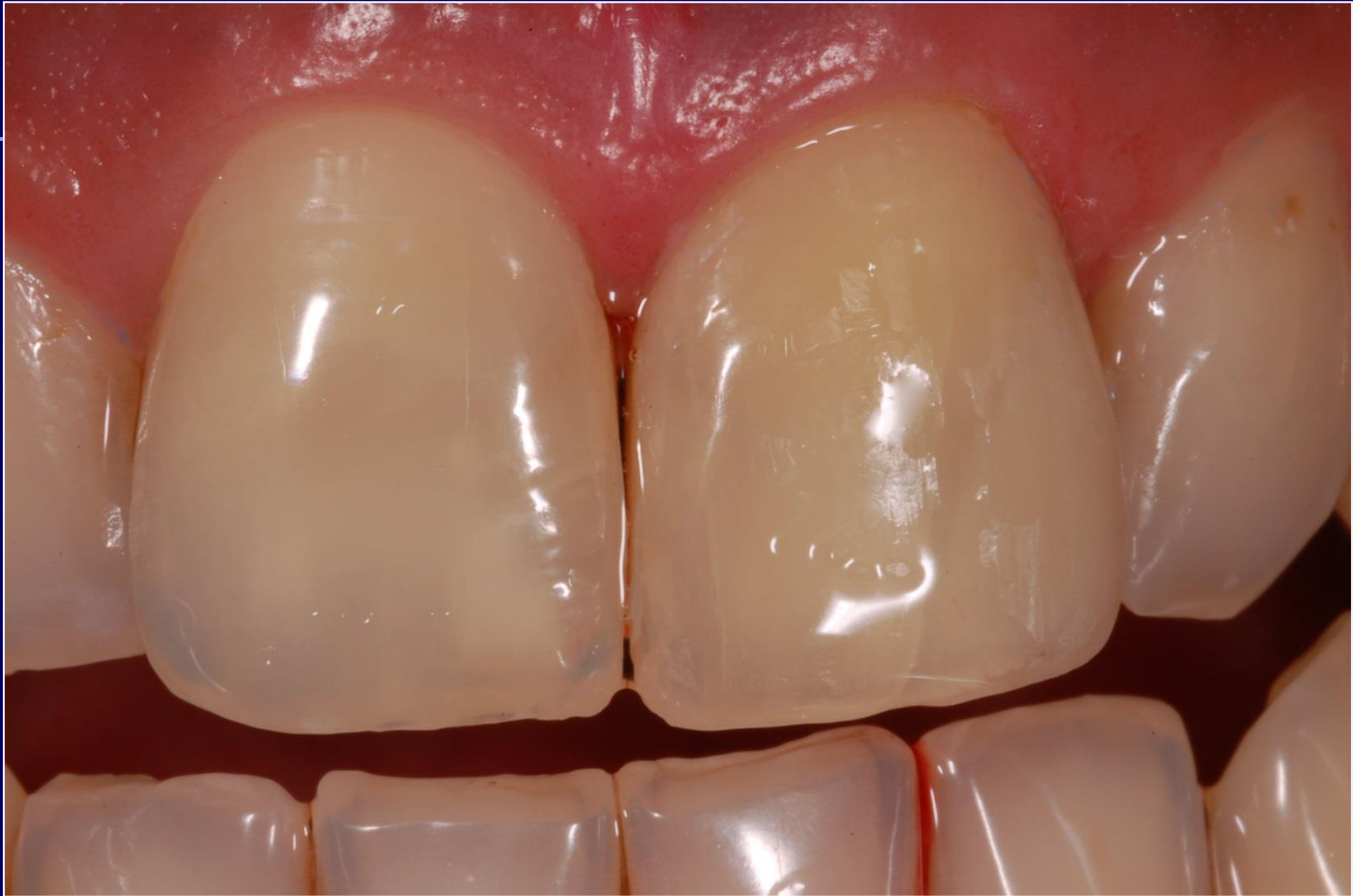


Leštění plstěným kotoučem




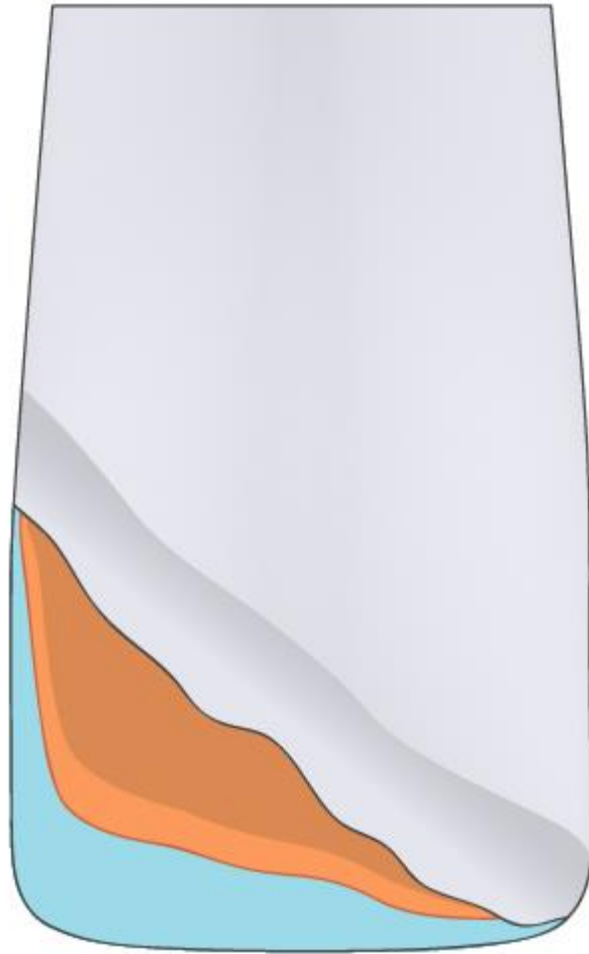
Leštění plstěným kotoučem

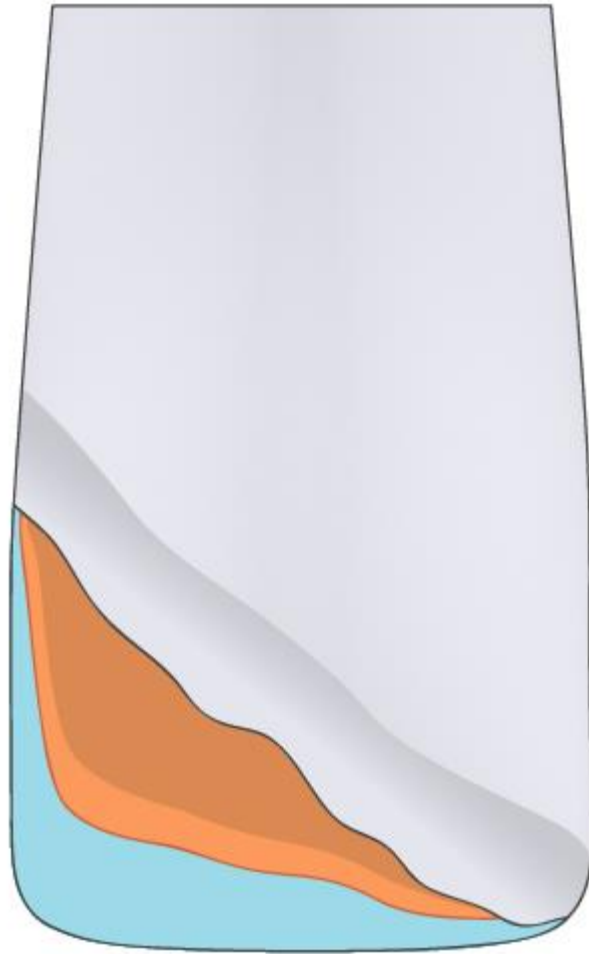








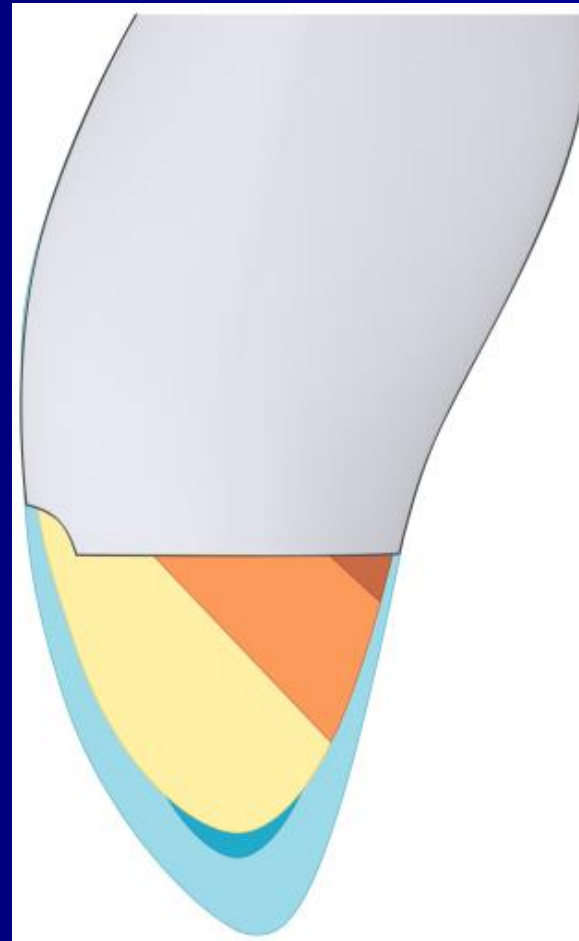
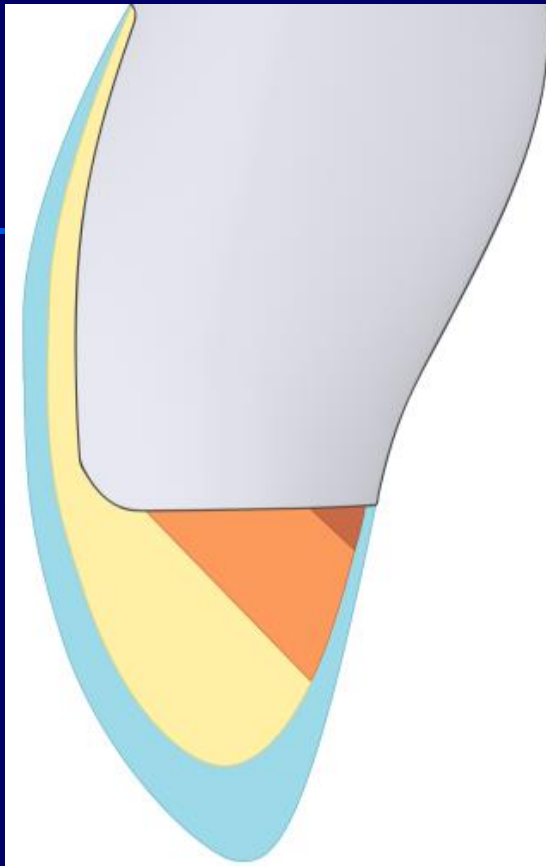




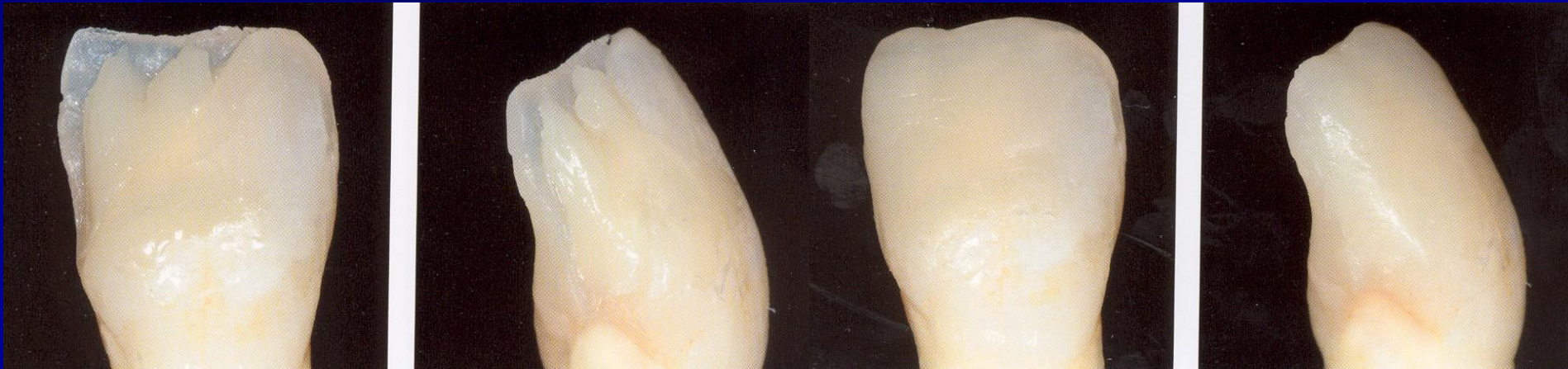
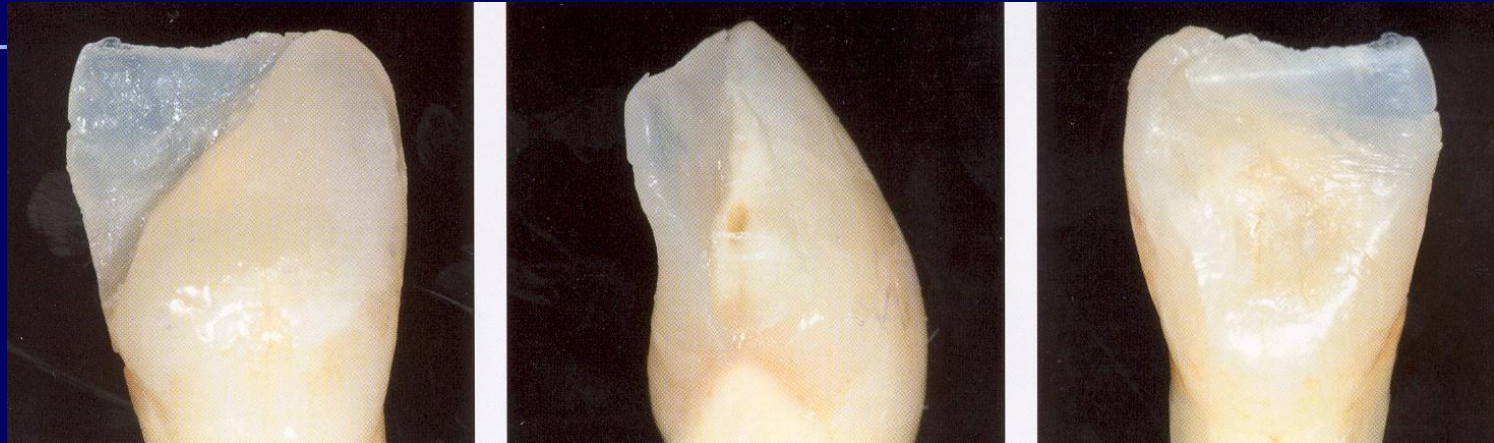


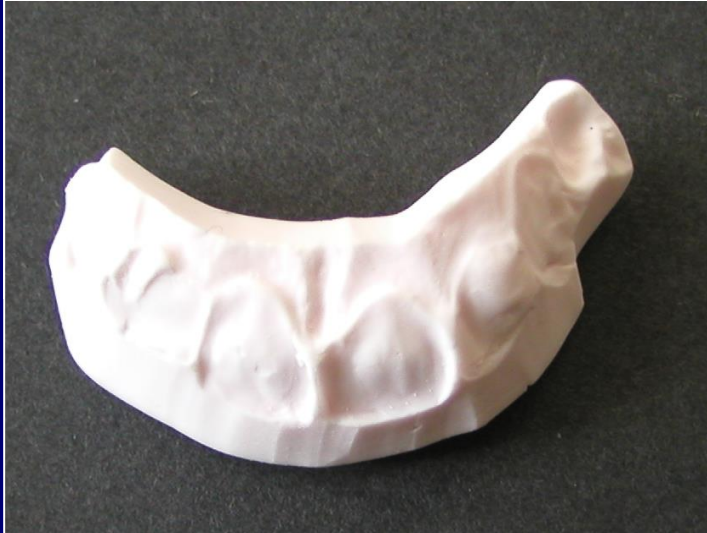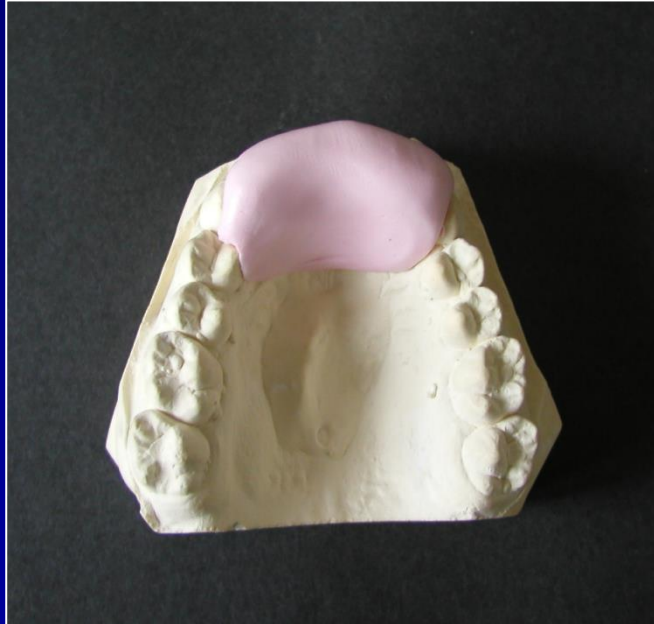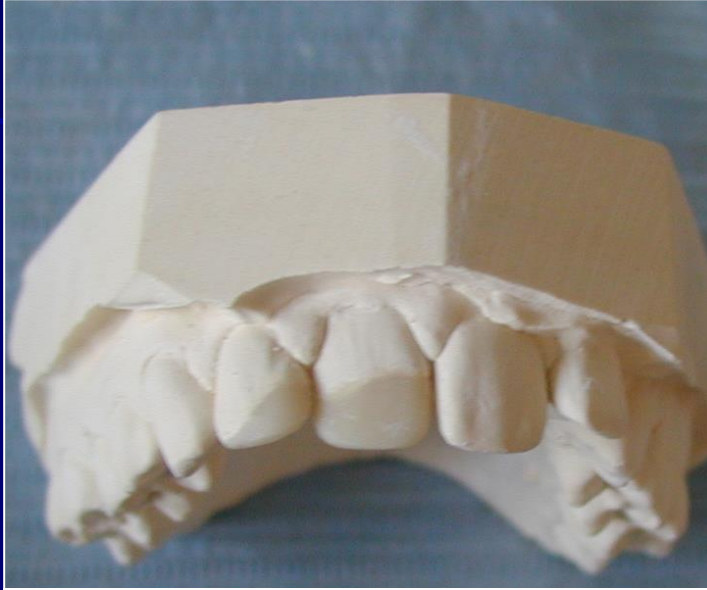




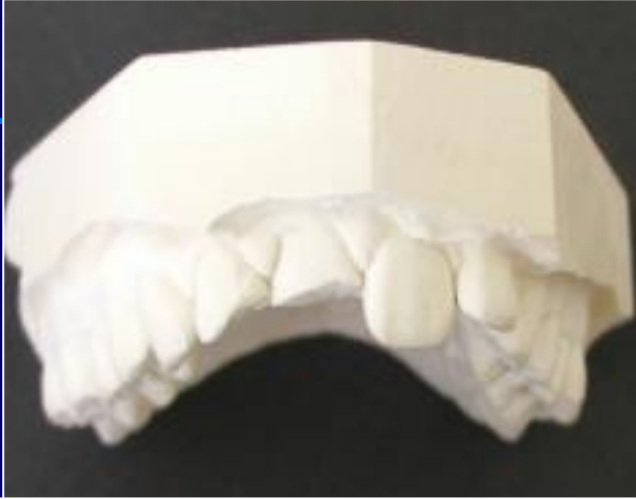Tvarová modelace rekonstrukce

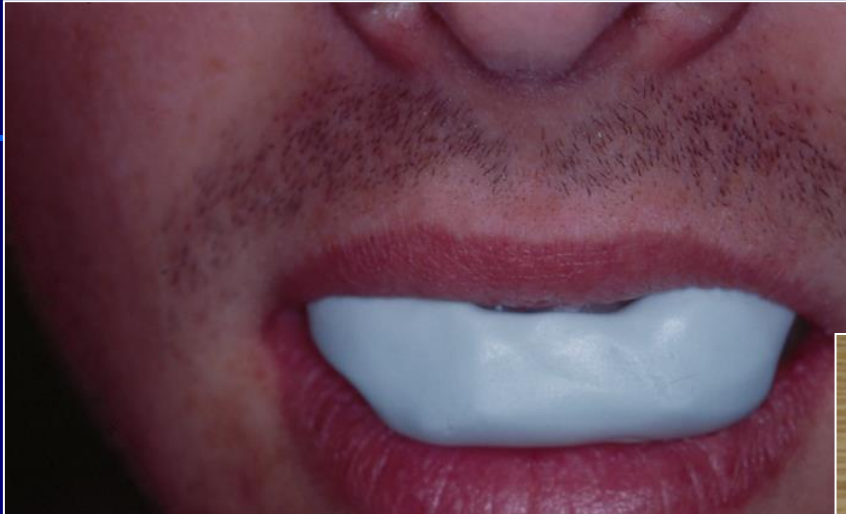

Silikonová matrice

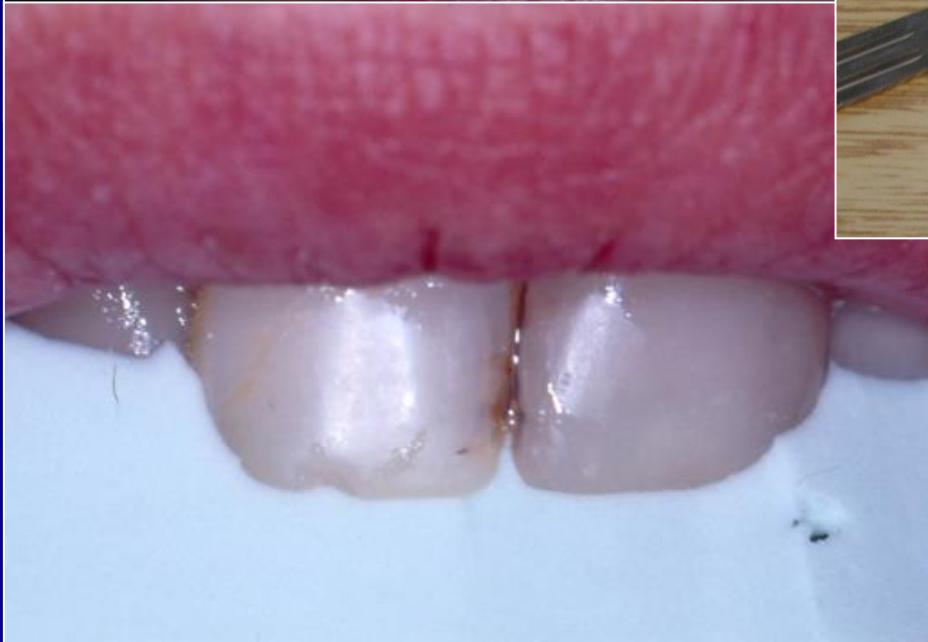
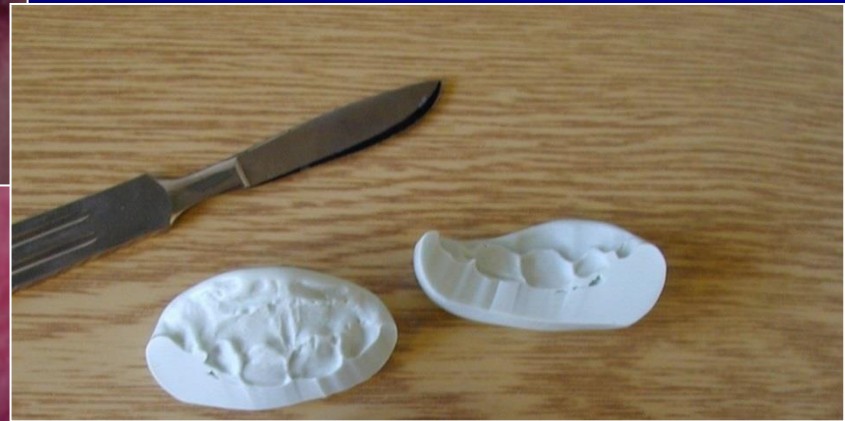
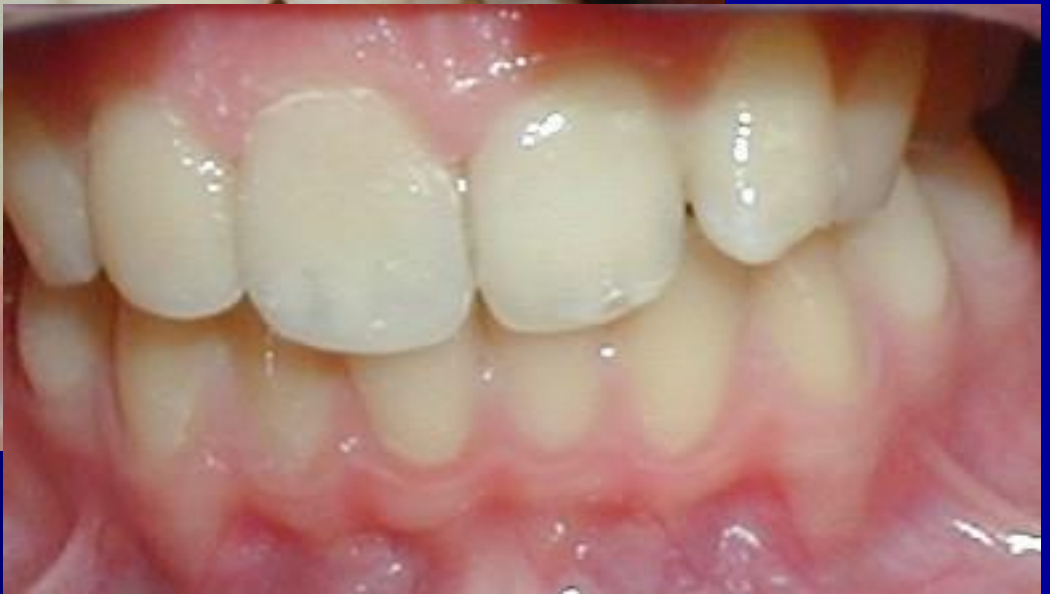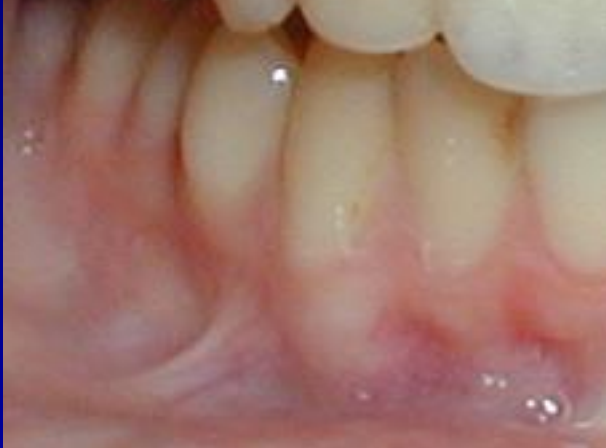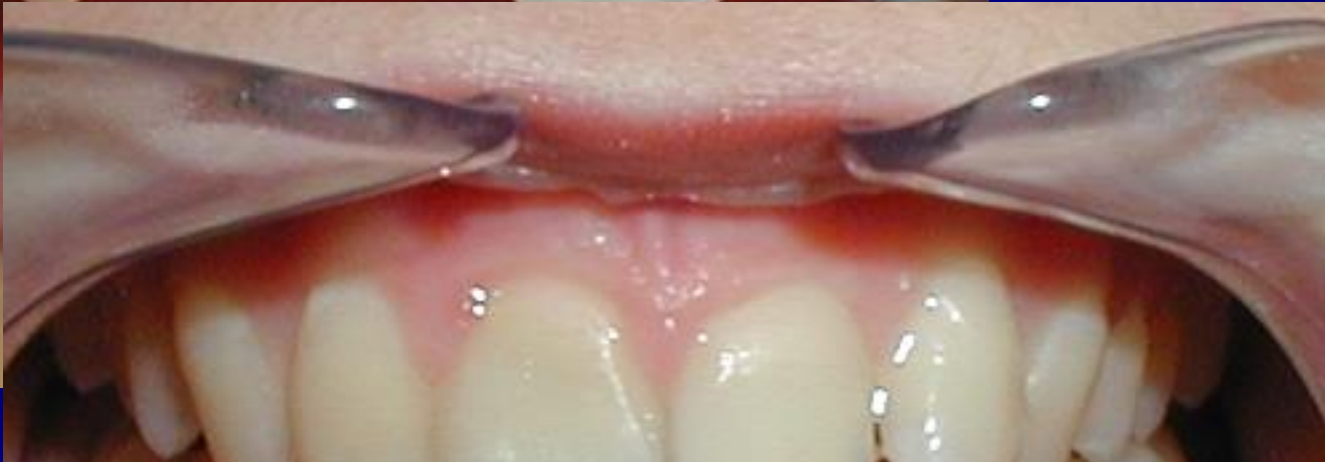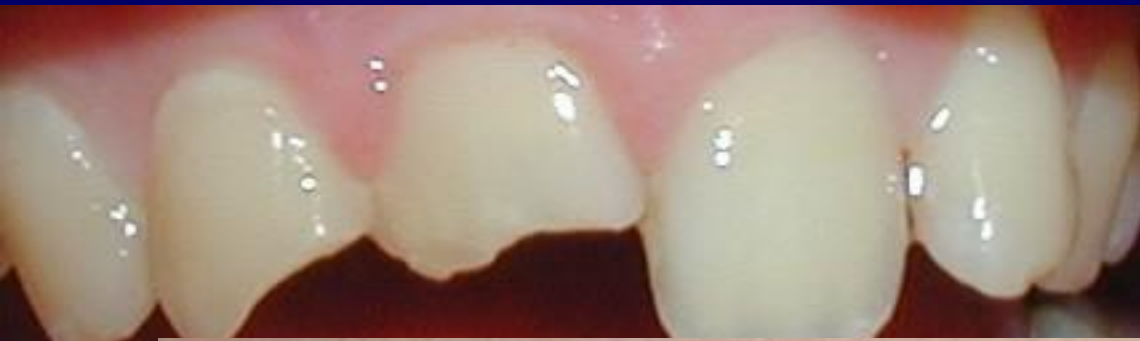Wax up

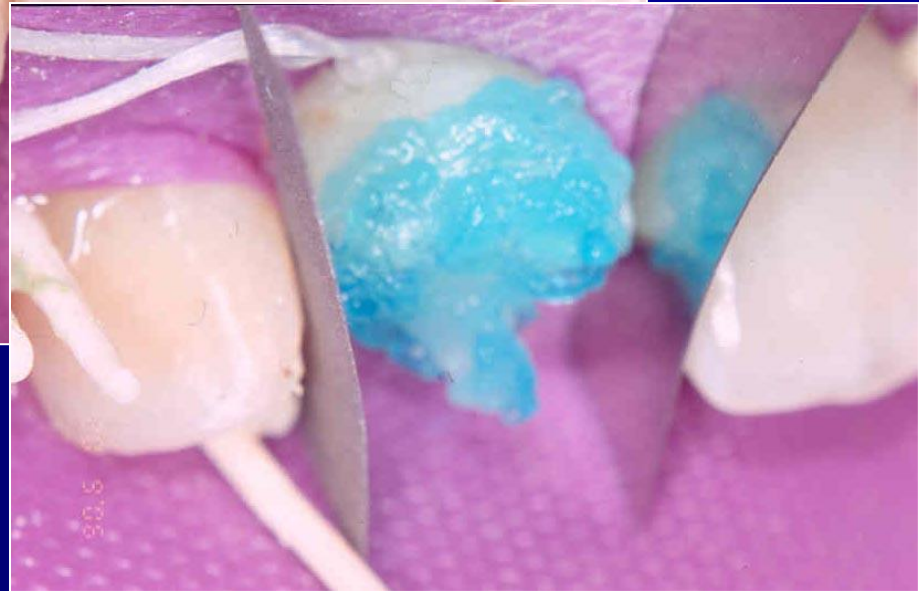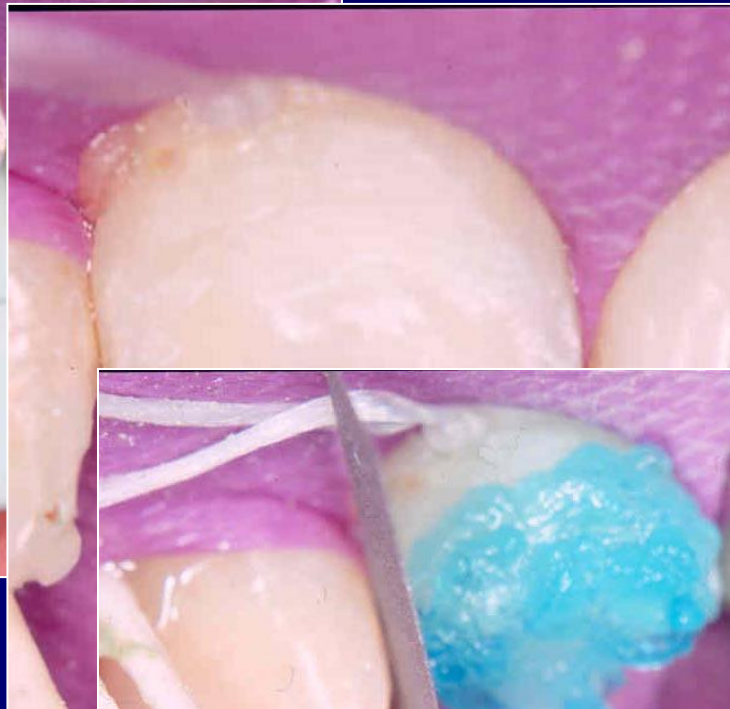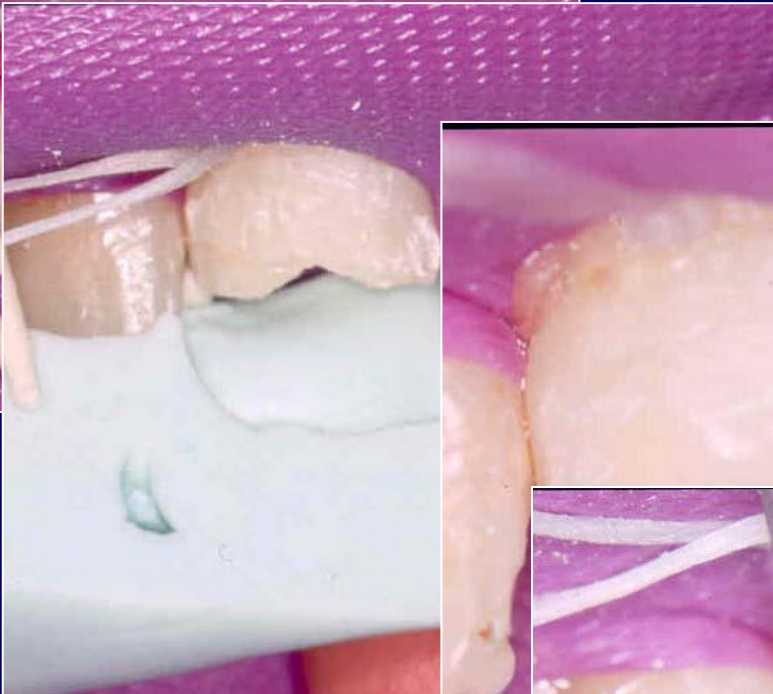
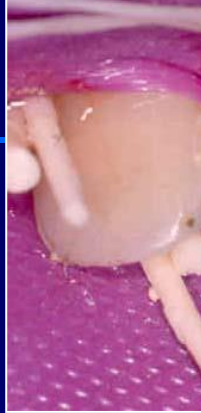Silikonová matrice

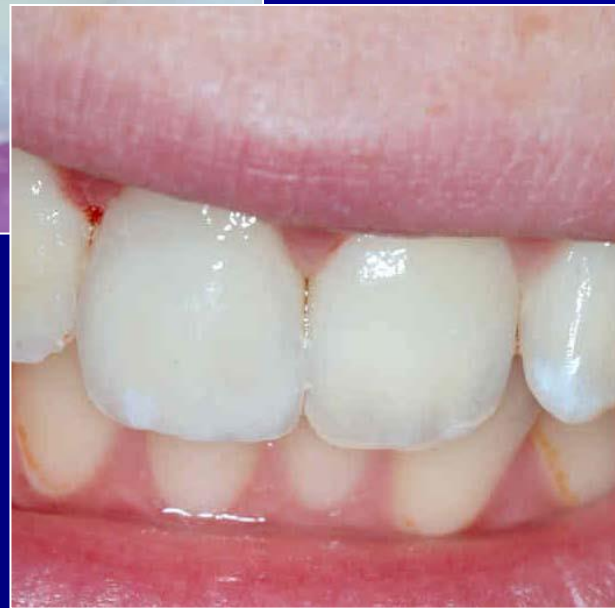
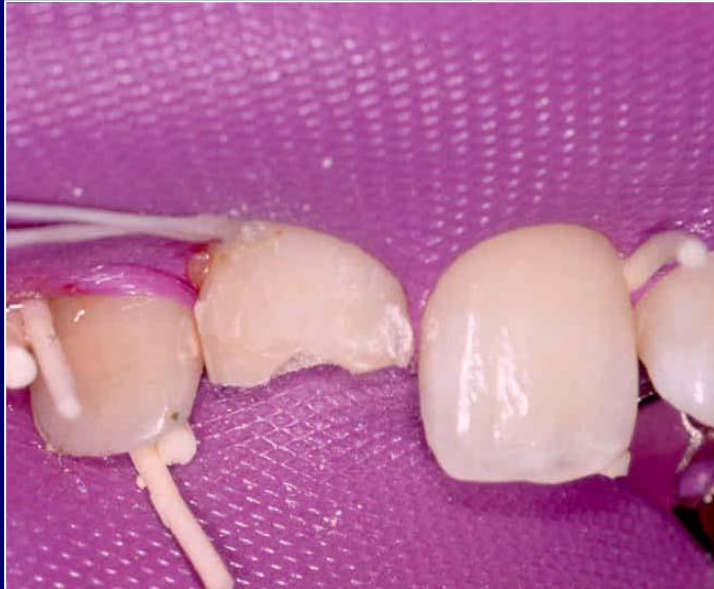
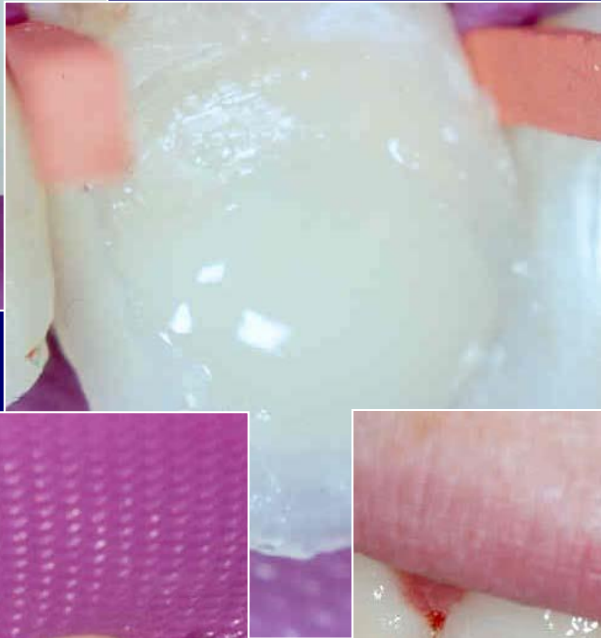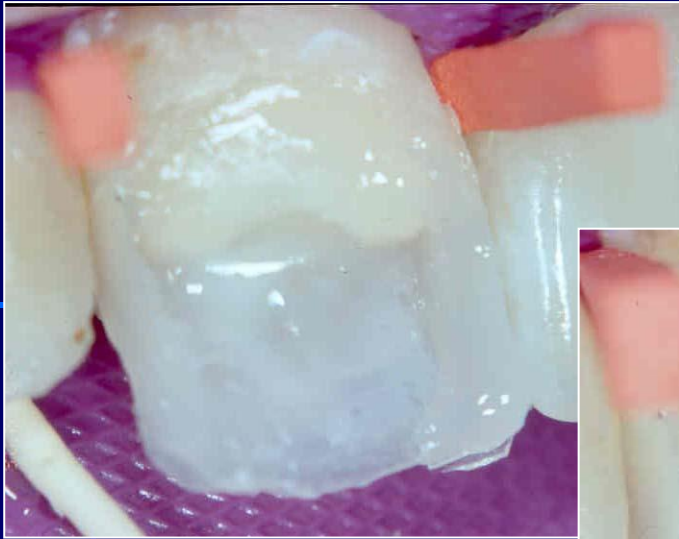Mock up

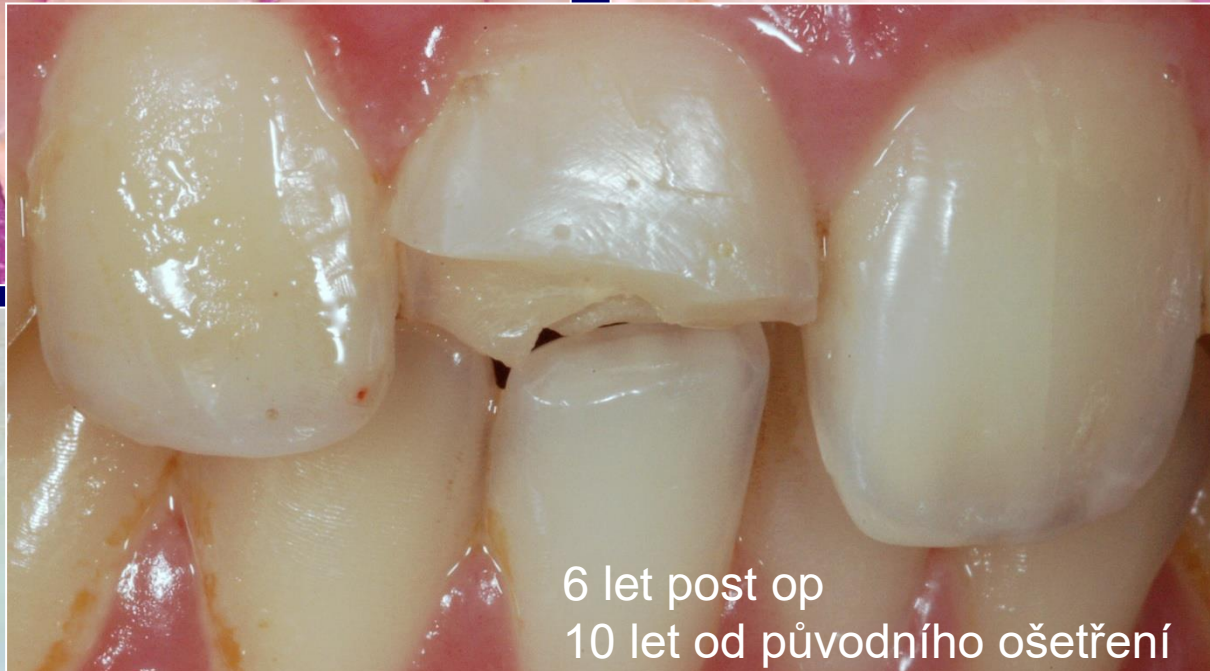
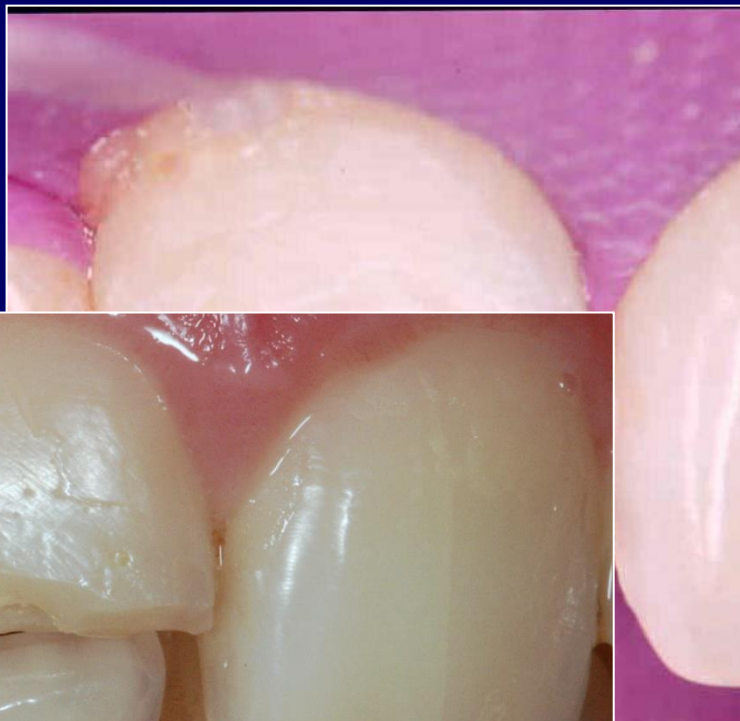
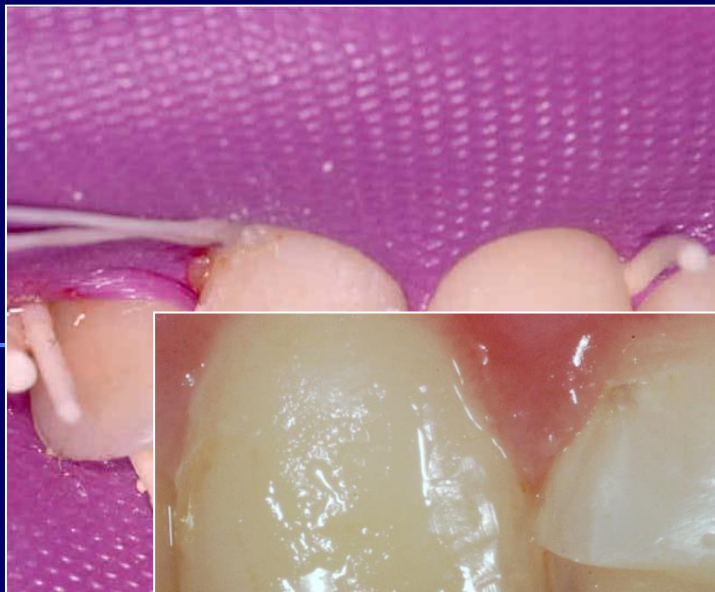





lroubalikova@gmail.com



6 let post op
10 let od původního ošetření





