

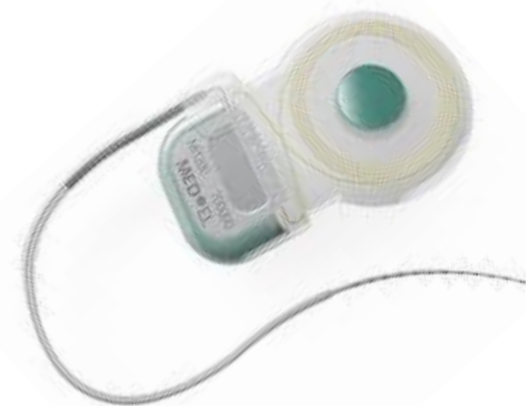FAKULTNÍ
NEMOCNICE
U SV. ANNY
V BRNĚ



MUNI
MED

UCHO II

KOCHHK FNUSA



Klinika otorinolaryngologie a chirurgie hlavy a krku

Fakultní nemocnice u sv. Anny a LF MU v Brně

Přednosta: Doc. MUDr. Gál Břetislav, Ph.D.

Pekařská 53, Brno , 656 91





Otázky - UCHO

- 1. Anatomie ucha, sluchová funkce, vyšetření ucha**
- 2. Vyšetření sluchového ústrojí**
- 3. Funkce a vyšetření vestibulárního ústrojí**
- 4. Objektivní audiometrická vyšetření**
- 5. Periferní paréza lícního nervu**
6. Vývojové vady a nemoci zevního ucha (Klinika dětské ORL)
- 7. Nádory ucha**
8. Akutní zánět středoušní (Klinika dětské ORL)
9. Otitis media chronica secretorica / OME /
10. Mastoiditis
11. Otitis media chronica
12. Komplikace středoušního zánětu
13. Sanační a rekonstrukční operace prováděné při chronickém zánětu středoušním a jeho následcích
- 14. Otokleróza**
- 15. Traumatologie středního a vnitřního ucha**
- 16. Percepční porucha sluchu a rovnováhy**
- 17. Rehabilitace sluchu**

Onemocnění ucha

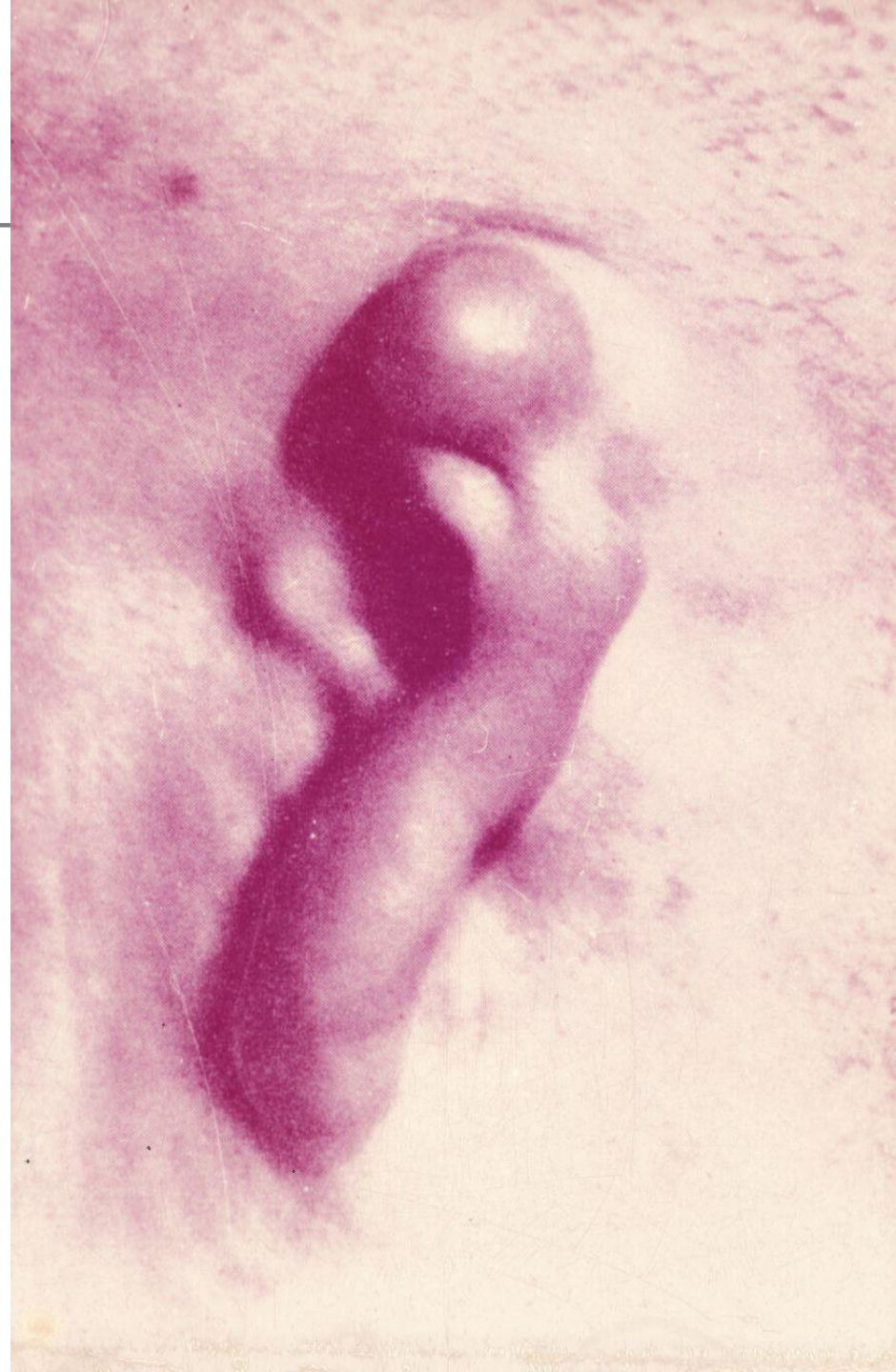vrozené vady

záněty

nádory

úrazy

Microotia III. St.



Microotia

Syndrom Treacher- Collins (Franceschetti-Zwahlen-Klein syndrom)

mandibulofaciální dysostóza

autosomálně dědičné postižení

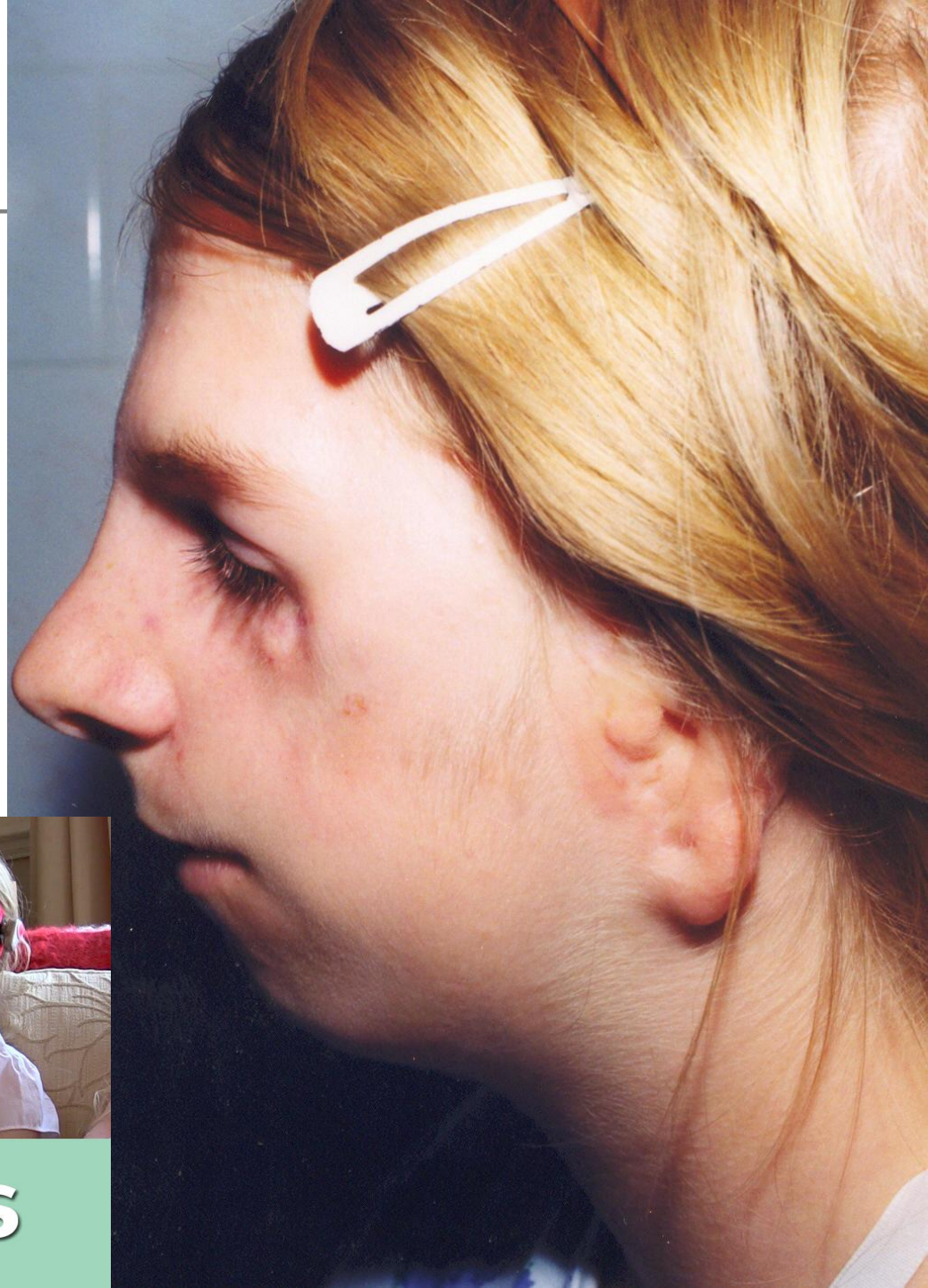zešíkmené oči, zapadlá brada, orofaciální rozštěp dle

stupně postižení (rozštěp patra, čelisti, rtu nebo

kombinace), čelistní anomálie, absence nebo

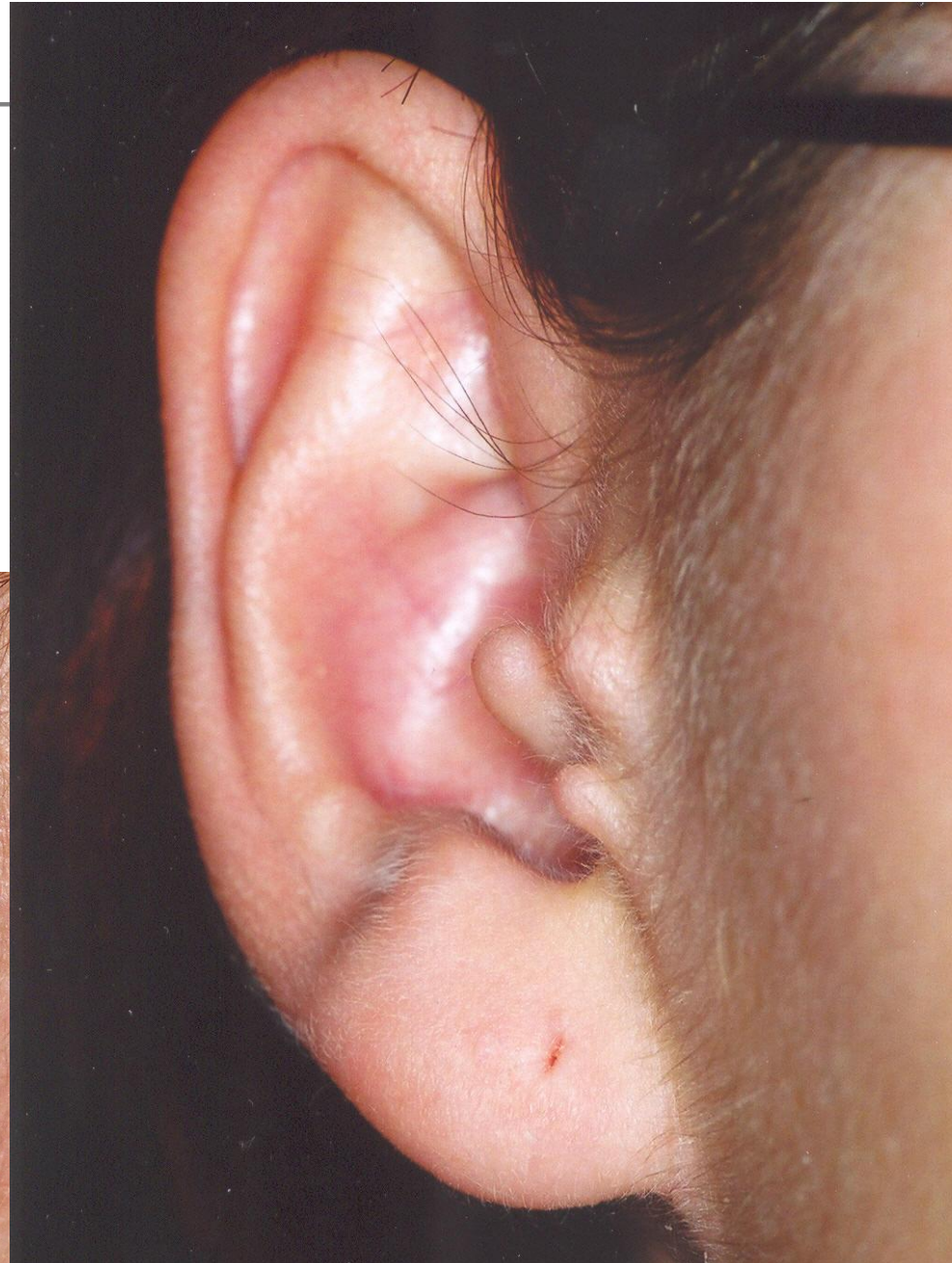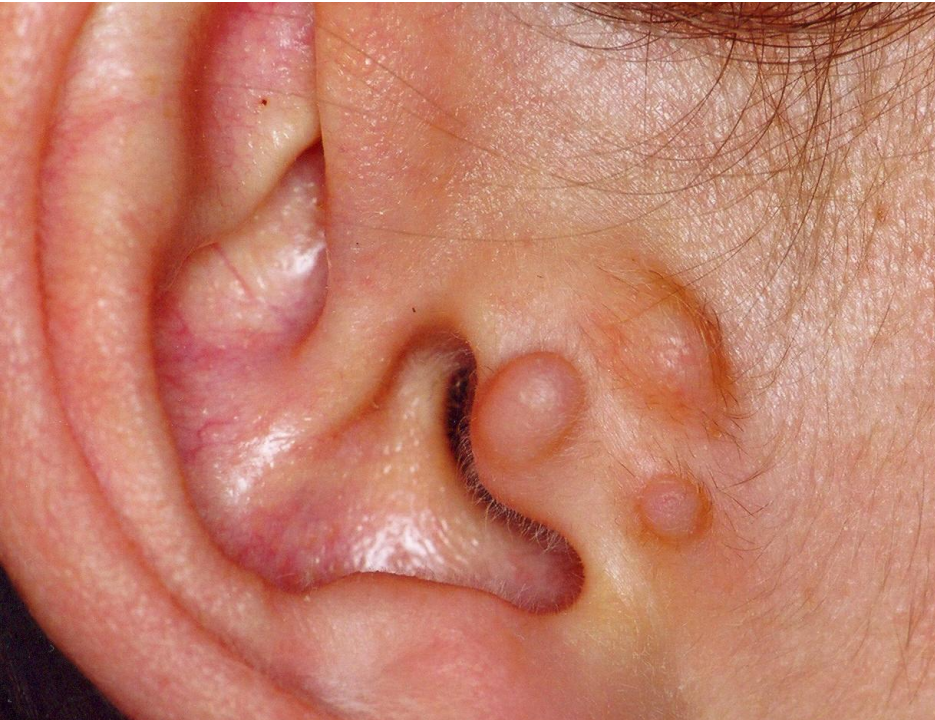deformace uší spojená s nedoslýchavostí nebo úplnou

hluchotou, obstrukce horních cest dýchacích spojená s dýchacími potížemi.

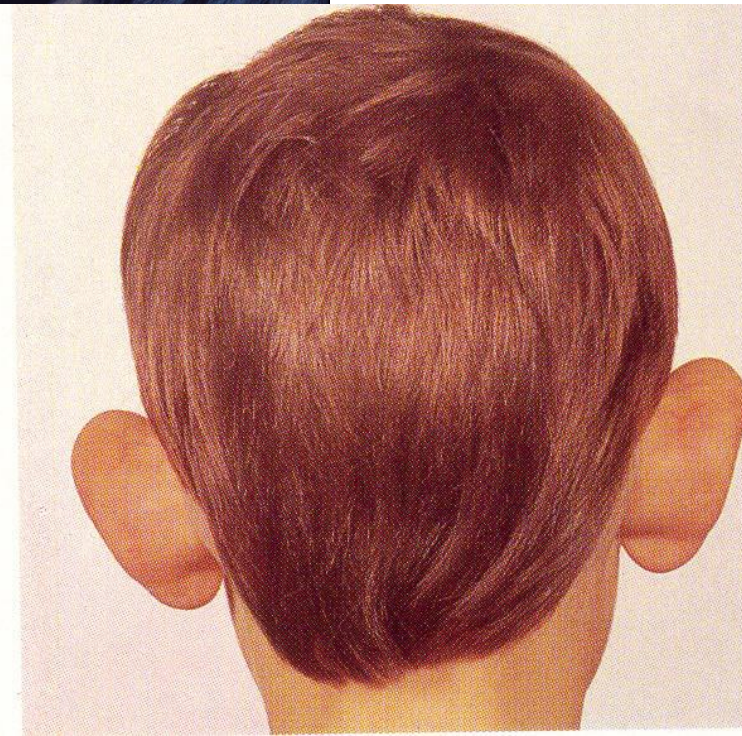
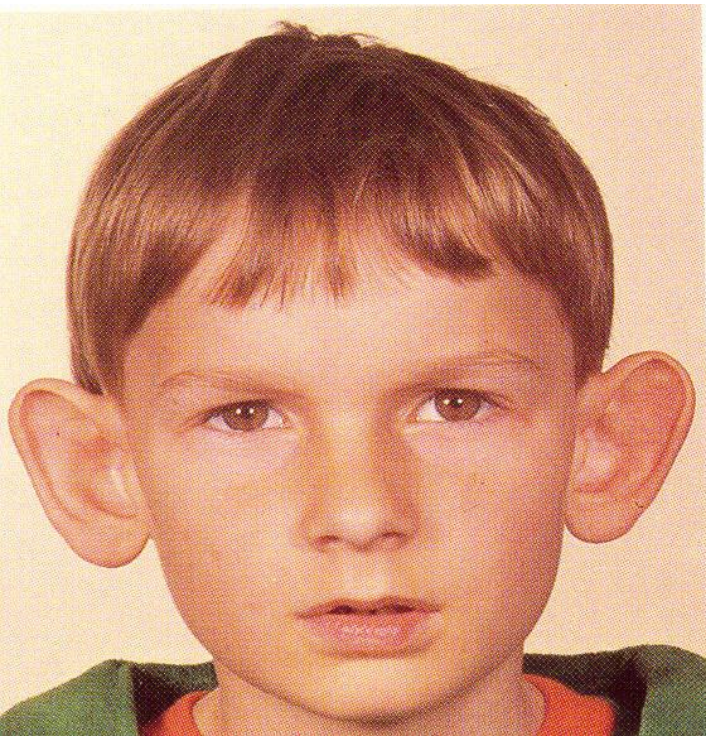
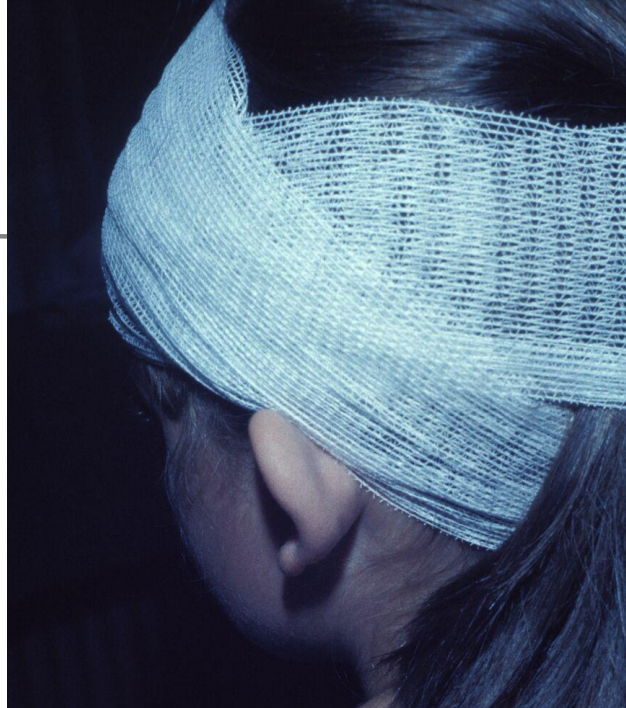

Treacher Collins

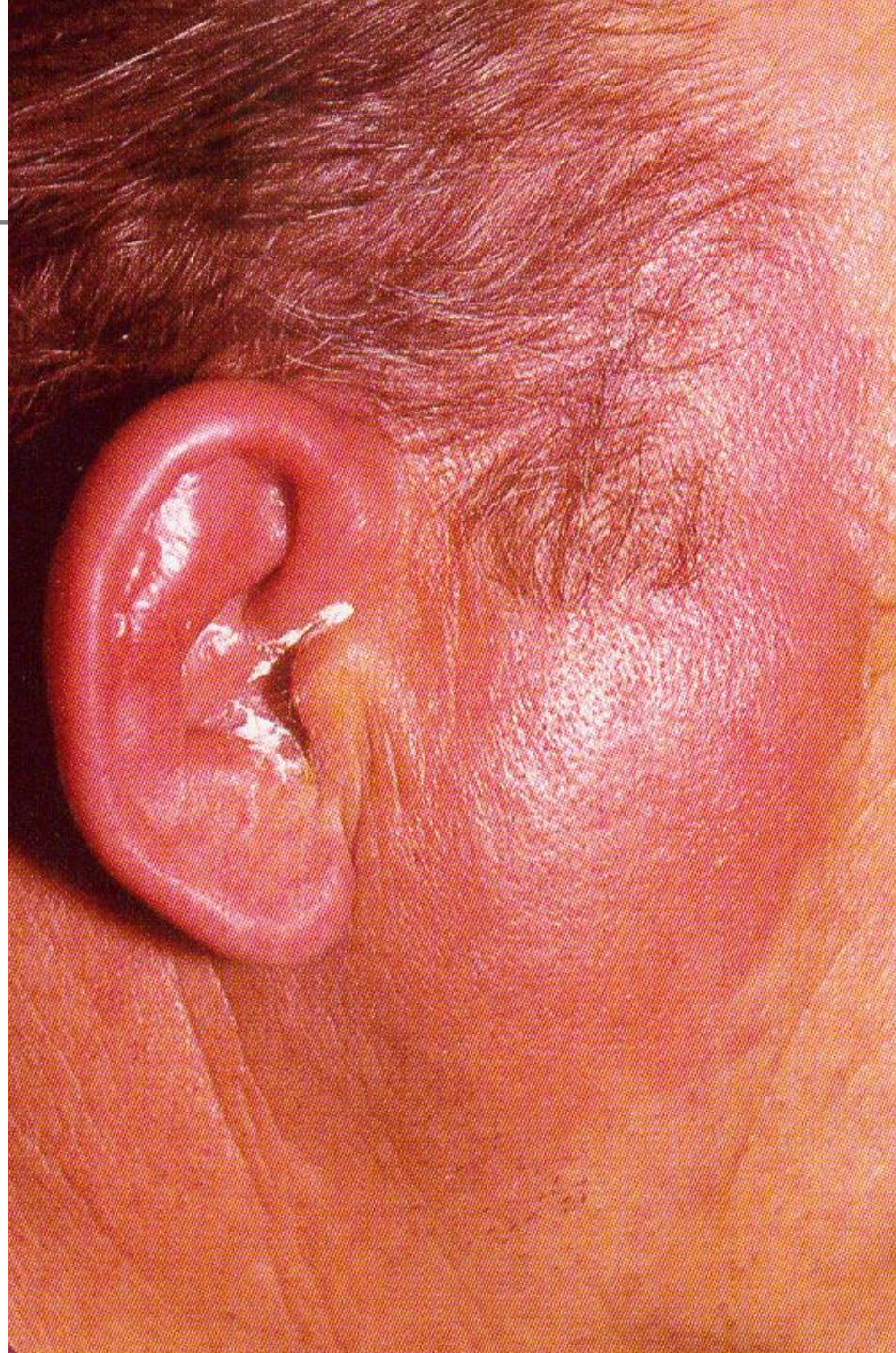Apendices praeauriculares



Apostasis auriculae

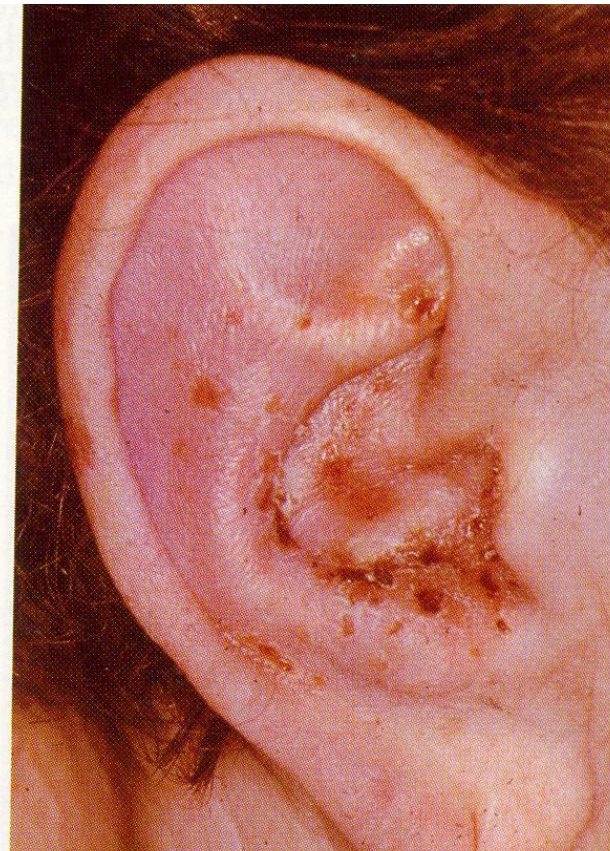
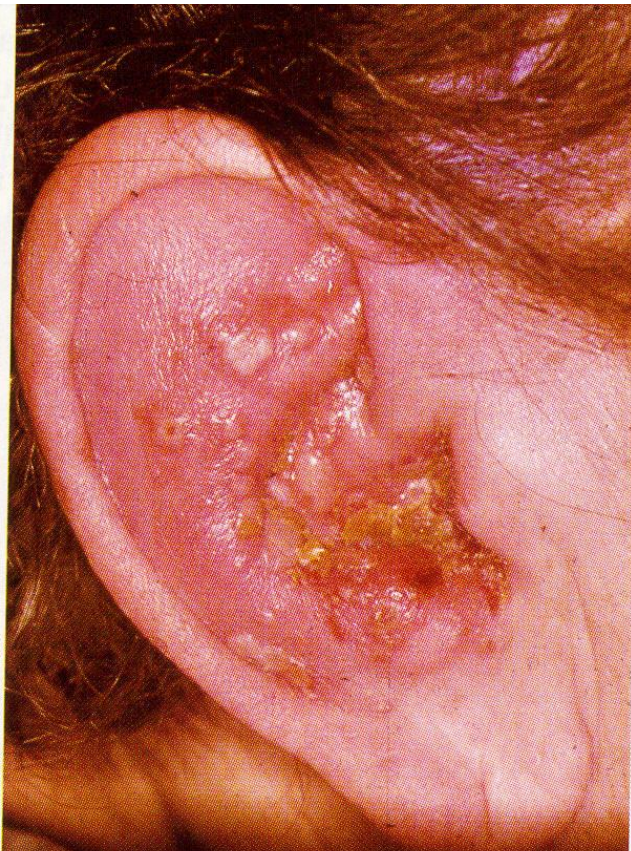
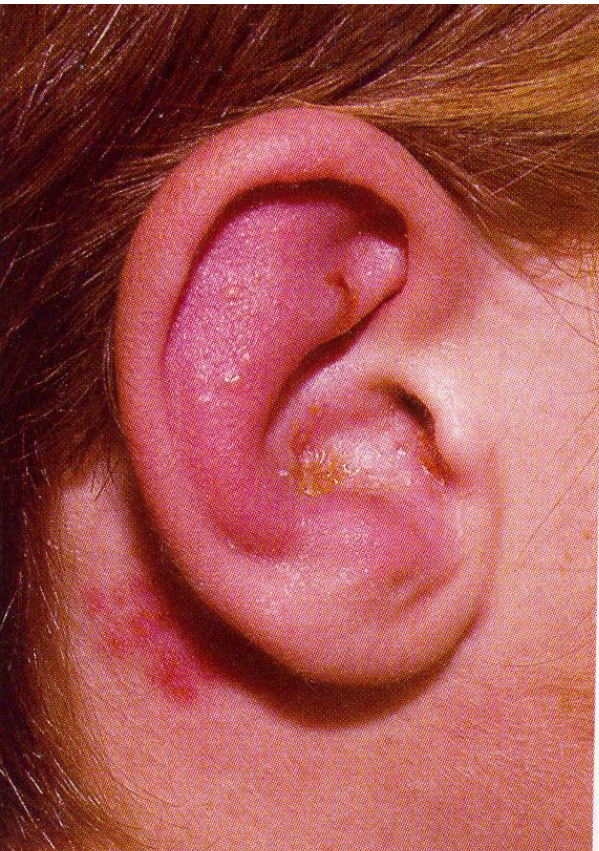Bulózní erysipel boltce

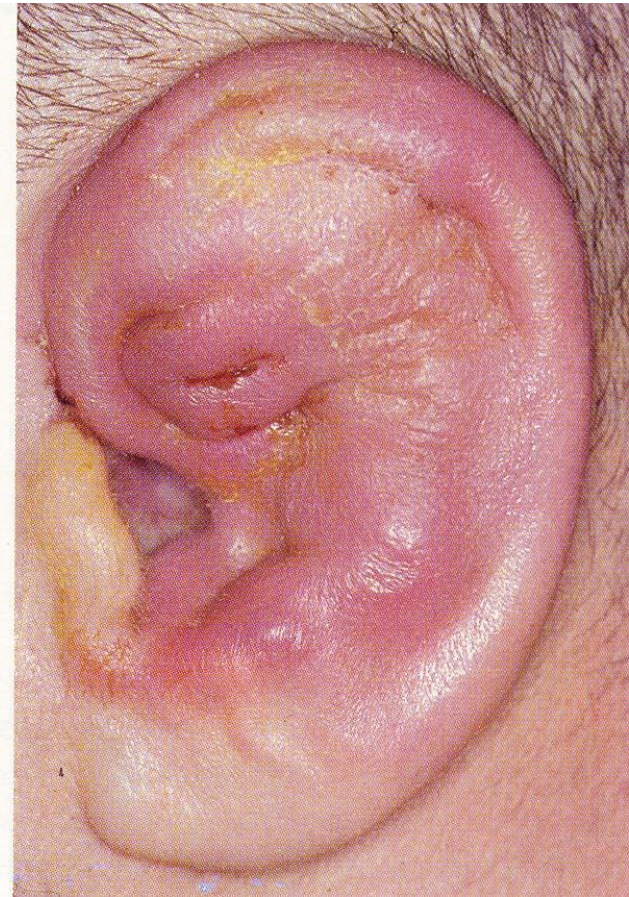
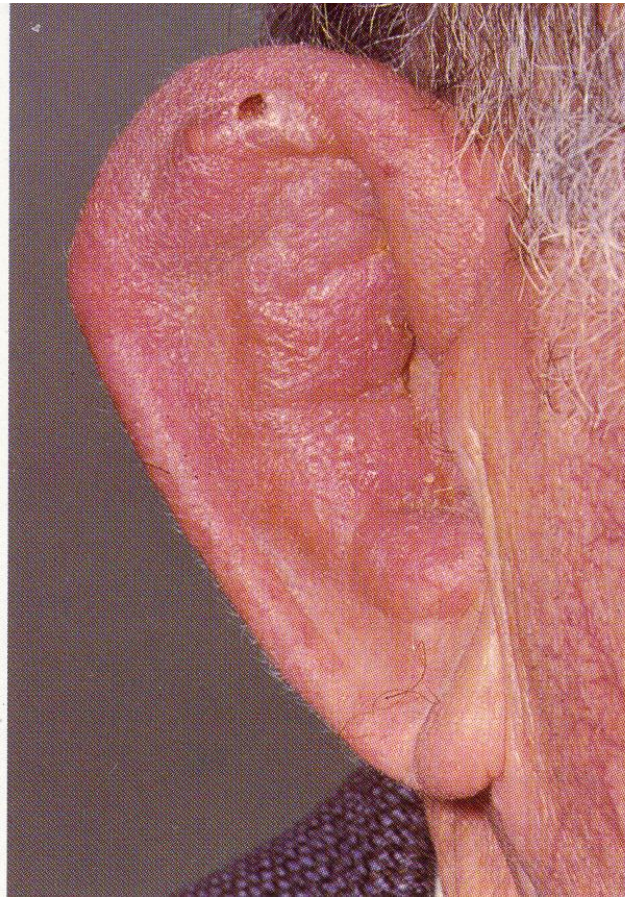
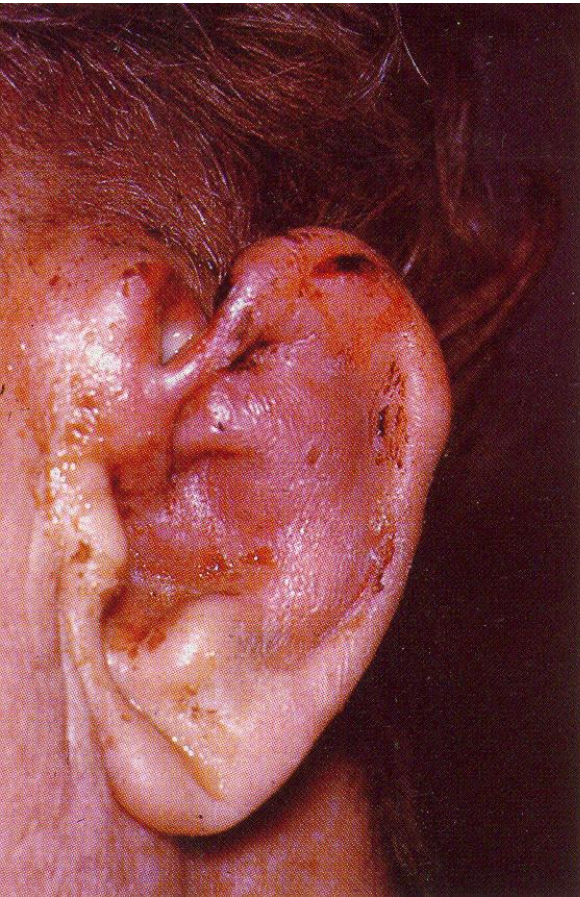Herpes zoster oticus (součást Ramsey-Huntova syndromu)

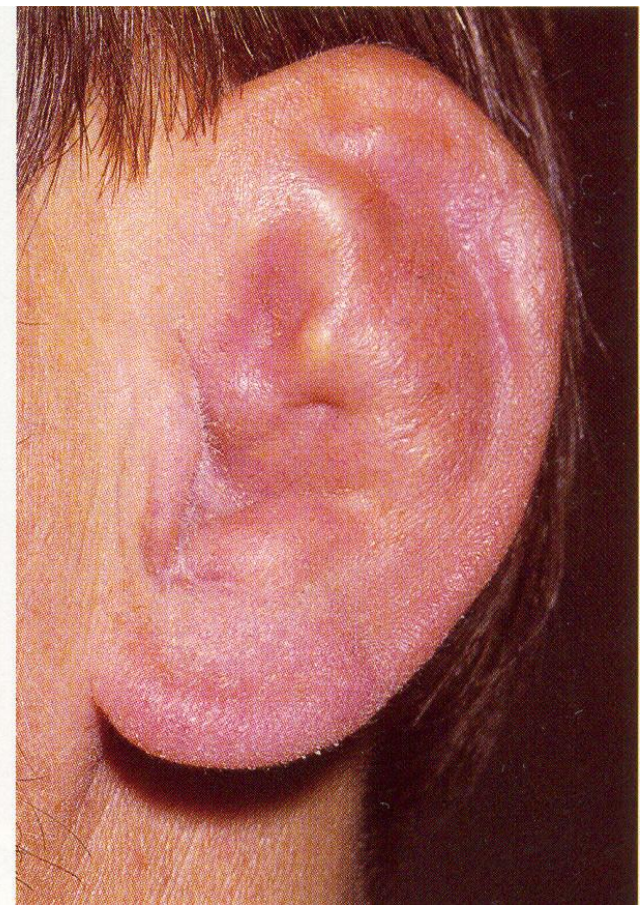
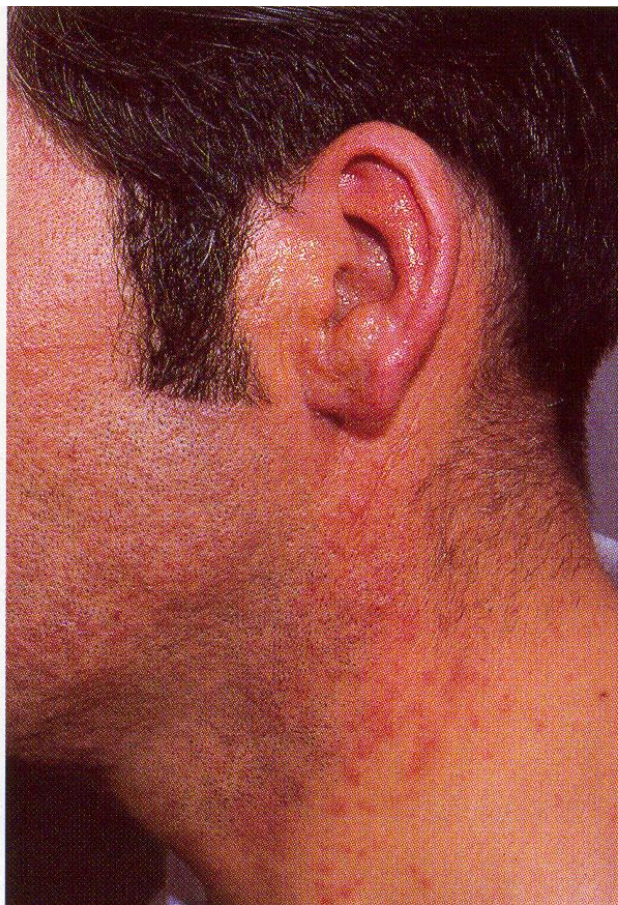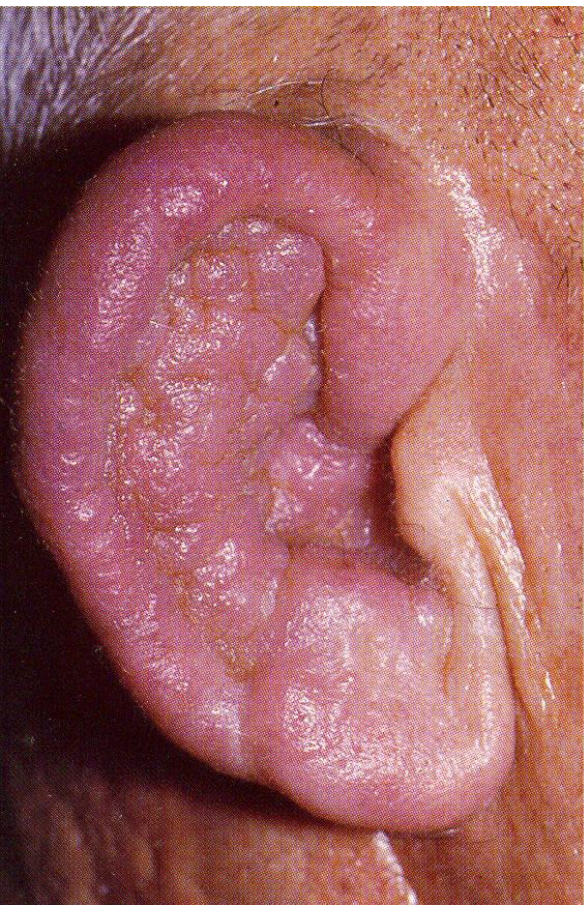
čerstvý nález – po 3 dnech – po 10 dnech



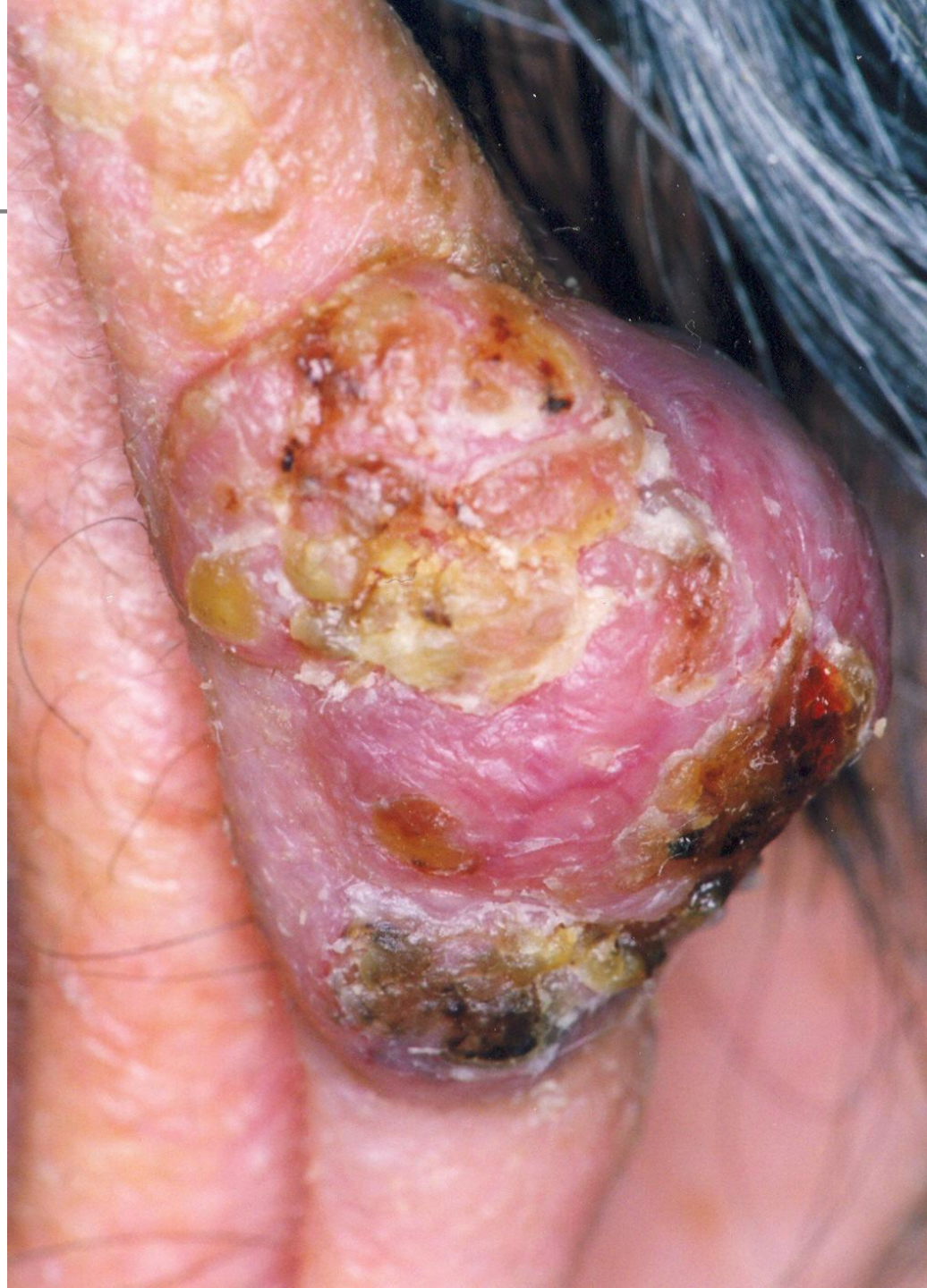Perichondritis - posttraumatická – chronická – po endurální incisi



Chronická polychondritis – „kvěťákovité“ ucho

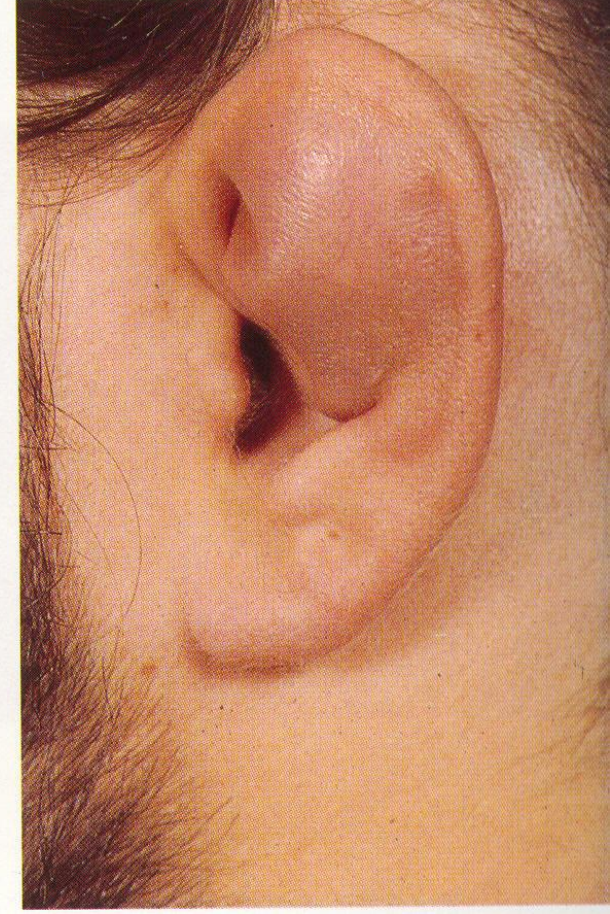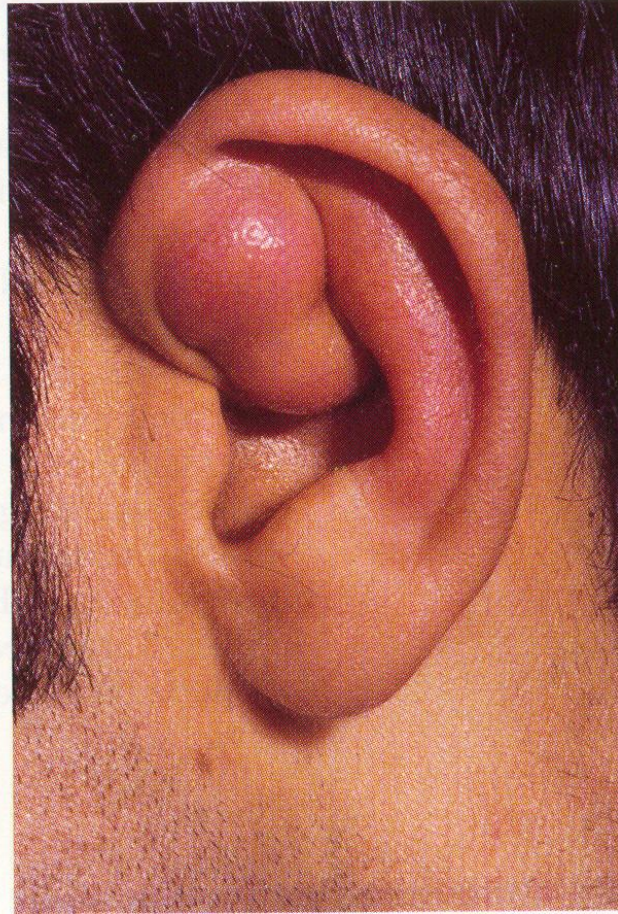
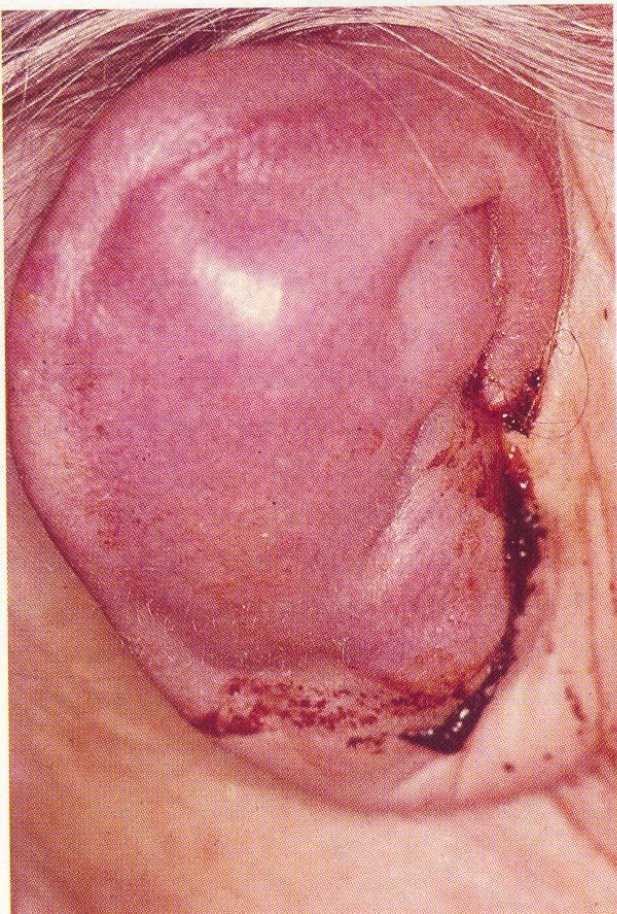


Ca spino boltce

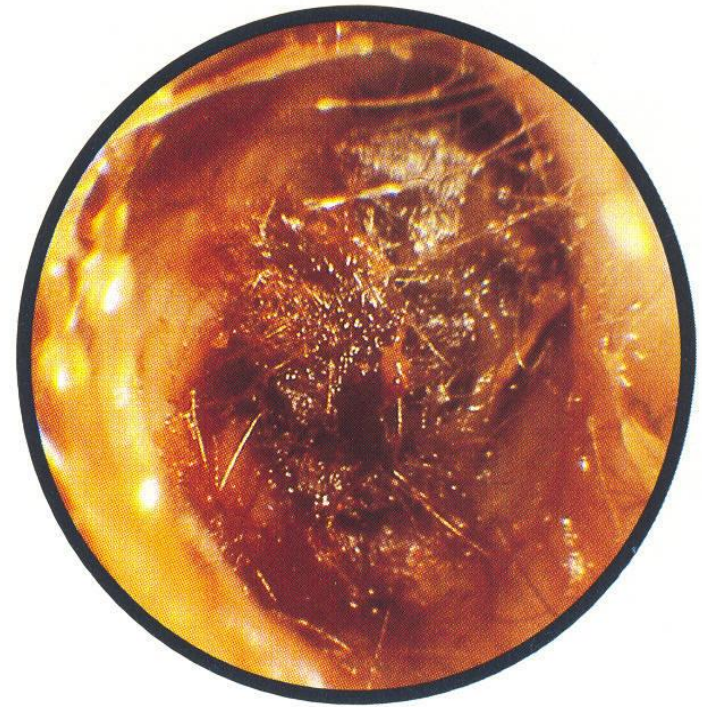
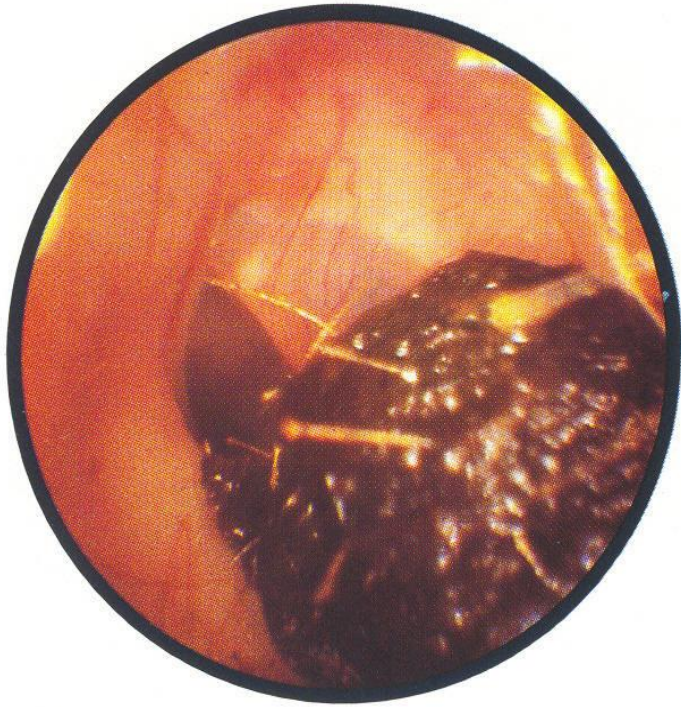

Othematoma

(čerstvý úraz, po 14 dnech, po několika
měsících)



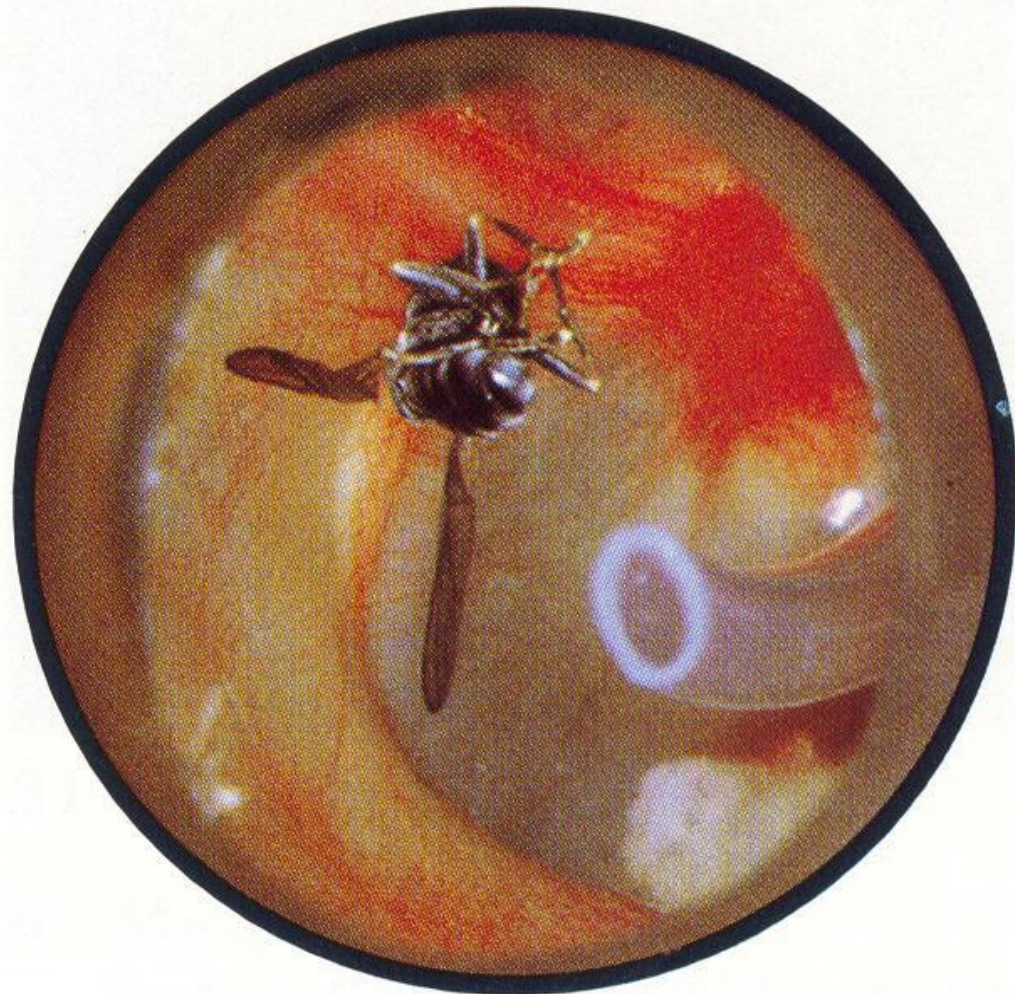Cerumen





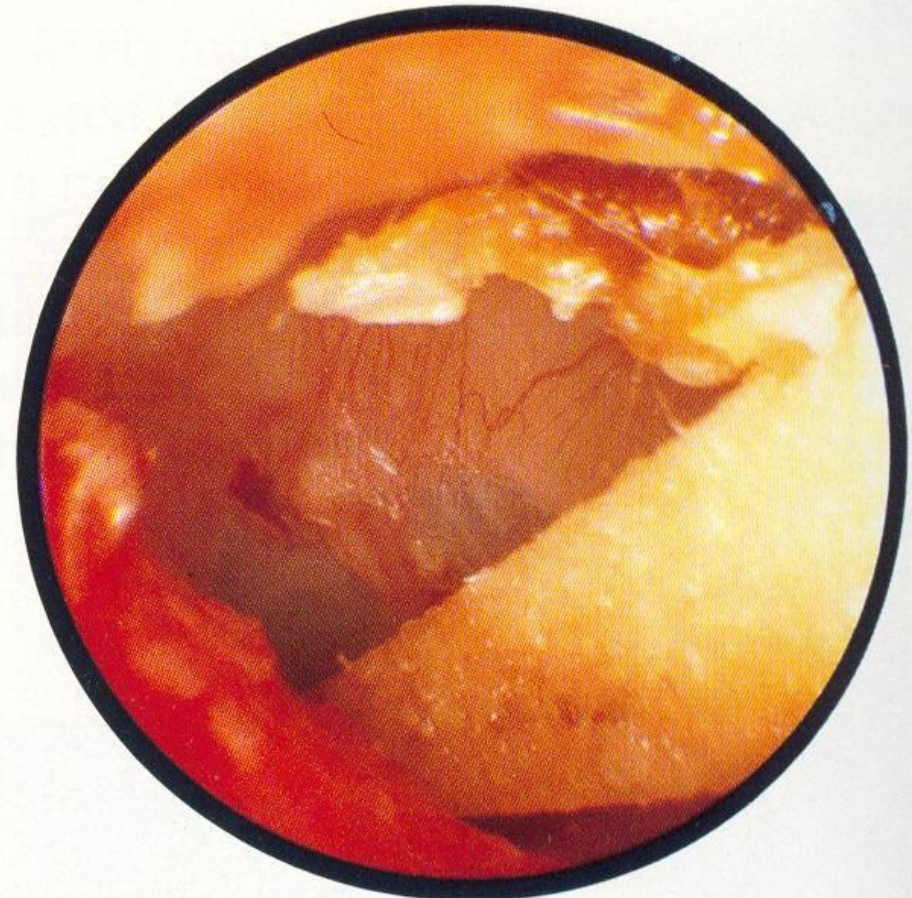
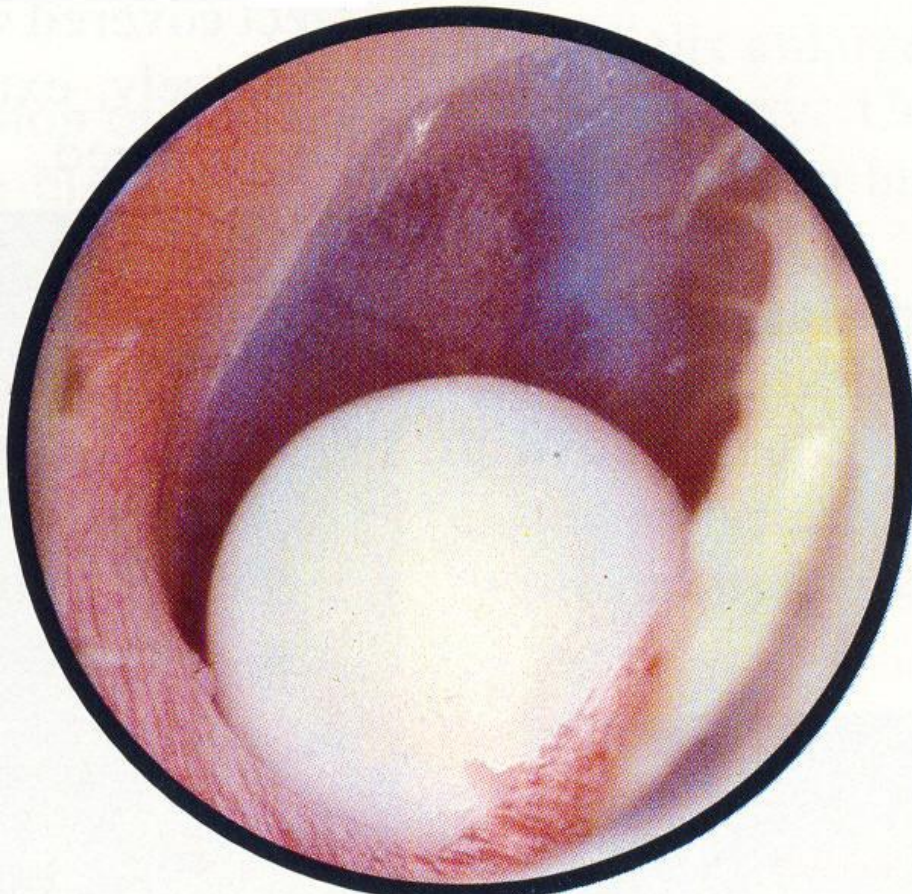
Cizí těleso ve zvukovodu - hmyz

**Ventilační trubička k
drenáži středouší
(nezávislý nález)**



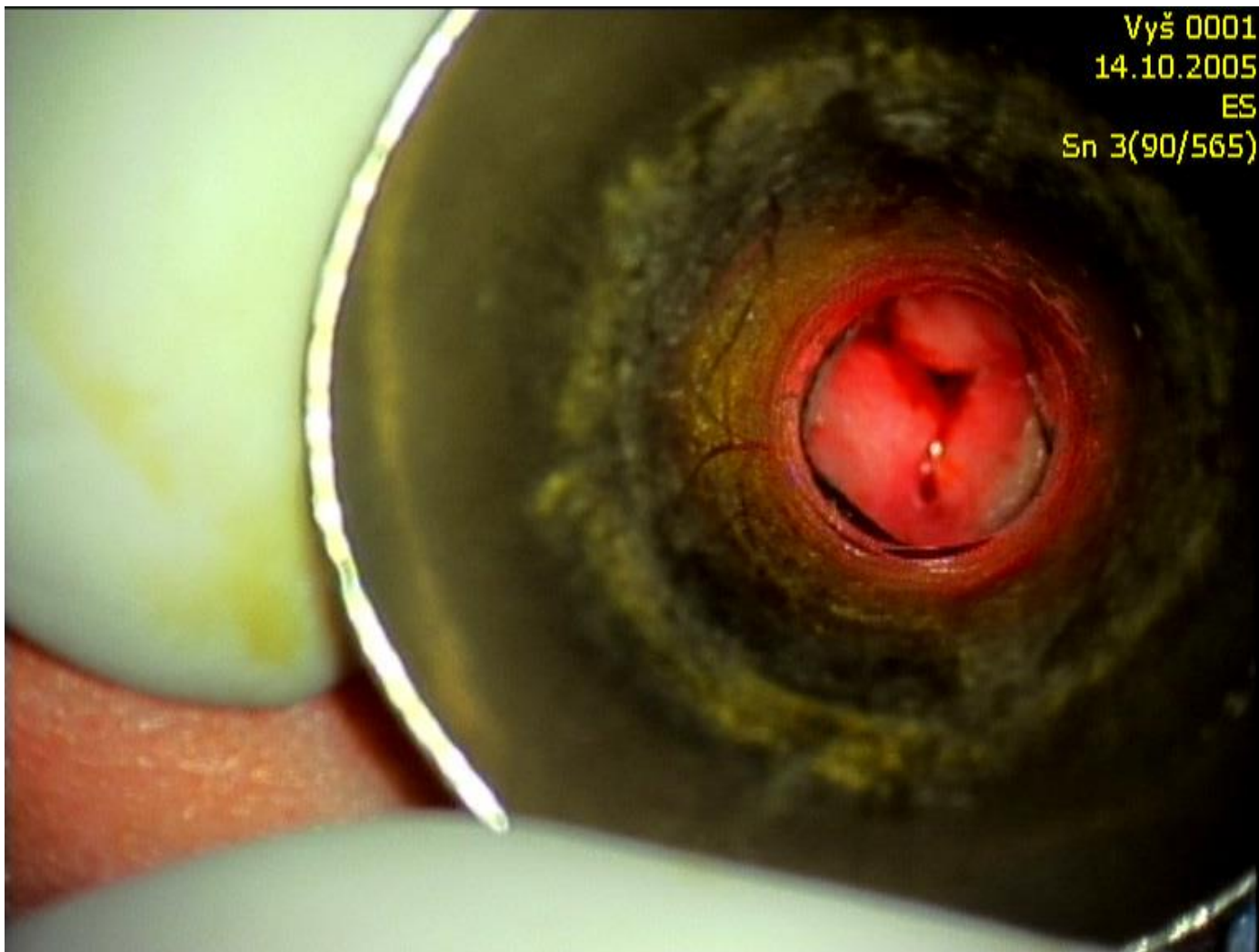
Cizí tělesa ve zvukovodu

korálek – kousek dřeva, krev

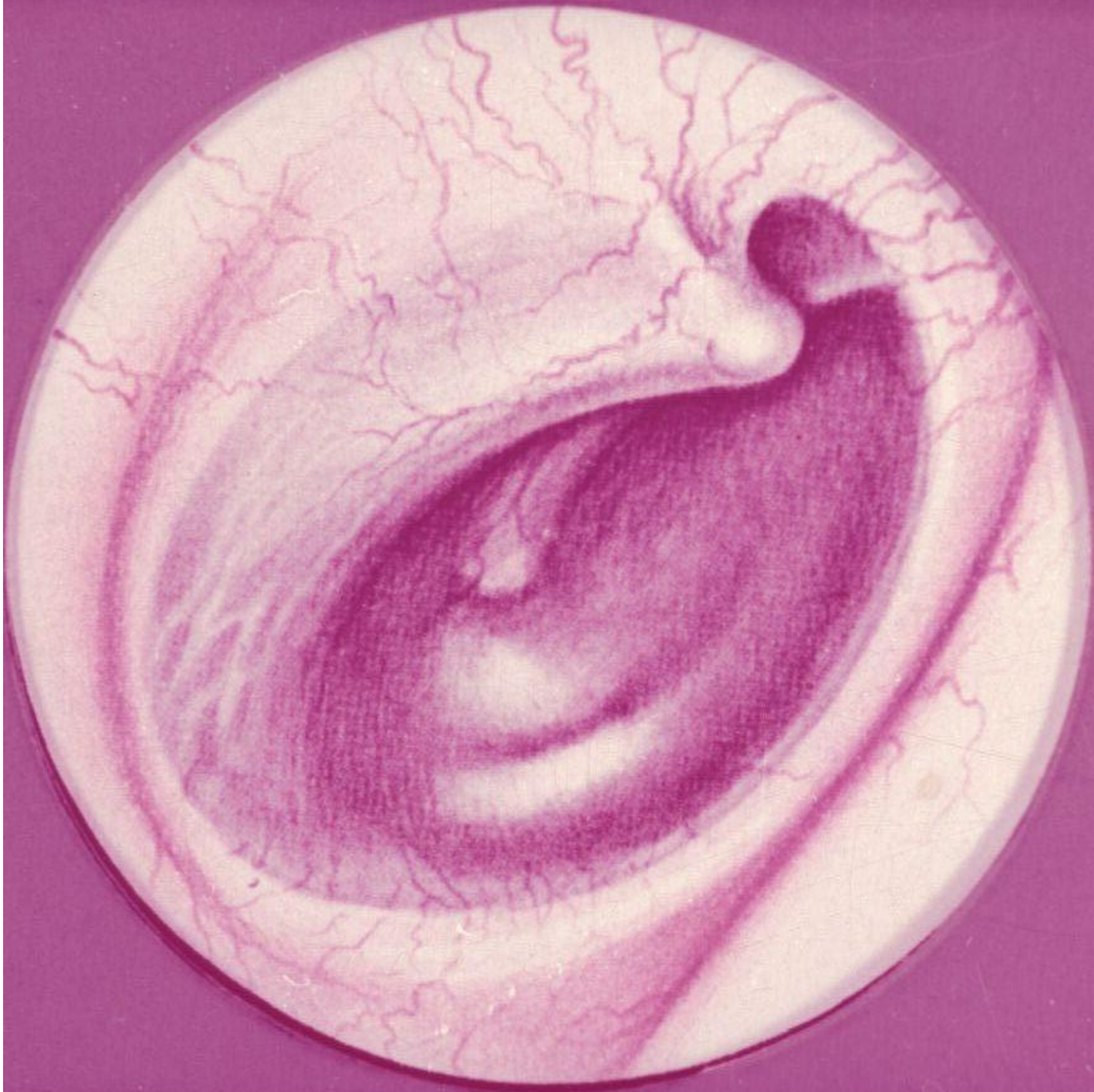



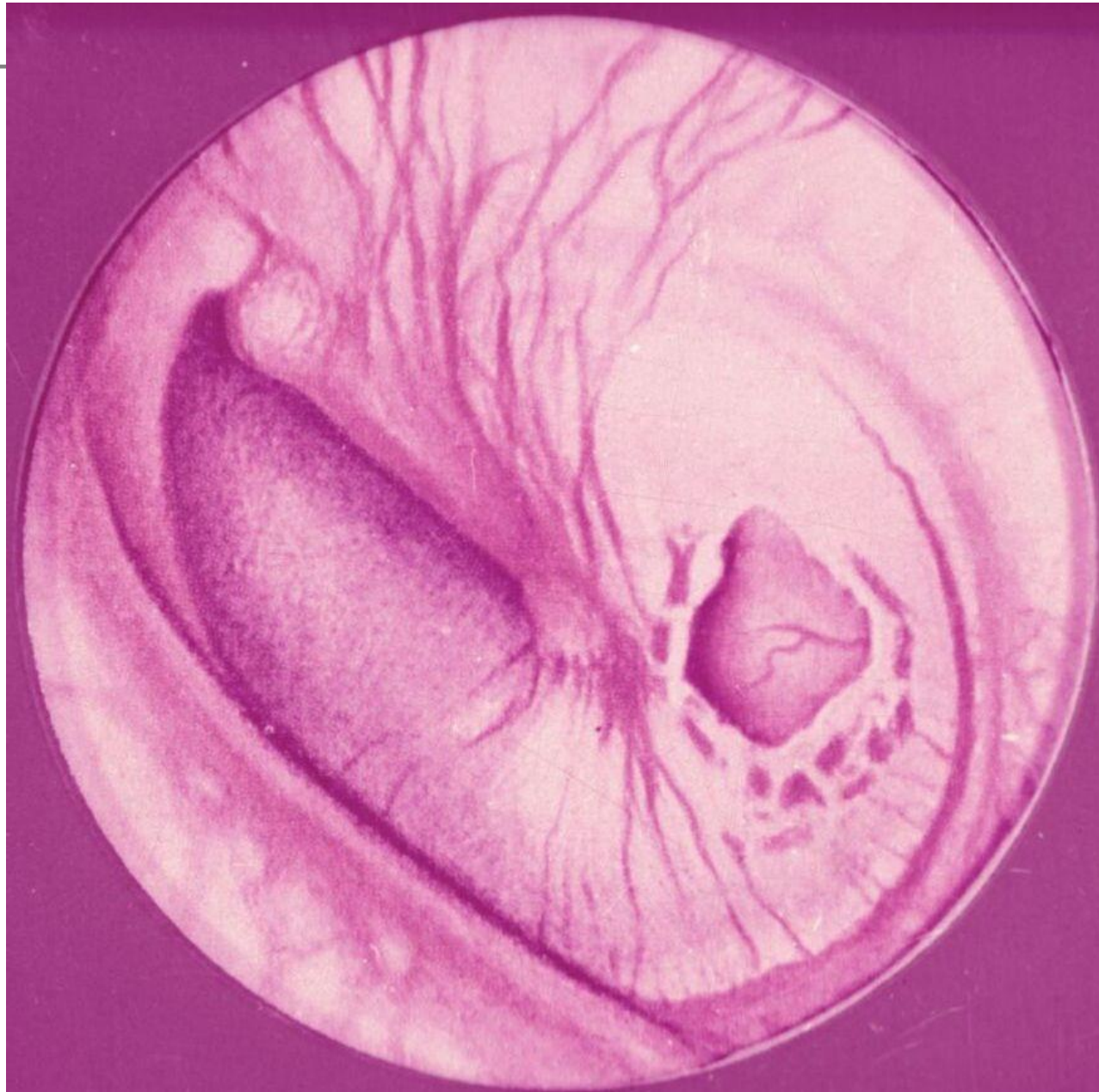
Exostózy ve zvukovodu vpravo



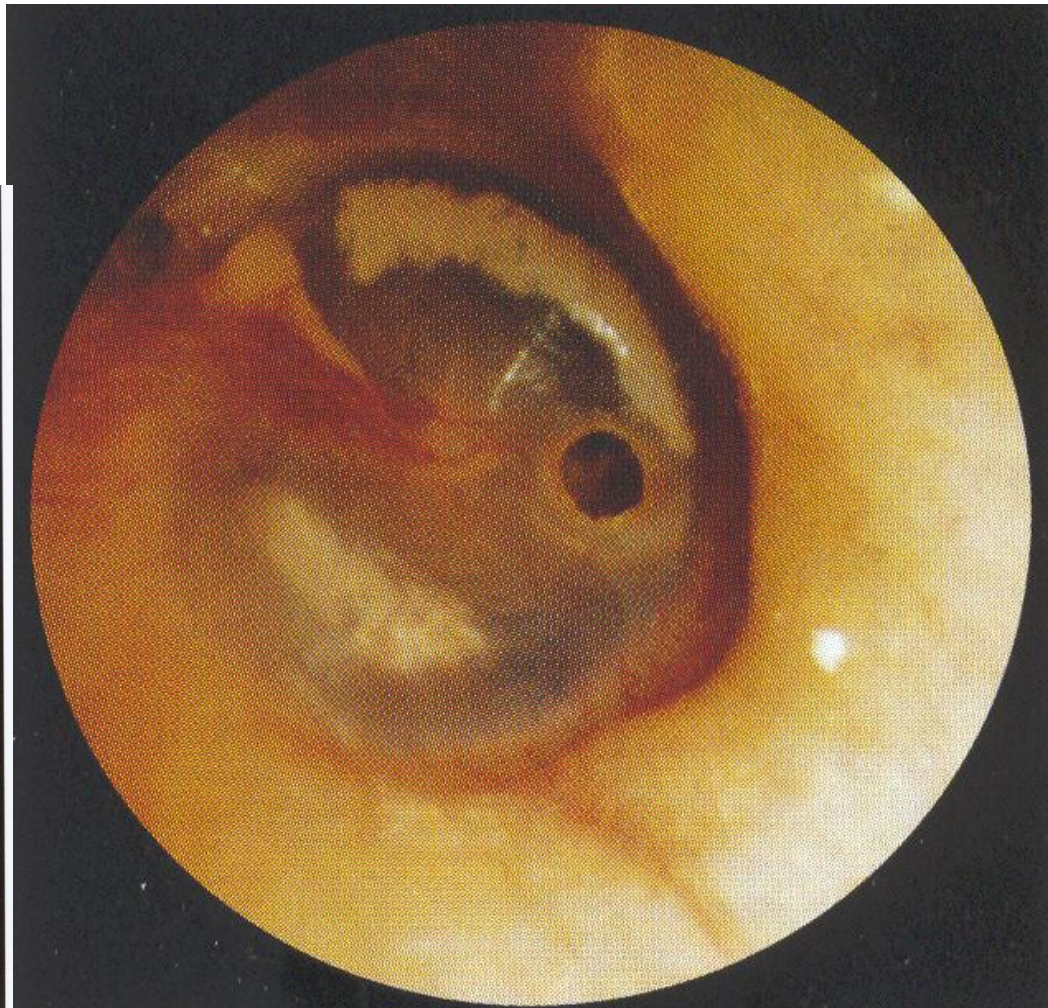
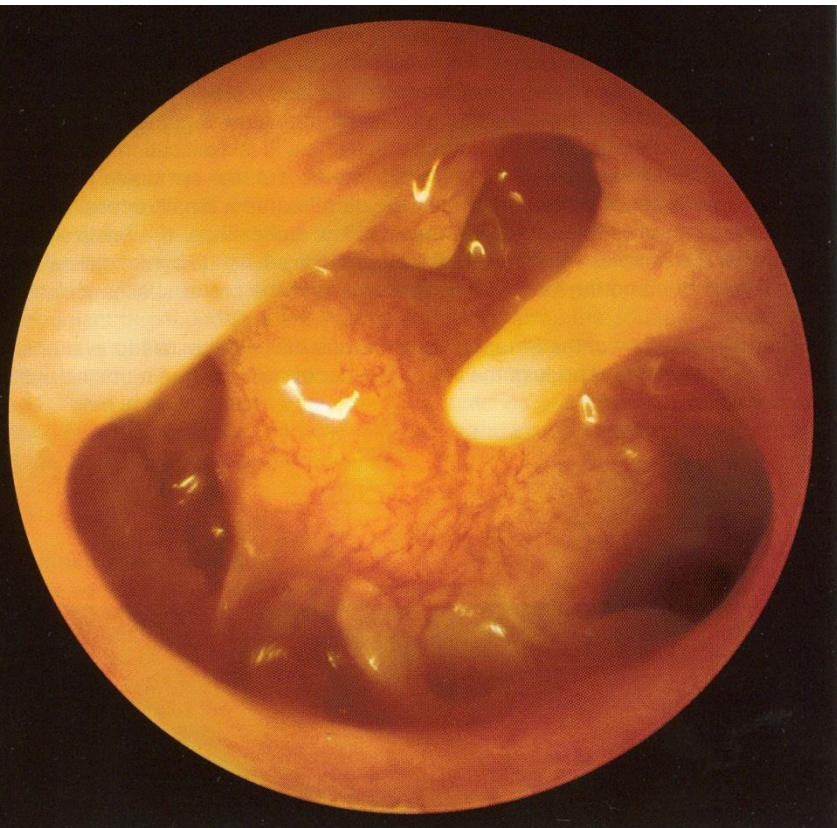
Hemotympanum, vpáčený bubínek



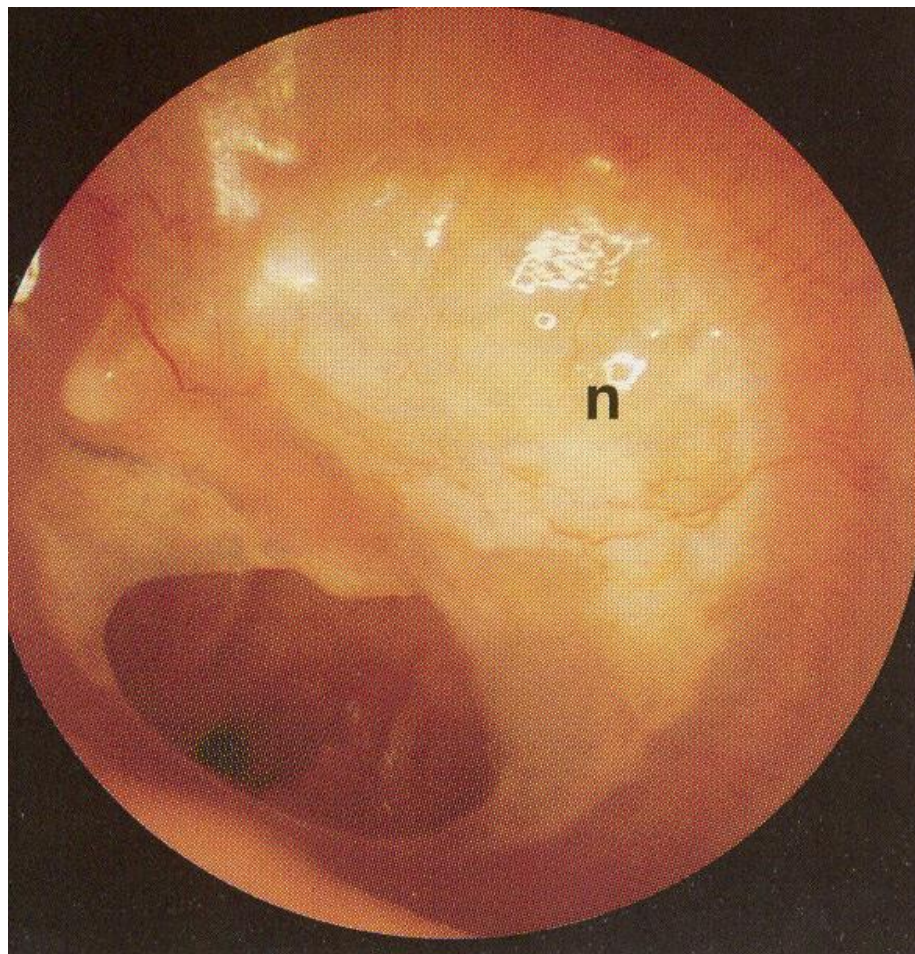
Traumat. perforace



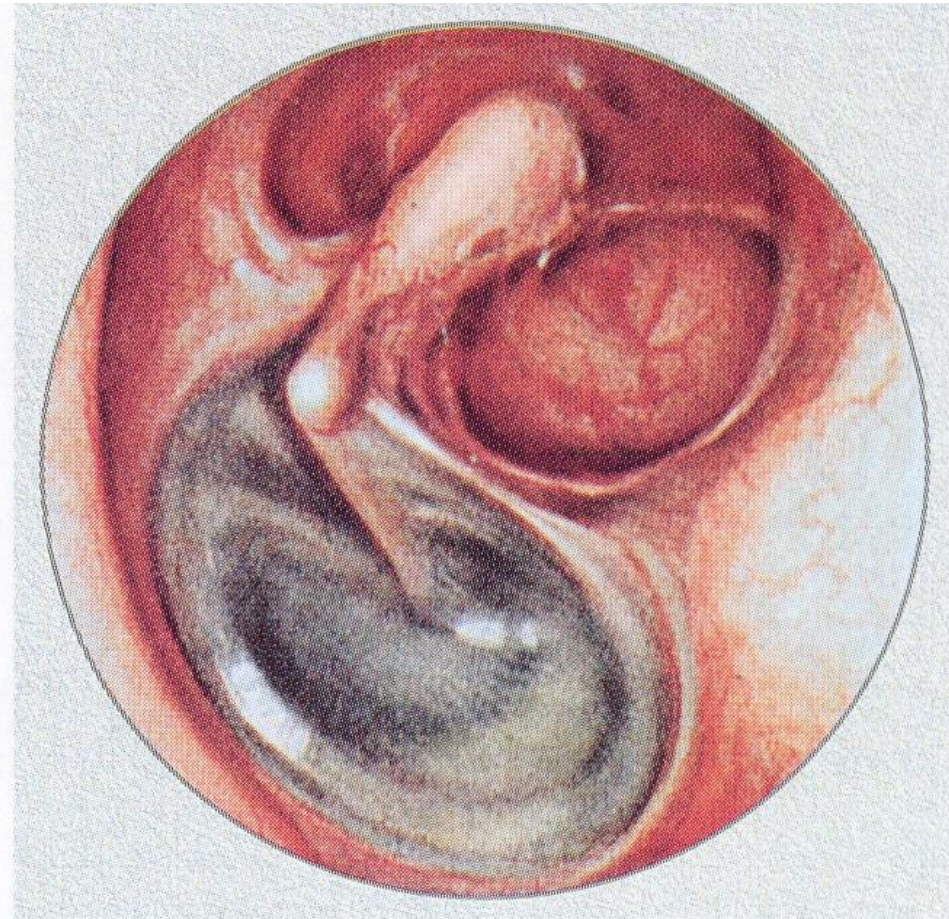
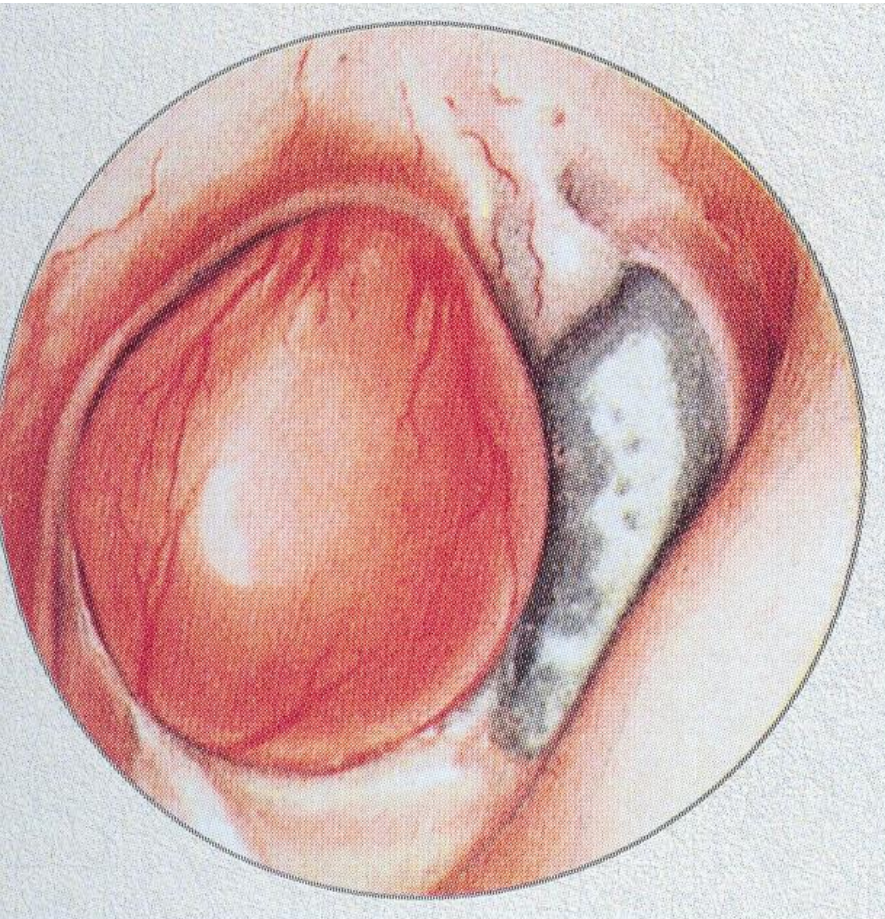
Centrální perforace



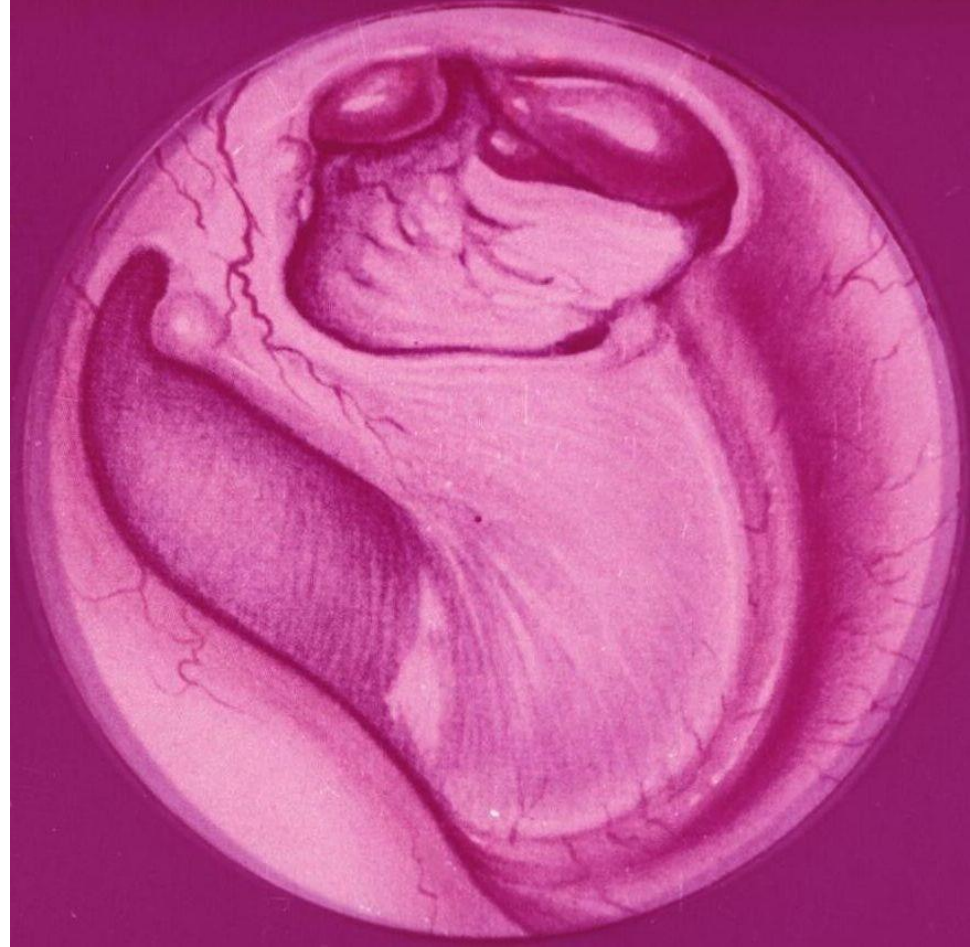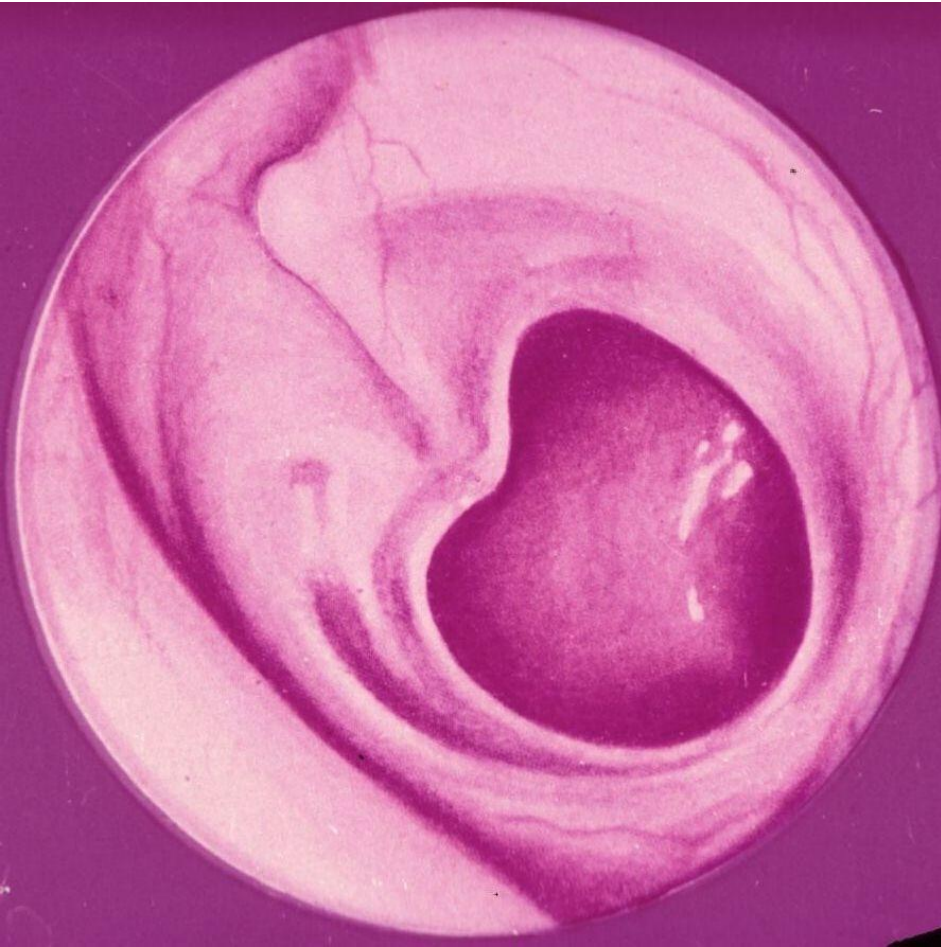Centrální perforace v předním dolním kvadrantu



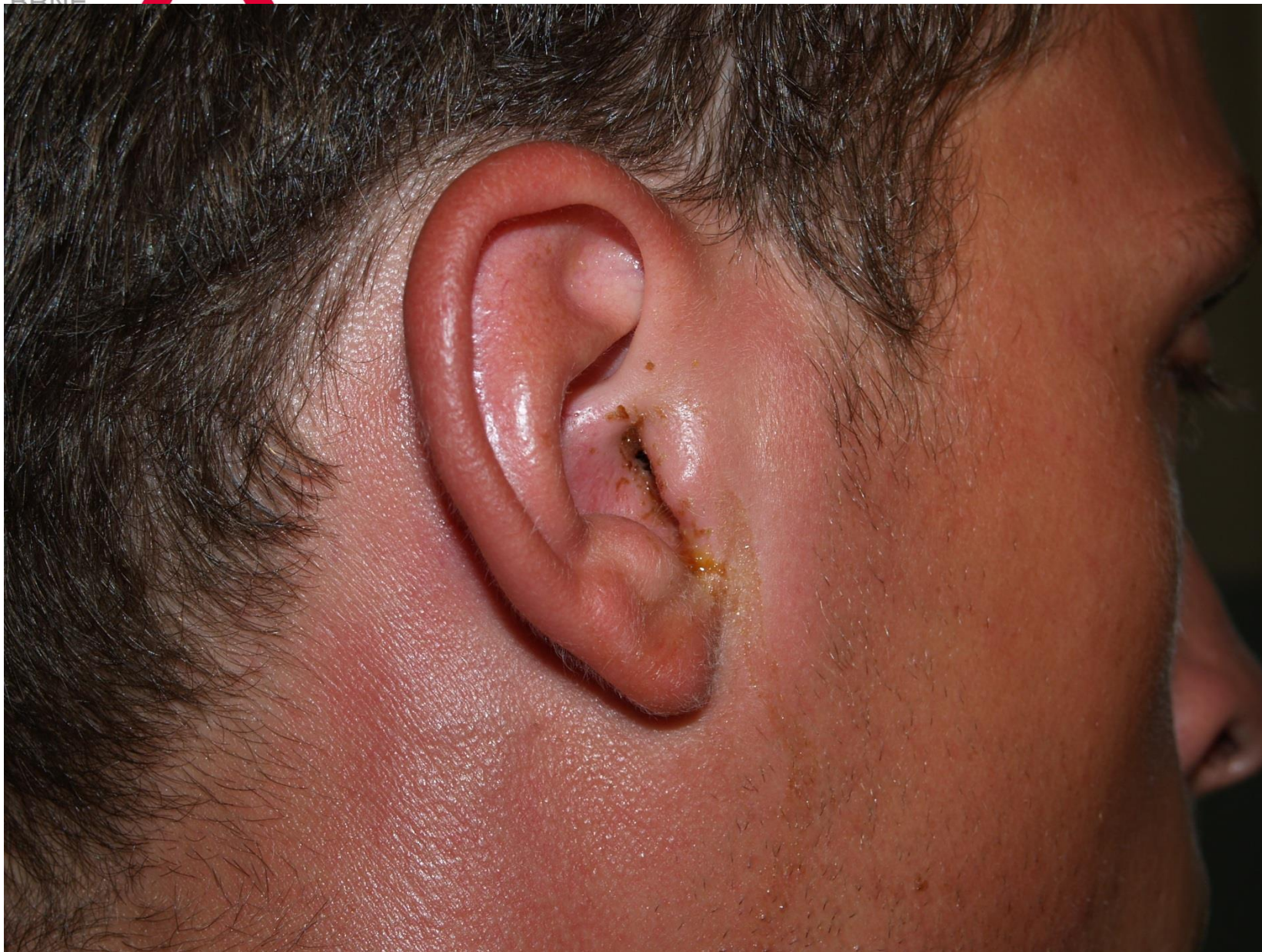Velký stopkatý polyp u chron. zánětu středouší Defekt epitympanálních prostorů po odstranění cholesteatomu



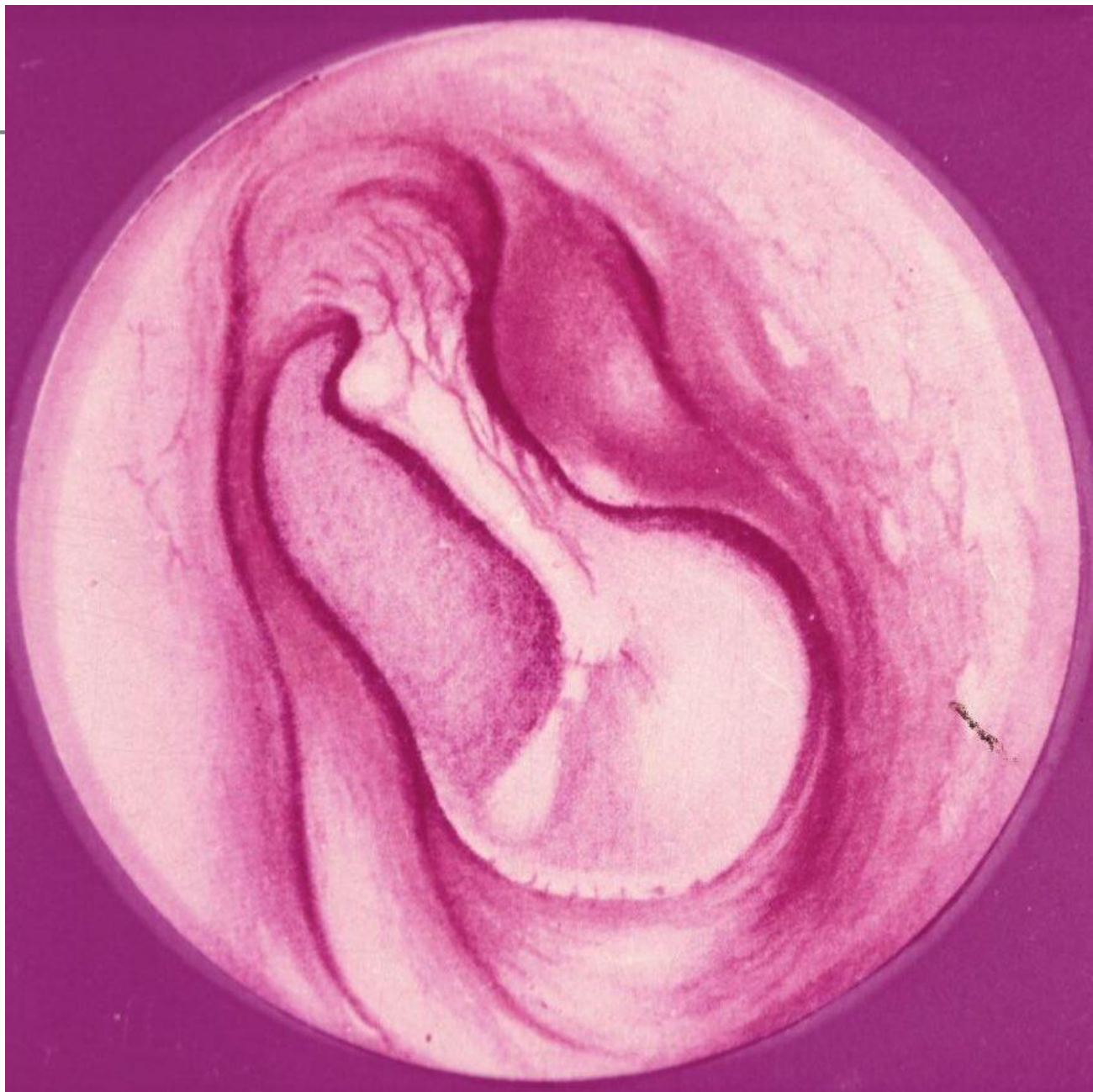
Perforace bubínku



Záněť zevního zvukovodu



Furunkl zevního zvukovodu





Záněty středouší - rozdělení

Akutní

- Akutní tubotympanální katar
- Otitis media acuta

Chronické

- **Nehnisavé** – otitis media chronica secretorica (OMA, celistvý bubínek)
- **Hnisavé** (trvalá perforace)
 - Chronický zánět středouší prostý – většinou mezotympanální
 - Chronický zánět středouší s polypy, granulacemi (měkké patol. změny.)
 - Chronický zánět středouší s ostitidou
 - Chronický zánět středouší s cholesteatomem



Akutní tubotympanální katar

Středouší – výchlipka dýchacích cest, kryté respirační sliznicí.

Akutní tubotympanální katar – pocit plnosti v uchu, tlaku, zalehnutí, nedoslýchavost. Vpáčený bubínek, celistvý, křivka C.

Th: léčba zánětů HCD, provzdušnění středouší.



Infekce - z nosohltanu, hematologicky, trauma.

Pneumococcus, haemophilus infl., Moraxella catarrhalis

1. Stadium tubární okluze

- Cévní injekce, bez reflexu, mírný tlak, zalehnutí

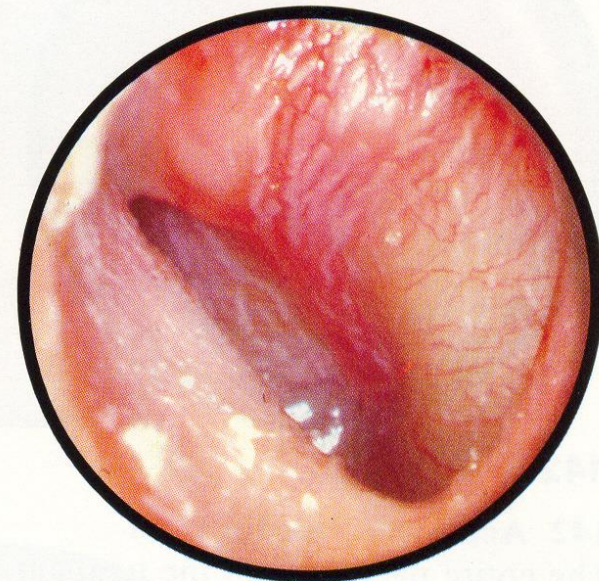
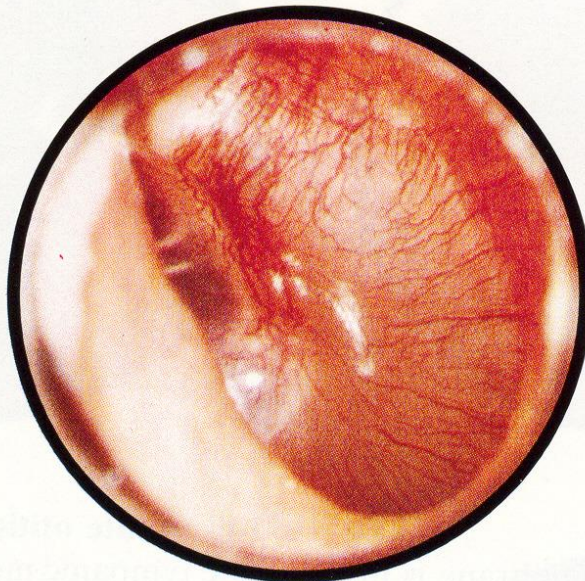
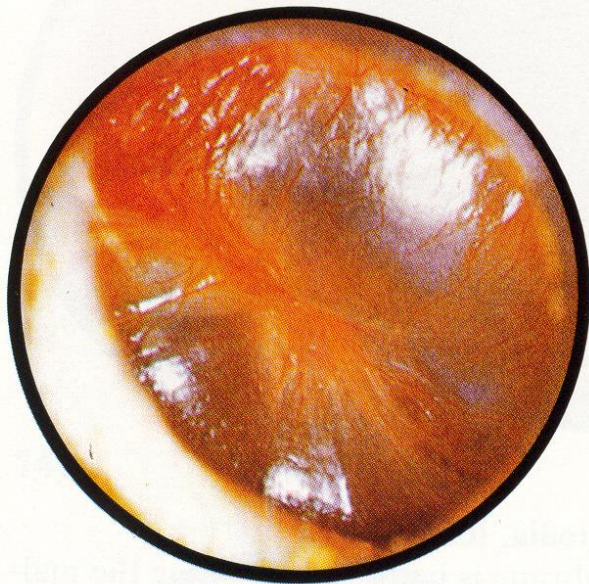2. Stadium exsudace

- Postupné vyklenutí bubínku, bolest, horečka, nauzea, zvracení

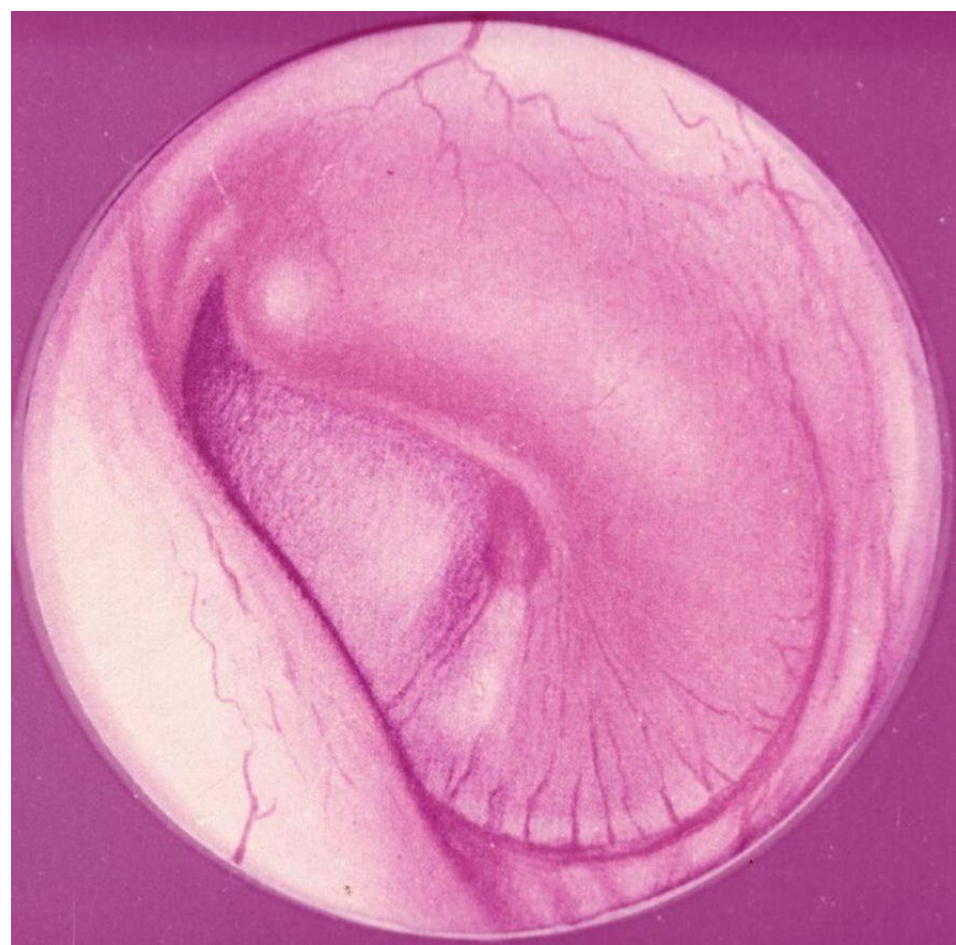
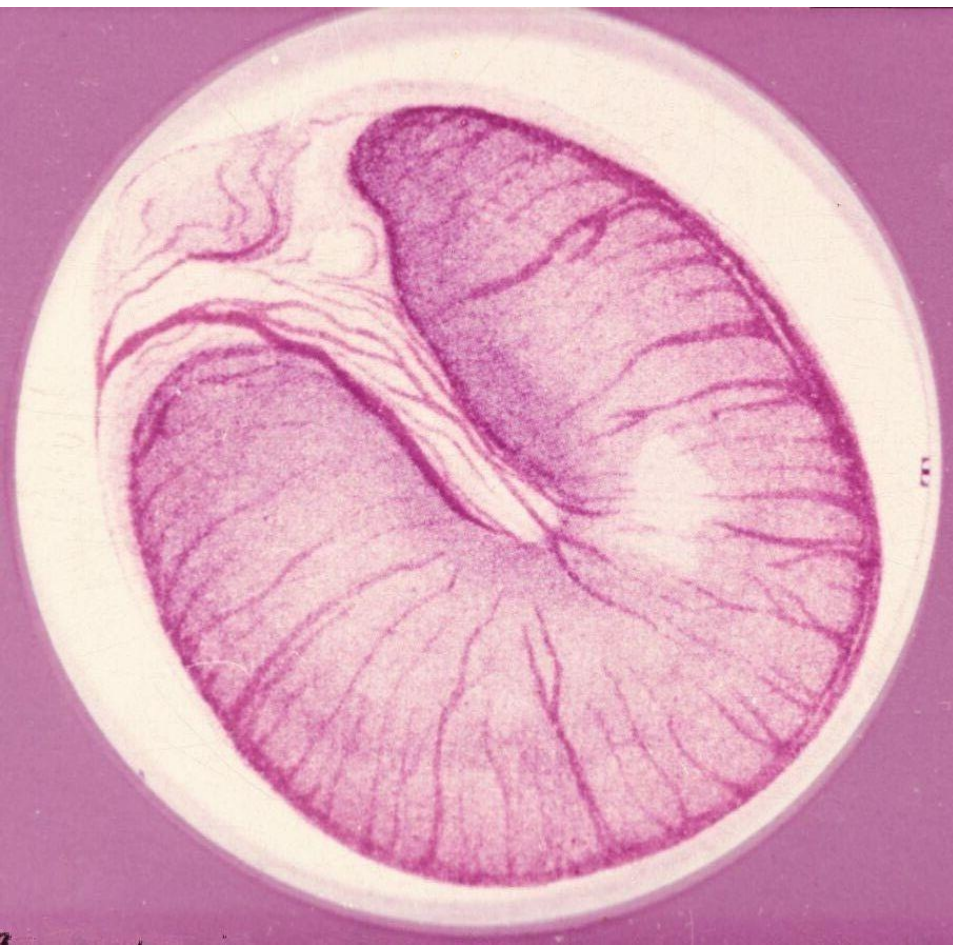
3. Stadium supurace – dekonturovaný bubínek, spont. perforace

4. Stadium reparace – sekret ustává, bubínek se konturuje, defekt se hojí jizvou

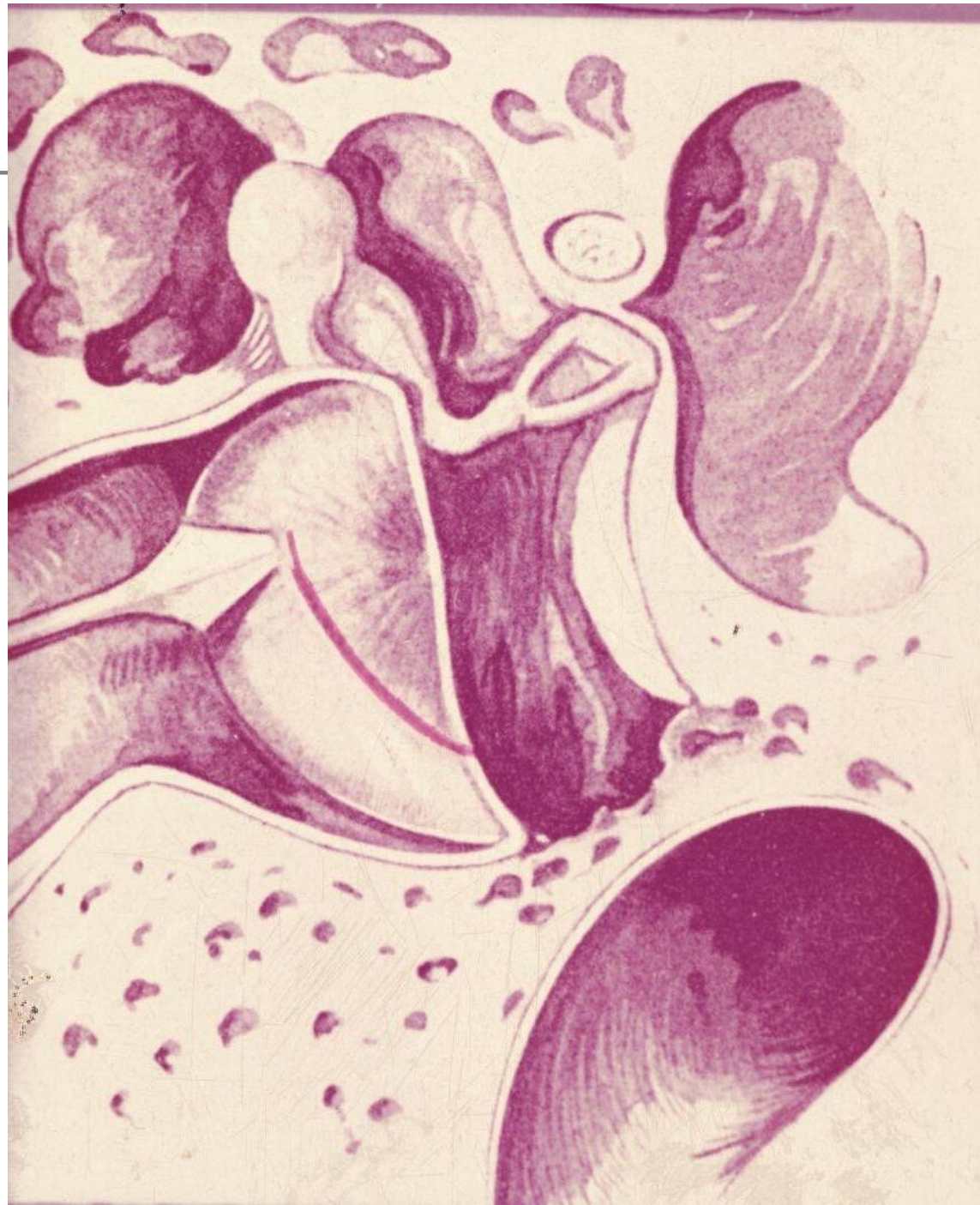Otitis med. ac. l. sin. – postupné změny na bubínku



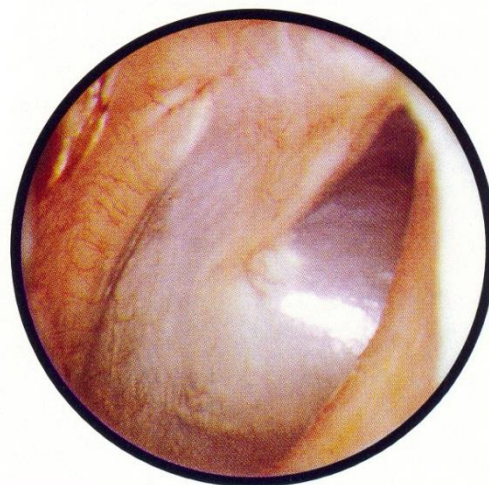
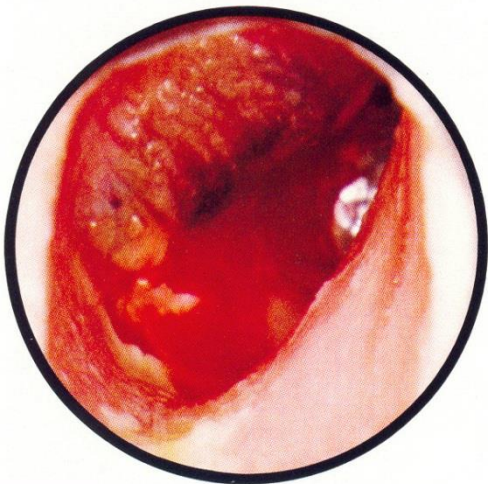
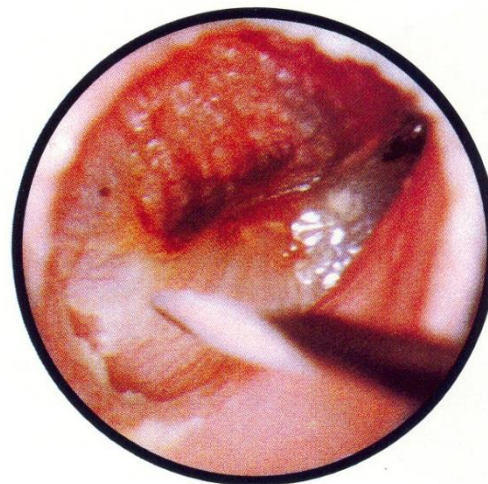
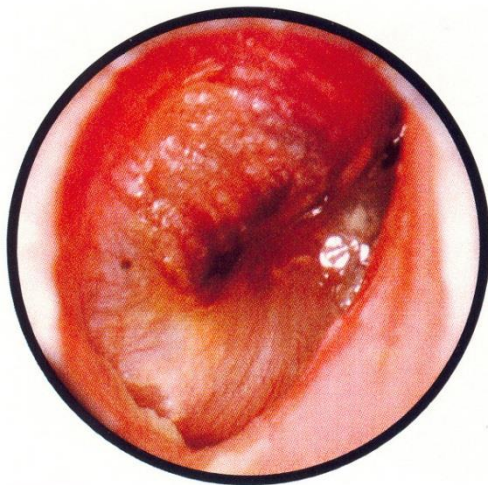
Akutní zánět středouší



Paracentéza

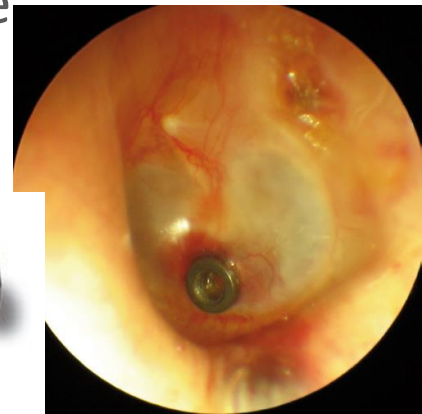


Otitis med. ac. sin. s myringotomií a následnou restitucí



Otitis media chronica secretorica

- Přítomnost sekretu za celistvým bubínkem bez příznaků akutní infekce. Trvání – déle jak 3 měsíce. Do 3 měs. – subakutní sekret. otitis
- Patogeneze- dysfunkce tuby-přestavba sliznice středouší-hromadění sekretu -rizika retrakce bubínku.
- Dg – otoskopie, tympano B nebo C2 křivka, audio-převodní vada
- Terapie
 - konzervativní – stimulace svalů patra, politzerace antihistaminika, léčba zánětů HCD
 - Chir. – adenotomie, myringotomie, TVT



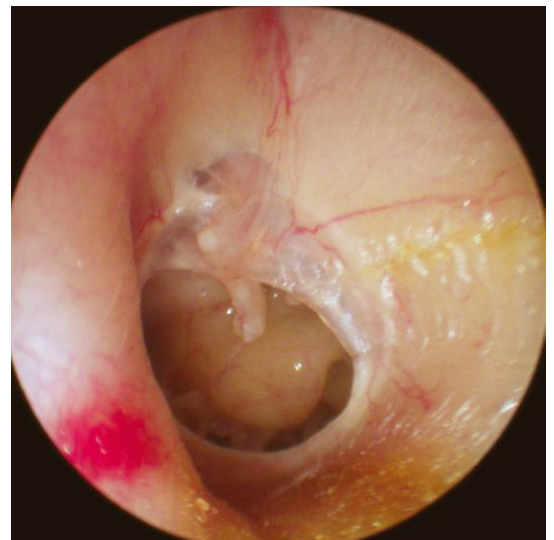
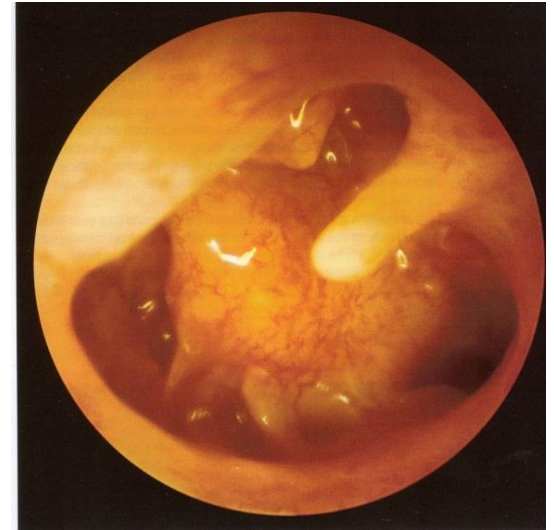Otitis media chronica suppurativa

Forma

- Mezotympanální
- epitympanální
- Smíšená

Příčiny

- Recidivy akutního zánětu středouší
- Dysfunkce Eustachovy trubice
- Vleklé záněty horních cest dýchacích





Otitis media chronica suppurativa mesotympanalis – klinický obraz

závisí na fázi zánětu, ve fázi exacerbace - symptomy jako u akutního zánětu. Je-li ve fázi exacerbace:

- středně těžká převodní porucha sluchu,
- perforace bubínku, v pars tensa, výtok z ucha – hlenohnisavý, nepáchnoucí,
- teploty a bolest většinou chybí.
- Mikrobiologie – často smíšená flóra – escherichie, klebsielly, koky, pseudomonády a plísně.

Otoskopie:

V pars tensa bubínku je centrální perforace různé velikosti, kde dojde k epitelizaci okrajů a tudíž není možné spontánní zhojení. Sliznice středouší mnohonásobně zbytnělá, epitel se mění na cylindrický s řasinkami a pohárkovými buňkami, ušní polypy, granulace.



Otitis media chronica suppurativa mesotympanalis

Léčba

- soustavná léčba všech zánětů HCD, zlepšení nosní průchodnosti a znovuoobnovení tubární funkce.
- Vhodné je lokální podání ATB na základě citlivosti, případně v kombinaci s kortikoidy.
- Polypy a granulace odstraníme chirurgicky a po eradikaci mikroflóry lze za 3-6 měsíců provést myringoplastiku, případně i s rekonstrukcí řetězu sluchových kůstek.

Prognóza

je příznivá, rezidua po zánětu jdou dobře řešit chirurgicky.

Komplikace

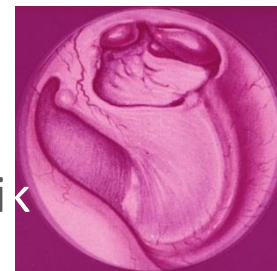jsou vzácné, nejčastěji záněty zvukovodu.

Otitis media chronica epitympanalis

- Záněť lokalizována v epitympanu; pars tenza může být i normálního vzhledu
- Téměř vždy spojen s cholesteatomem a ostitidou
- Možná destrukce řetězu kůstek, píštěl na laterálním kanálku (píštělový příznak), destrukce kosti a propagace do střední a zadní jámy lebni

Teorie vzniku

1. Dysfunkce tuby – kapsa ve Schrapnellově blance – perforace – vznik cholesteatomu
2. Přímé vrůstání plochého epitelu přes defekt bubínku směrem do středouší
3. Vznik z odštěpků epitelu během embryogeneze – kongenitální cholesteatom



Symptomy: páchnoucí výtok, nedoslýchavost, občasné bolesti ucha, ev. paréza n.VII

Otoskopie – perforace v oblasti pars flaccida bubínku v v zadním horním kvadrantu

Terapie – včasná chirurgická léčba s úplným odstraněním cholesteatomu



Komplikace středoušního zánětu

- Jsou v dnešní antibiotické době poměrně vzácné
- **Otologické** – mastoiditis, petrositis, poškození n. VII a labyrinthitis
- **Intrakraniální** – absces epidurální, subdurální, meningitis, mozkový a mozečkový absces



Zánět processus mastoideus spánkové kosti.

Infekce přestupuje ze sliznice processus mastoideus na

kostěné přepážky s jejich následným roztavením

(především radiologická diagnóza).

Vznik:

- nejč. jako komplikace zánětu středního ucha
- vzácně šířením hematogenním či traumatickým.



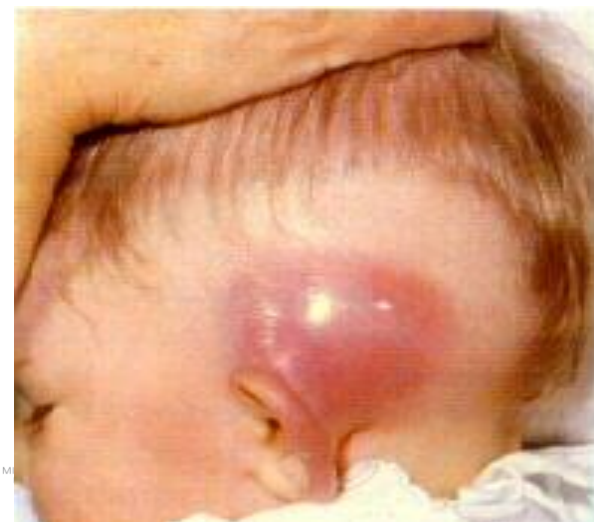Mastoiditis - formy

- **akutní** (vzniká 2–4 týdny po mediootitidě, tvoří přibližně 50 % všech mastoiditid);
- **subakutní** (vzniká zpravidla jako součást latentního zánětu středouší);
- **latentní** (také jako součást latentního zánětu středouší).

Mastoiditis - symptomy

- **Akutní mastoiditis:** horečka, palpační bolestivost, retroaurikulární prosáknutí, odstátý boltec nebo antalgické postavení hlavy, hnisavý výtok ze zvukovodu, zhoršení hypakuze, tinnitus, alterace celkového stavu
- **Subakutní a latentní mastoiditis** (příznaky méně výrazné): neurčitá bolestivost – spíše pocit tlaku v uchu, skromná exsudace, vydatná proliferace granulační tkáně vyplňující sklípky, kost reaguje spíše osteoplasticky, přepážky zbytnují a sklerotizují.

Bezoldův absces u dítěte





Mastoiditis

Diagnóza:

- Anamnéza – viz symptomy
- Otoskopie – pokles zadní horní stěny zvukovodu, známky zánětu středouší
- Audiogram – pokles vzdušného ale i kostního vedení
- **CT** – zastření a destrukce přepážek mezi sklípky, rozpadová dutina pneumatického systému;
- Výrazný vzestup zánětlivých markerů

Komplikace:

- tromboflebitida esovitého splavu
- Nitrolební komplikace (epidurální, subdurální absces, meningitida, mozkový, mozečkový absces)

Léčba:

- Širokospektrá antibiotika
- Mastoidektomie – resekce mastoidální výběžku v rozsahu patol. změn.

Nitrolební komplikace zánětu středouší

A) Zevní zvukovod - Otitis externa maligna

B) Střední ucho

Mediootitis (1) - tegmen tympani (antri) - střední jáma lební (3)

Mediootitis - cestou okének, fistulí - **labyrinthitis** podél dct. a saccus endolymphaticus - **zadní jáma lební (8)**

Mediootitis - mastoiditis - střední jáma lební (3)

Mastoiditis - trombóza sinus sigmoideus (4), Bezoldův absces (2), Mouretův absces - zadní jáma lební (8)

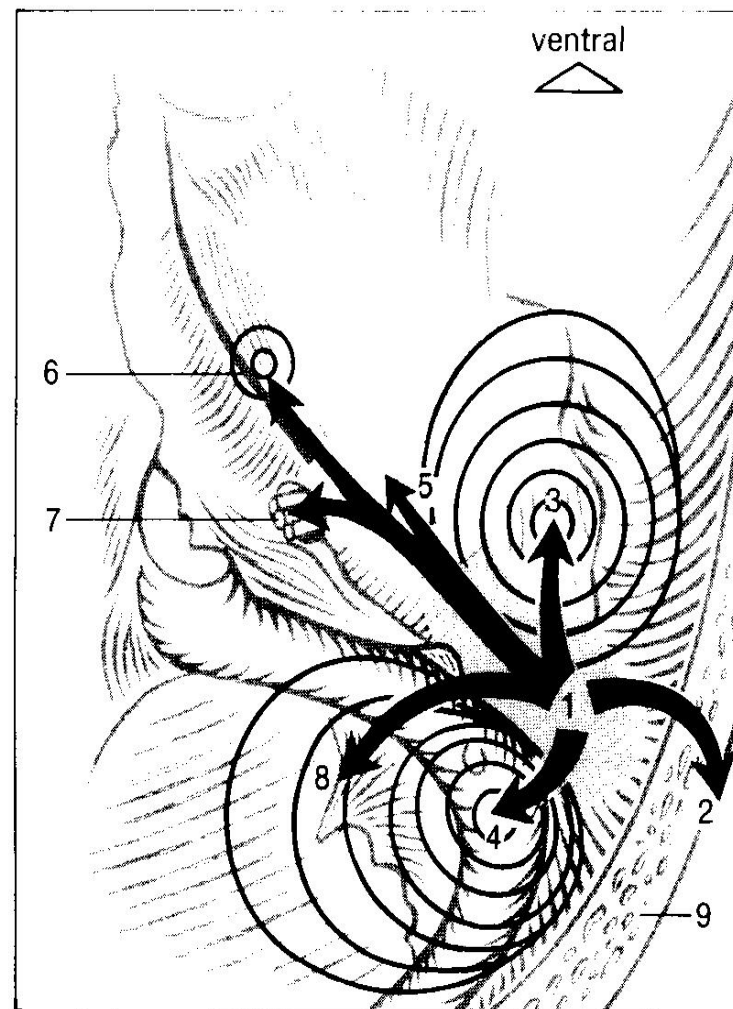
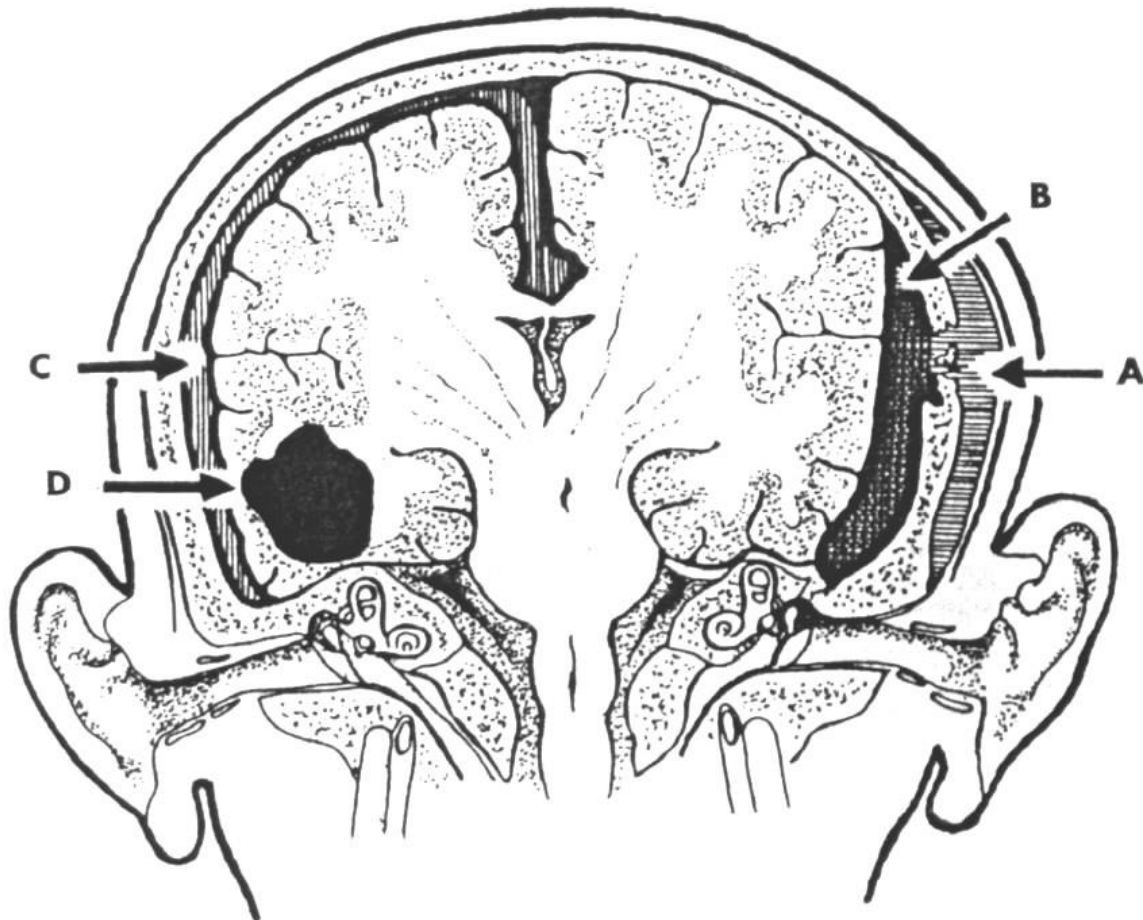


Schéma otogenních komplikací

- A** - epidurální absces
- B** - subdurální absces
- C** - subdurální empyém
- D** - absces mozku





Nitrolební komplikace

Nitrolební komplikace I. fáze – zánětlivé změny na zevní ploše tvrdé pleny nebo esovitého splavu

Nitrolební komplikace II. fáze – infekce již pronikla bariérou tvrdé pleny mozkové, v subdurálním prostoru se vytvořily buď ohraničené změny (**subdurální empyém** nebo **tromboflebitida sinus sigmoideus**) nebo difúzní (**leptomeningitis**), průnik do mozkové tkáně – **Encefalitis**.



Nitrolební komplikace - příznaky

Nitrolební komplikace I. fáze: noční bolesti v postiženém uchu a v nemocné polovině hlavy (hemikranie)

Nitrolební komplikace II. fáze:

Trombophlebitis sinus sigmoidei – příznaky **otogenní sepsy** - vysoké teploty, třesavka, bolesti v průběhu VII, zvětšení jater, sleziny

Subdurální empyém – nemá typickou symptomatologii

Leptomeningitis – horečka, ztuhlost šíjového svalstva, bolest hlavy, zvracení, křeče, obrny motorických nervů, motorický neklid, poruchy vědomí



Absces mozku a mozečku ušního původu

1. s akutním progresivním průběhem
2. s akut. progresivním průběhem a remisemi:
 - I. Stadium – horečka, bolest hlavy, příznaky z menign. dráždění, křeče, somnolence.
 - II. Stadium – latence
 - III. Stadium – manifestní – ložisk. příznaky, nitrolební hypertenze.
 - IV. Stadium – terminální

Obecně: **Známky zánětu** (horečka – je u akut., únava, odpor k jídlu, granulocytóza, FW, CRP)

Nitrolební hypertenze: bolest hlavy, spavost, neklid, nevolnost, , zvracení, bradykardie, změny na očním pozadí.

Ložiskové poškození: amnestická afázie (temporální lalok), psychické změny (moria, ztráta paměti, somnolence, apatie-frontální lalok) aj. Při provalení abscesu do komory okamžitá smrt.



Absces mozku a mozečku ušního původu - léčba

- Antibiotika
- Chirurgická sanace původního ložiska
- E nukleace abscesu
- Lumbální punkce



Sanační a rekonstrukční operace prováděné při chronickém zánětu středoušním a jeho následcích

- **Sanační operace** – cílem je odstranit ložisko infekce v oblasti spánkové kosti, které potenciálně může způsobit život ohrožující nitrolební komplikaci
- **Rekonstrukční operace** – cílem je obnovit sluchovou funkci



Chirurgická léčba zánětu středouší - sanační operace

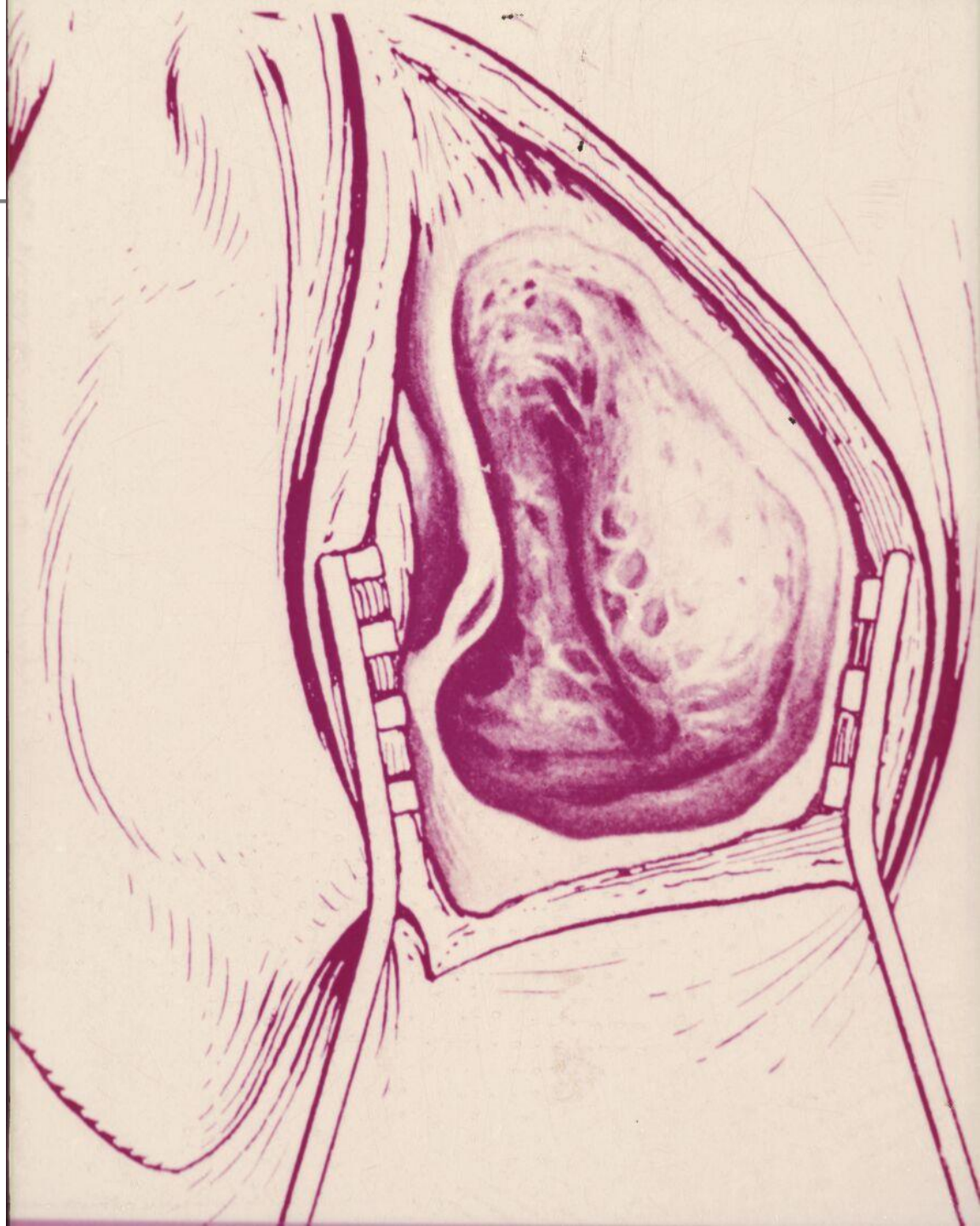
Přístupy

- Schwartz - přes planum mastoideum do antra
- Stake - přes attikus dozadu do antra
- Zaufal - přes zadní stěnu do aditu a odtud dopředu a dozadu

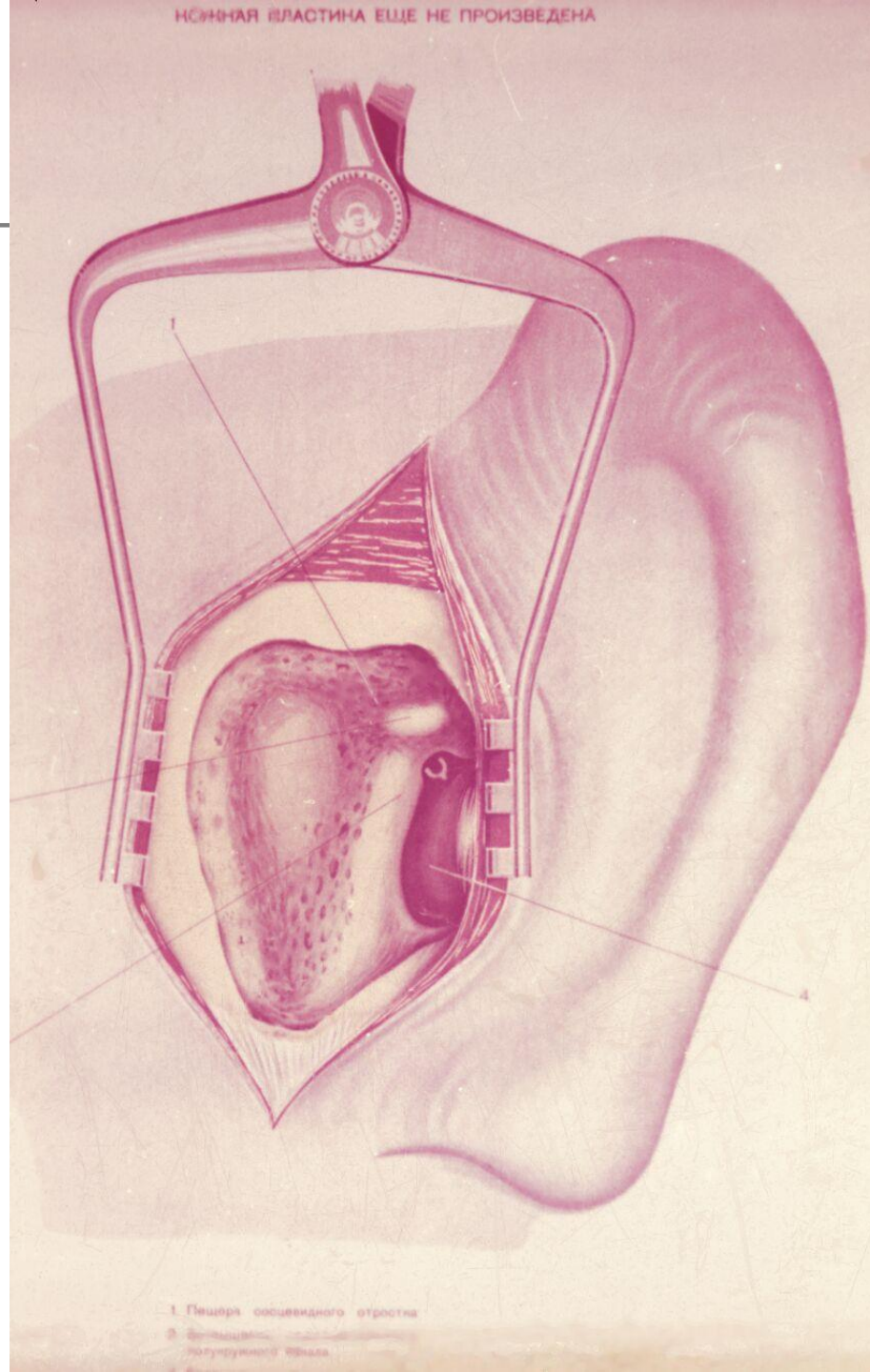
Sanační výkony

- attikotomie
- meatoantrotomie
- attikoantrotomie
- tympanomastoidektomie

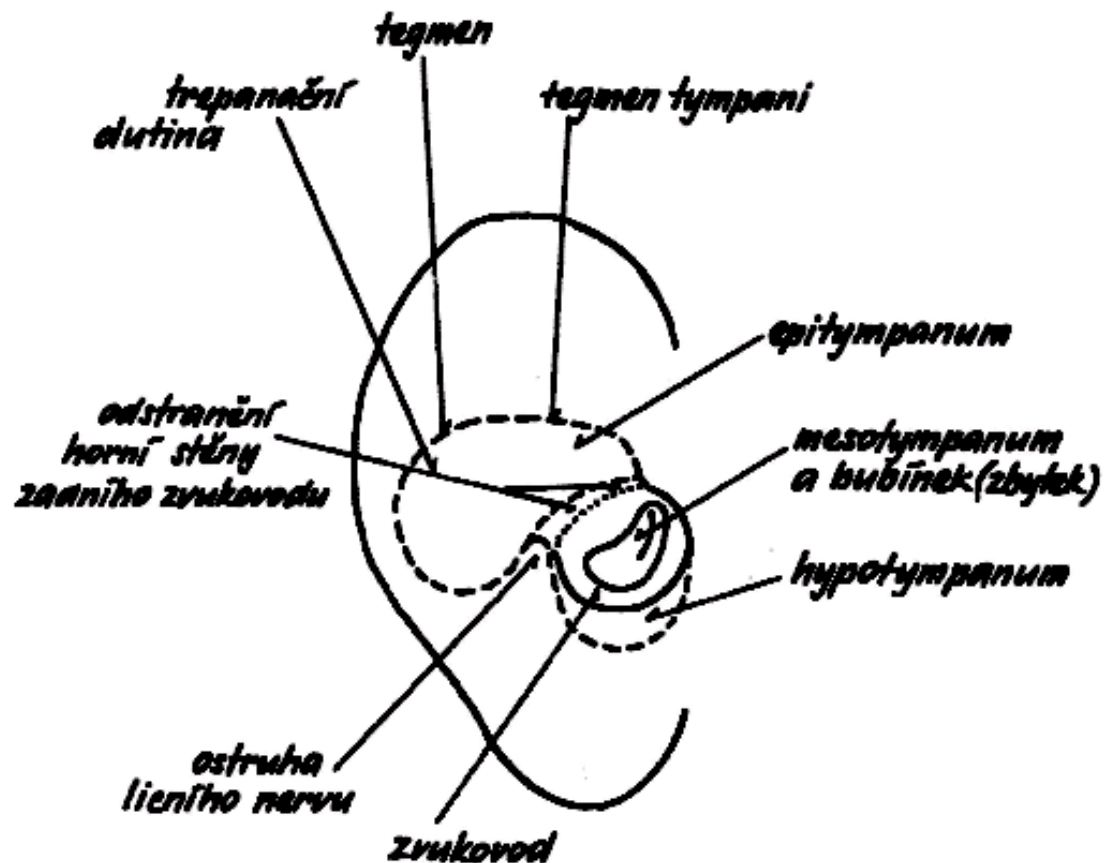
Stav po mastoid- ektomii



**Stav po atticoantrotomii
(radikálně konzervativní
operaci) se snesením zadní
stěny zvukovodu**



Stav po atticoantrotomii



Vztah zevního zvukovodu k trepanační dutině



Chirurgická léčba zánětu středouší - rekonstrukční operace (tympanoplastiky)

Dělení dle Wulsteina

I. Myringoplastika

II. Kolumelizace kovádlinky

III. Kolumelizace (třmínku)

IV. Ekranizace (zástin okrouhlého okénka)

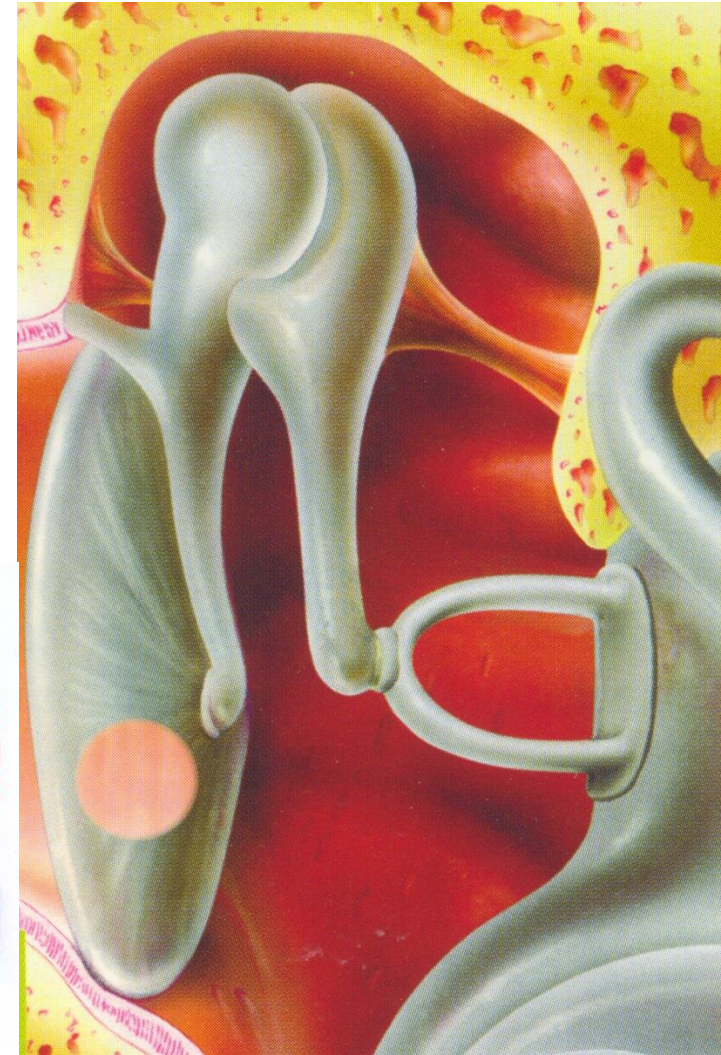
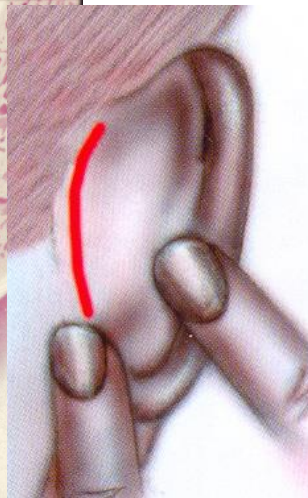
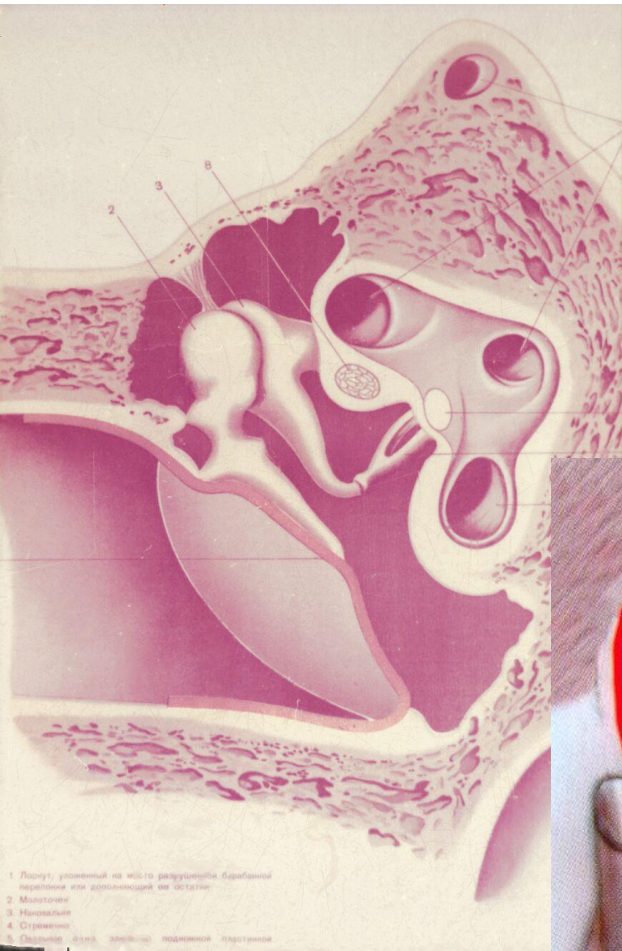
V. Fenestrace labyrintu



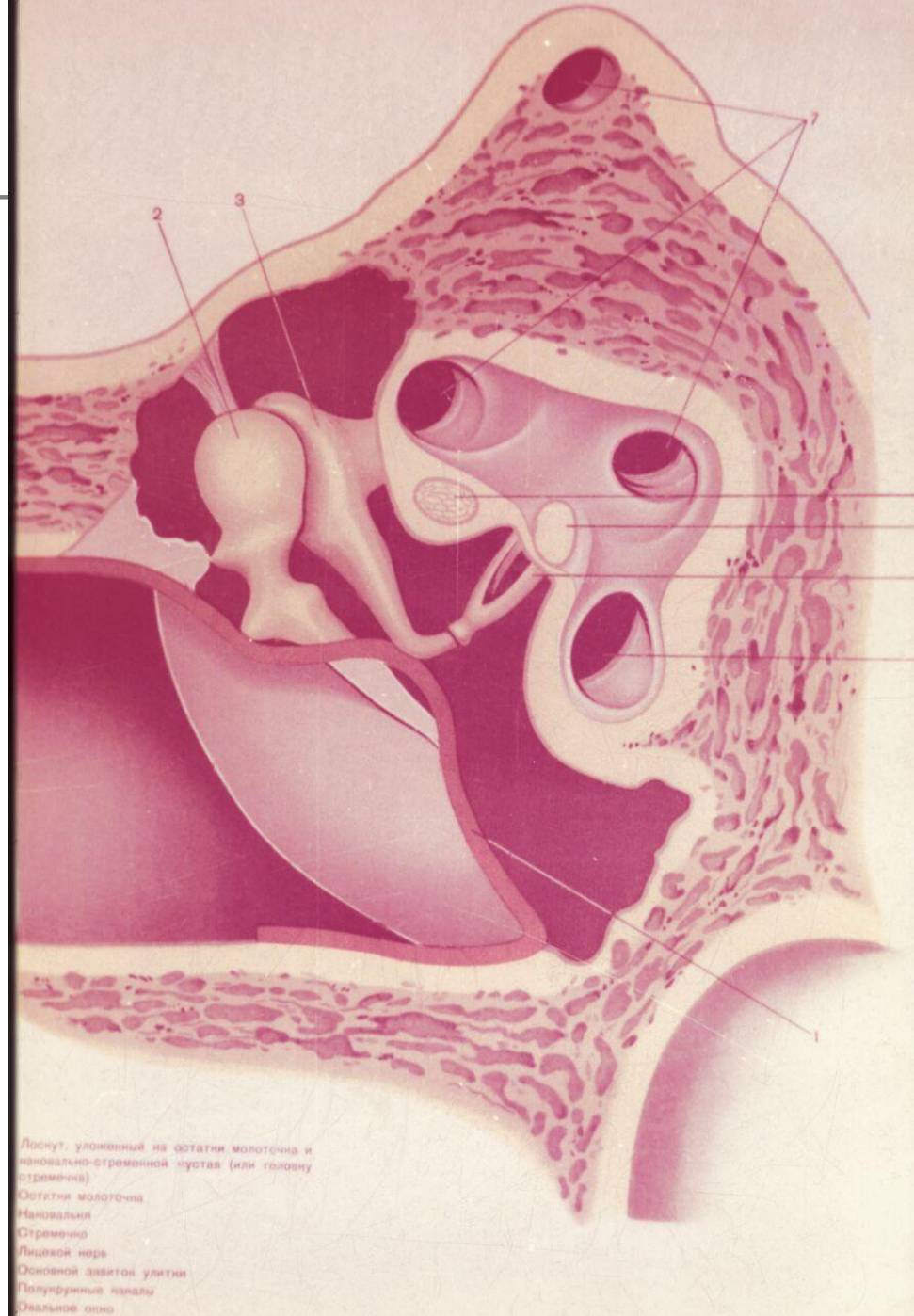
Indikace tympanoplastik

- Dostatečná kochleární (kostně-vzdušná) rezerva (výjimka myringoplastika –kvalita života)
- Ucho prosto infekce (nebo je toho alespoň předpoklad)
- Fungující Eustachova tuba
- Pneumatizované středouší (nebo alespoň klidná středoušní sliznice kolem ústí tuby)

Tympanoplastika- typ I. Myringoplastika

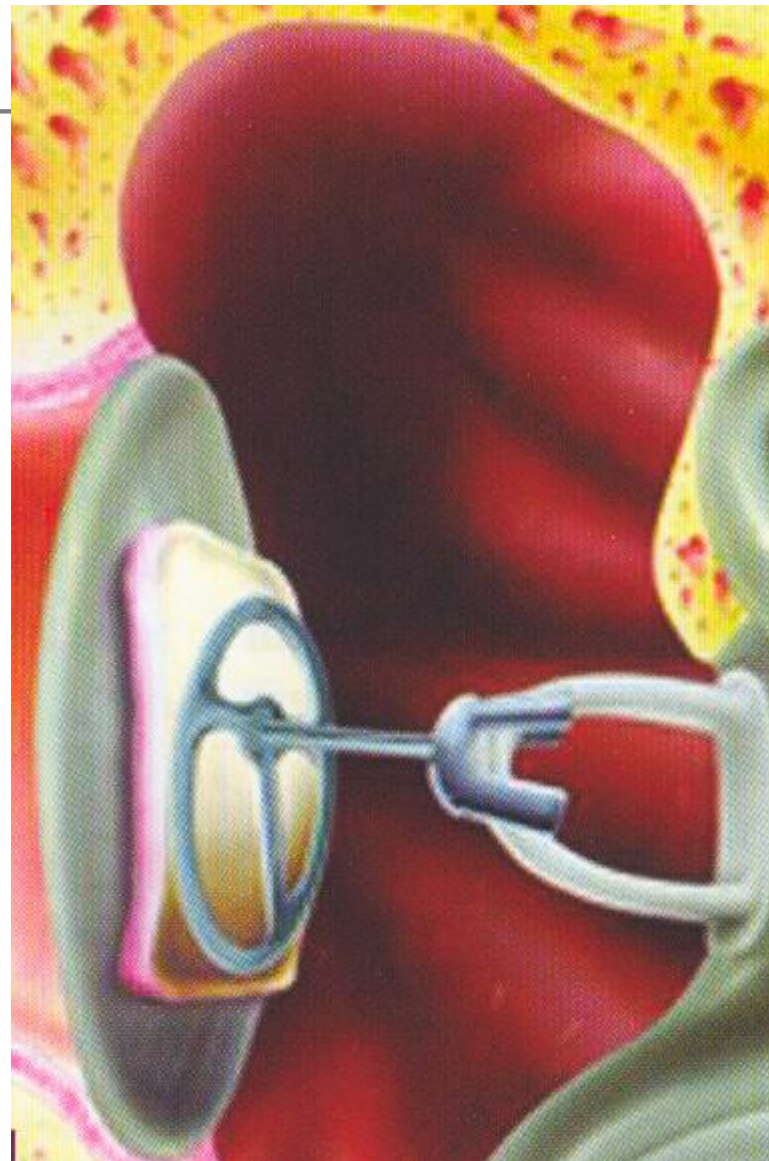

Tympanoplastika dle Wullsteina II. Kolumalizace kovadlinky




Tympanoplastika typ III.a

zničená kovadlinka i
kladívko, třmínek intaktní,
zvuk přenášen protézou
PORP, ta je podložena
chrupavkou

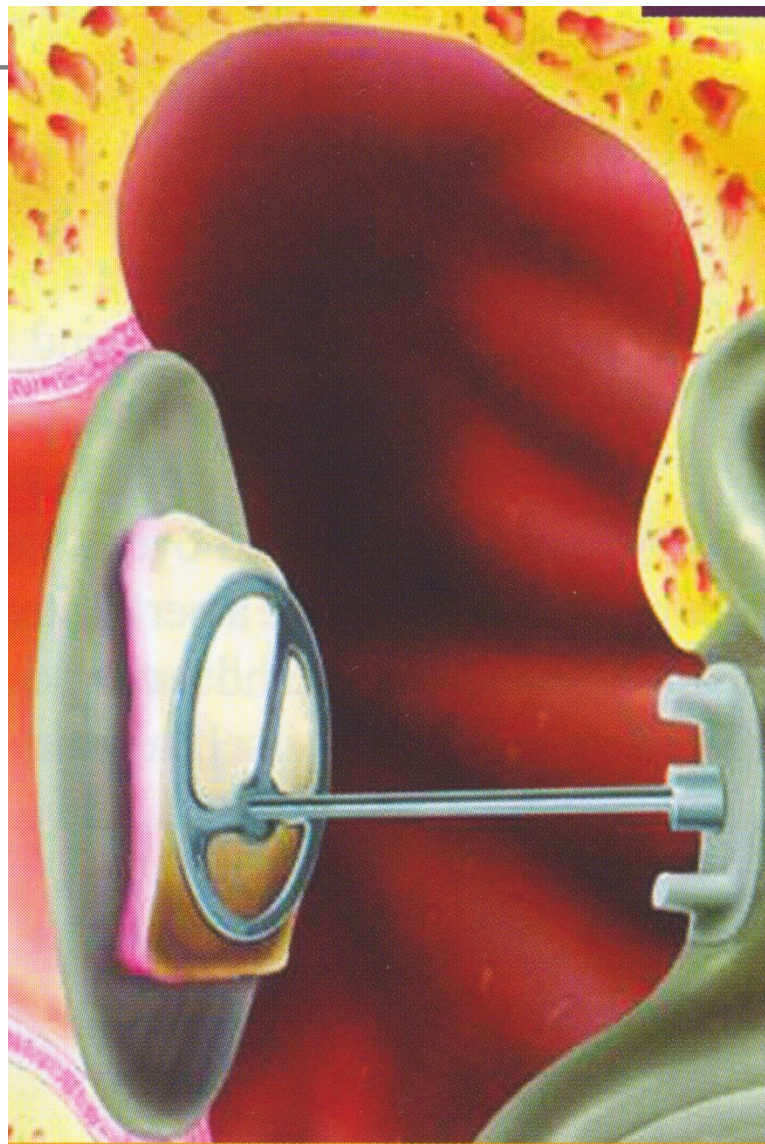


PORP
partial
ossicular
replacement
prosthesis



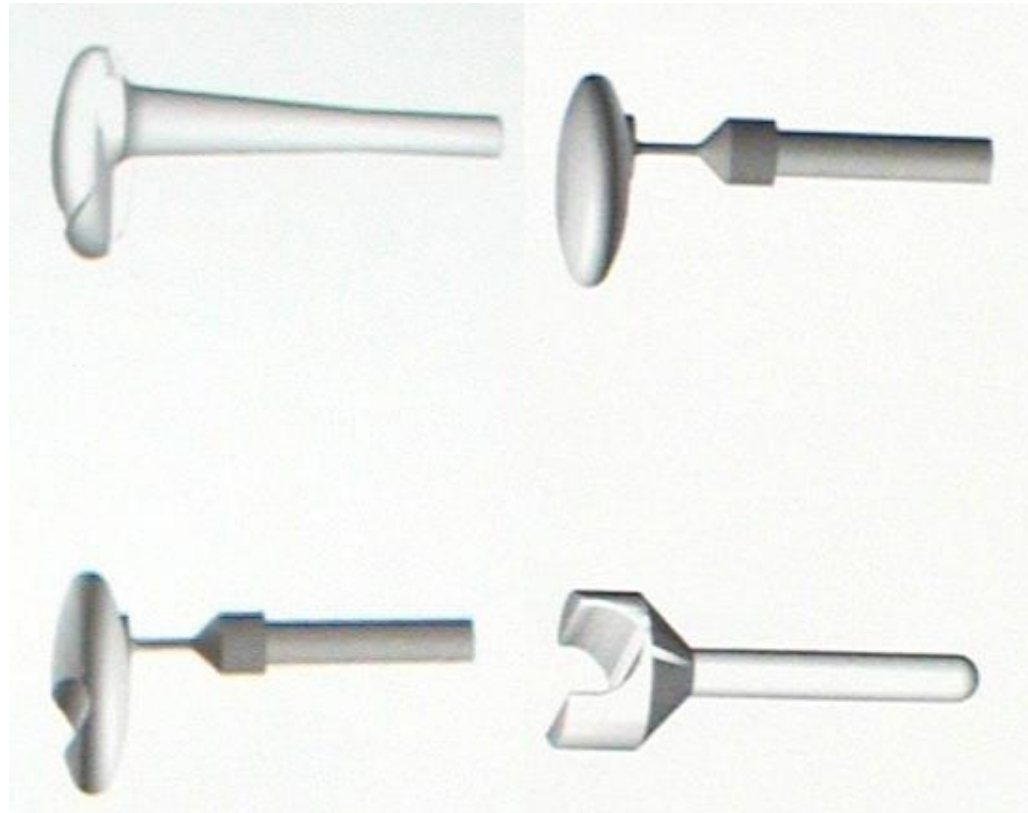
Tympanoplastika typ III.b

**zničená kovádlinka i kladívko,
suprastruktury třmínku porušeny,
zvuk přenášen protézkou TORP
přímo na ploténku třmínku,
Protézka je podložena chrupavkou**



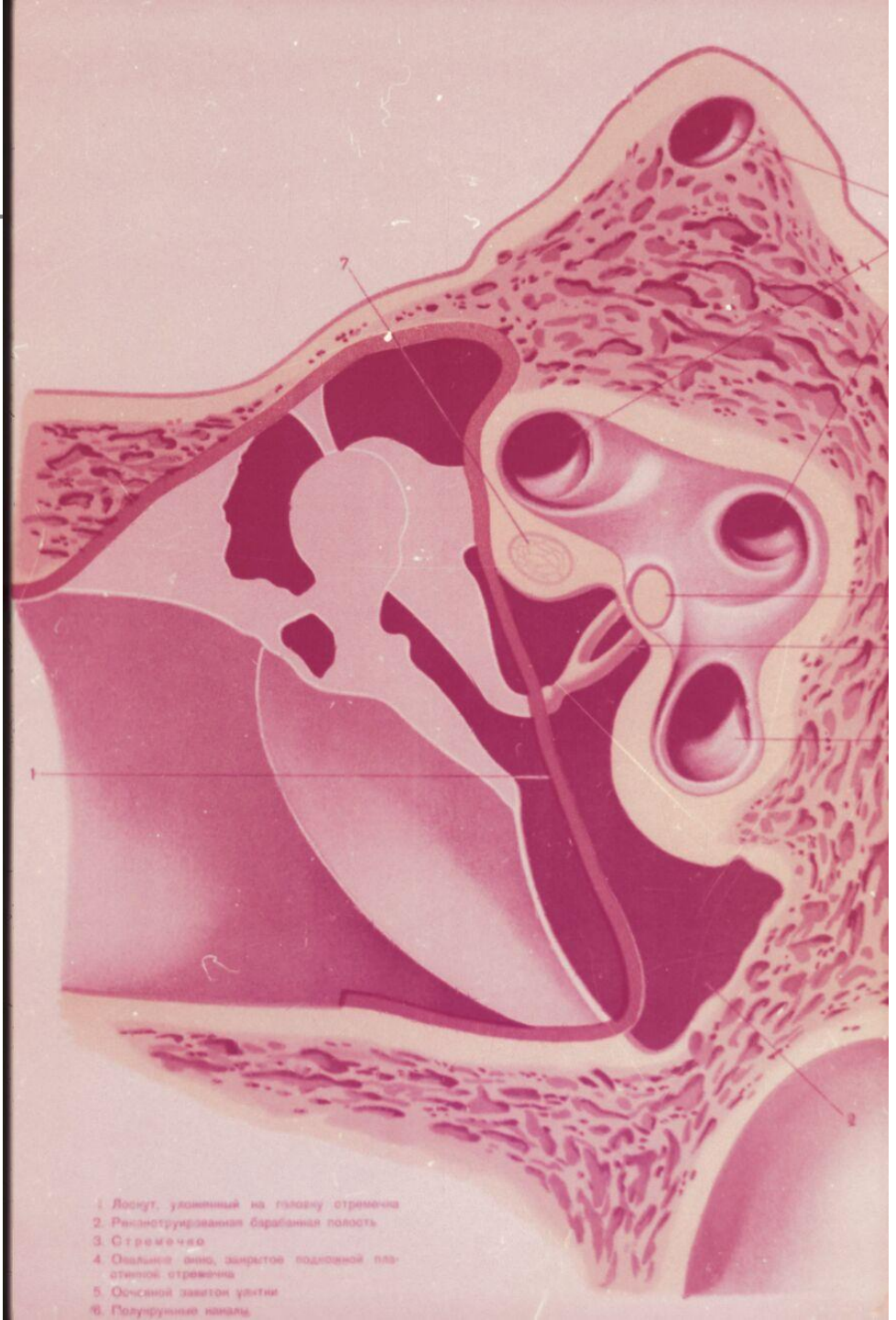
TORP

Total ossicular replacement prosthesis



Tympanoplastika typ III.c Kolumelizace

zničená kovadlinka i kladívko,
třmínek intaktní, spojen
přímo s bubínkem -
myringostapedopexie



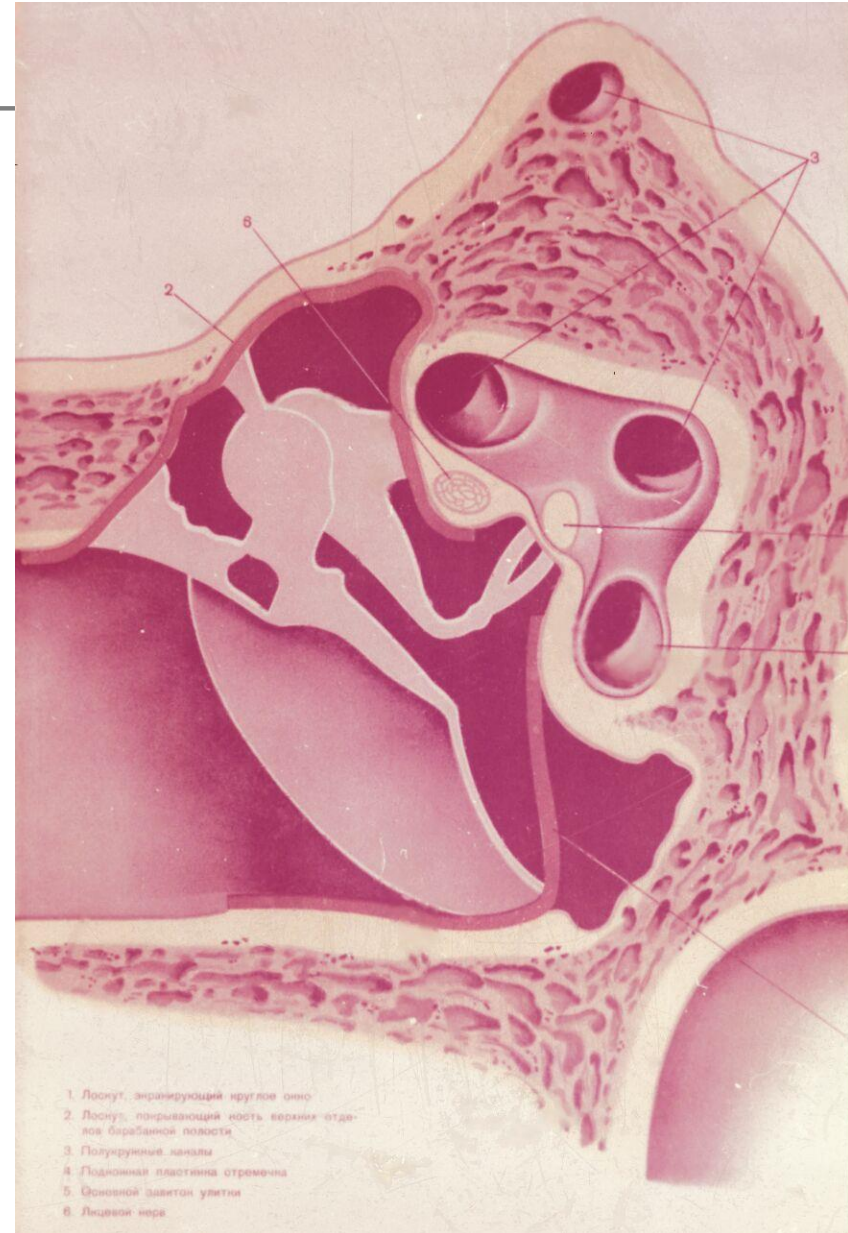
Tympanoplastika

typ IV.

Ekranizace

(zástin okrouhlého okénka)

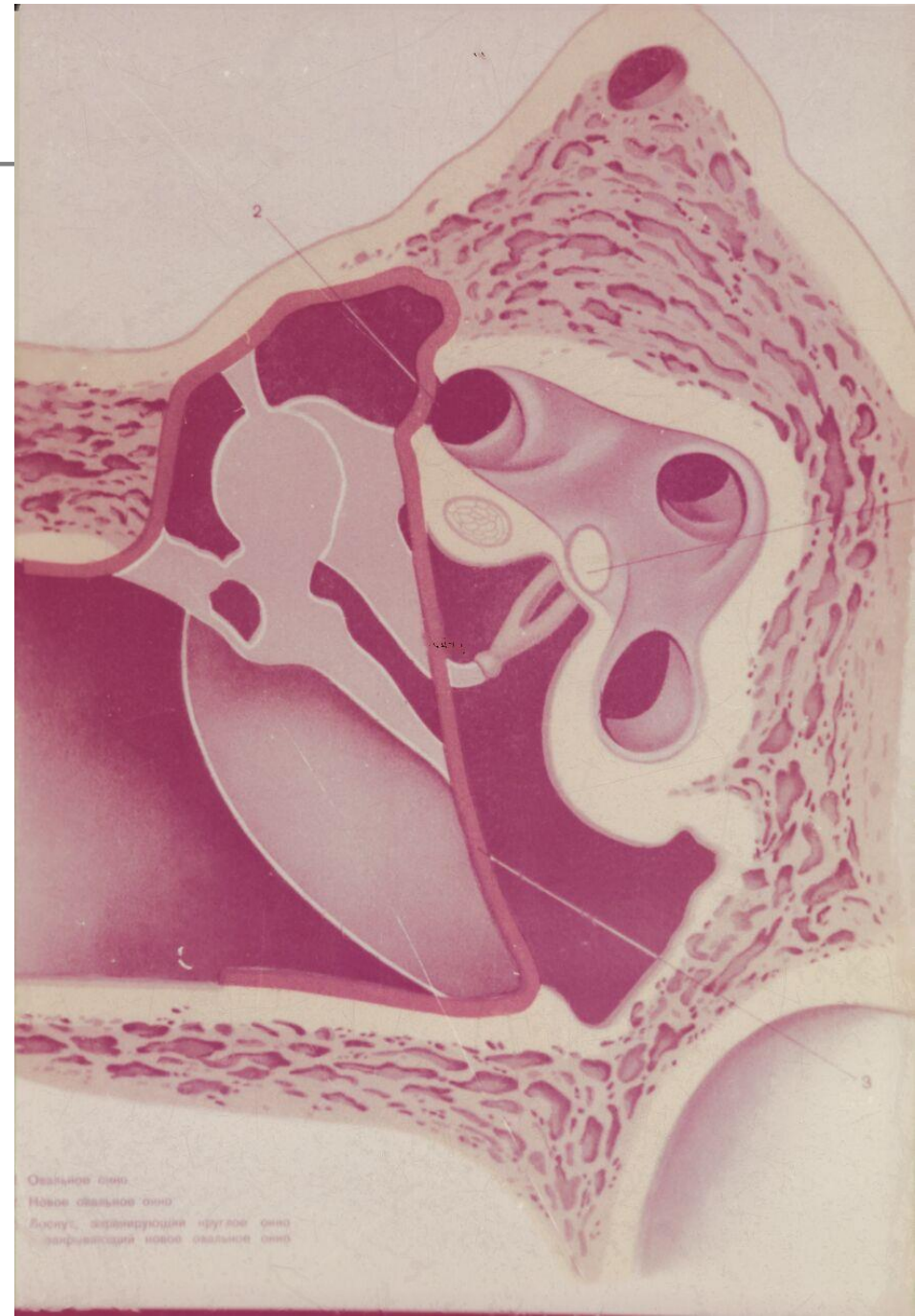v dnešní době se neprovádí



Tympanoplastika typ V.

Fenestrace

-chirurgicky vytvořeno nové okénko do
labyrintu, v dnešní době se neprovádí



Fenestra novoovalis

ID:

Name:

Sex: Age:

D.O.B.:

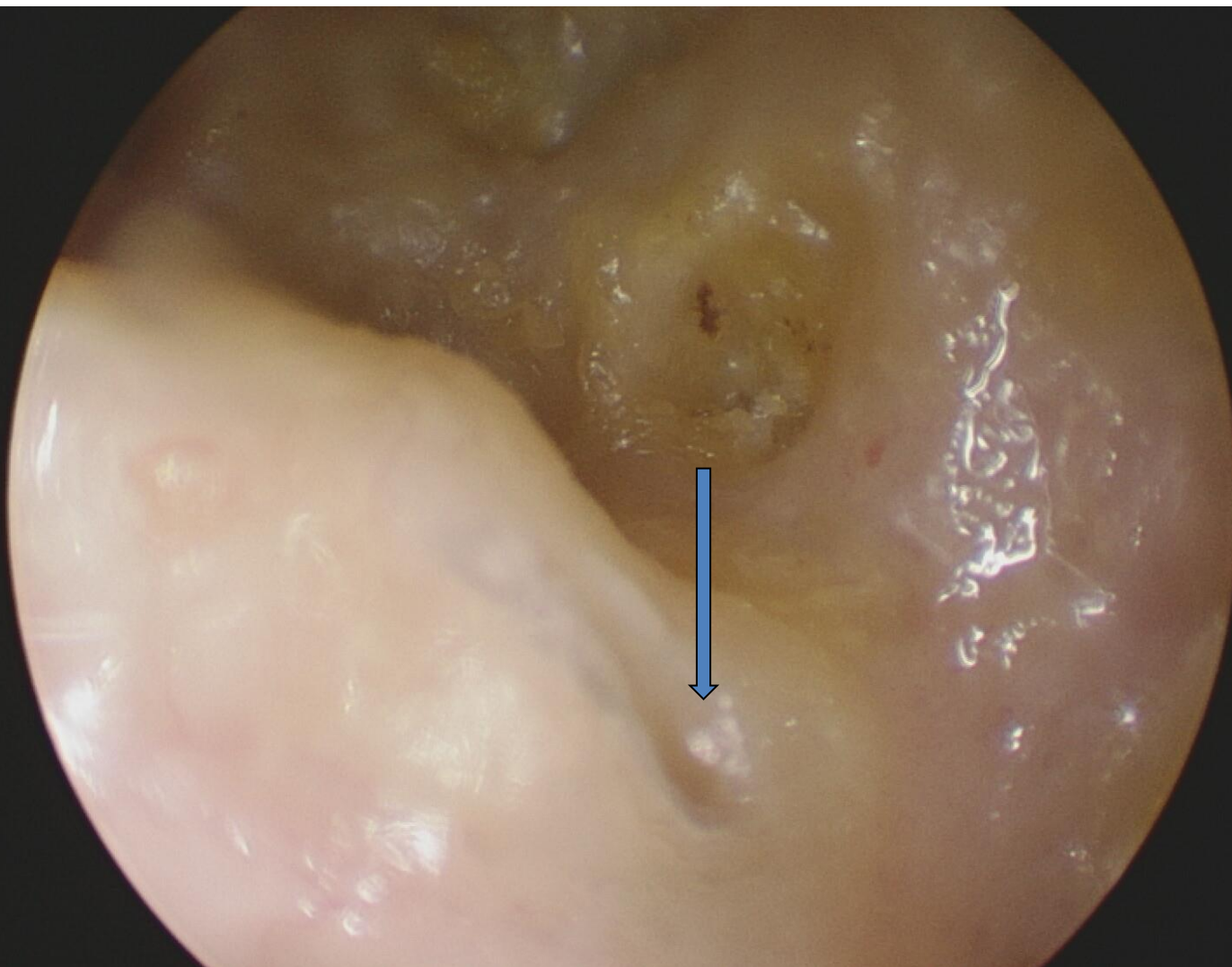
18/02/2016

12:57:11

■■■■/---(3/4)

Eh:A1 Cm:1

■



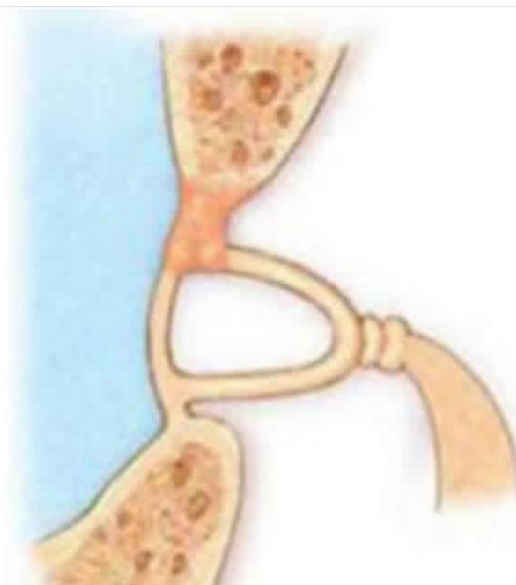
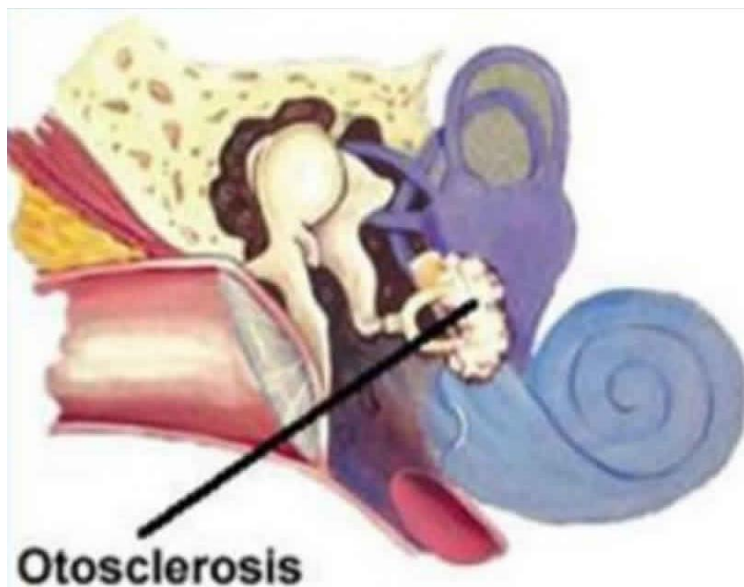
OTOSKLERÓZA

- *Definice*

- *dědičně podmíněné onemocnění kostěného pouzdra vnitřního ucha (capsula ossea labyrinthi) nejasné etiologie*

- *Patogeneze:*

- tvorba otosklerotických ložisek ve spánkové kosti
- predilekčně v oblasti **ploténky třmínku – fixace** – převodní nedoslýchavost
- etiologie percepční nedoslýchavosti není zcela objasněna



Otoskleróza

■ *Symptomy:*

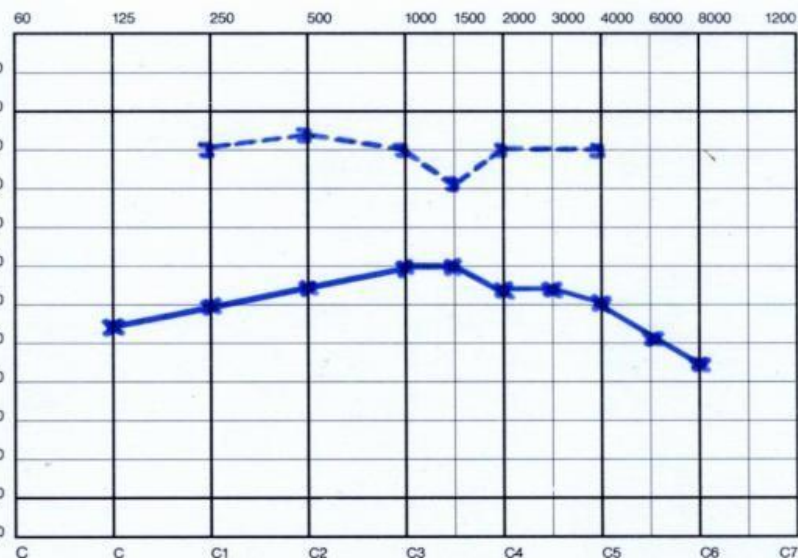
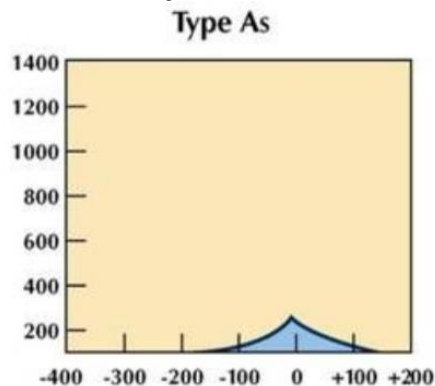
- **progredující převodní / smíšená nedoslýchavost** (většinou oboustranně s převahou na jedné straně)
- **tinnitus** 65 % nemocných
- **závrať** je méně častá (5-30%)
- **paracusis Willisi** (u 25% nemocných) – paradoxně lepší porozumění řeči v hluku (reflexní zesílení hlasu)

■ *Audiometrie:*

- Převodní nebo smíšená nedoslýchavost (narůstání percepční složky)

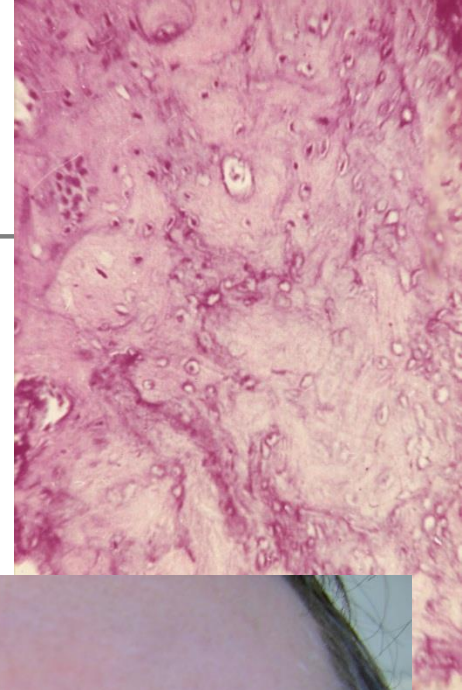
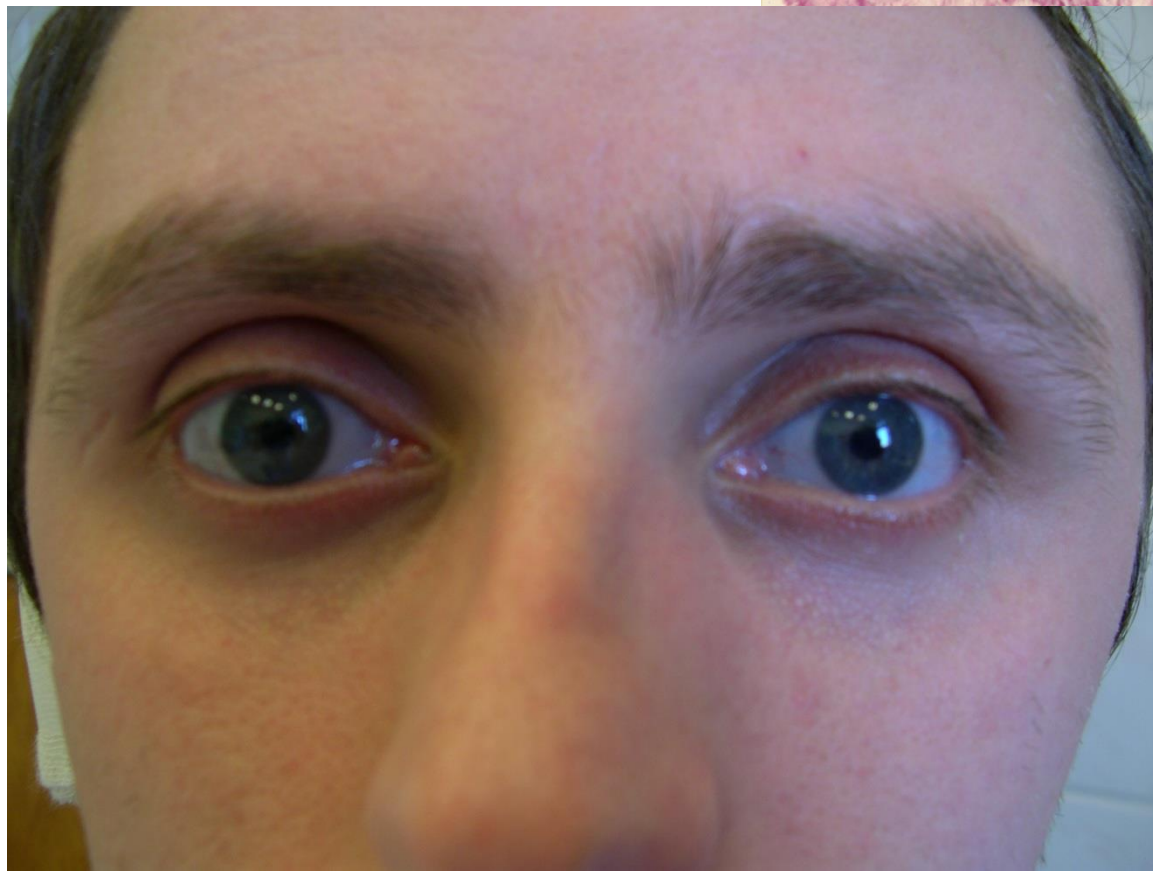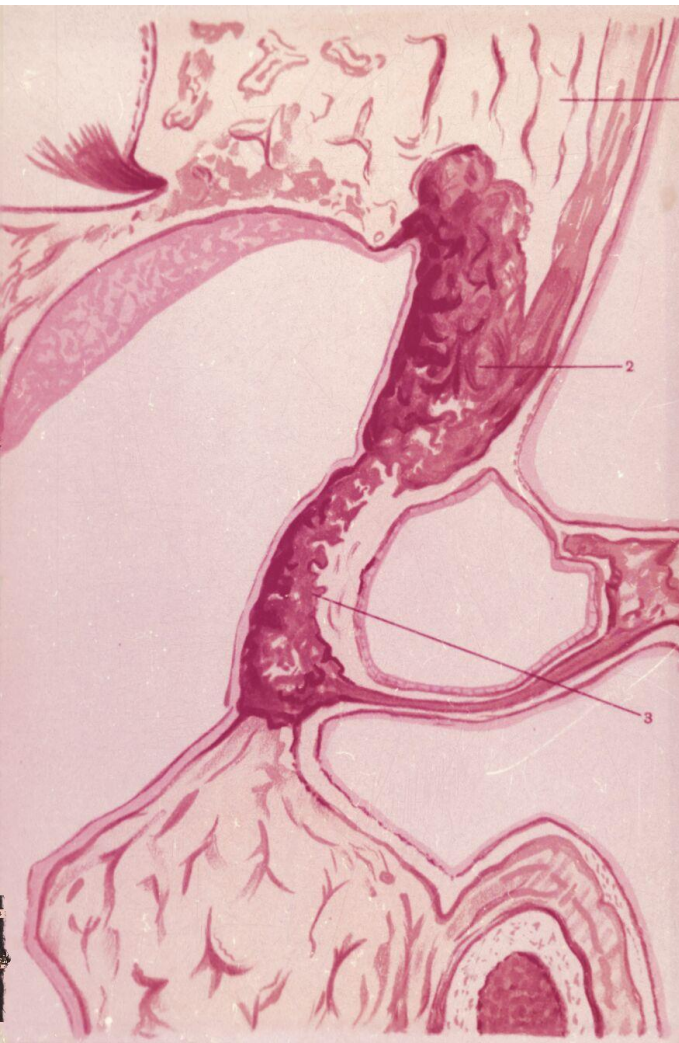■ *Tympanometrie:*

- As křivka



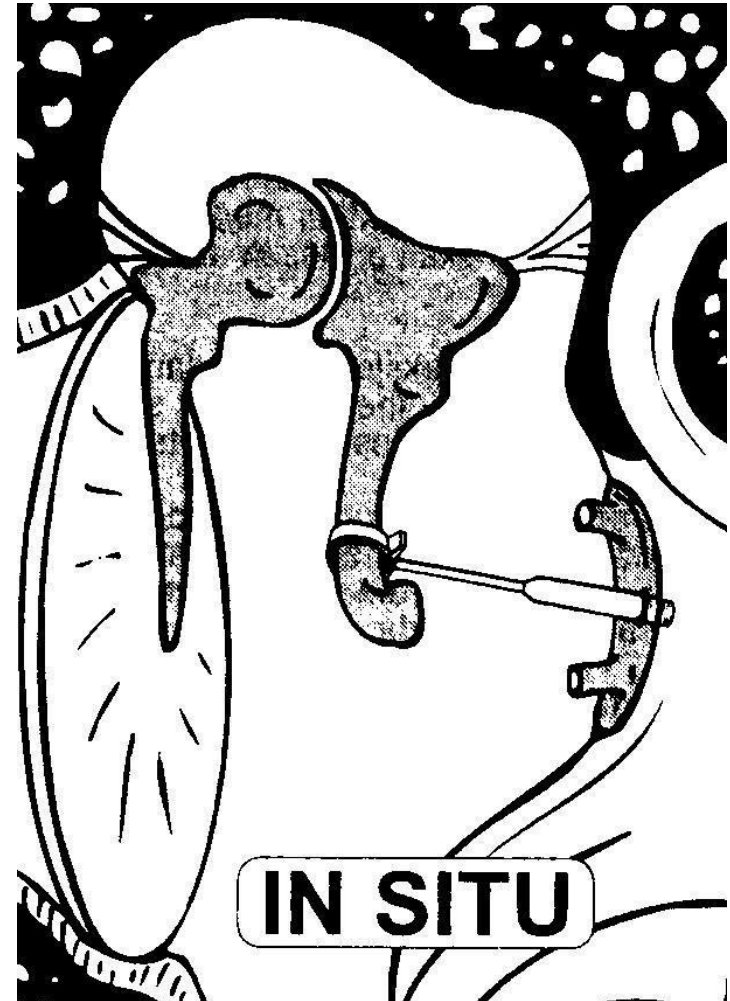
Syndrom Van den Hoeve de Klein

oboustranná fixace třmínku, osteogenesis
imperfekta, modré skléry

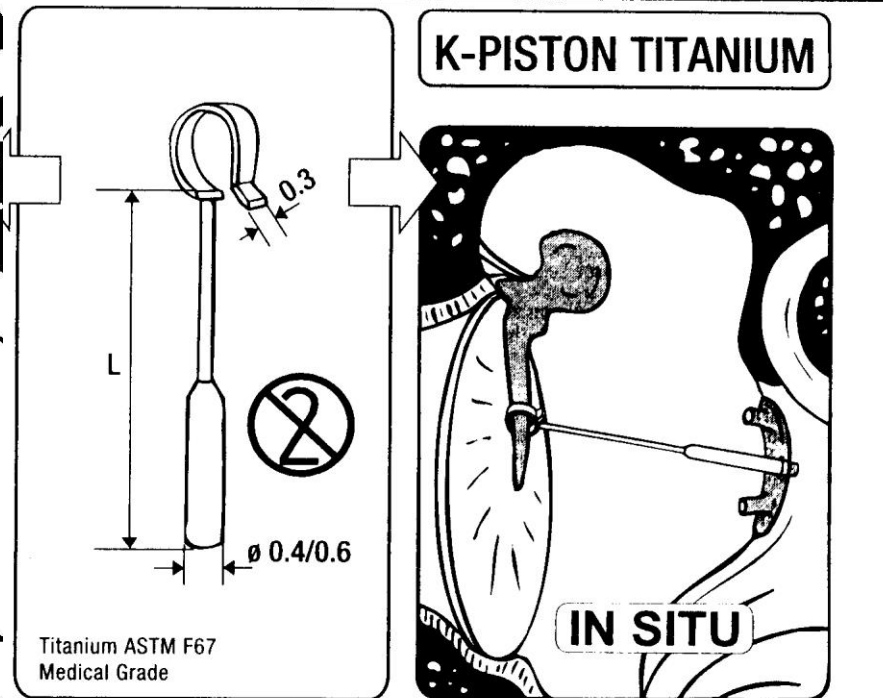
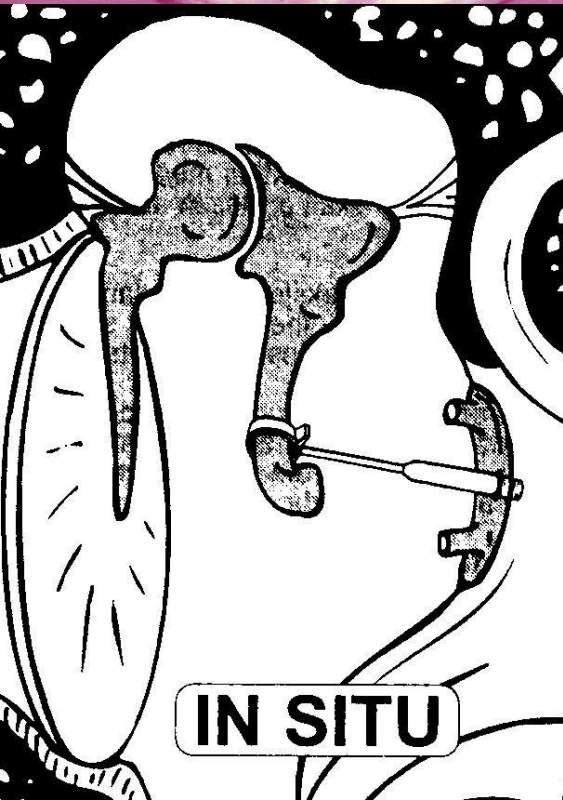
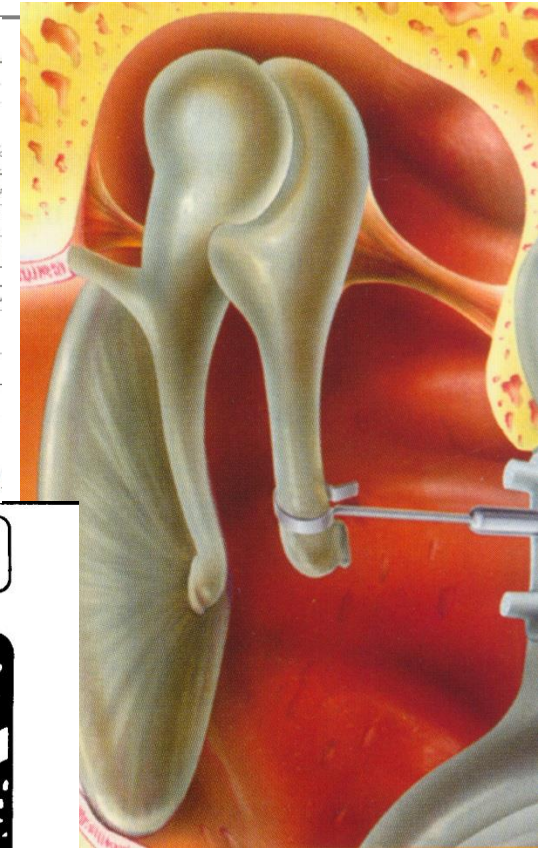
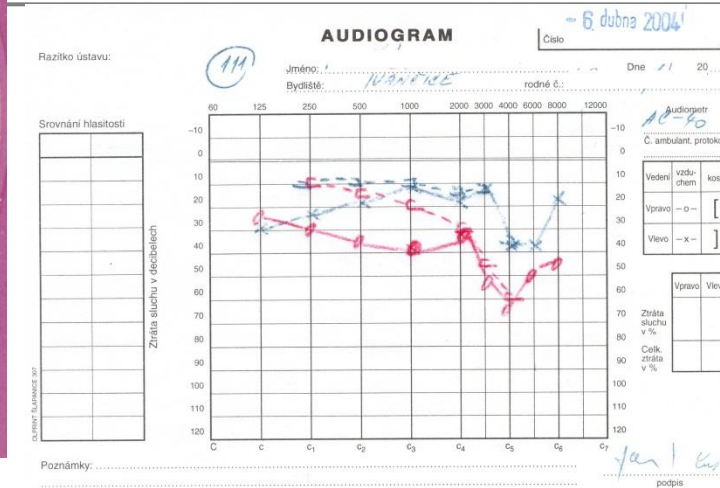
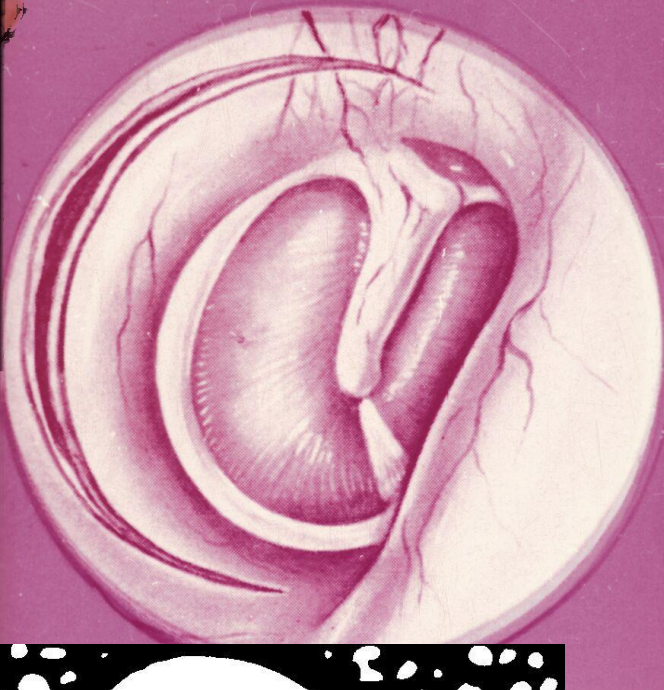


Otoskleróza

- **Chirurgická léčba**
 - *Stapedoplastika (stapedotomie):*
 - Operace v celkové anestezii (dříve v lokální)
 - Operační přístup přes zvukovod
 - Odklopení tympanomeatálního laloku
 - Odstranění raménka a hlavičky třmínku
 - Vytvoření otvoru v ploténce třmínku
 - Náhrada třmínku protézkou (piston)
- **Nechirurgická léčba**
 - Sluchadla



Stapedotomie





TRAUMATOLOGIE STŘEDNÍHO A VNITŘNÍHO UCHA

- přímé poranění bubínku a středouší
- fraktury spánkové kosti
- kontuze labyrintu
- akustické trauma, barotrauma, Nedoslýchavost způsobená hlukem (hypacusis perceptiva professionalis, pesbyacusis)
- nedoslýchavost z přetížení hlukem



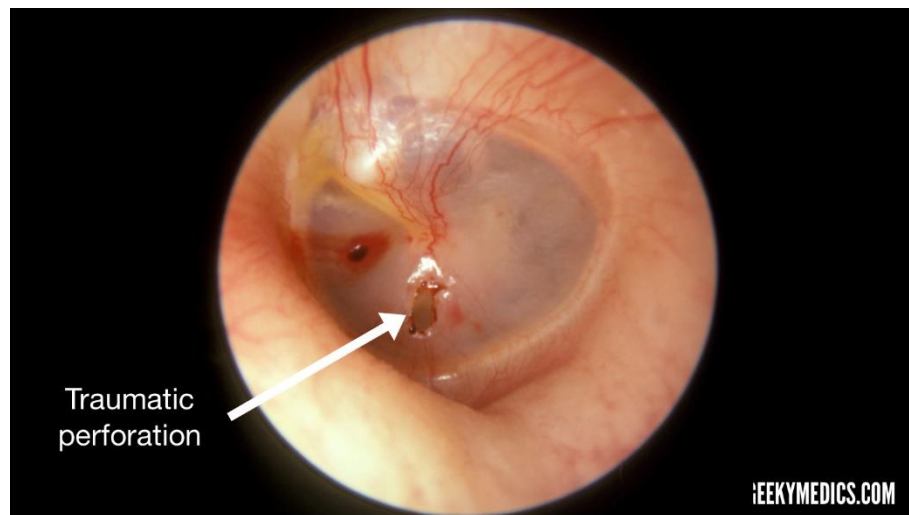
TRAUMATOLOGIE STŘEDNÍHO A VNITŘNÍHO UCHA

- **přímé poranění bubínku a středouší**
- fraktury spánkové kosti
- kontuze labyrintu
- akustické trauma, barotrauma, nedoslýchavost způsobená hlukem (hypacusis perceptiva professionalis, presbycusis)
- nedoslýchavost z přetížení hlukem

Přímé poranění bubínku a středouší

Traumatická perforace bubínku

- Přímě:
 - Cizí těleso -např. okuje
 - Manipulace ve zvukovodu – čištění
 - Fraktura pyramidy
- Nepřímě:
 - Barotrauma – facka, výbuch, skok do vody, potápění (5m)...
- Může být spojeno s poraněním středouší



- **Léčba:**
 - Překrytí hedvábím nebo cigaretovým papírkem
 - Plastika bubínku



Přímé poranění bubínku a středouší

Poranění středoušních kůstek

- Může být i za intaktním bubínkem
- Nejčastěji luxace inkudostapediálního skloubení
- Může být i fraktura ramének třmínku
- Pokud je celistvý bubínek, může být v akutní fázi hemotympanon



Percepční porucha sluchu a rovnováhy

- Labyrinthitis – serózní a hnisavá
- Náhle vzniklá porucha sluchu
- Neuronitis vestibularis
- Centrální vestibulární poruchy
- Morbus Ménières



Labyrinthitis serosa

- V tekutinách labyrintu nejsou leukocyty
- Možný vznik
 - Při akutní otitidě (přestup toxinů přes membrány okének)
 - Po stapedotomiích
- Symptomy – závratě, nystagmus, většinou k nemocné straně, porucha sluchu až hluchota
- Léčba – u akutní otitidy paracentéza, po operacích antibiotika a kortikoidy



Labyrinthitis purulenta

- Příčina – mastoiditis, chron. epitymp. otitida
- Patologický nálezn - destrukce labyrintu s možnou propagací do nitrolebí
- Symptomy – závratě, hluchota, celkové symptomy
- Léčba – antibiotika, chir. ošetření zákl. onemocnění, výjimečně labyrintektomie



Náhlá percepční porucha sluchu (ASNHL = Acute SensoriNeural Hearing Loss; = idiopathic sudden sensorineural hearing loss)

- Ztráta sluchu o víc jak 30 dB na třech a více frekvencích vznikající do 3 dní. Většinou jednostranně, s tinnitem, pocitem plnosti v uchu a vertigem.
- Multifaktoriální etiopatologie – viry, cévní etiologie, kombinace obou.
- Dg: anamnéza, otomikroskopie, audio , NMR.
- Léčba: Kortikoidy (prednison 60mg/den 10-14 dní), vasodilatancia, potenciace hyperbarickou oxygenoterapií.
- Prognóza: spont. úprava možná až v 60 %. Nejlepší výsledky – léčba začala do 48 hod. Horší prognóza jsou-li vestib. přízn., pozdní zahájení léčby.



Neuronitis vestibularis

- Náhle vzniká porucha vestibulárních funkcí
- příčina neznámá, zřejmě stejná jako ASNHL, postižen je většinou jen vestibulární aparát
- Symptomy – točivé závratě+ zhoršující se s pohybem, vegetativní symptomy, Nystagmus ke zdravé straně. Závratě postupně ustupují (centrální kompenzace)
- Léčba: kortikoidy – methylprednisolon 100mg a postupné snižování o 20 mg každé 3 dny. Residuální postižení funkce může ovlivnit Betahistin.
- Prognóza – může dojít postupně k návratu funkce

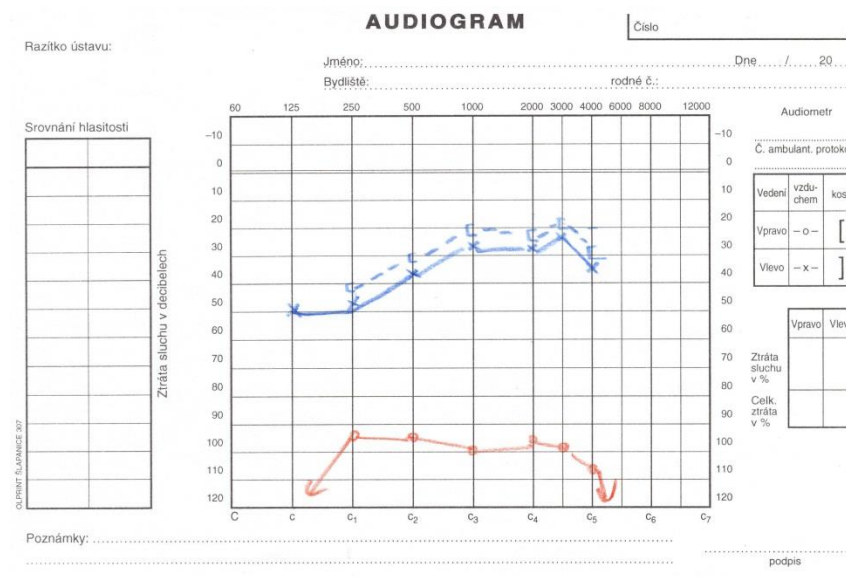


Centrální vestibulární poruchy

- Většinou nejsou spojeny s poruchou sluchu, ale s neurologickými příznaky
- Příčina – infekce, poruchy prokrvení mozkového kmene, skleróza mozkových cév, intoxikace aj.
- Symptomy – střídavě poruchy rovnováhy, progredující pomalu, centrální vestibulární syndrom
- Nutné otoneurologické a neurologické vyšetření k vyloučení léčitelných příčin
- Léčba - symptomatická

Morbus Ménières

- Záchvaty točivých závratí, jednostranná nedoslýchavost (většinou s poklesem v hlubších fr.), tinnitus, nauzea, zvracení, pocit plnosti, tlaku v uchu.
- Příčina – vs. zvýšený tlak v endolymfatickém prostoru – hydroops dct. Cochlearis
- Léčba – kortikoidy, antivertiginóza, antiemetika, při neztížitelných závratích drenáž saccus endolymphaticus, aplikace neomycinu do středouší...



Hydropická, apikokochleární křivka vlevo; hluchota vpravo (nebývá typicky součástí Mb. Méneieri)



Chronické akustické trauma, profesní nedoslýchavost

Nařízení vlády č. 337/2016 Sb

Zaměstnancům na pracovišti, kde ekvivalentní hladina hluku za osmihodinovou pracovní směnu ($L_{Aeq,8h}$) překračuje přípustný expoziční limit (85 dB) nejméně o 20 dB nebo je přítomen impulsní hluk s hladinou špičkového akustického tlaku vyšší než 145 dB, náleží příplatek za práci ve ztíženém pracovním prostředí. Tento příplatek je vyplácen na podkladě Nařízení vlády 567/2006 Sb. *o minimální mzdě, o nejnižších úrovních zaručené mzdy, o vymezení ztíženého pracovního prostředí a o výši příplatku ke mzdě za práci ve ztíženém pracovním prostředí* (Česká republika, 2006). Tento dokument byl v roce 2016 aktualizován a jeho nová verze (Nařízení vlády č. 337/2016 Sb.) má platnost od 1. 1. 2017. V aktualizované verzi je legislativně ošetřeno rozdělení směny a výše příplatku ke mzdě ve ztíženém pracovním prostředí (Česká republika, 2016a).



Profesní nedoslýchavost se typicky vyznačuje zvýšením sluchového prahu na frekvencích 3, 4 a 6 kHz, největší sluchová ztráta je zpravidla na frekvenci 4 kHz (Mejzlík, 2002). Většinou jde o poruchu **stranově symetrickou**, kochleární s poškozením vnějších vláskových buněk umístěných **bazokochleárně**.



První fází je sluchová adaptace, při které se sluch během několika milisekund či sekund přizpůsobí nadměrnému hluku. Sluchovou adaptaci je možné rozdělit na perstimulační (v průběhu působení hluku) a post stimulační (trvá i po skončení působení hluku). Oba typy adaptace se projevují zvýšením sluchového prahu.

Druhou fází je sluchová únava, která se objevuje v řádu desítek minut až několika hodin po začátku působení nadměrného hluku. Při této fázi dochází k přechodnému zvýšení sluchového prahu, neboli **temporary threshold shift (TTS)**, což je způsobeno metabolickým vyčerpáním vláskových buněk vnitřního ucha (Syka, Voldřich a kol., 1981). Tato fáze se projevuje sníženou citlivostí na zvuk. Můžeme to přirovnat k pocitu „hlasitého ticha“ po pobytu na koncertě nebo po zaznění výstřelu. Sluch se v průběhu několika hodin normalizuje. Hranice mezi sluchovou adaptací a únavou není zcela jasná.



Třetí fází je sluchové vyčerpání, při kterém dochází k úplnému metabolickému vyčerpání vláskových buněk a k jejich strukturálním poruchám. Třetí fáze začíná po několika měsících až letech v hlučném prostředí. Projevem je také TTS, ale k částečnému navrácení do původního stavu (restituce) dochází až po několika měsících či letech od ukončení pobytu v hluku.

Čtvrtou fází poškození sluchu z hluku **je atrofie sluchové buňky**. Je to situace, kdy došlo k nevratným funkčním i strukturálním změnám vláskových buněk (Mejzlík, Pellant a kol., 1999). Projevuje se trvalým vzestupem sluchového prahu, **permanent threshold shift (PTS)**. Podle Lejsky, (2001) může i po proběhnutí čtvrté fáze u některých nedoslýchavých při ukončení pobytu v hlučném prostředí dojít k mírnému zlepšení sluchu během několika měsíců až let, protože všechny vláskové buňky ve vnitřním uchu nejsou postiženy stejnoměrně.



REHABILITACE SLUCHU

- sluchadla
- implantáty pro kostní vedení
- kochleární implantace



REHABILITACE SLUCHU

- Problém s rozuměním řeči bývá zpravidla při prahu sluchu kolem 40dB, u intrakochleárních vad špatné porozumění řeči v důsledku recruitment fenoménu
- Při volbě sluchové pomůcky vycházíme z tíže sluchového postižení:
 - audiometrické vyšetření
 - slovní audiometrie
 - případně objektivní audiometrie
- Respektujeme preference pacienta



REHABILITACE SLUCHU

- **sluchadla**
- implantáty pro kostní vedení
- kochleární implantace

Sluchadla

- horní hranice pro indikaci je 90dB
- sluchadla jsou analogová nebo digitální - dnes se používají digitální
- Mohou být v různém provedení: zvukovodová, závěsná, boltcová, kapesní, brýlová...



Behind-the-Ear (BTE)

In-the-Ear (ITE)

In-the-Canal (ITC)

Receiver-in-Canal (RIC)

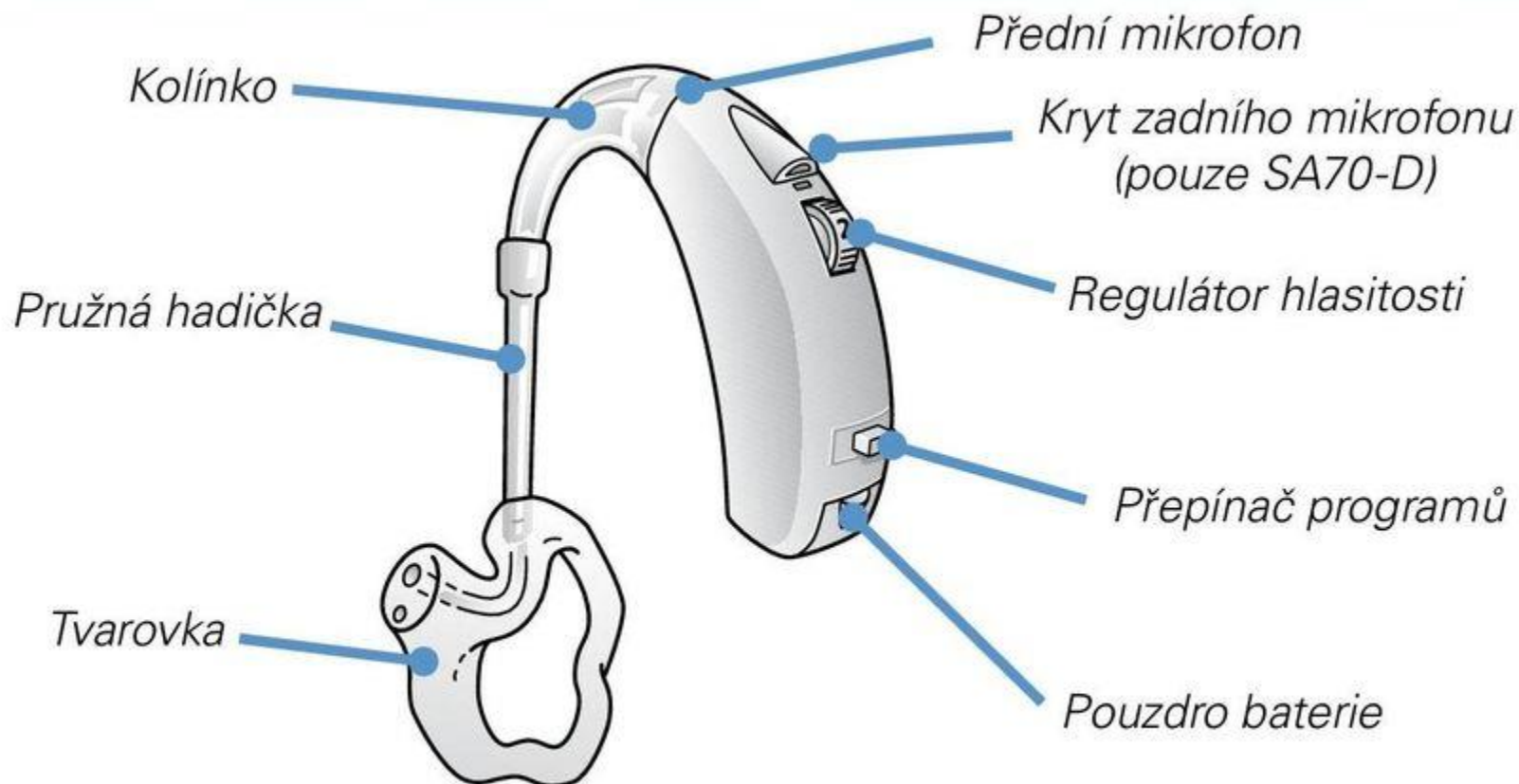Completely-in-Canal (CIC)

Invisible-in-Canal (IIC)



Sluchadla

- Části sluchadla:



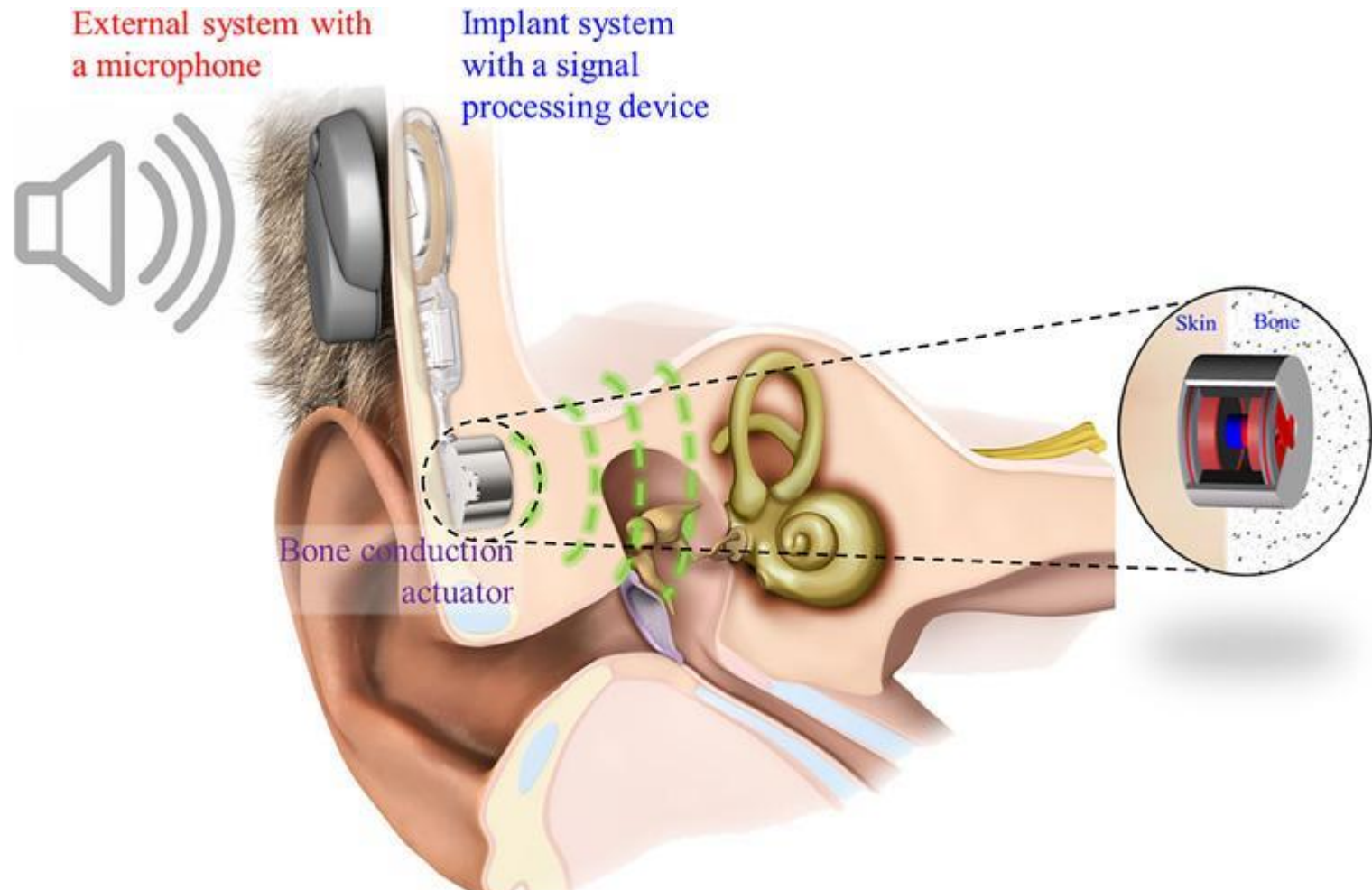


REHABILITACE SLUCHU

- sluchadla
- **implantáty pro kostní vedení**
- kochleární implantace

Implantáty pro kostní vedení

Bonebridge





BONEBRIDGE



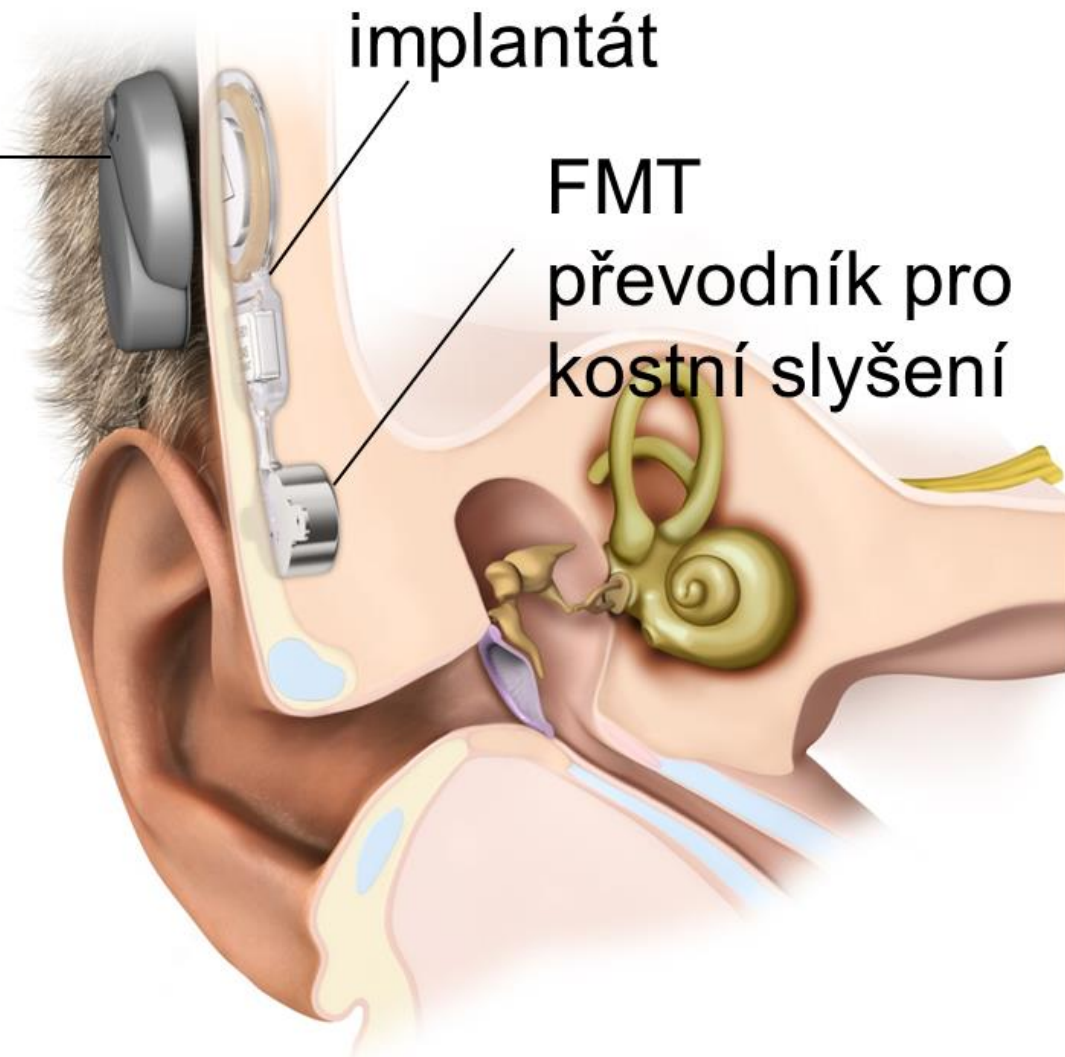


audioprocessor

implantát

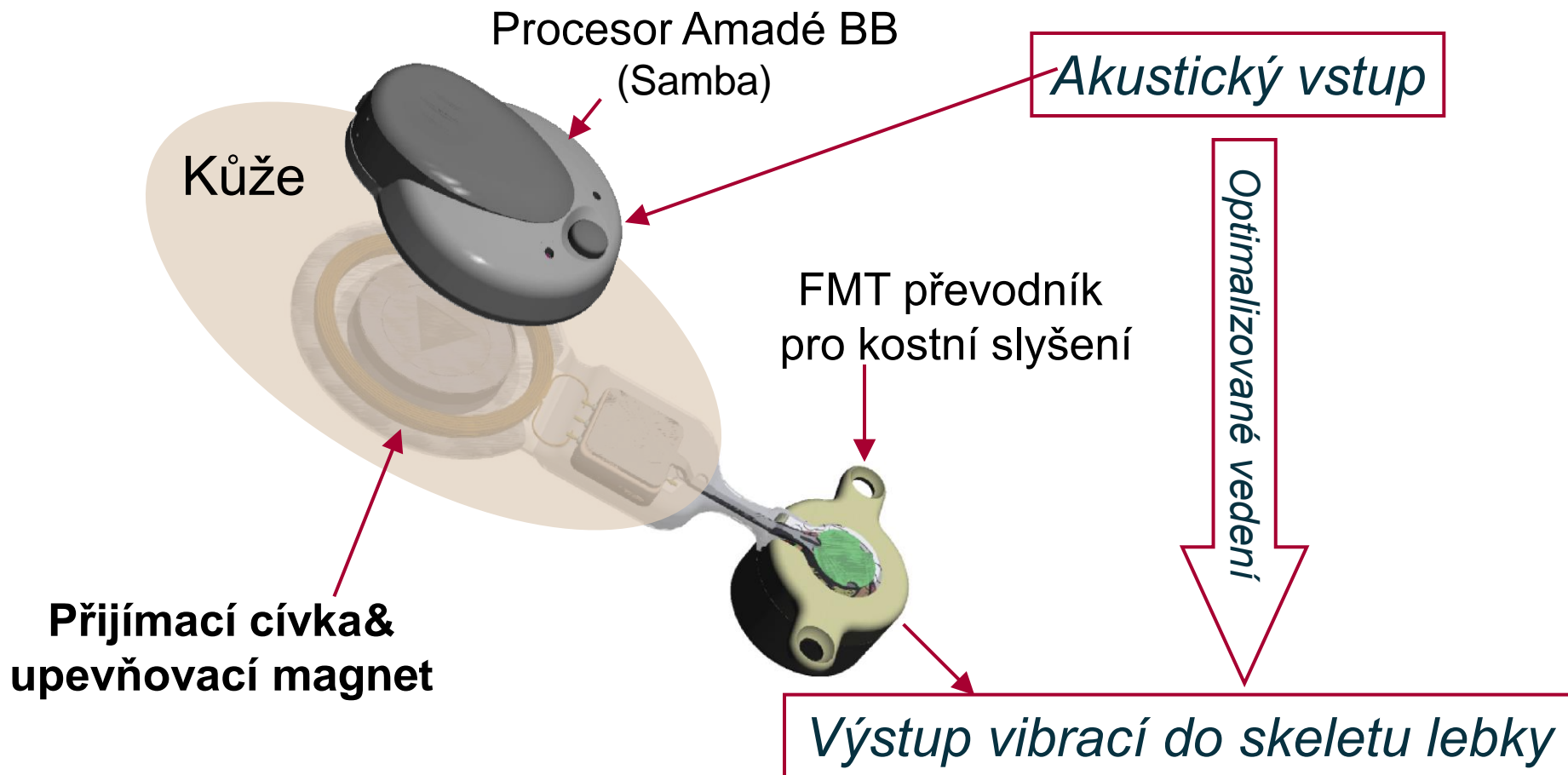
FMT

převodník pro
kostní slyšení



BC-FMT = Bone Conduction Floating Mass Transducer

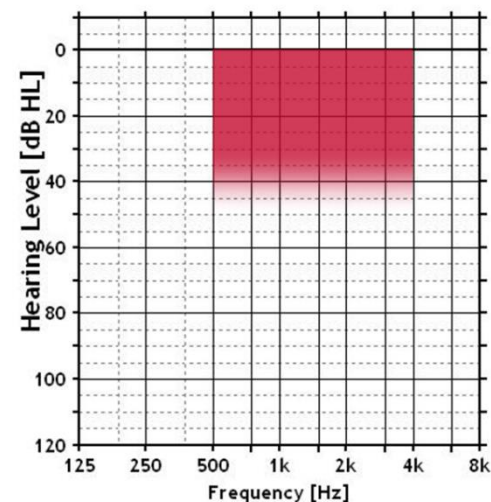
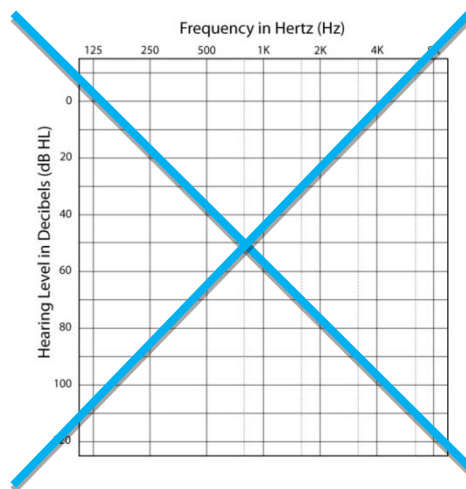
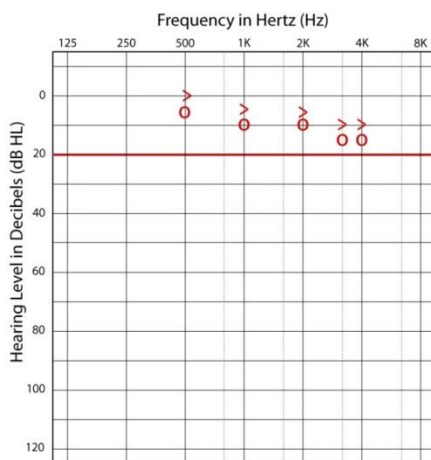
Přehled systému Bonebridge



Převodní nebo smíšená nedoslýchavost

s prahem kostního vedení do cca 45 dB. Patologický stav znemožňující užívat klasické sluchadlo: vrozené malformace, zánět zevní zvukovodu, alergie, nesnášenlivost tvarovek, trepanační dutina znemožňující nošení tvarovek...

Jednostranná hluchota s normálním sluchem na kontralaterální straně

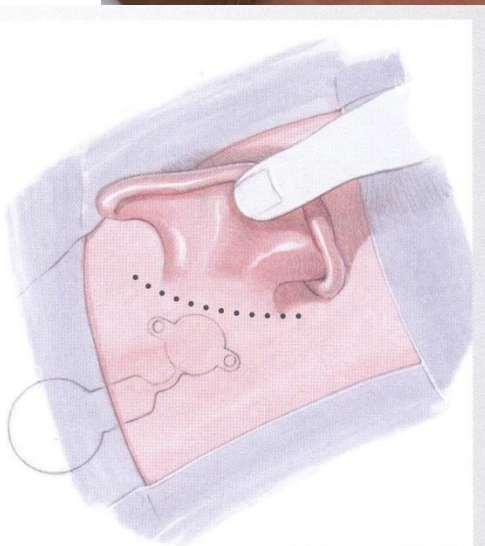
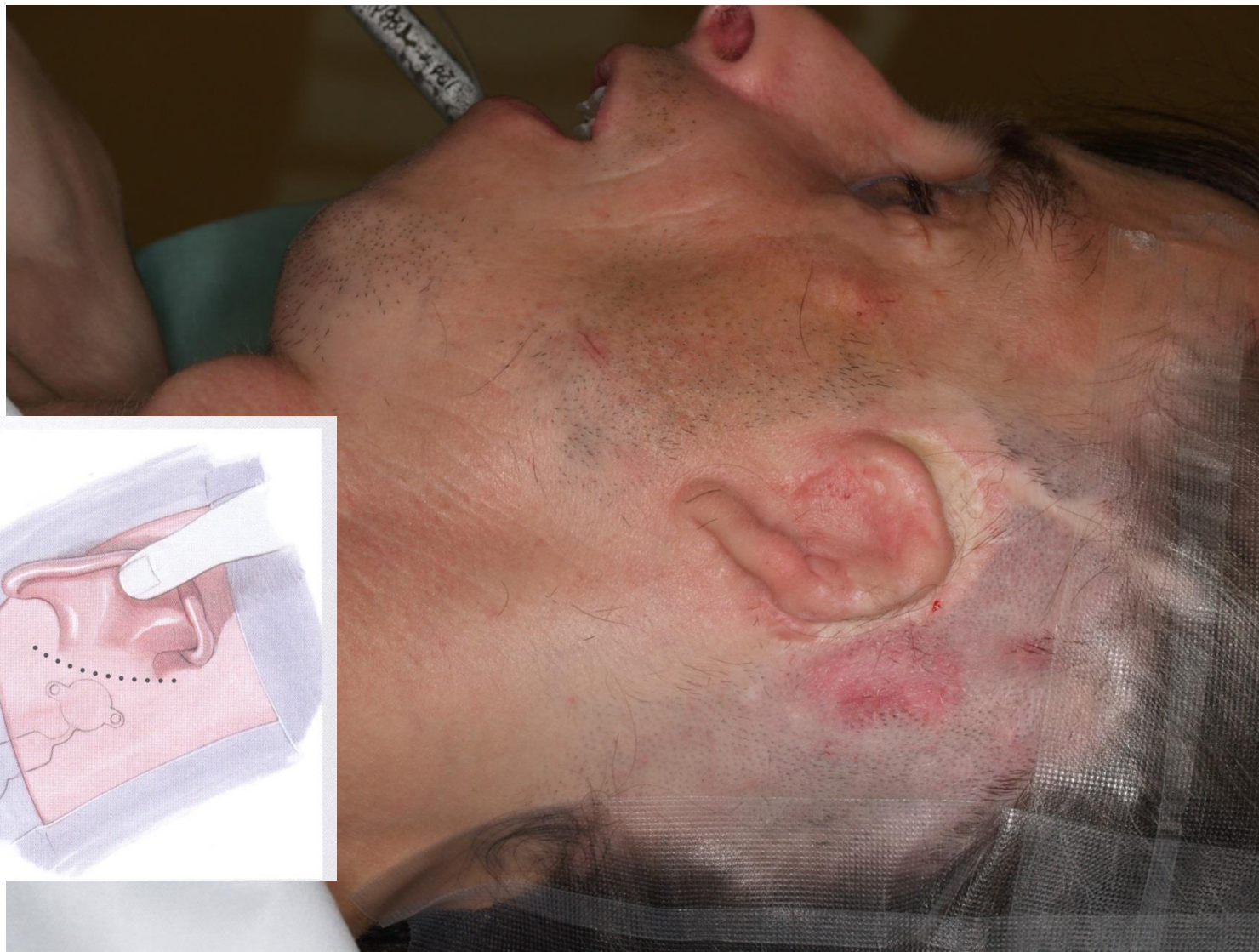

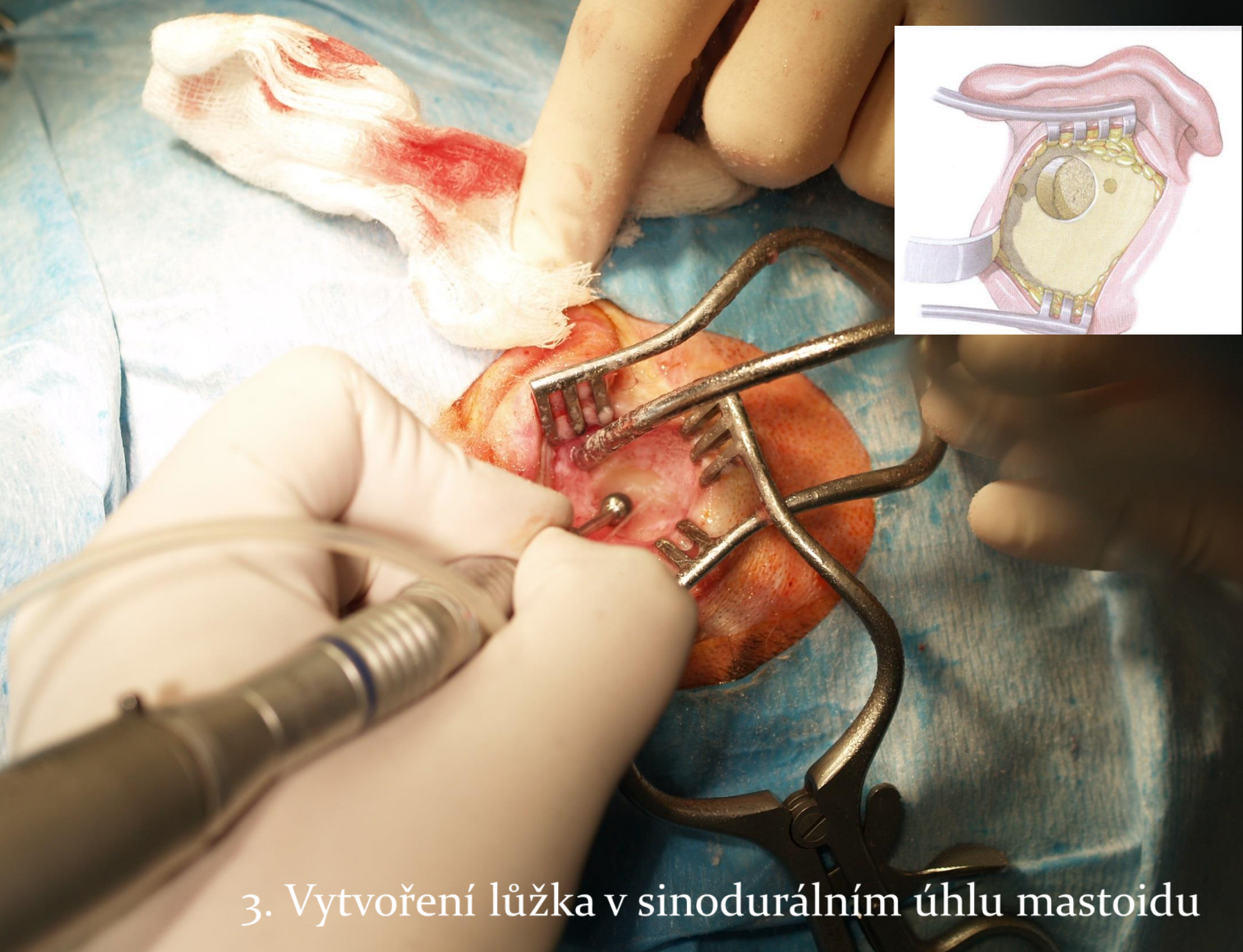


- Pacient s Treacher-Collinsovým syndromem a atresií zvukovodů
- Normální kostní vedení a plná kochleární rezerva oboustranně
- Operace proběhla na sále Kliniky otorinolaryngologie a chirurgie hlavy a krku při FN u sv. Anny v Brně dne 29.8.2014
- Výkon i pooperační hojení bez komplikací
- Výborný výsledek

Příprava

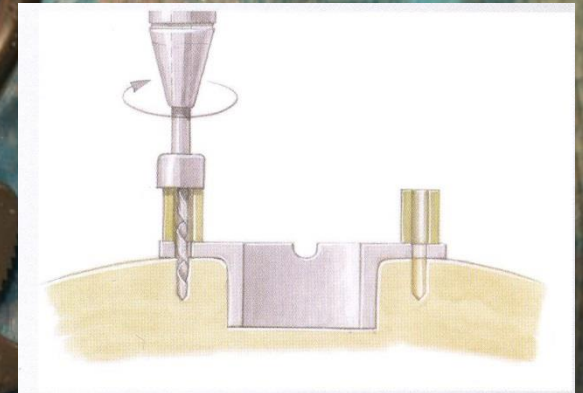
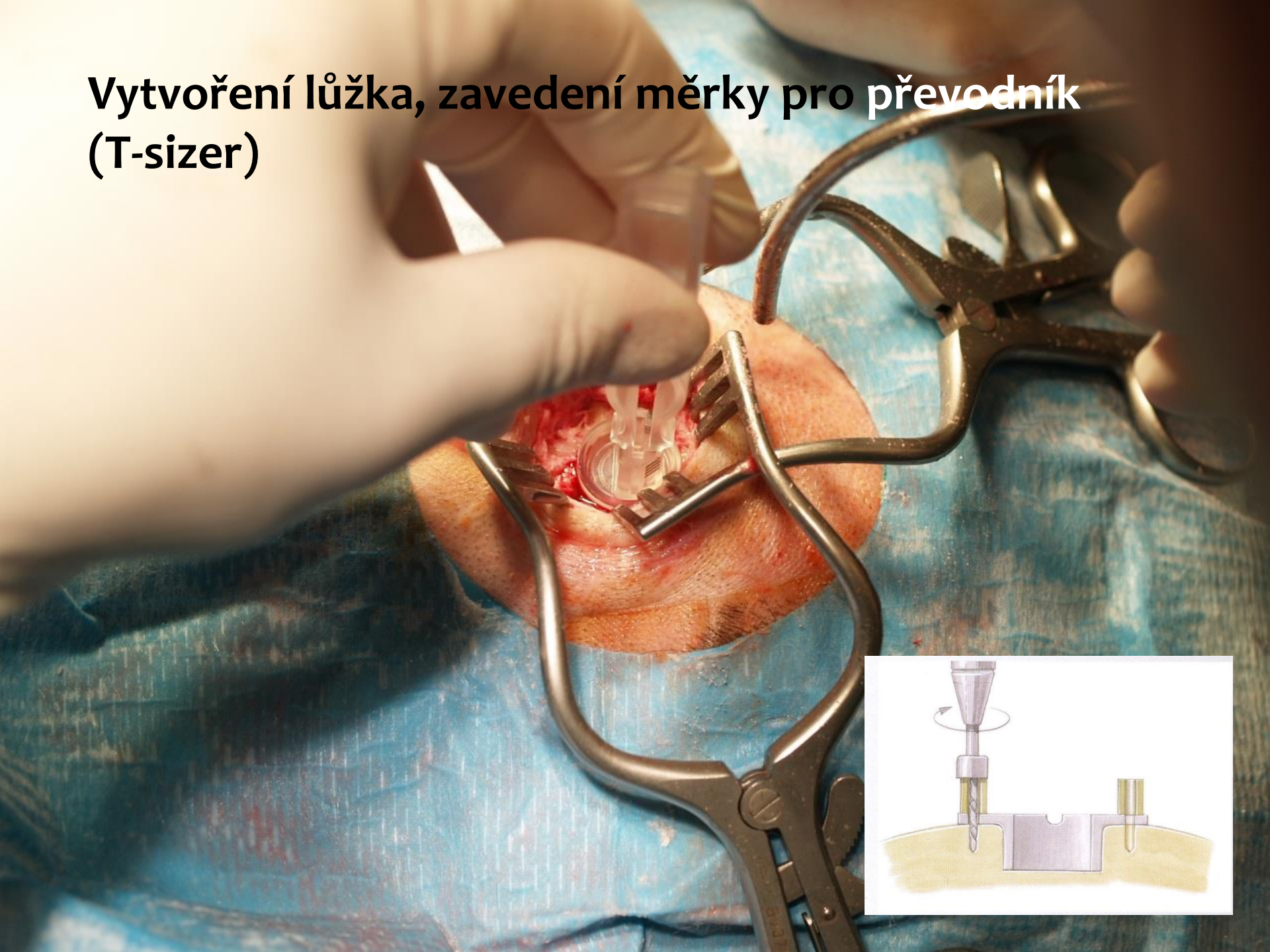
– vyholeně vlasy, naznačená incize



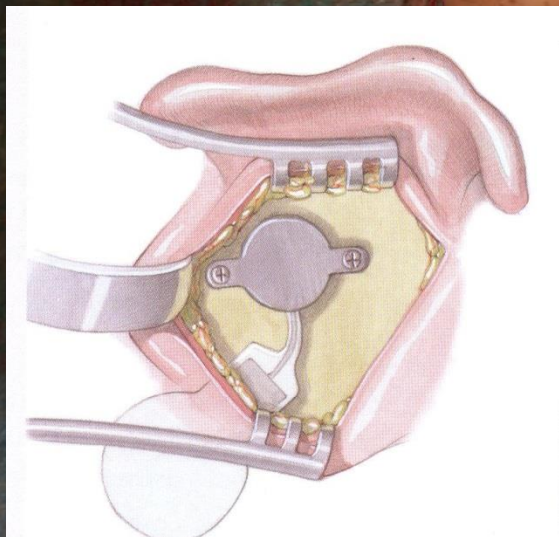
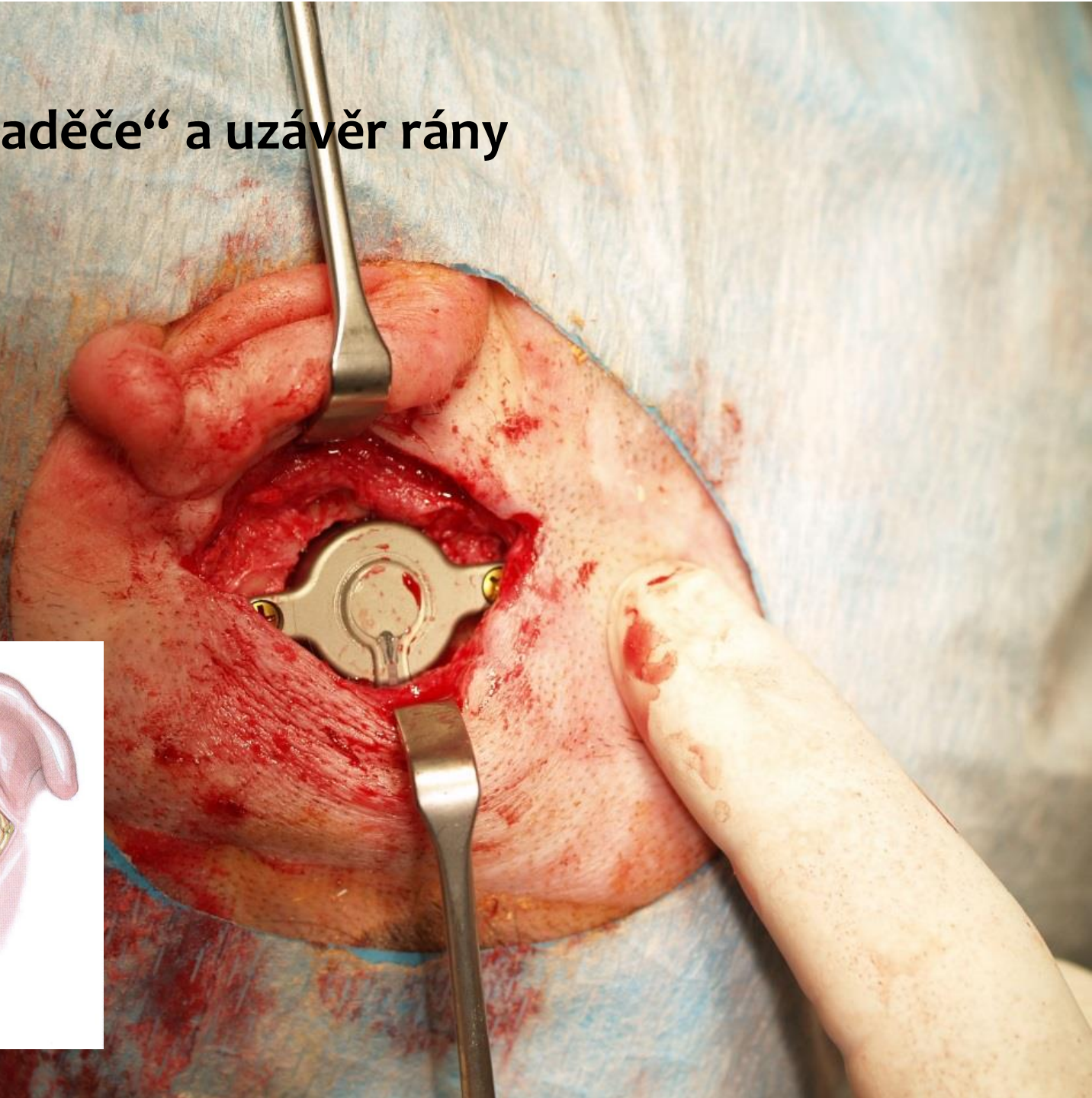


3. Vytvoření lůžka v sinodurálním úhlu mastoidu

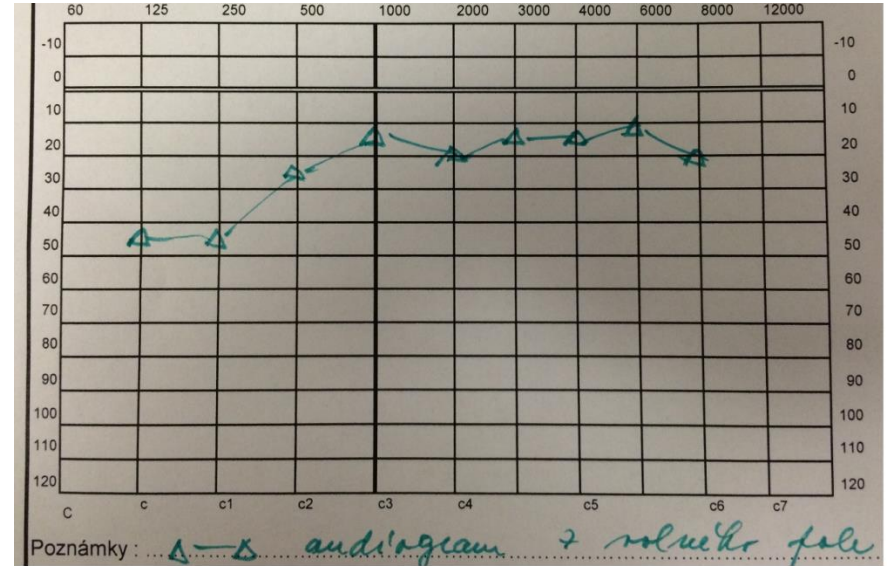
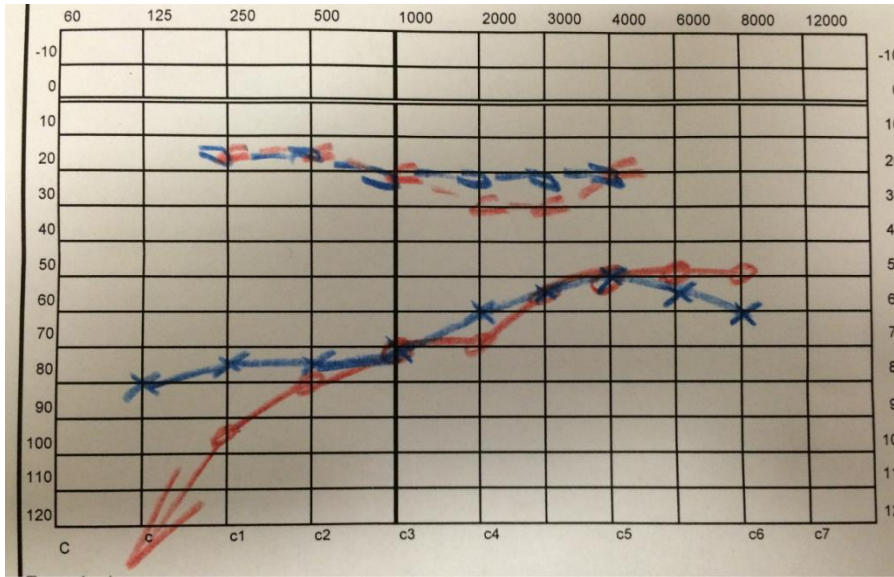
Vytvoření lůžka, zavedení měrky pro převodník (T-sizer)

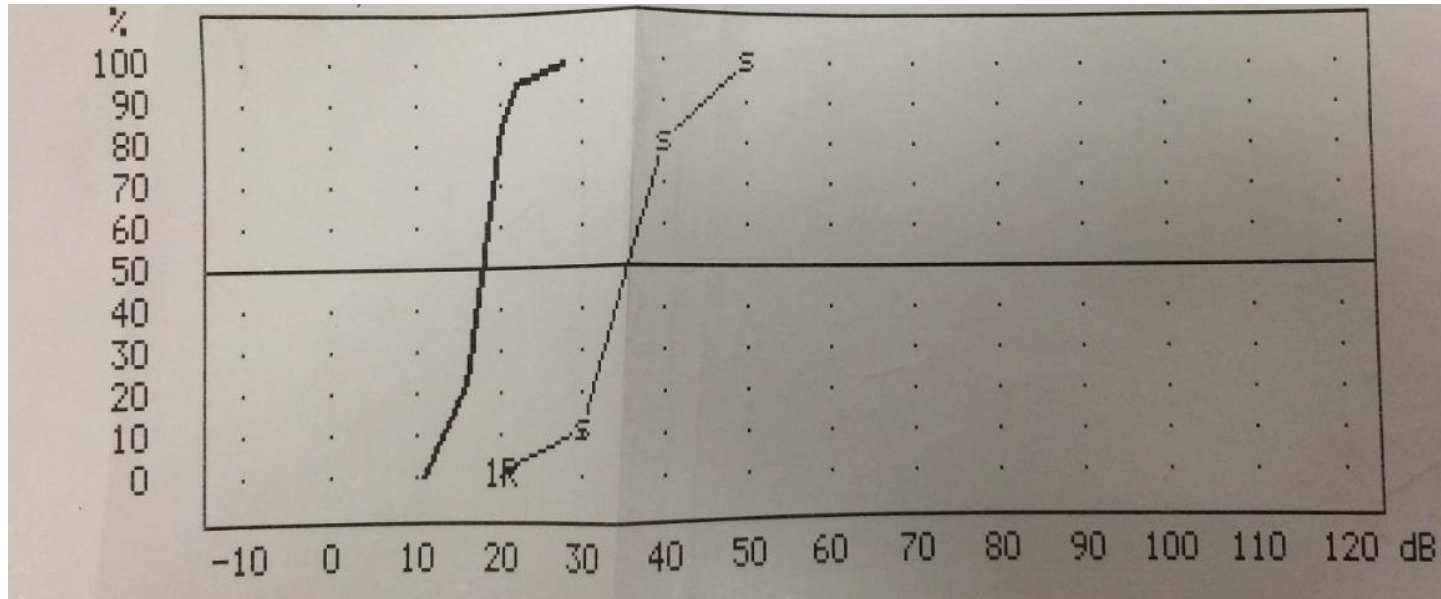
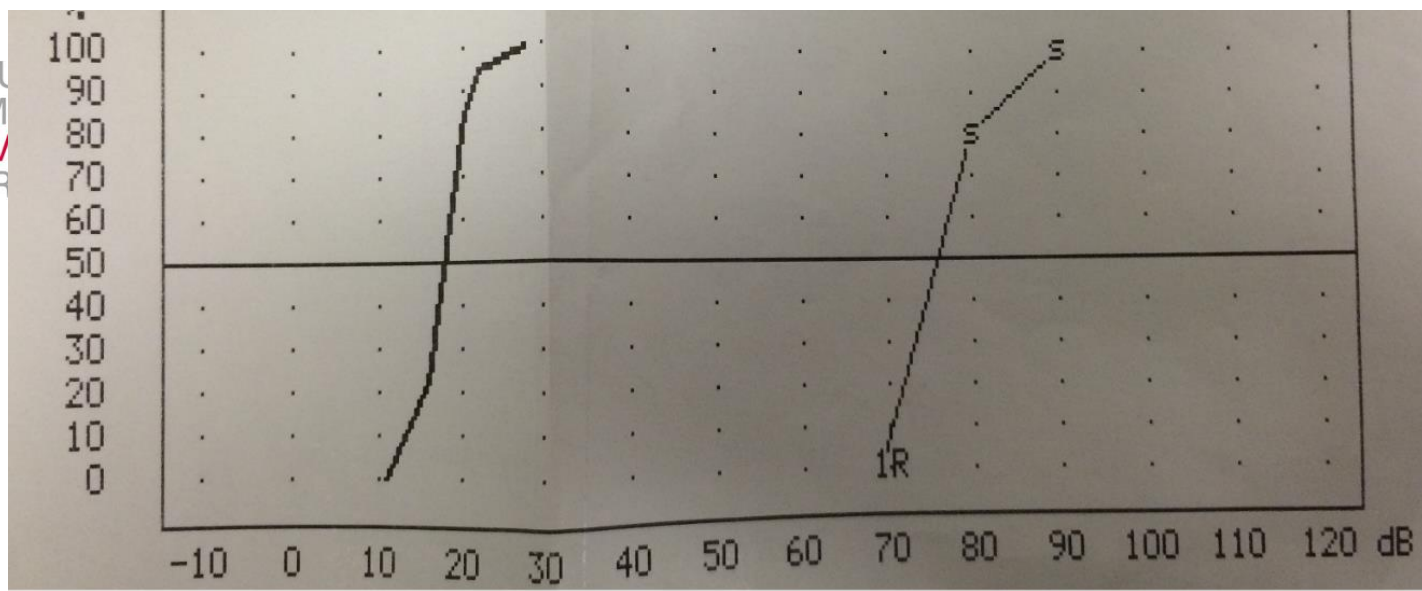


Fixace „převaděče“ a uzávěr rány



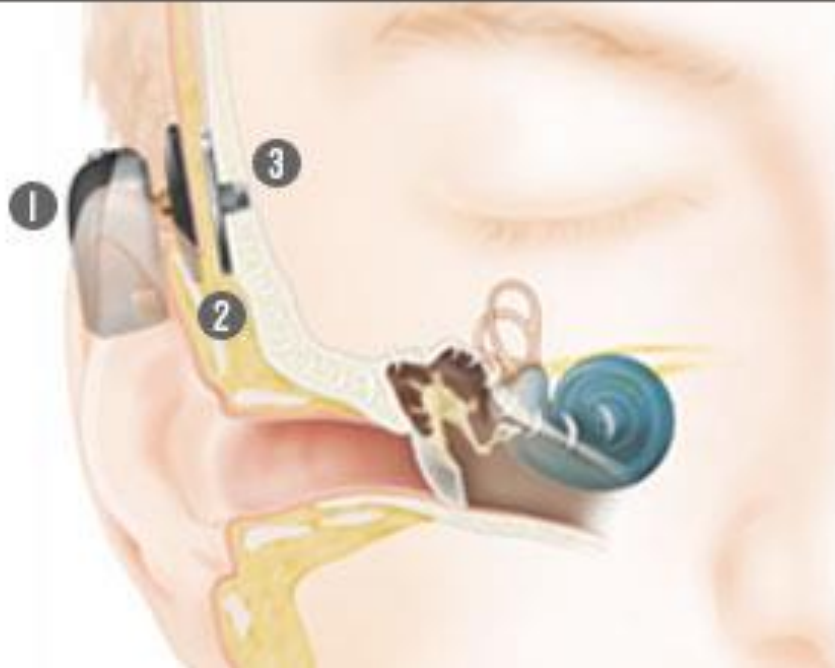
Sluchový výsledek před a po operaci



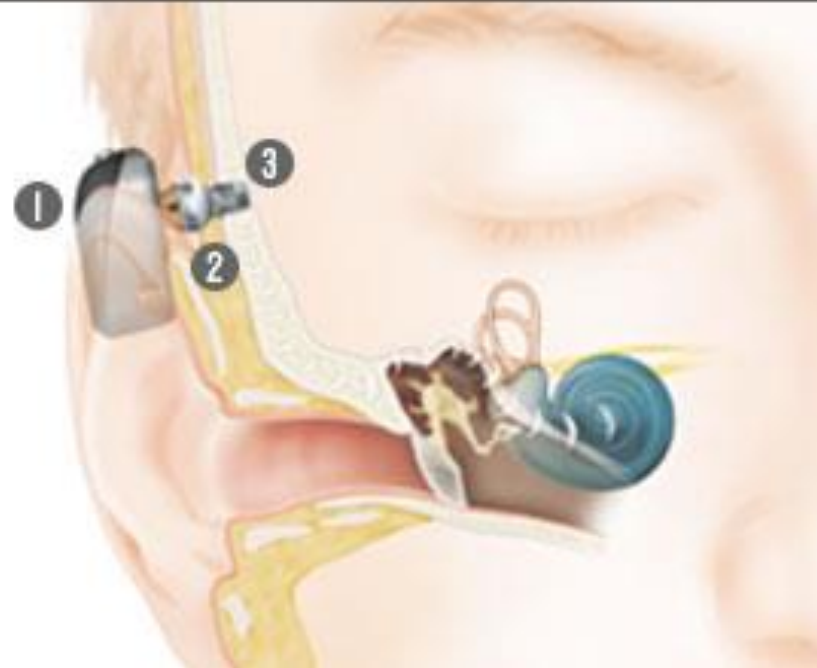


Bone Anchored Hearing Aid

Baha Attract System



Baha Connect System



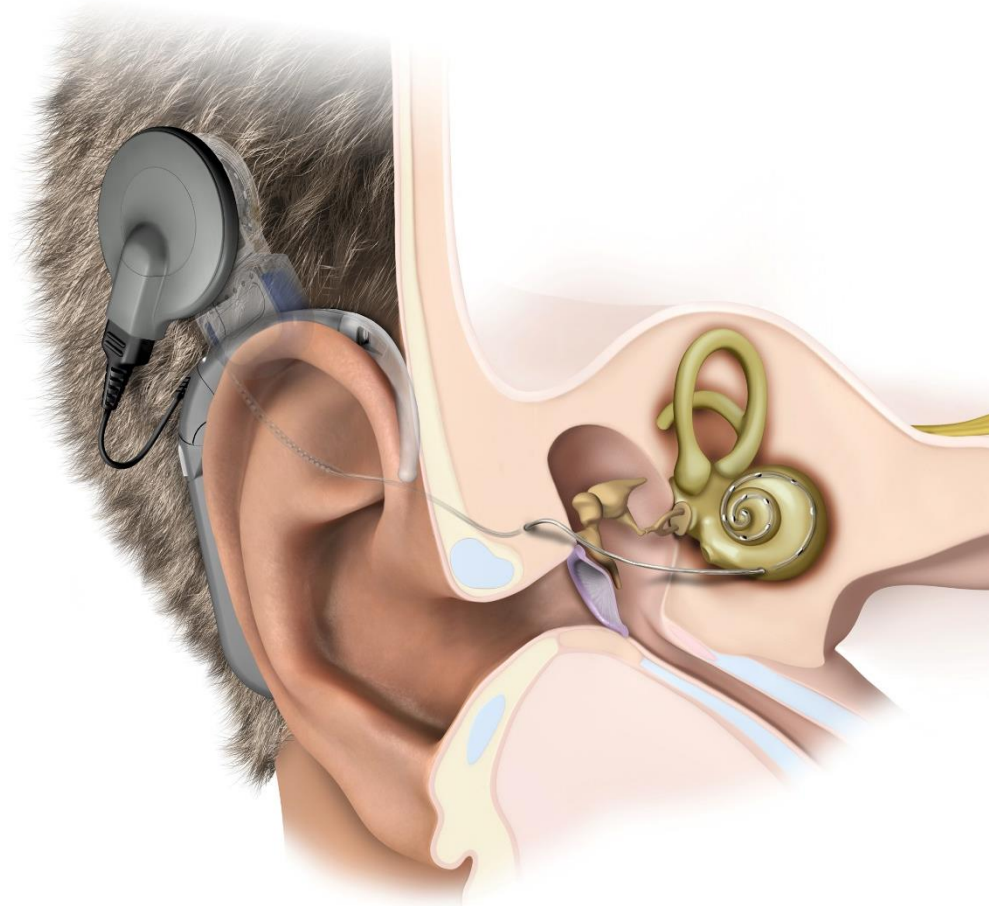
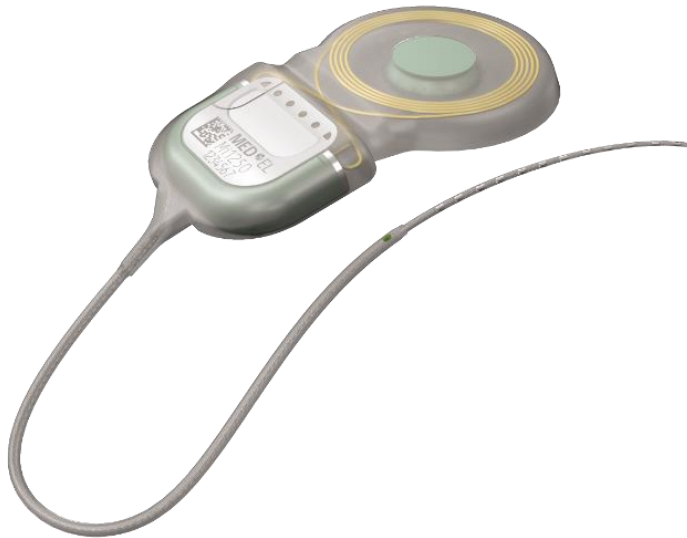

REHABILITACE SLUCHU

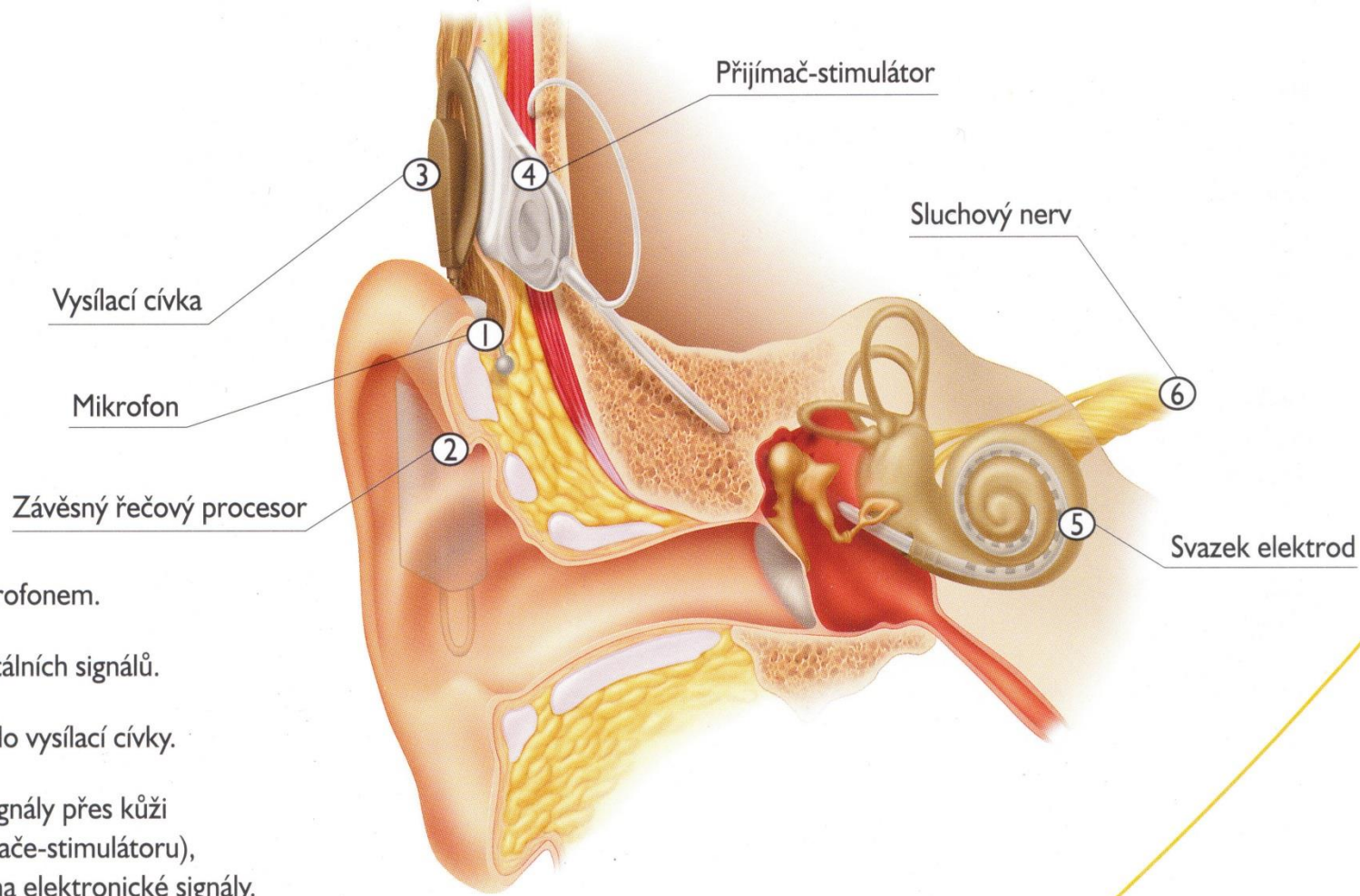
- sluchadla
- implantáty pro kostní vedení
- **kochleární implantace**

Kochleární implantace

- Sluchová neuroprotéza
 - Pro pacienty s jednostrannou nebo oboustrannou hluchotou nebo nedoslýchavostí nad 75dB
 - U dětí s vrozenou hluchotou nejlépe do 1 roku preferována je oboustranná implantace



Jak slyšíme s kochleárním implantátem



- ① Zvuk je přijímán mikrofonem.
- ② Je zakódován do digitálních signálů.
- ③ Signály jsou poslány do vysílací cívky.
- ④ Vysílací cívka vysílá signály přes kůži do implantátu (přijímače-stimulátoru), kde jsou převedeny na elektronické signály.
- ⑤ Signály jsou poslány do svazku elektrod, který dráždí vlákna sluchového nervu v hlemýždi.
- ⑥ Signály se přenášejí sluchovým nervem dále do mozku, kde jsou rozpoznány jako zvuky.