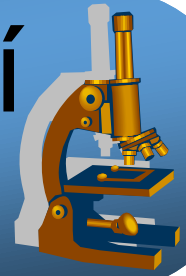
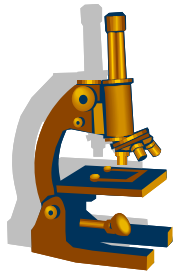


Praktikum ze speciální patologie



Patologie
KARDIOVASKULÁRNÍHO
systemu



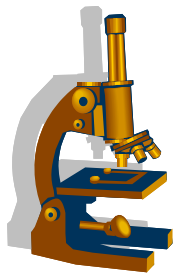
Hypertenze

- systémová
- plicní
- portální

Různé lokalizace, odlišná etiologie a problematika

Systemová esenciální hypertenze

- multifaktoriální příčiny
- genetika vč. abnormálního transmembránového transportu Na/K v renálních tubulech
- vrozené změny (vč. nízké porodní váhy a počtu nefronů)
- získané rizikové faktory životního stylu (obezita, příjem Na a P, stres, nedostatek pohybu, aj.)



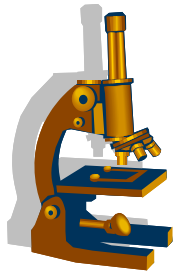
Systemová hypertenze

Dle etiologie

- esenciální (primární) v 90 %
- sekundární (jiné základní onemocnění – ledviny, endokrinní, aj.)

Dle klinického průběhu

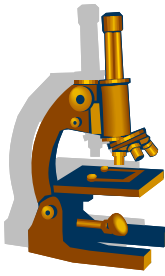
- benigní
 - 95 %, dlouhodobě asymptomatická, komplikace pozdní, ale závažné – nutný screening + terapie
- maligní
 - diastolický TK > 140 mmHg
 - rychlý rozvoj (i týdny), nutná okamžitá terapie
 - akcelerovaná fáze „benigní“ HT léčené špatně nebo vůbec
 - nebo v rámci sekundární HT (renální, feochromocytom nadledviny, některé autoimunitní choroby)
 - fibrinoidní nekróza malých arterií/arteriol, zvl. ledvin – maligní nefroskleróza → hematurie, selhání
 - hypertrofie + dilatace LK → selhání LK
 - bolest hlavy, intracerebrální krvácení
 - hypertenzní retinopatie s hemoragiemi, edémem papily optického nervu



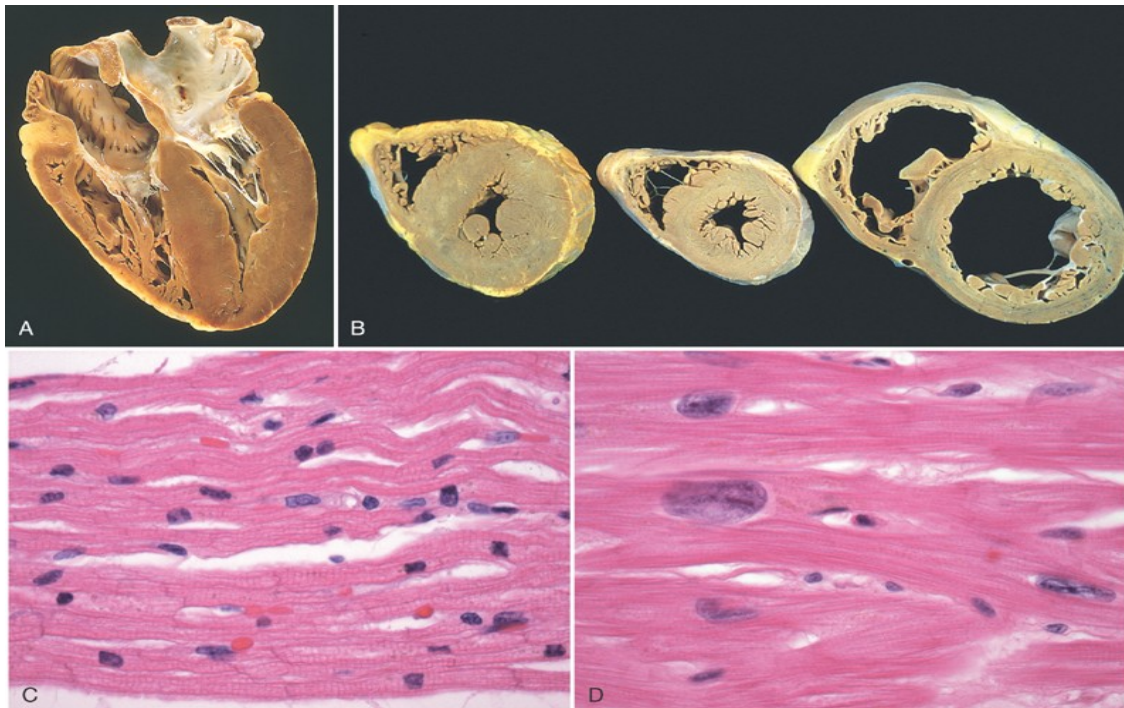
Systemová hypertenze

- morfologicky léze endotelu + cévní stěny
- akcelerace AS
- arterioly
 - plazmatické insudáty ve stěně – hyalinní arterioloskleróza s homogenním vzhledem
 - postupně cirkulární hyperplastická arterioloskleróza,
 - fibrinoidní nekróza + trombóza u maligní hypertenze
- arterie
 - poškození endotelu s dysfunkcí (↓ NO vazodilatace + ↑ sekrece vasokonstriktorů vč. prostaglandinů)
 - intimální hyperplázie, fibroelastóza, hyperplazie hladké svaloviny, zúžené lumen
- kapiláry
 - možná ruptura, trombóza

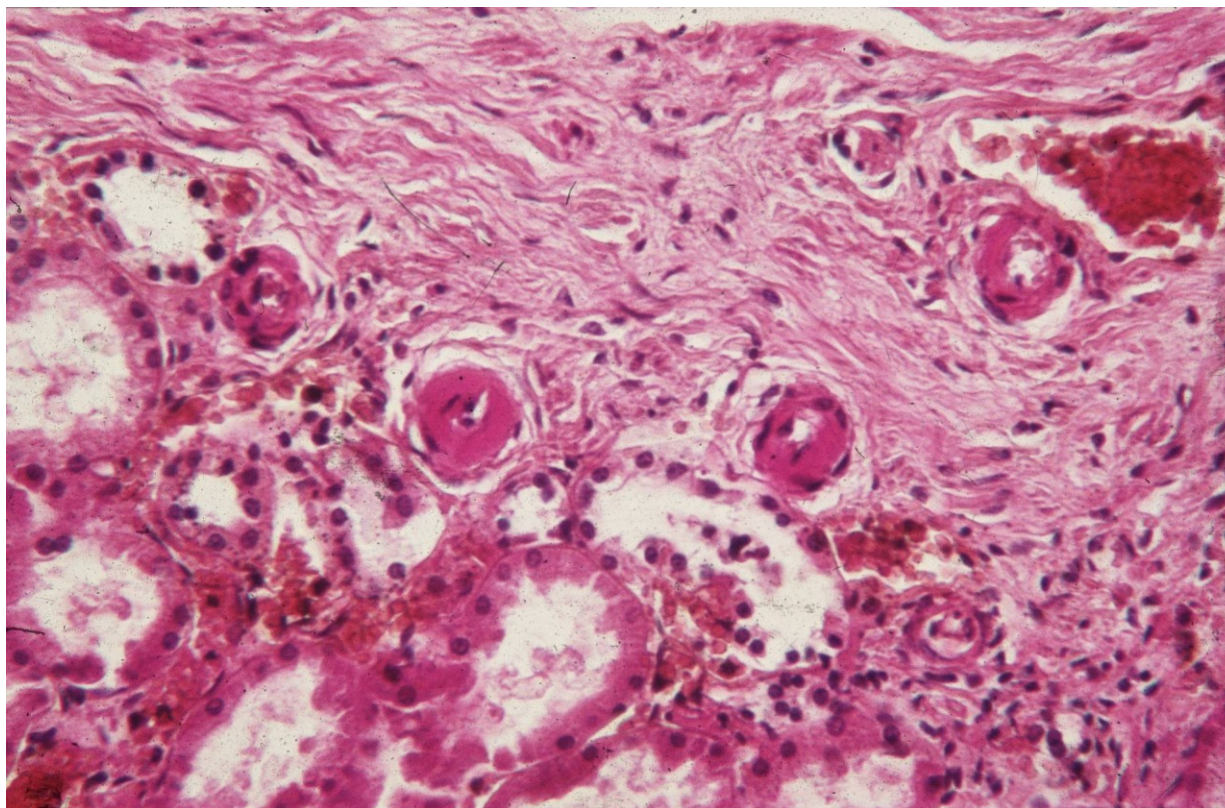
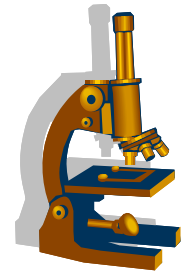
Systemová hypertenze a srdce

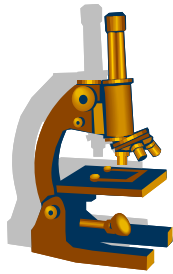


- 90–95% esenciální , rizikový faktor aterosklerózy
- zatěžuje srdce → LK se adaptuje na ↑ rezistenci periferie = **cor hypertonicum** (koncentrická hypertrofie LK) → omezené kompenzační mechanismy → **cor hypertonicum decompensatum** (dilatace hypertrofické LK)
- → **srdce selhává** ← relativní koronární nedostatečnost



Hyalinní arterioloskleróza

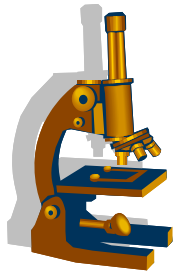




Plicní hypertenze

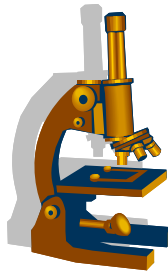
- zvýšení středního tlaku v plicnici nad 25 mmHg (v klidu), 30 mmHg (při zátěži)
- hyperkinetický typ
 - vrozené srdeční vady s levoprávním zkratem
- pasivní žilní typ
 - porucha plicního žilního odtoku – selhání LK, mitrální stenóza
- hypoxemický typ
 - difuzní onemocnění plic – CHOPN, fibróza
- hypoventilační typ
 - snížená pohyblivost hrudníku
- idiopatická

- ateroskleróza plicních arterií; hypertrofie svaloviny + fibrointimální změny arterií; hypertrofie PK – cor pulmonale chronicum



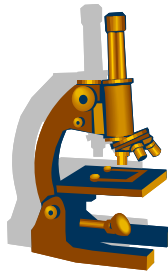
Degenerativní nemoci tepen

- Ateroskleróza
 - chronická progresivní inflamatorní choroba s tvorbou aterosklerotických plátů ve velkých a středních arteriích
- Arteriolskleróza
 - morfologický projev hypertenze v arteriolách, viz dále
- Mediální degenerace aorty
 - nespecifická etiologie (hypertenze, vrozené léze – Marfanův sy, aj.)
 - asociované s aneurysmaty a disekcí, viz dále
- jiné



Ateroskleróza

- onemocnění tepen doprovázené ukládáním lipidů do cévní intimy
- zánětlivý (aktivní) proces
- Rizikové faktory neovlivnitelné x modifikovatelné
- **endogenní RF:**
 - věk, pohlaví (role estrogenu?), rodinná dispozice (familiární hypercholesterolémie), hereditární homocysteinémie
- **exogenní RF:**
 - životní styl, viscerální obezita → adipokiny z tukové tkáně → endoteliální dysfunkce + zánět
 - hyperlipidémie (LDL) ←←i hypothyreóza, nefrotický sy;
 - hypertenze, kouření (nikotin, CO), diabetes mellitus, orální antikoncepce, málo pohybu, ↑ hladina fosfátů (dysregulace, příjem potravou)



Ateroskleróza - patogeneze

1. Poškození endotelu

- mechanicky (\uparrow Tk, turbulence)
- vliv endotoxinů, IK, chem. sloučenin cigaretového kouře, \uparrow cholesterol

2. Insudace lipoproteinů (LDL), které v intimě oxidují

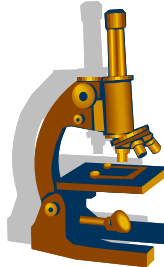
3. Zánět

- antigenní i nespecifická odpověď
- krevní monocyty (\rightarrow pěnité makrofágy), T-lymfocyty, trombocyty, endotelie, hladkosvalové buňky

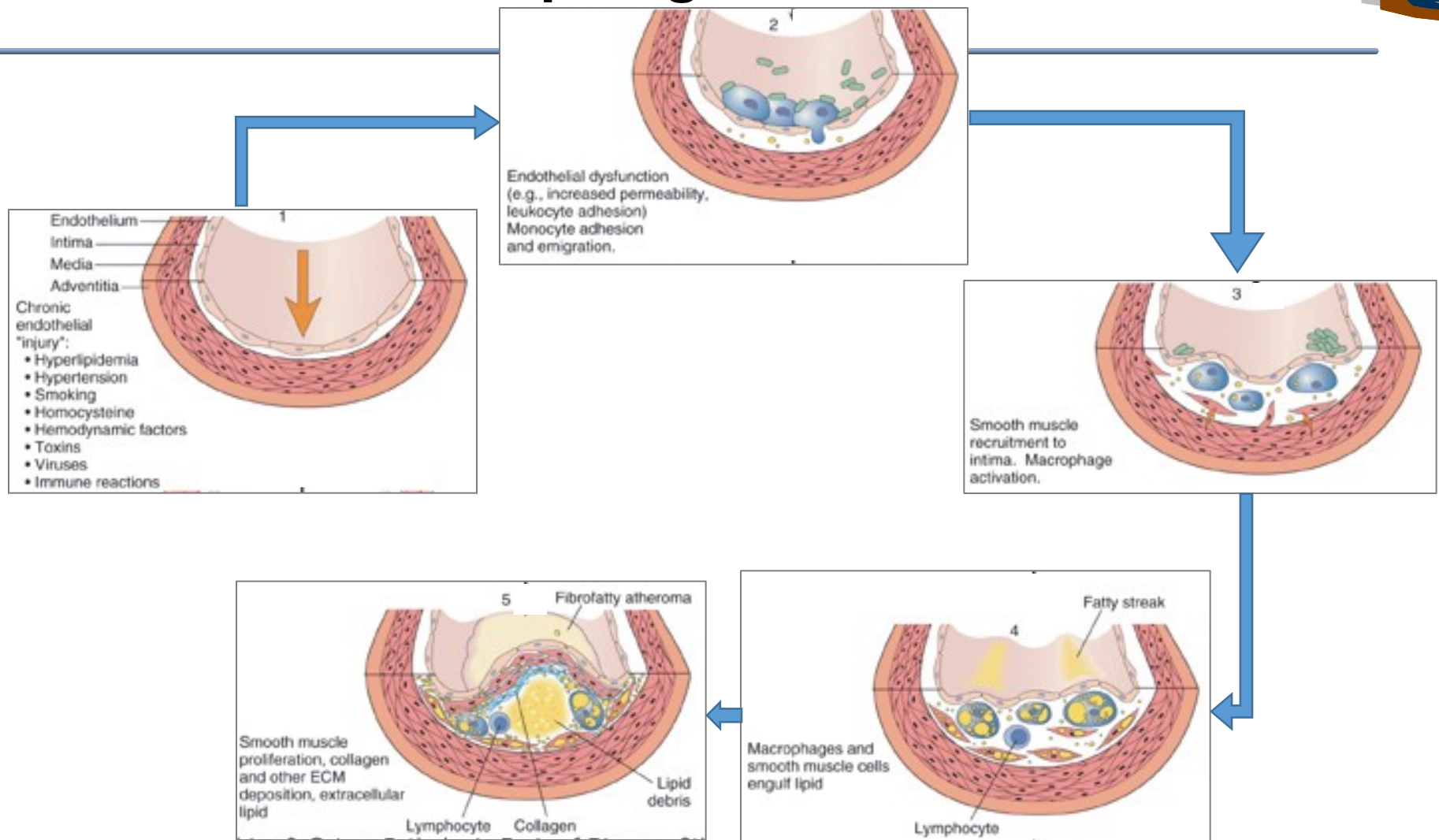
4. Proliferace hladkosvalových bb. v intimě

- kolagen, elastin, proteoglykany \rightarrow fibrózní plát, při výraznější akumulaci lipidů ateromový plát

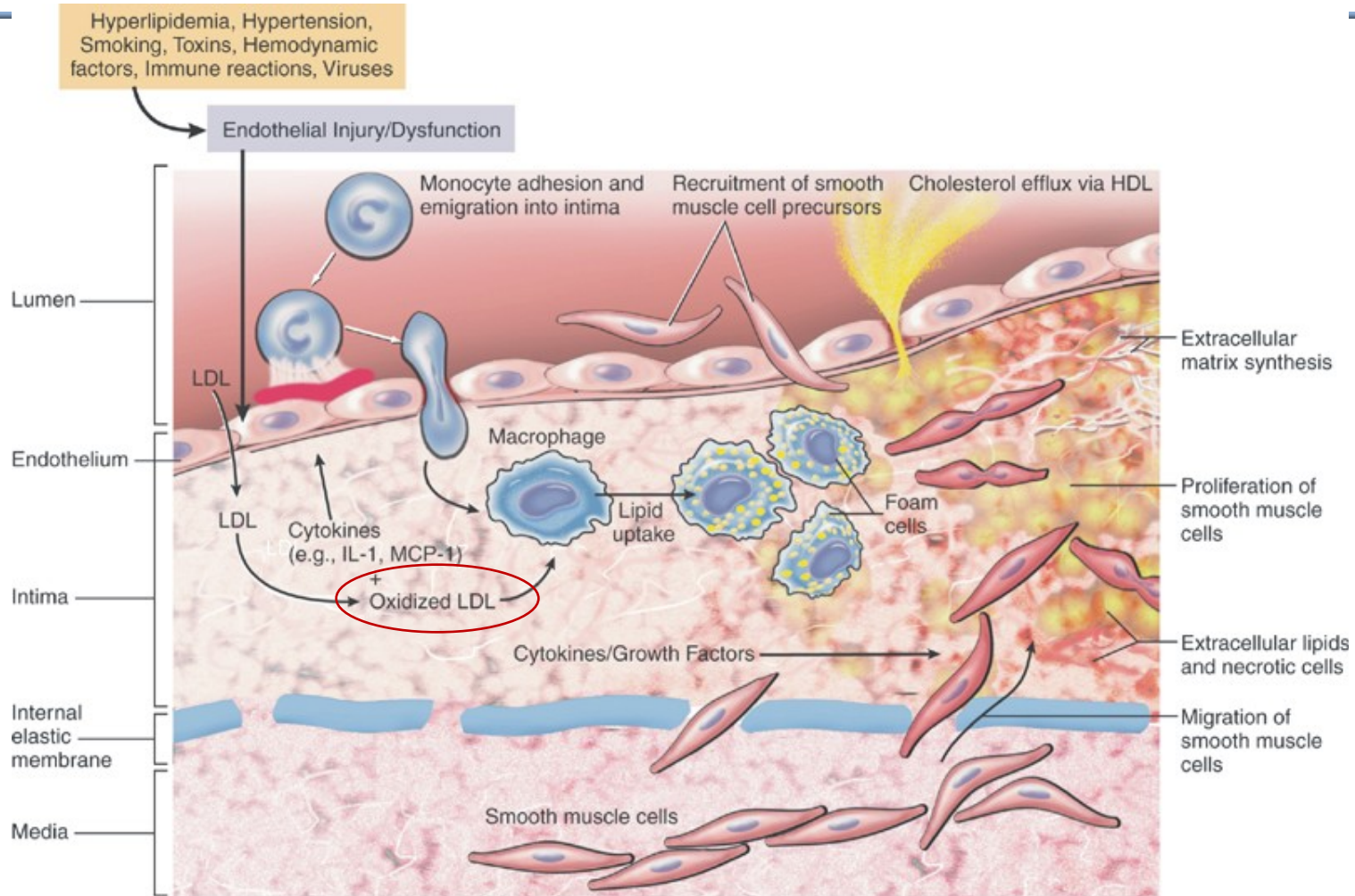
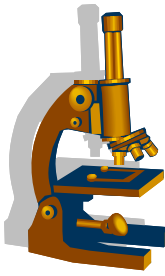
Pozn. stabilní plát se při opětovném spuštění zánětu mění v plát nestabilní – praská fibrózní čepička i endotel a vzniká trombus

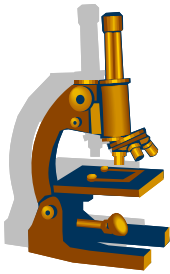


Ateroskleróza - patogeneze



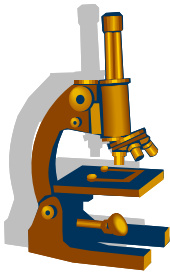
Ateroskleróza – buněčné interakce v ateromovém plátu





Komplikace aterosklerózy

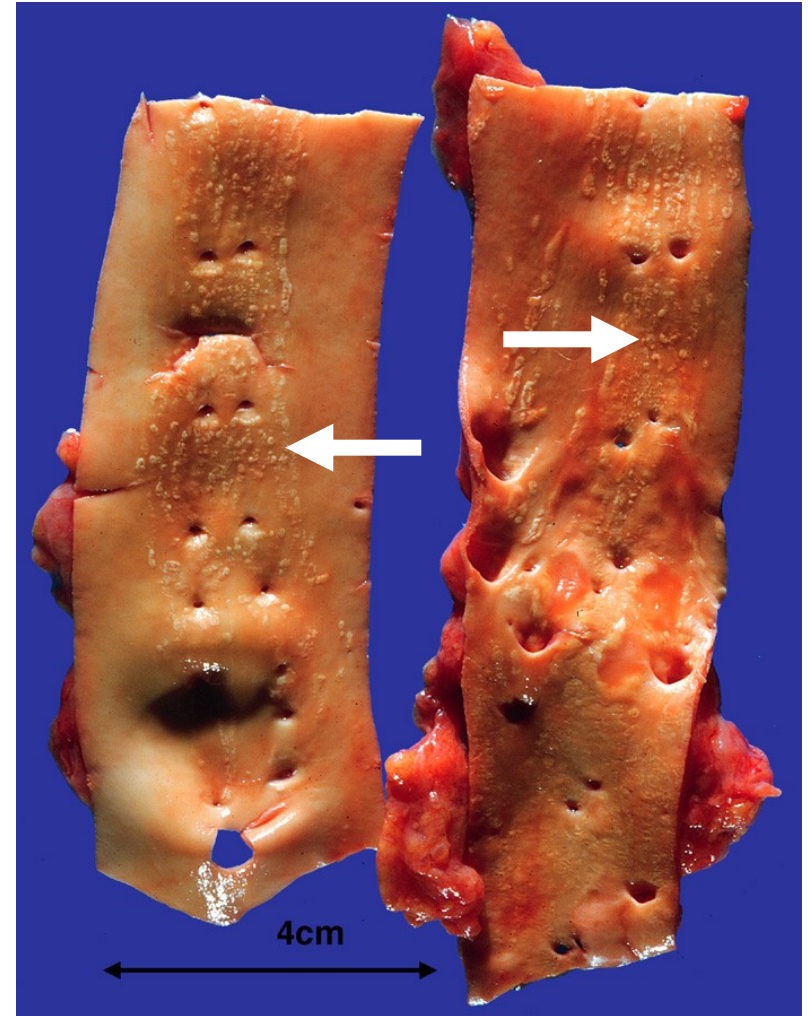
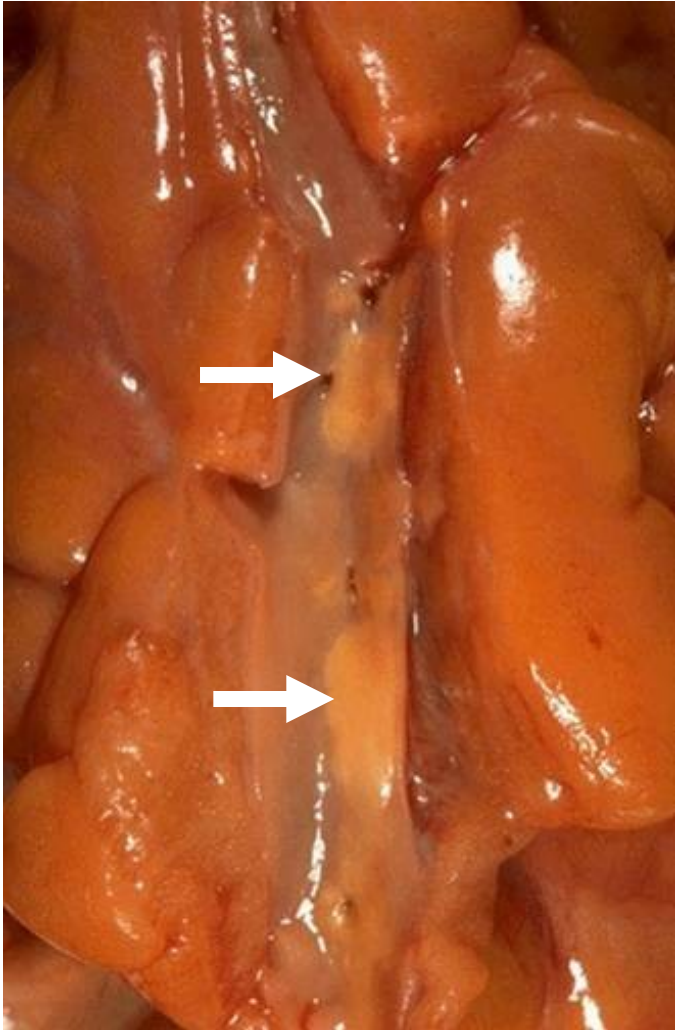
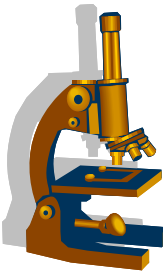
- **zvředovatění** (intimální defekt)
 - eroze, ruptura plátu, embolizace ateromových hmot
- **trombóza**
 - akutní ischémie / embolizace
- **krvácení**
 - fisurou z lumen / z cév v plátu → akutní uzávěr → akutní ischémie
- **kalcifikace**
 - pružníková hypertenze → → →
- **aneurysma**
 - zeslabení medie + ↑TK



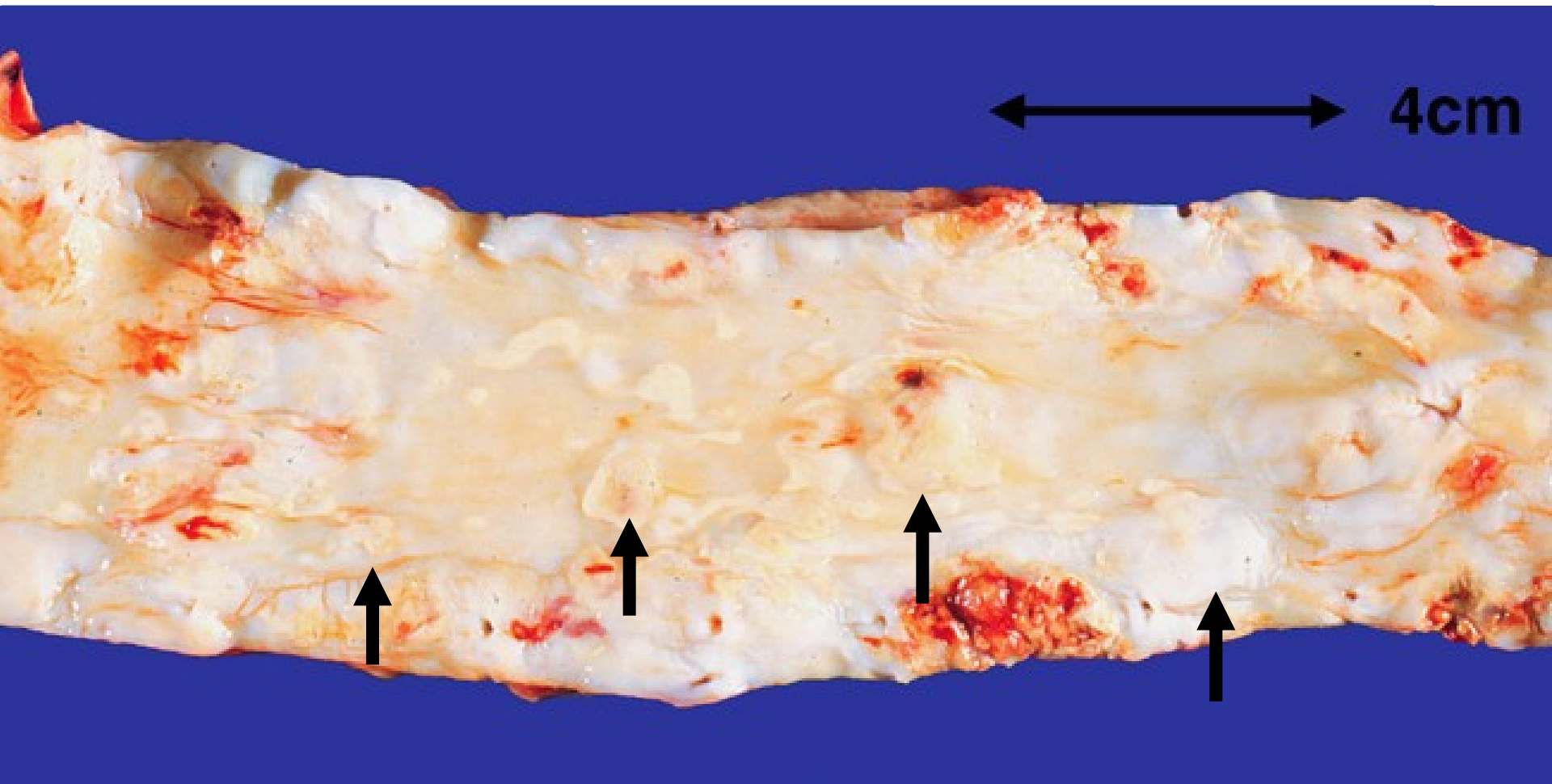
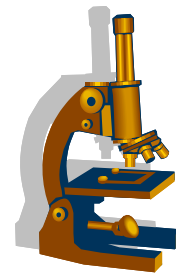
Komplikace aterosklerózy

- akutní
 - akutní ischémie/nekróza
 - trombóza
 - embolie
- chronické
 - hypoxická/vaskulární atrofie (mozek, ledvina - + renální hypertenze)
 - angina pectoris, progredující selhání LK
 - aneuryzma zvl. abdominální aorty
 - hypoxie/ischemizace s funkčními poruchami (claudicatio intermittens DK, angina abdominalis)

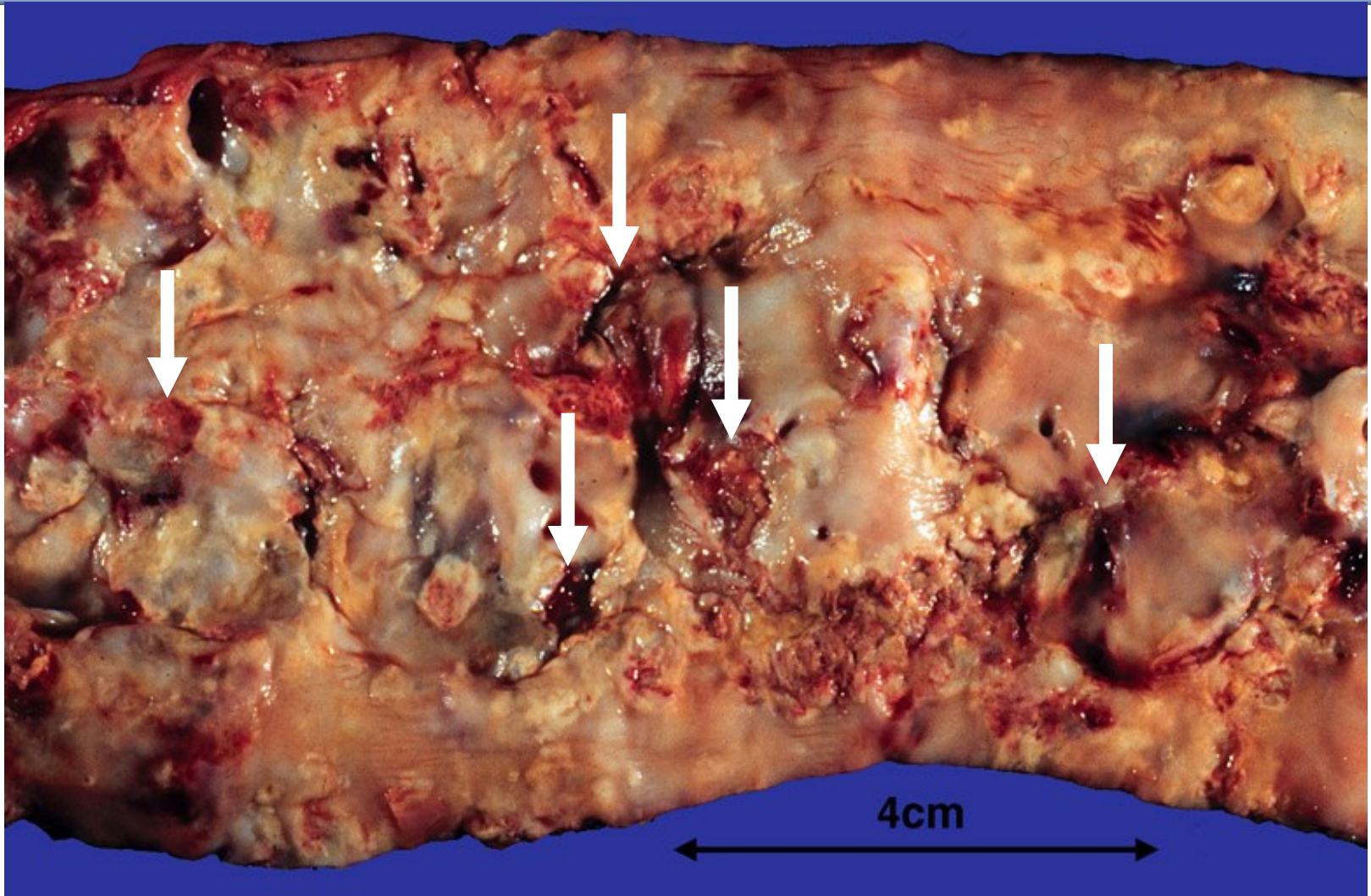
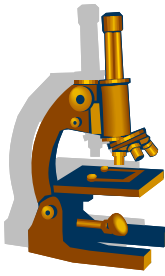
Ateroskleróza – lipoidní skvrny



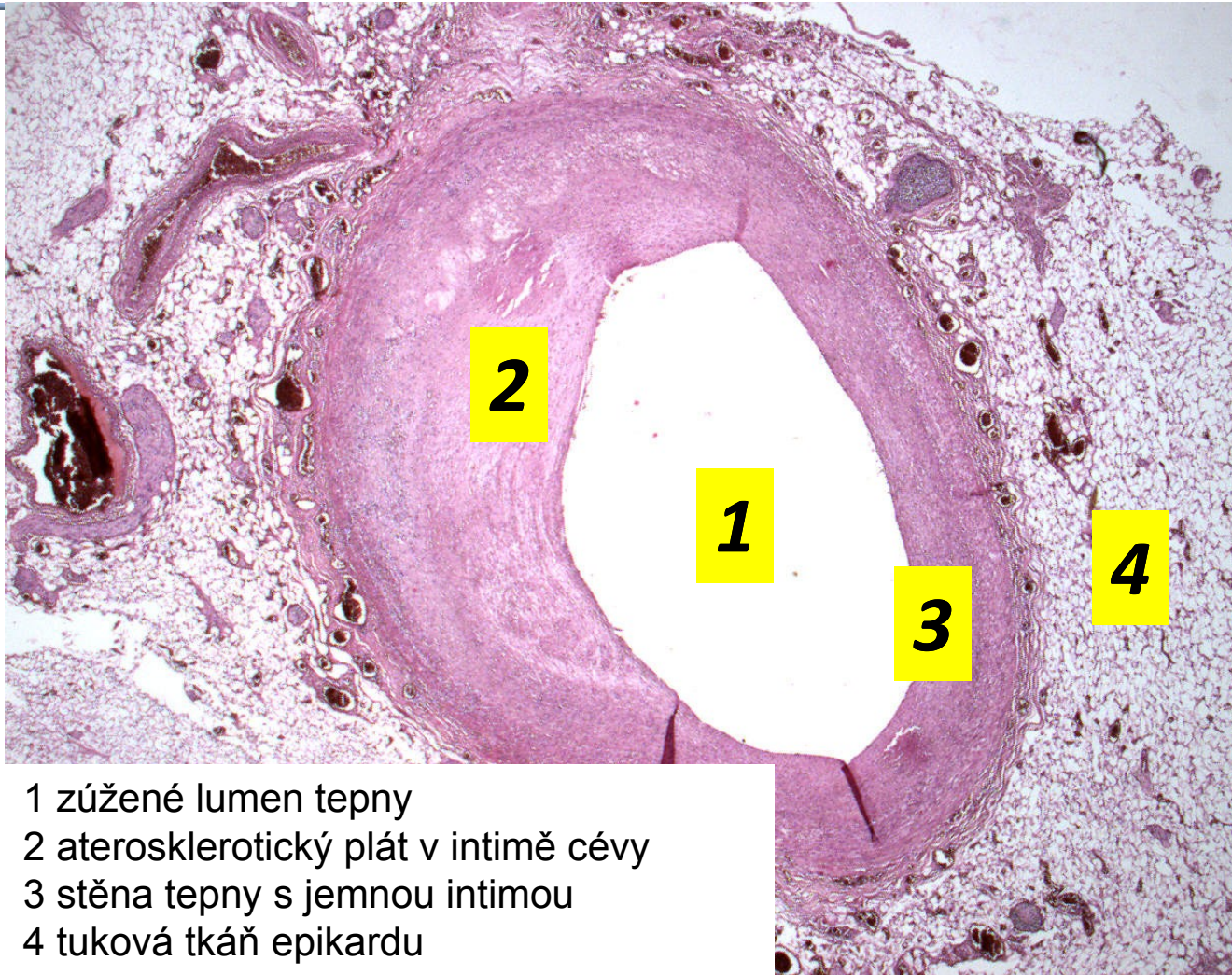
Ateroskleróza – fibrózní a ateromové pláty



Ateroskleróza – ulcerace plátů, nástěnná trombóza

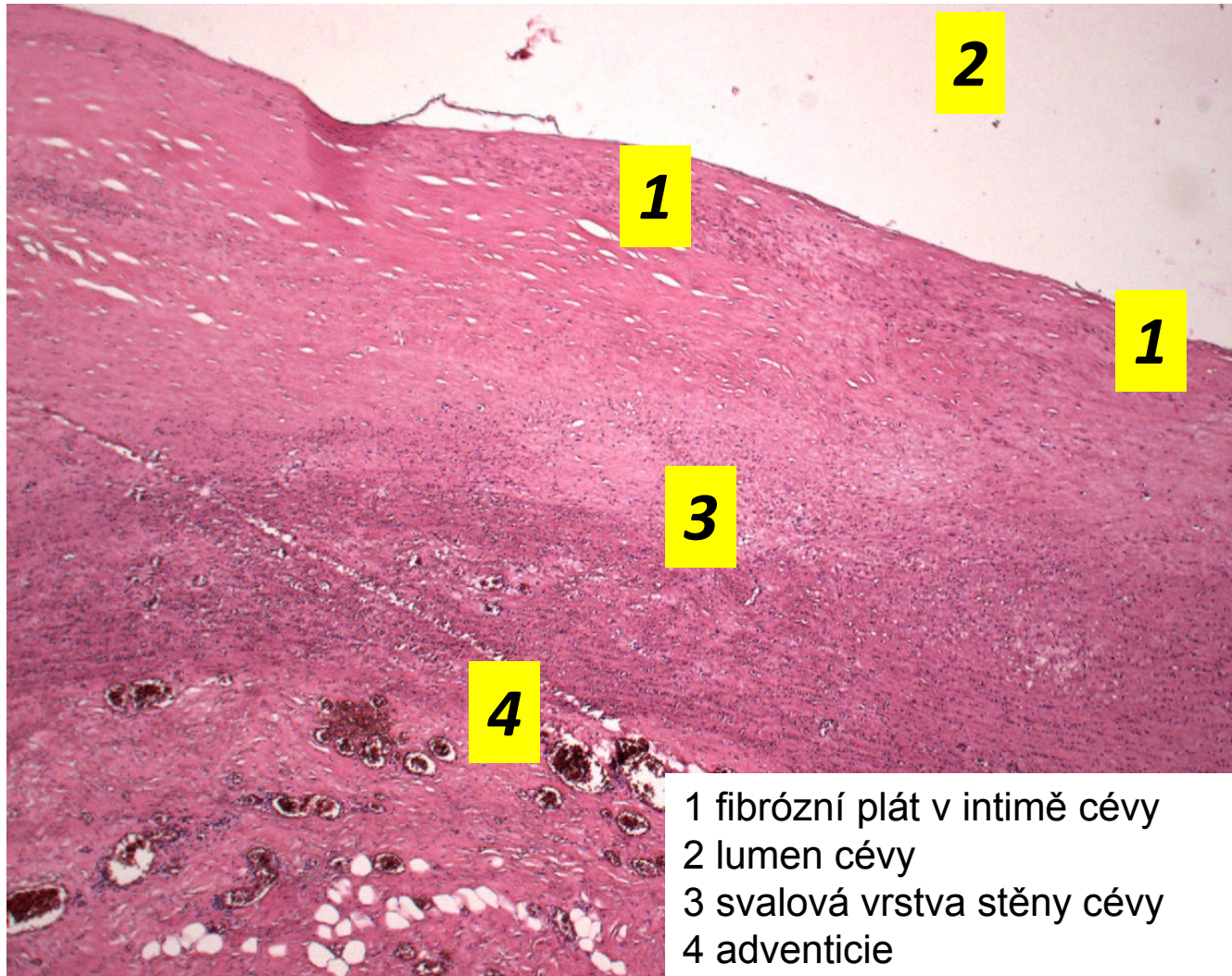


Ateroskleróza – koronární arterie

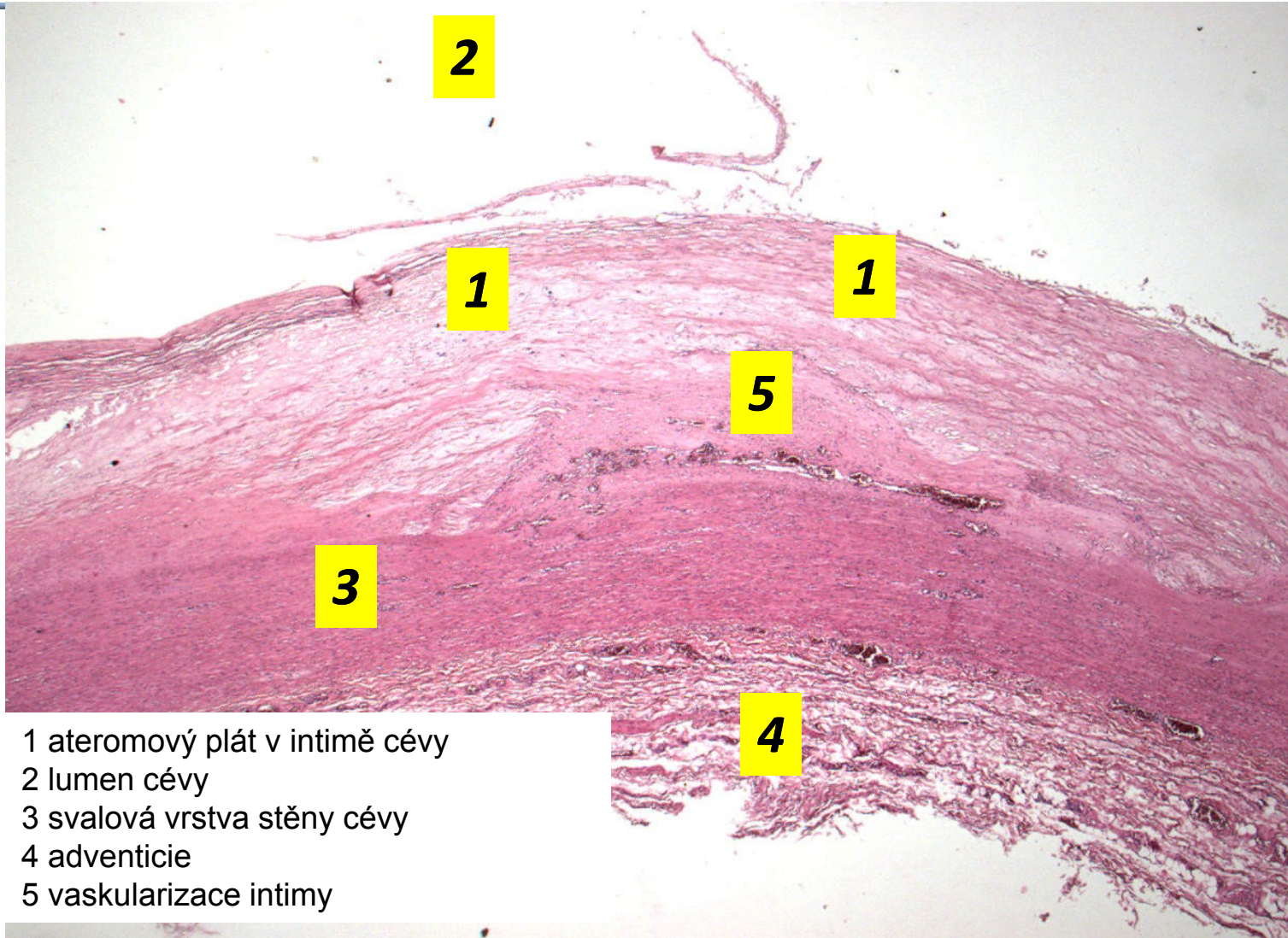
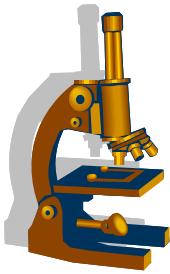


- 1 zúžené lumen tepny
- 2 aterosklerotický plát v intimě cévy
- 3 stěna tepny s jemnou intimou
- 4 tuková tkáň epikardu

Ateroskleróza – fibrózní plát

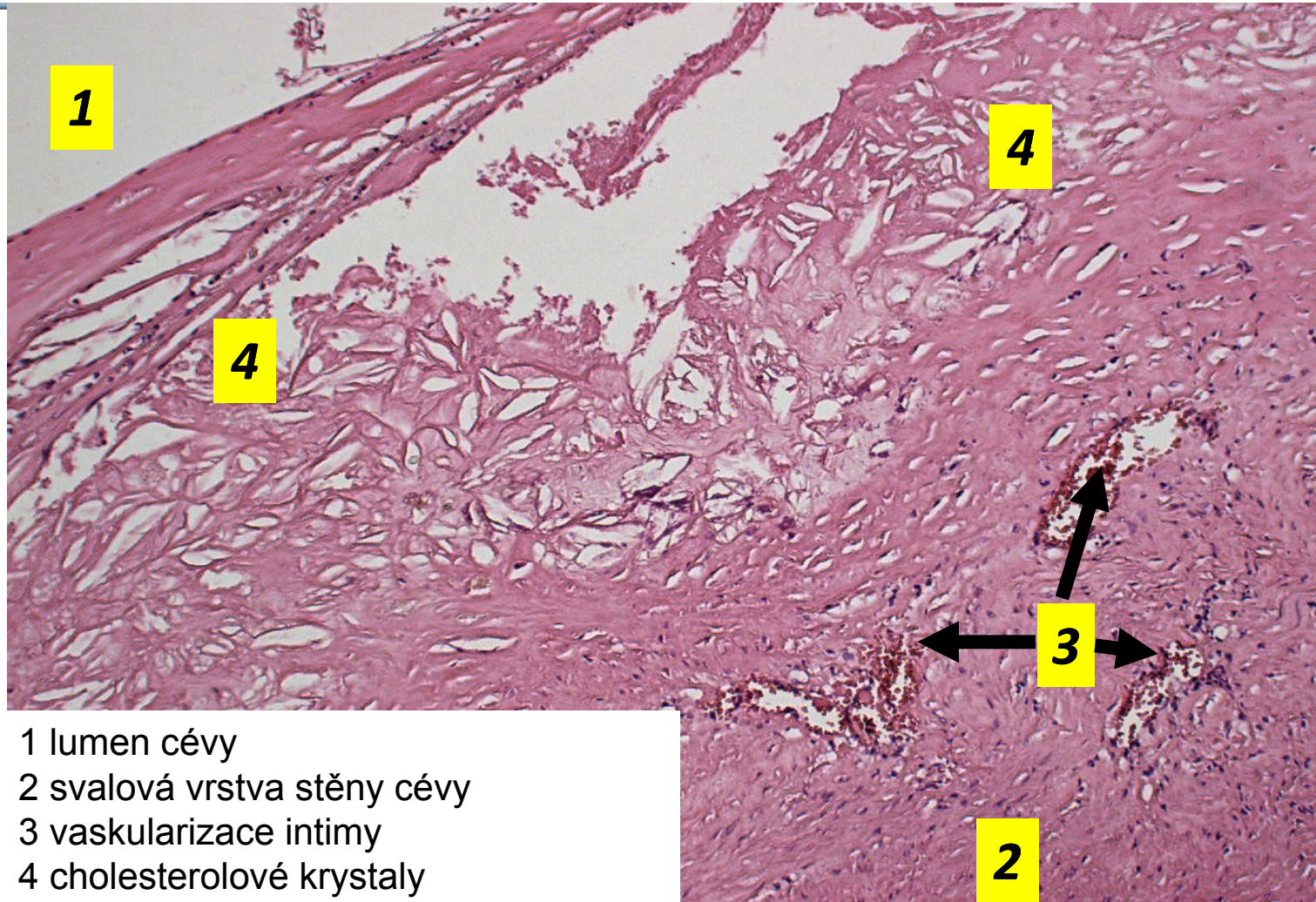
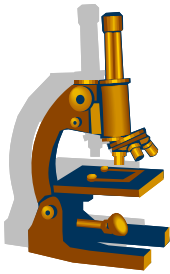


Ateroskleróza – ateromový plát



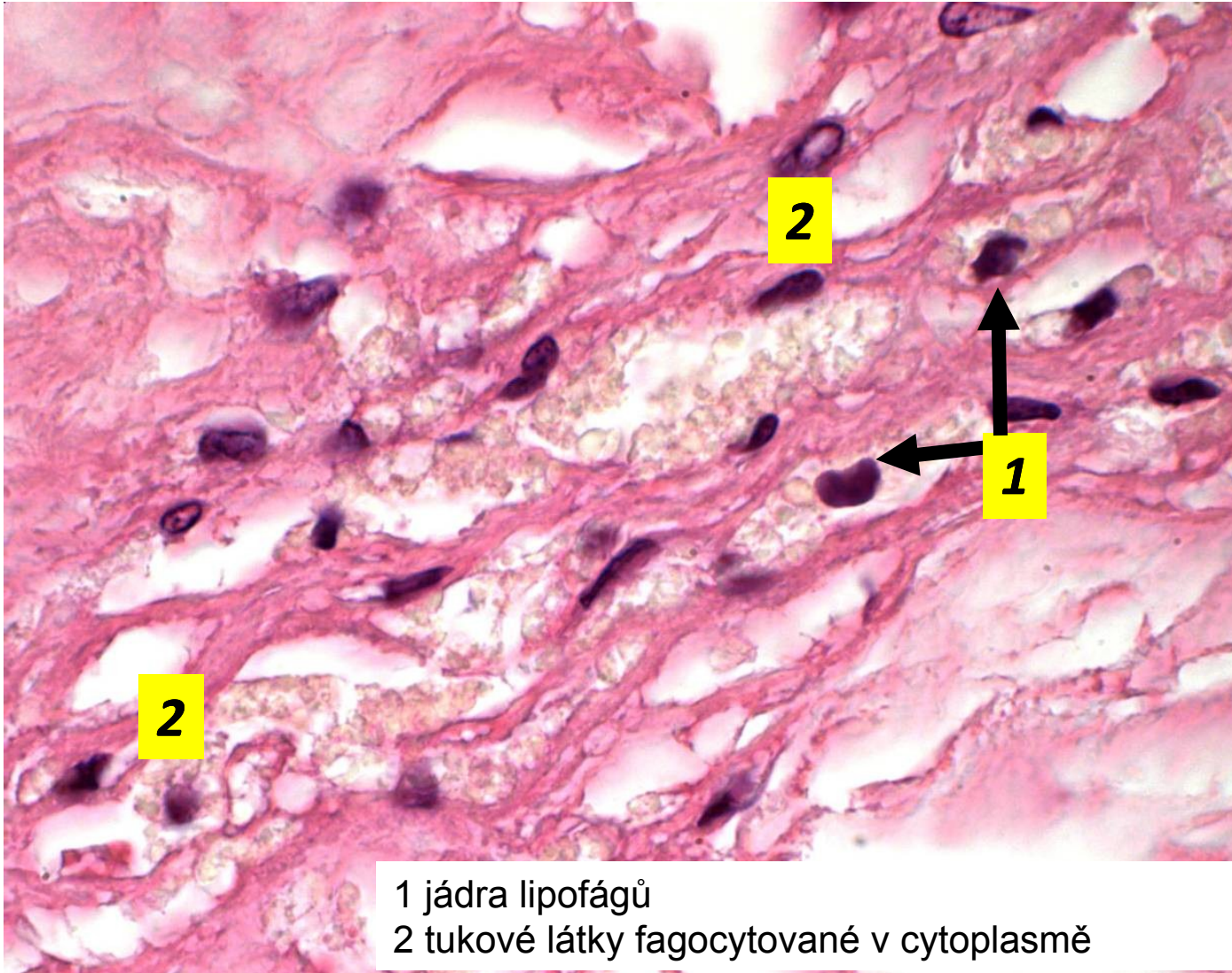
- 1 ateromový plát v intimě cévy
- 2 lumen cévy
- 3 svalová vrstva stěny cévy
- 4 adventicie
- 5 vaskularizace intimy

Ateroskleróza – ateromový plát, kapilarizace intimy

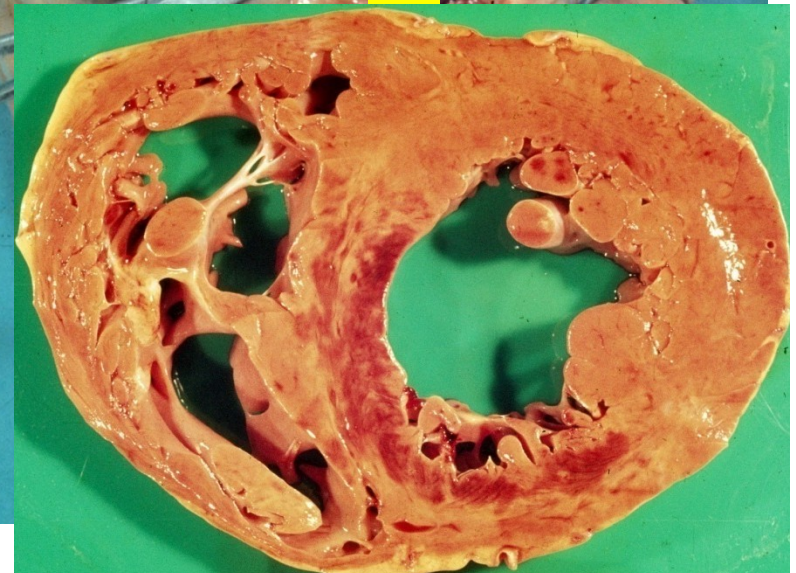
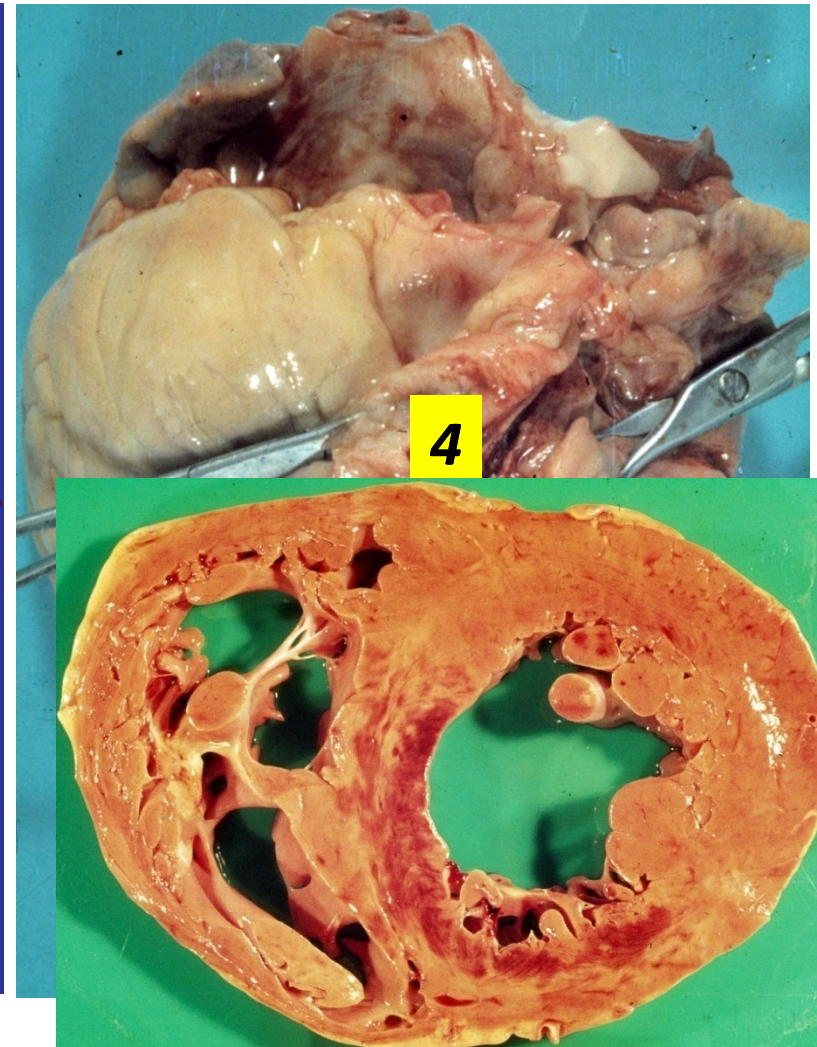
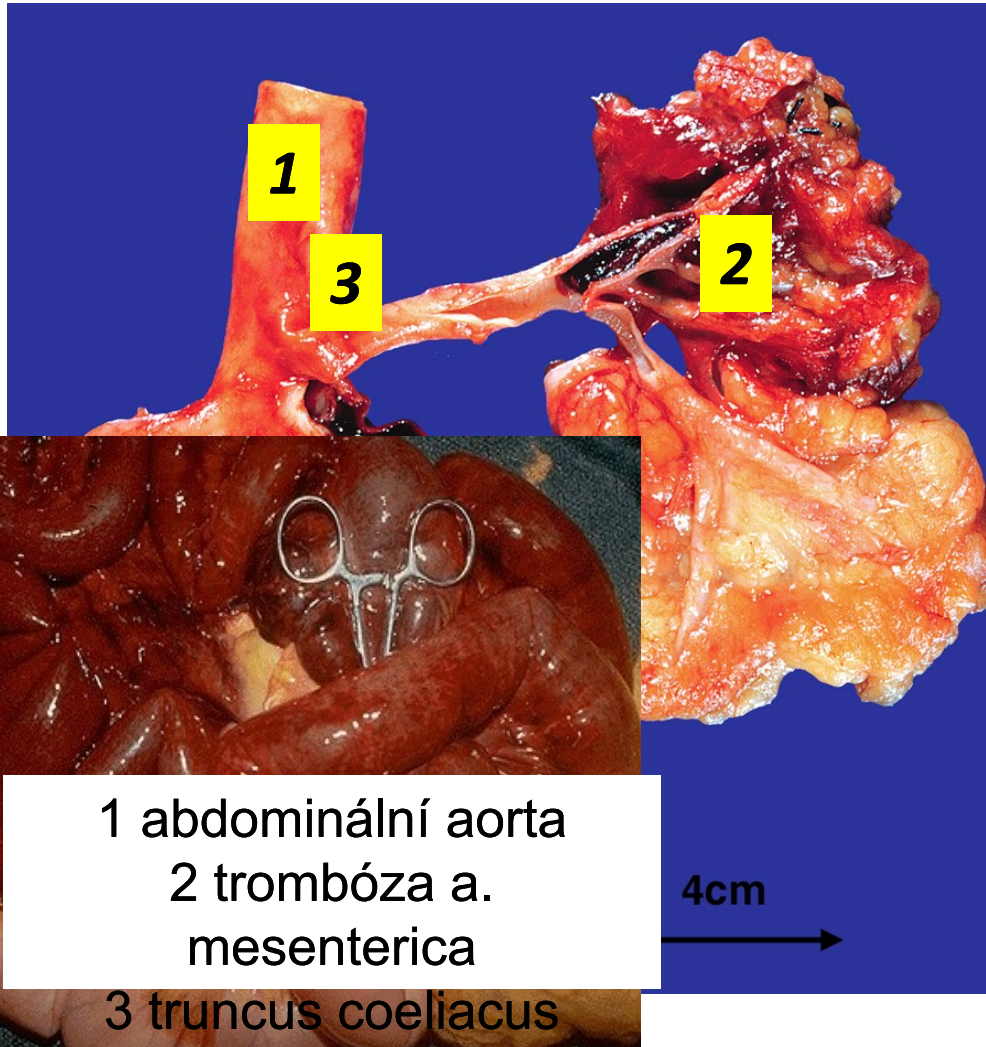


- 1 lumen cévy
- 2 svalová vrstva stěny cévy
- 3 vaskularizace intimy
- 4 cholesterolové krystaly

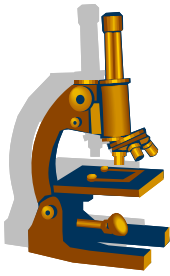
Ateroskleróza – lipofágy v ateromovém plátu



Komplikace aterosklerózy – trombóza/trombembolie

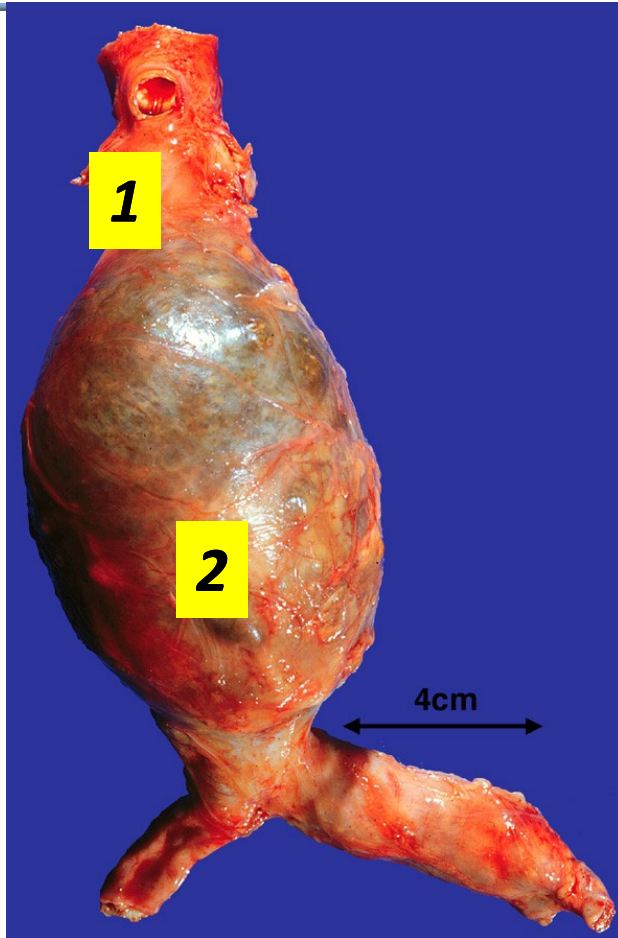
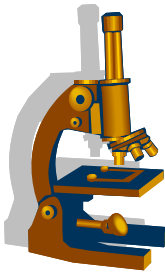


Aneuryzma

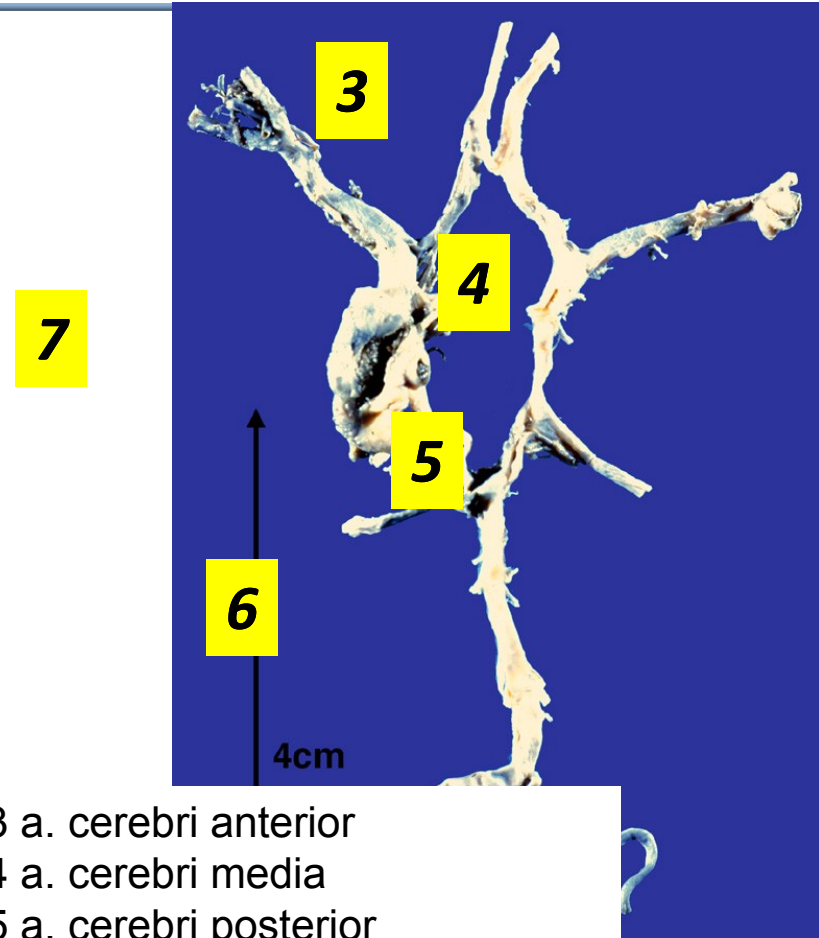


- nejčastěji aorta, mozkové tepny
- různé formy
 - vakovité
 - fuziformní
 - hadovité
 - arteriovenózní malformace/aneuryzma
- příčiny:
 - vrozené i získané defekty struktury (elastika, hladká svalovina)
 - ateroskleróza, záněty (vaskulitidy i perifokální záněty), úrazy ...
- nepravé aneuryzma
-

Aneuryzma

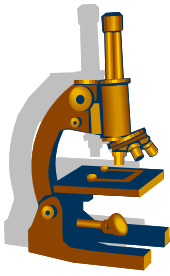


1 abdominální aorta
2 vakovité aneurysma



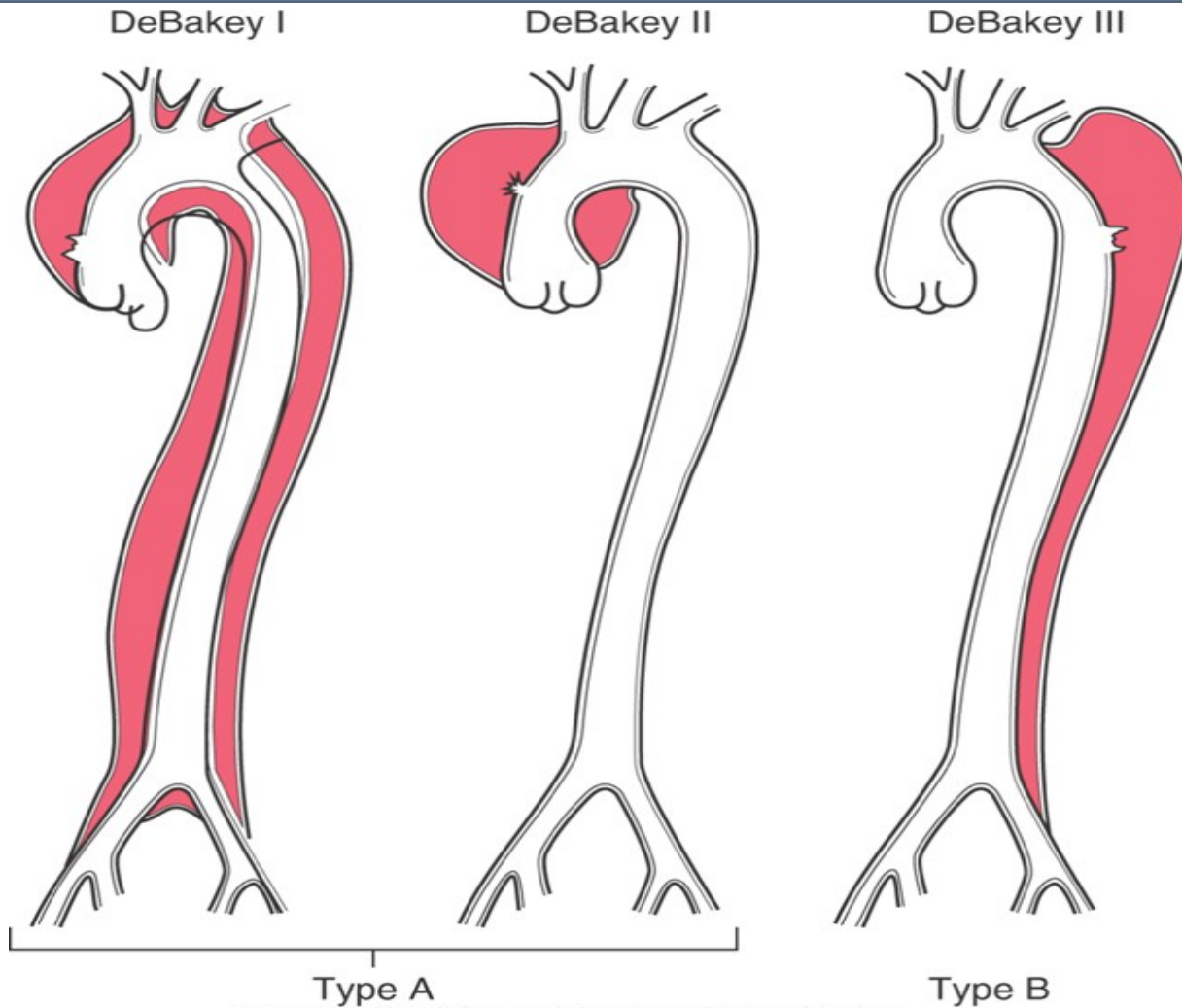
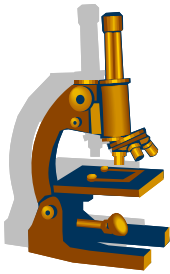
3 a. cerebri anterior
4 a. cerebri media
5 a. cerebri posterior
6 a. basilaris
7 aneurysma

Disekce aorty

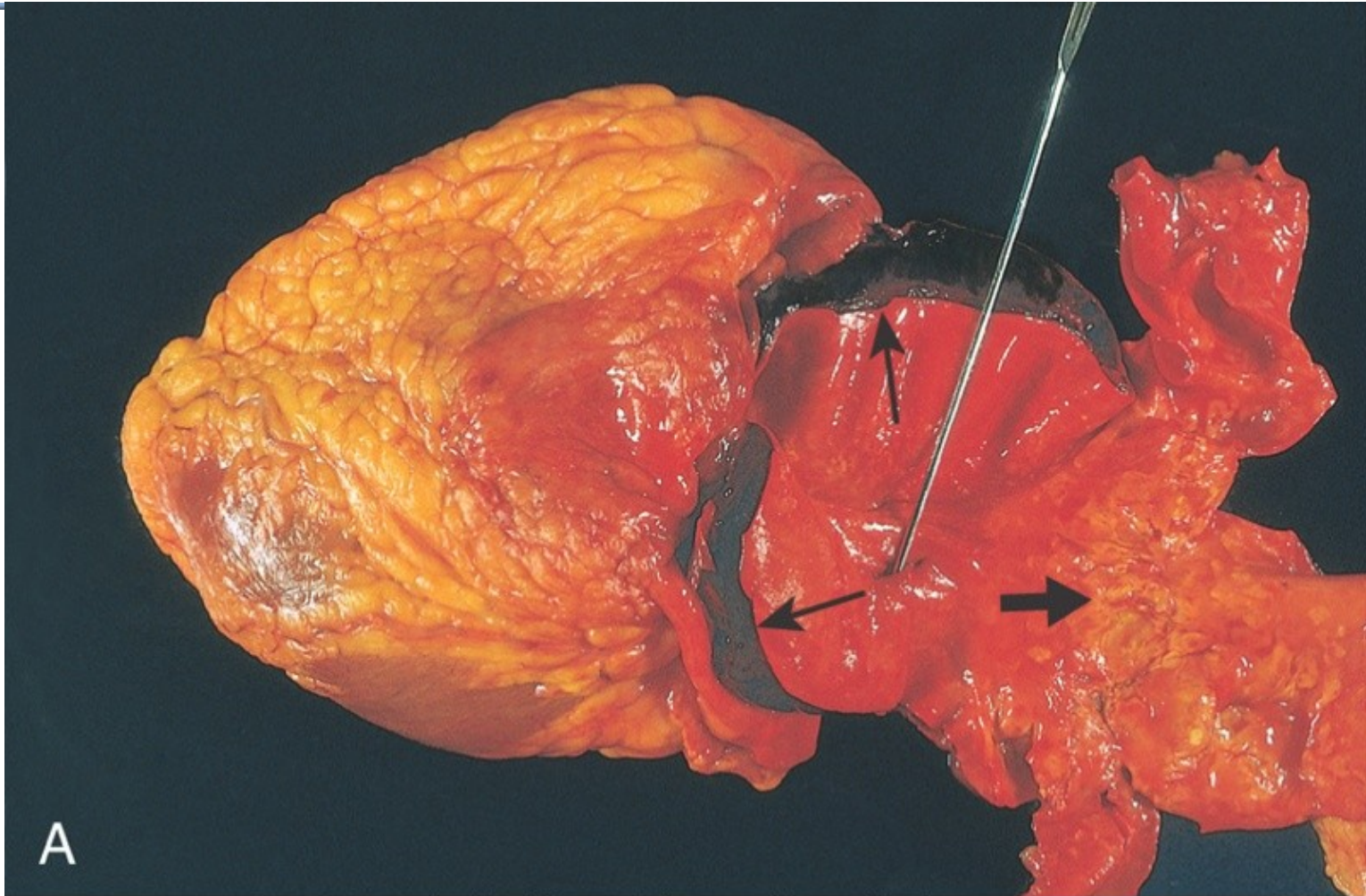
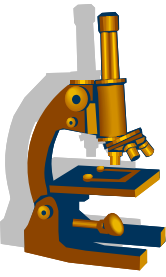


- typicky ve vzestupné části hrudní aorty, 1–8 cm nad aortální chlopní
- trhlina intimy a části medie, vzniká nepravé lumen
- šíří se ante– i retrogradně až ke kořeni aorty
- v nepravém luminu se často tvoří tromby
- hrozí zevní ruptura (vč. hemoperikardu a tamponády), aortální regurgitace, přechod disekce na větve aorty (→ ischemie orgánů) a také selhání srdce
- predispozice – hypertenze, mediální degenerace vč. Marfanova sy, aj. familiární léze

Disekce aorty



Disekce aorty



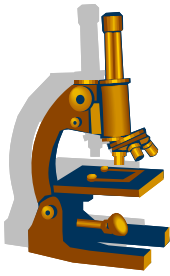
Kumar et al: Robbins & Cotran Pathologic Basis of Disease, 8th Edition.
Copyright © 2009 by Saunders, an imprint of Elsevier, Inc. All rights reserved.

Disekce aorty

(barvení na elastiku)

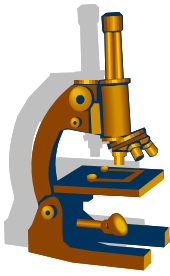


Vaskulitidy



- zánět cévní stěny
- postižené orgány: všechny, které mají cévy 😊
- symptomy
 - lokální : ischemie → nekróza (infarkt, ulcerace)
 - systémové při chronické zánětlivé lézi
- základní dělení:
 - NEINFEKČNÍ :
 - ANCA⁺ vaskulitidy
 - ANCA⁻ vaskulitidy
 - toxiny, trauma, radiace
 - INFEKČNÍ (mykózy, syfilis, aj.)

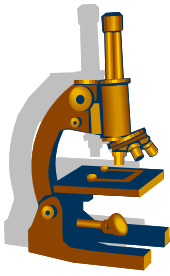
Vaskulitidy



- **ANCA⁺ vaskulitidy**
 - granulomatóza s polyangiitidou (Wegenerova granulomatóza)
 - Churg-Straussové syndrom
 - mikroskopická polyangiitida

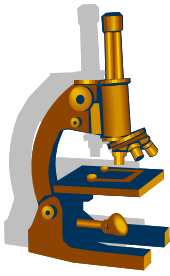
- **ANCA⁻ vaskulitidy:**
 - polyarteritis nodosa
 - Kawasakiho nemoc
 - obrovskobuněčná arteritida (Hortonova)
 - Takayasuova nemoc
 - trombangiitis obliterans (Bürgerova nemoc)
 - leukocytoklastická (alergická) vaskulitida – cca 30% případů

Etiologie vaskulitid



- **imunitně podmíněné/asociované procesy**
- **infekce**
 - např. streptococcus, ...
 - infekce může být příčinou jak infekční, tak neinfekční vaskulitidy, kdy se infekcí nastartují patologické imunitní reakce
- **jiné**

Kdy pomyslet na systémovou vaskulitidu??!!!



- opakované záněty HCD, DCD
- hojné plazmocyty + eozinofily

LEDVINY: - glomerulonefritidy

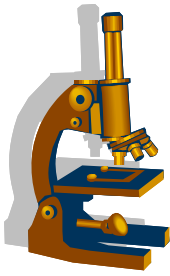
Plíce: - měnlivý obraz plicních chorob + hemoptýza

Kůže: - ulcerace, nekrózy, petechie-purpura

GIT: - ischemické ulcerace (ostré ulcerace bez HP, s minimálním zánětem)

Chronické onemocnění s povšechným chátráním – klinicky imponuje jako tumor!!

Jak vypadá pacient s vaskulitidou??!!!

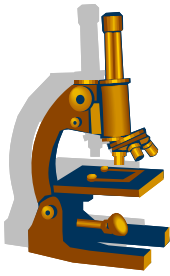


- horečka, nevolnost, myalgie, artralgie
 - na kůži purpura
 - projevy nefritidy
 - bolesti břicha

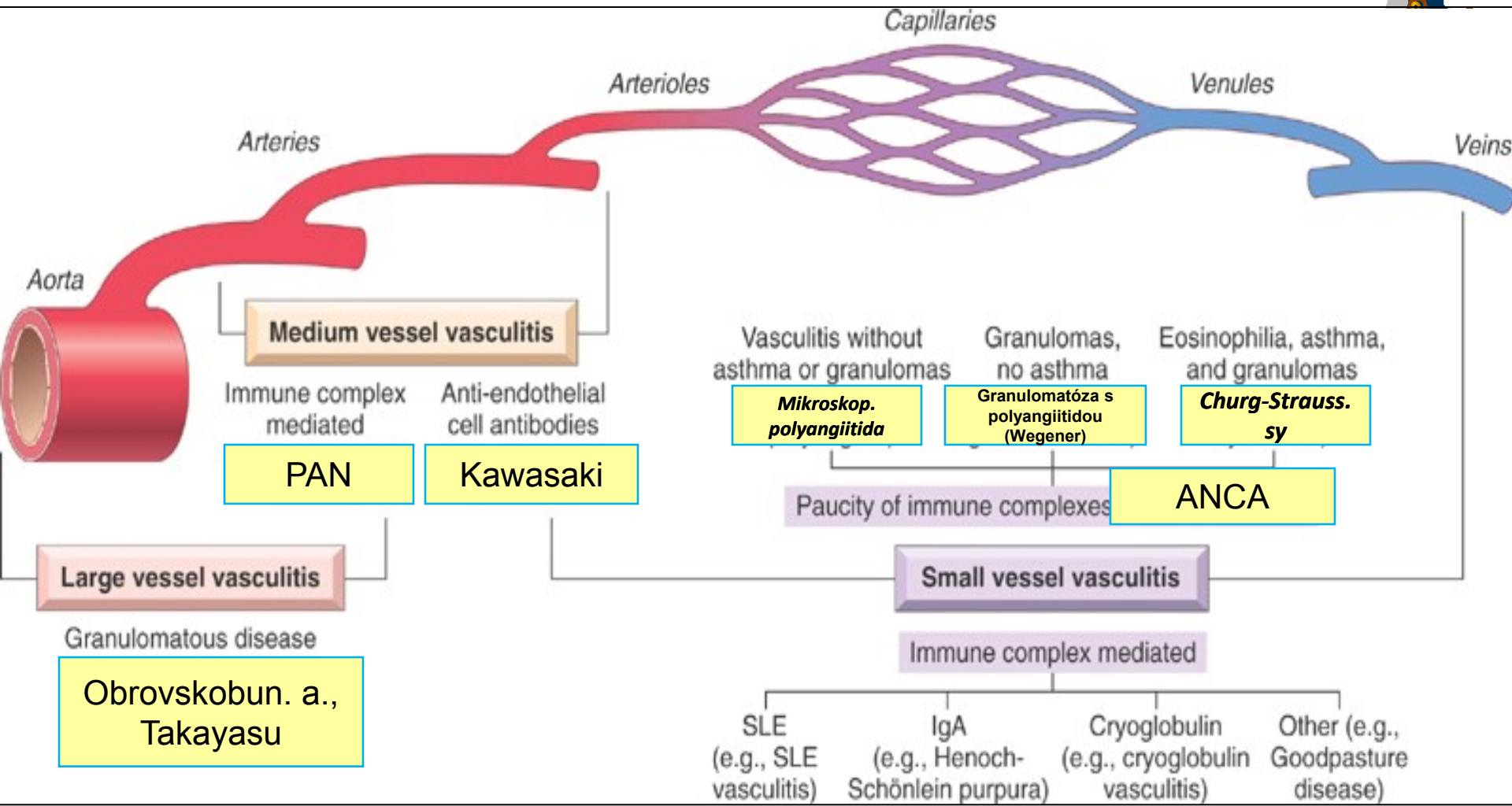
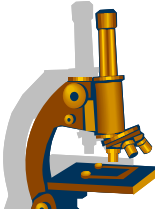


celková schvácenost (~ těžká chřipka, ale trvá dlouho a nereaguje na běžnou th.)
klinický průběh má sinusový charakter (vzplanutí --- remise --- vzplanutí--)
obraz ANCA+ vaskulitidy

Vaskulitidy



- **klasifikace podle nejmenšího kalibru postižených cév**
- Vaskulitidy cév velkých kalibrů
 - aorta a její větve
 - Takayasuova choroba (u nás vzácně, spíše mladé ženy, zúžená tepna- bezpulzová nemoc, granulomy)
 - Obrovskobuněčná/temporální arteritida,(starší, přev. ženy, bolesti hlavy, poruchy zraku, reaguje na steroidy)
- Vaskulitidy cév středních kalibrů
 - svalové arterie středního a malého kalibru
 - Polyarteritis nodosa (vzácně, fibrinoidní nekróza stěny, bez GN, ANCA neg).
 - Kawasakiho syndrom (vzácně, děti, akutní, mukokutánní + LU, postiženy i koronární aa. – ICHS, infarkt, aneurysma)
- Vaskulitidy malých cév
 - ANCA+, dle obrazu IMF séra, ↑ incidence, fibrinoidní nekróza arteriol, venul + kapilaritida (GN)
 - cytoplazmatické cANCA, antigen PR3
 - perinukleární pANCA, antigen myeloperoxidáza MPO

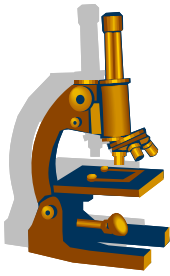


ANCA+ vaskulitidy

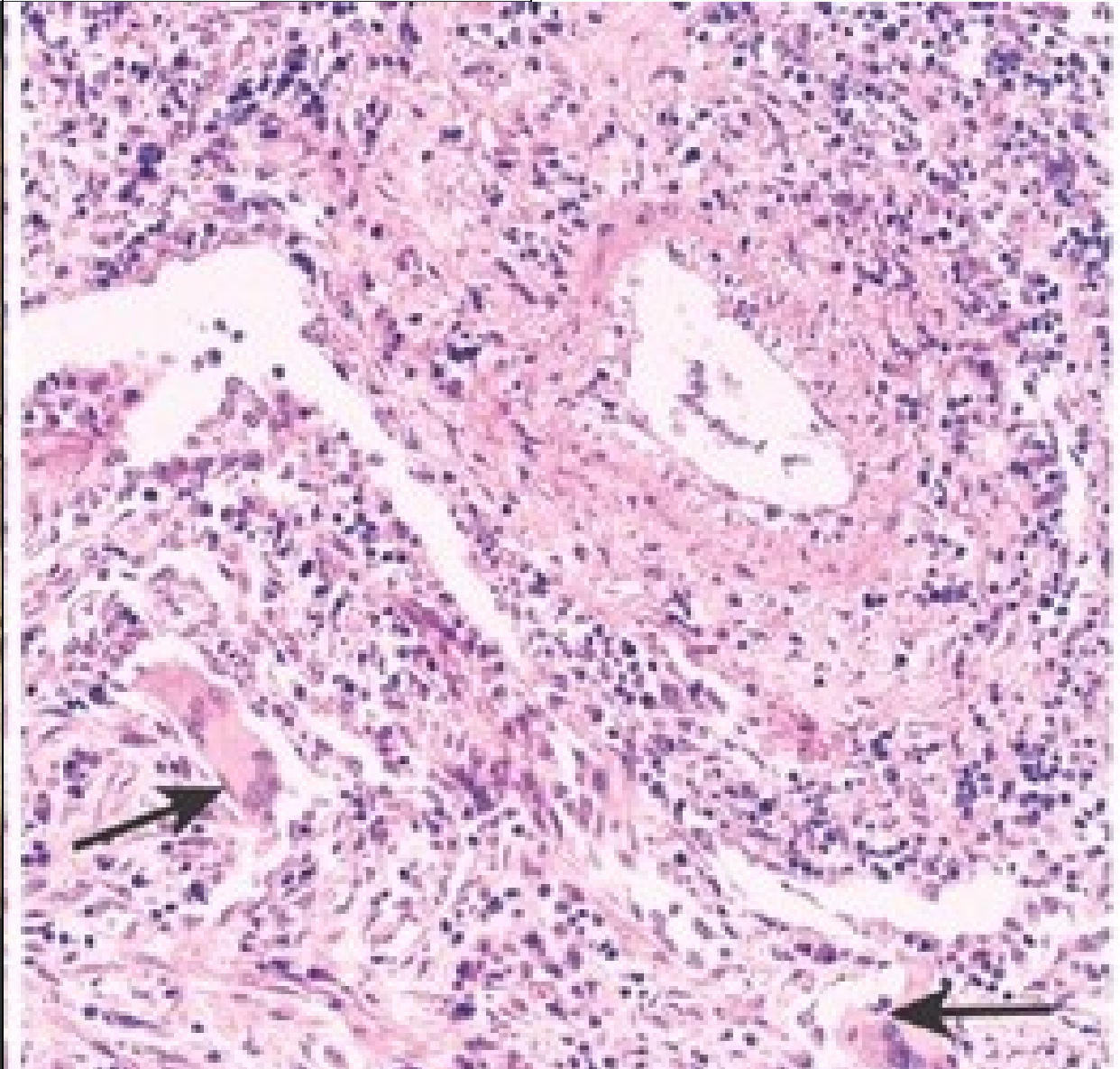


- incidence v ČR: ????
 - $\leq 20/1$ mil. obyvatel
 - ale ve věku 65+ je to již 53/1mil. obyvatel
- prognóza:
 - neléčená ANCA⁺ vaskulitida $\geq 80\%$ fatální do 2 let
 - léčená ANCA+ vaskulitida: $\geq 80\%$ přežívá 5 let
 - příčinou renálního selhávání u starších 70 let je ve 40% ANCA⁺ vaskulitida

Granulomatóza s polyangiitidou (Wegenerova granulomatóza)

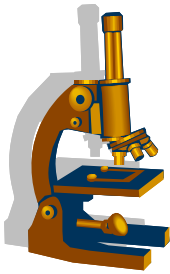


- klinicky jako perzistující pneumonitida na **RTG** s bilat. nodulárními infiltráty, chronická sinusitida se slizničními ulceracemi nazofaryngu (někdy až destruuující středočárové struktury), ARI/CHRI (fokální nekrotizující, srpkovitá GLN)



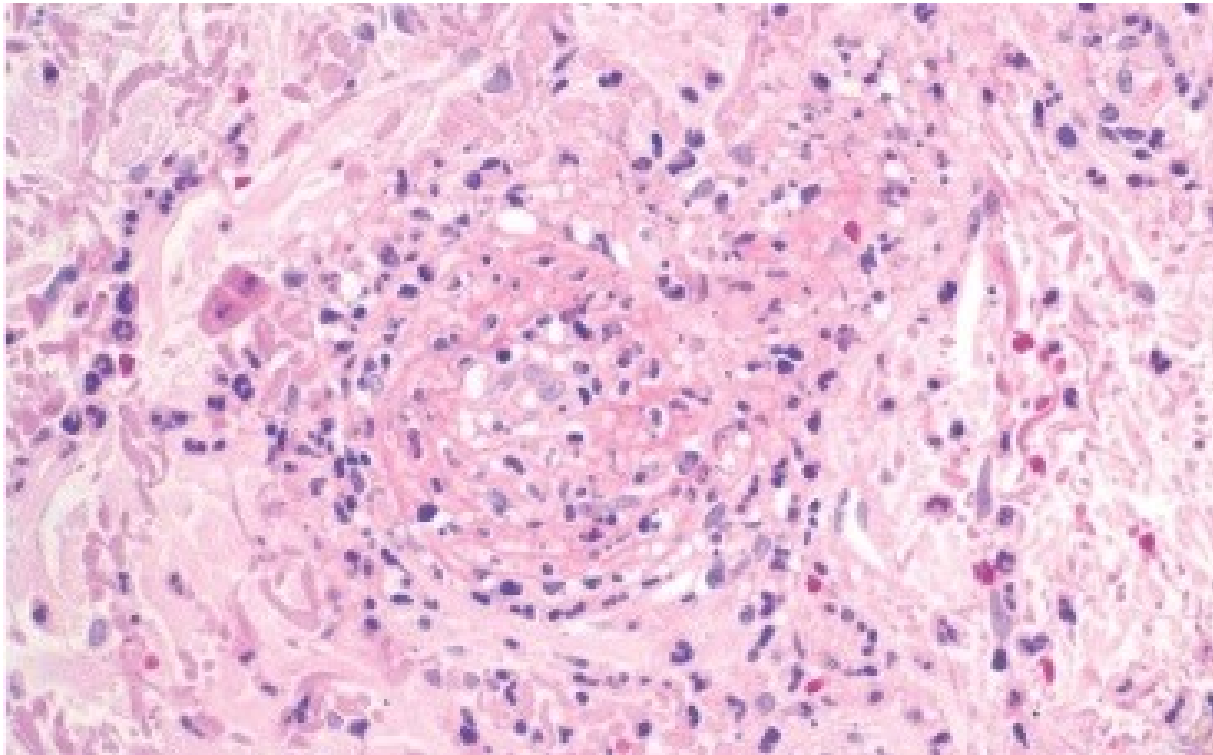
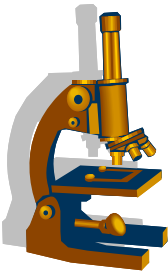
Vaskulitida malé cévy s doprovodnou obrovskobuněčnou granulomatózní reakcí (šipky)

Mikroskopická polyangiitida



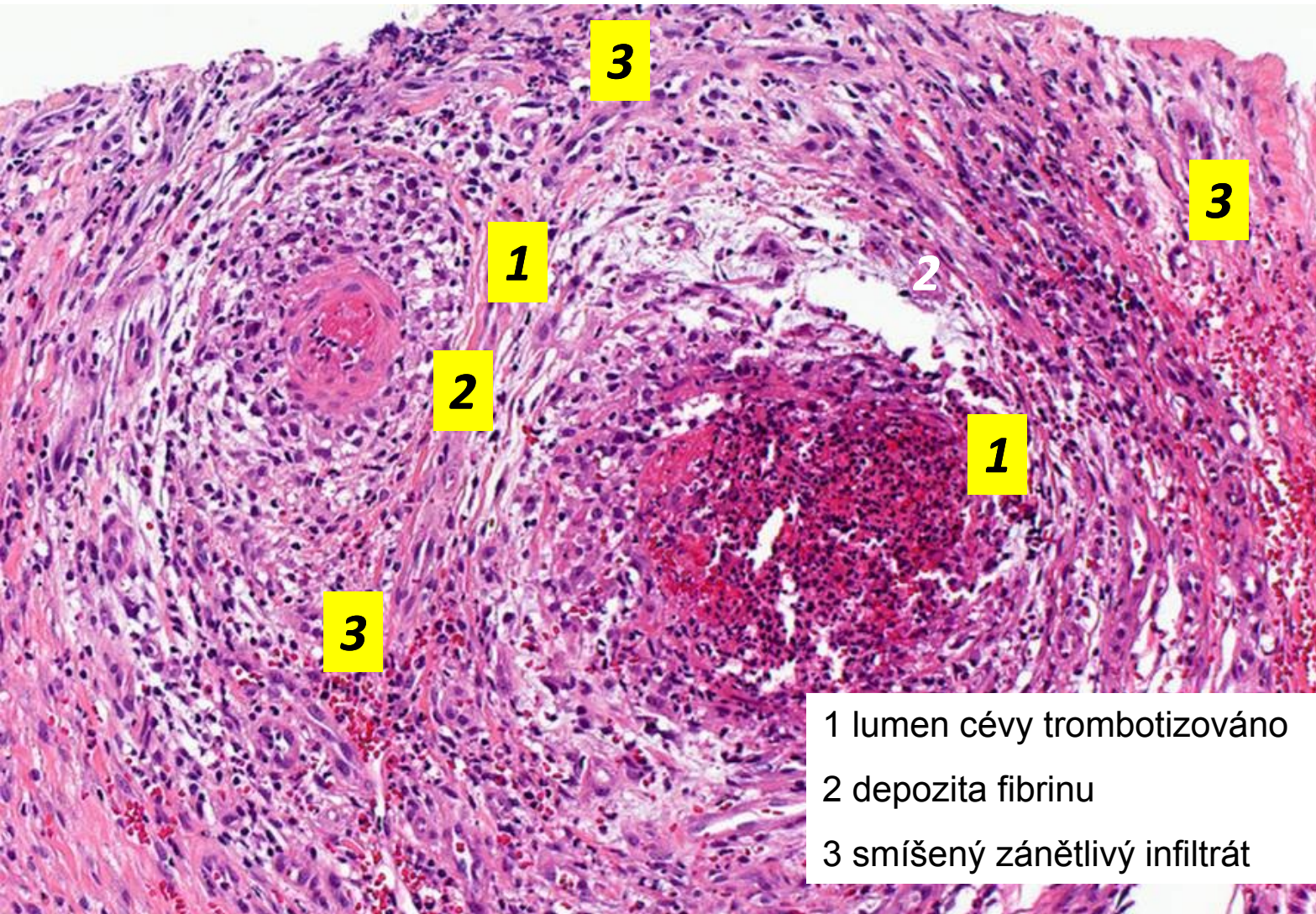
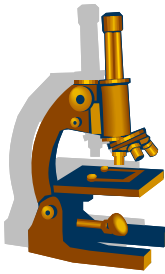
- = **nekrotizující vaskulitida** postihující kapiláry, arterioly a venuly (synonyma: leukocytoklastická v., hypersenzitivní v., alergická v.); popisná kategorie, ne diagnóza
- postižené orgány: **KŮŽE**, ledviny, plíce, GIT, mozek...
- etiopatogeneze velmi různorodá (spolu se systémovými chorobami pojiva; jako systémová hypersenzitivní/alergická odpověď na exogenní antigeny/hapteny – bakterie, viry, léky)
- mikro:
 - nekróza stěny cév prostoupená neutrofily a chromatinovým popraškem z neutrofilních jader (tzv. leukocytoklázie)
 - všechny léze jsou ve stejném stádiu vývoje (X polyarteritis nodosa)

Leukocytoklastická vaskulitida



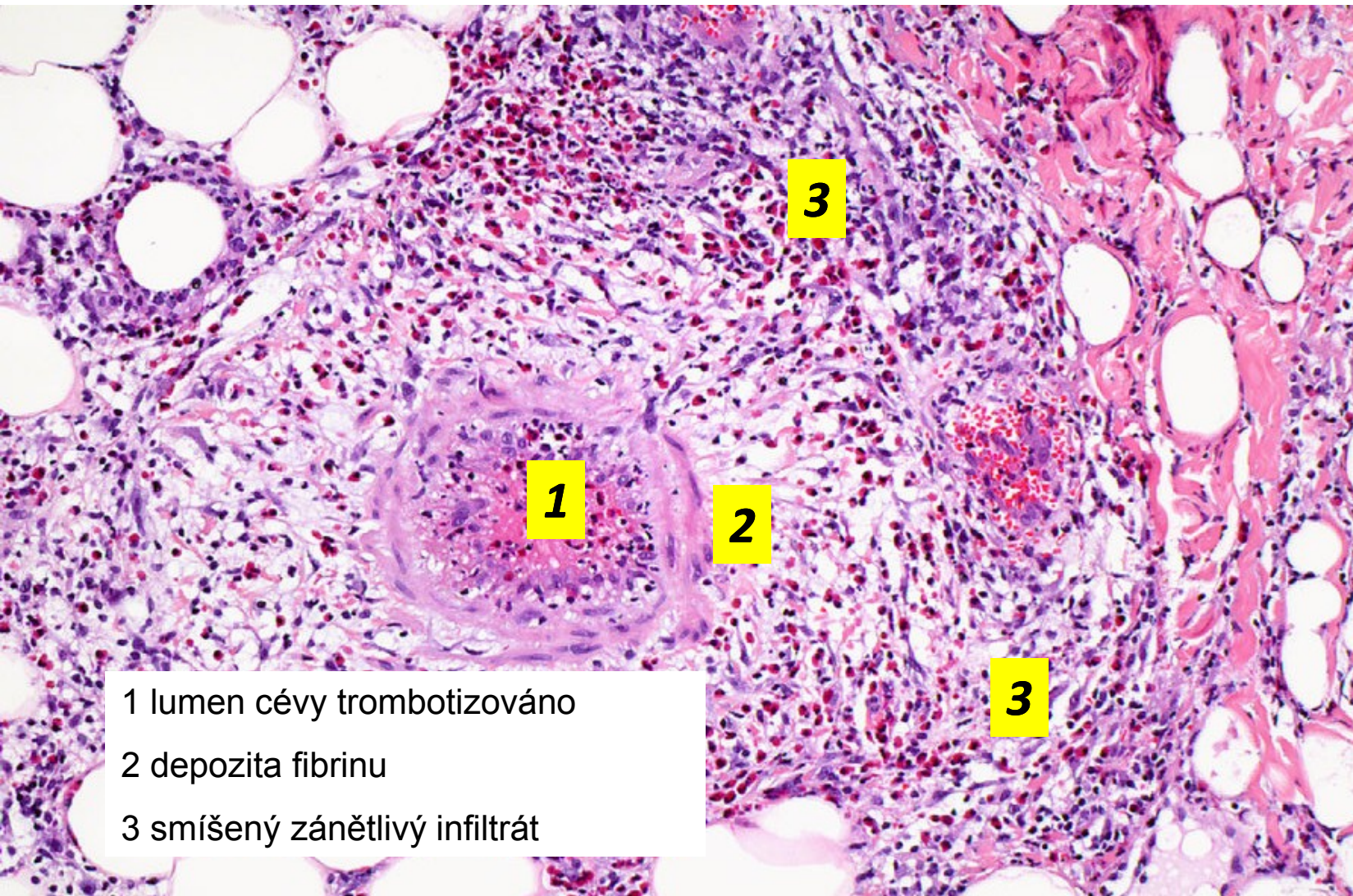
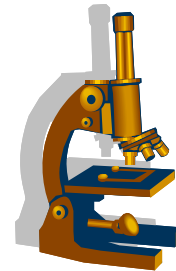
Ve stěně malé cévy a kolem ní jsou fragmenty jader neutrofilních granulocytů.

Polyarteritis nodosa



- 1 lumen cévy trombotizováno
- 2 depozita fibrinu
- 3 smíšený zánětlivý infiltrát

Polyarteritis nodosa

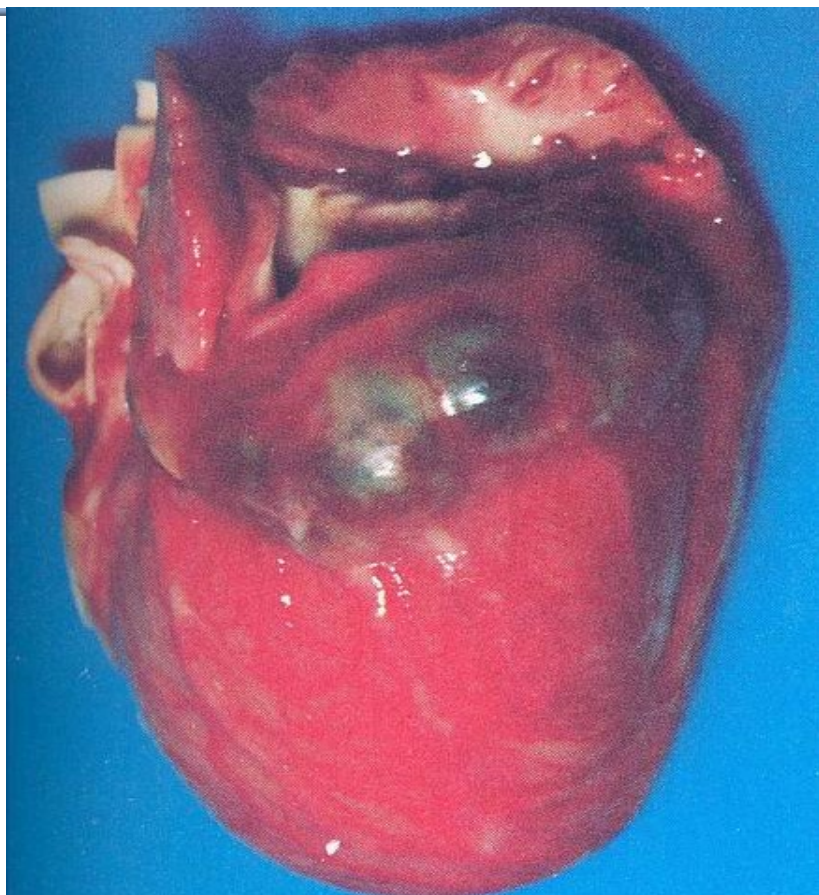
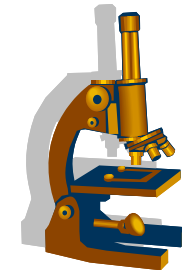


1 lumen cévy trombotizováno

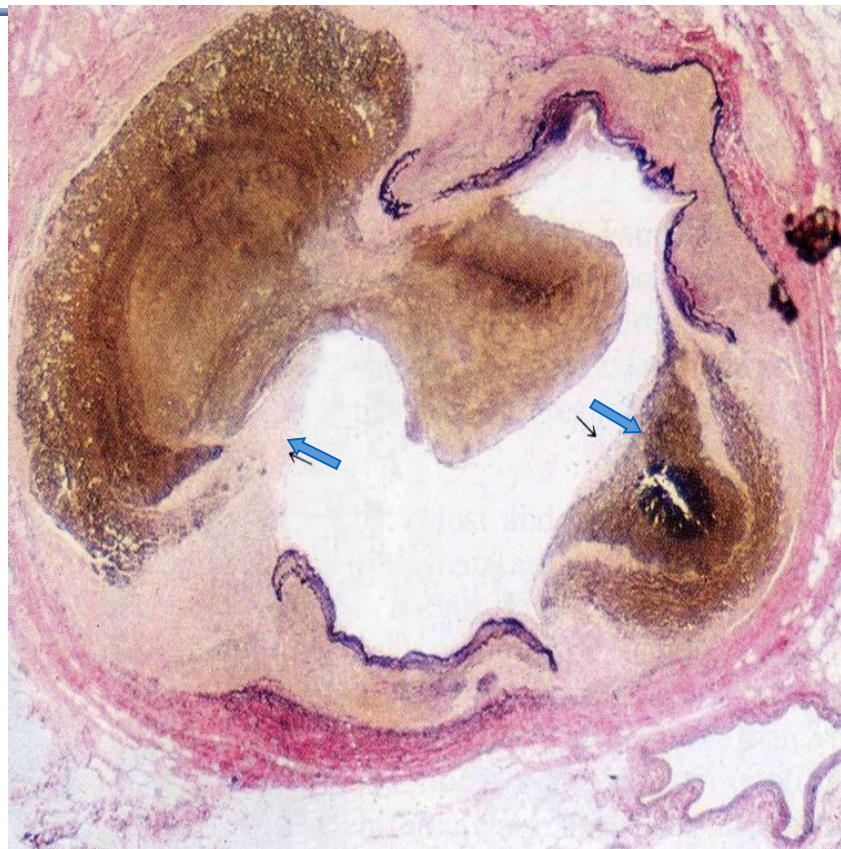
2 depozita fibrinu

3 smíšený zánětlivý infiltrát

Kawasakiho nemoc



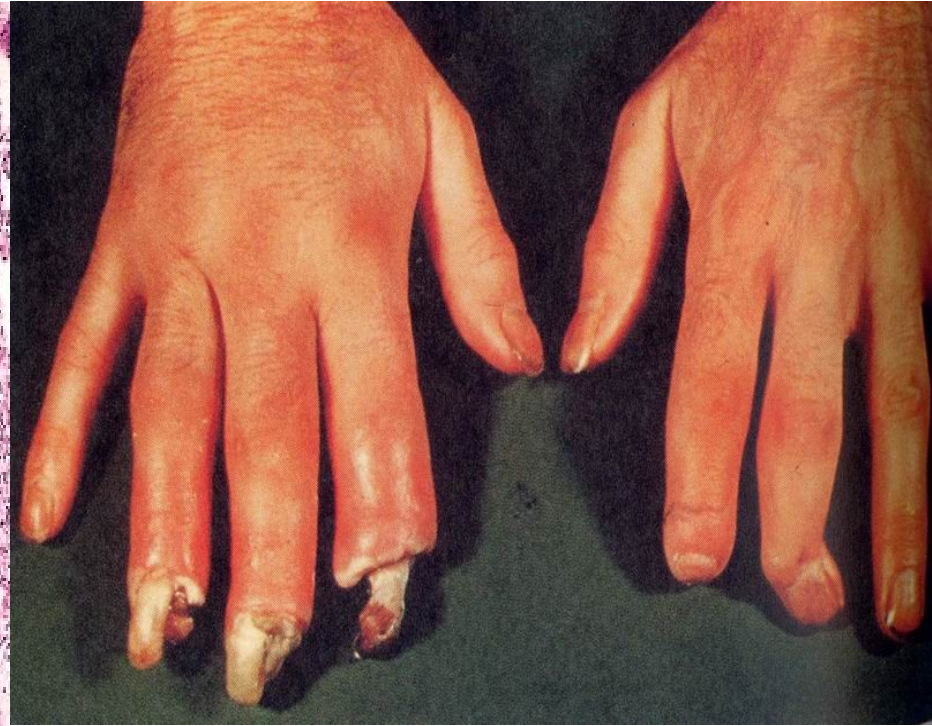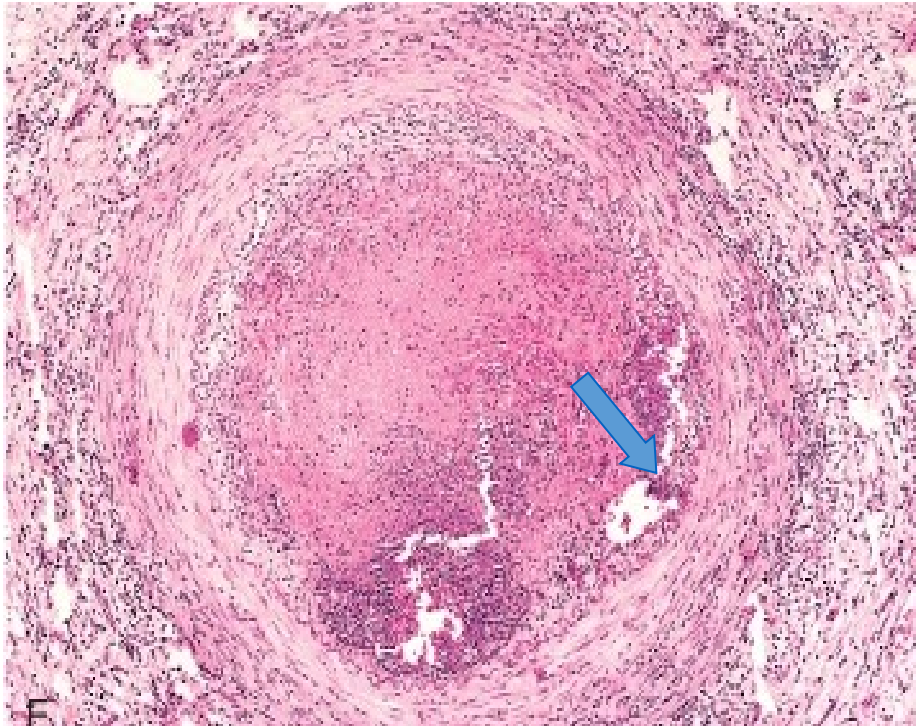
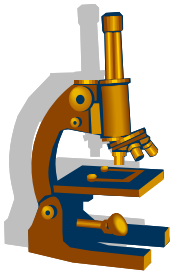
Srdce dítěte zemřelého na Kawasakiho nemoc s velkými koronárními aneurysmaty



Koronární tepna s dvěma velkými defekty lamina elastica interna (šipky) a s dvěma aneurysmaty vyplněnými trombem

Trombangiitis obliterans (Bürgerova nemoc)

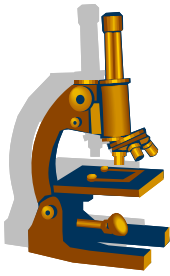
asociace s kouřením, hl. muži > 50 let, periferní gangrény



V lumen postižených tepen bývá trombóza s granulomem, v jehož centru je mikroabsces (šipka)

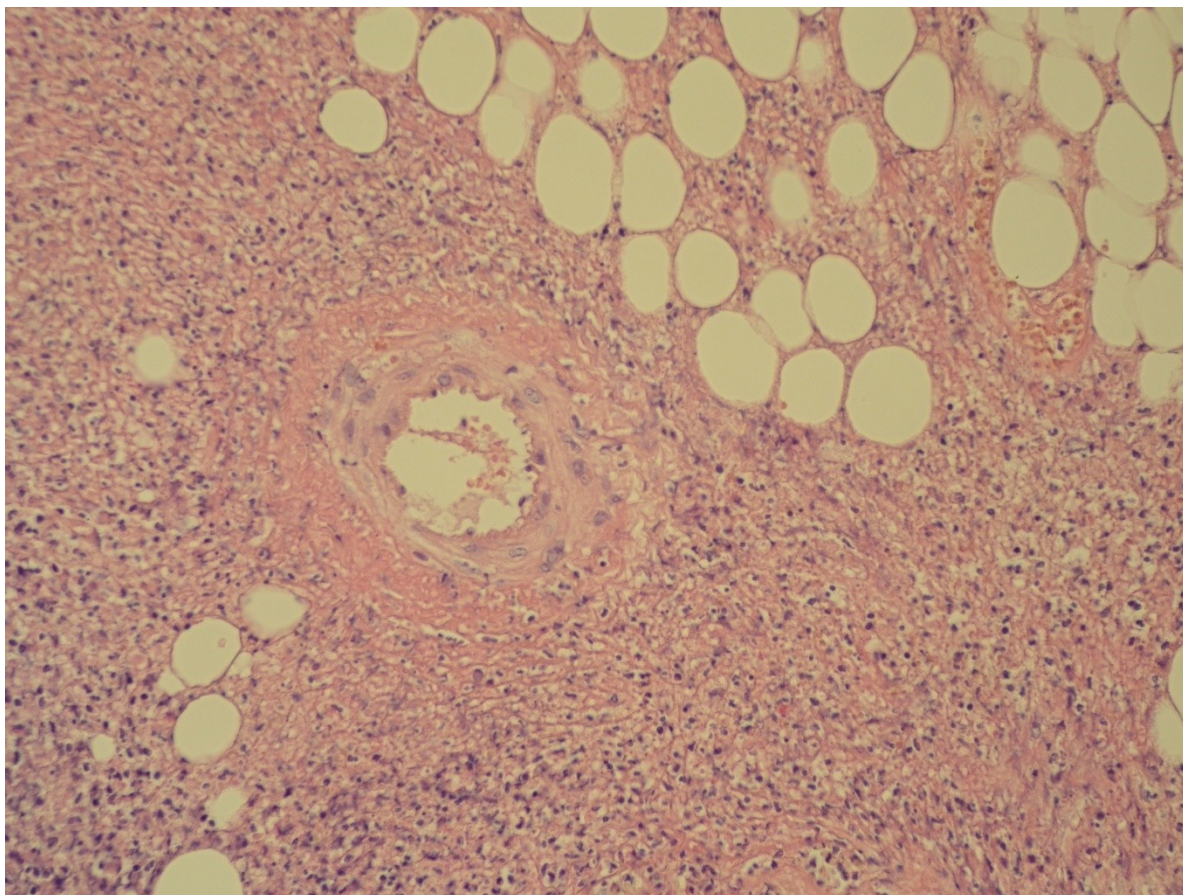
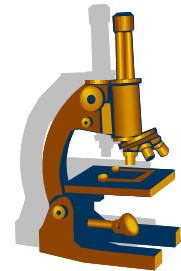
nekrózy konců prstů

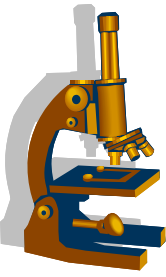
Infekční vaskulitidy



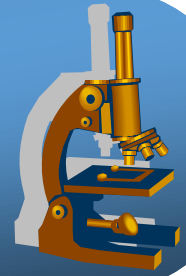
- vzácné
- vznikají:
 - přestupem infekce z okolních tkání
 - infikovaným embolem při pyémii
- bakteriální, často při sepsi
 - Staph., Str., Neisseria
 - G- tyčky
 - mykobakteria
 - aortitis luetica
 - bacilární angiomatóza = oportunní infekce B. henselae (např. u AIDS)
- mykózy
 - Aspergillus, Mucor, aj.
- virové
 - hepatitidy B, C
 - HIV, CMV
- paraziti
 - améby, Schistosoma, aj.

Sekundární vaskulitida

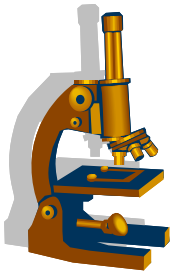




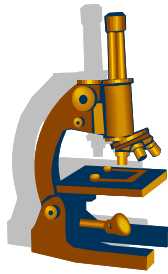
patologie srdce



Morfologie



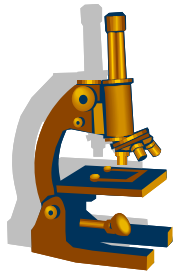
- uloženo v perikardiálním vaku – cca 30ml nažloutlé tekutiny
- muž = **300 – 350 g**,
 - hypertrofie > 400g
- **tloušťka myokardu:**
 - PK 3 – 4 mm
 - LK 12 – 15 mm
- **foramen ovale**
 - uzavřené x otevřené → paradoxní embolie



Vrozené srdeční vady

- morfologické anomálie
- cca 2,5 % živě narozených dětí
- u dětí nejčastěji defekt septa komor (40 % VSV)
- u dospělých nejčastěji defekt síňového septa (30 % VSV)
- izolované, nebo v kombinaci s jinými defekty – syndromy
- různý klinický význam
- prenatální diagnostika!

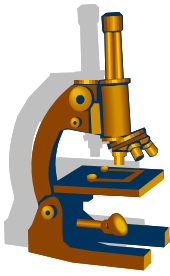
- možné klinické známky
 - dušnost, někdy cyanóza, polycytémie
 - neprospívání, růstová retardace
 - paličkovité prsty
 - šelest v prekordiu
 - opakované infekce (plíce, srdeční chlopně)
 - možná paradoxní embolizace



Vrozené srdeční vady

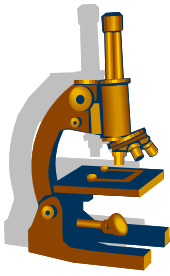
- Klasifikace dle morfologie
 - abnormální polohy celého srdce
 - poruchy vývoje srdečních přepážek (různé defekty septa)
 - poruchy spojení komor a arterií (transpozice, aj.)
 - malformace srdečních chlopní (až kompletní atrézie)
 - perzistující duct. arteriosus
 - další vč. kombinovaných (Fallotova tetralogie)
- Klasifikace funkční
 - VSV bez zkratu / obstrukční
 - VSV se zkratem – shunt pravo-levý (cyanóza), shunt levo-pravý (plicní hypertenze)

Choroby endokardu a chlopní

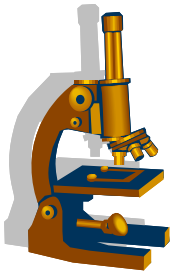


- endokarditidy
 - infekční či imunitní (SLE, revmatický) zánět endokardu , zvl. chlopní
- degenerativní choroby
 - kalcifikující aortální (vzácně mitrální) stenóza, prolaps mitrální chlopně, anulární a marginální skleróza
- endokrinní choroby
 - karcinoidový syndrom
- nebakteriální trombotická endokarditida
 - hyperkoagulační stav s trombózou, často paraneoplastický,

Infekční endokarditida



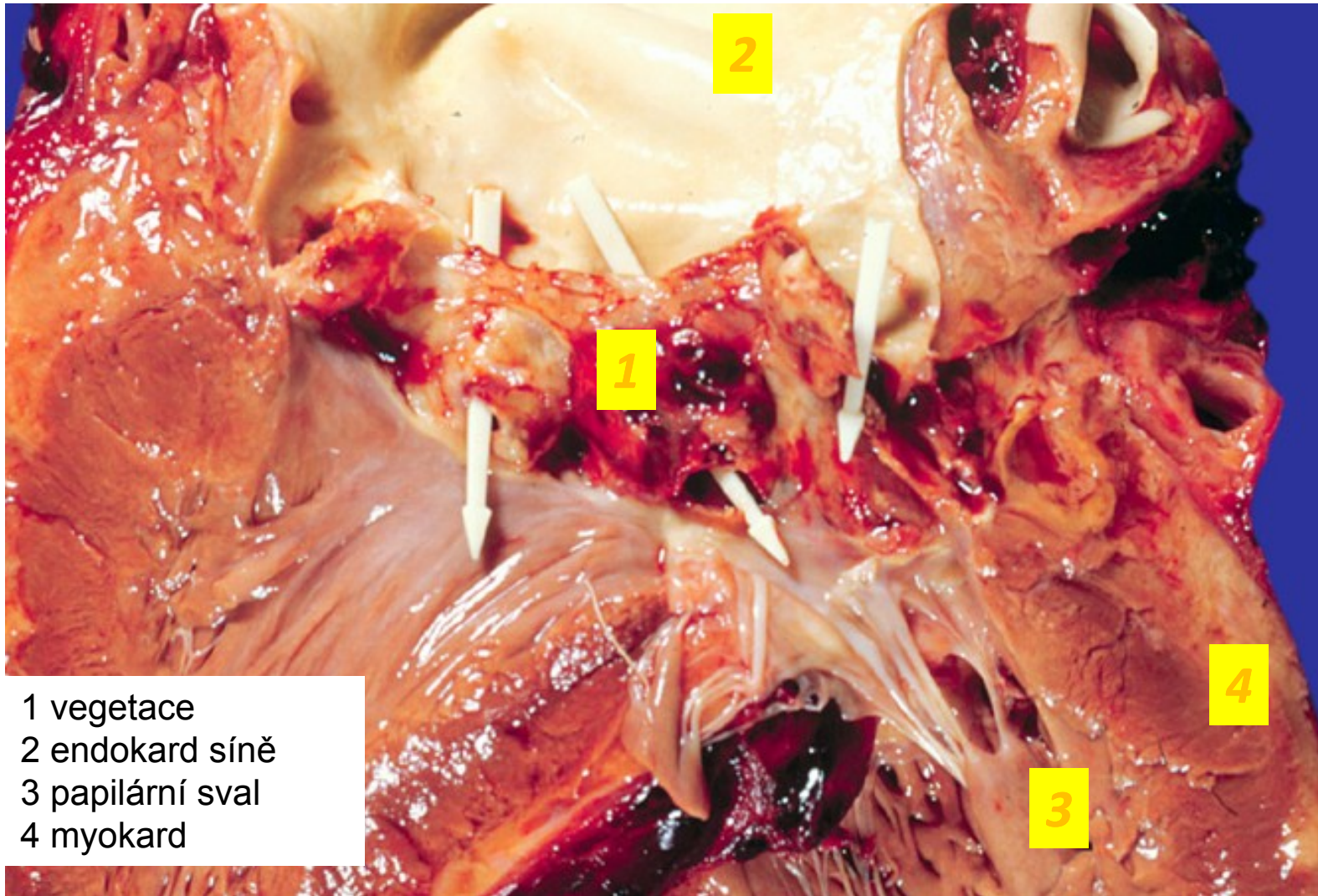
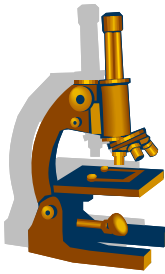
- dříve: subakutní, na předem poškozených chlopních, méně virulentní
- nyní: často silně virulentní mikroorganismy, i nepoškozené chlopně, iatrogenní
 - stafylokok, pyogenní streptokok, pneumokok, ..., orální mikroorganismy, ev. mykózy
- **z klinického hlediska:**
 - akutní
 - subakutní
- **predispozice:**
 - anatom. změněná chlopeň, umělá chlopeň, katetrizace síně/komory, i.v. narkomani, získaný imunodeficit
- bakteriémie → mikrob se usadí na chlopni → množí se → poškození endotelu → vznik trombu = infekční vegetace → organismus reaguje zánětem



Infekční endokarditida

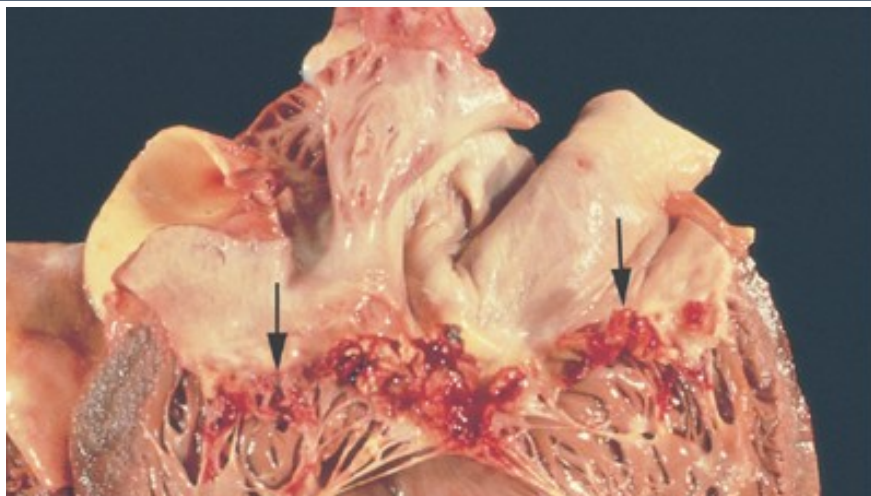
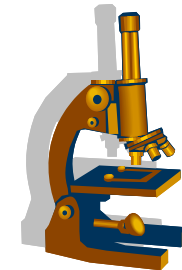
- **makro:** křehká hnědočervená prominence na vtokové ploše - trombus
- **mikro:**
 - fibrin + kolonie bakterií + polymorfonukleáry (+ granulační tkáň)
 - v přilehlé chlopni zánět (ev. nekróza)
- **komplikace:**
 - poškození chlopní, septická abscedující myokarditida, centrální pyémie, embolizace vegetací (infarkty)

Infekční endokarditis – destrukce chlopně

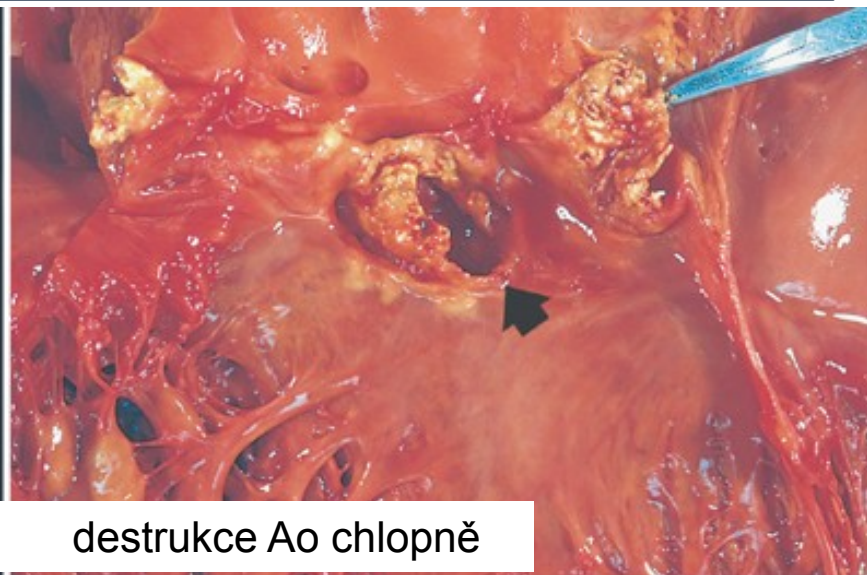


- 1 vegetace
- 2 endokard síně
- 3 papilární sval
- 4 myokard

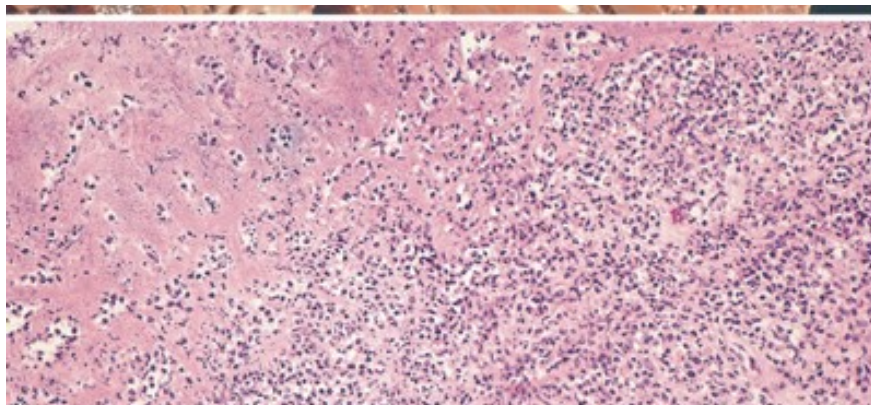
Infekční endokarditis



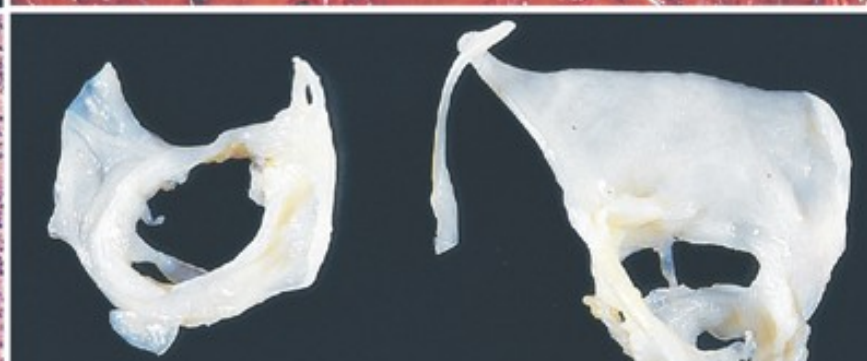křehké červené vegetace na Mi chlopni



destrukce Ao chlopně

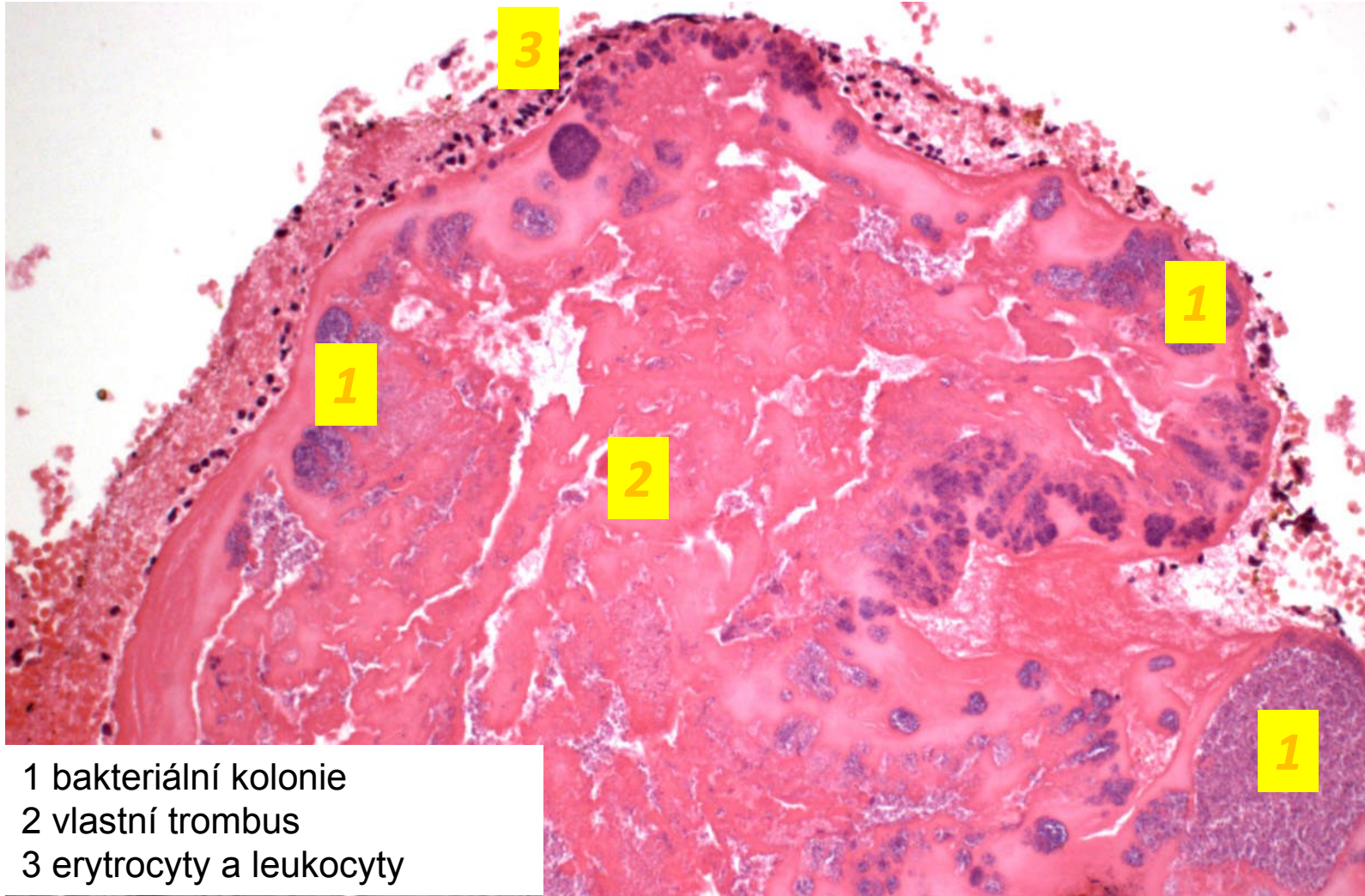
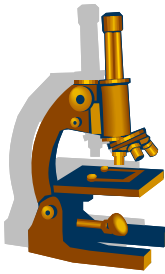


purulentní zánět ve vegetaci



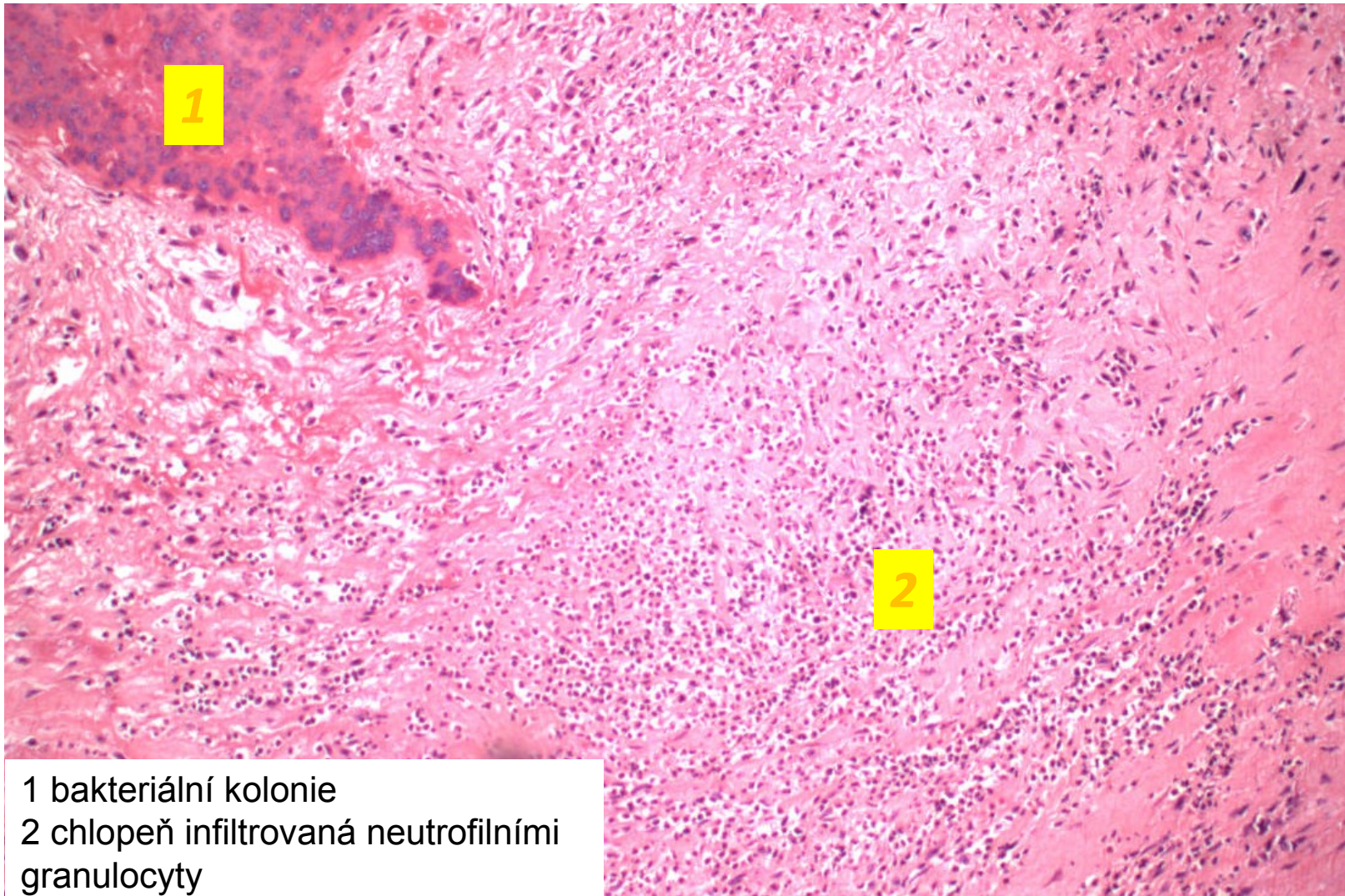
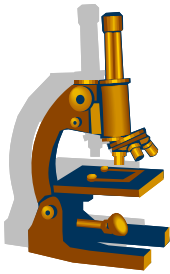
zhojená IE (destrukce Mi chlopně, ale bez akutních vegetací)

Infekční endokarditis - vegetace



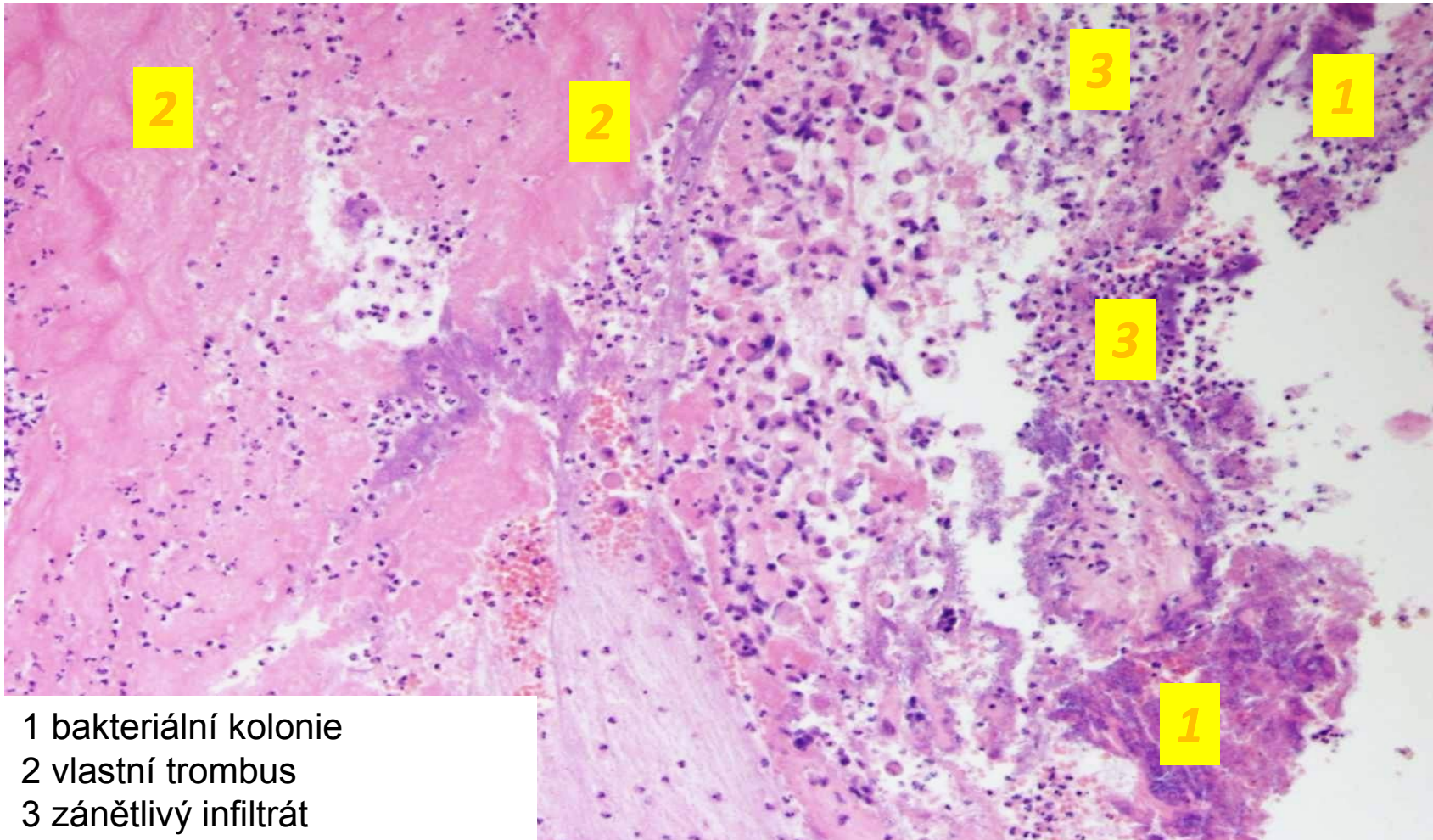
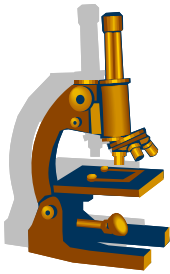
- 1 bakteriální kolonie
- 2 vlastní trombus
- 3 erytrocyty a leukocyty

Infekční endokarditis - vegetace



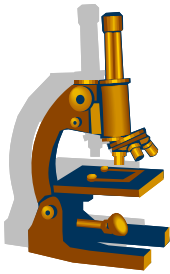
1 bakteriální kolonie
2 chlopeč infiltrovaný neutrofilními granulocyty

Infekční endokarditis - vegetace



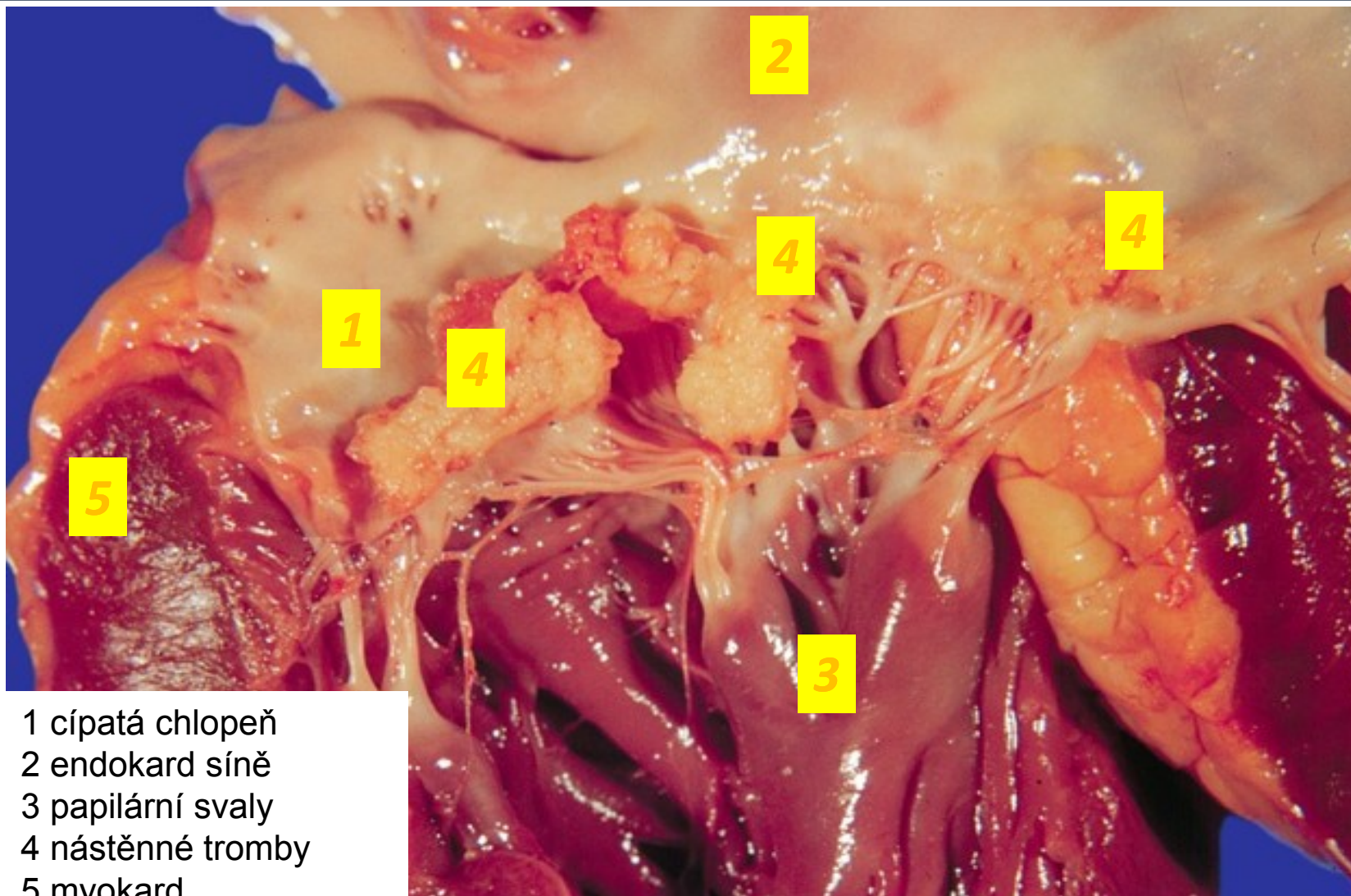
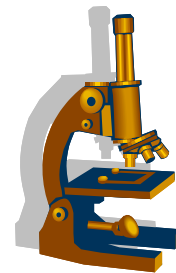
- 1 bakteriální kolonie
- 2 vlastní trombus
- 3 zánětlivý infiltrát

Nebakteriální trombotická endokarditida



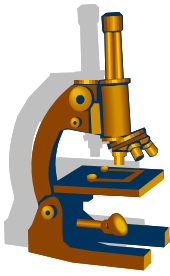
- **sterilní** trombotické vegetace jsou projevem **hyperkoagulačního stavu** → současně jsou i žilní trombózy a plicní embolizace
- **při generalizovaných zhoubných nádorech**, ale i při chronických nefropatiích s urémií, CHOPN aj.
- nejčastěji na **mitrální** chlopni (normální, nepoškozené !)
- mikro: bradavčité vegetace (solidní x vícečetné), 2-10mm, chlopeň bez známek zánětu
- komplikace: **embolizace** do systémového oběhu → infarkty

Nebakteriální trombotická endokarditida

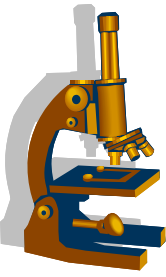


- 1 cípata chlopeň
- 2 endokard síně
- 3 papilární svaly
- 4 nástěnné tromby
- 5 myokard

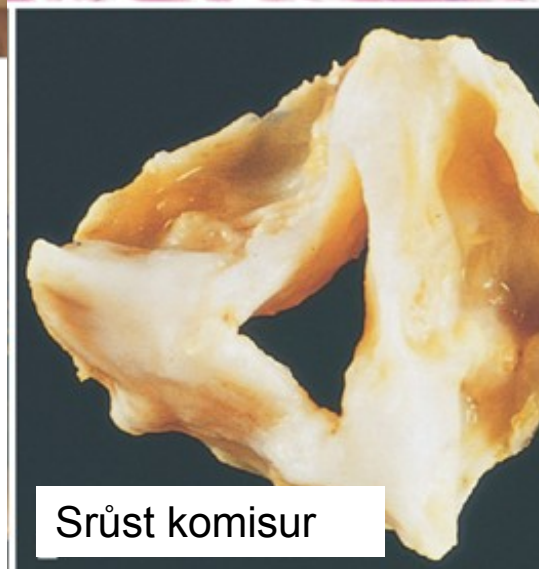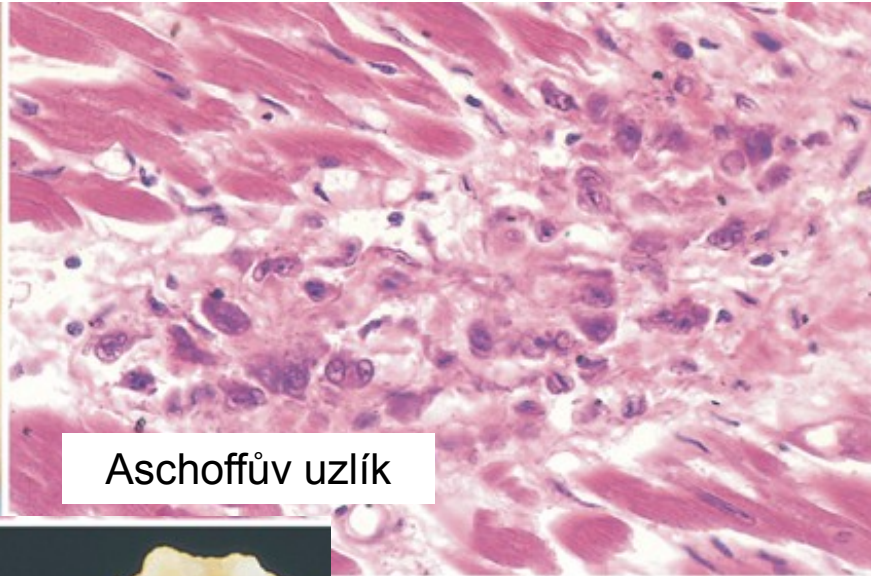
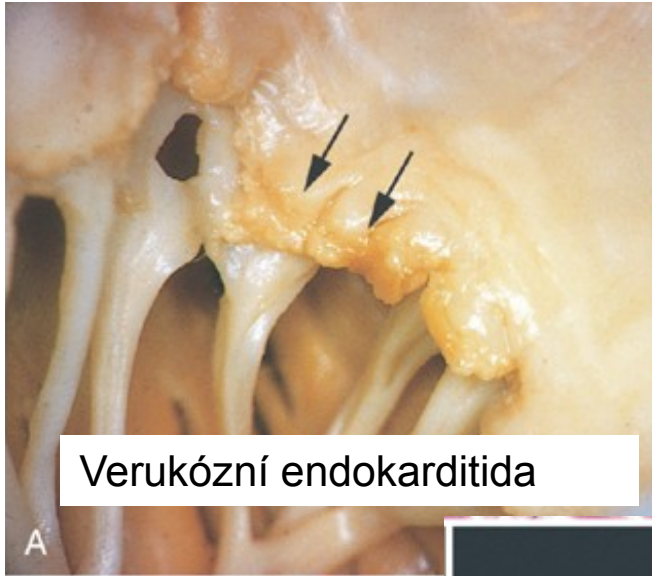
Revmatická horečka a porevmatické postižení srdce



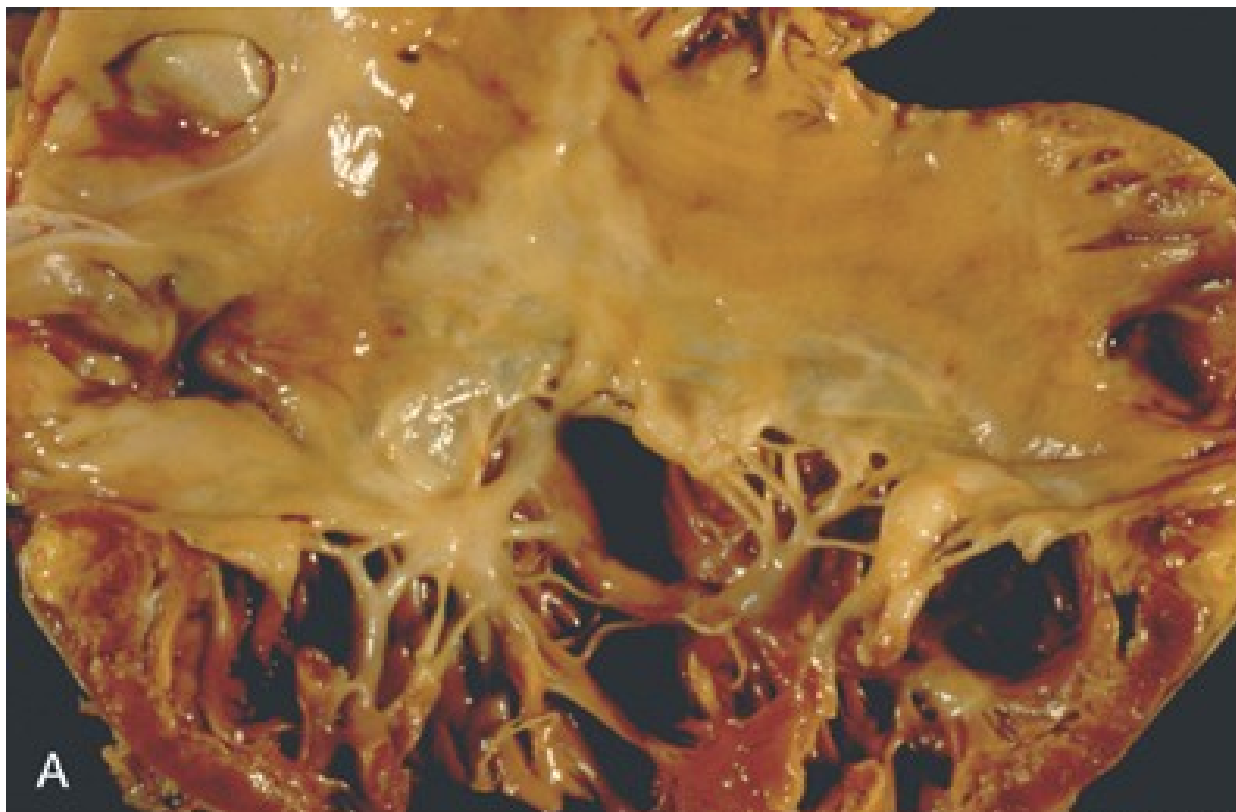
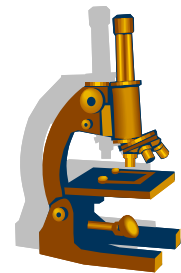
- akutní nehnisavý, **imunitně podmíněný** systémový zánět jako reakce na předchozí infekci β -hemolytickým streptokokem
- **akutní fáze: PANKARDITIDA**
 - fibrinózní perikarditida + myokarditida s Aschoffovými uzly + verukózní endokarditida
 - akutní endokarditida může přejít do chronické fáze
- **chronické fáze:**
 - fibrohyalinní ztlustění chlopní (kapří ústa/knoflíková dírka) → srůsty komisur → dystrofická kalcifikace → porušená funkce chlopní (stenóza + insuficience)



Revmatické poškození srdce

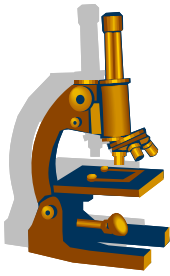


Karcinoidový syndrom



ztluštění endokardu pravostranných srdečních oddílů, patol. sekrece serotoninu z jaterních metastáz, endokardiální fibróza

Chlopenní vady

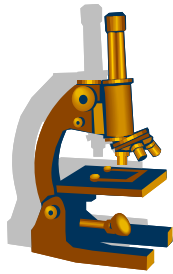


- vrozené
- získané, tč. většina na podkladě degenerativních změn

- dysfunkce
 - stenóza
 - insuficience
 - kombinované vady

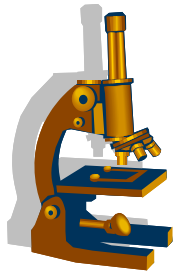
- izolované vady – jedna chlopeň
- současně více chlopní, nejčastěji aortomitrální

- vlastní valvulární léze
- abnormality sub-, nebo supra- valvulární, včetně relativní insuficience



Ischemická choroba srdeční (ICHS)

- skupina příbuzných patologických jednotek, společný stav **ischémie myokardu** s jeho hypoxií až anoxií
- nepoměr poptávky po okysličené krvi myokardem a dodávky koronárními aa.
 - zvýšená potřeba myokardu
 - snížení množství kyslíku v krvi
 - snížení přítoku krve do myokardu - **role koronární aterosklerózy**
- formy akutní, chronické:
 - náhlá koronární smrt – maligní arytmie
 - akutní infarkt myokardu (AIM)
 - angina pectoris
 - jiné formy chronické ischemické choroby srdeční (CHICHS)



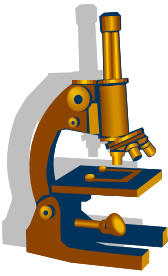
Patogeneze ICHS

1) postižení koronárních aa. arteriosklerózou

- hlavně při odstupech
- cirkulárně nebo excentricky
- typy plátu (fibrózní, ateromový) – ruptura - trombóza
- 75% stenóza - ischemie myokardu při námaze
- 90% stenóza - ischemie myokardu v klidu

2) neaterosklerotické příčiny

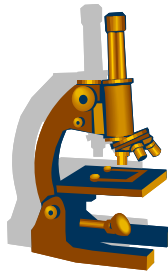
- vazospasmus
- koronární embolie – endokarditidy
- přechod disekce aorty, prim. disekce
- koronární vaskulitidy (Kawasaki, COVID)
- vrozené malformace koronárních aa.



Náhlá koronární smrt

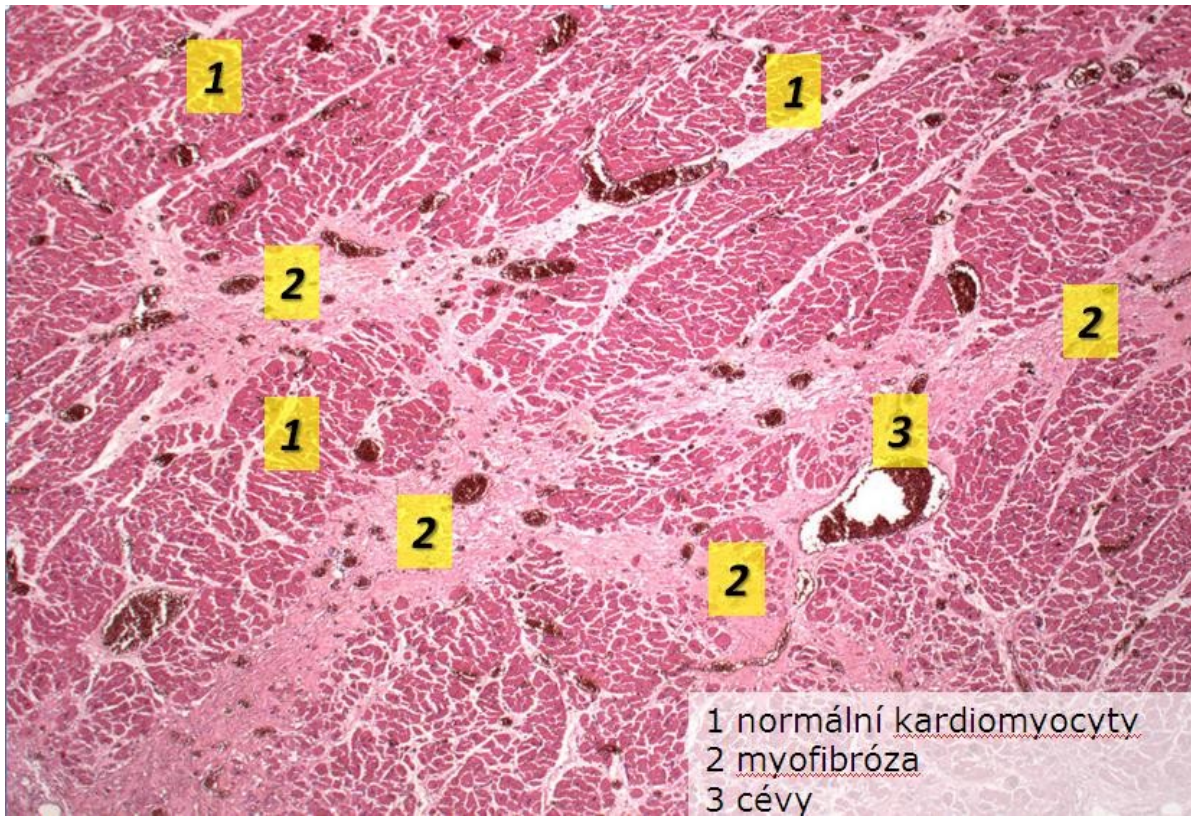
neočekávaná smrt ze srdečních příčin bez symptomů nebo do 1 hodiny od vzniku symptomů

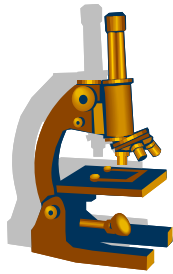
- nejčastěji na podkladě maligní arytmie (fibrilace komor)
- **klinicky**: náhlý kolaps – „vteřinová smrt“ bez projevů akutního infarktu myokardu



Ischemická choroba srdeční (ICHS) - patologie

- myomalacie (= částečná nekróza – pouze kardiomyocytů)
- disperzní / splývající myofibróza
- infarkt myokardu: transmurální/subendokardiální (koagulační nekróza buněk i intersticia)





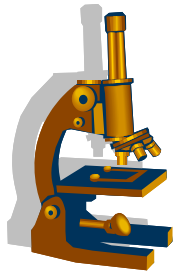
Infarkt myokardu

transmurální (QIM, STEMI)

- alespoň $\frac{3}{4}$ tloušťky stěny myokardu, >25 mm
- vznik při trombotickém uzávěru koronární arterie

netransmurální (subendokardiální, NSTEMI)

- bez elevace ST úseku na EKG
- vnitřní třetina až $\frac{1}{2}$ stěny LK
- kolaterály nebo neúplný uzávěr, příp. kratší ischemie
- stenóza + systémový hemodynamický problém (hypotenze, námaha, ...)

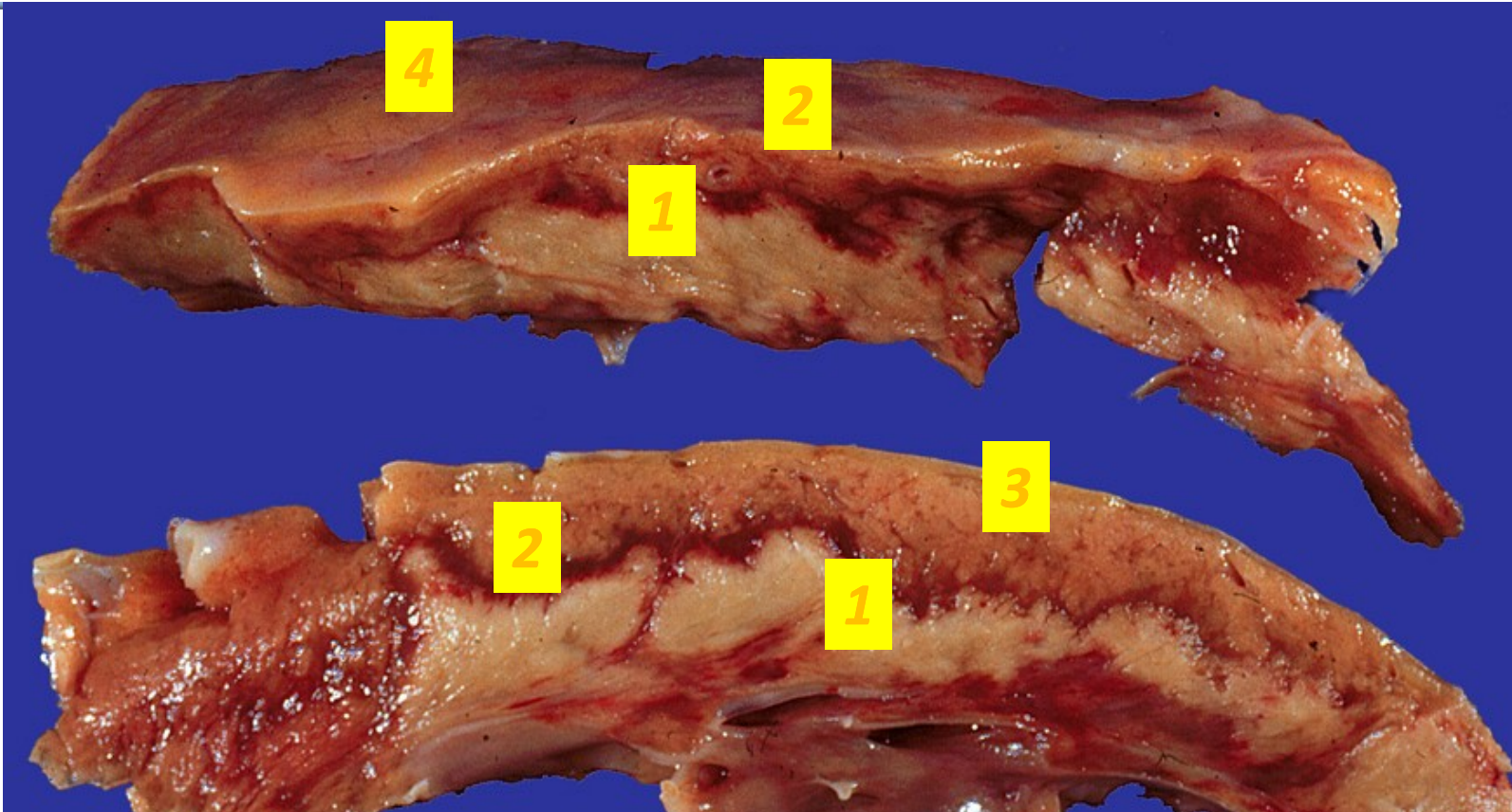
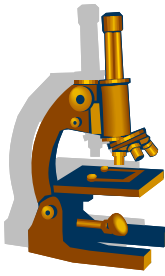


Klasifikace AIM

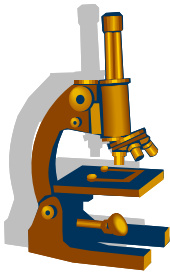
- Typ 1: spontánní IM
 - změny AS plátu + trombus
- Typ 2: IM při ischemické nerovnováze –
 - nepoměr potřeby a zásobení
 - hypotenze, anémie, sepse, operace, ...
- Typ 3: srdeční smrt v důsledku IM
- Typ 4: IM spojený s revaskularizací PCI (perkutánní koronární intervence – stent)
- Typ 5: IM spojený s revaskularizací ao-koronár. bypassem

- IM incidentní
- reinfarkt: v průběhu 28 dní po IM
- rekurentní IM: po 28 dnech

AIM – koagulační nekróza



1 koagulační nekróza subendokardiálně
2 hyperemický lem 3 normální myokard 4 epikard



AIM – akutní infarkt myokardu

- mikroskopické změny ložiska:

- 12-24 hod: edém, hypereozinofilie cytoplazmy, karyolýza/pyknóza
- 2-3 dny: polymorfonukleáry
- 3-7 dny: makrofágy
- cca od 7.dne: granulační tkáň
- 4.-6. týden: kompletní vazivová jizva

Disperzní myomalacie, infarkt myokardu

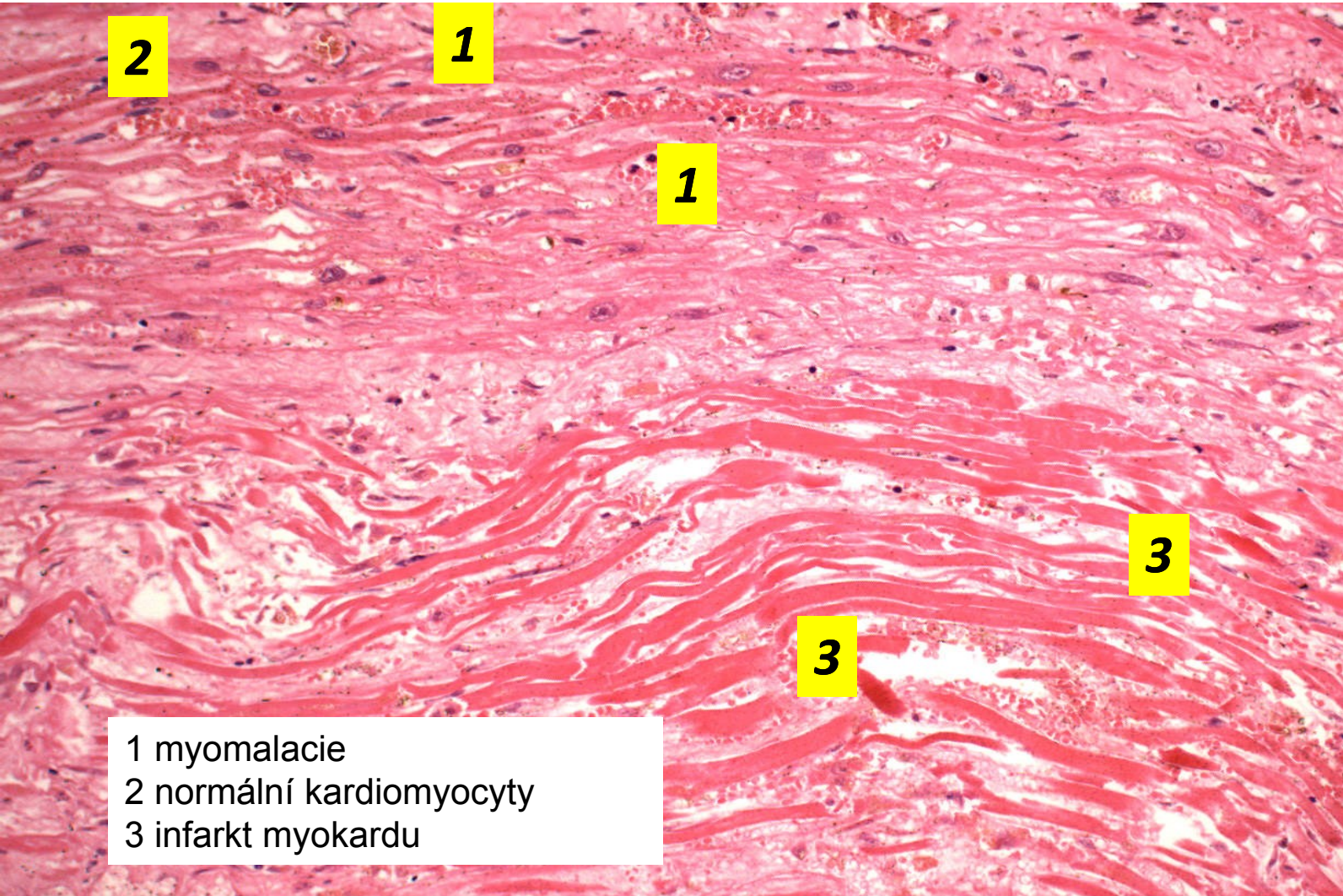
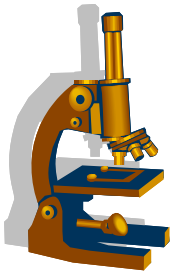




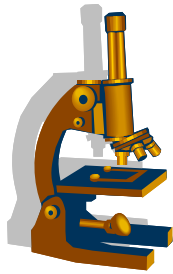


Schéma mikroskopických změn vyvinutého AIM



- 1 koagulační nekróza
- 2 myomalacie 
- 3 hyperemický lem 
- 4 leukocytární infiltrace 
- 5 steatóza 





Komplikace AIM

1. smrt

2. **pericarditis epistenocardiaca**

fibrinózní /serofibrinózní záněť

3. **nástěnná trombóza**

embolizace do systémového oběhu (-> infarkty mozku, ledvin, sleziny, střev)

4. **aneurysma**

vrstevnatý trombus = riziko embolizace, ruptury

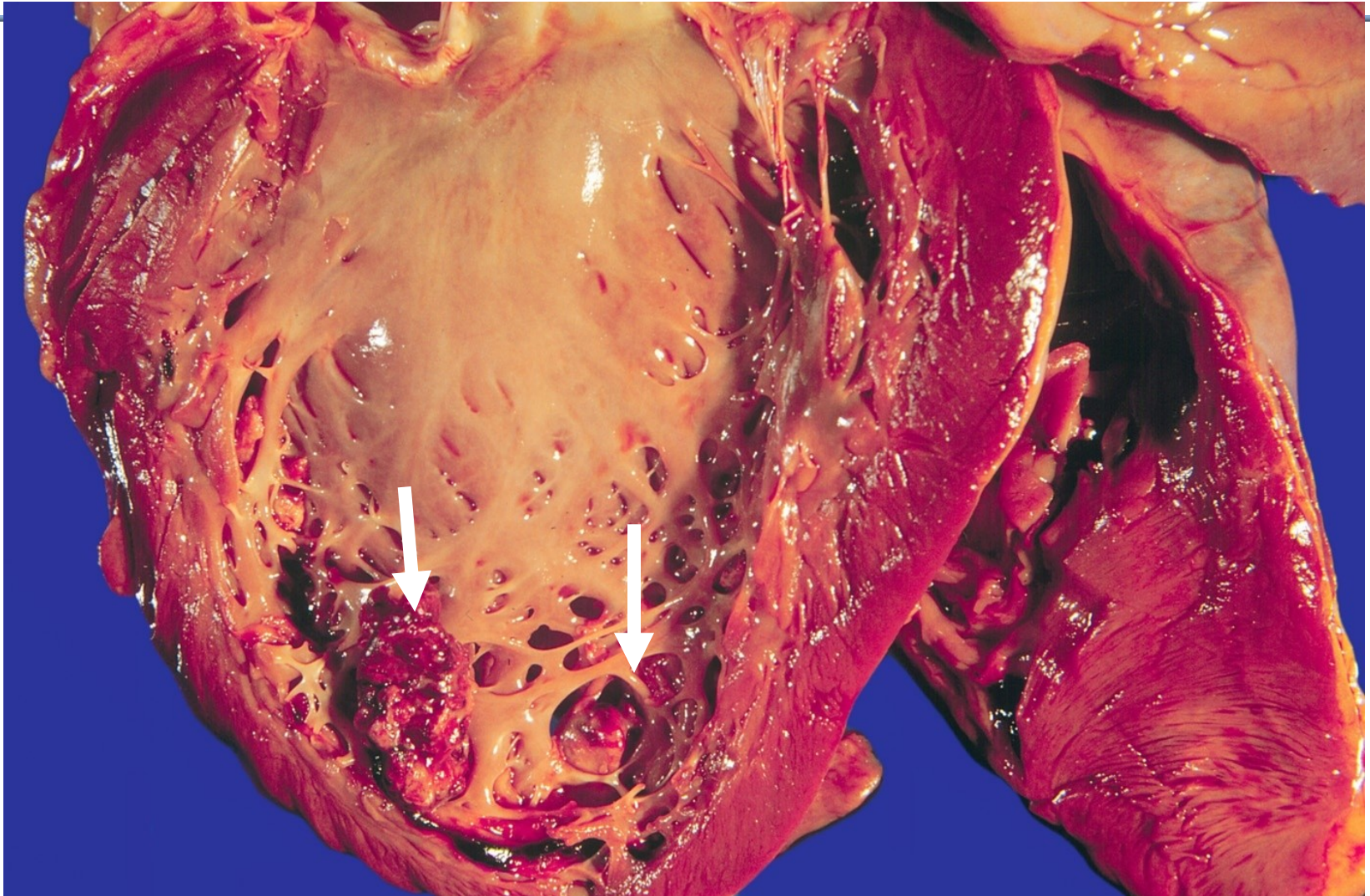
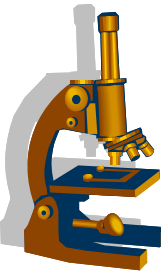
5. **ruptura myokardu**

tamponáda srdeční/akutní selhání srdce

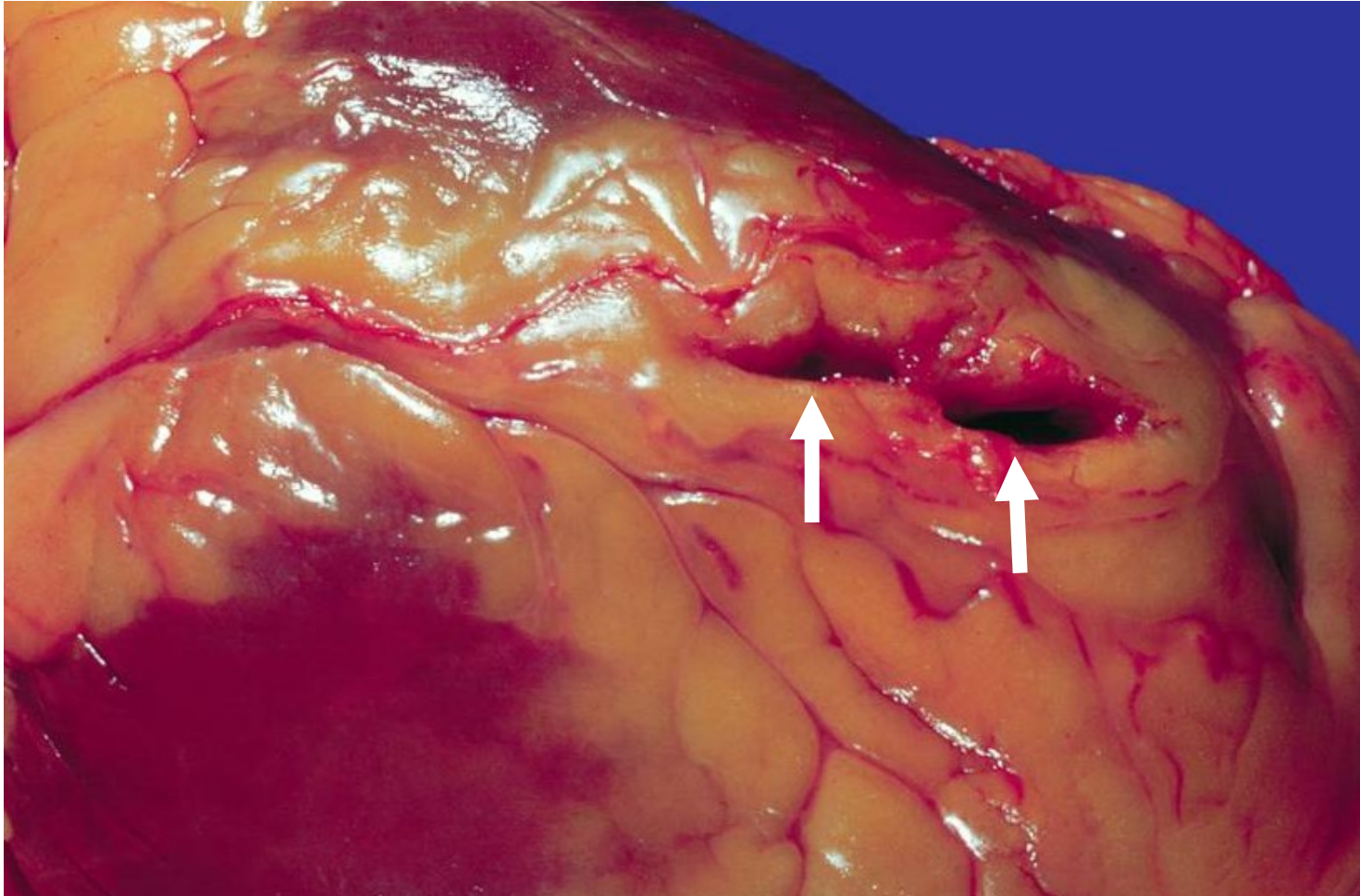
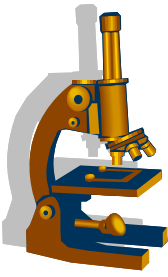
6. **ruptura papilárního svalu**

chlopenní insuficience → akutní selhání srdce

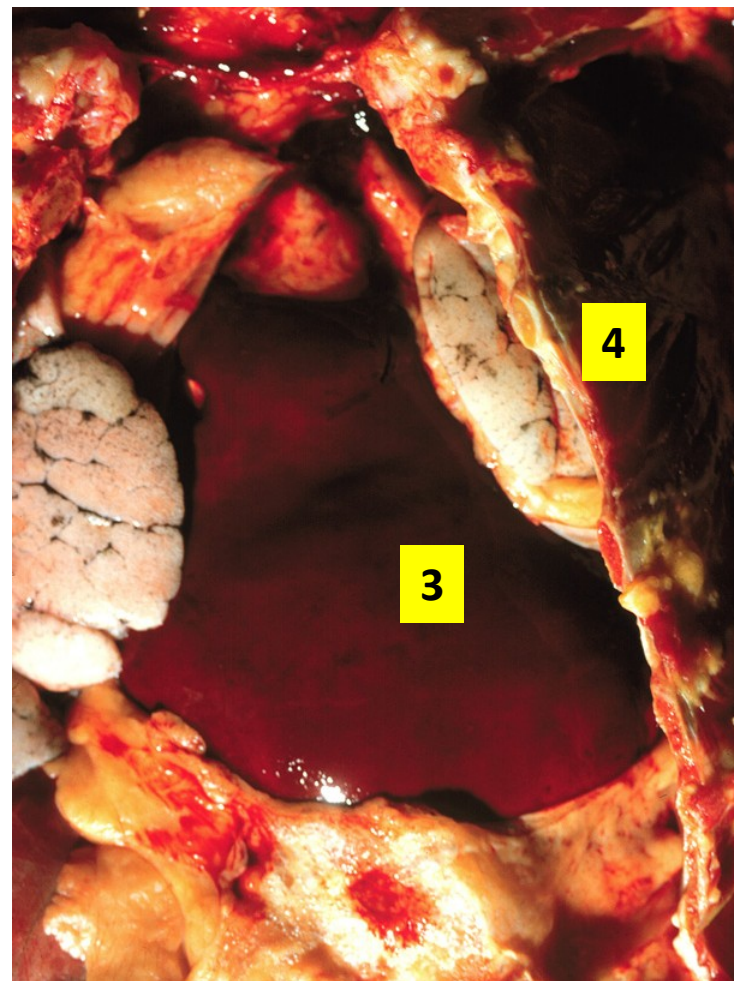
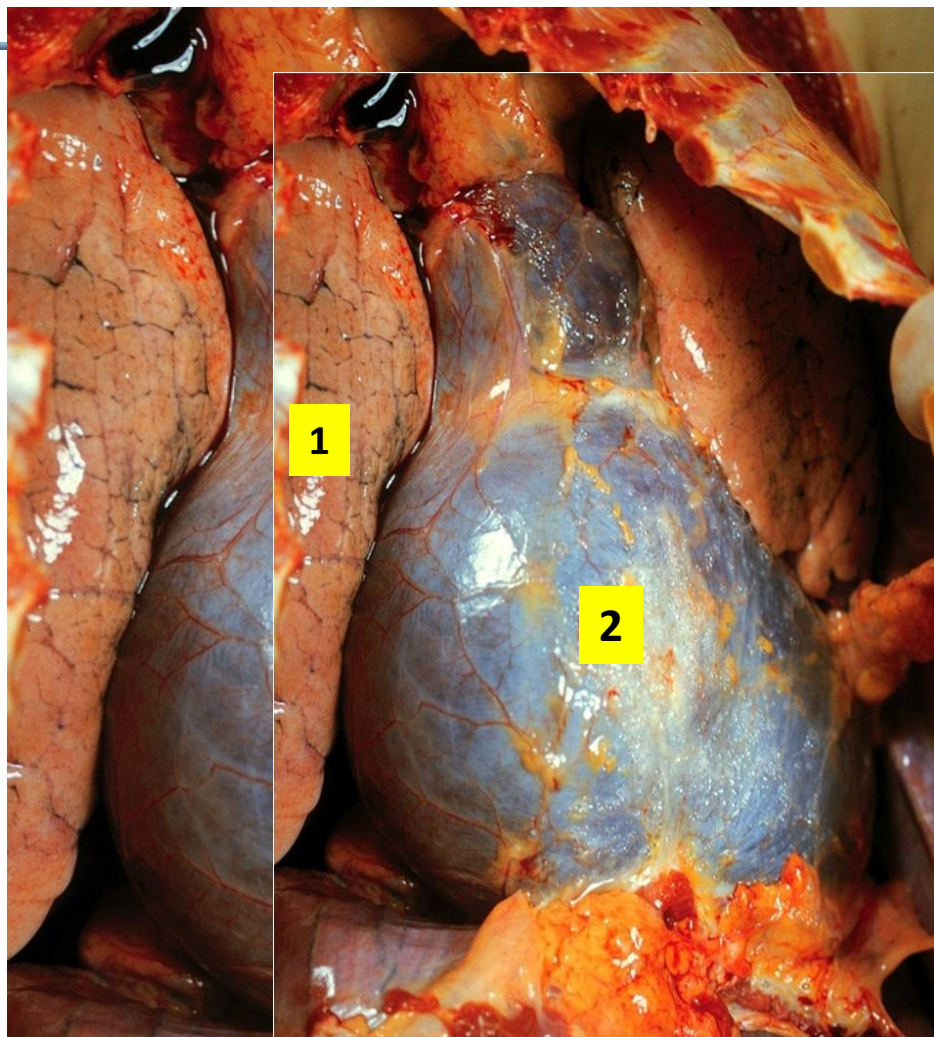
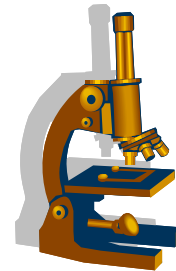
AIM – nástěnná trombóza



AIM – ruptura myokardu

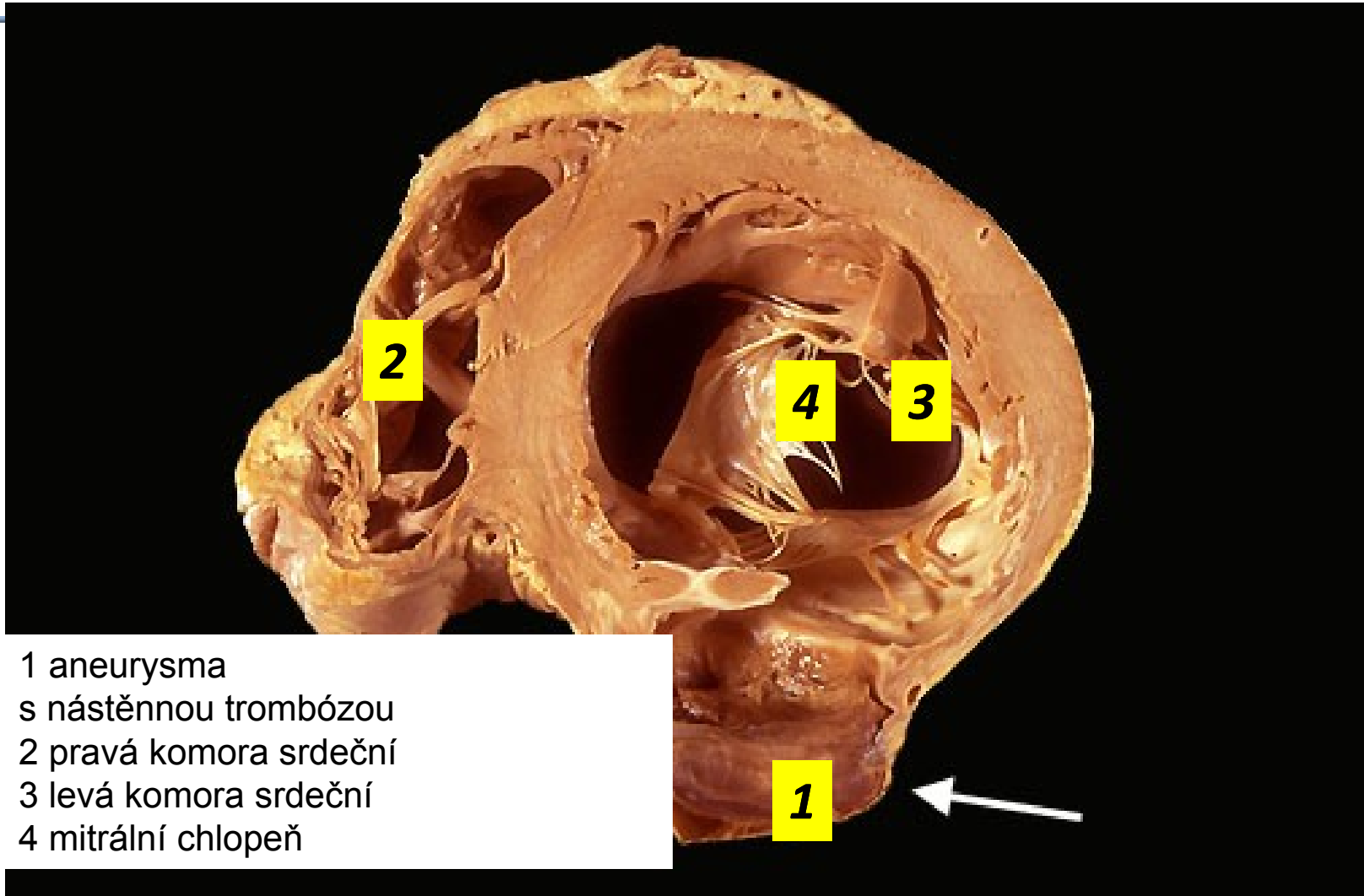
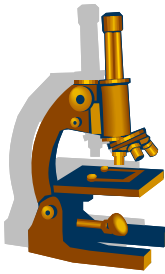


AIM – ruptura myokardu, tamponáda

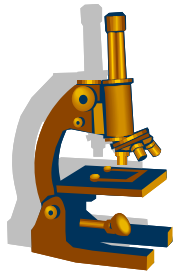


1 plíce 2 perikardiální vak 3 krevní koagulum 4 stěna hrudní

AIM – aneurysma levé komory



- 1 aneurysma
s nástěnnou trombózou
- 2 pravá komora srdeční
- 3 levá komora srdeční
- 4 mitrální chlopeň



Angina pectoris (AP)

- **reverzibilní ischémie myokardu → bolest, většinou typické stenokardie**

1. stabilní (typická)

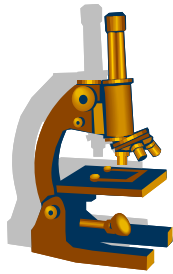
- námahová, ustupuje v klidu, trvá do 15 min
- nedochází k nekrotickým myokardu
- trpí subendokardiální myokard LK
- ekg: deprese ST úseků

2. nestabilní

- vznik i v klidu, bolest intenzivnější, trvá delší dobu
- ↑ četnost záchvatů
- preinfarktový stav
- příčina – náhlé ↓ koronárního přívodu krve ← akutně vzniklá změna AS plátu

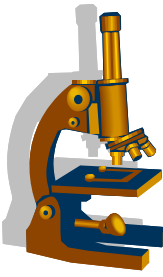
3. variantní (Prinzmetalova)

- nestabilní, vznik i v klidu, spasmus koronárních aa.

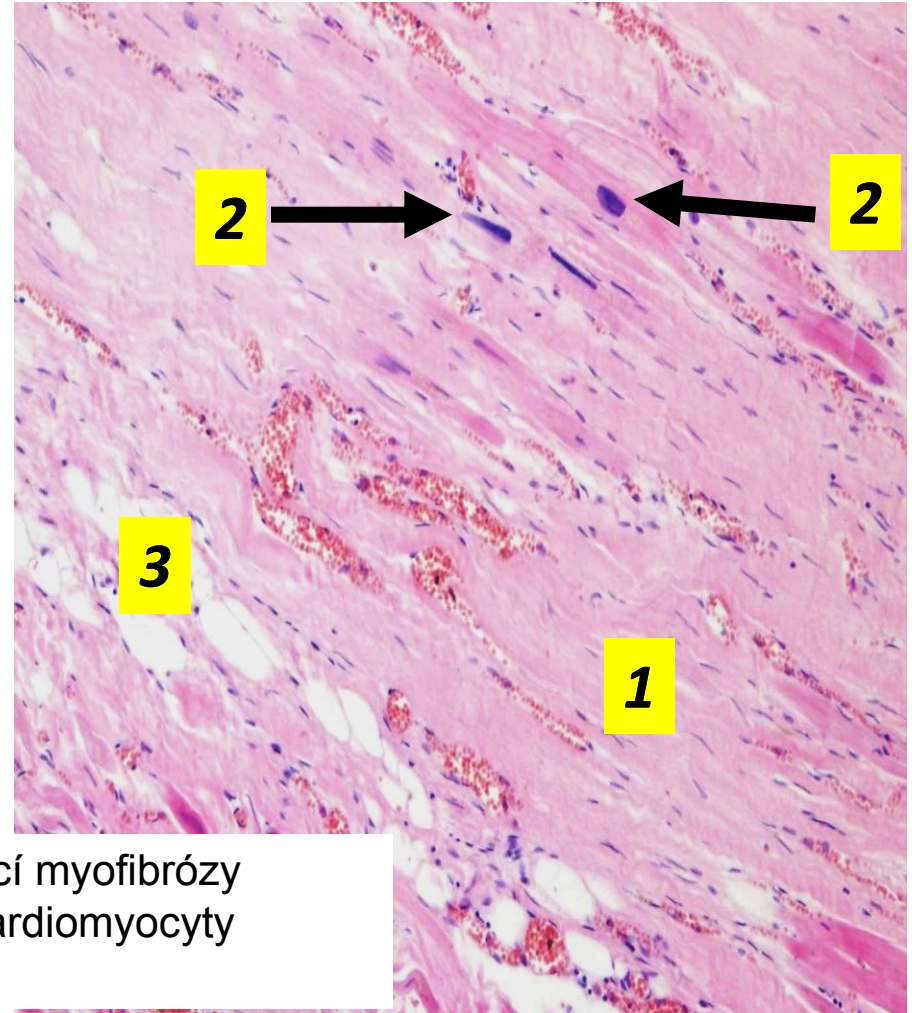
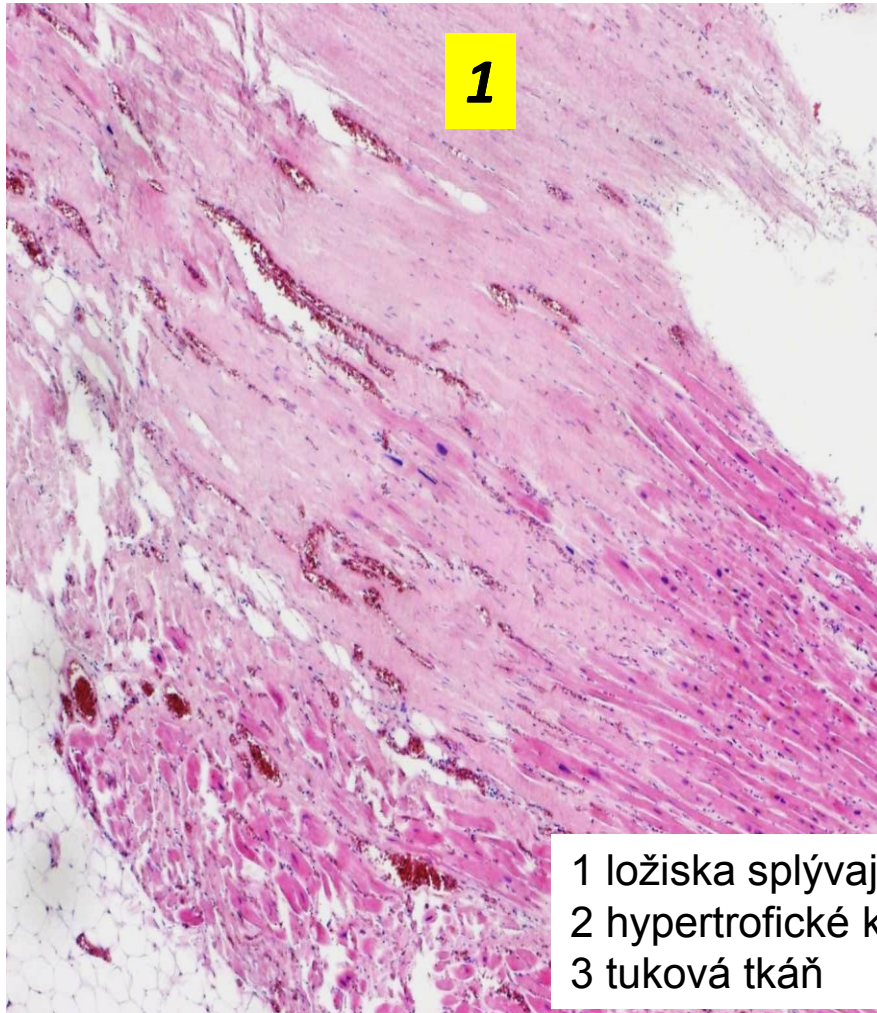


Chronická ischemická choroba srdeční (CHICHS)

- anamnéza anginy pectoris nebo infarktu myokardu
- ubývá koronárních rezerv → dekompenzace + městnavé selhávání (LK a pak přeneseně PK)
- srdce hypertrofické, v myokardu disperzní myofibróza nebo poinfarktové jizvy
- koronární arterie s výrazným aterosklerotickým postižením
- hrozí AIM, náhlá smrt z arytmií, srdeční selhání



Splývající myofibróza a lipomatóza myokardu



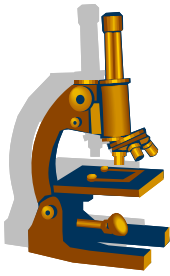
1 ložiska splývající myofibrózy
2 hypertrofické kardiomyocyty
3 tuková tkáň

Myokarditidy



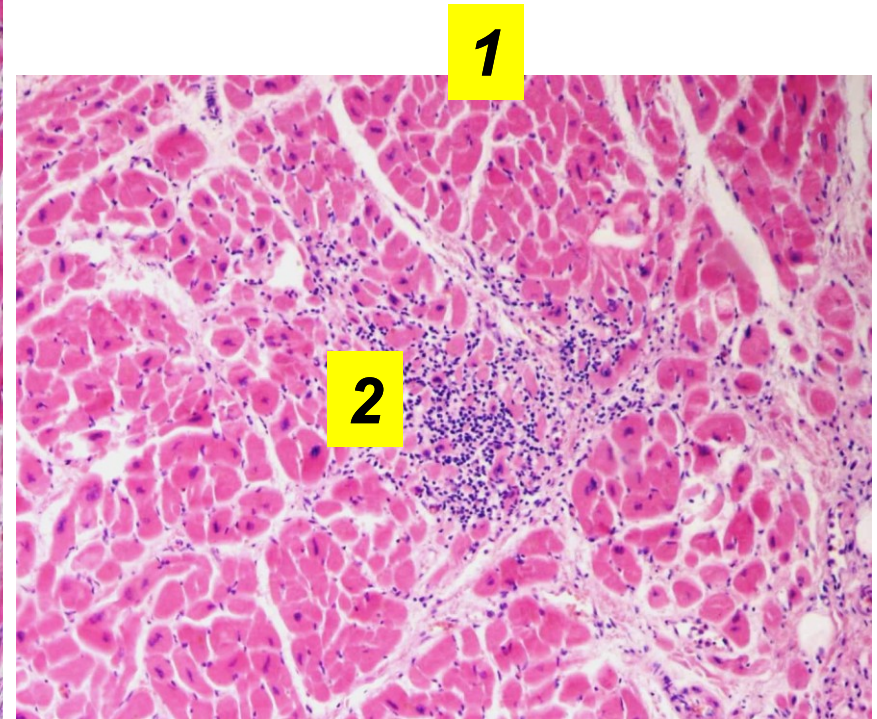
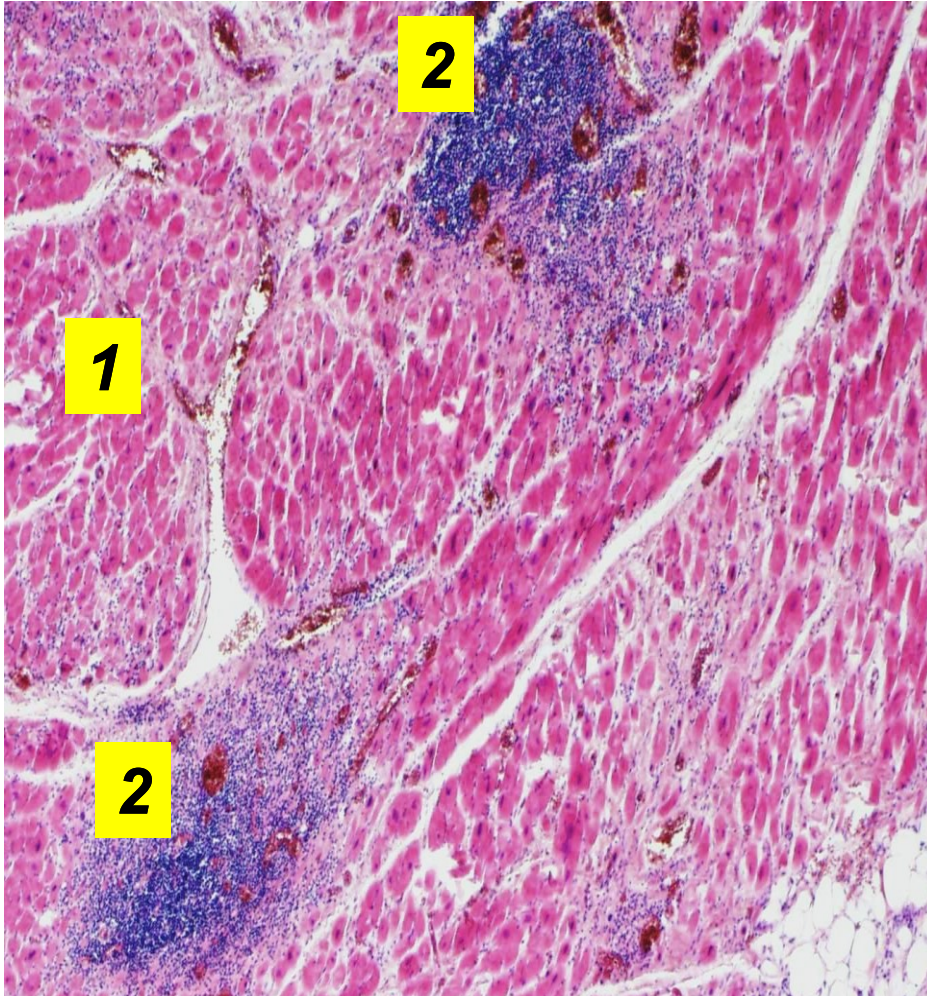
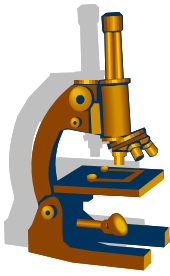
- zánět + poškození myokardu **bez ischemické příčiny**
- **příznaky:** od asymptomatických, přes náhlé selhání srdeční, až po náhlou srdeční smrt
- zdraví: převážně děti a mladí dospělí; imunosuprese
- **makro:**
 - dilatace srdečních oddílů, myokard je chabý, bledý/strakatý
- **mikro:**
 - zánětlivý infiltrát (složení závisí na etiologii) + regresivní změny až nekrózy kardiomyocytů
- **dg.** klinika, laboratoř, zobrazovací vč. MRI; biopsie endomyokardiální
- **etiologicky:**
 - viry
 - rickettsie, chlamydie, bakterie (septikémie), mykózy, prvoci, paraziti
 - neinfekční vč. imunologických vlivů (léky, alergie, revmatická horečka, rejekce)
 - idiopatické (obrovskobuněčná myokarditida, eozinofilní m.)

Virové myokarditidy

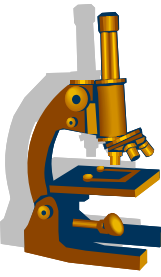


- enteroviry (Coxsackie A, B); parvovirus B19, virus chřipky, CMV, HIV
- v rámci COVID-19
- zánětlivý infiltrát: lymfocyty (T-ly)
- po první atace cytotoxických změn kardiomyocytů následuje autoimunitní destrukce kardiomyocytů, i dlouhodobější / opakovaná
reparace fibrózou → dilatovaná KMP (cytopatogenní i autoimunitní efekt)

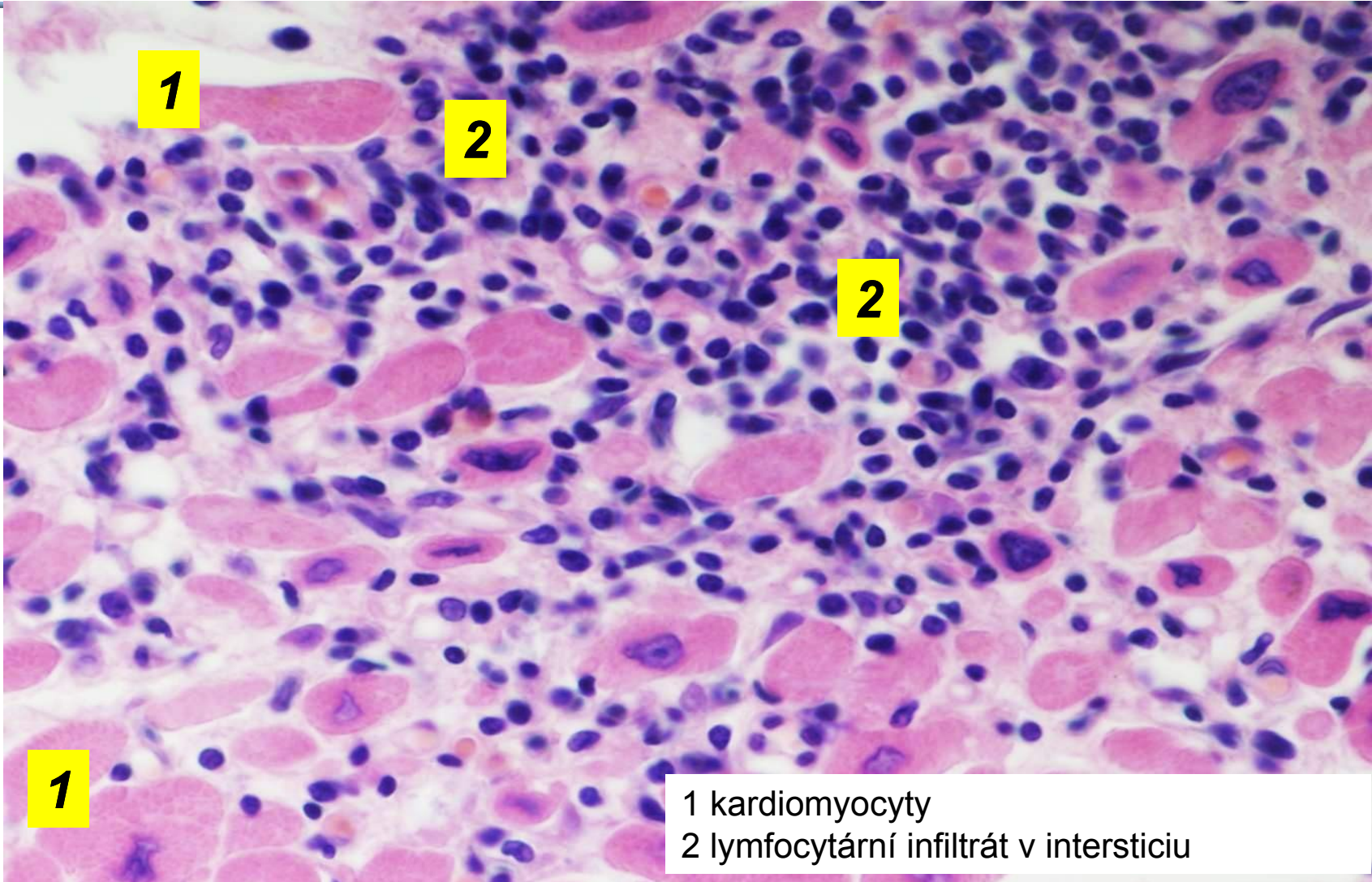
Virová (lymfocytární) myokarditis



- 1 kardiomyocyty
- 2 lymfocytární infiltrát v intersticiu

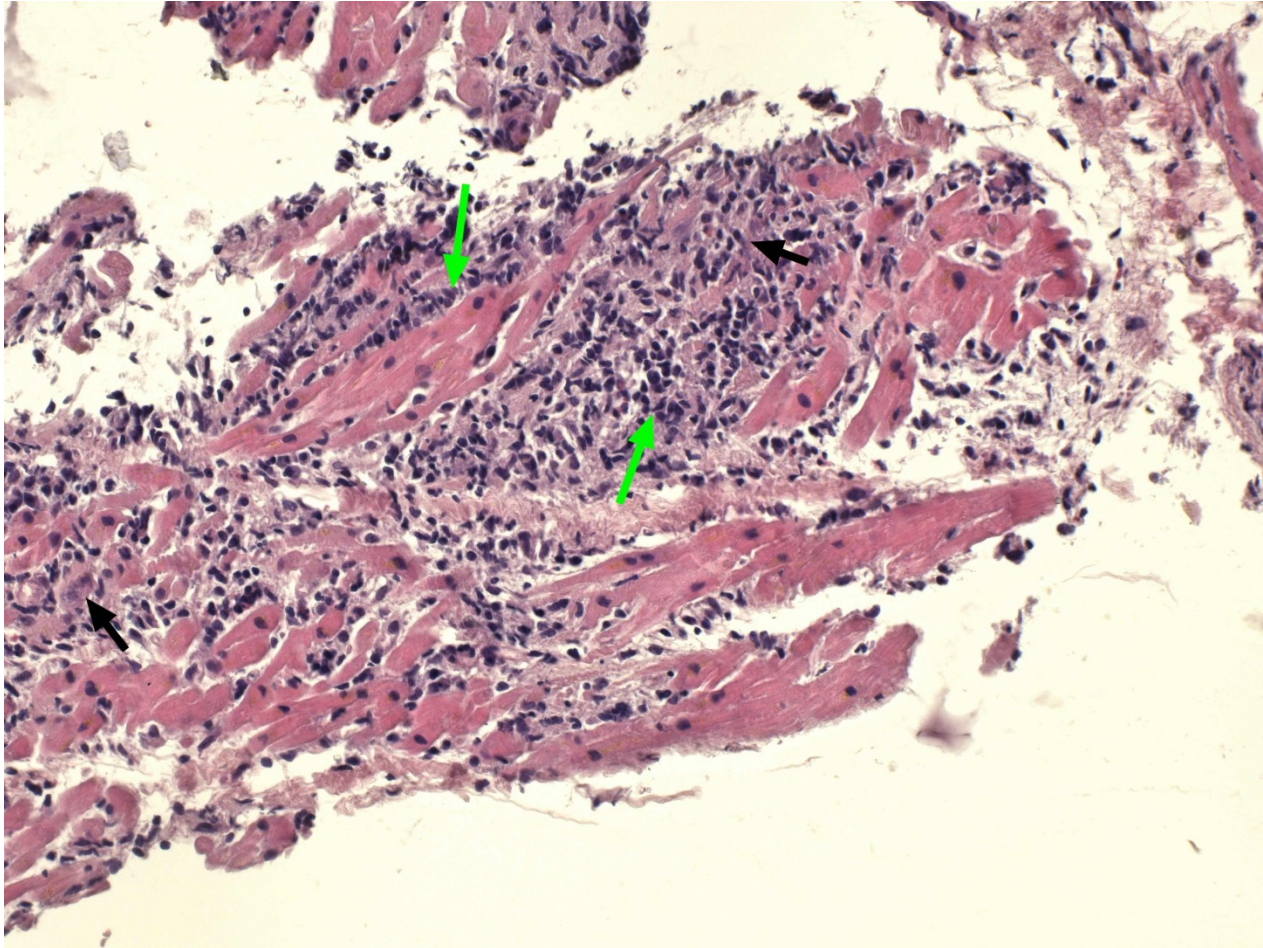
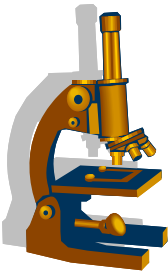


Virová (lymfocytární) myokarditis

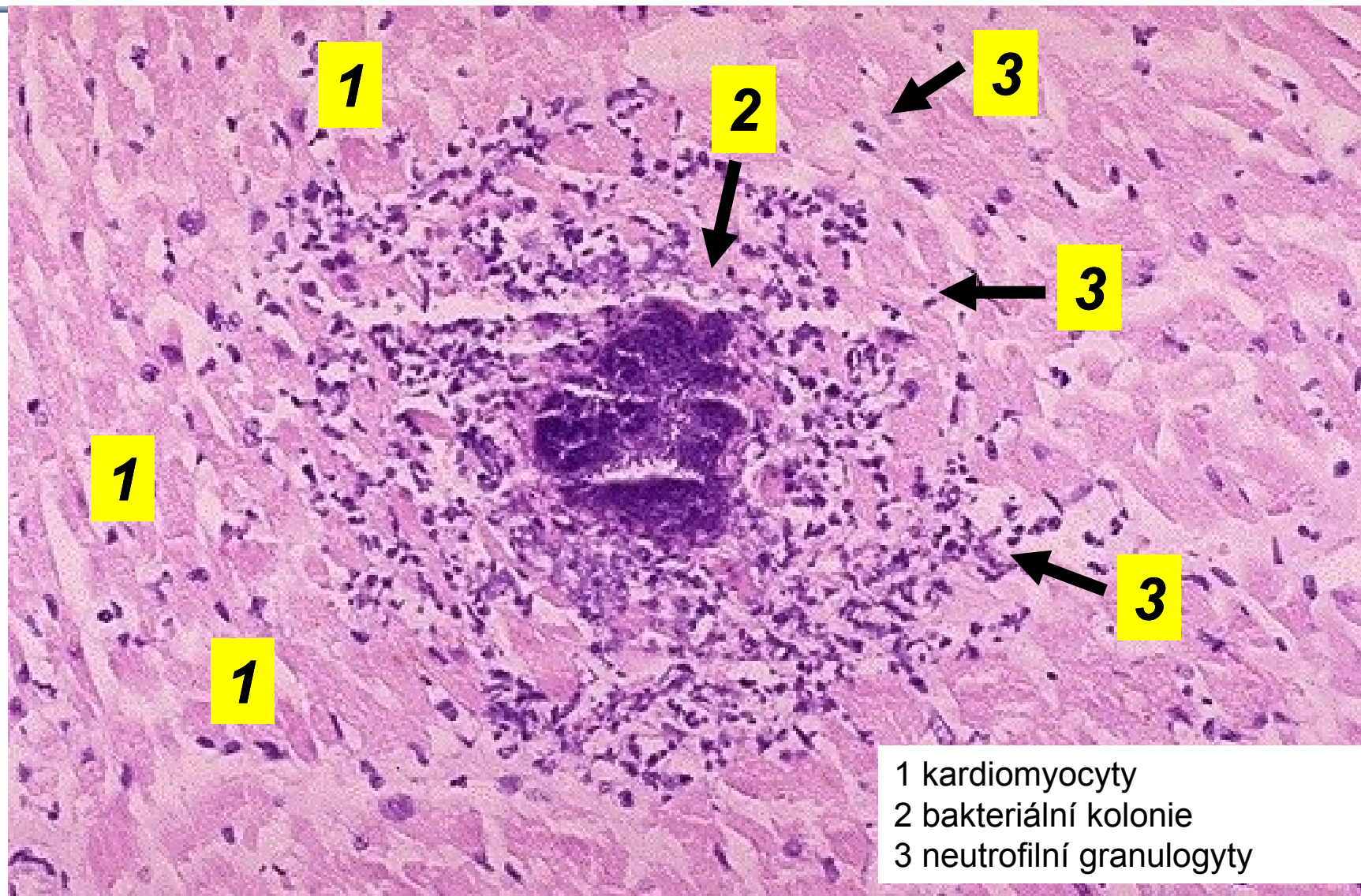
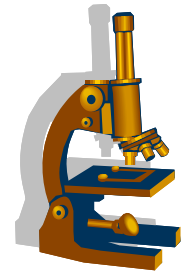


1 kardiomyocyty
2 lymfocytární infiltrát v intersticiu

Agresivní eozinofilní myokarditida

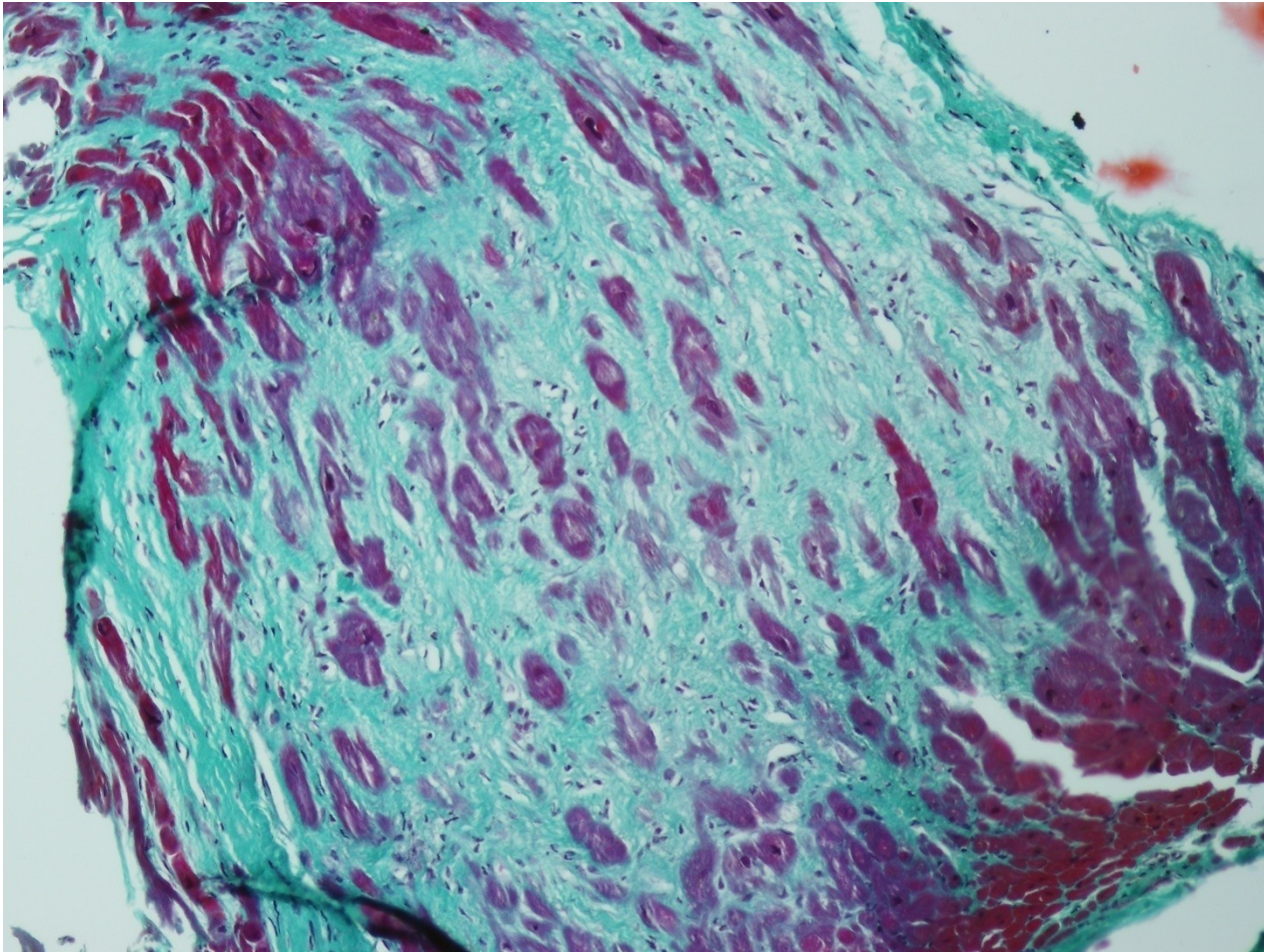
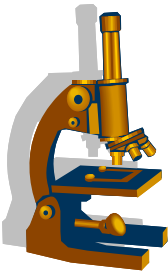


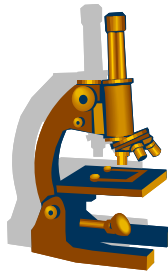
Septická myokarditis



- 1 kardiomyocyty
- 2 bakteriální kolonie
- 3 neutrofilní granulocyty

Recidivující myokarditida s fibrotizací (ZT)





Kardiomyopatie

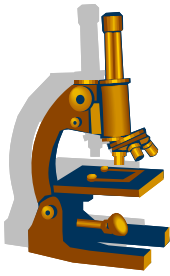
= onemocnění myokardu spojená se srdeční dysfunkcí, primární n. sekundární

- geneticky podmíněné, nebo získané
- **heterogenní skupina – typy:**
 - dilatovaná KMP, systolická dysfunkce až srdeční selhání; transplantace
 - dilatace a ↓ kontrakce LK, současně i hypertrofie, časté nástěnné tromby; 20–30% geneticky podmíněné (často AD), při svalových hereditárních dystrofiích ; po myokarditidě, toxická alkoholická, peripartální, ...
 - hypertrofická KMP, diastolická dysfunkce
 - typicky: asymetrická hypertrofie septa/LK, malá velikost komorových dutin, histologicky nepravidelná architektika kardiomyocytů; genetické - AD
 - restriktivní KMP, snížená poddajnost stěn
 - omezené plnění, ↓ diastolický objem, infiltrativní /střádavé choroby – amyloidóza, hemochromatóza, aj.
 - arytmogenní
 - myokard nahrazován fibroadipózní tkání, možné náhlé fatální arytmie – mladí sportovci

Dilatační kardiomyopatie – explantované srdce

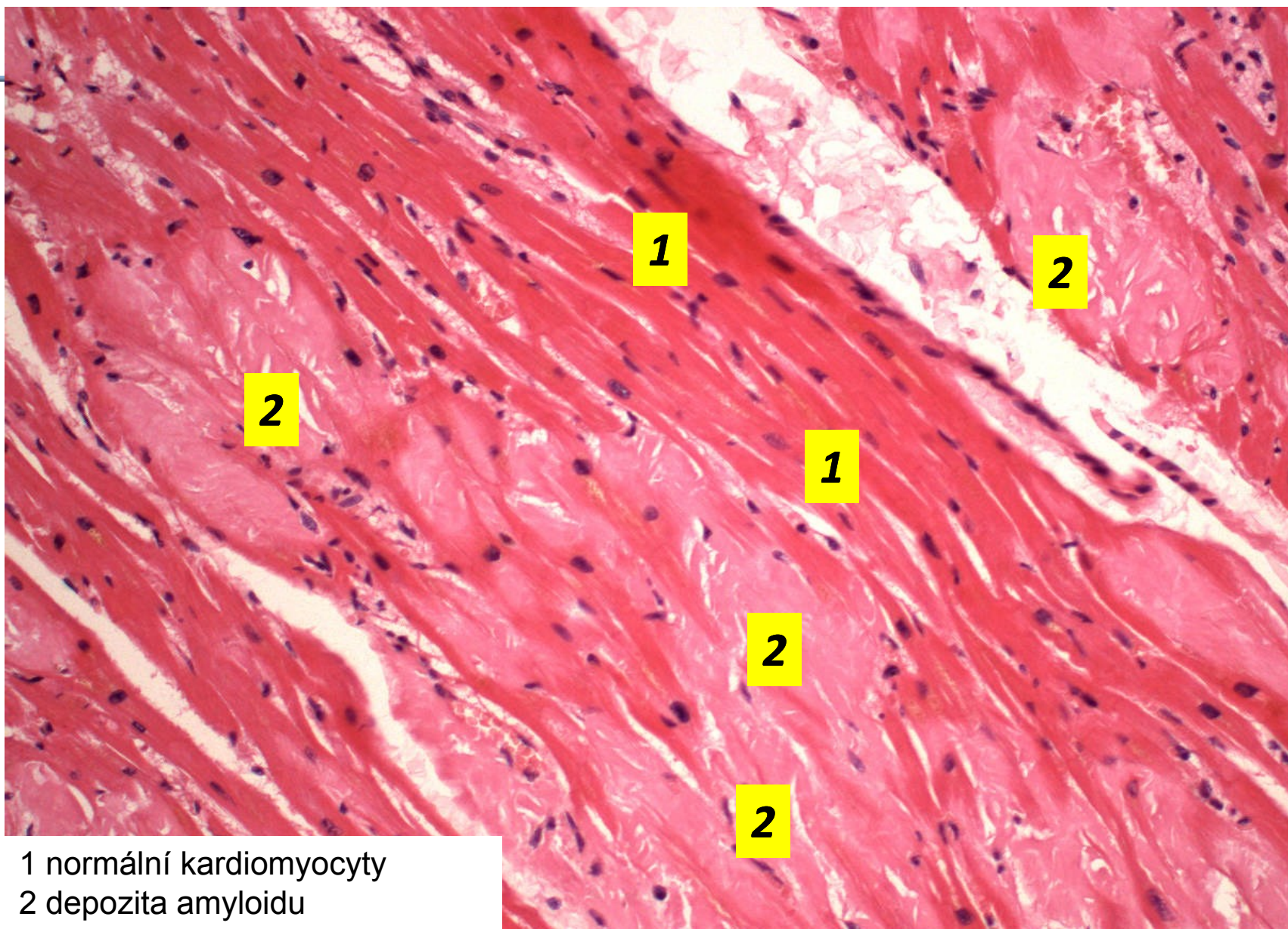
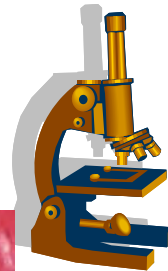


Amyloidóza myokardu



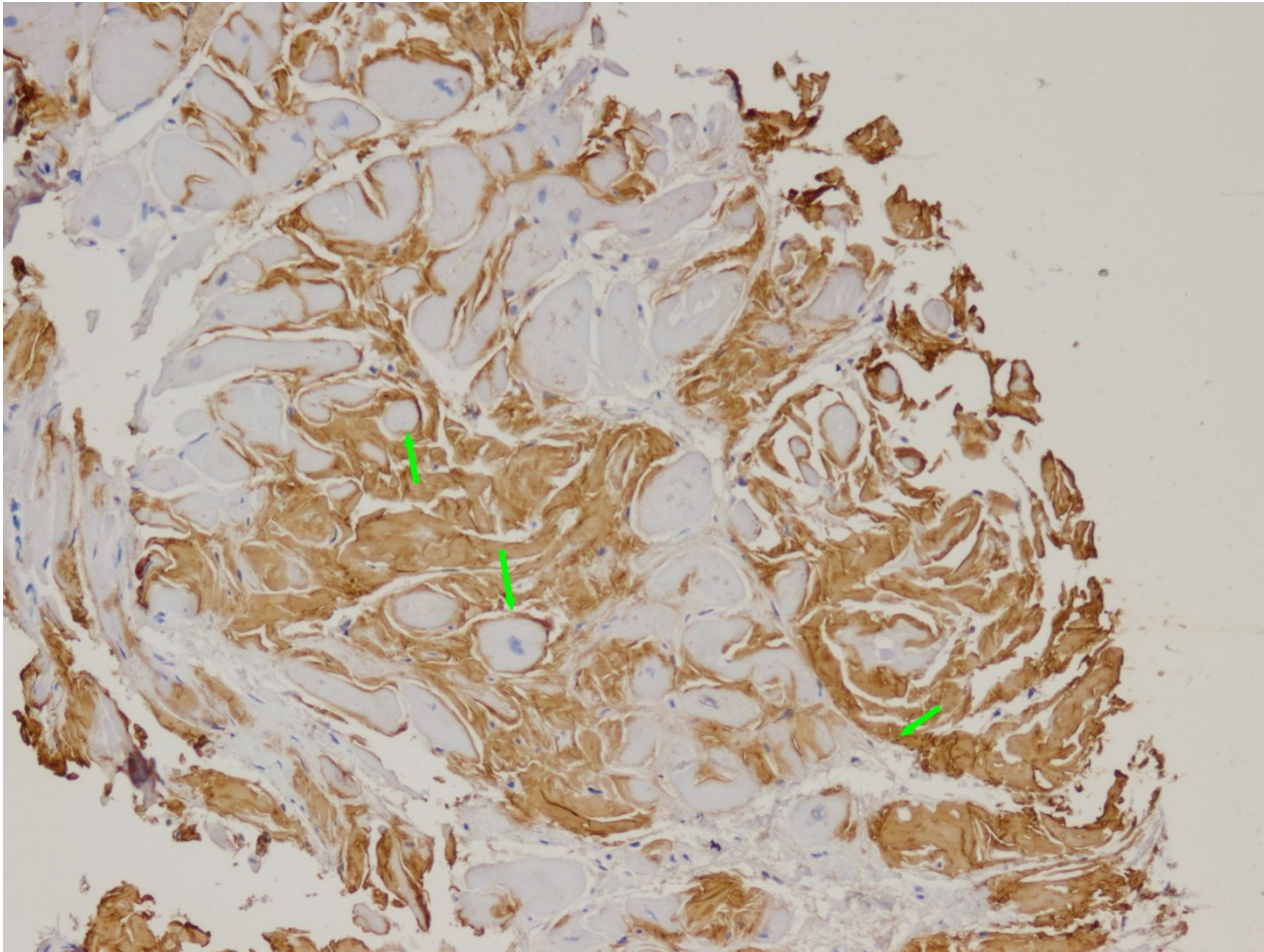
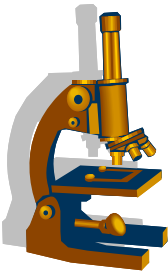
- lokalizovaná x systémová
- jako součást systémových amyloidóz (nejčastěji AL amyloidózy)
- při senilní systémové amyloidóze
 - postihuje myokard komor i síní; amyloidový protein = prealbumin (transthyretin)
- při izolované atriální amyloidóze
 - amyloidový protein = atriální natriuretický peptid
- **makro**: norma či tuhá (gumovitá) konzistence
- **mikro**: různě rozsáhlá depozita amyloidu v intersticiu a stěně koronárních arterií, průkaz – kongo červeň + polarizace, saturnová červeň

Senilní amyloidóza myokardu

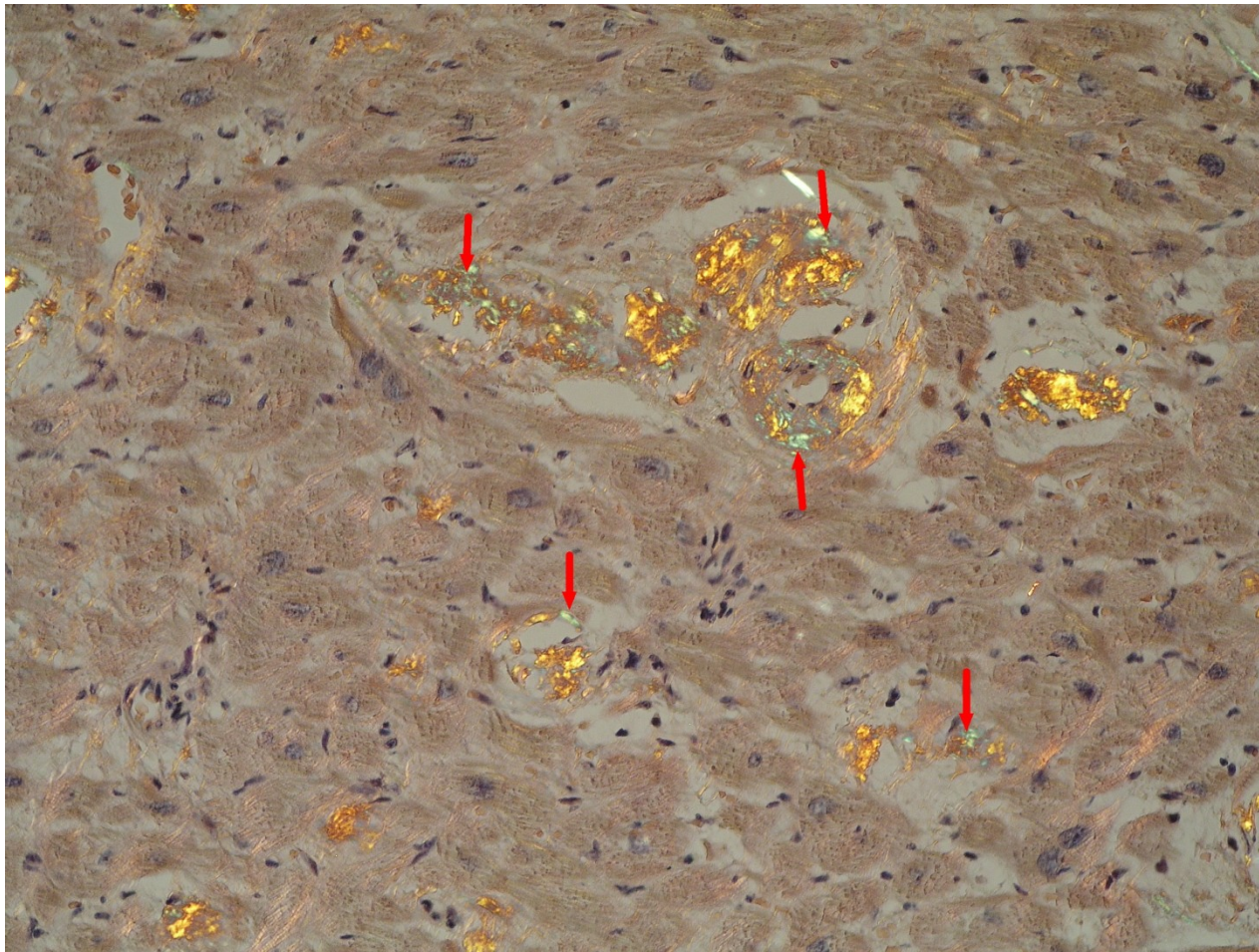
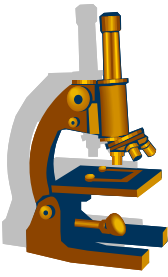


1 normální kardiomyocyty
2 depozita amyloidu

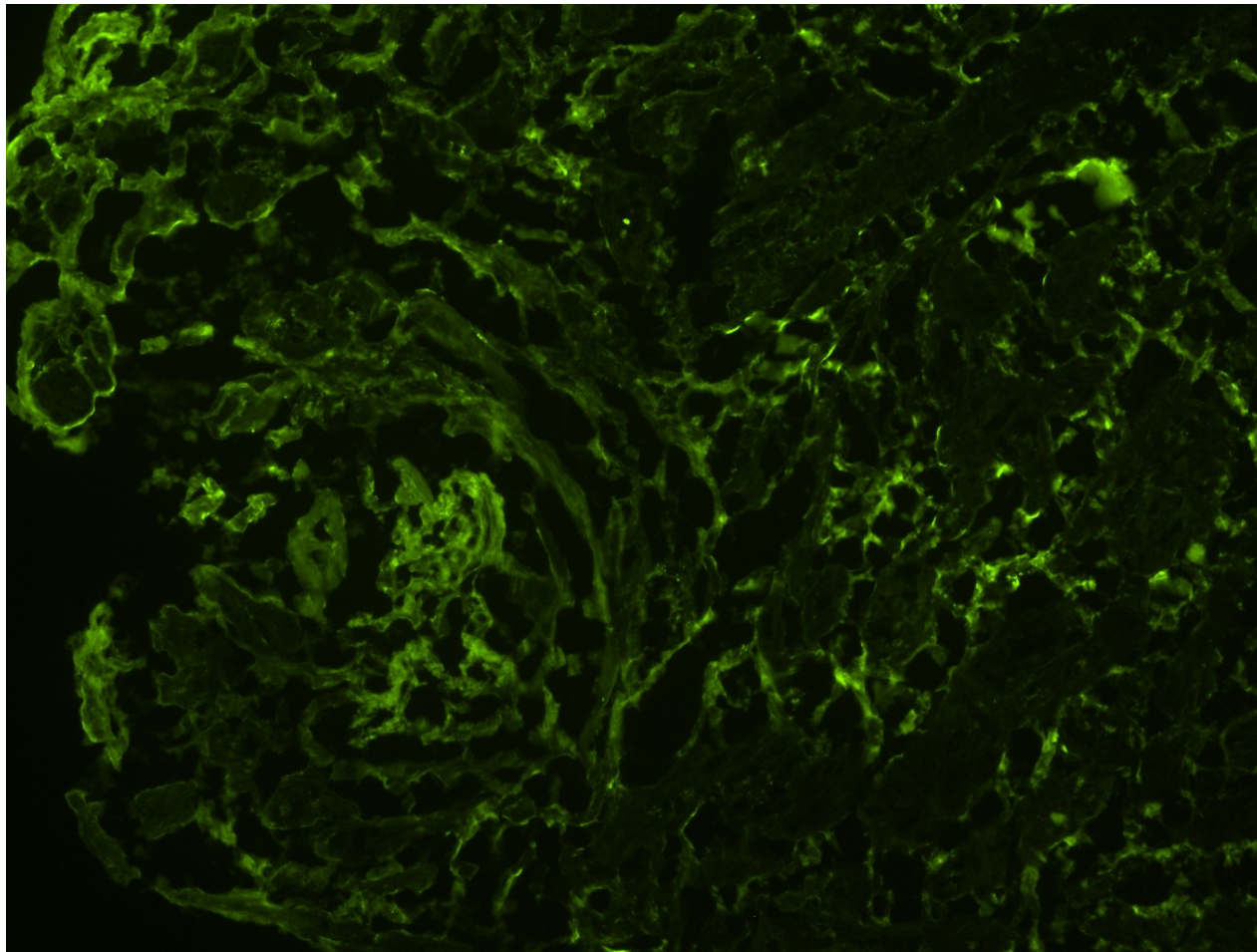
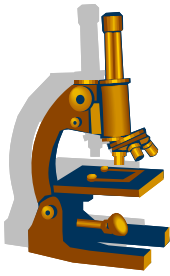
Amyloidóza v EMB - IHC



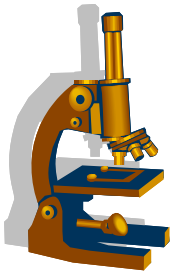
Amyloid v explantátu – Kongo, polarizace



Amyloidóza v EMB - IMF



Patologie perikardu



nezánětlivé zmnožení tekutiny

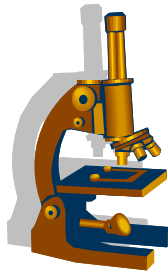
1) hydroperikard

- transsudát při městnavém srdečním selhání nebo při hypoproteinémii, pomalé hromadění tekutiny, až nad 1000ml → **tamponáda srdce**

2) hemoperikard

– při ruptuře volné stěny při IM LK, při disekci vzestupné aorty, iatrogeně; rychlý nárůst objemu tekutiny, i 200-300 ml → **tamponáda srdce**

pozn. tamponáda srdce - porucha diastolického plnění srdce při vysokém intraperikardiálním tlaku



Patologie perikardu

3) zánětlivý exsudát při perikarditidě:

a) neinfekční

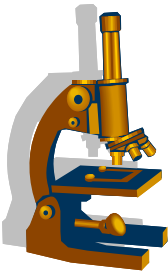
– pericarditis epistenocardiaca, při urémii, chron. hemodialyzovaných, imunologická, mechanické dráždění

b) infekční

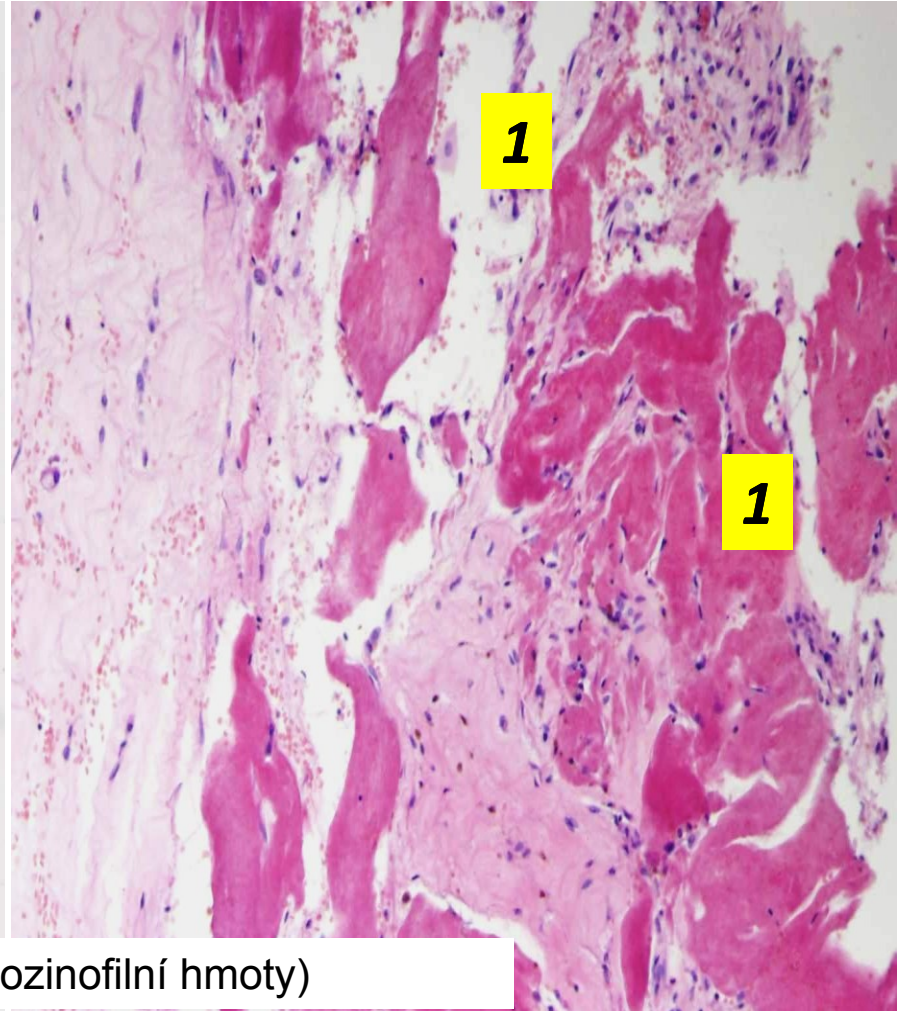
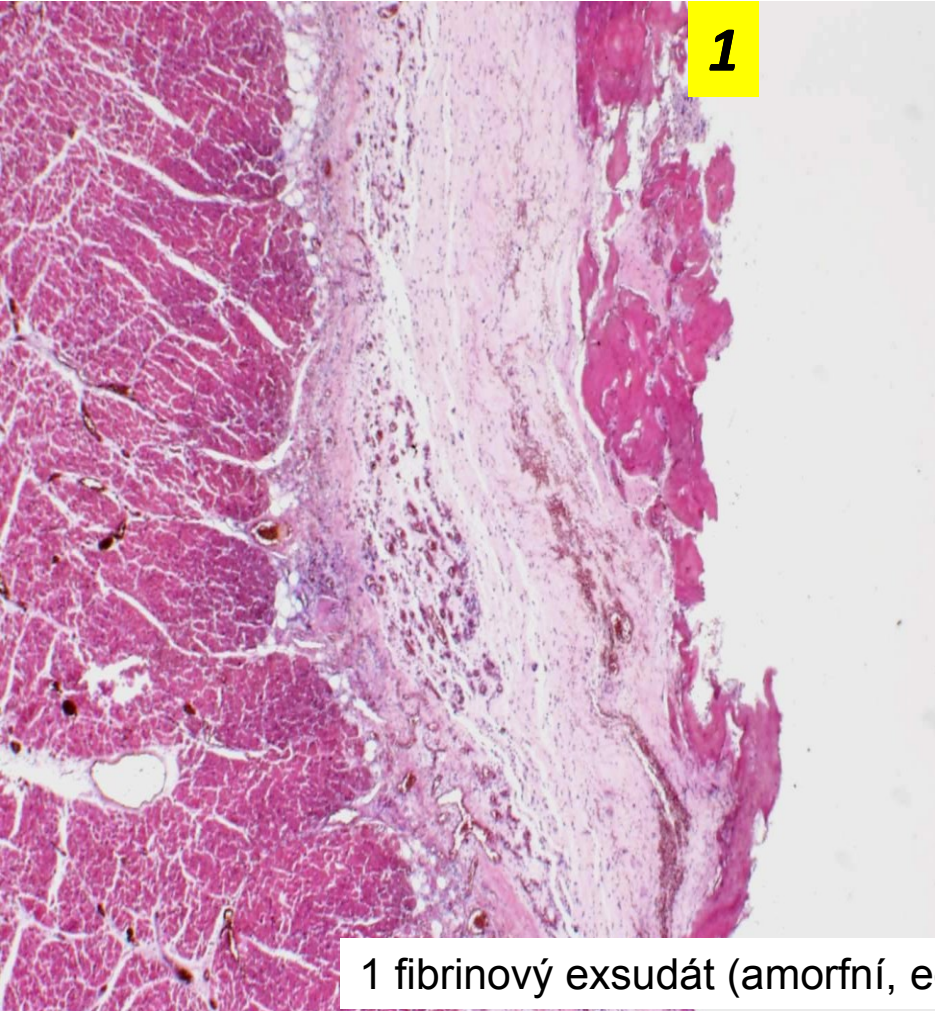
– hematogenně, přechodem z okolí, lymfogenně

c) idiopatická

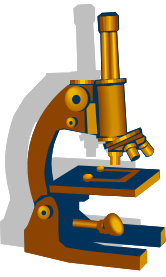
Pozn. hojení – serózní a část. i fibrinózní exsudát → vstřebávání x zbývající fibrin se organizuje → perikardiální adheze /konstriktivní perikarditida, možná i kalcifikace (pericarditis petrosa) → omezuje plnění komor



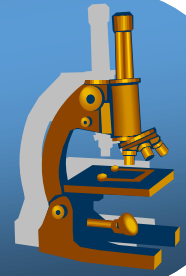
Fibrinózní perikarditida

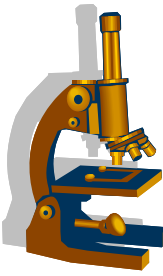


1 fibrinový exsudát (amorfní, eozinofilní hmoty)

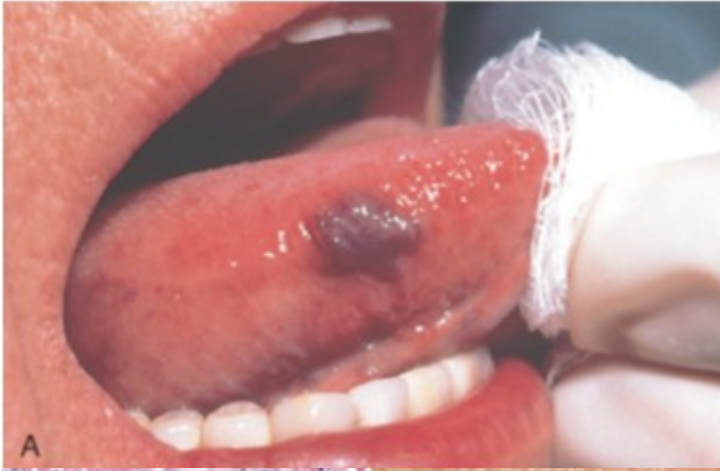

nádory cév a srdce



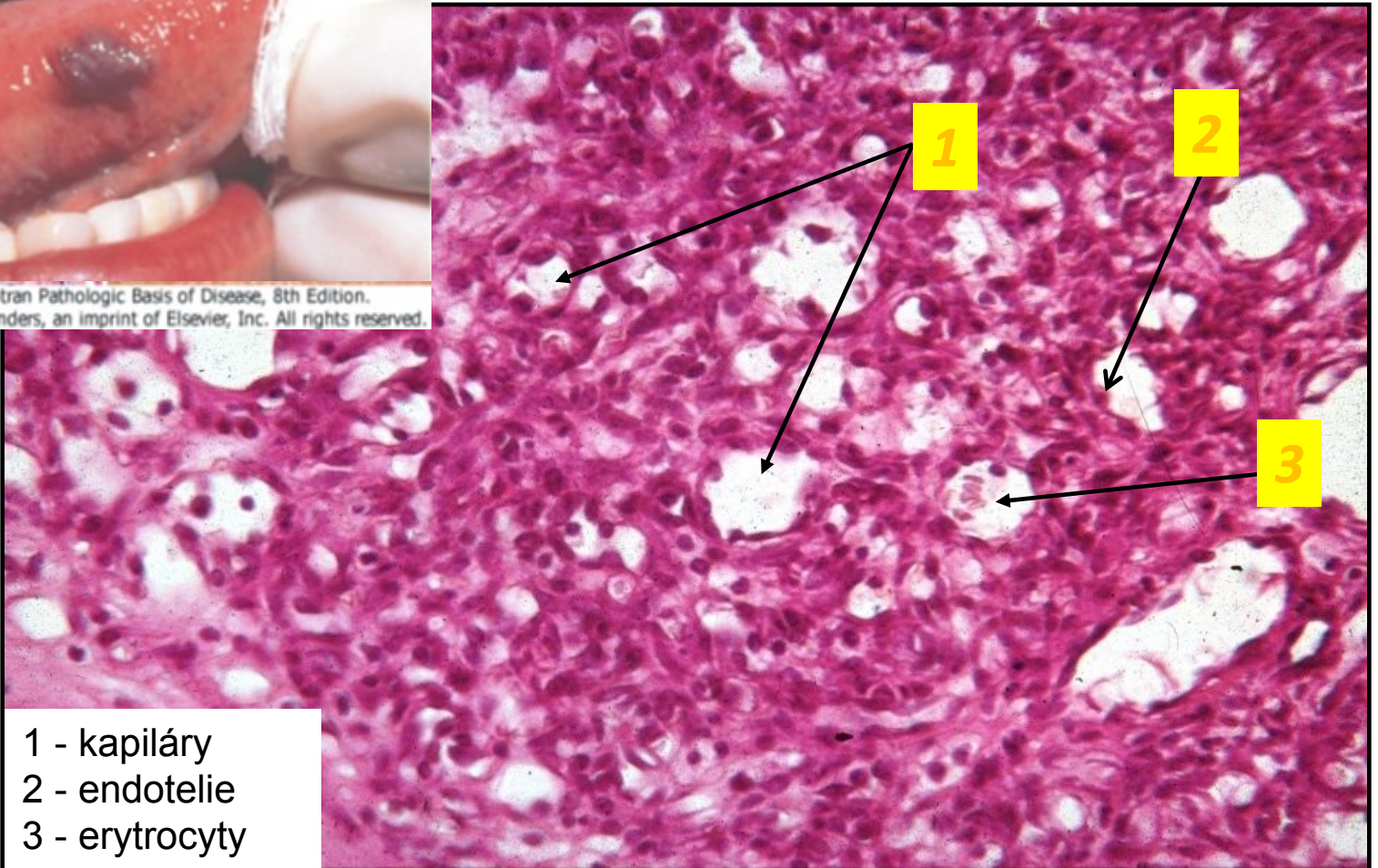


Kapilární hemangiom

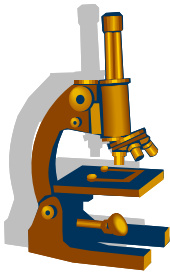


A

Kumar et al: Robbins & Cotran Pathologic Basis of Disease, 8th Edition.
Copyright © 2009 by Saunders, an imprint of Elsevier, Inc. All rights reserved.



- 1 - kapiláry
- 2 - endotelie
- 3 - erytrocyty



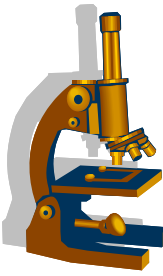
Kavernózní hemangiom

- **makro:**

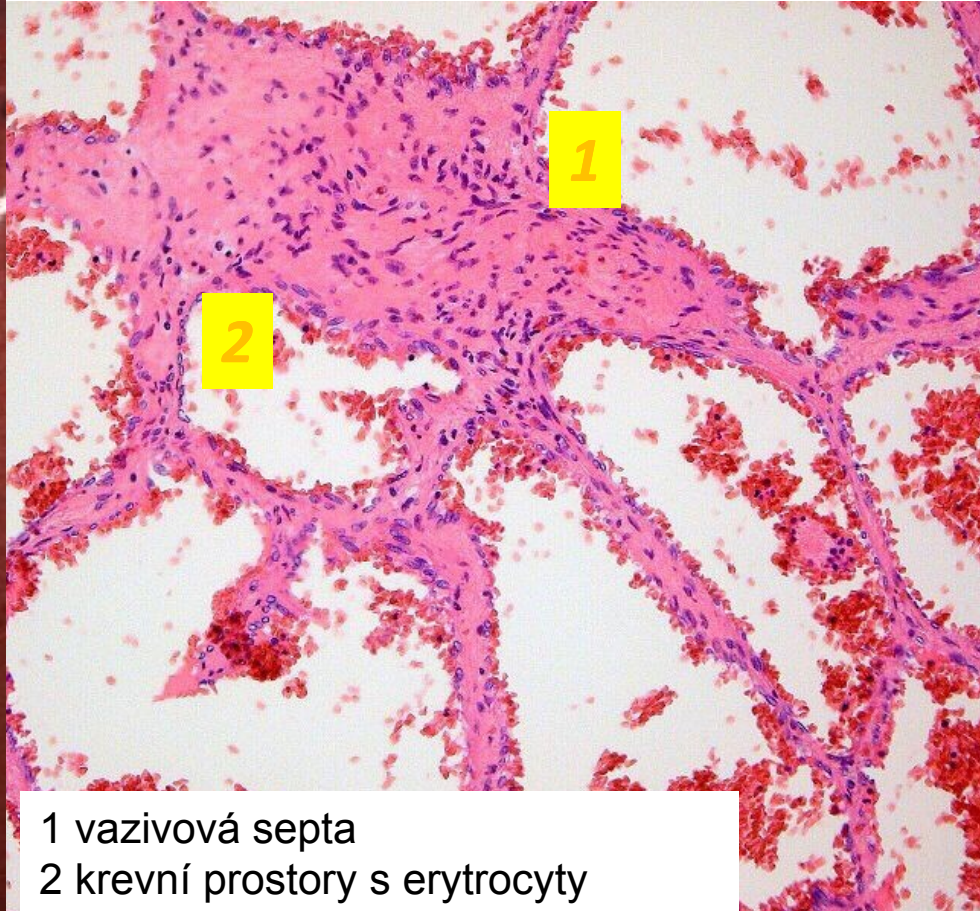
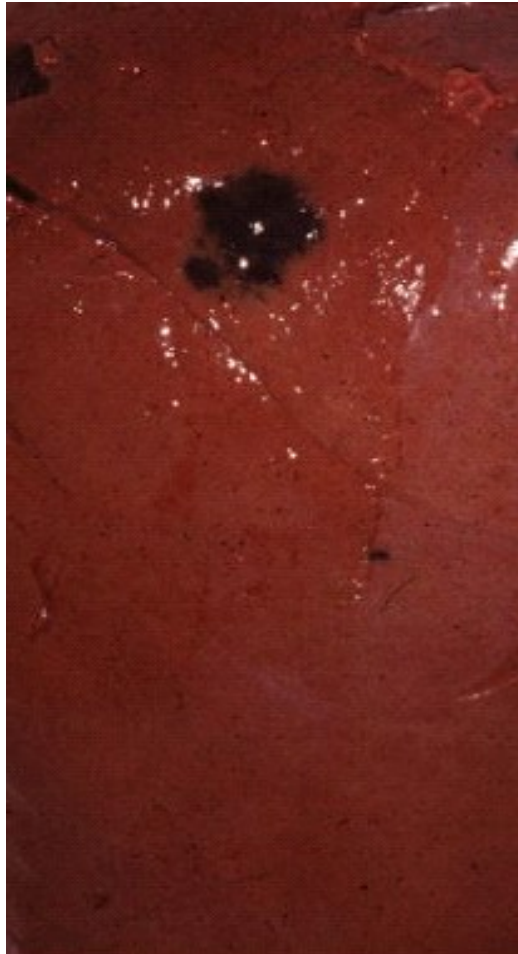
- uzel červené až modré barvy
- může dosáhnout značných rozměrů
- výskyt v játrech, méně slezina, kůže

- **mikro:**

- široké prostory oddělené fibrózními septy, obsahují erytrocyty (podobné kavernám topořivých těles)



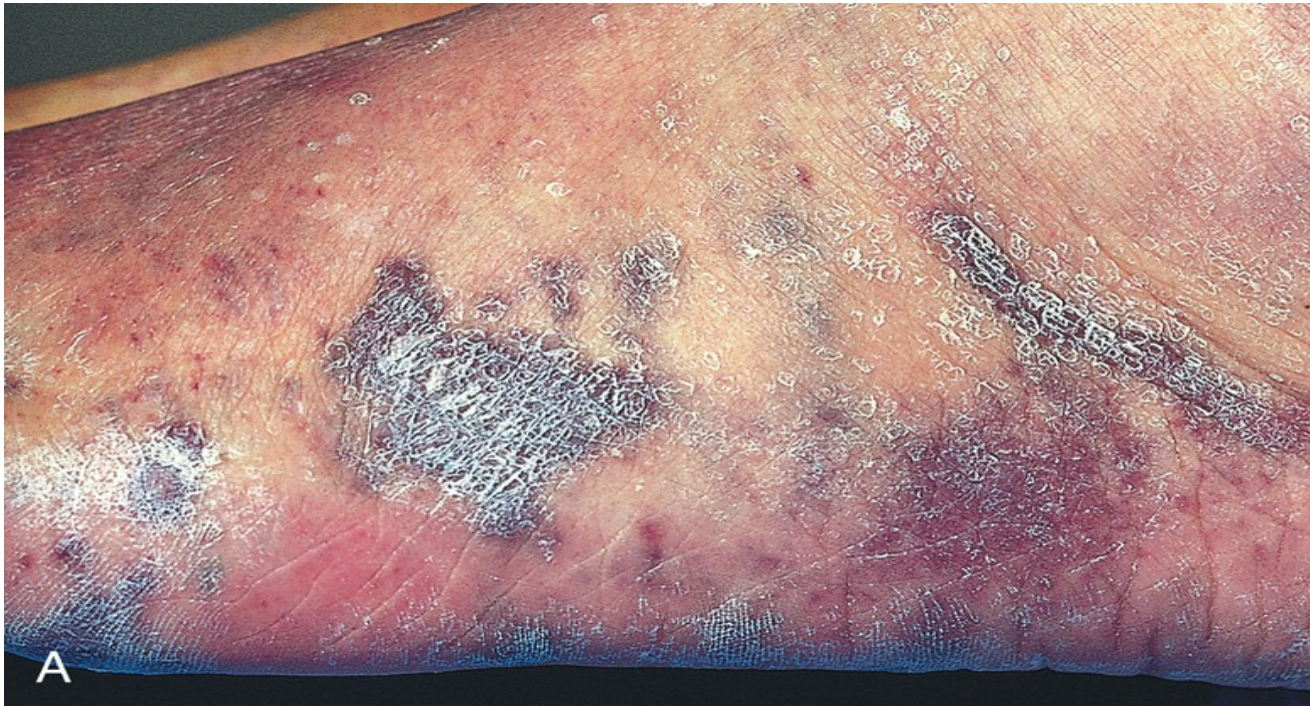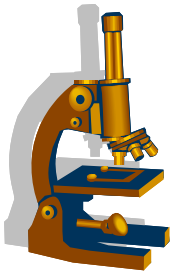
Kavernózní hemangiom

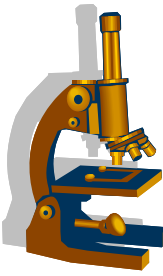


2

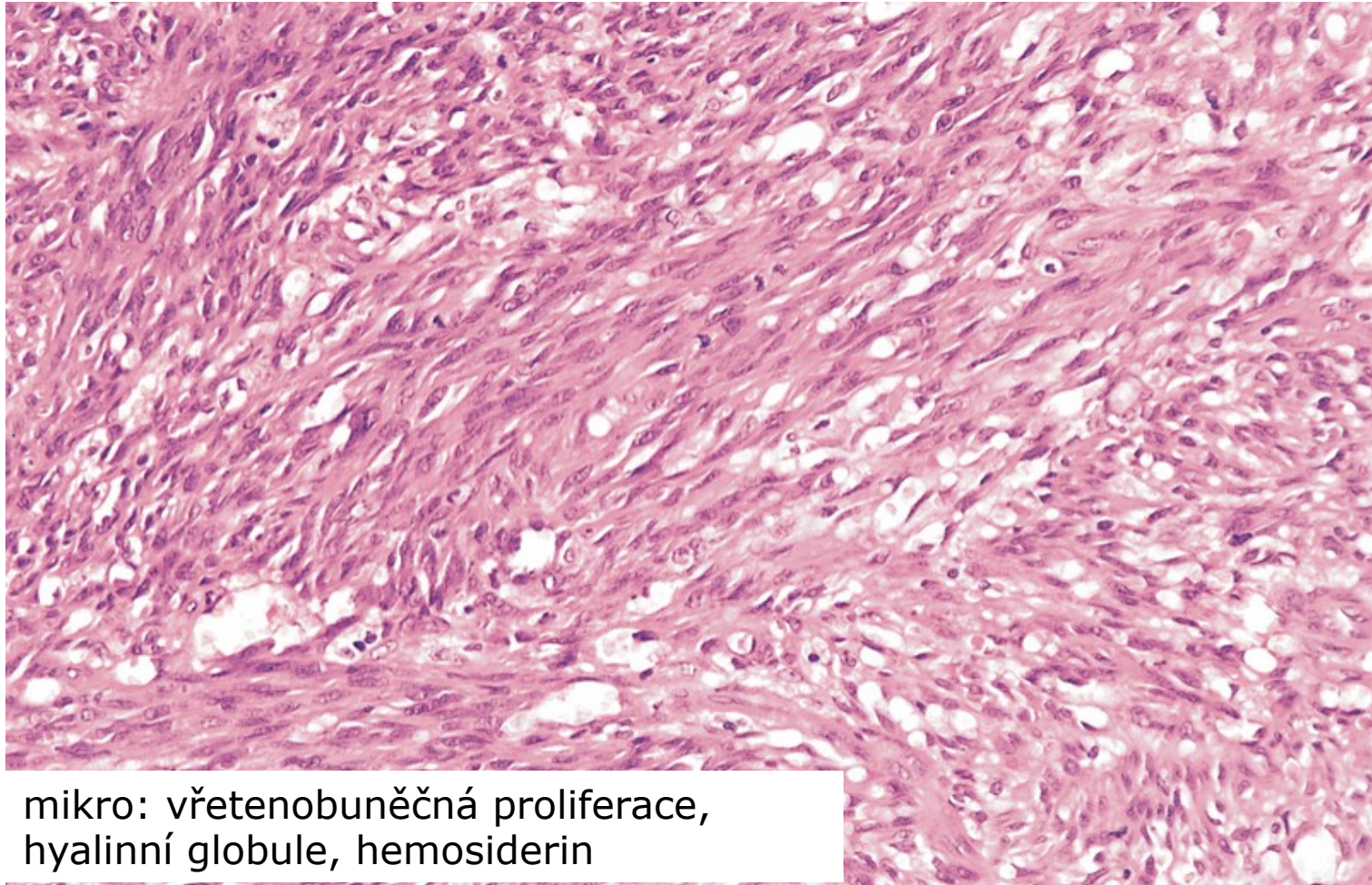
1 vazivová septa
2 krevní prostory s erytrocyty

Kaposiho sarkom



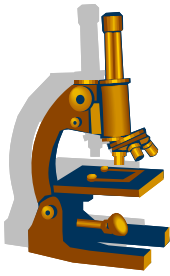


Kaposiho sarkom

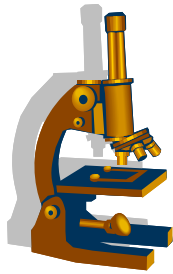


mikro: vřetenobuněčná proliferace,
hyalinní globule, hemosiderin

Nádory srdce



- primární nádory srdce jsou vzácné, v naprosté většině jde o **benigní myxomy**
- maligní mezenchymálního původu (sarkomy)
 - leiomyo - , rhabdomyo - , hemangio - , fibrosarkom
- sekundární nádory
 - 100 x častější než primární
 - metastázy : karcinomy plic, prsu, maligní melanom, maligní lymfomy a leukémie
 - přímé prorůstání z okolí
 - postižen zvl. osrdečník (pericarditis carcinomatosa), výpotek hemoragického charakteru; meta v myokardu vzácné



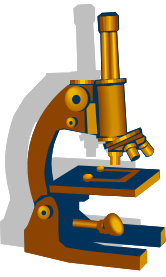
Benigní nádory

- **myxom**

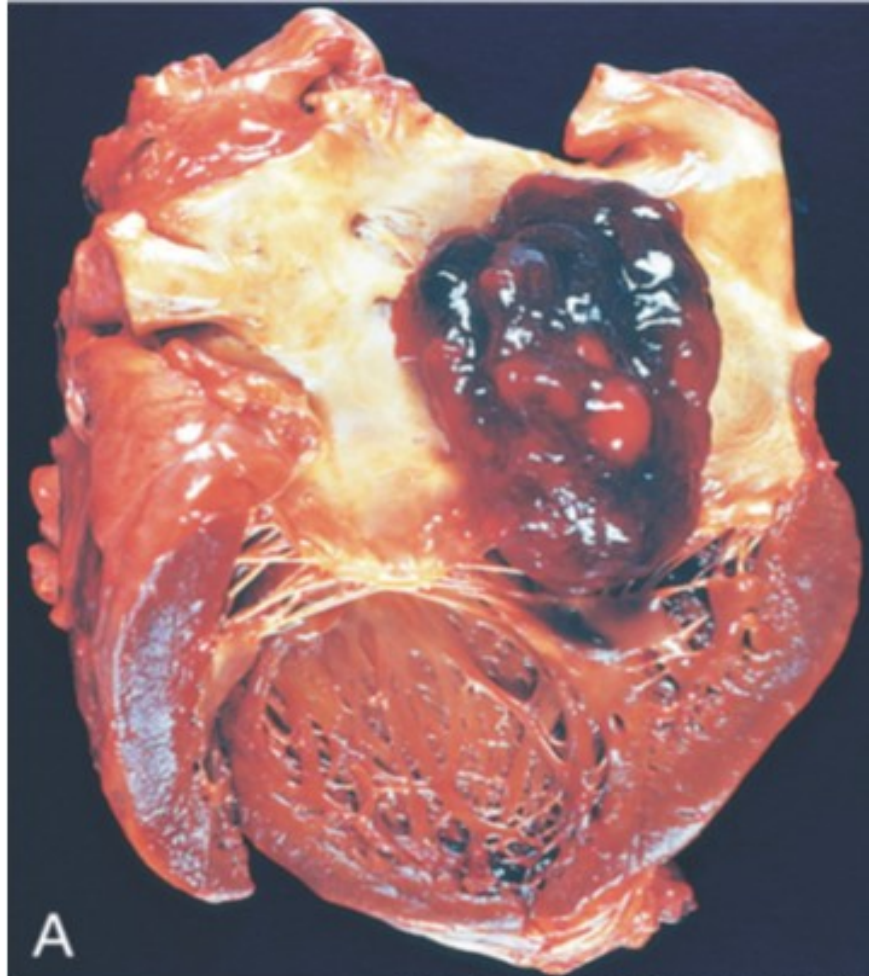
- nejčastěji vyrůstá v levé síni v oblasti fossa ovalis septa síní
- velikost většinou 4 – 6 cm, tenká stopka, téměř vždy solitární
- vzhled: přisedlý x stopkatý, papilární x laločnatý povrch, měkký až rosolovitý
- stenóza chlopní
- možná embolizace do periferie

- mikro: polygonální (hvězdčovitě / cípaté) buňky řídce uložené v hlenovité základní hmotě; buňky jednotlivě nebo tvoří hnízda, často hemoragie a jizvení

- **další: hemangiom, lipom, rhabdomyom...**

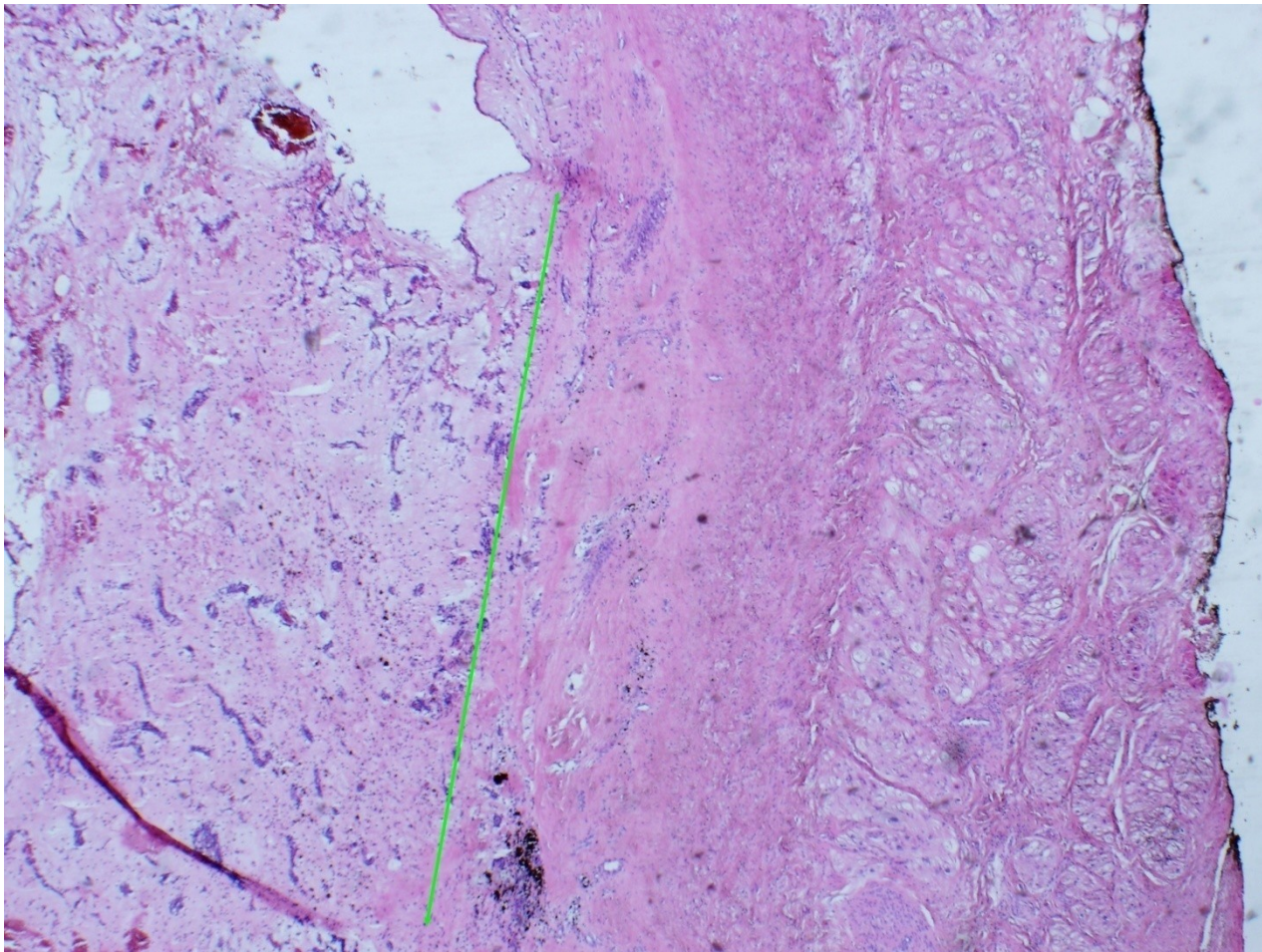
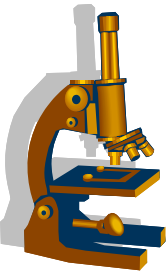


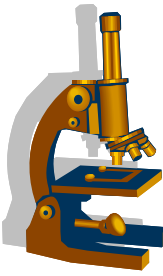
Myxom levé síně srdeční



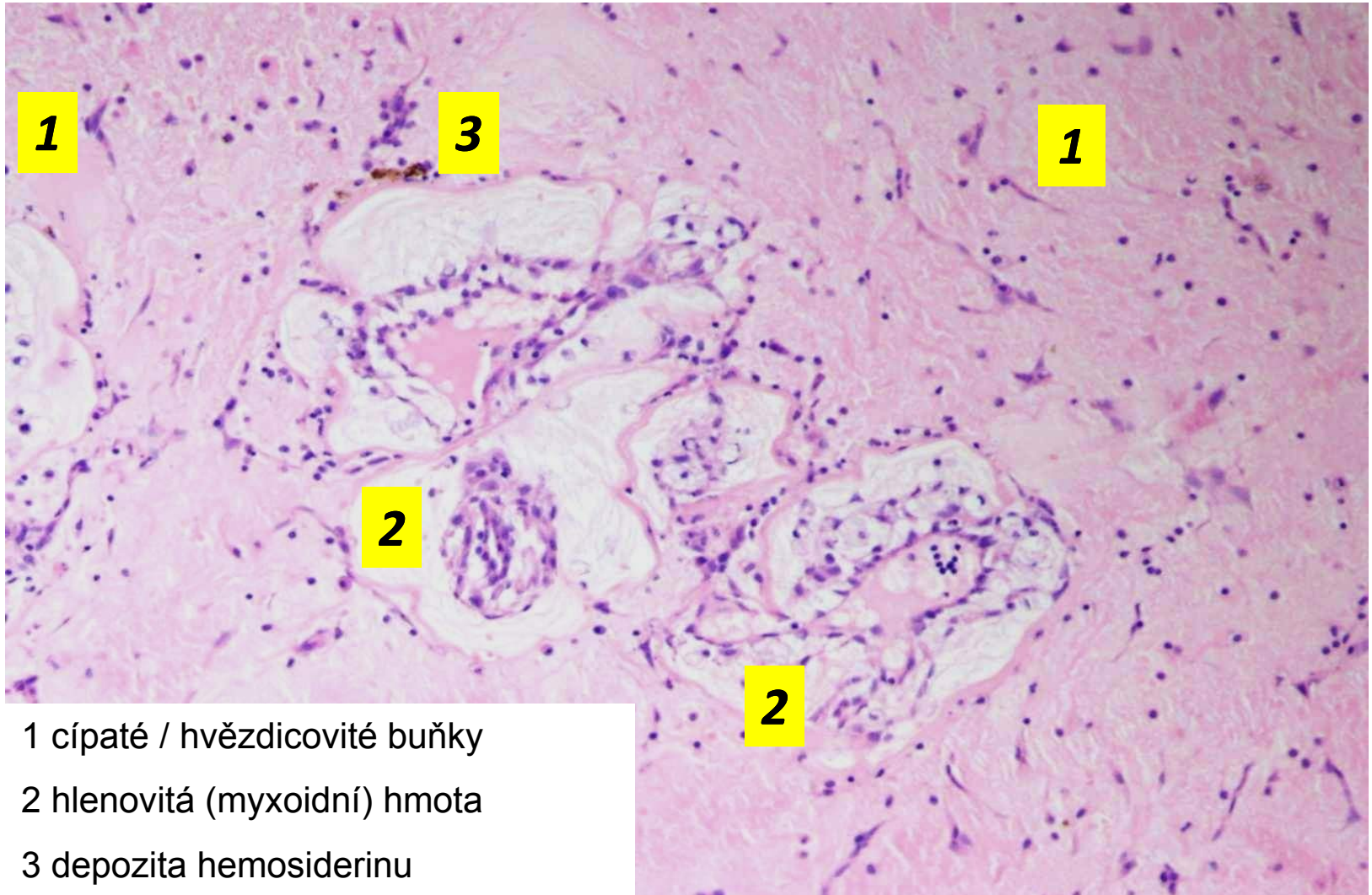
A
Kumar et al: Robbins & Cotran Pathologic Basis of Disease, 8th Edition.
Copyright © 2009 by Saunders, an imprint of Elsevier, Inc. All rights reserved.

Myxom z levé síně, příčina embolií do mozku pacienta

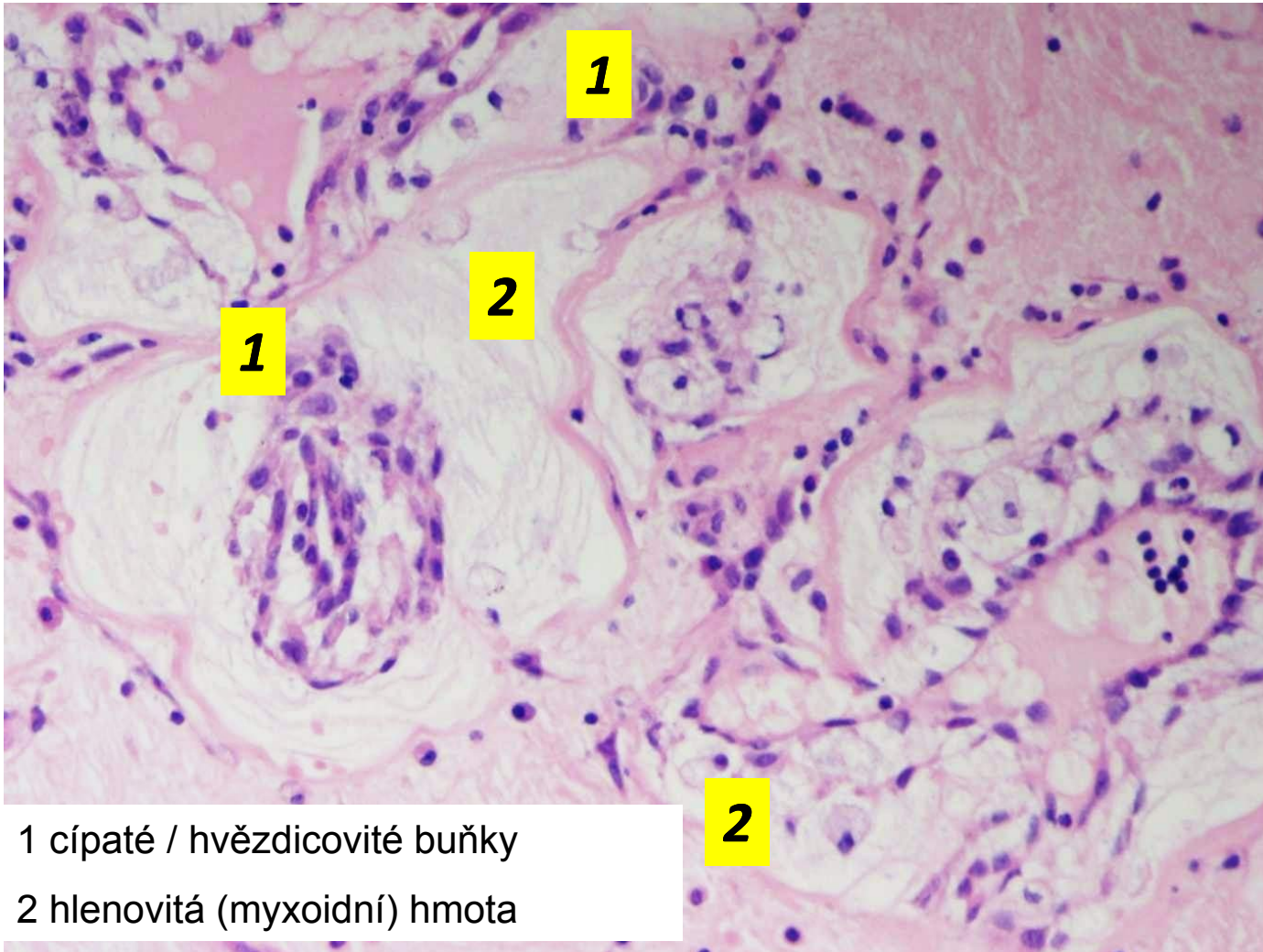
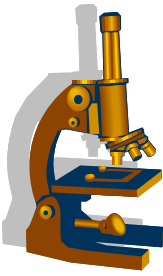




Myxom

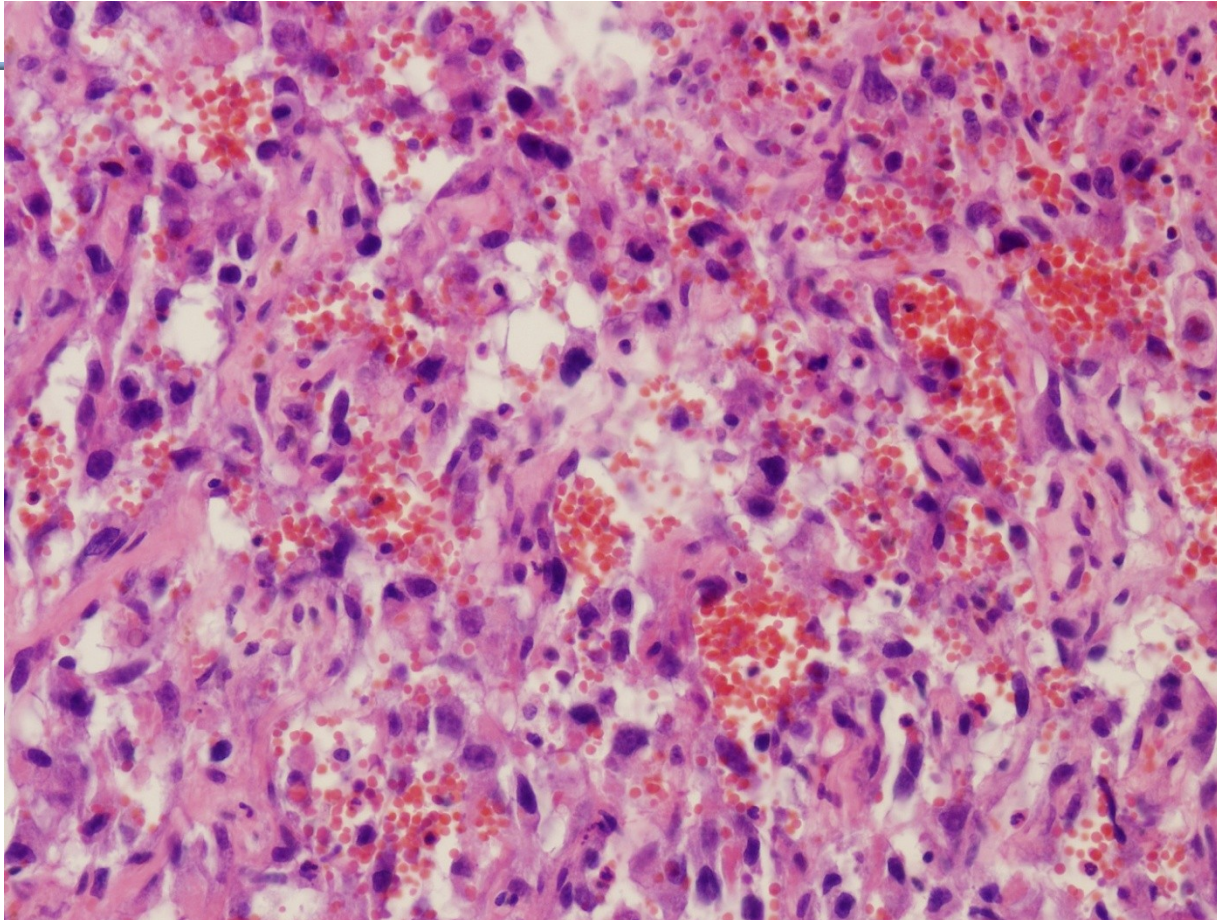
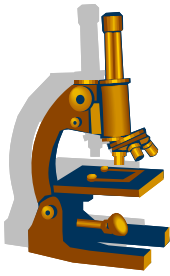


Myxom



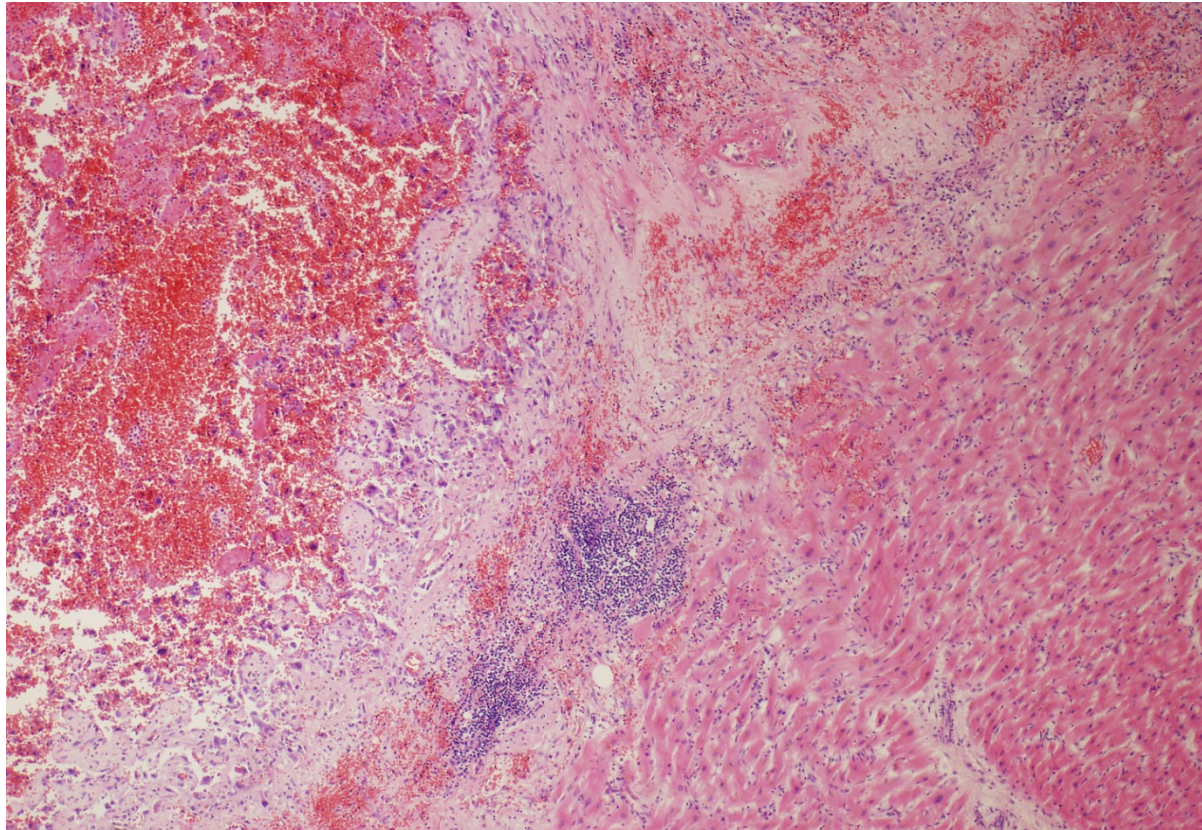
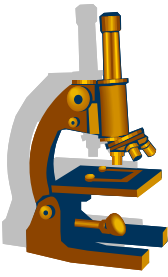
1 cípaté / hvězdčicovité buňky
2 hlenovitá (myxoidní) hmota

Angiosarkom perikardu



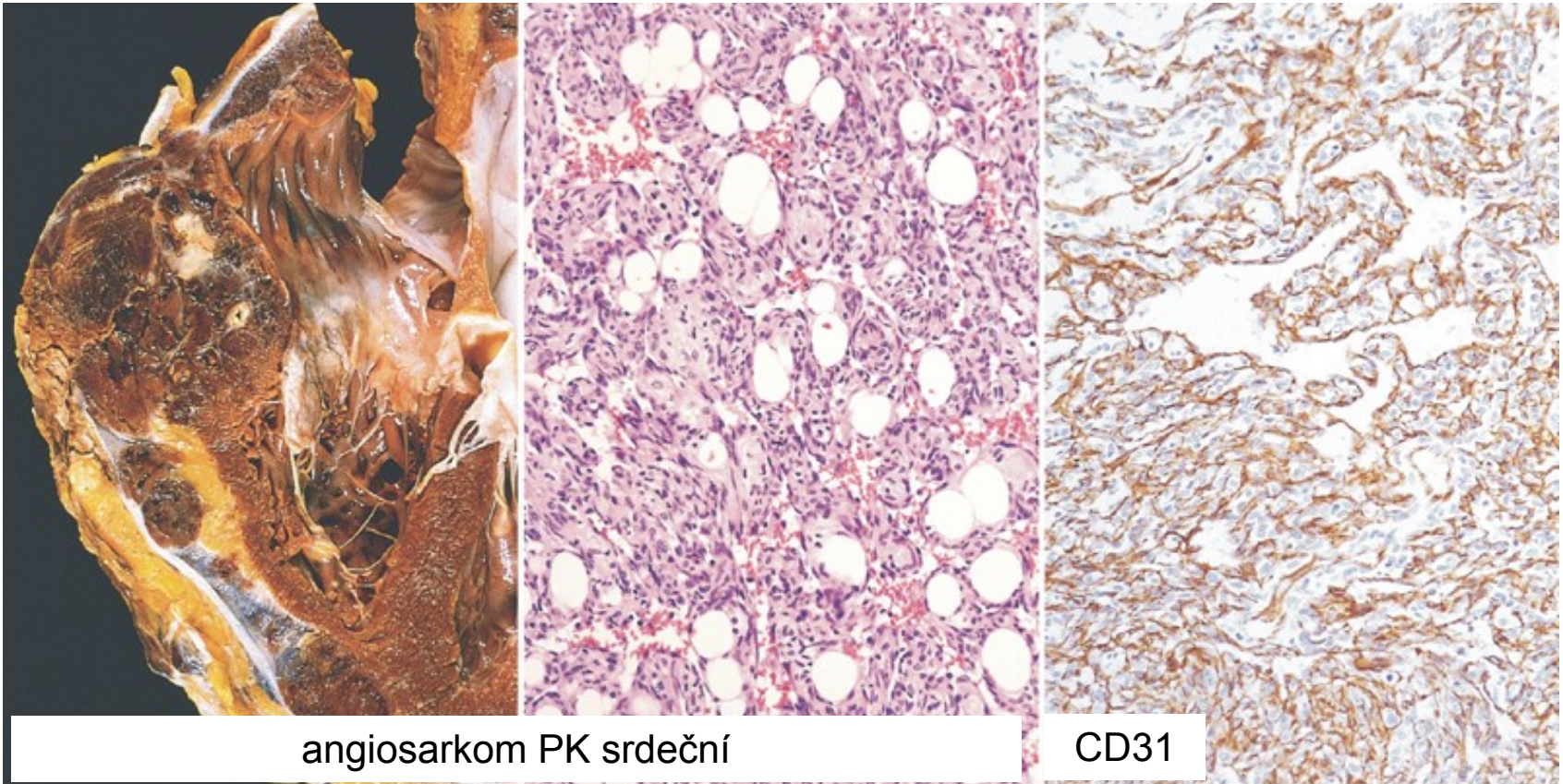
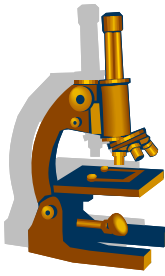
Vzorek z biopsie

Angiosarkom perikardu



Vzorek z pitvy

Angiosarkom

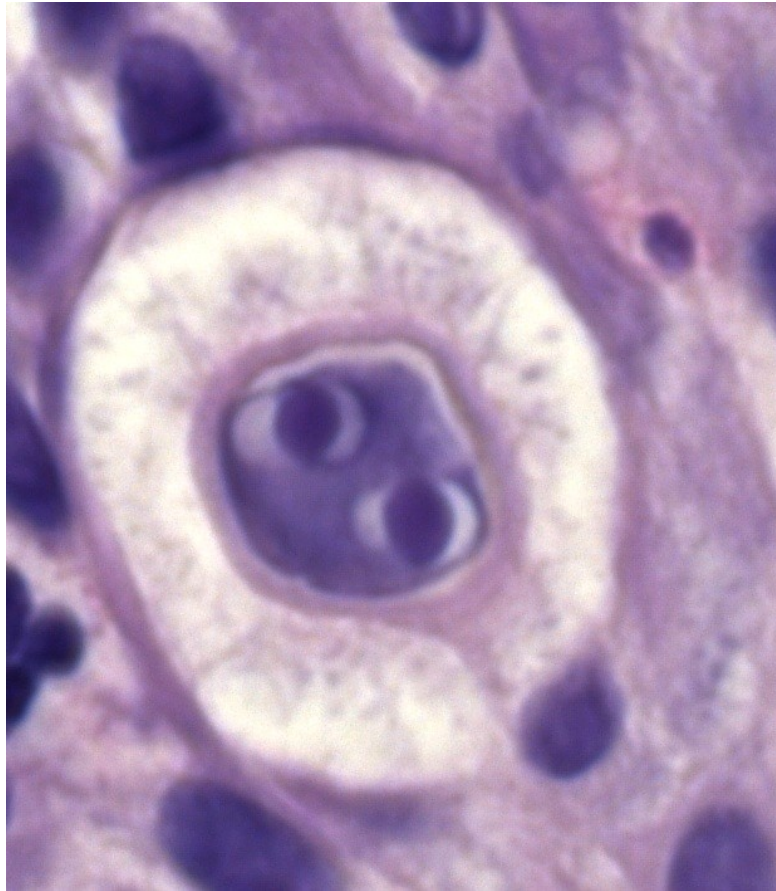


angiosarkom PK srdeční

CD31

Kumar et al: Robbins & Cotran Pathologic Basis of Disease, 8th Edition.
Copyright © 2009 by Saunders, an imprint of Elsevier, Inc. All rights reserved.

Tak ať se na Vás Vaše buňky raději
koukají přívětivě!



Děkuji za pozornost