

# **K o ž n í** onemocnění

prof.MUDr.Hana Hrstková CSc.

# Specifika dětské kůže

- Celková plocha kůže dítěte je **2 – 3 x větší** než dospělého
- Kůže je :
  - slabší, zranitelnější
  - menší tepelnou isolační schopnost-  
termoregulace
  - pH je méně kyselé  
(menší ochrana před bakteriemi)
  - jemnější, choulostivější

# Vyšetření kůže dítěte

- Vyšetření aspekci a palpaci
- Celistvost kůže - defekty
- Barvu kůže
- Krvácení do kůže
- Žilní kresbu

# Kožní afekce

- Makula - červená skvrna v úrovni kůže
- Papula - červená skvrna nad úrovní kůže
- Vesikula - útvar nad povrchem vyplněný tekutinou
- Puchýř - větší bula naplněná tekutinou
- Pustula - bula naplněná hnisem
- Šupina - olupující se část zrohovatělé

# Kožní afekce

- **Krusta (strup)** - zaschlá krev,  
tkáňová tekutina
- **Eroze (odřeninina)** - mechanicky  
poškozená  
kůže bez krvácení
- **Trhlina (ragáda)** - prasklina suché kůže
- **Vřed** - defekt zasahující do podkoží
- **Jizva** - změněná kůže po zhojení  
defektu

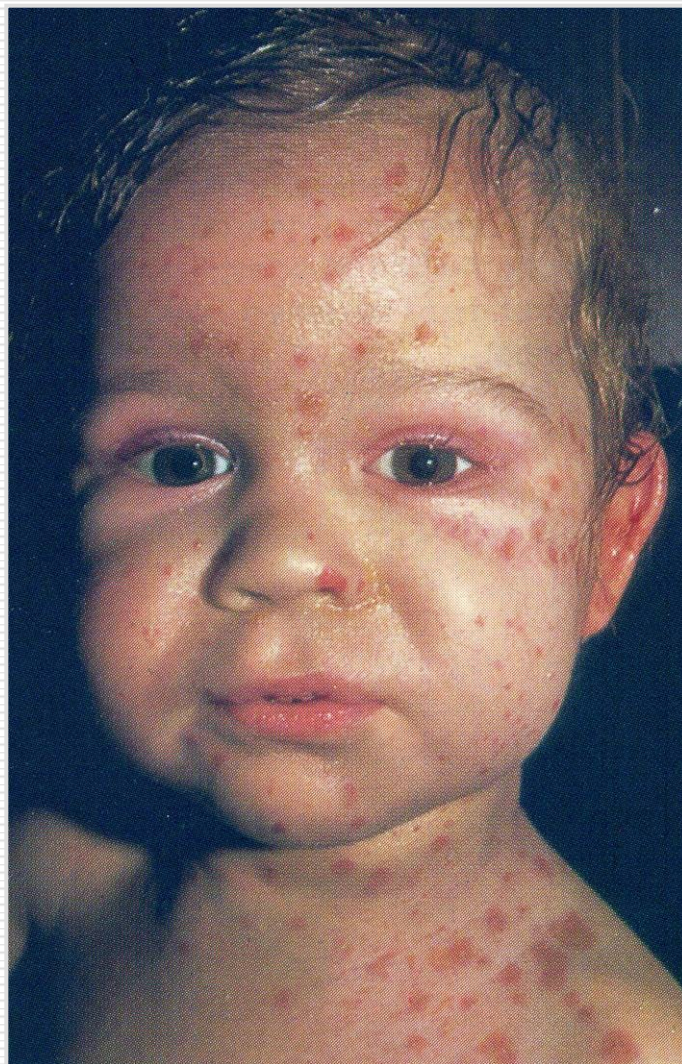# Dětské ekzémy

Skupina neinfekčních onemocnění kůže na podkladě

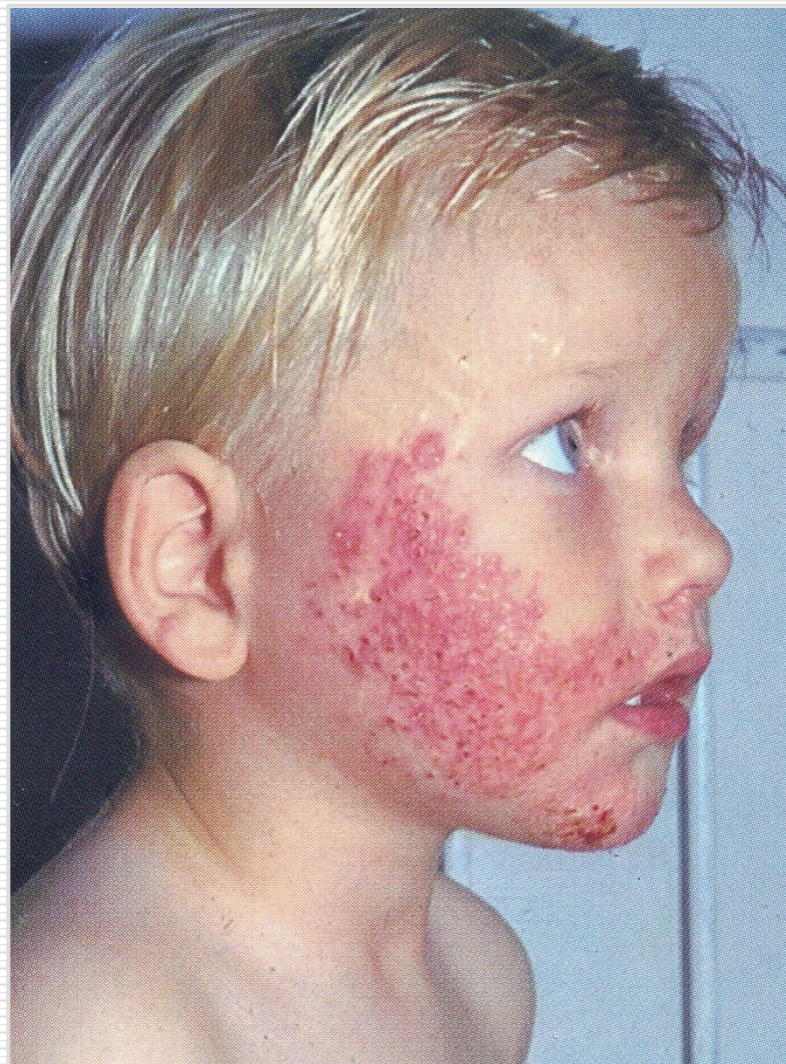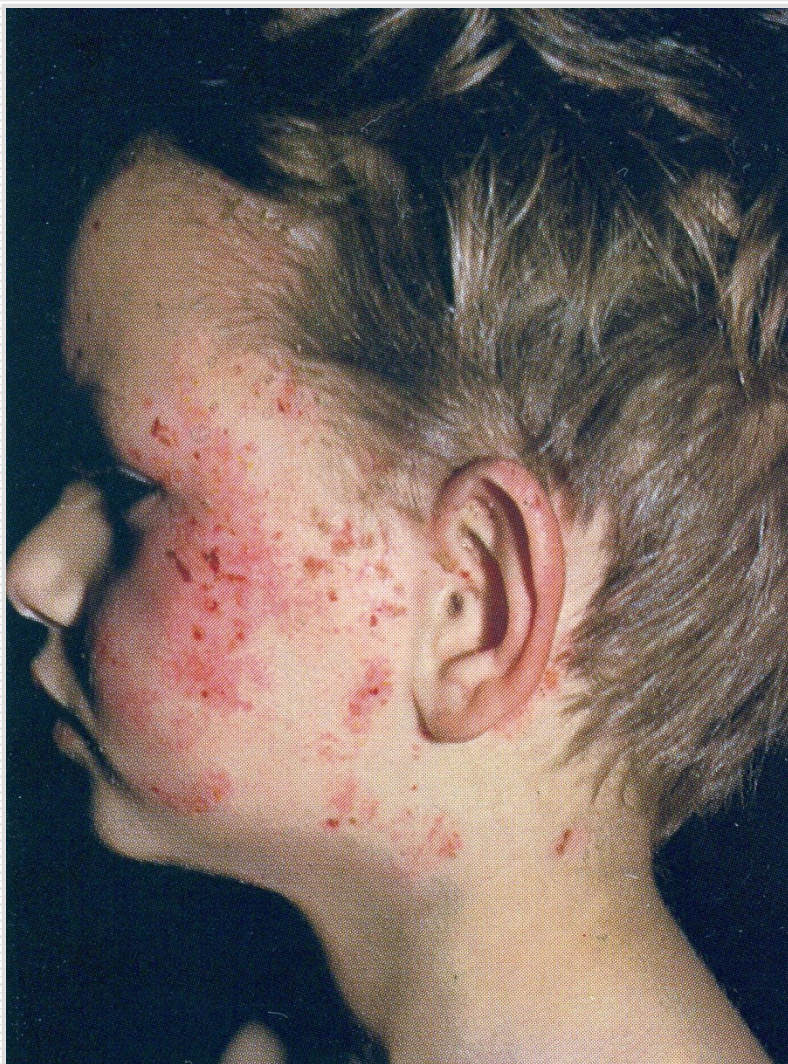**vnitřních** i **zevních** faktorů, většinou alergické povahy

- **Vnitřní faktory** - **atopie** =  
= vrozená alergická reakce časného typu
- **Vnější faktory** - klimatické změny, střídání teplot, vlhkost, znečištění vnějšího prostředí, chemické vlivy, kouř
- Zvýraznění problémů : oslabení organismu, malnutrice

# Ekzém

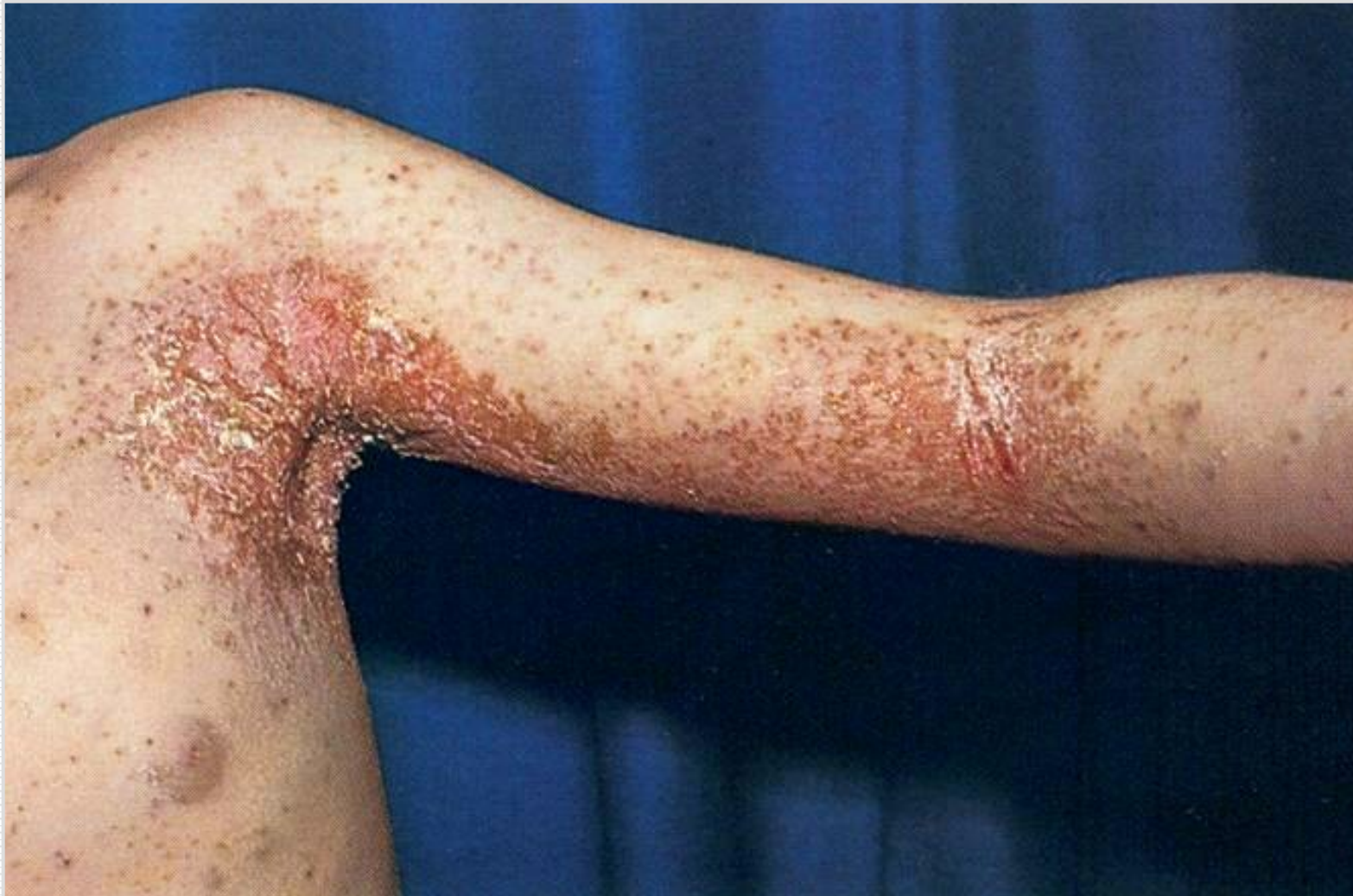

# Ekzém





# Ekzém



# Kojenecký ekzém

- Vznik kolem 3.měsíce
- Malá ploška s šířením
- Časté recidivy

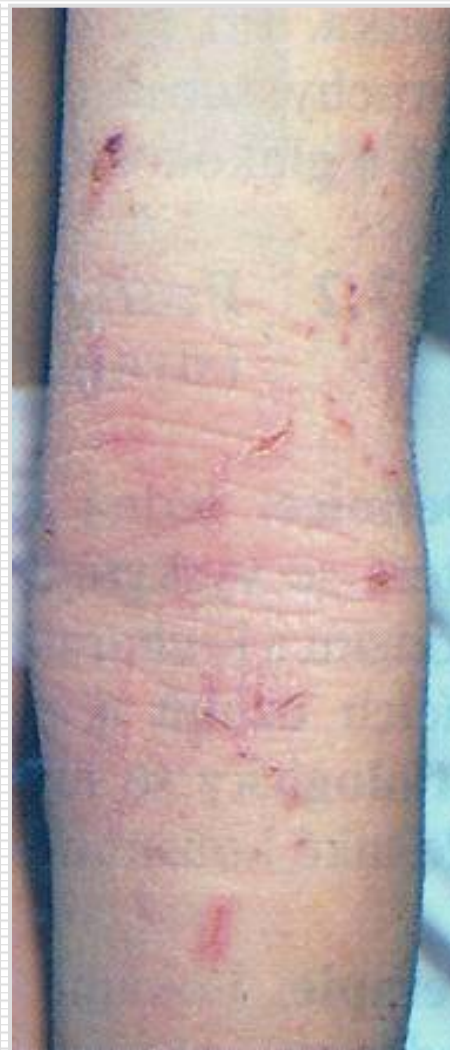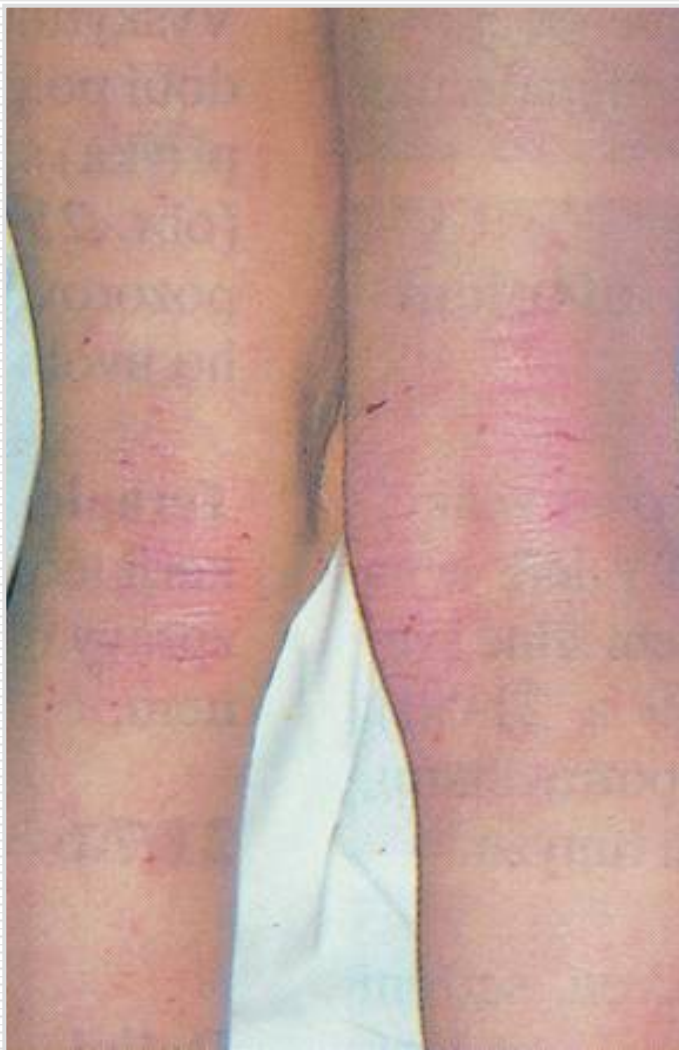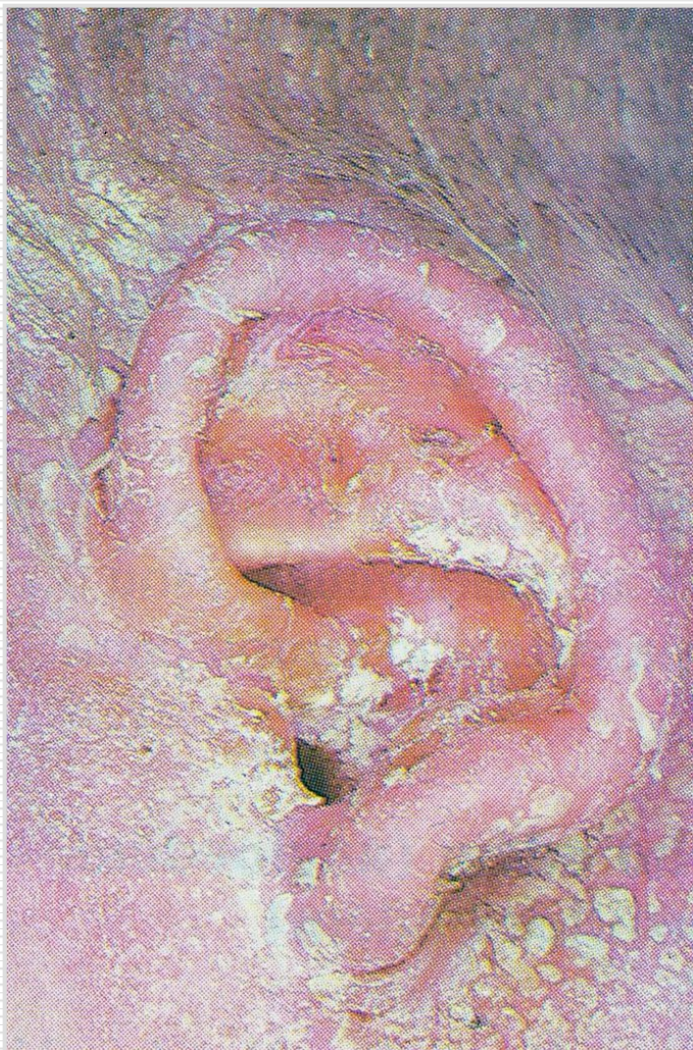# Ekzém batolat a předškolních dětí

- ❑ Loketní a podkolenní jamky
- ❑ Zápěstí, kotníky
- ❑ Svědění
- ❑ Kůže zarudlá, šupící se, mokvavé plochy, ragády
- ❑ Sekundární infekce
- ❑ Časté recidivy

# Ekzém mladistvých a dospělých

- Ohbí loktů a kolen
- Období klidu a výsevu
- S věkem se zlepšuje

# Ekzém



# Terapie ekzému

- Promašťování kůže
- Lokální terapie :
  - masti s kyselinou salicylovou
  - PIX
  - preparáty urey
  - kortikosteroidy
- Antihistaminika
- Klimatická terapie, přímořská léčba

# Kopřivka

Kožní výsev svědivých pupenů  
v různých lokalizacích, rychle se mění,  
často doprovází otoky

- Příčina : alergie potravinové, kontaktní, polékové
- Vlivy :
  - Fyzikální - teplo, chlad, fyzická námaha
  - Stres
  - Vystupňovaná alergie - bolesti hlavy, průjem

centralizace oběhu (kolaps a

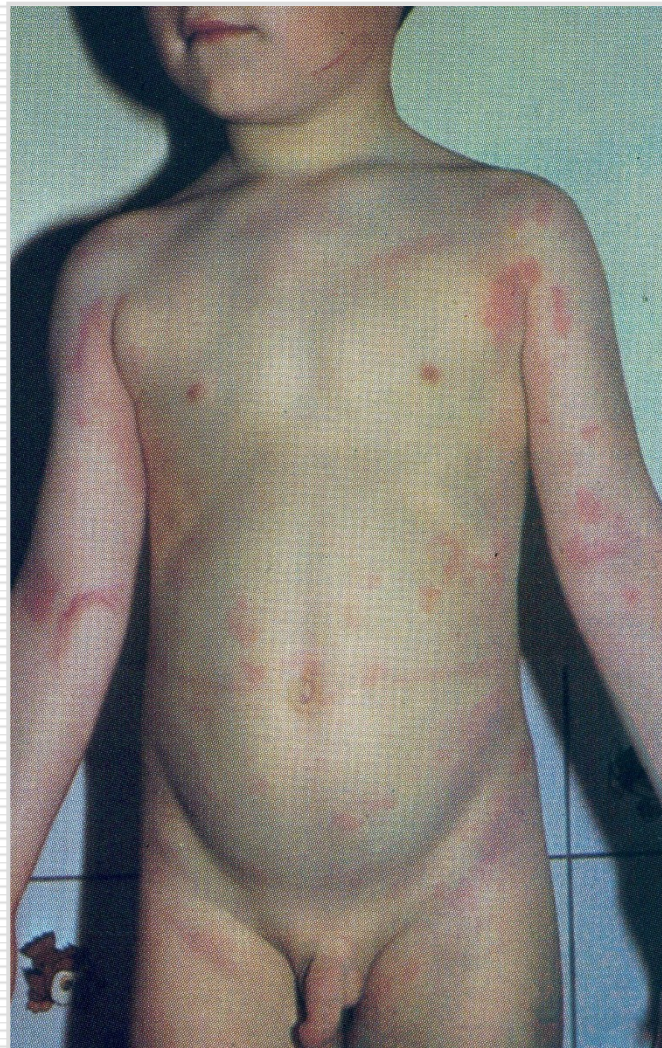
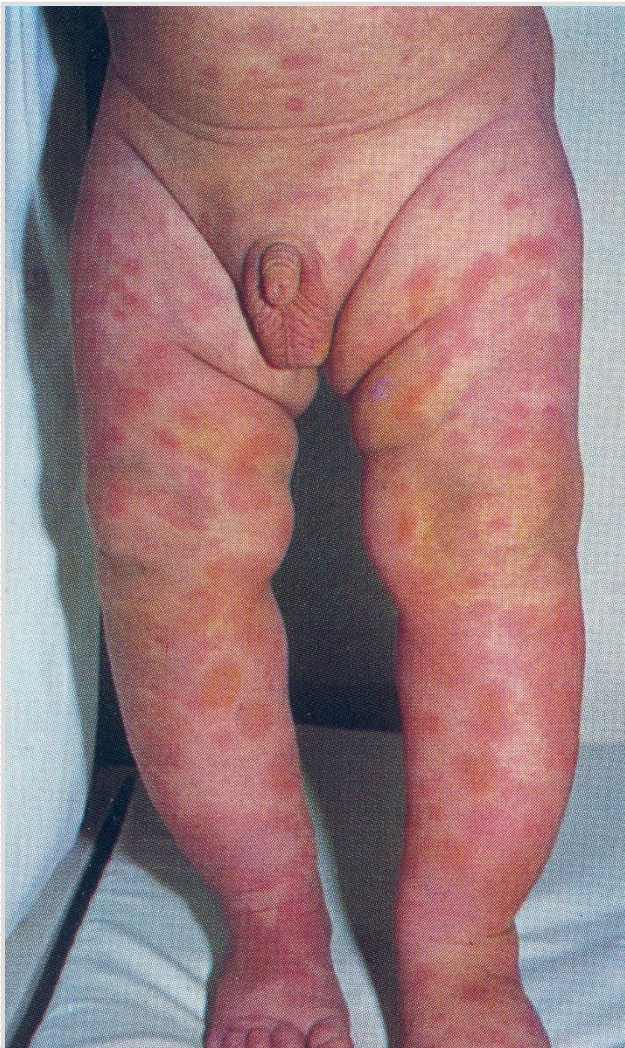šok)

# Léčba kopřivky

- Odstranění alergenu
  
- Potlačení alergické reakce :
  - Antihistaminika
  - Kortikosteroidy
  - Kalcium



# Kopřivka



# Lupénka

Dědičné onemocnění kůže  
s poruchou rohovění

- Projevy : nejčastěji u dětí školního věku
  - Výsev ložisek oválných jasně rudé barvy s olupováním uprostřed
  - Ložiska tečkovitá až vel. 2 - 3 mm

# Lupénka chronická

- Typická ložiska šupící se kůže na :
  - Loktech
  - Kolenou
  - Křížové kosti

# Lupénka

## Terapie :

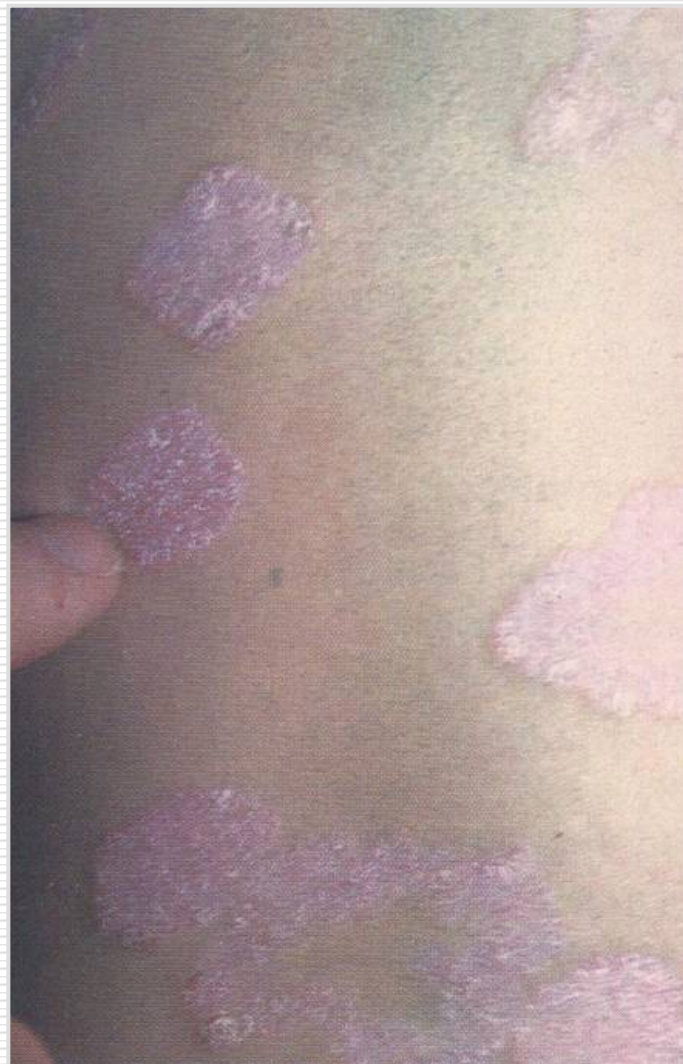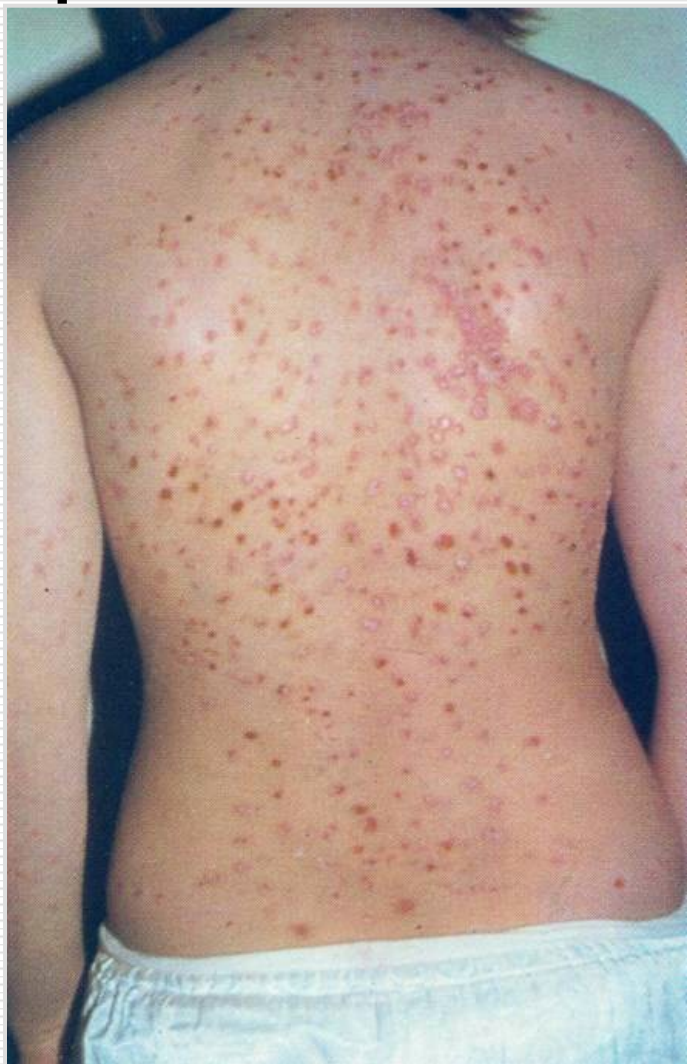### Akutní výsev :

- Penicilin
- lokálně masti
  - Antimikrobiální
  - PIX
  - Kortikosteroidy
  - UV záření

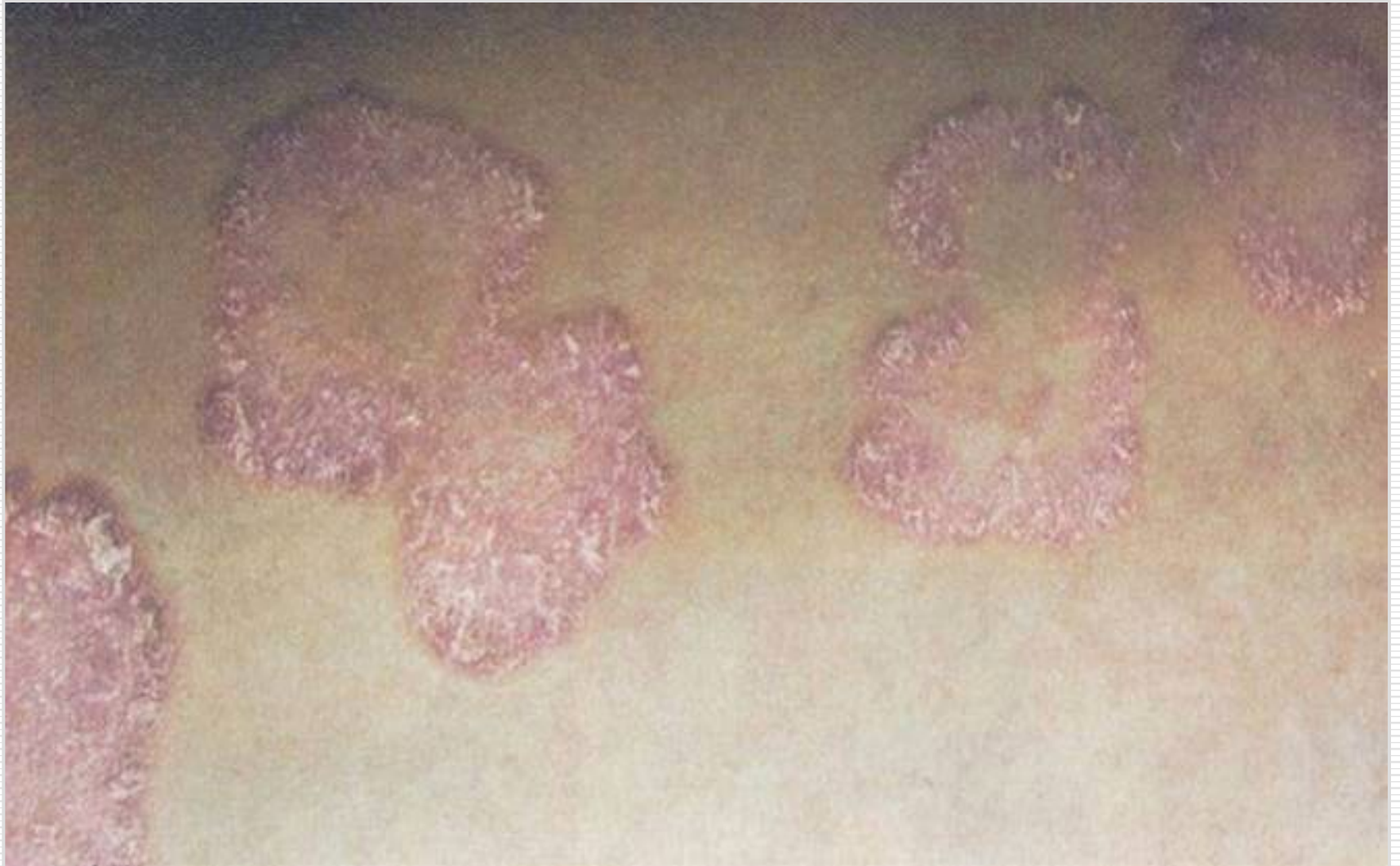### Chronická :

- lokální terapie viz výše
- přímořská léčba

# Lupénka



# Lupénka

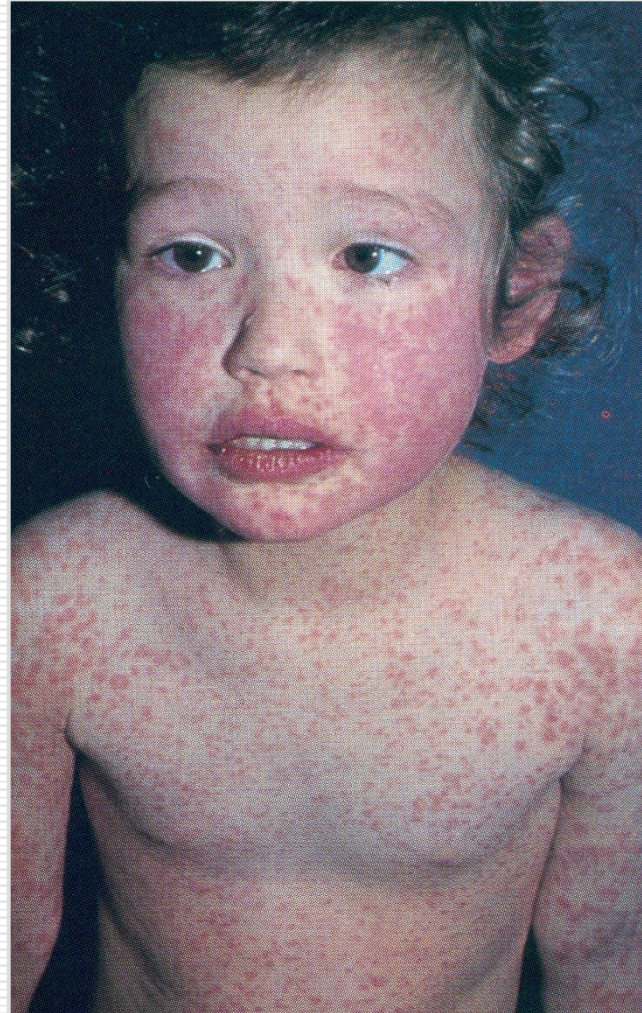
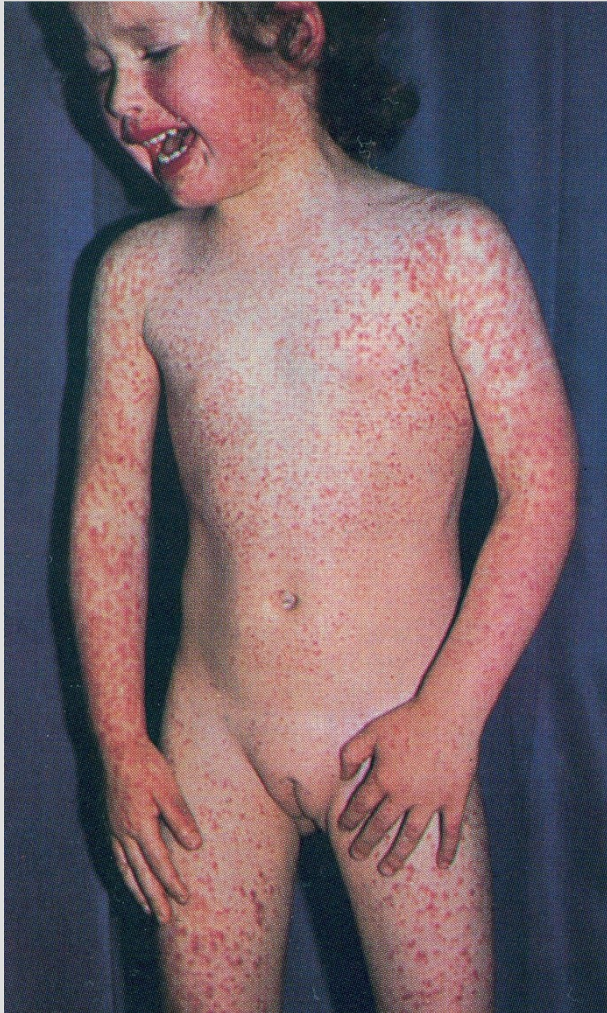
# Erythema exsudativum multiforme Hebrea

Akutní onemocnění s typickými  
kožními projevy :

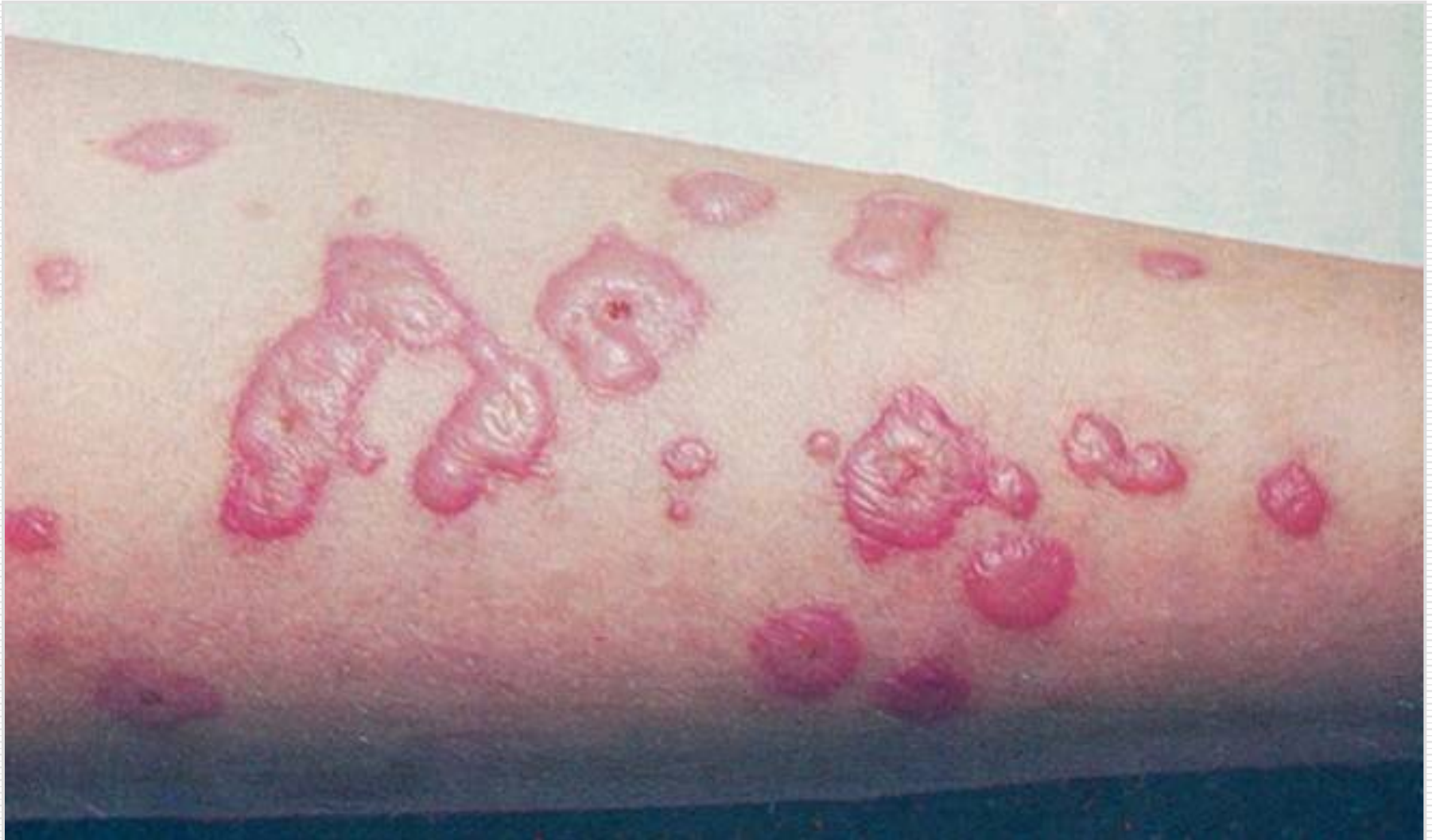- rudé, kruhové plochy vyvýšené  
s centrální propadlinou a výbledem
- Velikost 1/2 cm až několik cm
- Lokalizace : hřbety rukou, obličej, i  
jinde
- Kožní projevy reakcí na :
  - Viry (herpetické)
  - Potraviny
  - Polékové (antibiotika)

# Erythema exsudativum multiforme Hebrea





# Erythema exsudativum multiforme Hebrea



# Erytema exudativum multiforme

## **Terapie :**

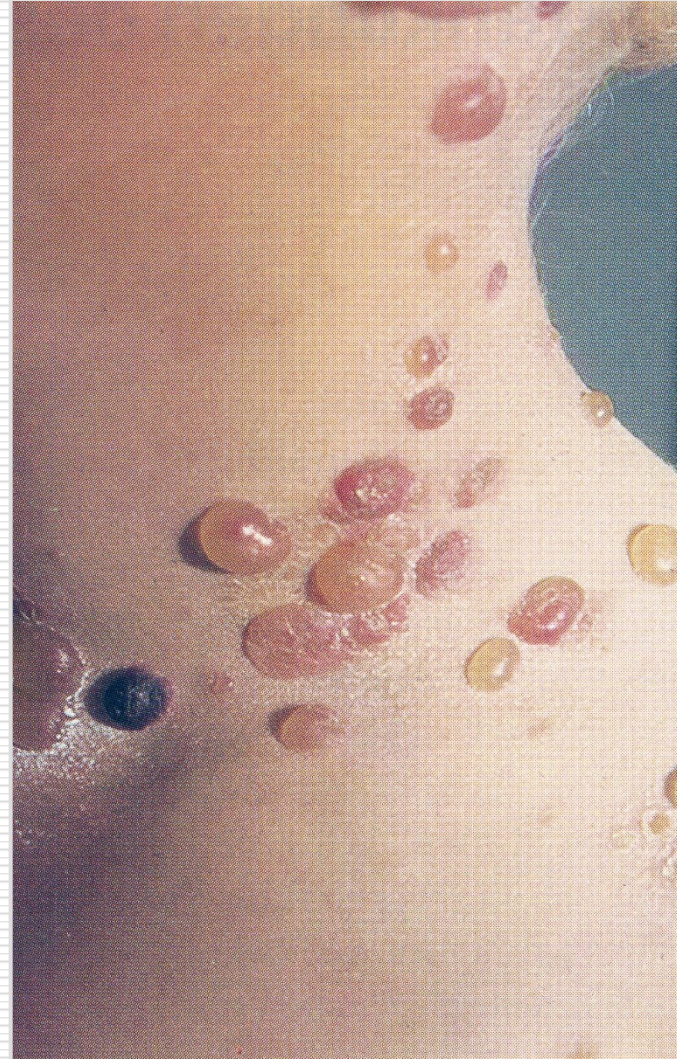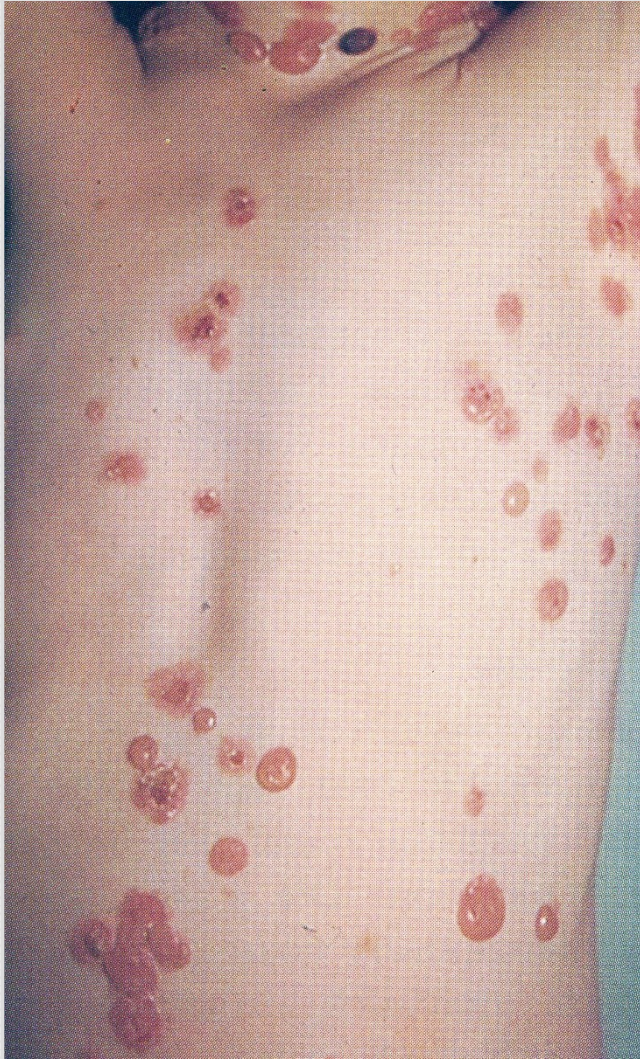- Symptomatická
- Antihistaminika
- Lokální zklidnění kůže

# Dermatitis herpetiformis

## Duhring

- Změny kožní a na střevě
- Častá glutenová enteropathie v 85-95%
- Klinická manifestace :
  - svědění kůže
  - papuly
  - sliznice nejsou postiženy
  - GIT symptomy mírné nebo chybí

# Dermatitis herpetiformis duhring



# Dermatitis herpetiformis

## **Terapie :**

- Dieta bez lepku
- Limitované množství mořských ryb
- Dapson
- Sulfapyridin
- Léčba superinfekce - lokální

# Akné

Onemocnění mazových žláz a kůže

- V pubertě 50% populace
- Zánětlivé onemocnění mazových žláz a vlasových folikulů
- Lokalizace :
  - obličej
  - ramena
  - trup
- Až kožní abscesy s jizvou

# Akné

## **Terapie :**

- Lokální ošetření kůže
- Aplikace antibiotik - lokálně
- Deriváty A vitaminu
- Antibiotika
- Hormony

# Impetigo

Hnisavé kožní onemocnění, často na porušeném krytu kůže (ekzém, opruzeniny)

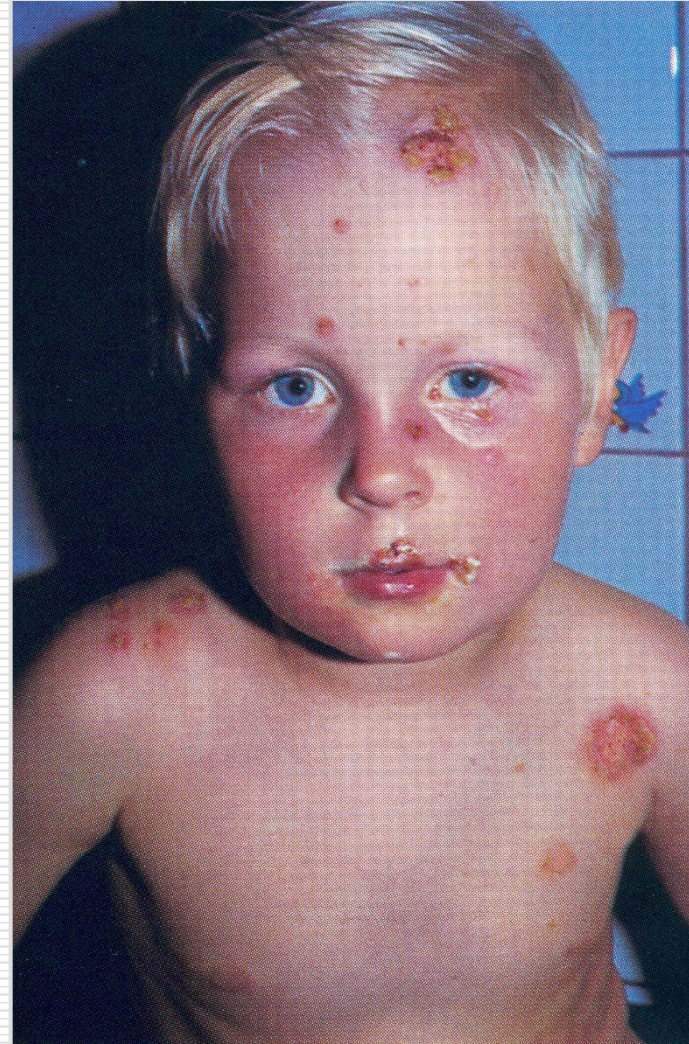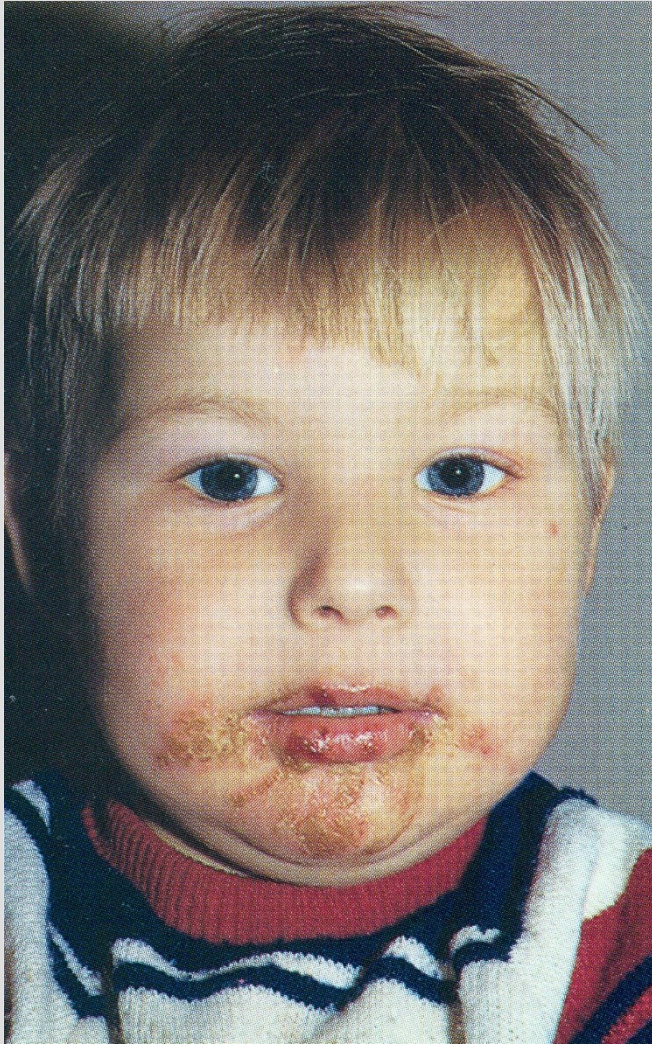- Šíří se kontaktem - vysoce infekční !!
- Původce : stafylokok, streptokok
- Letní měsíce
- Lokalizace :
  - obličej
  - ruce
  - další místa



# Impetigo

- Drobné puchýře
- Praskají ⇒ zasychají žlutou krustou
- Šíření i lymfatickou cestou ⇒  
lymfadenitis
- Krevní cestou ⇒ **seps**e

# Impetigo



# Impetigo

## **Terapie :**

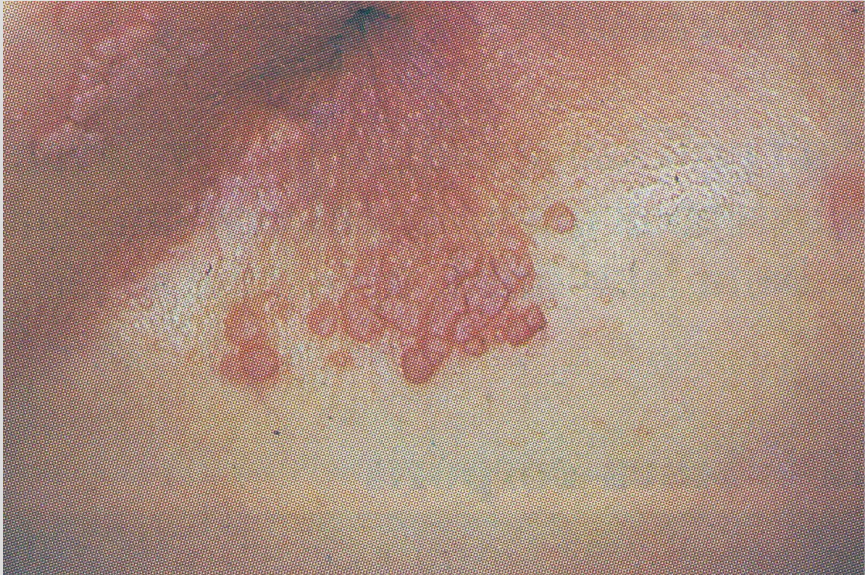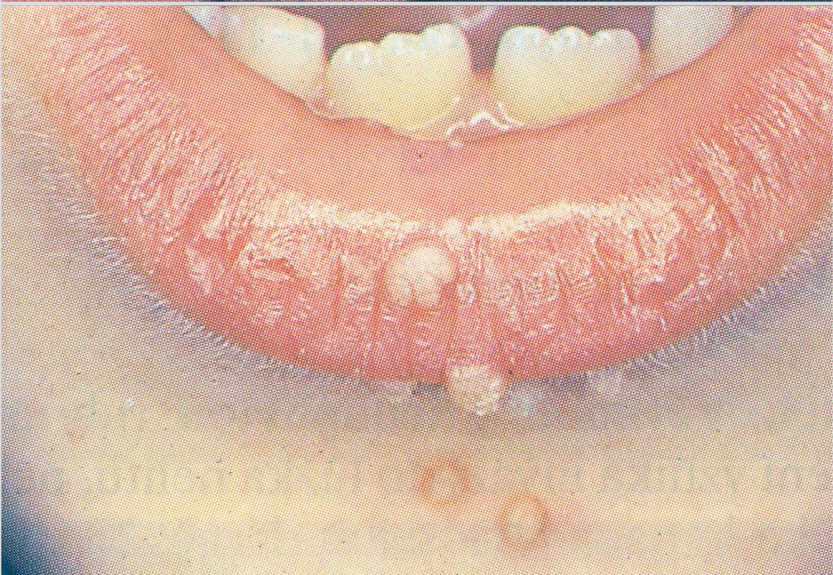
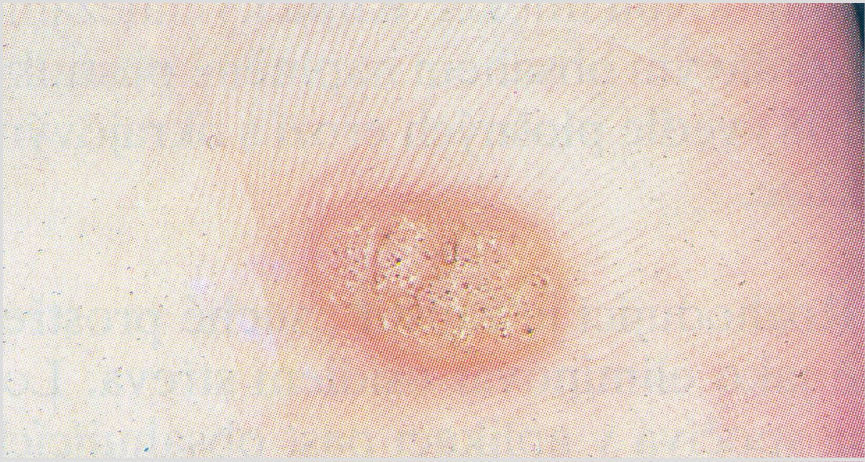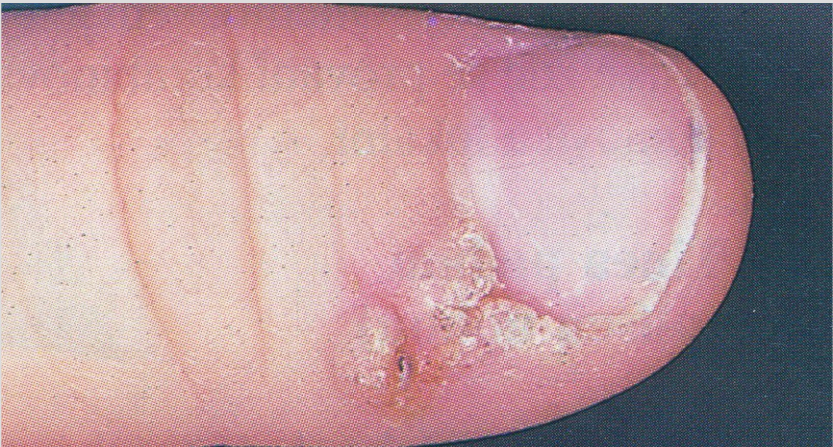- Lokální terapie :
  - Dezinfekce
  - Gentiana
  
- Zvýšená hygiena
  
- Antibiotika

# Bradavice

Onemocnění kůže vyvolané virem

- Ploché bradavice - *verucae planae*
- Klasické nerovné bradavice  
- *verucae vulgaris*
  
- Komplikace : - plosky nohou dlaně  
zarůstající do hloubky

# Bradavice



# Bradavice

## **Terapie :**

- ❑ Odstranění chirurgicky
- ❑ Termokoagulace
- ❑ Tekutý dusík
- ❑ Chemicky
  - keratolytická koncentrace
  - kys.salicylové

# Svrab (scabies)

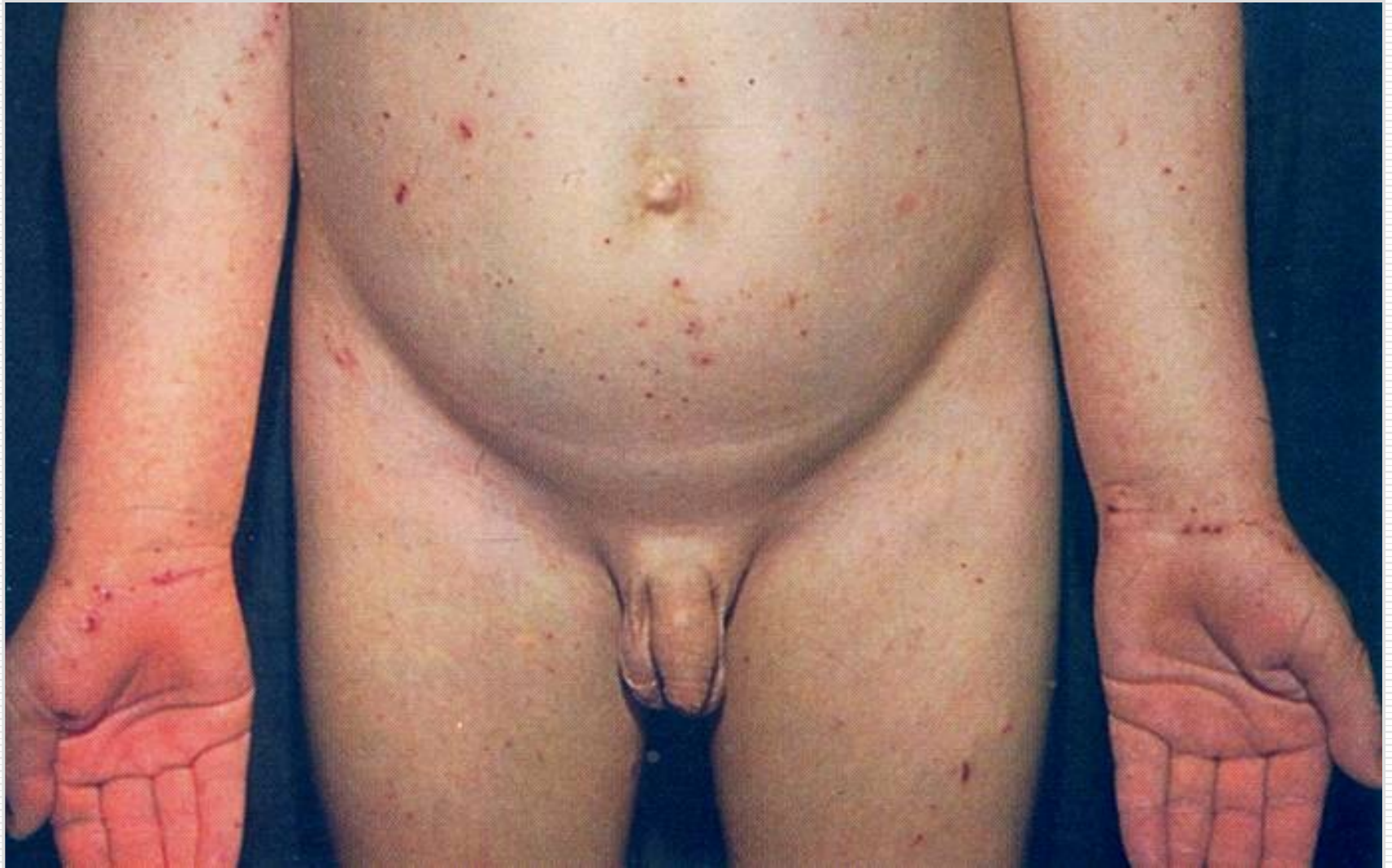**Původce** : zákožka svrabová

- Velikosti špendlíkové hlavičky)
- Hloubí tunelovité chodbičky v jemné kůži
- Lokalizovaná na konci chodbičky
- Typické noční svědění

## **Terapie** :

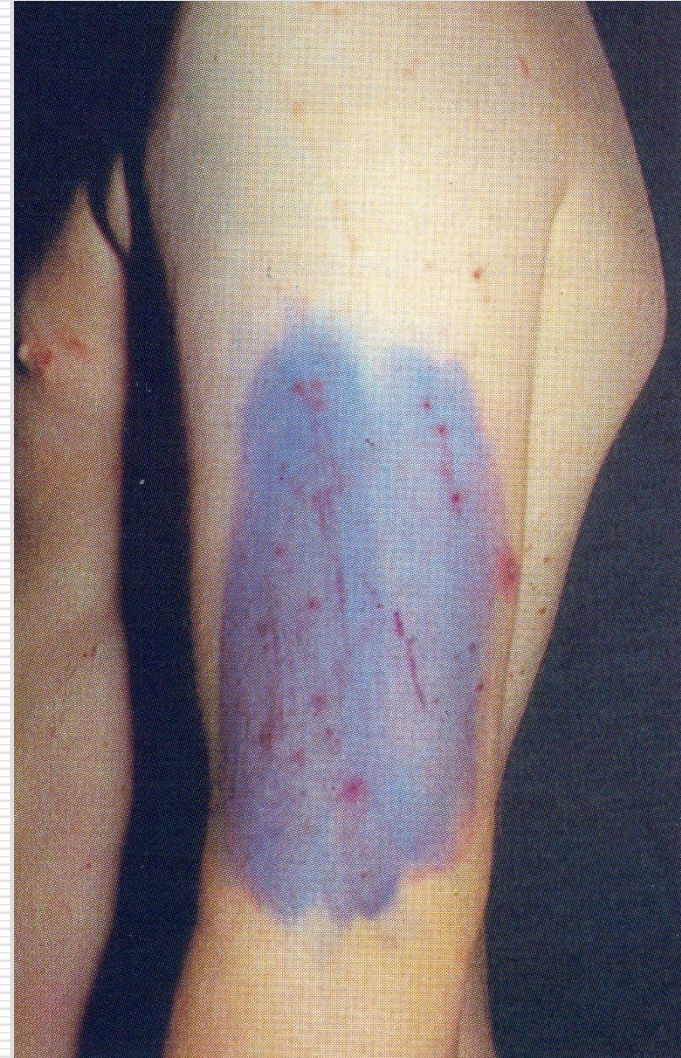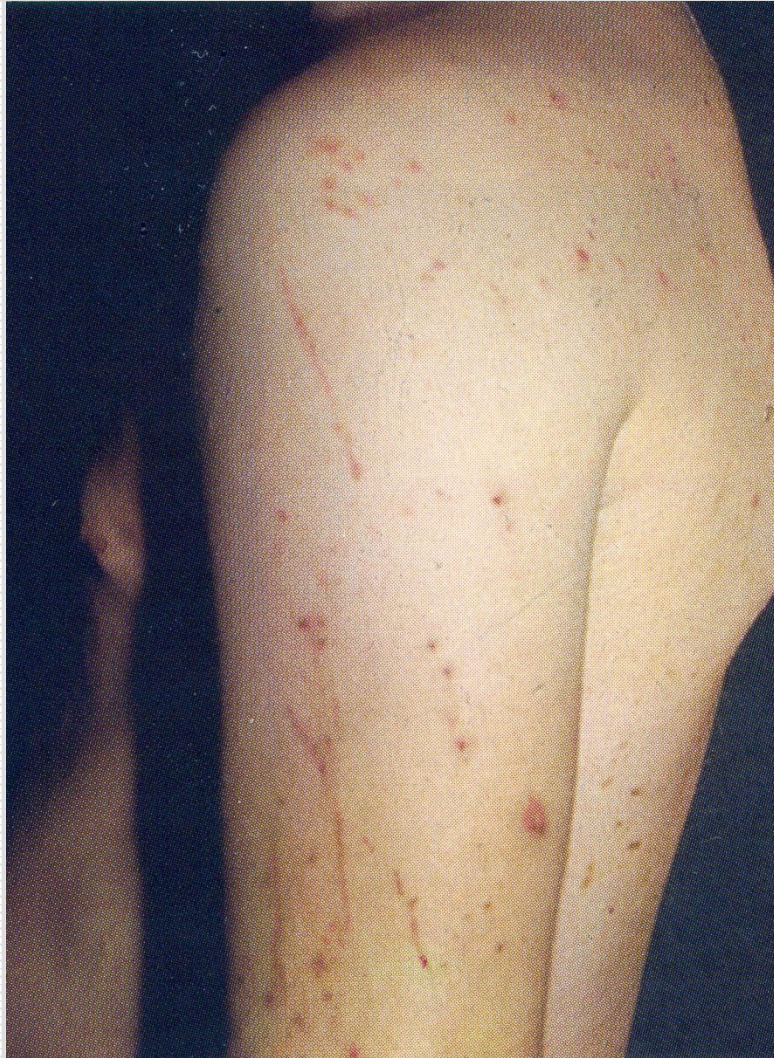- sírové masti , Scabicide
- výměna ložního prádla

# Scabies





# Scabies



# Zavšivení (pediculosis)

- ❑ U dětí nejčastěji pediculosis capitis
- ❑ Veš se živí krví hostitele
- ❑ Vlasy-hnidy
- ❑ Přenos z člověka na člověka



## Terapie :

- Difusil, Ortosan
- Hygiena
- ❑ nutné opakovat po 2-3 týdnech



# Nemoci vlasů

## **Alopecie areata, totalis**

□ Vypadávání vlasů v okrscích =

**areata**

všechny vlasy = **totalis**

□ Příčina : několik

■ mykotické

■ lokální infekce

■ psychické vlivy

# Dermatomykózy

□ Jsou patogenní pro člověka jen při :

■ lokálním

nebo

■ celkovém oslabení

□ Kandidové mykózy

□ Vlákňité mykózy

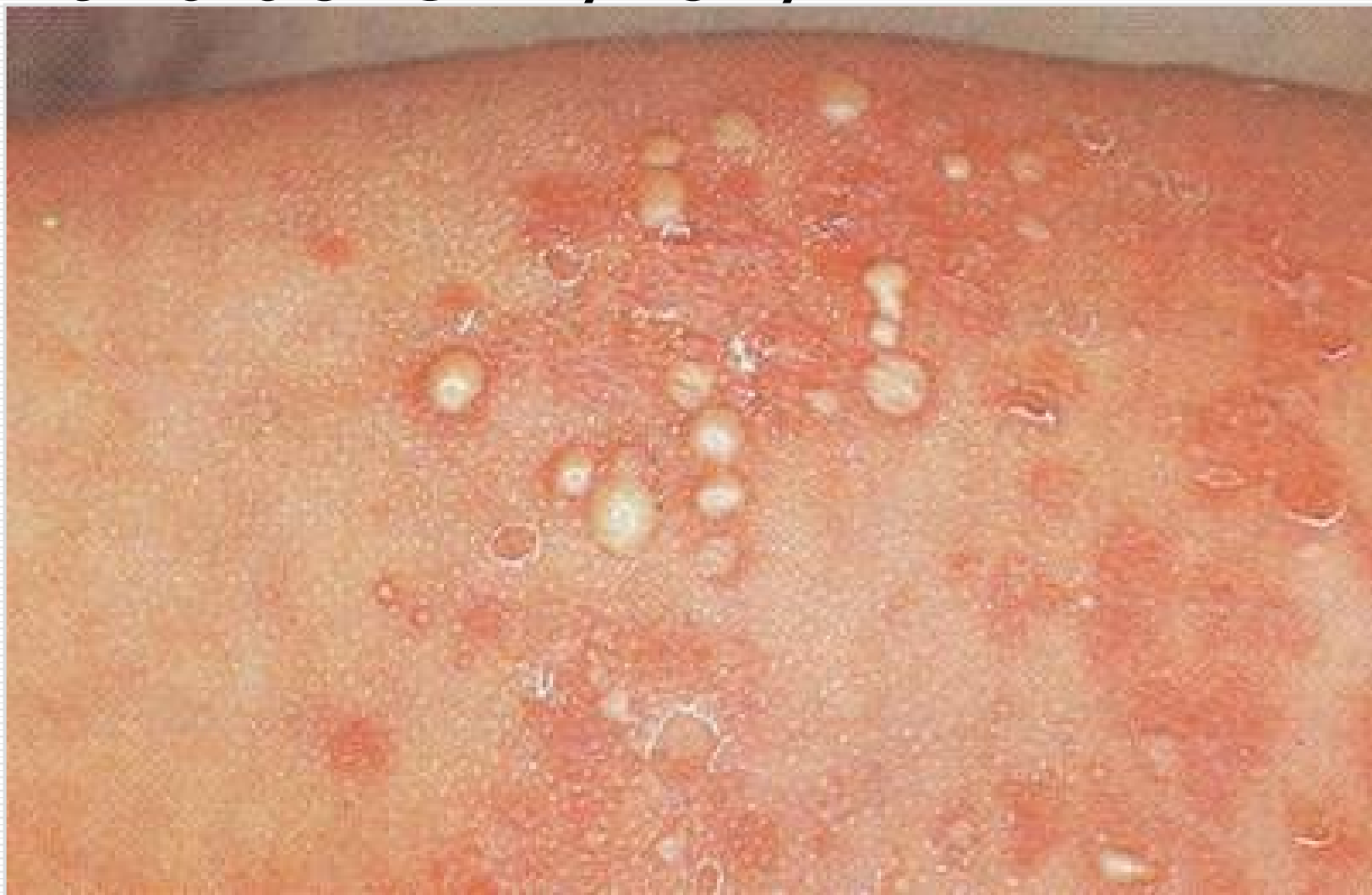# Kandidové mykózy - soor

- Rezervoár ústní soor
- Asymptomatická střevní kandidóza
- Nález na kůži - drobné pustulky

## **Terapie :**

- Lokálně : Gentiana
- Celkově : antimykotika

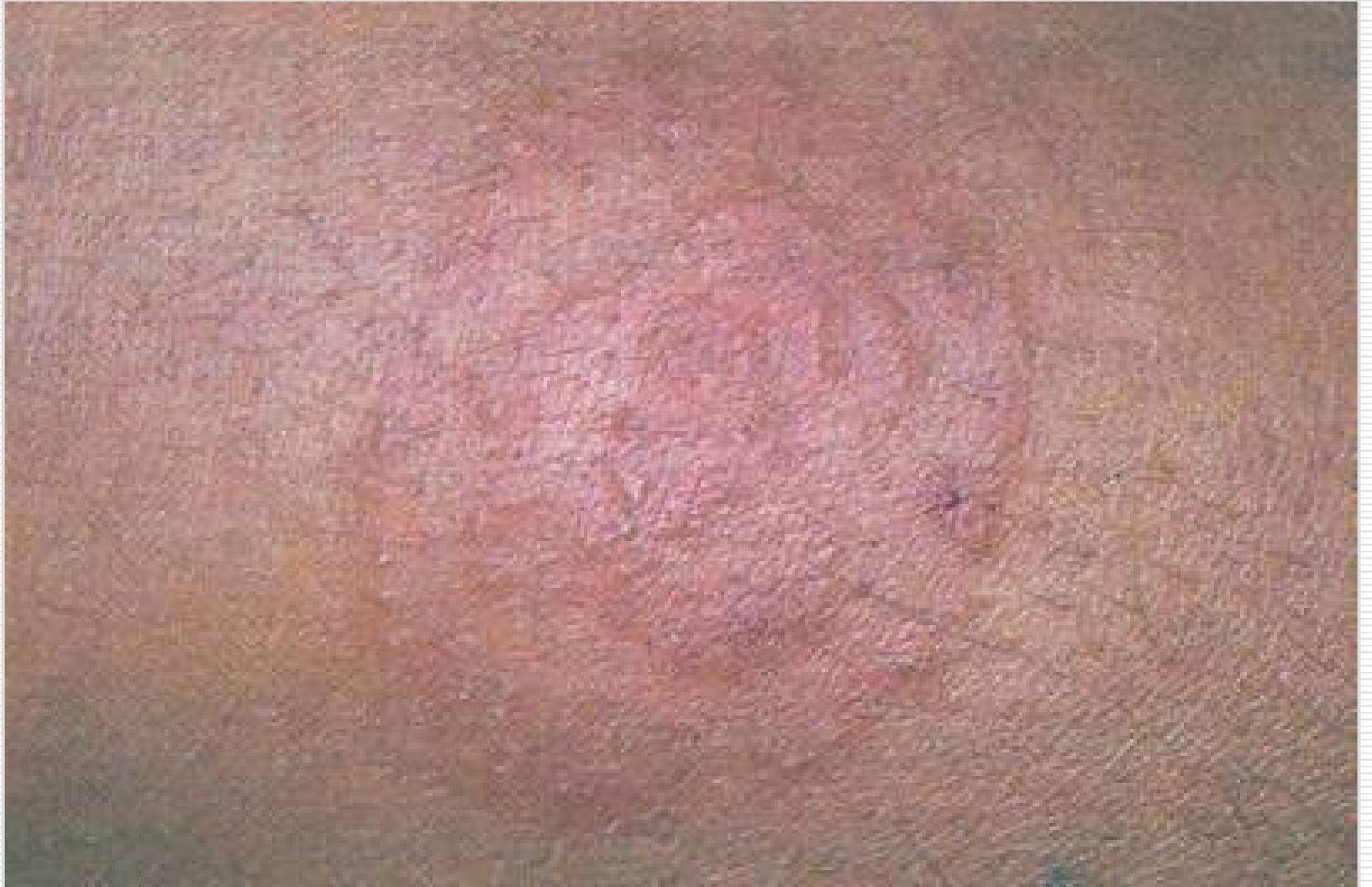# Kandidové mykózy



# Vláknité houby - tineia

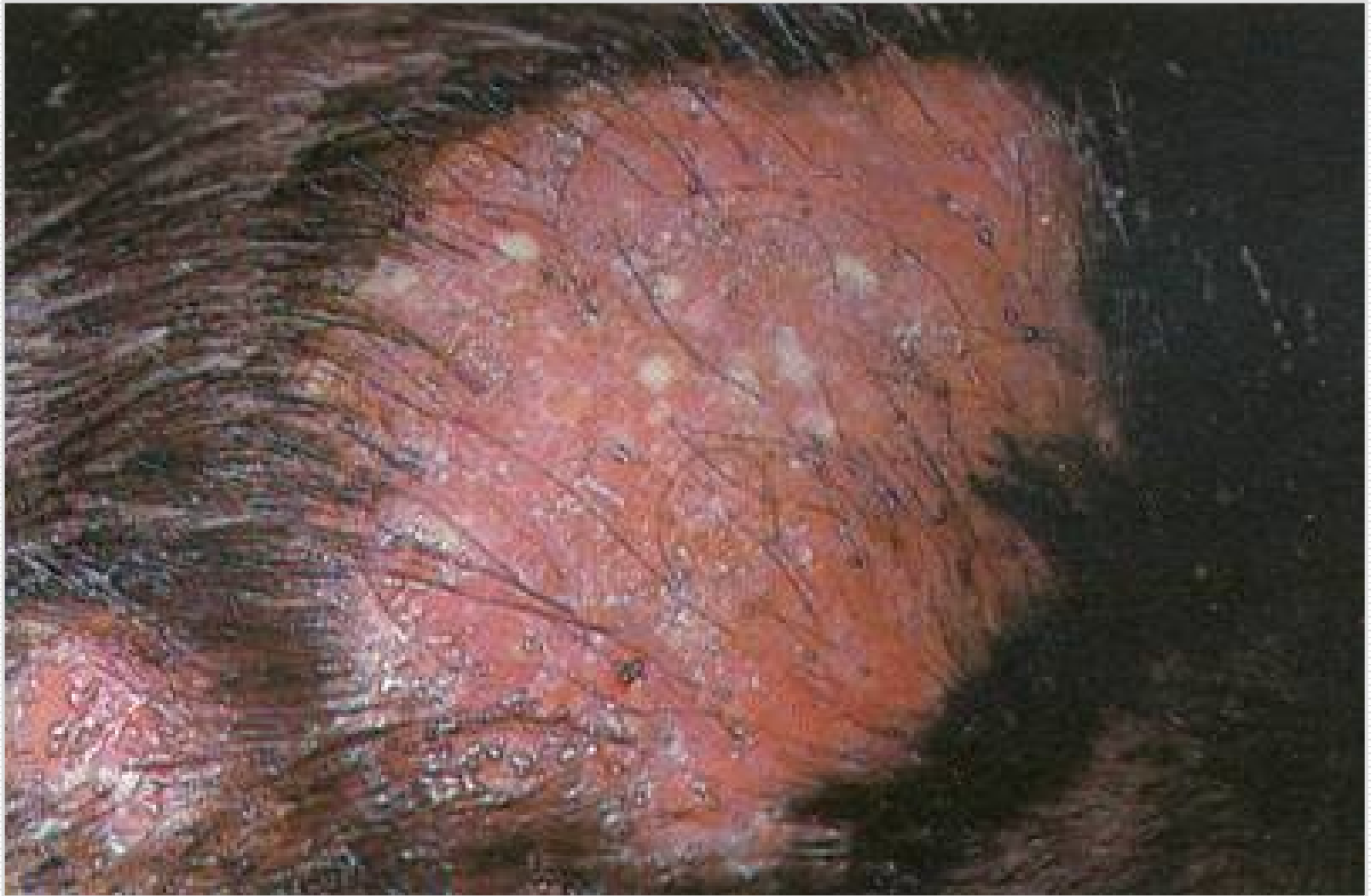- **Tinea corporis (těla)**
- **Tinea capitis (hlavy)**
- **Tinea pedum (nohou)**
- **Tinea unguium (nehty)**

# Tinea corporis





# Tinea capitis



# Tinea pedum

