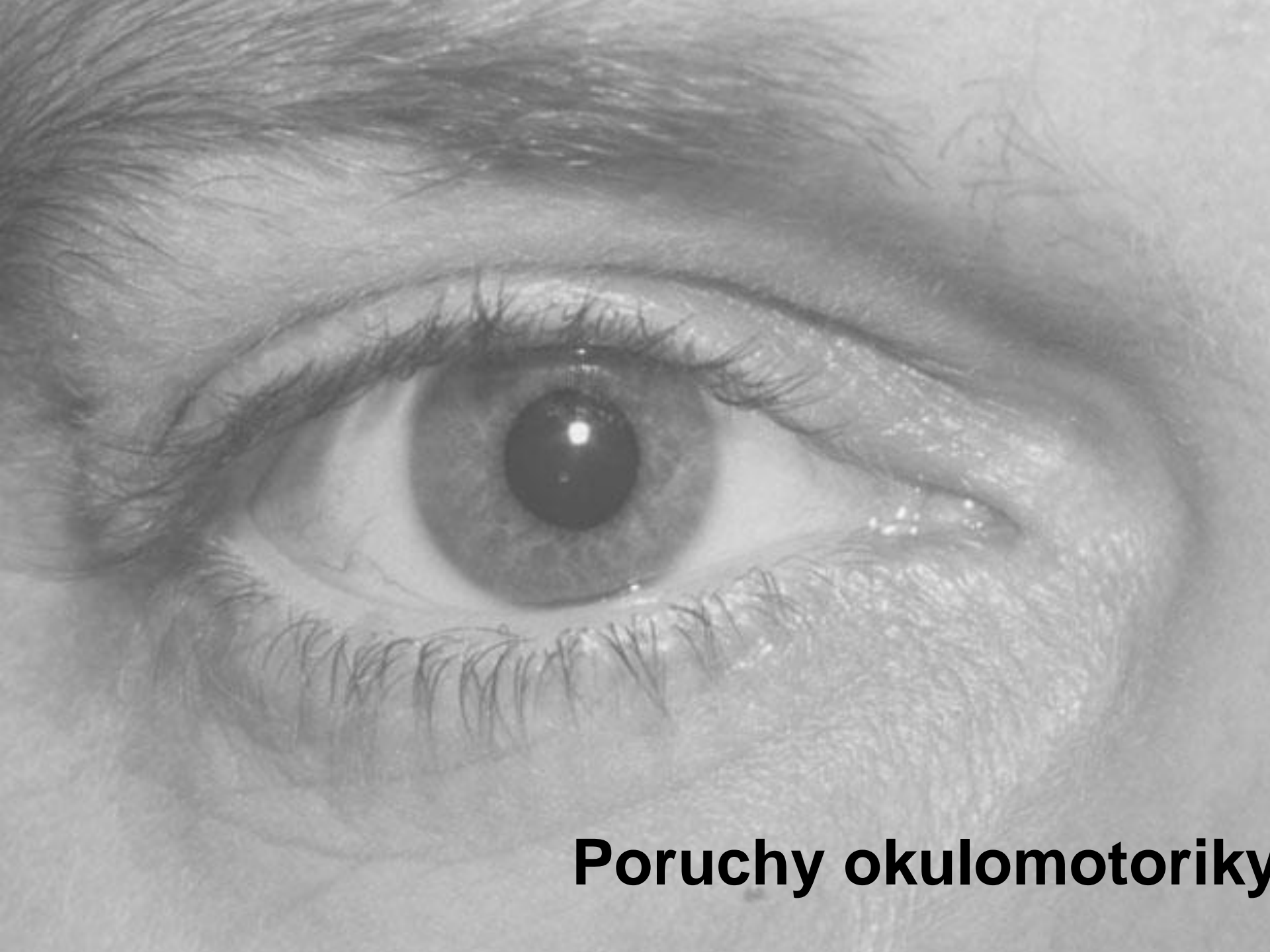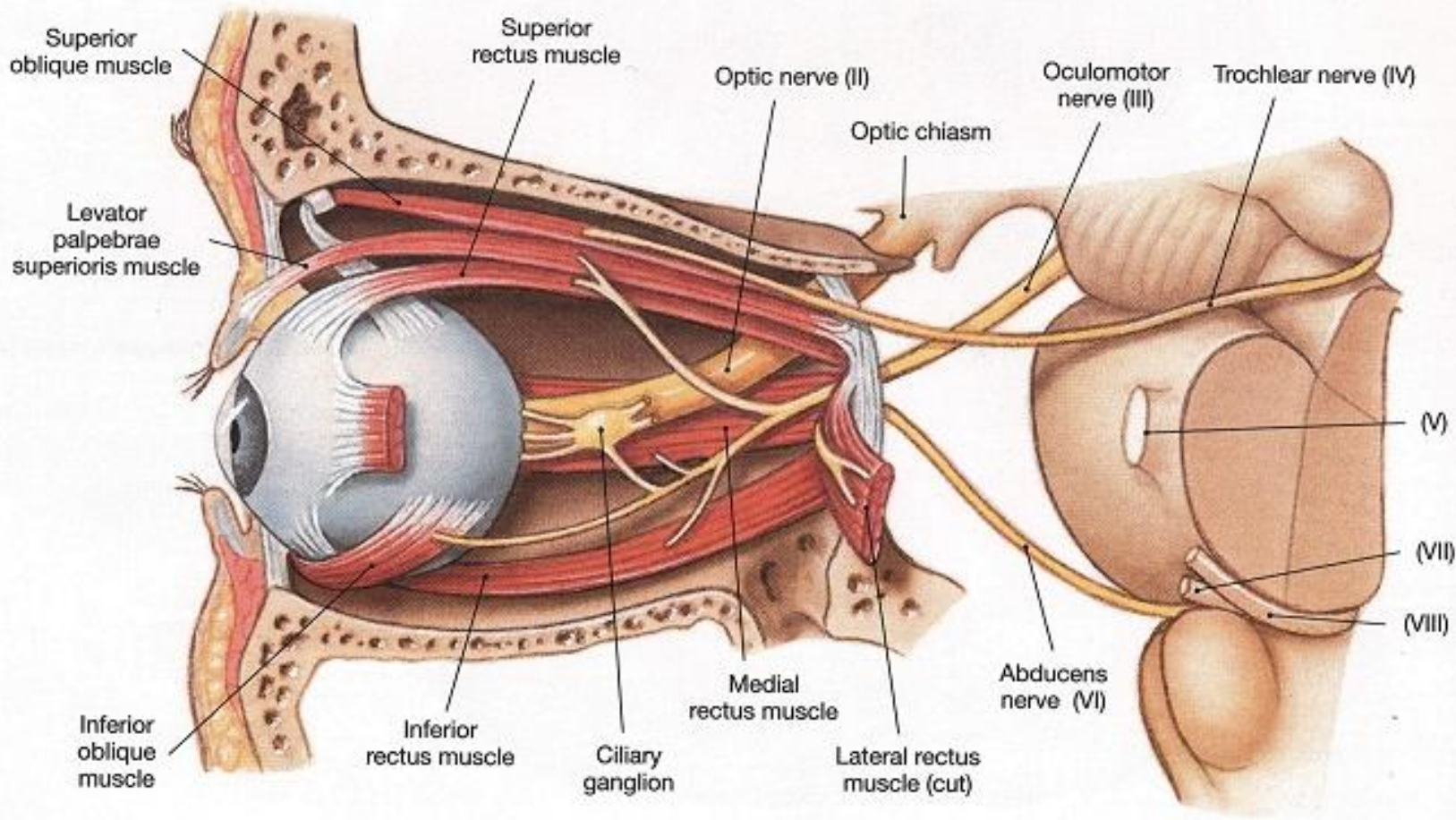




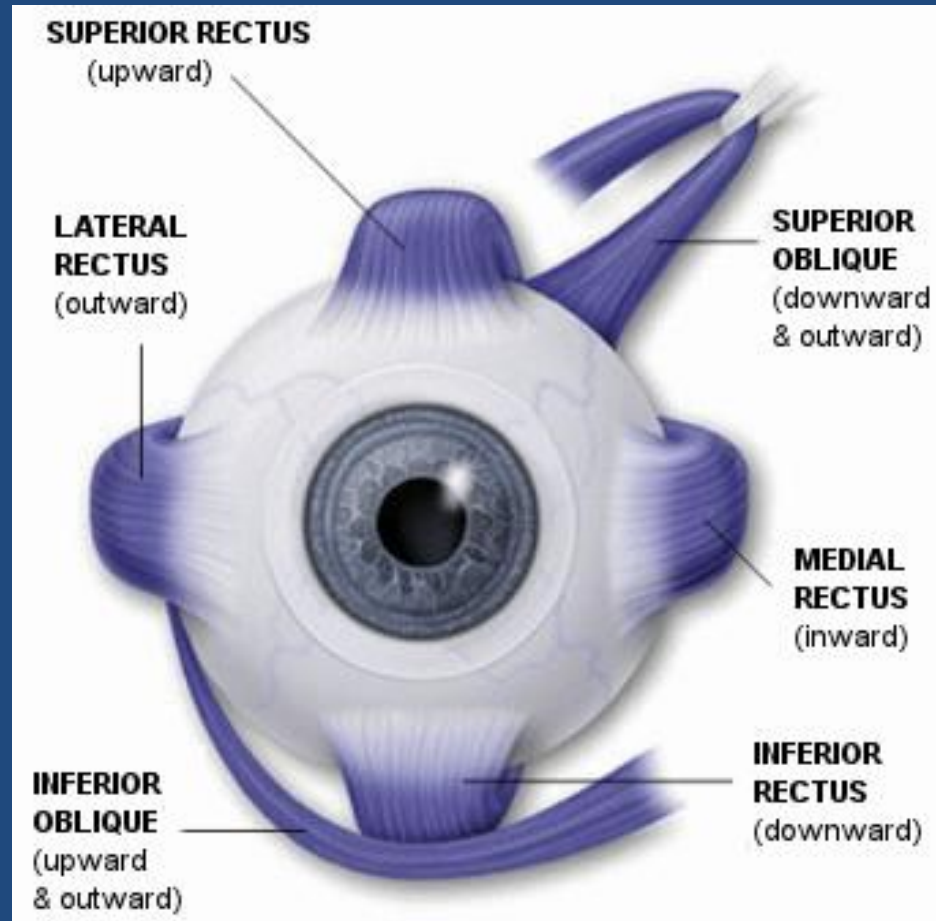
Poruchy okulomotoriky

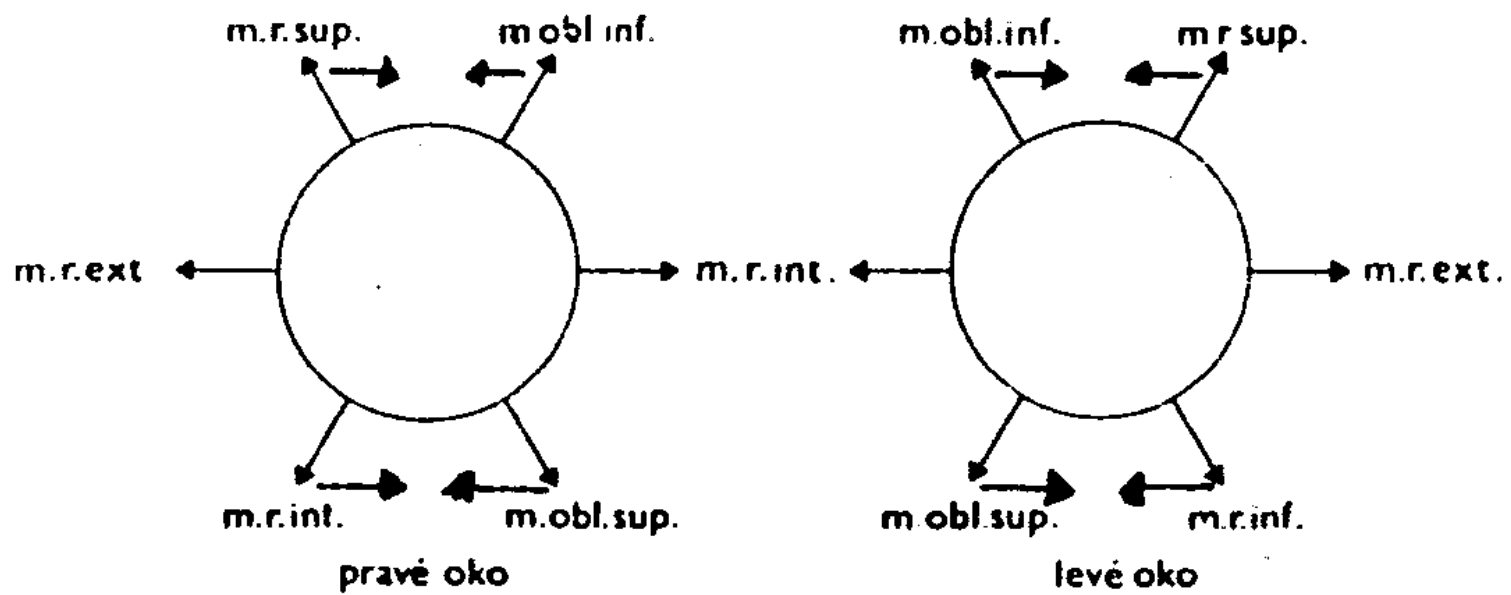
Okohybný aparát

- Motorická centra mozkové kůry
- Okohybné nervy a jejich jádra
- Okohybné svaly



Okohybný aparát





Okohybné svaly

- Každý sval má
 - A) **stejnostranného antagonistu**
(otáčí okem opačným směrem)
 - B) **druhostranného synergistu**
(spřažený sval; synergisté pohybují oběma očima do určitého pohledového směru)

Okohybné nervy a jejich jádra

N. oculomotorius (n.III)	m. r. superior m. r. inferior m. r. medialis	m. obl. inferior
N. trochlearis (n.IV)		m. obl. superior
N. abducens (n.VI)	m. r. lateralis	

Motorická centra mozkové kůry

- Vysílají nervové impulzy k pohybům očí
- Centra jsou párová a popudy z těchto center jsou impulzem pro binokulární párové pohyby
- Z center jsou impulzy přenášeny k jádrům okohybných nervů
- Poruchy center způsobují pohledové obrny, nikdy strabismus

Poruchy okulomotoriky

- **Infranukelární**

poruchy motility způsobené postižením hlavových nervů, extraokulárních svalů nebo onemocněním orbity

- **Supranukleární**

mozkový kmen nebo „výše“

Infranukleární poruchy motility

- Neurogenní, synaptogenní nebo myogenní paréza svalu
- Jednostranná symptomatologie
- Paralytický strabismus s binokulární diplopií
- Úchylka se mění se směrem pohledu (inkomitance)
- Kompenzační postavení hlavy

Paralytický strabismus – objektivní příznaky

- Omezení pohyblivosti ve směru ve směru maximální akce ochrnutého svalu
- Úchylka se mění se směrem pohledu (inkomitance)
- Sekundární úchylka (při fixaci šilhajícím okem) je větší než primární úchylka (při fixaci vedoucím, nešilhajícím okem)
- Kompenzační (nucené) postavení hlavy – obličej je otočen ve směru maximální akce ochrnutého svalu, oči jsou otočeny na stranu opačnou

Paralytický strabismus – objektivní příznaky

- Při delším trvání obrny dochází k sekundárním změnám dalších 3 svalů:
- A) hyperfunkce stejnostranného antagonisty
- B) hyperfunkce druhostranného synergisty
- C) relativní paréza druhostranného antagonisty

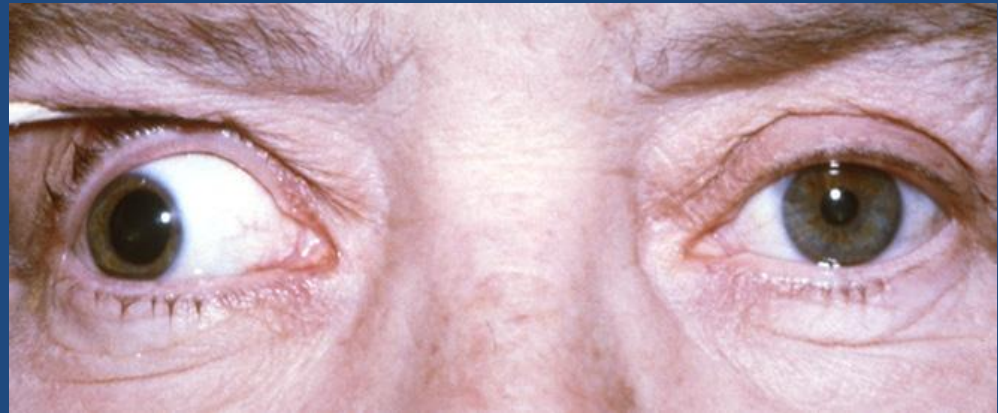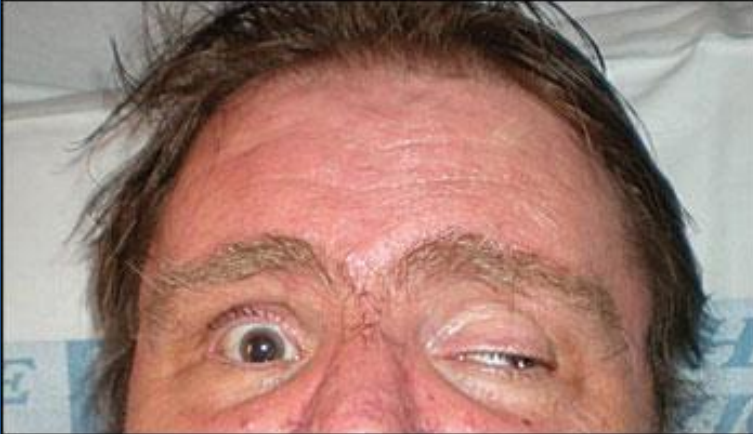Paralytický strabismus – subjektivní příznaky

- Binokulární diplopie (horizontální / vertikální)
- Špatná lokalizace předmětů
- Závrať z diplopie, nauzea

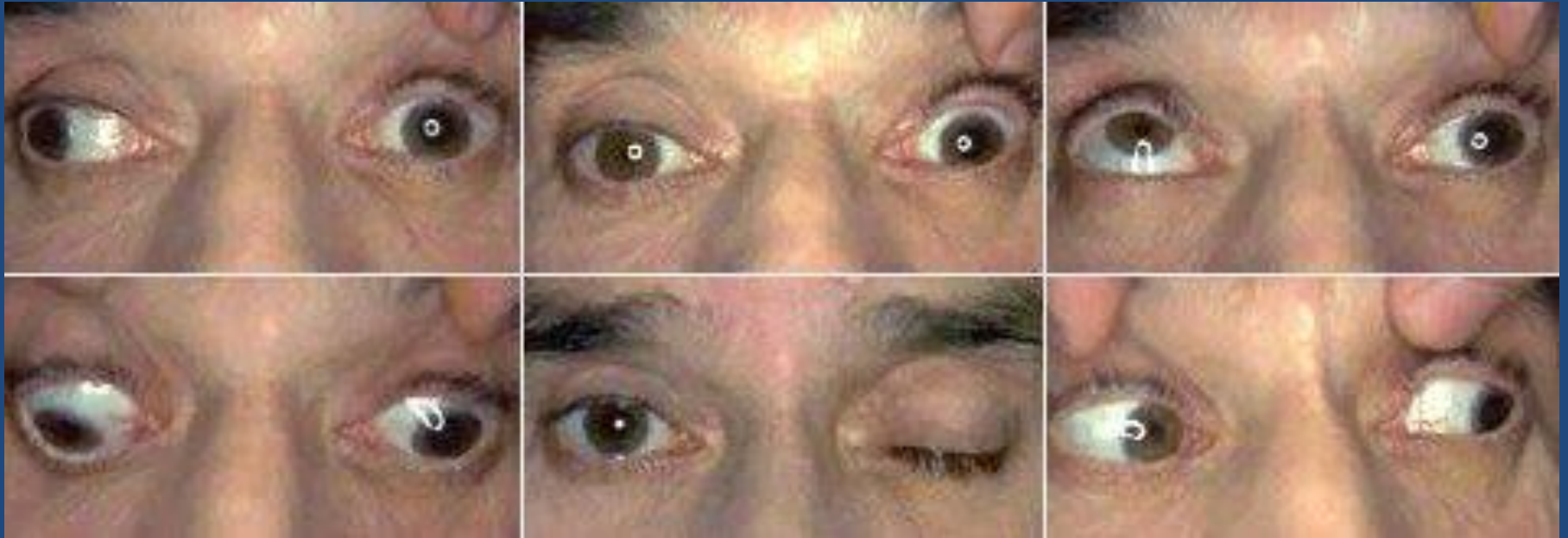Neurogenní obrny – Paréza n. III

- N. oculomotorius inervuje
 - m. rectus superior
 - m. rectus inferior,
 - m. rectus medialis
 - m. obliquus inferior
 - m. levator palpebrae
 - parasympatická vlákna – m. sphincter pupillae
 - m. ciliaris

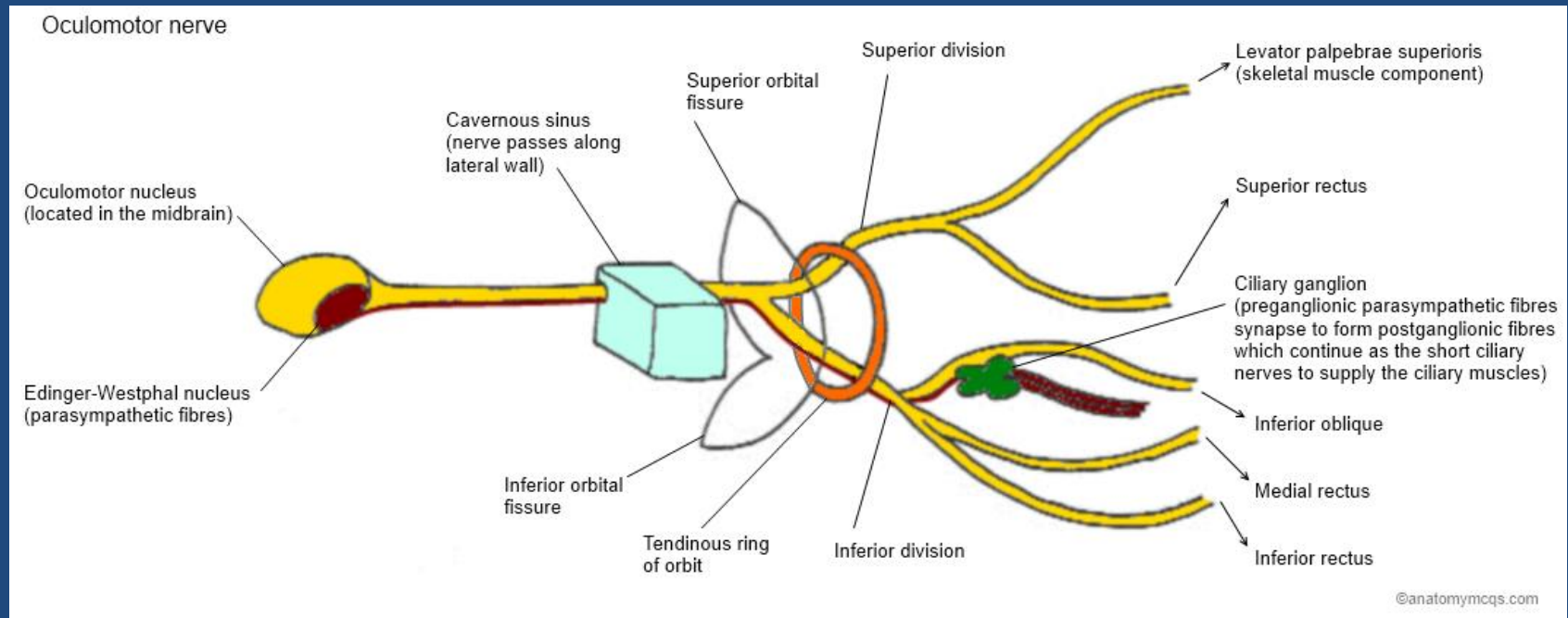
Paréza n. III



Paréza n. III



N. oculomotorius



Paréza n. III

- Ischémie (diabetes, ateroskleróza, hypertenze,...)
- Kompresi (intrakraniální aneurysma, tumor,...)
- Poranění hlavy
- **Sledujte zornici!**
- Současné postižení zornicových reakcí indikuje kompresi (tumor nebo aneurysma), protože autonomní nervová vlákna jsou uložena povrchově
- Normální zornicové reakce ukazují na ischémii

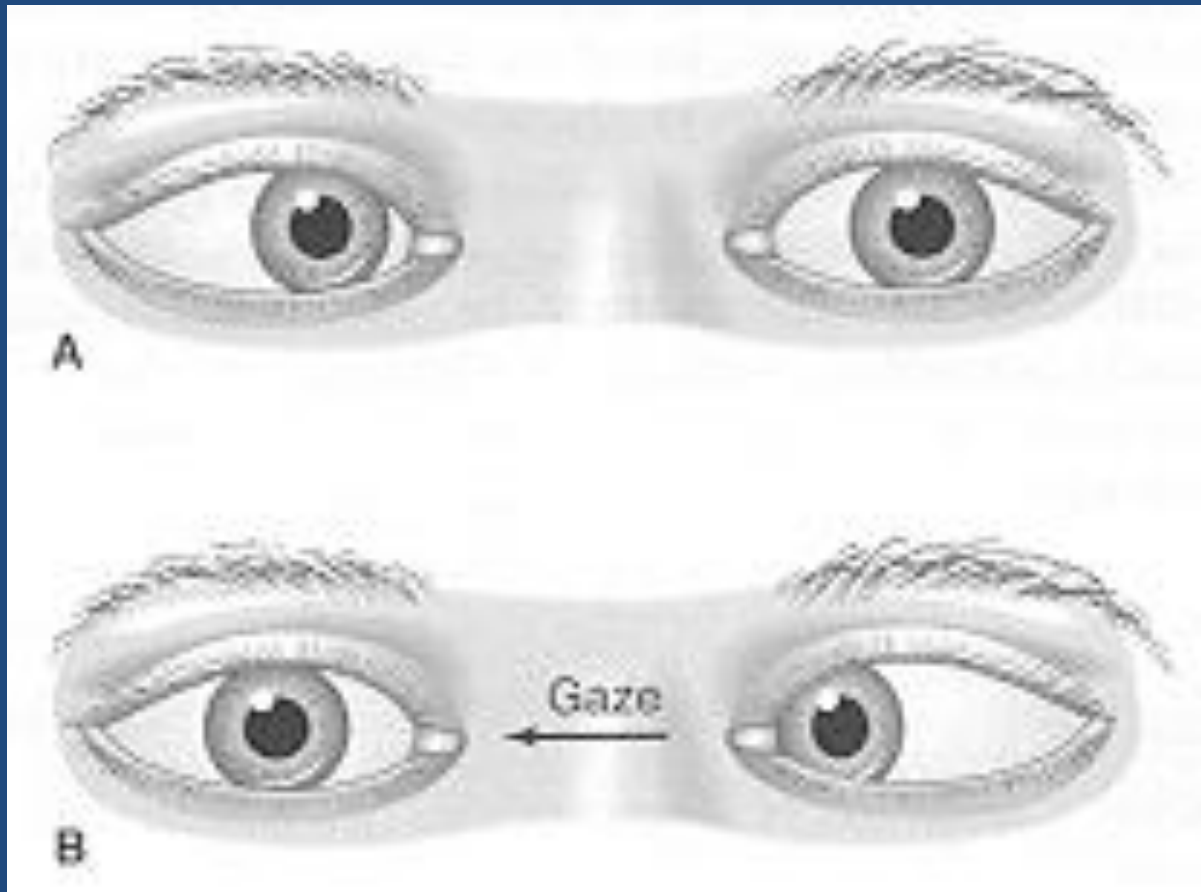Paréza n. III

- Zevní oftalmoplegie
 - postiženy jen zevní okohybné svaly
- Vnitřní oftalmoplegie
 - postiženy jen vnitřní oční svaly
(anizokorie: široká, nereagující zornice a obrna akomodace)
- Kompletní oftalmoplegie
 - postiženy zevní i vnitřní okohybné svaly

Paréza n. III

- Ischemická obrna postihuje spíše starší pacienty s pozitivními rizikovými faktory ischemie, během půl roku se většinou spontánně upraví, diplopii lze odstranit okluzí nebo prizmaty
- Podezření na kompresi vyžaduje ihned zobrazovací metodu a případnou neuroradiologickou intervenci

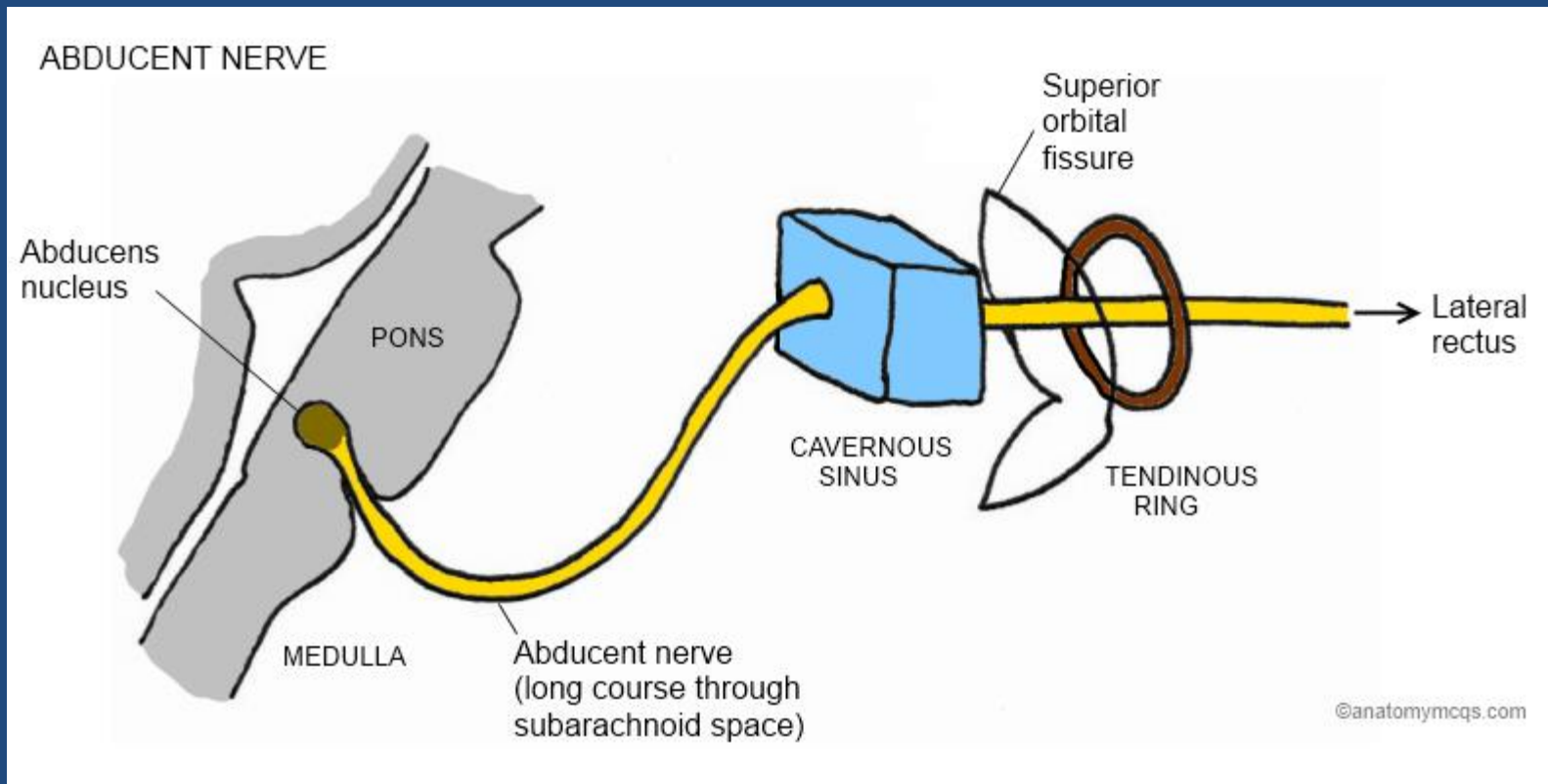
Paréza n. abducens



Paréza n. VI

- n. abducens má dlouhý průběh
- Může být poškozen v subarachnoidálním prostoru, v kavernózním sinu nebo orbitě
- Citlivý na trakci při zvýšeném intrakraniálním tlaku !!!
- Časný ukazatel zvýšeného intrakraniálního tlaku
(tumor nebo pseudotumor cerebri)

N. abducens



Paréza n. VI

- Příčiny:

- zvýšený intrakraniální tlak

- zánět

- trauma (fraktury kosti klínové)

- ischémie u starších pacientů

- kongenitální (Möbiusův syndrom, Duanův syndrom)

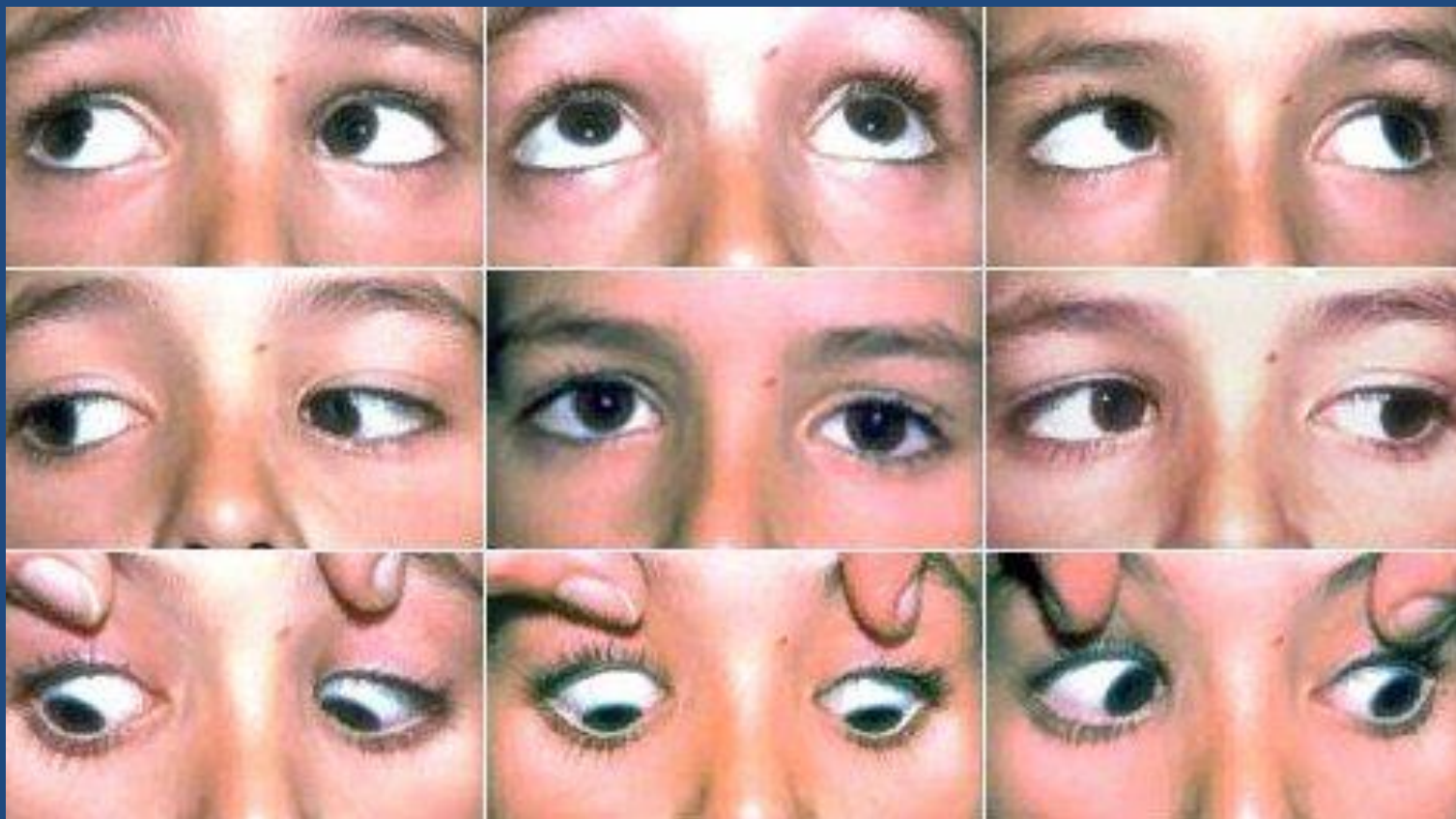
Paréza n. trochlearis

- Omezení sklánění oka při addukci
- Postižené oko může vykazovat i hypertropii
- Vertikální diplopie, která se zhoršuje při pohledu dolů a ke zdravé straně
- Kompenzační postavení zmenšuje vertikální diplopii : hlava je skloněna ke zdravé straně, lehce předkloněna

Hypertropie postiženého oka



Paréza n. IV



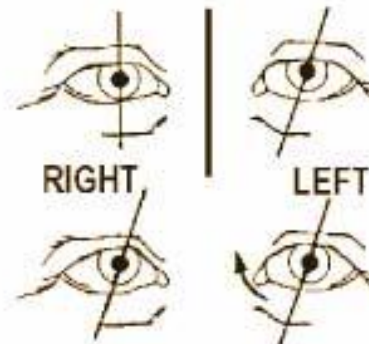


RIGHT

LEFT

Head tilted to the RIGHT (away from the paralyzed LEFT S O).
Head also flexed.

Lesion of the LEFT superior oblique:
Left eye elevated and extorted,
vertical and torsional diplopia.



RIGHT

LEFT

Eye position when head is tilted
to the RIGHT and flexed.
No diplopia

Paréza n. IV - příčiny

- trauma (40%) – střížný mechanismus, tenký nerv s dlouhým průběhem
- kongenitální
- ischemie