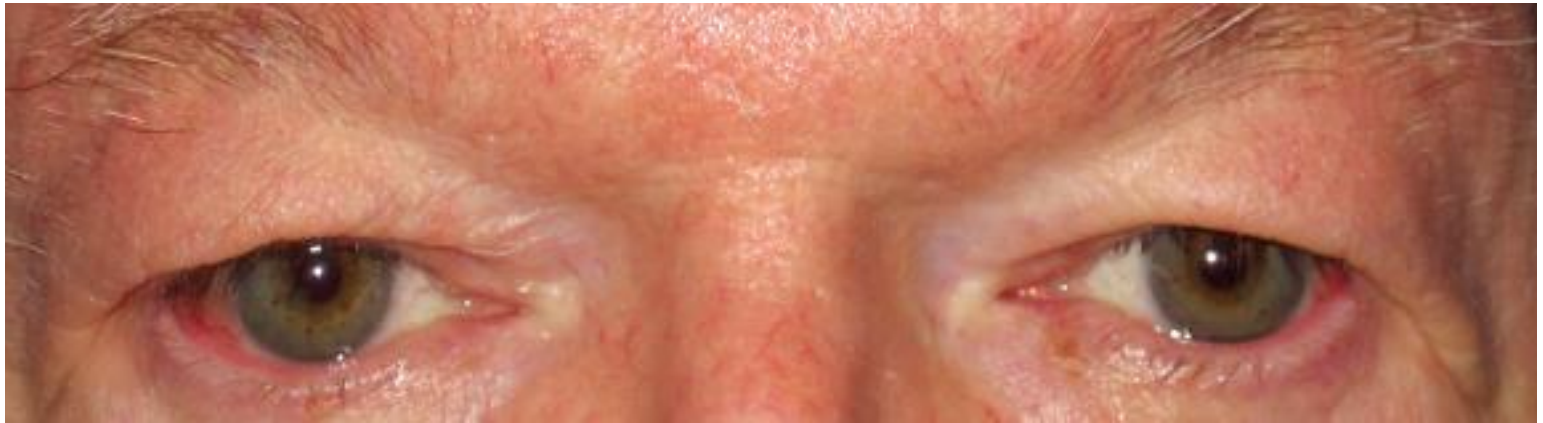
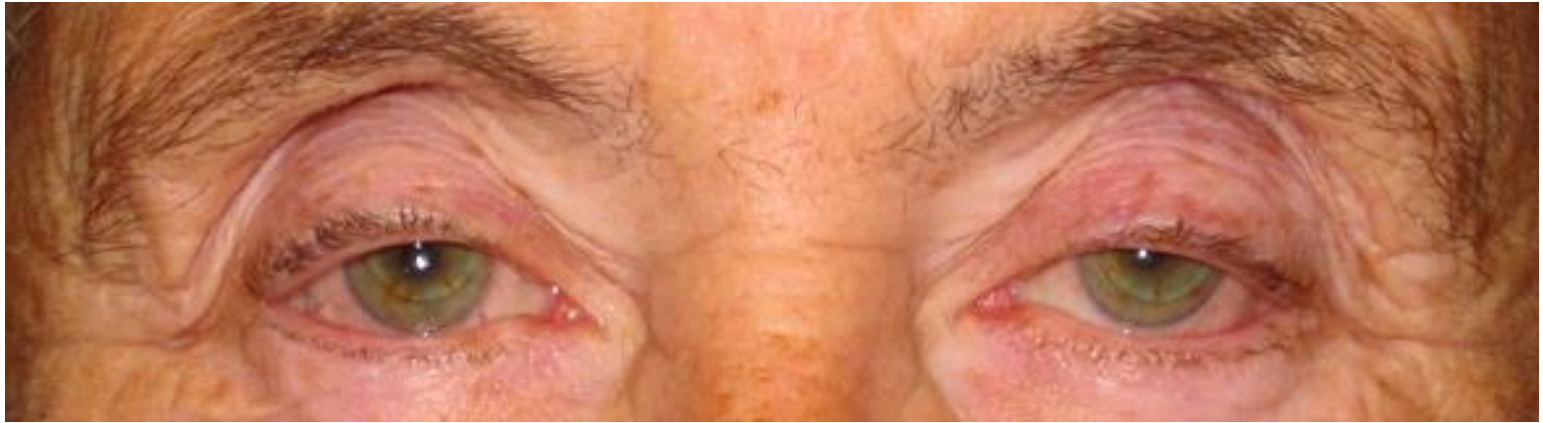
Diferenciální diagnostika ptózy

Karolína Skorkovská



Ptóza - příčiny

- Kongenitální
- Aponeurotická
- Mechanická
- Neurogenní
- Myogenní
- Traumatická

Ptóza - kongenitální

- Vývojová dystrofie levatoru spojená s fibrózou a dysfunkcí svalu
- Různého stupně
- Ev. spojena s anizometrií a strabismem
- Dlouhotrvající ptóza může u dětí vést k amblyopii

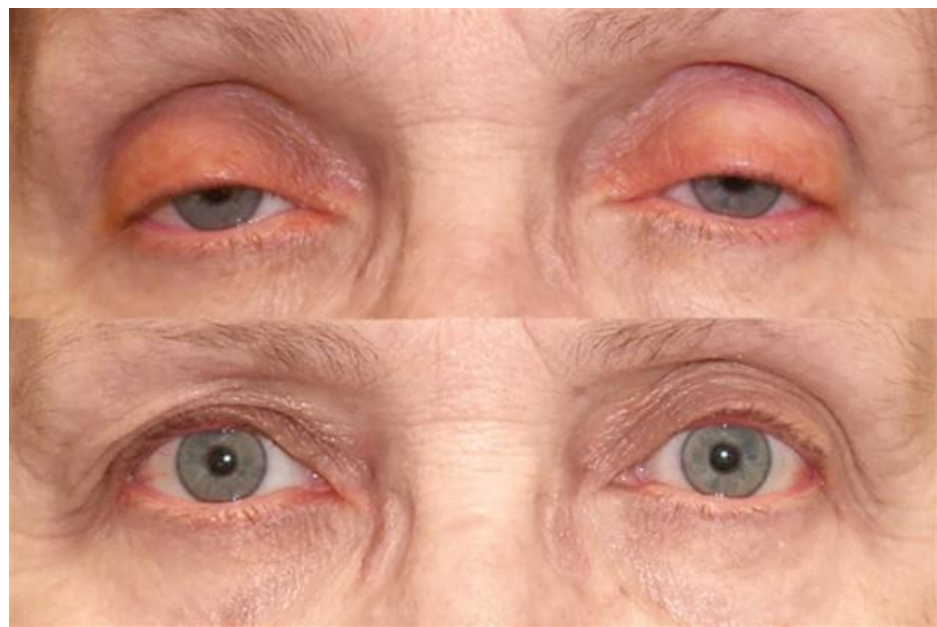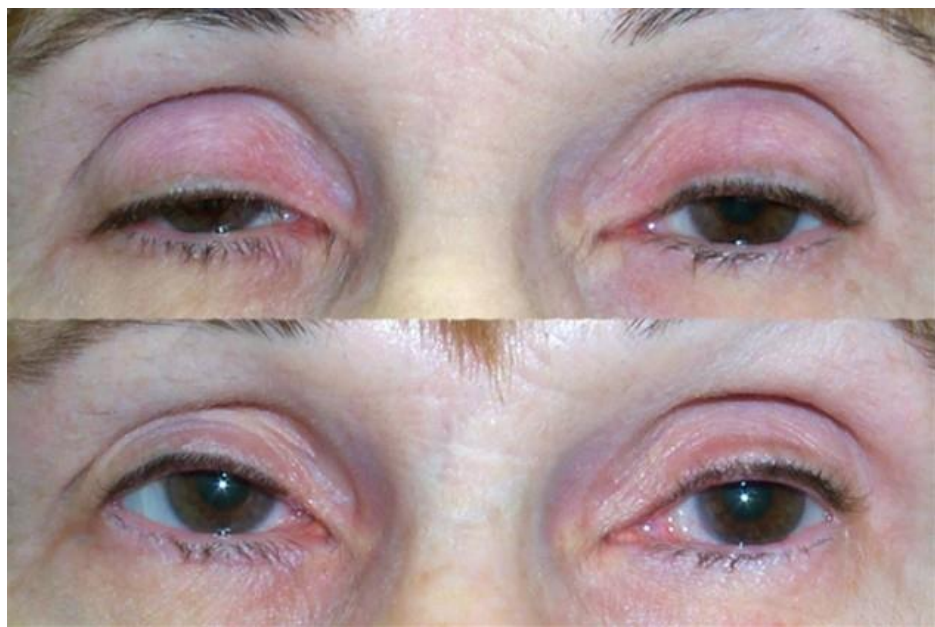Ptóza - aponeurotická

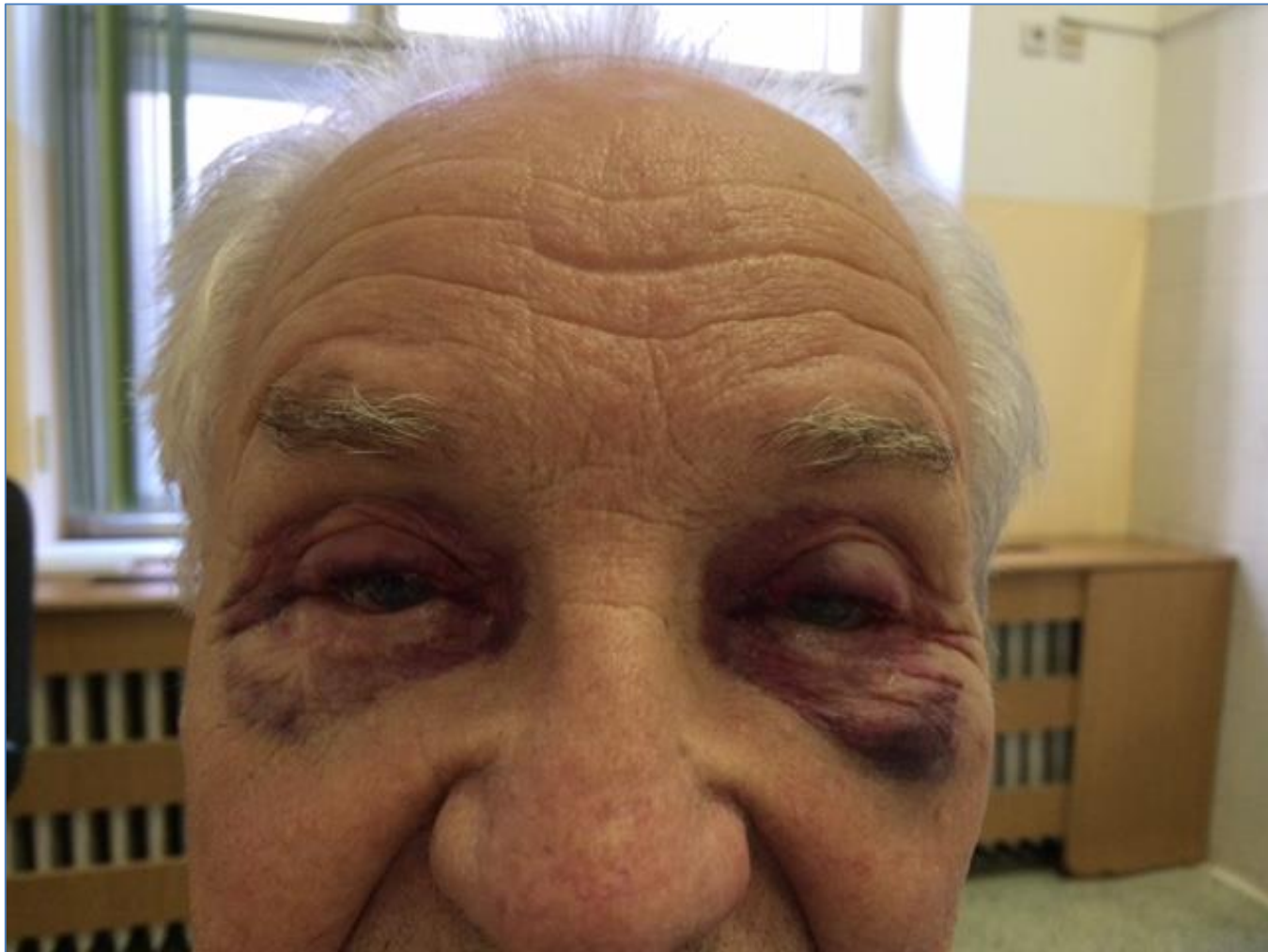- Nejčastější typ
- Projev stárnutí, dehiscence nebo dezinzerce aponeurózy levatoru
- Vyskytuje se i při chronickém zánětu, po nitroočním chirurgickém zákroku ...
- Chirurgické řešení pokud zhoršuje vidění nebo vadí kosmeticky

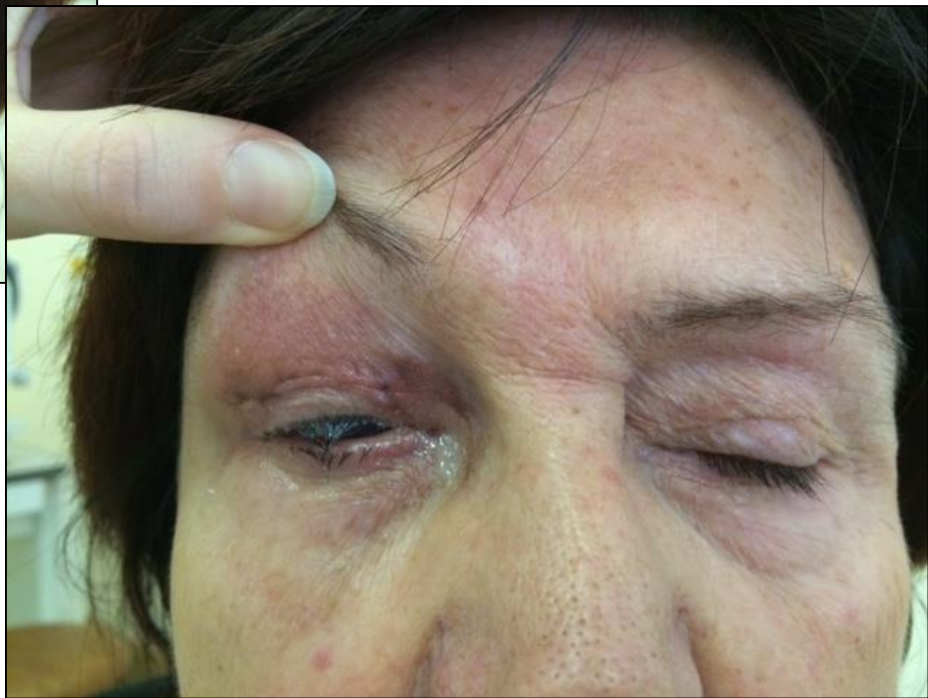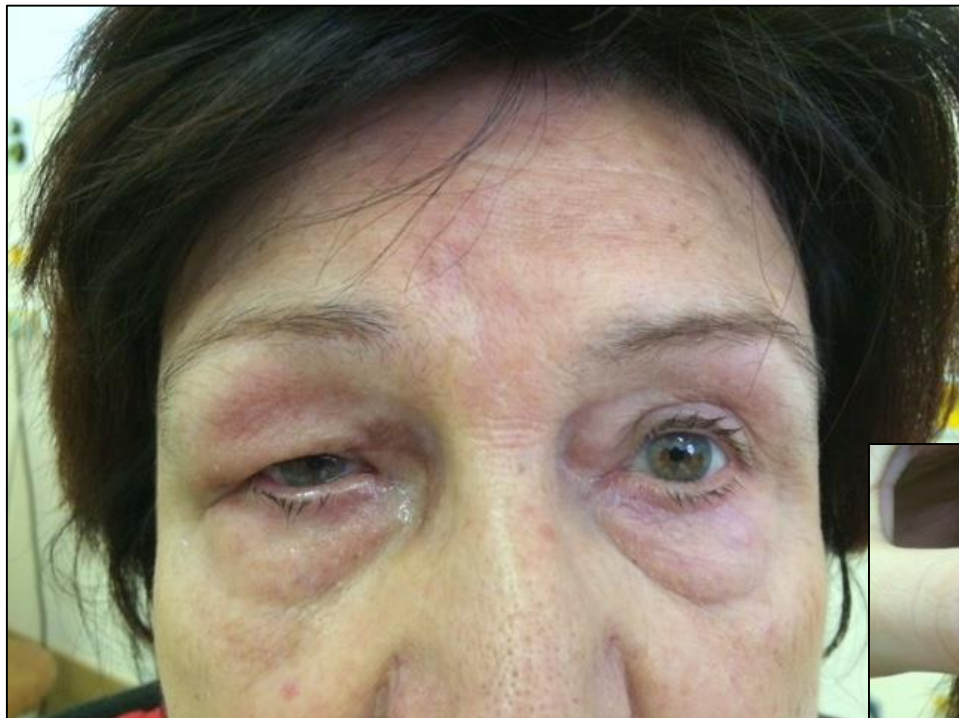Chirurgické řešení ptózy

- resekce Müllerova svalu (bez viditelné rány)
- zkrácení tarzální ploténky (ze strany spojivky)
- resekce m. levator palpebrae (kožní incize)
- závěs m. frontalis (těžší stupeň ptózy)
- podpůrné brýle nebo sklerální kontaktní čočka

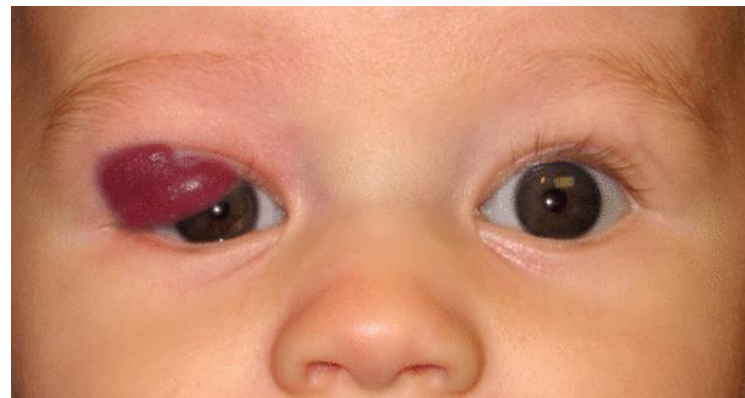- Plastická chirurgie, oční





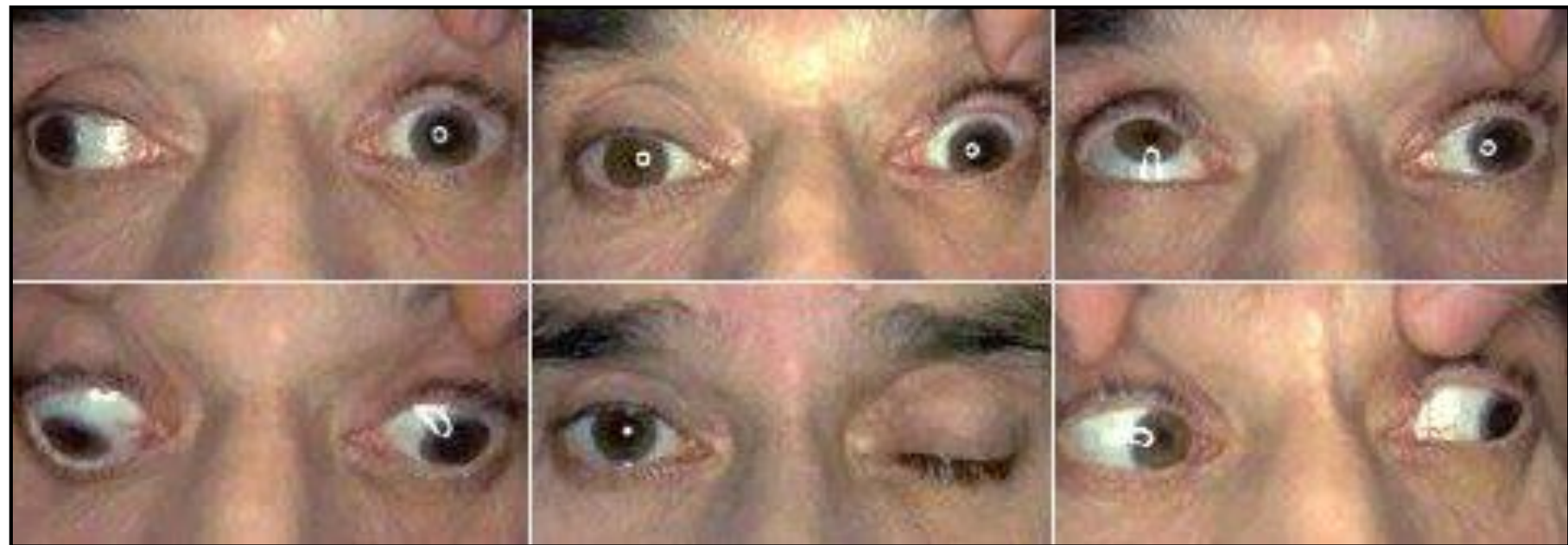

Ptóza - mechanická



Ptóza – paréza n. III

- N. oculomotorius inervuje
 - m. rectus superior
 - m. rectus inferior,
 - m. rectus medialis
 - m. obliquus inferior
 - m. levator palpebrae
 - parasympatická vlákna – m. sphincter pupillae
 - m. ciliaris



Ptóza – paréza n. III

- Ischémie (diabetes, ateroskleróza, hypertenze,...)
- Kompresi (intrakraniální aneurysma, tumor,...)
- **Sledujte zornici!**
- Současné postižení zornicových reakcí indikuje kompresi (tumor nebo aneurysma), protože autonomní nervová vlákna jsou uložena povrchově
- Normální zornicové reakce ukazují na ischémii

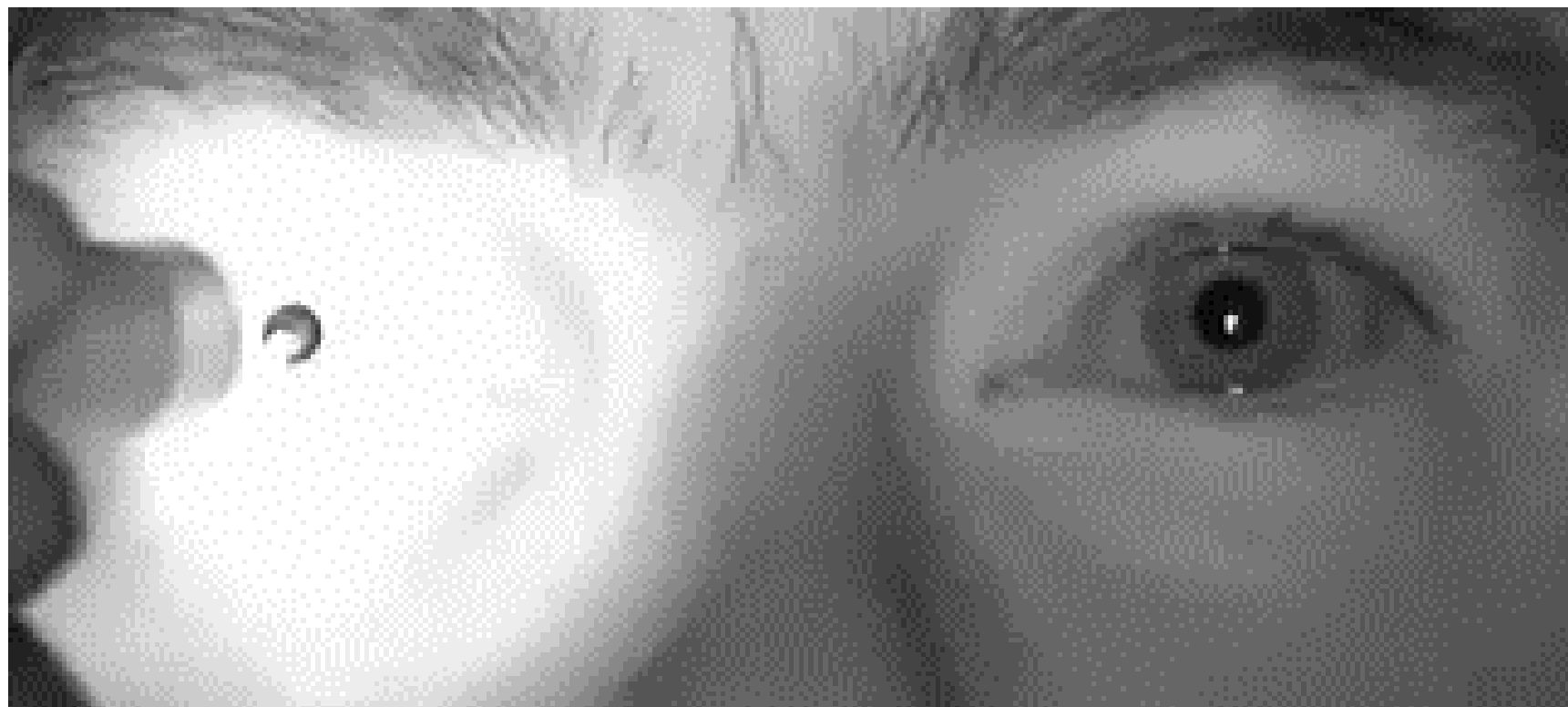
Ptóza - Hornerův syndrom

- soubor příznaků jednostranné obrny sympatiku:

Ptóza (obrna Müllerova svalů)

Mióza (obrna m. dilatator pupillae)

Enoftalmus (zdánlivý při zúžení oční štěrbině z obou stran)

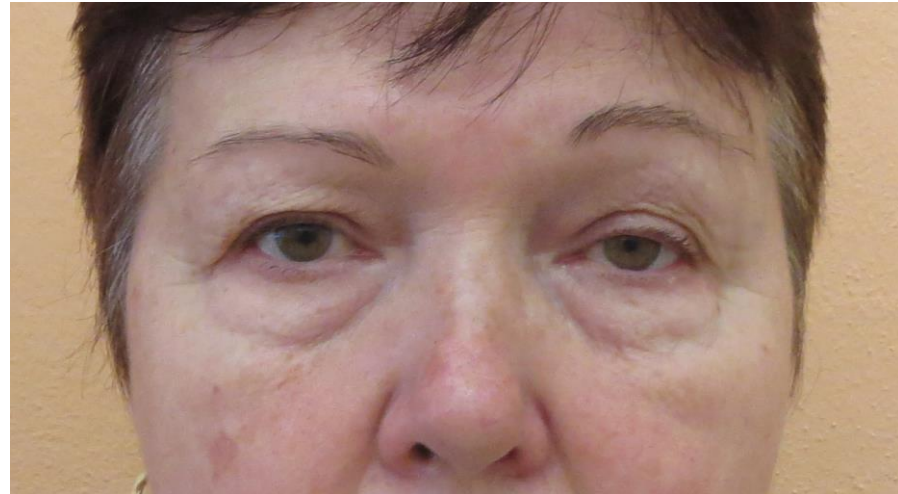

Hornerův syndrom - příčiny

- léze mozkového kmene
- vyhřezlá ploténka
- tumor mediastina
- struma
- neuroblastom
- disekce karotidy
- u 1/3 pacientů se příčina nezjistí...

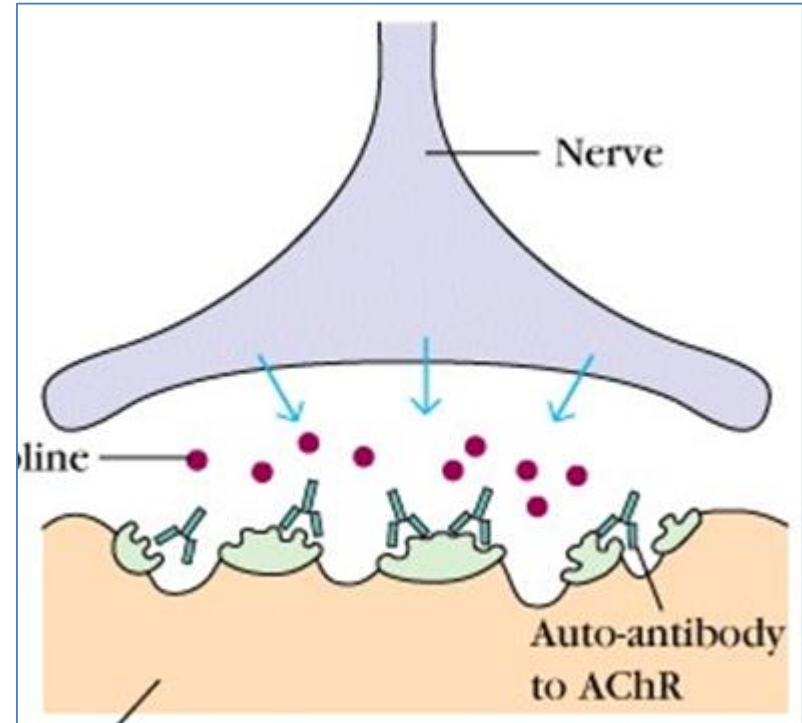
Hornerův syndrom - ptóza

- Ptóza vzniká postižením Müllerova svalu
- Dg kokain – obtížně dostupný
- Alternativa: fenylefrin 1%, adrenalin 1‰
- Léčba kauzální



Ptóza – Myasthenia gravis

- Autoimunitní onemocnění
- Tvorba protilátek proti acetylcholinovým receptorům na nervosvalové ploténce
- Problémy s polykáním, řečí, dýcháním, svalstvem končetin, oční symptomatologie

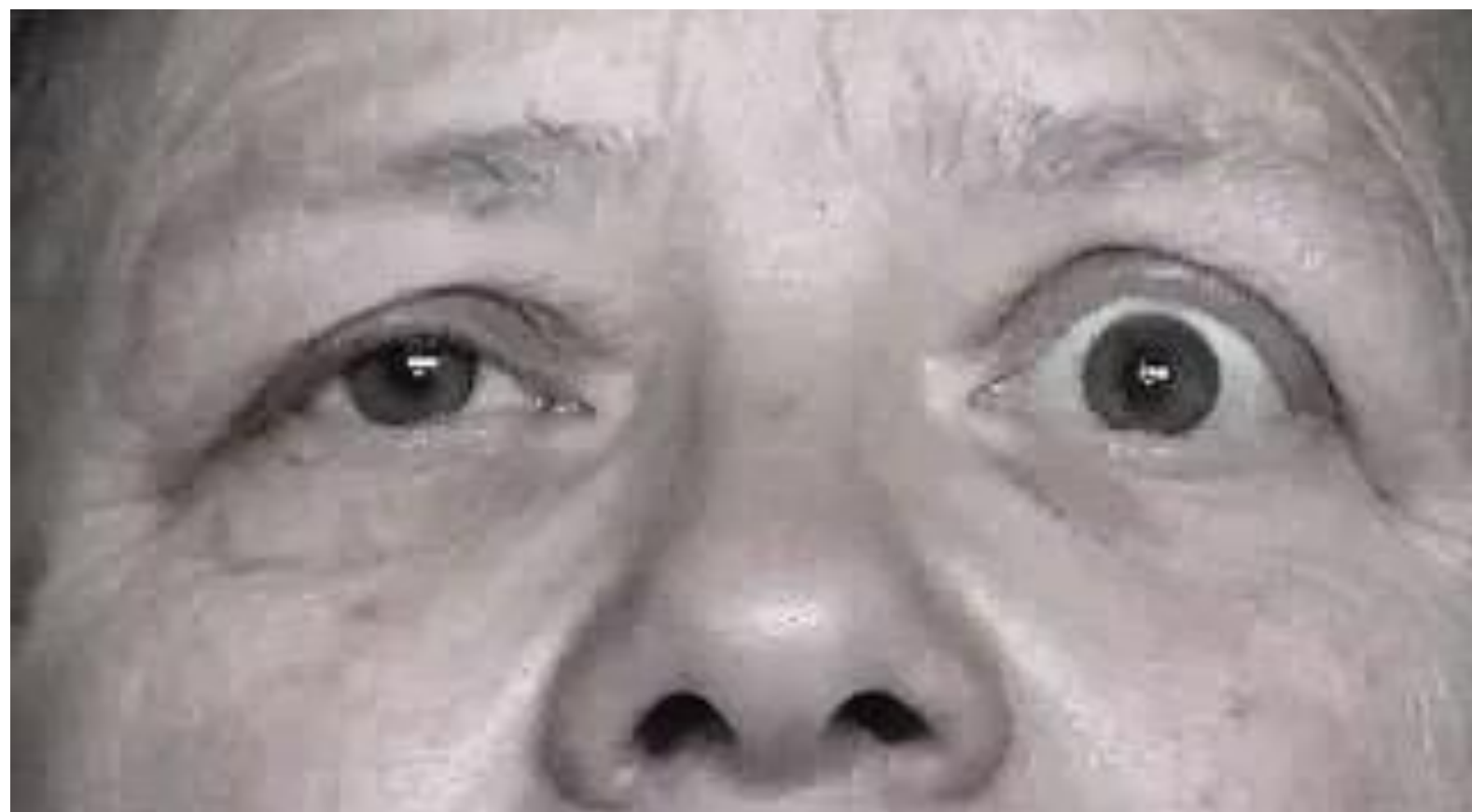

Oční myasthenie

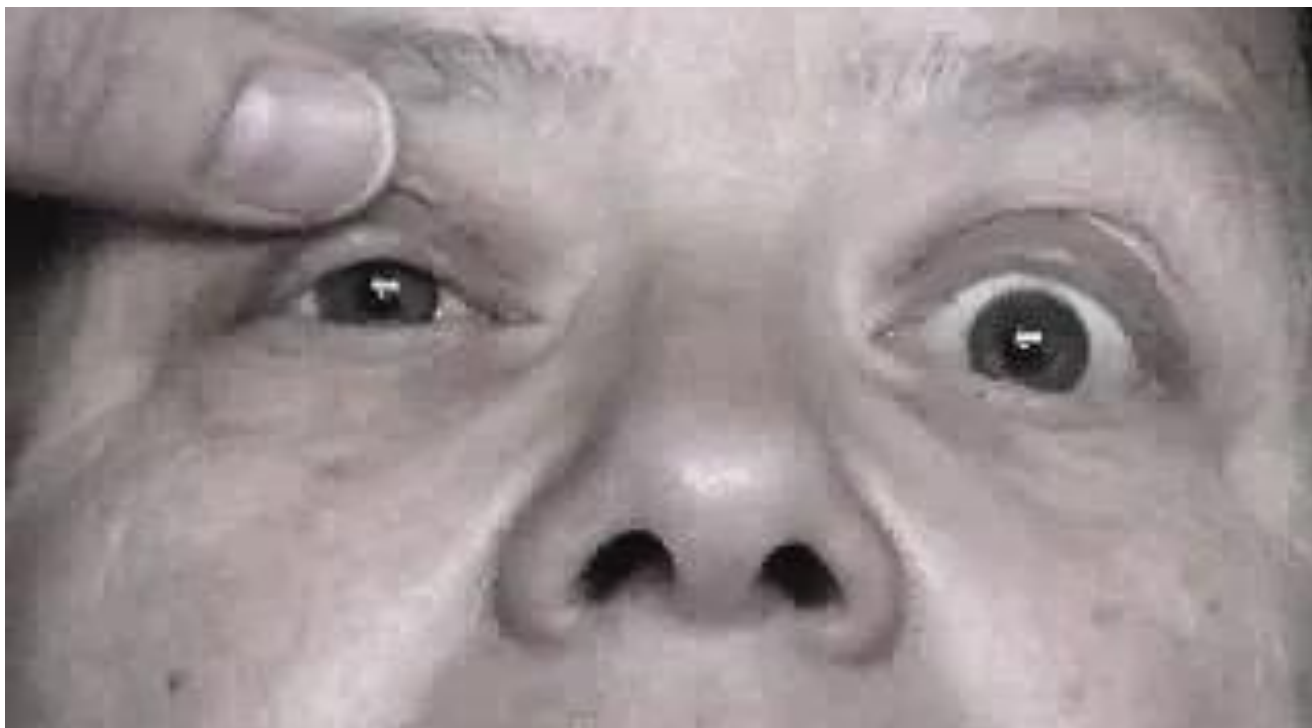- Diplopie
- Porucha okulomotoriky, která nectí anatomické zákony
- Ptóza
- Intenzita diplopie i ptózy se během dne mění, zhoršuje se při únavě

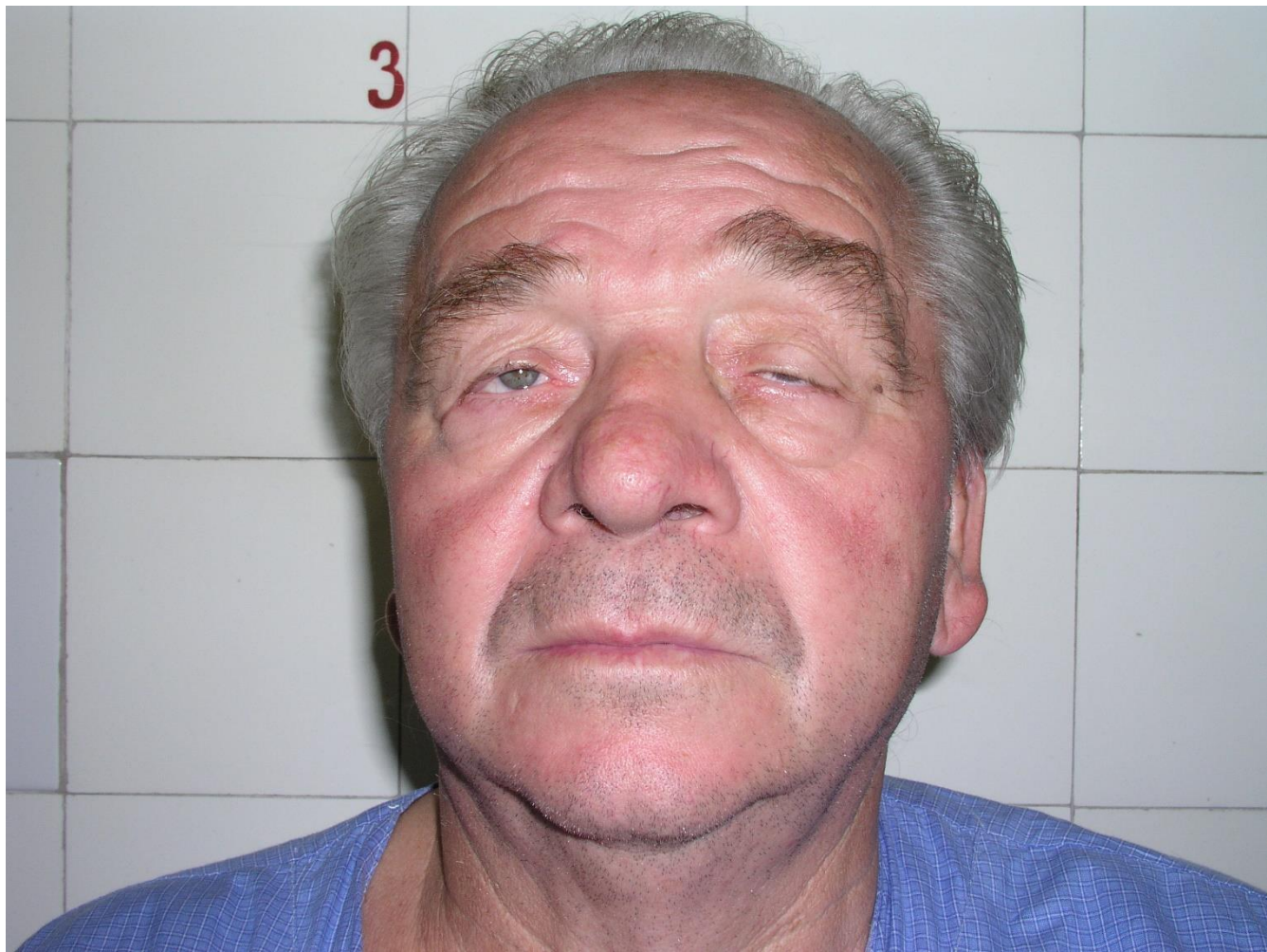Myasthenie – dg a léčba

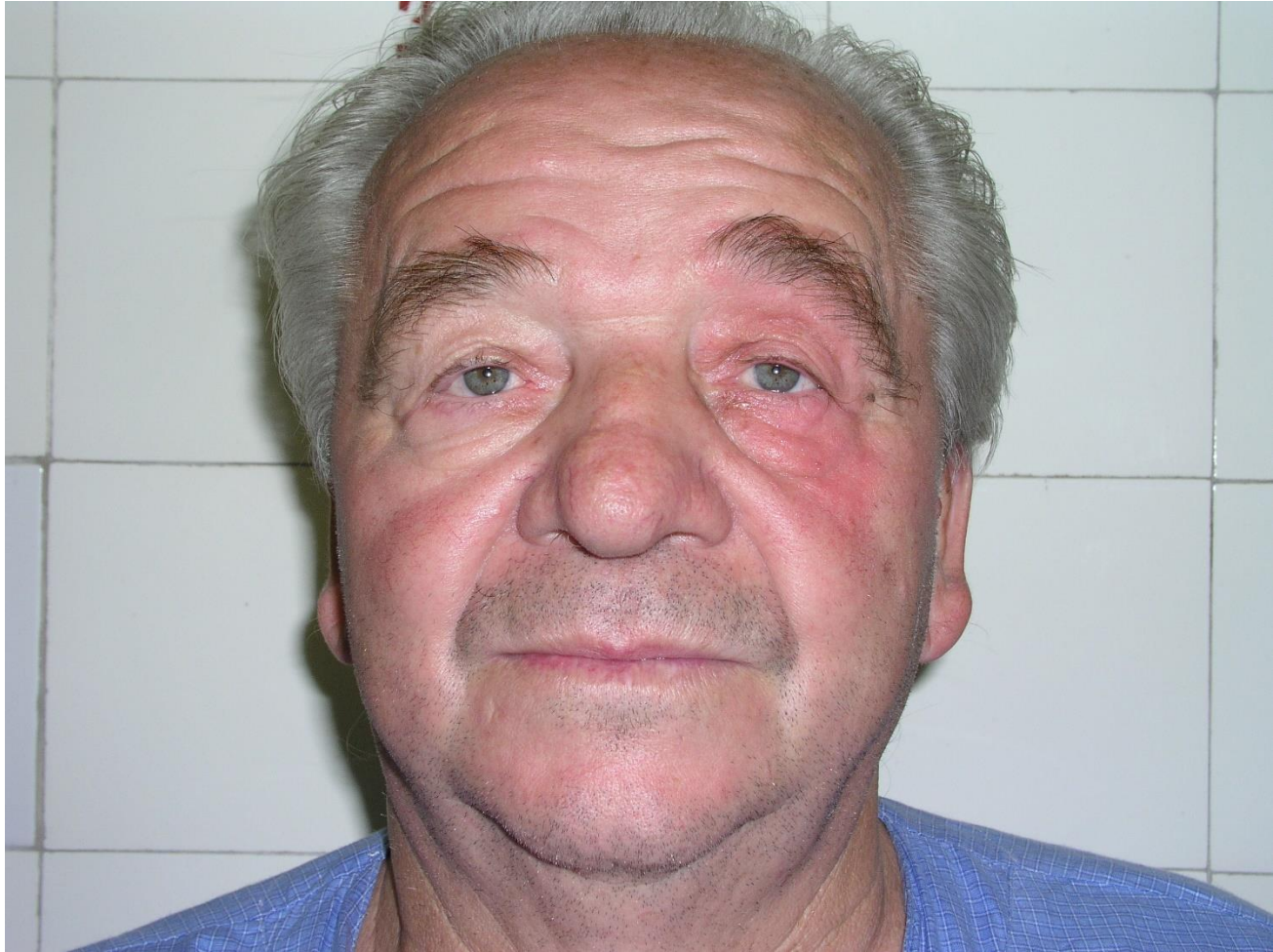- Diagnostika: test se syntostigminem
Simpsonův test (1 minutu)
chladový test (ice pack test, 2 minuty)
- Léčba: inhibitory cholinesterázy (pyridostigmin, syntostigmin...)
kortikosteroidy, imunosupresiva
plazmaferéza, odstranění thymu



Gorelickův příznak







Děkuji za pozornost

