

Mužské pohlavní orgány

Aleš Hampl

Říjen 2021

Hlavní součásti & Anatomická stavba

Varlata (pohl. žlázy) = testes

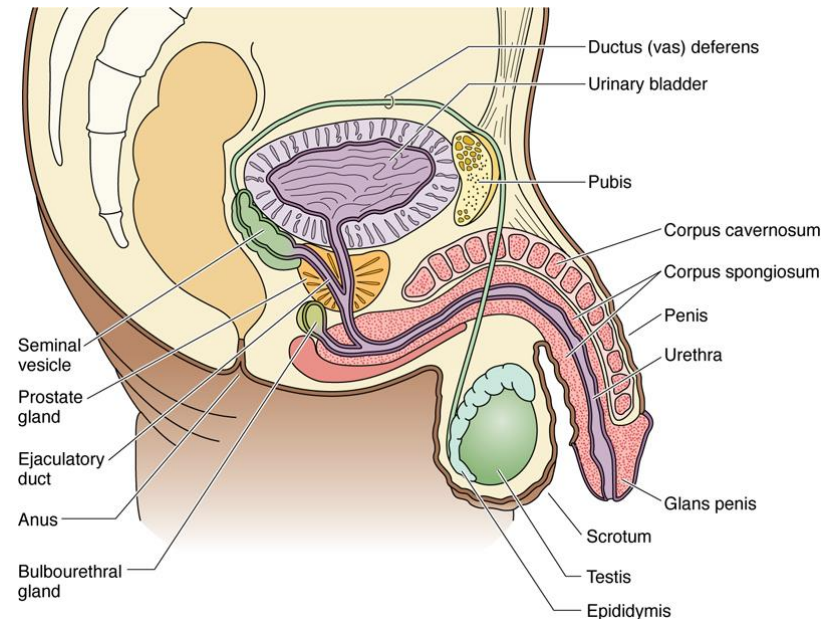
Vývodní pohlavní cesty	Intratestikulární <ul style="list-style-type: none">• Tubuli recti• Rete testis• Ductuli efferentes
	Extratestikulární <ul style="list-style-type: none">• Ductus epididymis• Ductus (vas) deferens• Ductus ejaculatorius• Močová trubice

Přídavné žlázy

- Glandulae vesiculosae (semenné vāčky)
- Prostata (předstojná žláza)
- Glandulae bulbourethrales (párové)

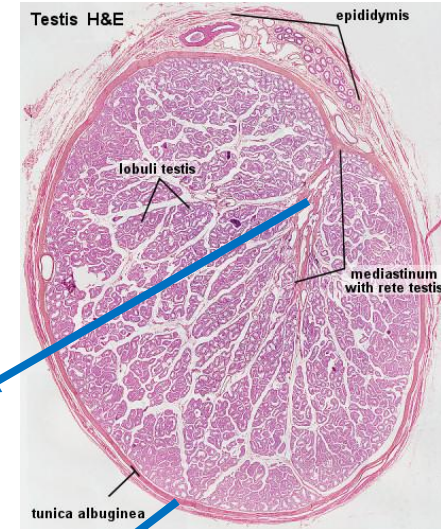
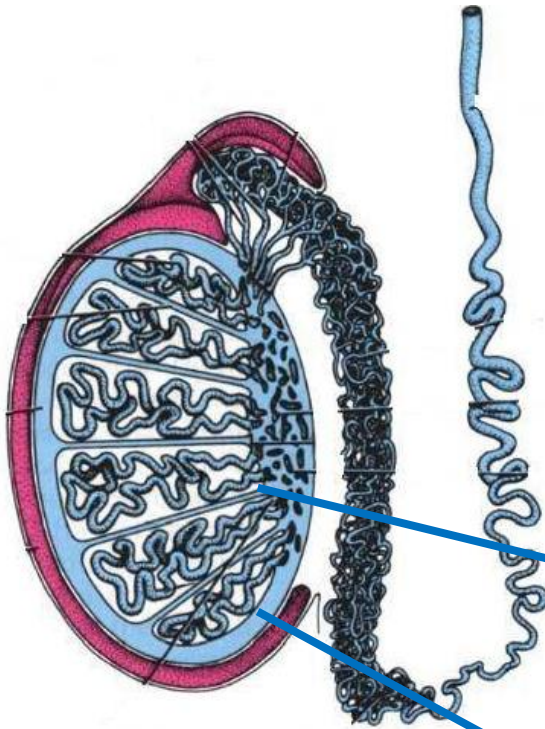
Zevní pohlavní orgány

- Šourek
- Penis



Varle - 1

Délka: 4 cm
Šířka: 2-3 cm
Tloušťka: 3 cm



Mediastinum + Septa

- dělí varle na **lalůčky** (250-300)

Tunica albuginea - pouzdro

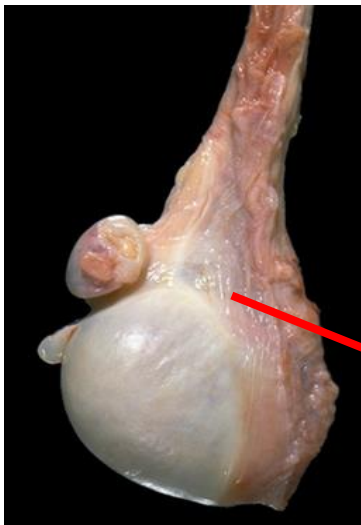
- husté kolagenní vazivo + hladkosvalové buňky

Tunica vasculosa

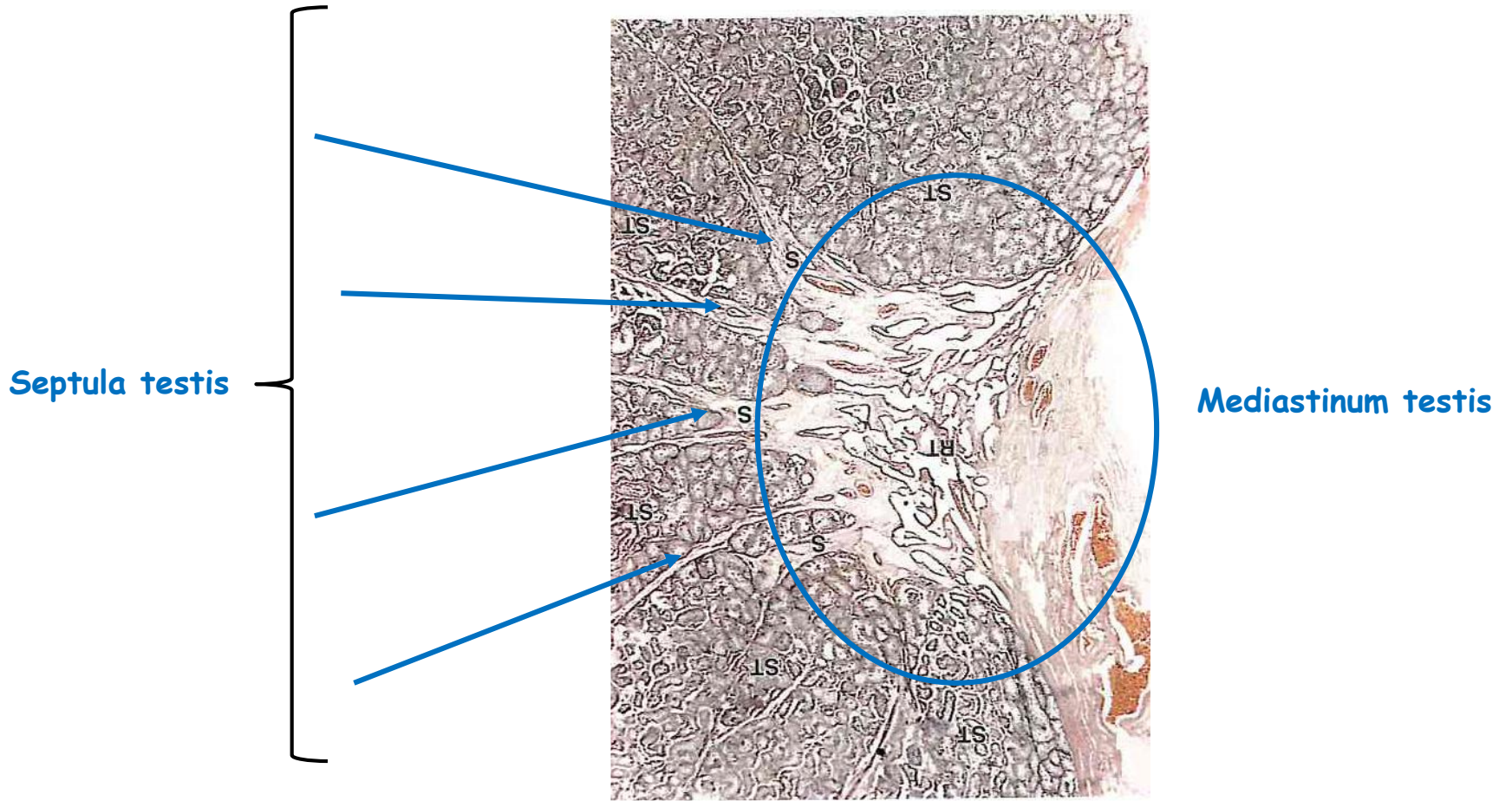
- zevnitř tunica albuginea

Tunica vaginalis

- viscerální + parietální list peritonea
- epiorchium + periorchium



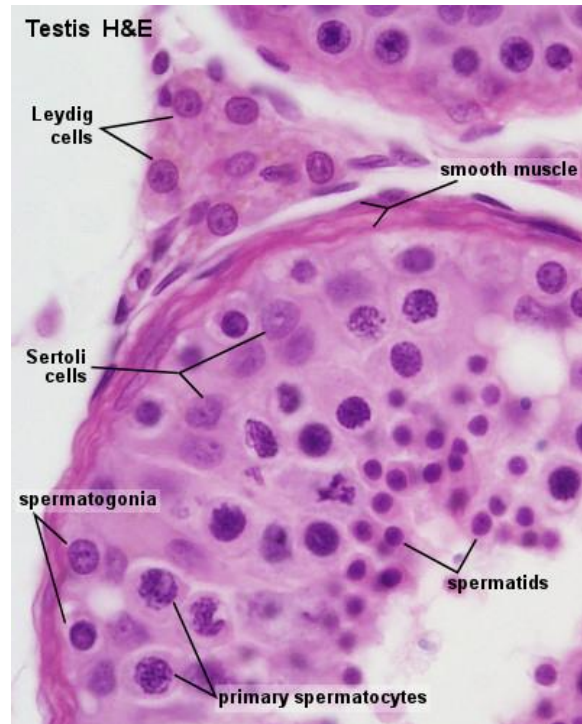
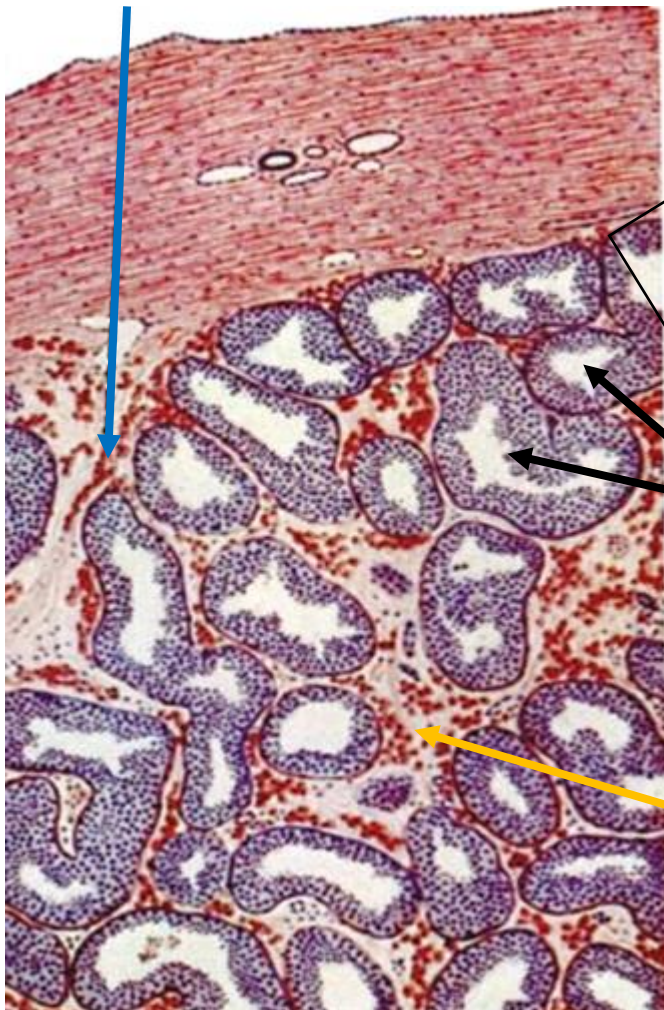
Varle - 2



Varle - 3

Septum testis

Tunica albuginea



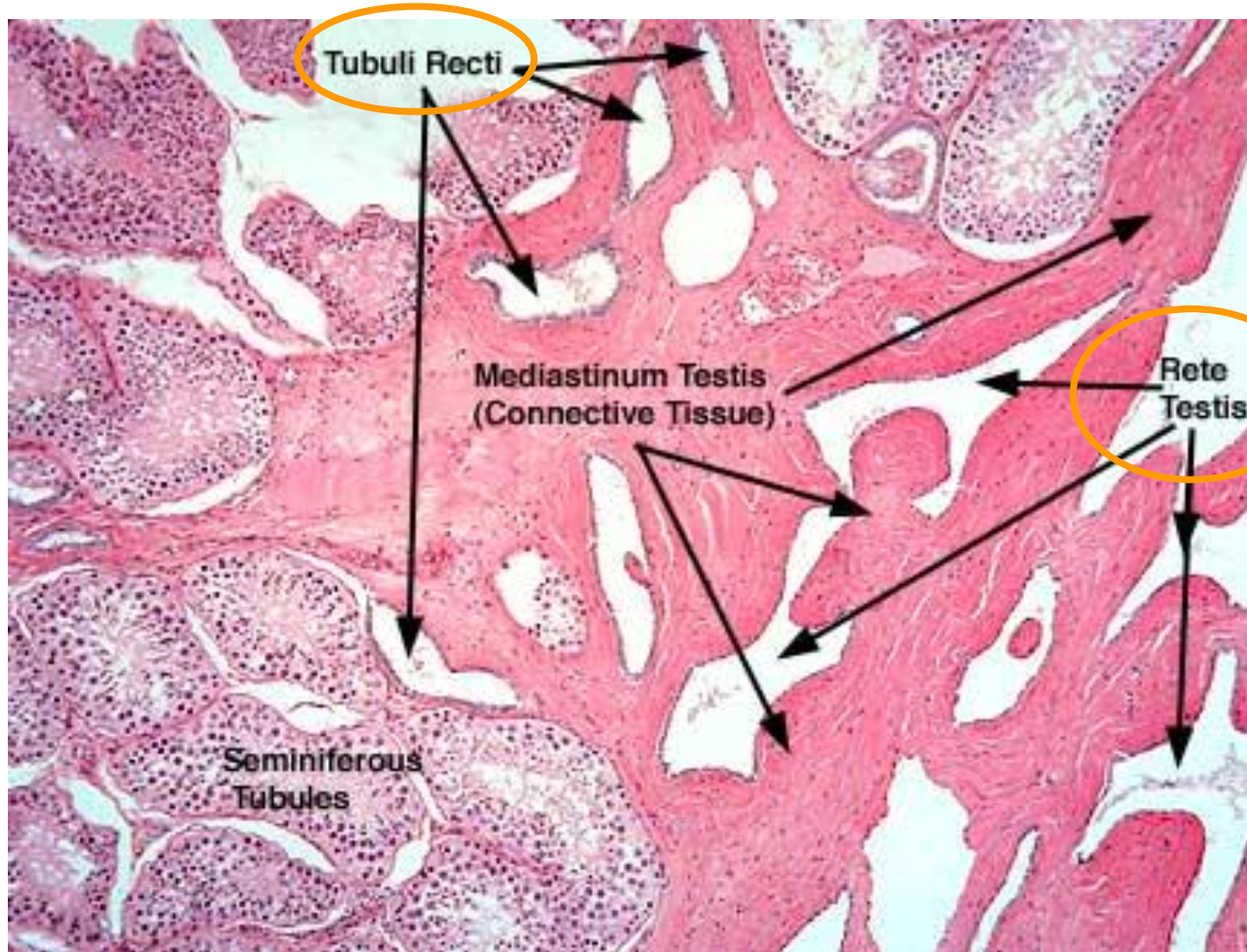
Semenotvorné kanálky

- 1 až 4 / lalůček
- 1 tubulus - 30 až 70 cm
- celkem tubulů cca 1000
- celková délka cca 500 m

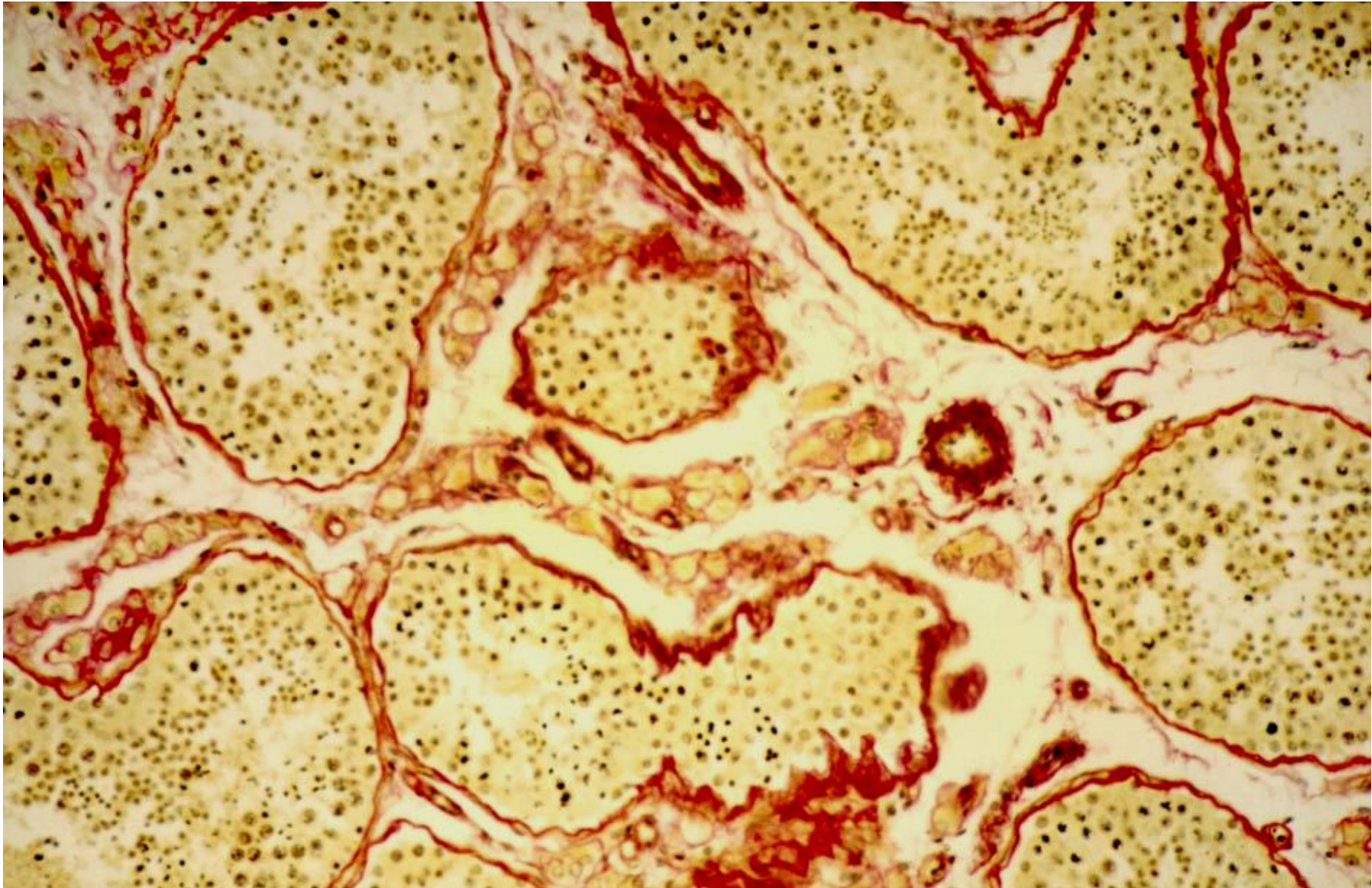
Intersticiium

- odvozeno z T. vasculosa
- Leydigovy buňky (hnědé)

Varle - 4



Varle - 5



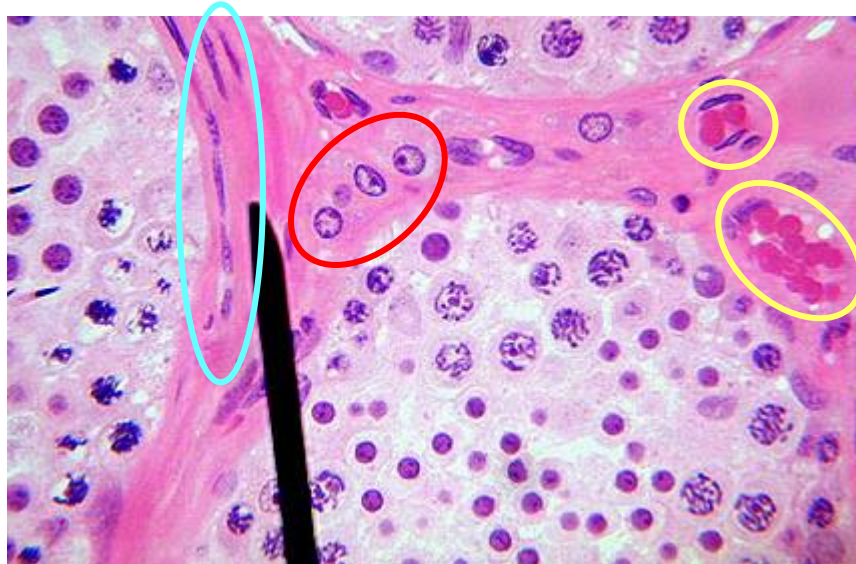Varle - 6 - Intersticiium - Leydigovy buňky

Intersticiium

- jemné vazivo
- fenestrované kapiláry + lymfatické cévy + nervy
- mastocyty + makrofágy + **Leydigovy buňky**

Myofibroblasty

Kapiláry



Leydigovy buňky

- kulovité
- velké centrálně uložené jádro
- eosinofilní cytoplasma
- lipidové kapky
- **testosteron**

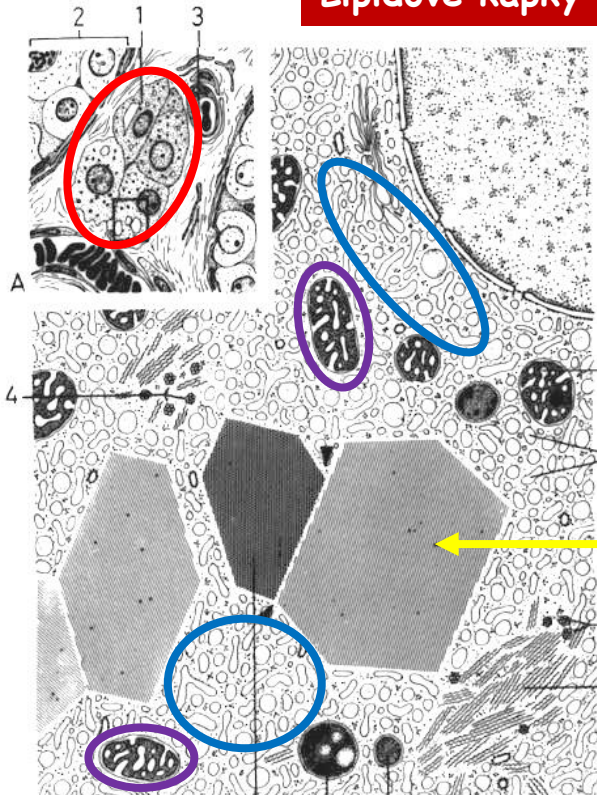
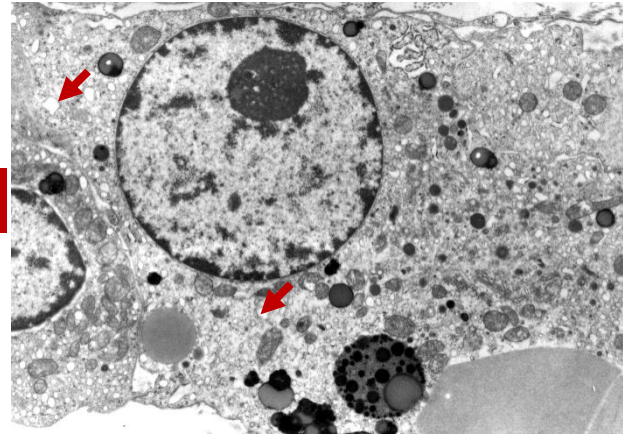
Varle - 7 - Intersticiium - Leydigovy buňky

Mitochondrie
(tubulárního typu)

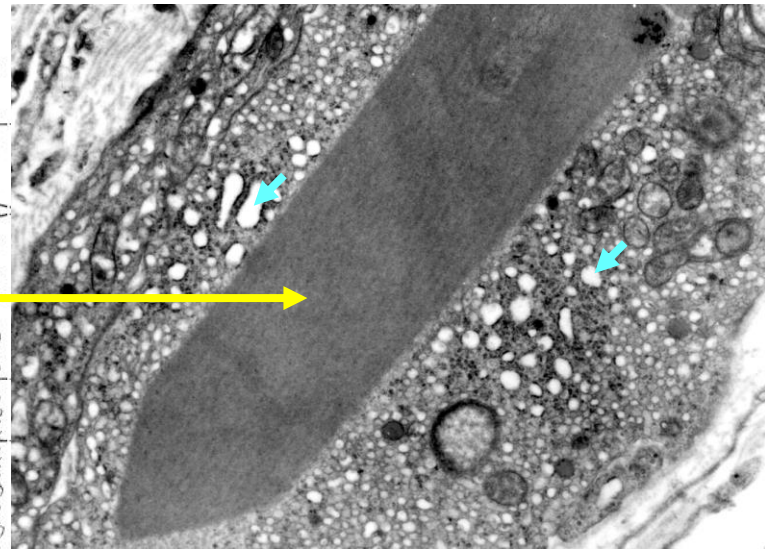
Hladké ER

Testosteron

Lipidové kapky

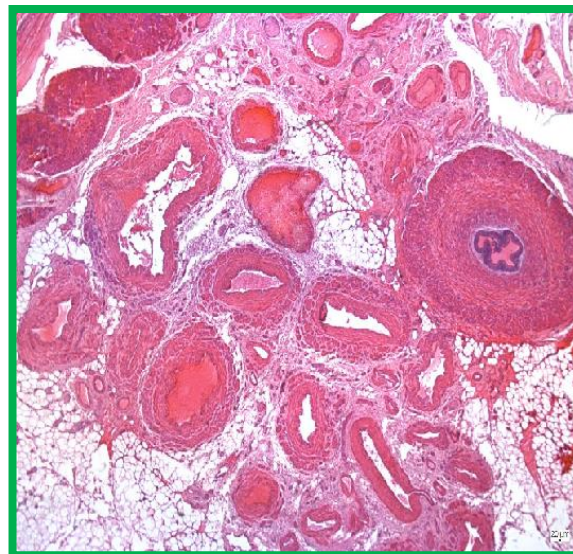
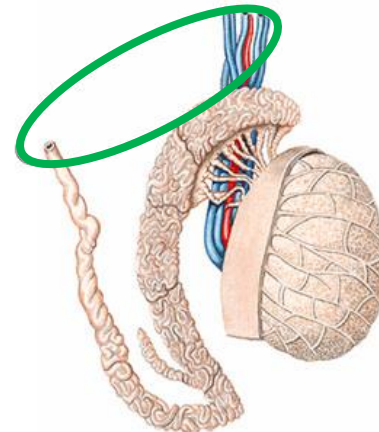
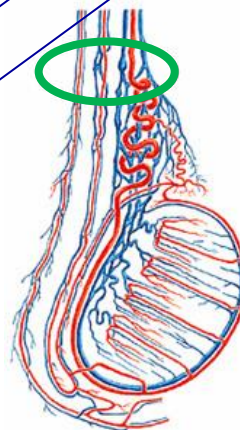
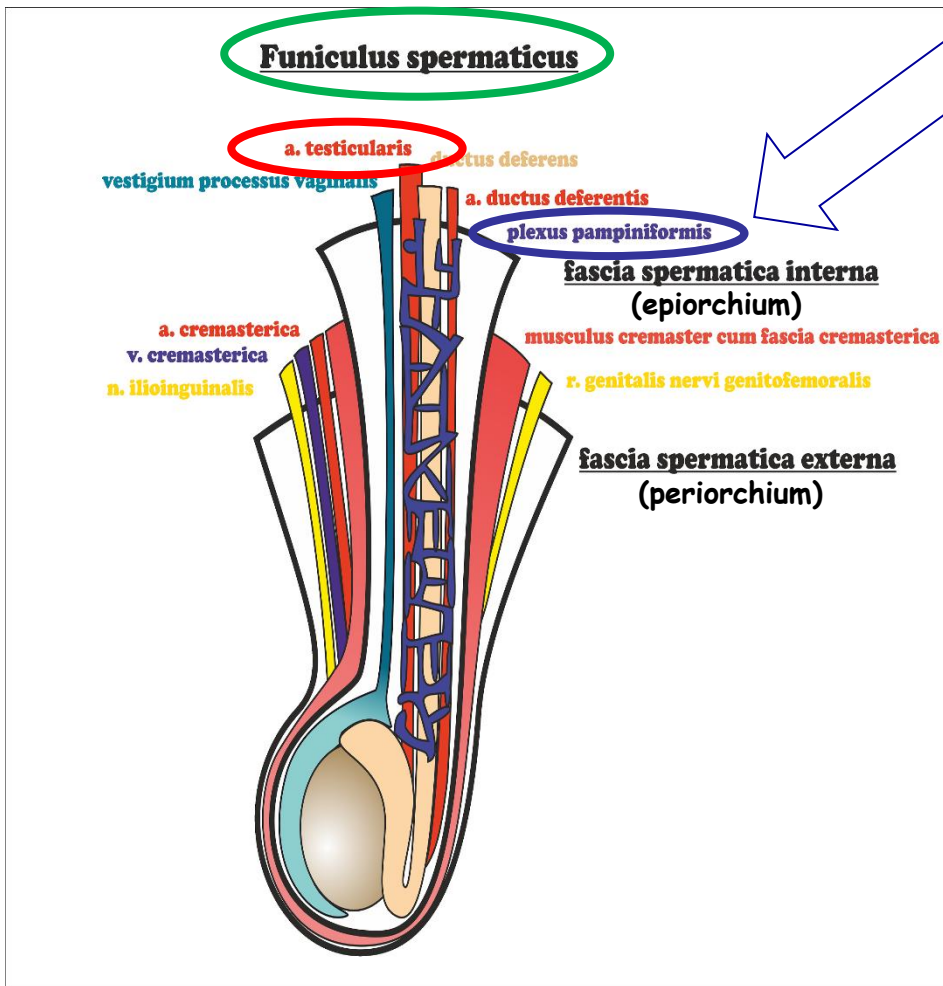


Reinkeho
krystaly

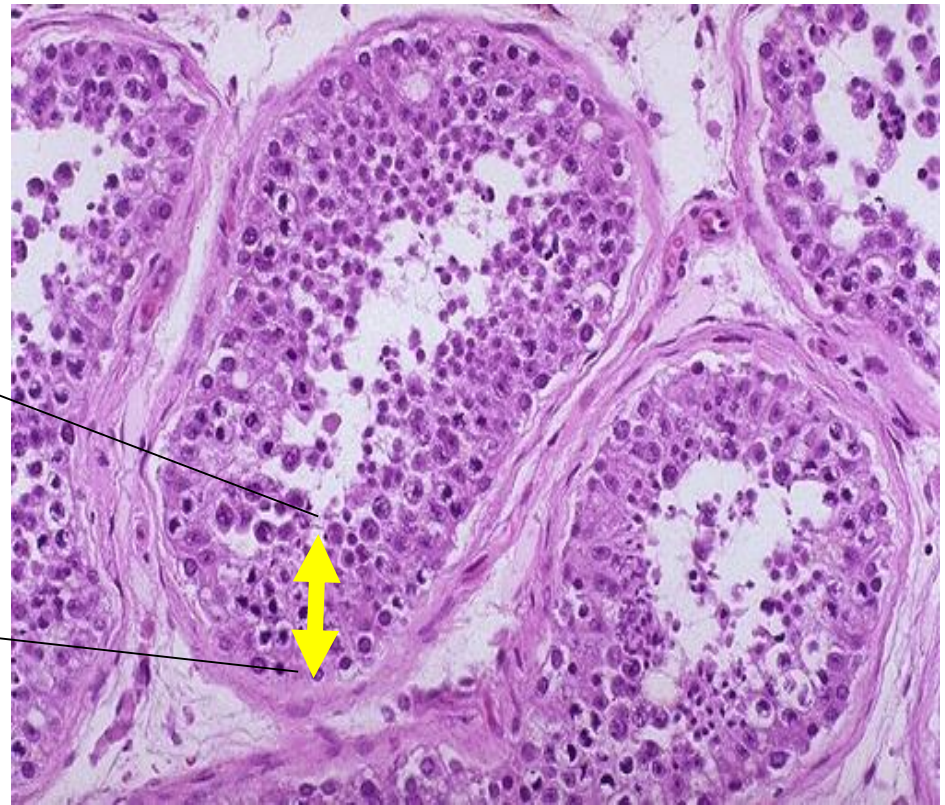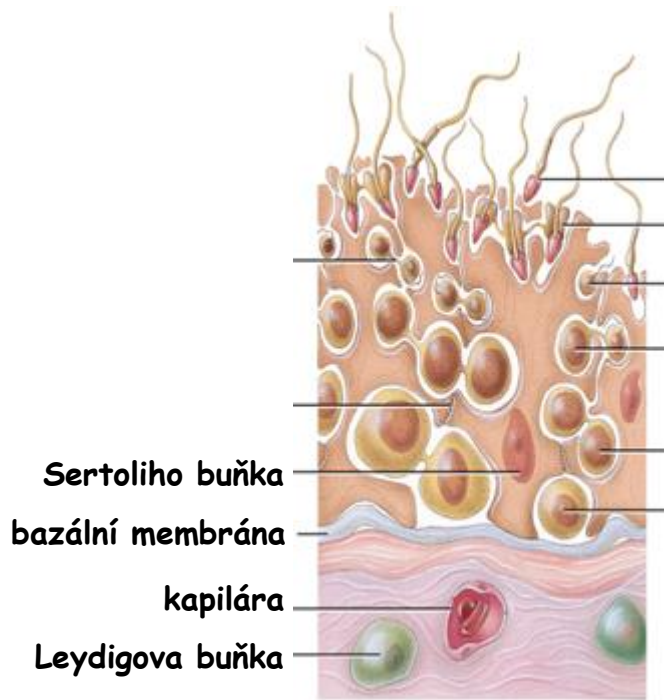


Varle - 8 - Cévní zásobení- Plexus pampiniformis

Semenný provazec



Varle - 9 - Záradečný (semenotvorný) epitel



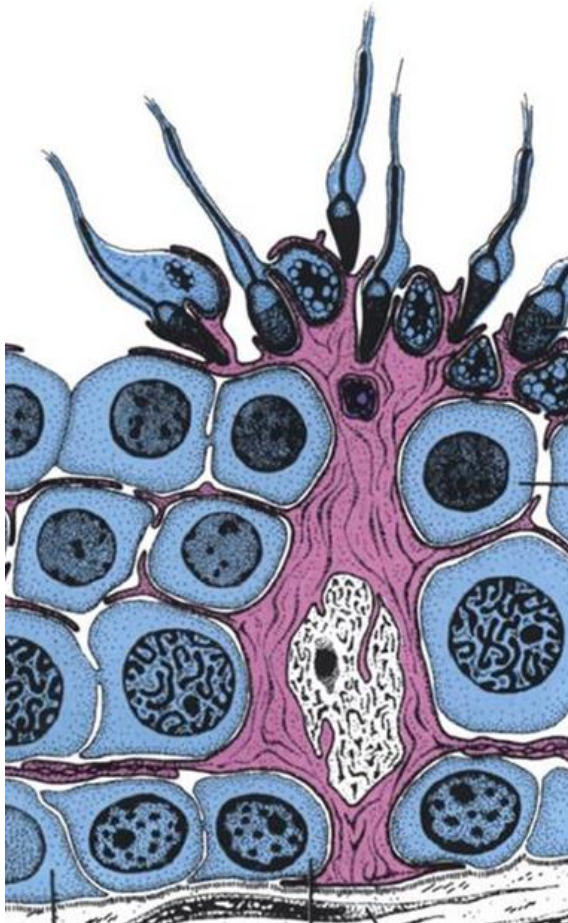Testis - 10 - Sertoliho buňky

Morfologie:

- vysoké, mnohotvaré
- nepravidelně uspořádané membrány, těžce rozlišitelné membrány
- obepínají 30 až 50 zárodečných buněk
- hojné SER, minimum RER
- početné mitochondrie + rozsáhlý Golgi aparát
- hojné cytoskeletální elementy
- **zonulae occludentes** (těsné spoje) + **gap junctions**

Funkce:

- podpora - fyzická + výživa
- bariéra krev-varle (hematotestikulární)
- fagocytóza
- sekrece tekutiny - transport spermií + fructose
- endokrinní: **anti-Mullerian hormone** + **inhibin** + **androgen-vázající protein**

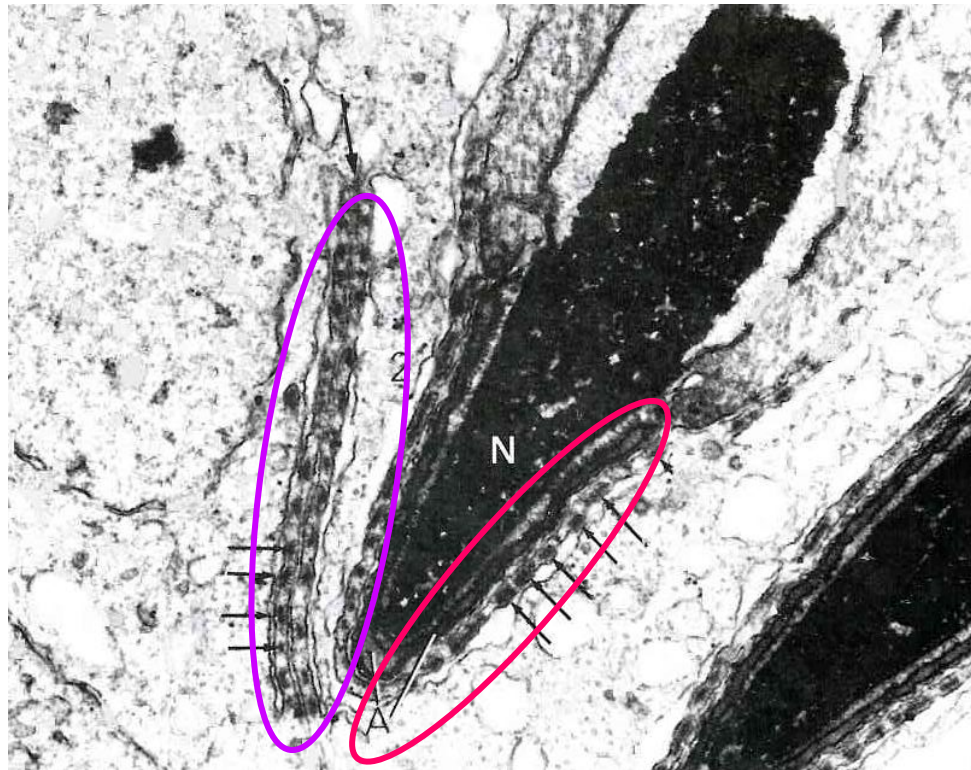

adluminální
kompartment

bazální
kompartment

Sertoli - Sertoli
spojovací komplexy
=
bariéra krev-varle
(hematotestikulární)

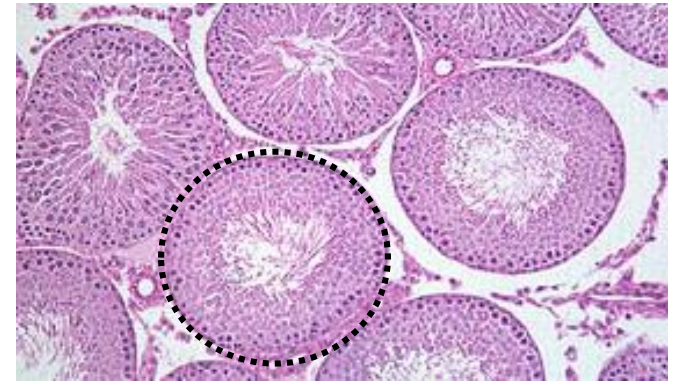
Varle - 11 - Sertoliho buňky - Spojovací komplexy



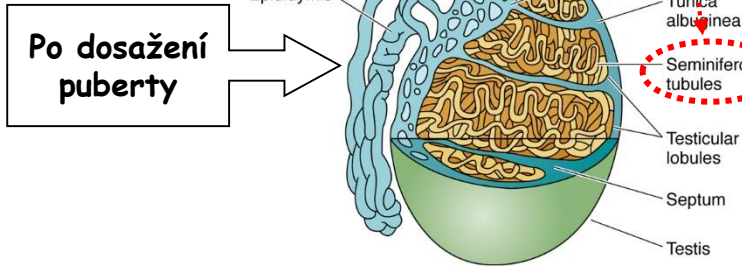
Sertoli-Sertoli

Sertoli-Zárodečná buňka

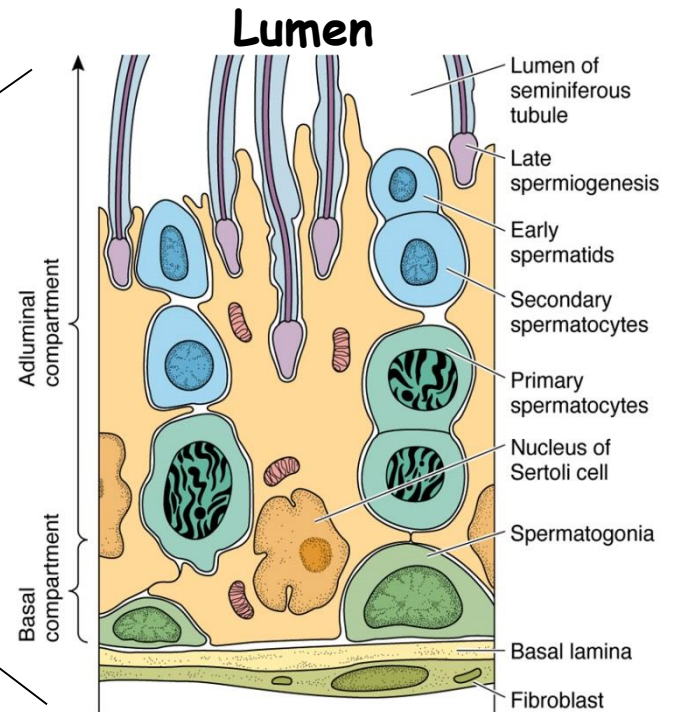
Spermatogeneze - cca 10 týdnů



Před pubertou → Mitotické dělení spermatogonií v zárodečných pruzích



~0.25 mm
~0.5 km



Spermatocytogeneze (mitotická f.)

Meiotická fáze

Spermiogeneze

Spermatogeneneze

BAZÁLNÍ

 A_0 Spermatogonie - **Kmenové b.**

 A_1 Spermatogonie

 A_2 Spermatogonie

 A_3 Spermatogonie

 B Spermatogonie

- Mitotické dělení
- Spojení s bazální membránou

ADLUMINÁLNÍ

 Primární spermatocyty - $2N, 4C$

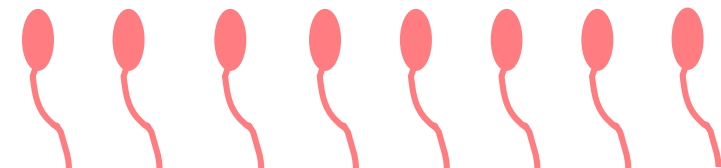
 Sekundární spermatocyty - $1N, 2C$

 Spermatidy - $1N, 1C$

1. Meiotické dělení

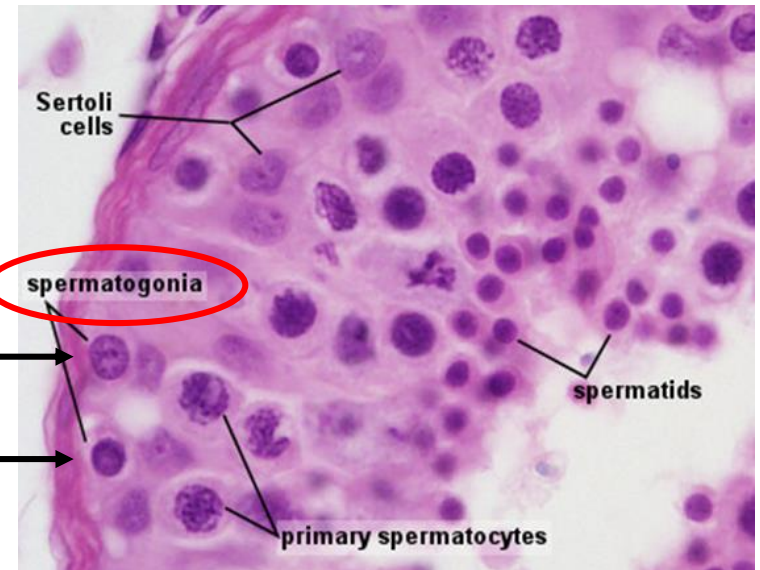
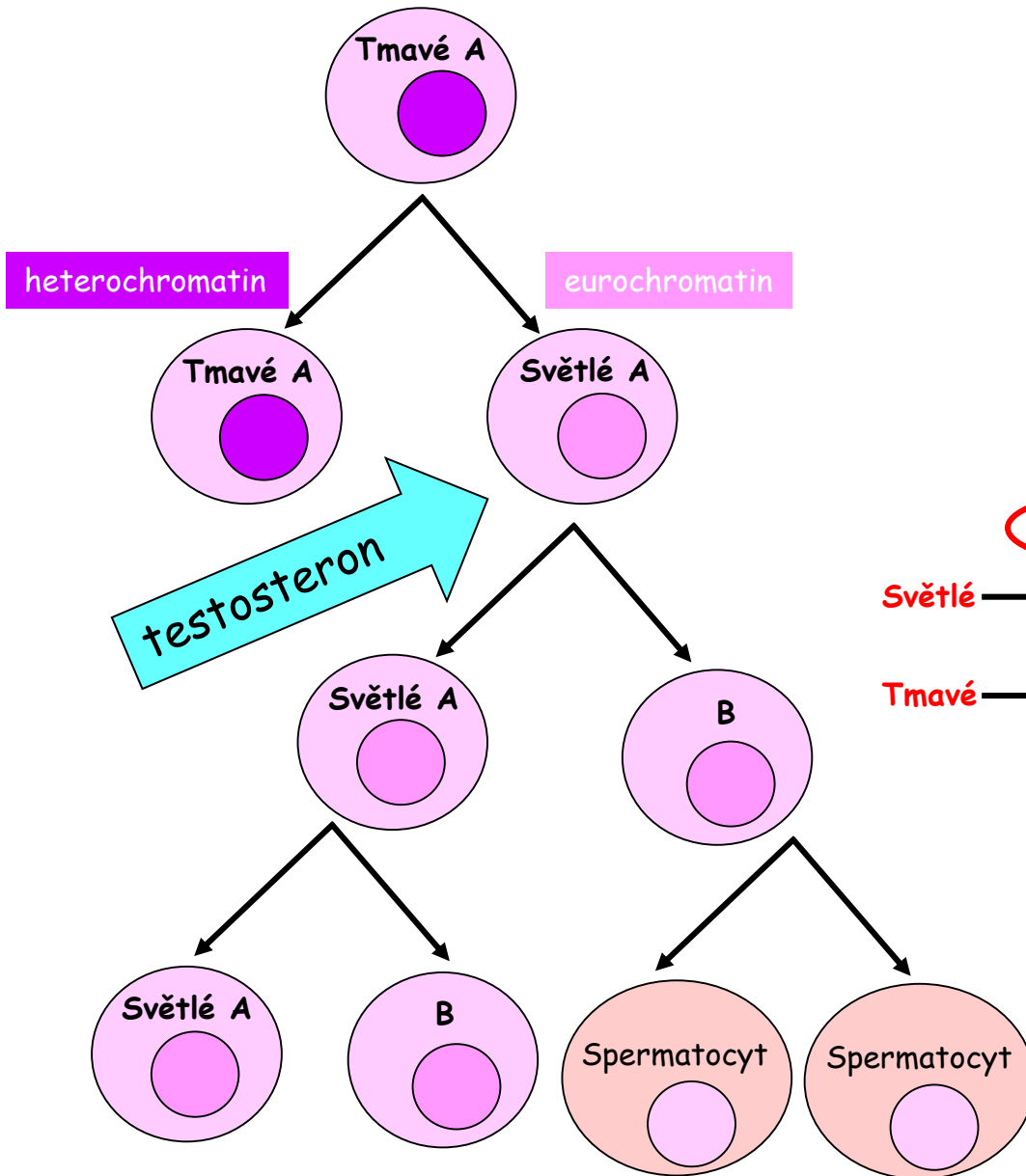
2. Meiotické dělení

Spermiogenize
• Bez dělení !!!
• Diferenciace



Spermatogeneze - Spermatogonie

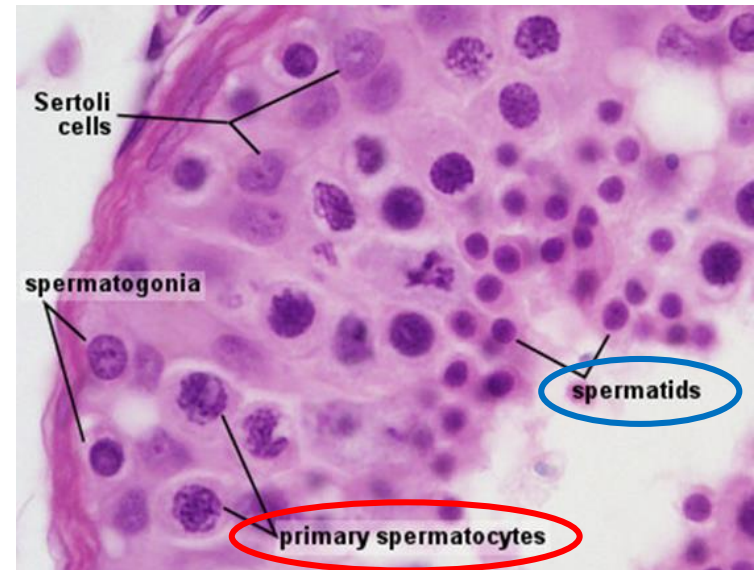

cca 12 μm



Spermatogeneze - Spermatoocyty

Spermatoocyty I (primární)

- největší zárodečné buňky (16 μm)
- různá stádia Mei 1 (~24 dní)
- přechod - bazální do adluminální
- těsná spojení se Sertoliho buňkami



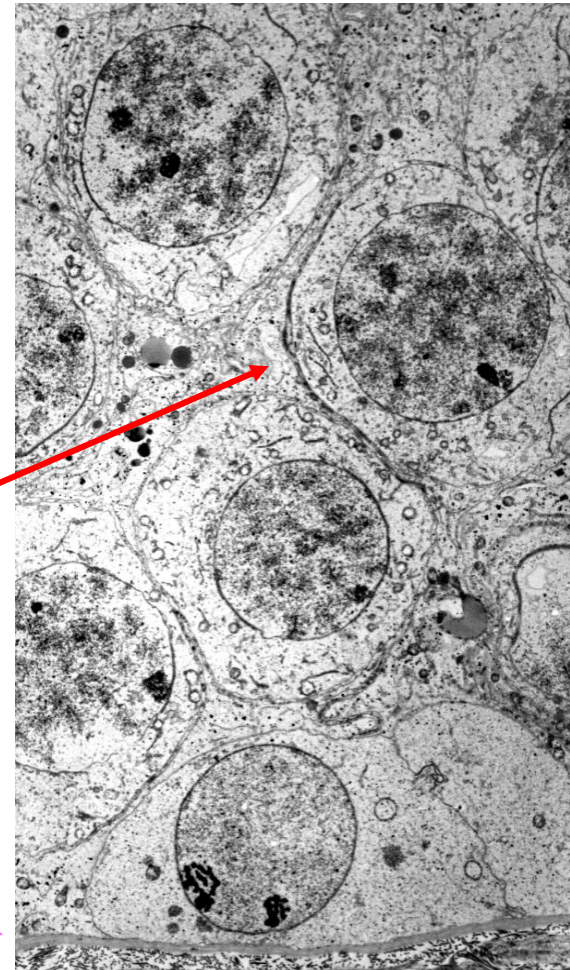
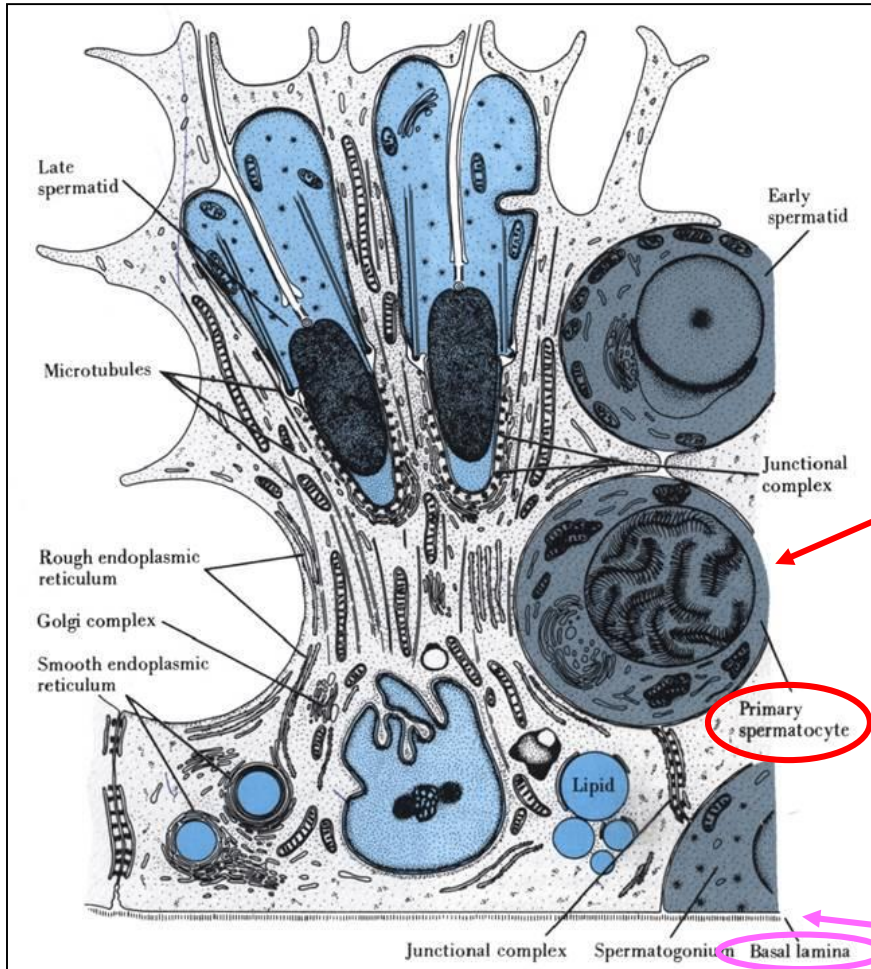
Spermatoocyty II (sekundární)

- menší (12 μm)
- „krátce žijící“ (~8 hodin)
- zřídka viditelné

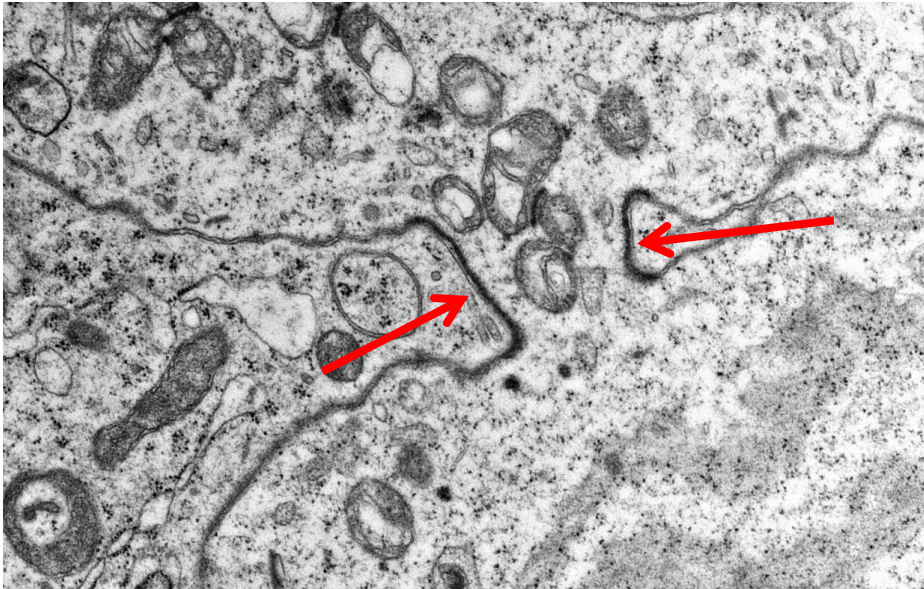
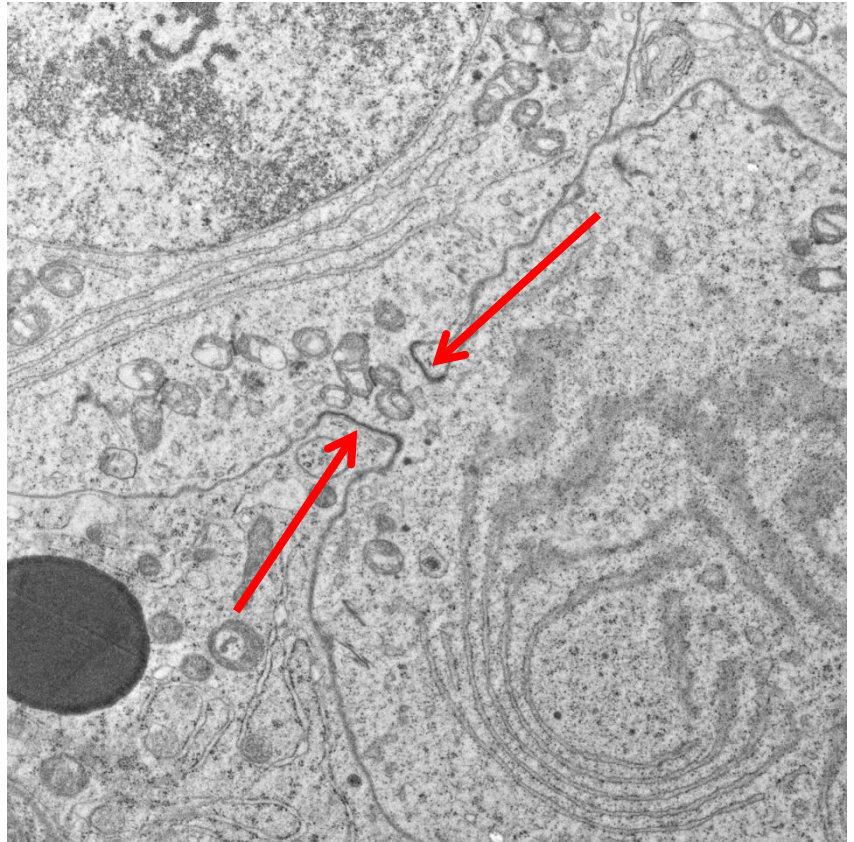
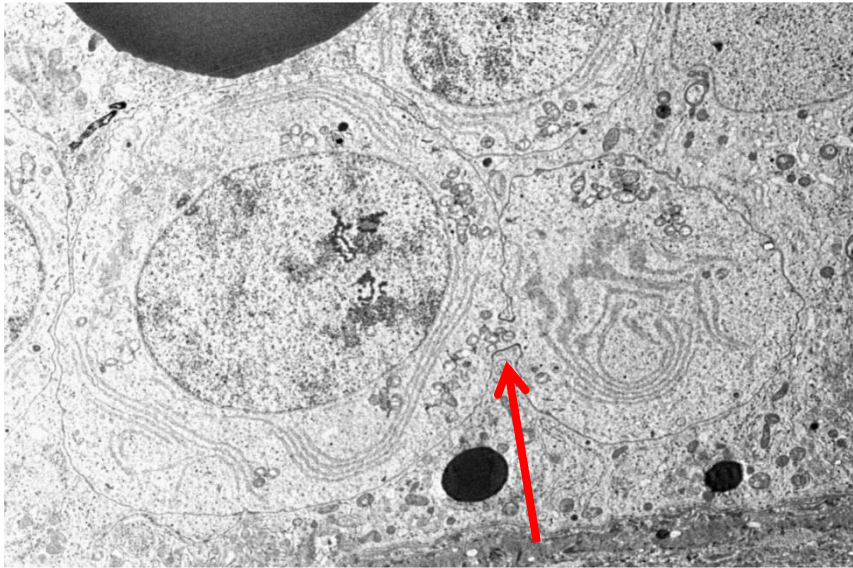ekvatoriální dělení - Mei 2

Spermatidy

Spermatogeneze - Spermatoocyty



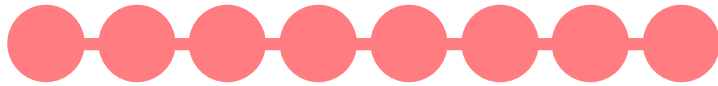
Spermatogeneze - **Cytoplazmatické mŕstky**



Spermatogeneza - Spermioogeneze

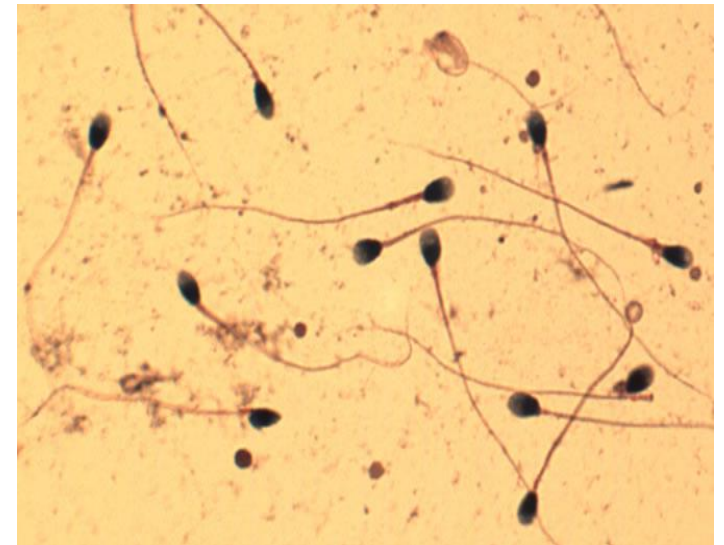
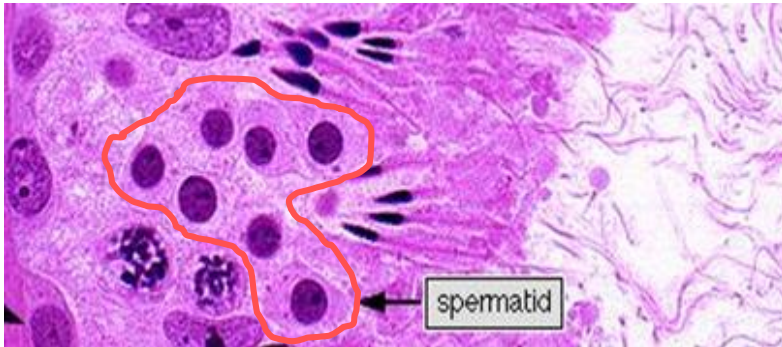
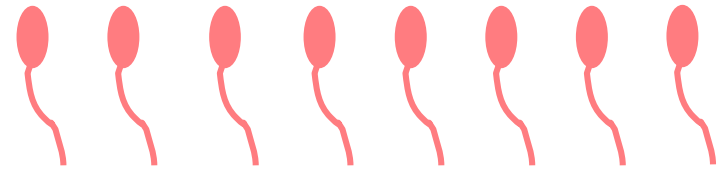
Spermatidy

- malé buňky (6-8 μm)
- cytoplazmatické můstky



morfoogeneze

Spermatozoa



Hlavní prvky


1. Tvorba akrosomu
2. Tvorba bičíku
3. Kondenzace chromatinu (protaminy)
4. Uspořádání mitochondrií
5. Redukce cytoplazmy

Spermatogeneze - Spermioogeneze

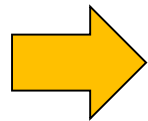
- rozsáhlý Golgiho komplex
- četné mitochondrie
- pár centriol

- transgolgi dráha produkuje granula
- granula formují **akrosomální váček**

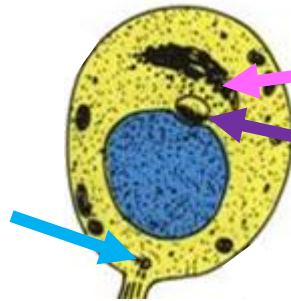
- akrosom. váček se oplošťuje - **čepička**
- mikrotubuly tvoří manžetu
- chromozomy kondenzují



Spermatida

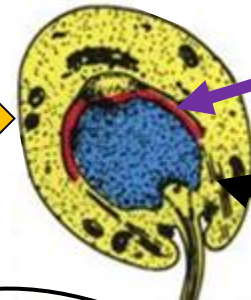



centrioly



Golgi

akrosomální
váček
(granulum vTEM)

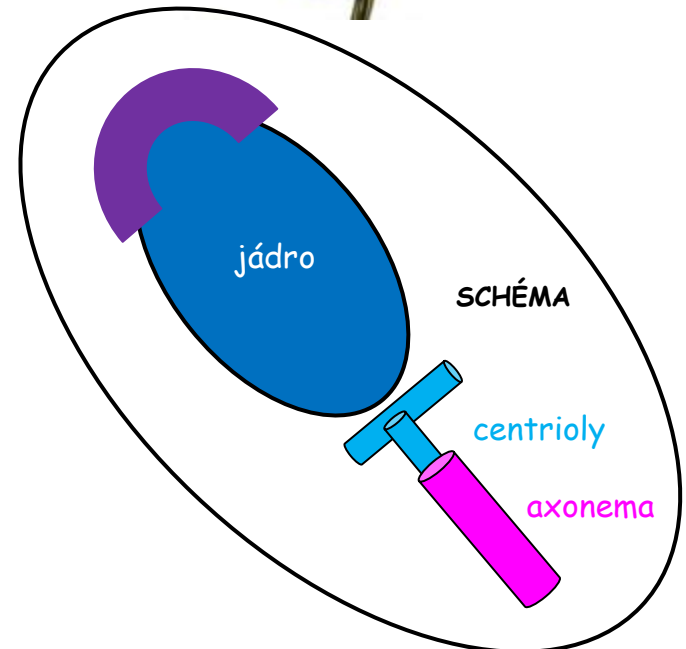
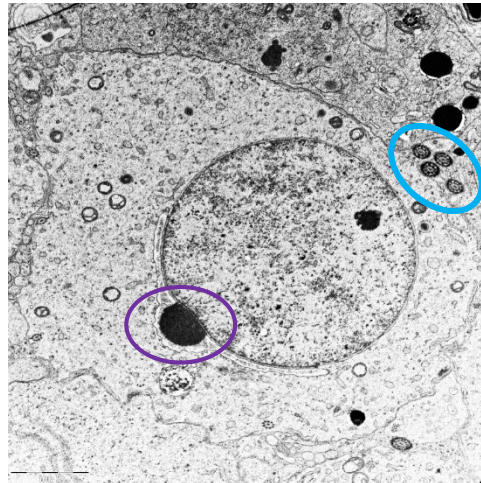


akrosomální
čepička

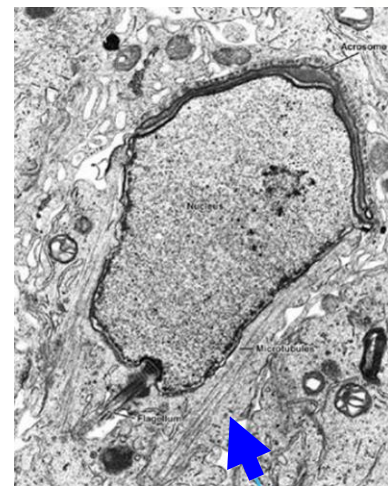
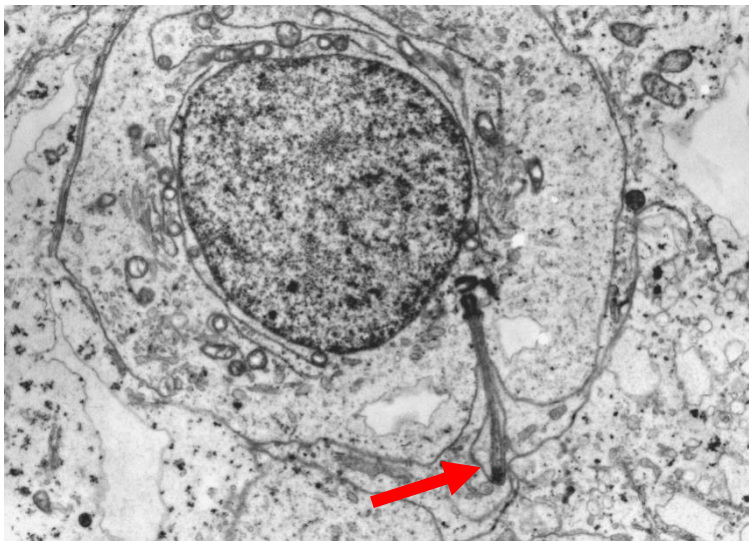
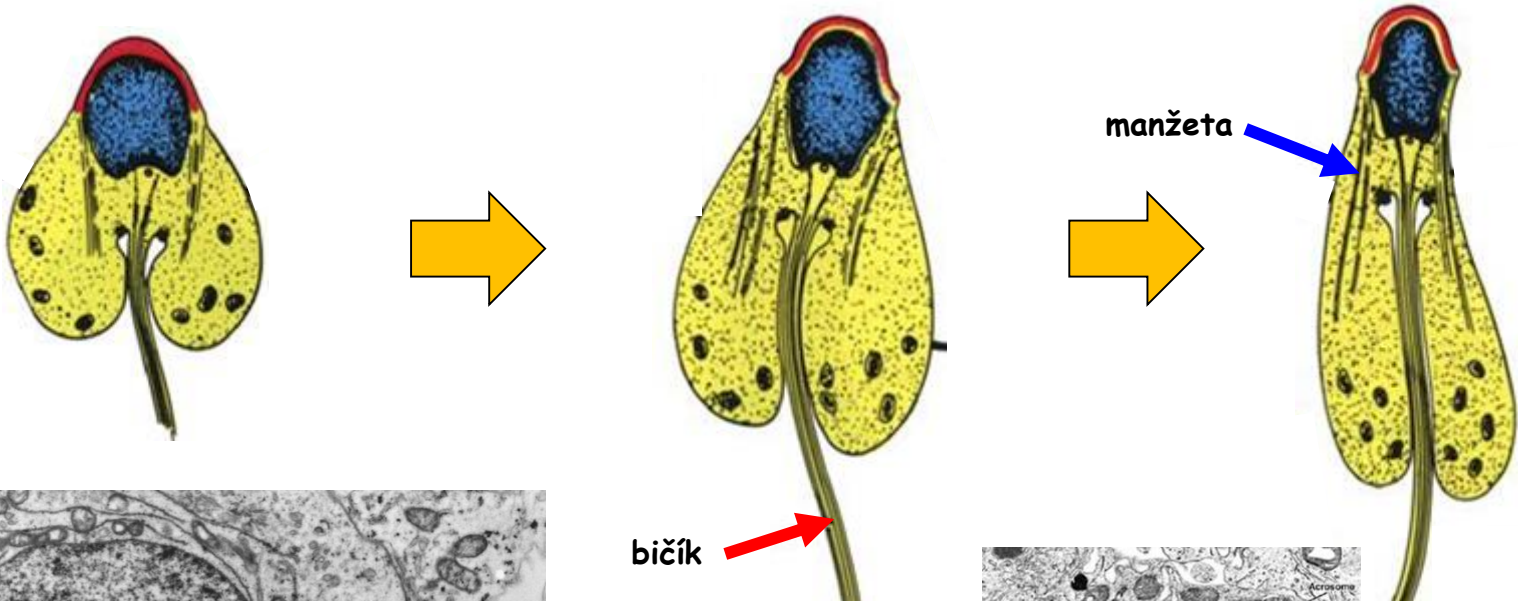
manžeta

Acrosomální enzymy

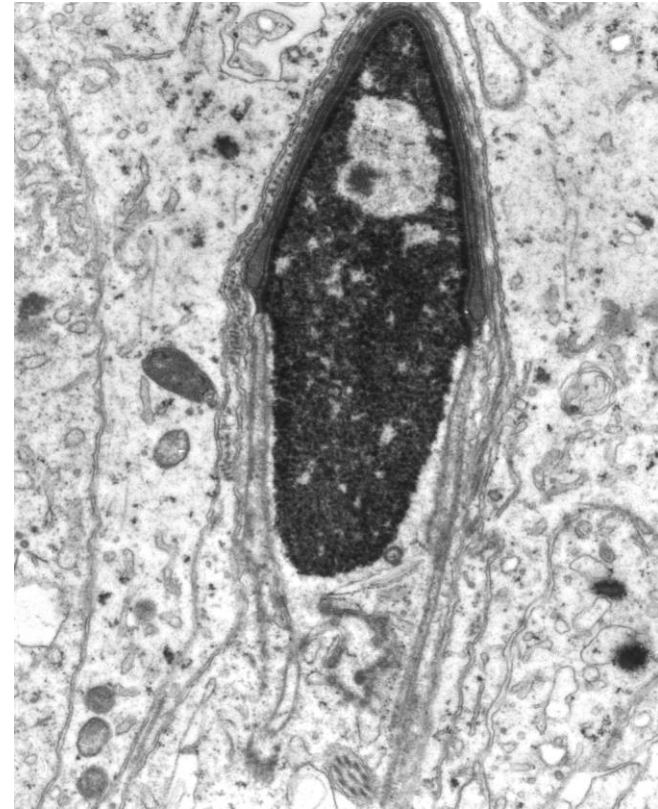
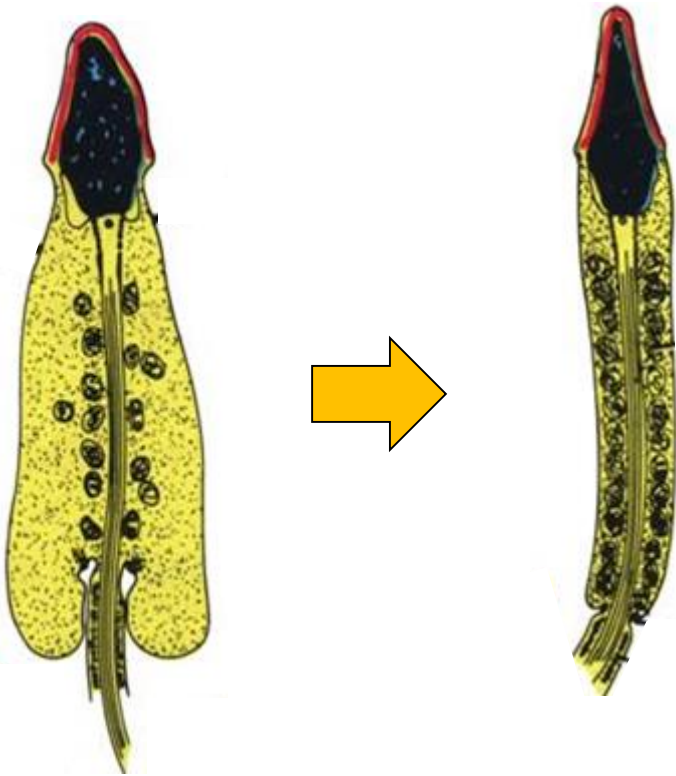
- hyaluronidáza
- akrozin
- kyselá fosfatáza
- neuraminidáza



Spermatogeneze - Spermioogeneze



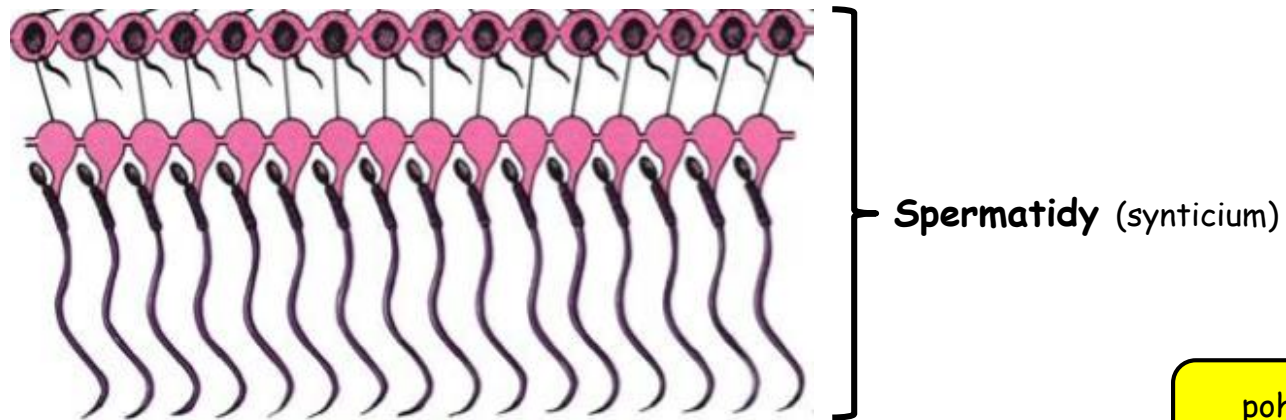
Spermatogeneze - Spermioogeneze



Spermatogeneze - „Spermiace“

= finální stádium spermiogeneze

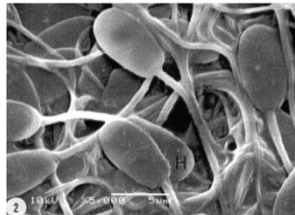
uvolnění spermíí ze
zárodečného epitelu



Residuální tělíska

pohlčena
Sertoliho b.

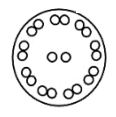
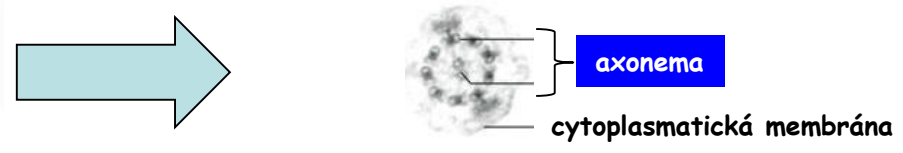
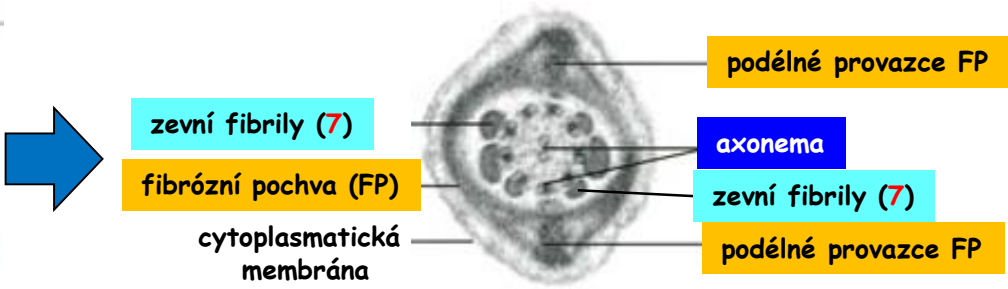
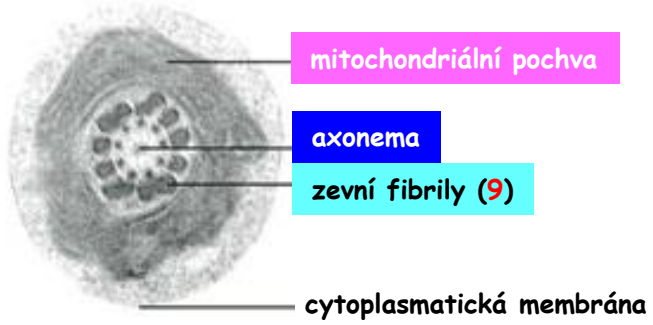
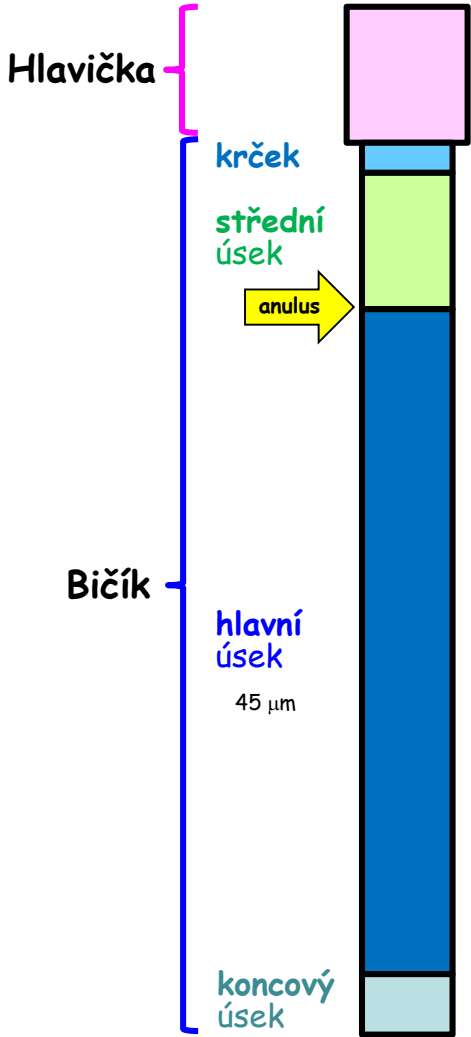
Spermatozoa



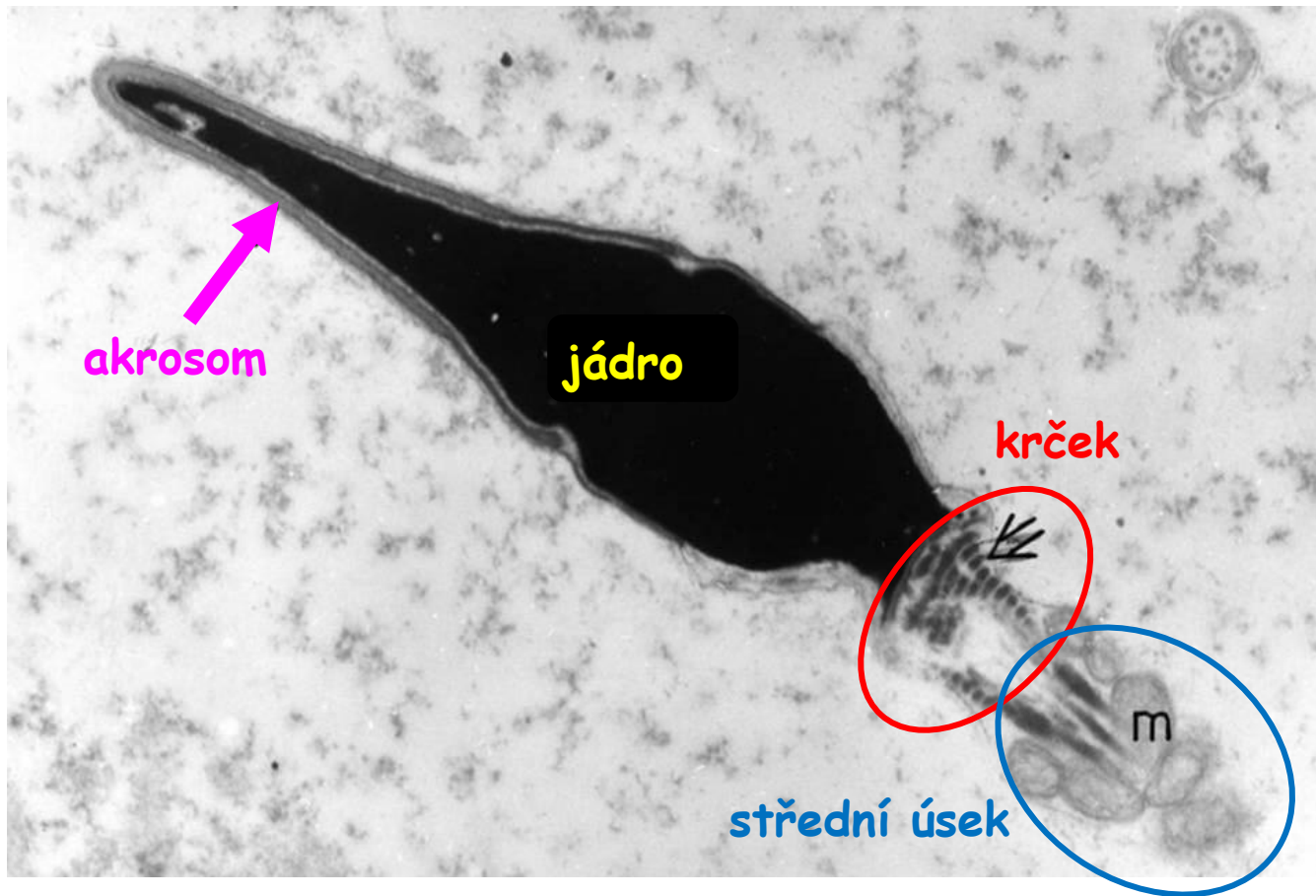
Spermatozoon



Celková délka = 65 μm

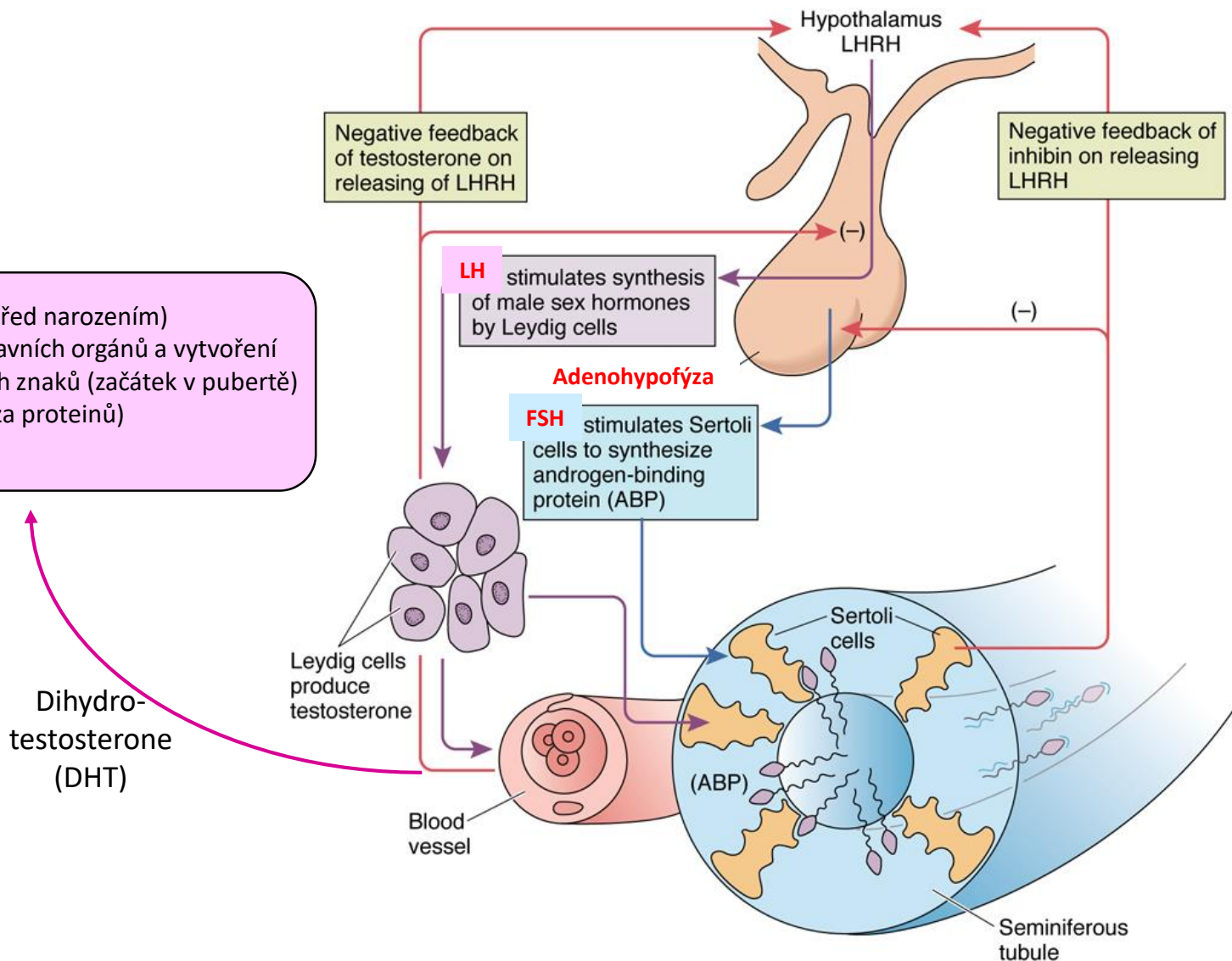


Spermatozoon



Spermatogeneze - Hormonální regulace

- Samčí vzor vývoje (před narozením)
- Růst mužských pohlavních orgánů a vytvoření druhotných pohlavních znaků (začátek v pubertě)
- Anabolismus (syntéza proteinů)



Spermatozoa + Ejakulát

Vlastnosti spermií

- délka života: 2 až 3 dny v ženském pohlavním traktu
několik týdnů v epidydimis
- fertilizační schopnost: max. 3 hodiny
- pohyb: 3-5 mm/min.
- 2 typy spermatozoí: s X a Y chromosomem

Složení ejakulátu

Korpuskulární složka:

- spermatozoa (40-100 mil./1ml)
- odloučené epitelie vývodných cest + leukocyty
- residuální tělíška
- prostatické konkrementy

Tekutá složka - semenná plazma:

- sekret semenných váčků, prostaty, gl. Bulbourethrales a Littréových žlázek
- testikulární tekutina
- sekrety výstelky vývodných cest

Spermatozoa + Ejakulát

Normozoospermie - WHO standardy

- **objem** ejakulátu: 2,0 ml a více
- **pH** ejakulátu: 7,2-7,8
- **koncentrace spermií**: min. 20 mil. spermatozoa/1ml, celkem alespoň 40 mil./ejakulát
- **pohyblivost**: min. 50 % pohyblivých; alespoň 25 % rychle a progresivně
- **morfologie**: min. 30 % spermií s normální morfologií
- **živá spermatozoa**: min. 50 %

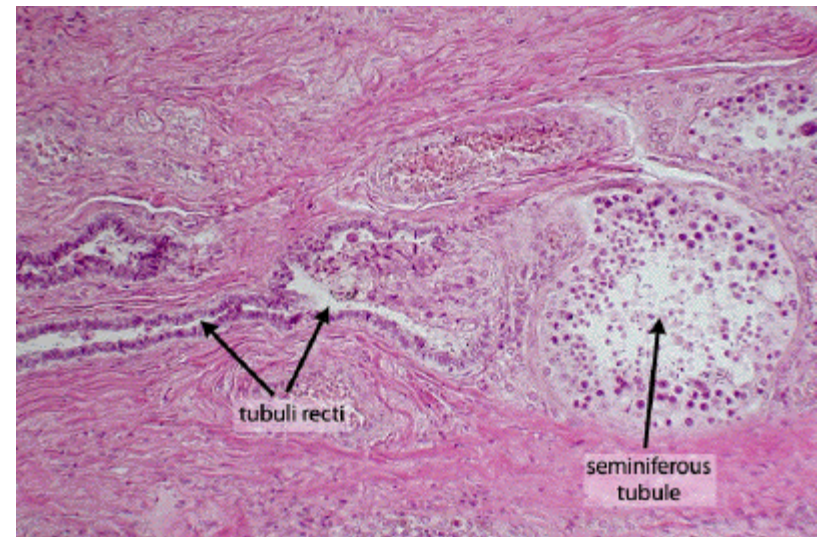
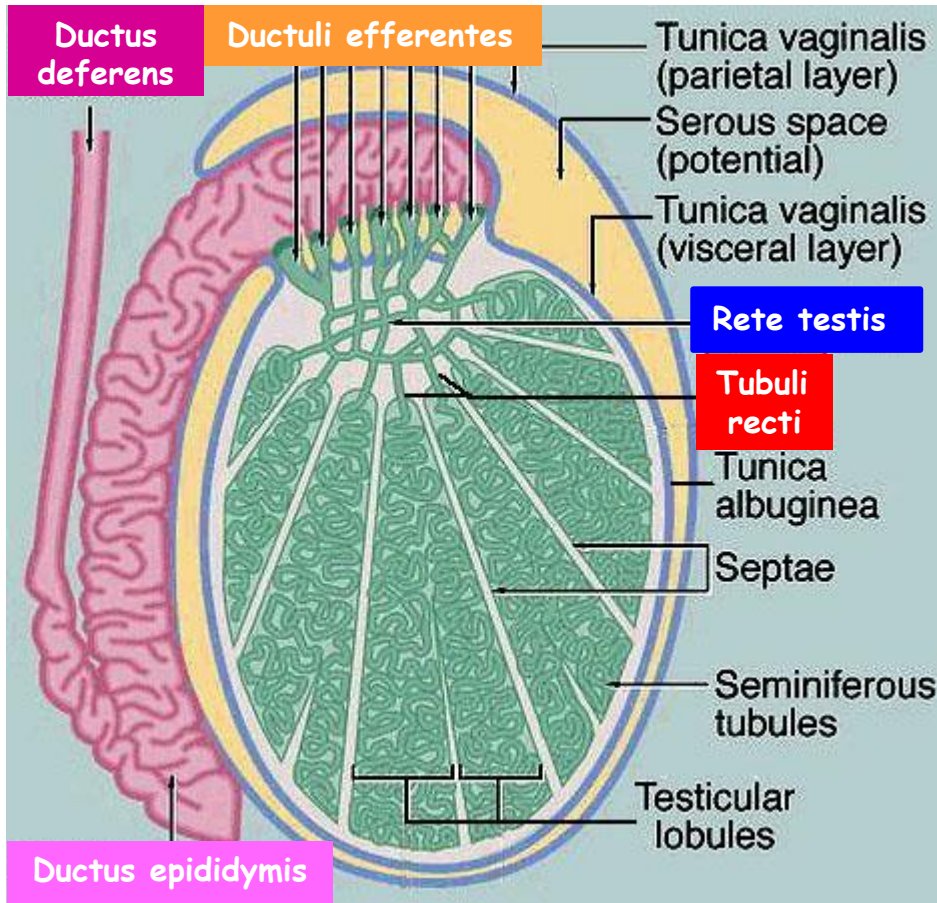
Abnormální spermiogram - Nomenklatura

- **Asthenozoospermie**: snížená motilita spermií
- **Oligozoospermie**: nízký počet spermií v ejakulátu
- **Teratozoospermie**: nedměrně velký počet morfologicky abnormálních spermií
- **Oligoastenoteratospermie**: kombinovaná abnormalita v počtech, motilitě a morfologii spermií
- **Azoospermie**: úplná absence spermií v ejakulátu
- **Necrozoospermie**: vysoké procento mrtvých spermií v ejakulátu (norm. = max. 50%)
- **Pyospermie**: neobvykle vysoký počet leukocytů v ejakulátu (norm. = max. 1 million)

Vývodní pohlavní cesty

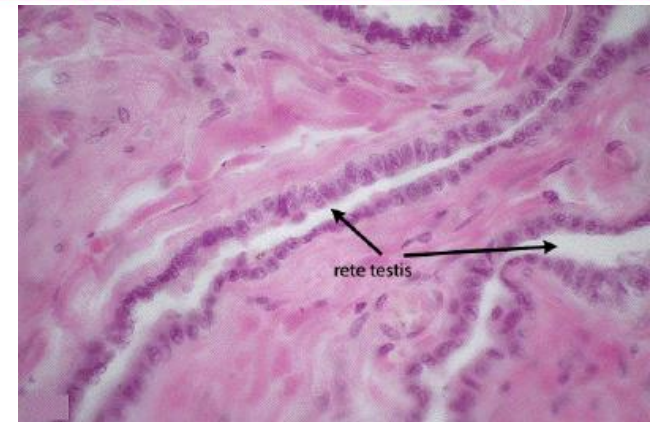
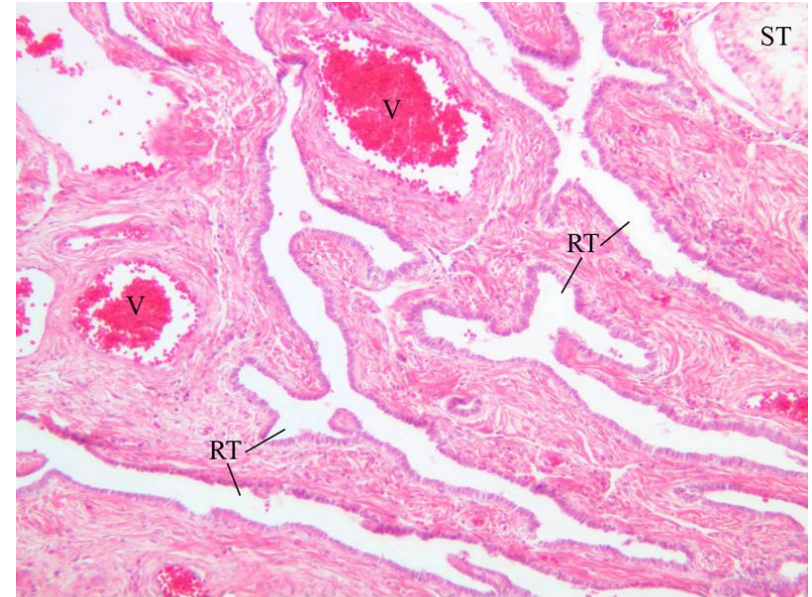
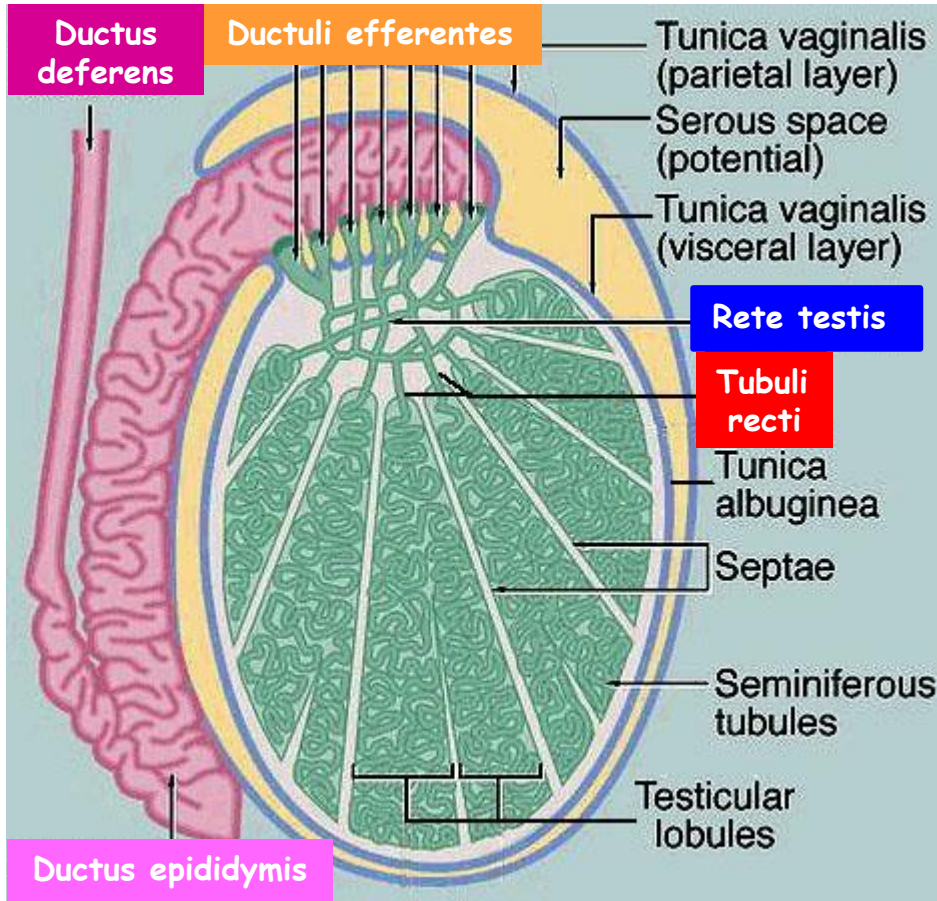
Vývodní pohlavní cesty	Intratestikulární <ul style="list-style-type: none">•Tubuli recti•Rete testis•Ductuli efferentes
	Extratestikulární <ul style="list-style-type: none">•Ductus epididymis (Vývod nadvarlete)•Ductus (vas) deferens (Chámovod)•Ductus ejaculatorius•Urethra (Močová trubice)

Intratestikulární vývodní cesty - Tubuli recti



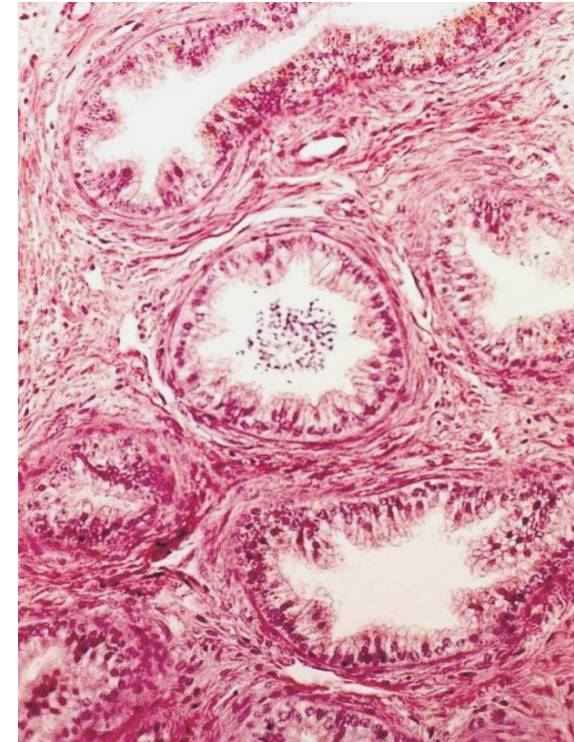
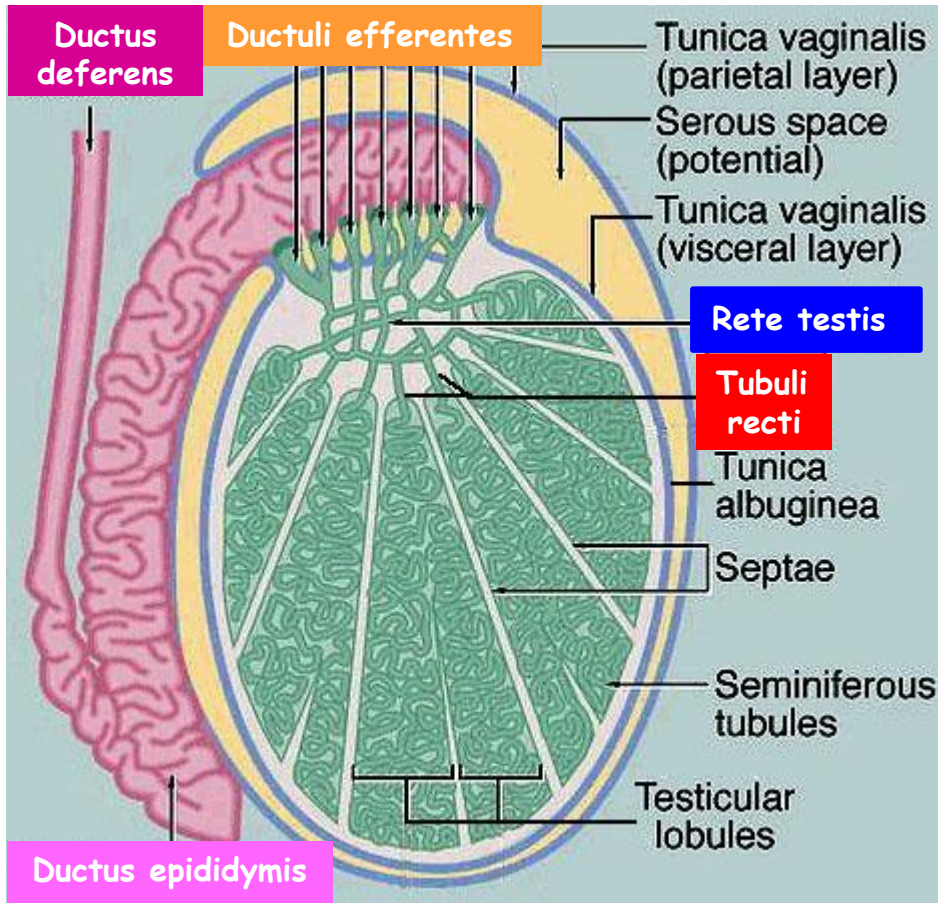
- krátké - cca 1 mm
- v septech
- proximální část: Sertoliho buňky
- distální část: jednovrstevný kubický epitel
(mikroklky + cilium)

Intratestikulární vývodní cesty - Rete testis



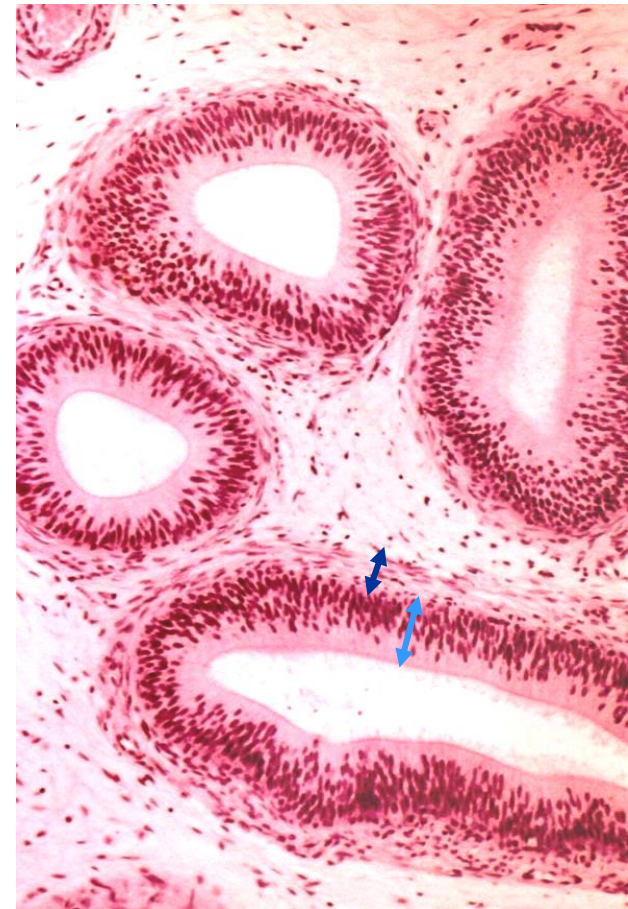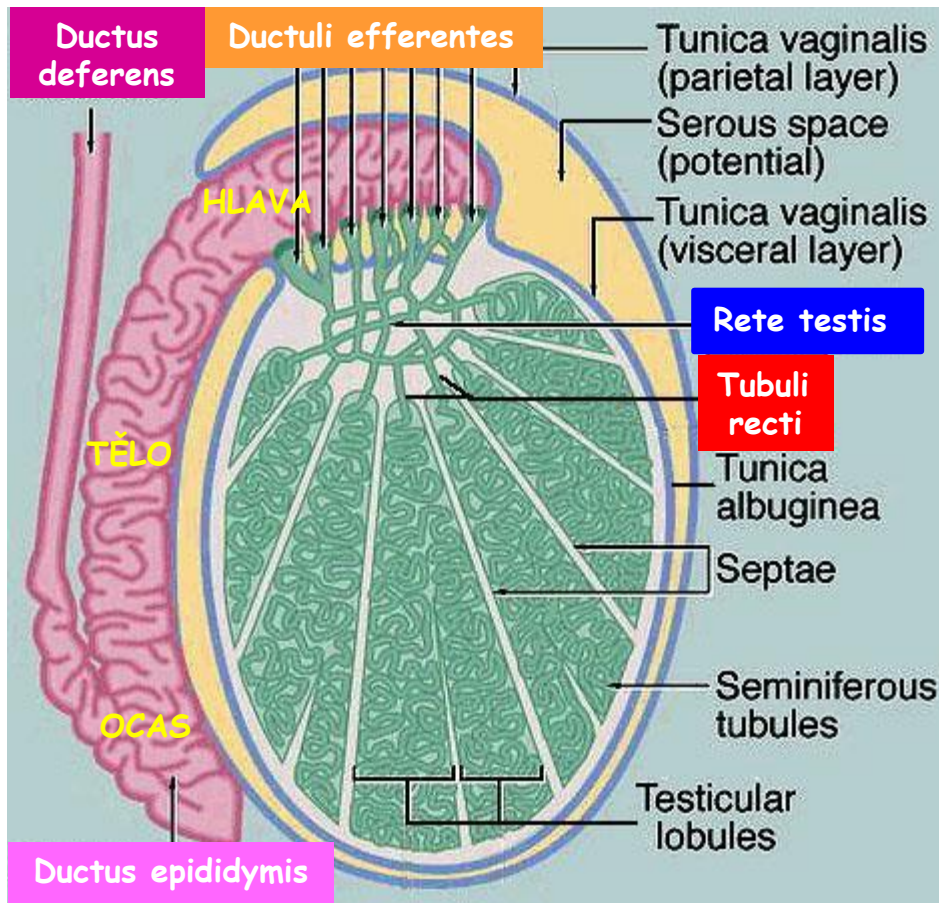
- labyrint + anastomózy
- v mediastinu
- jednovrstevný kubický epitel (jako v Tubuli recti)
(mikrovlky + cilium)

Intratestikulární vývodní cesty - **Ductuli efferentes**



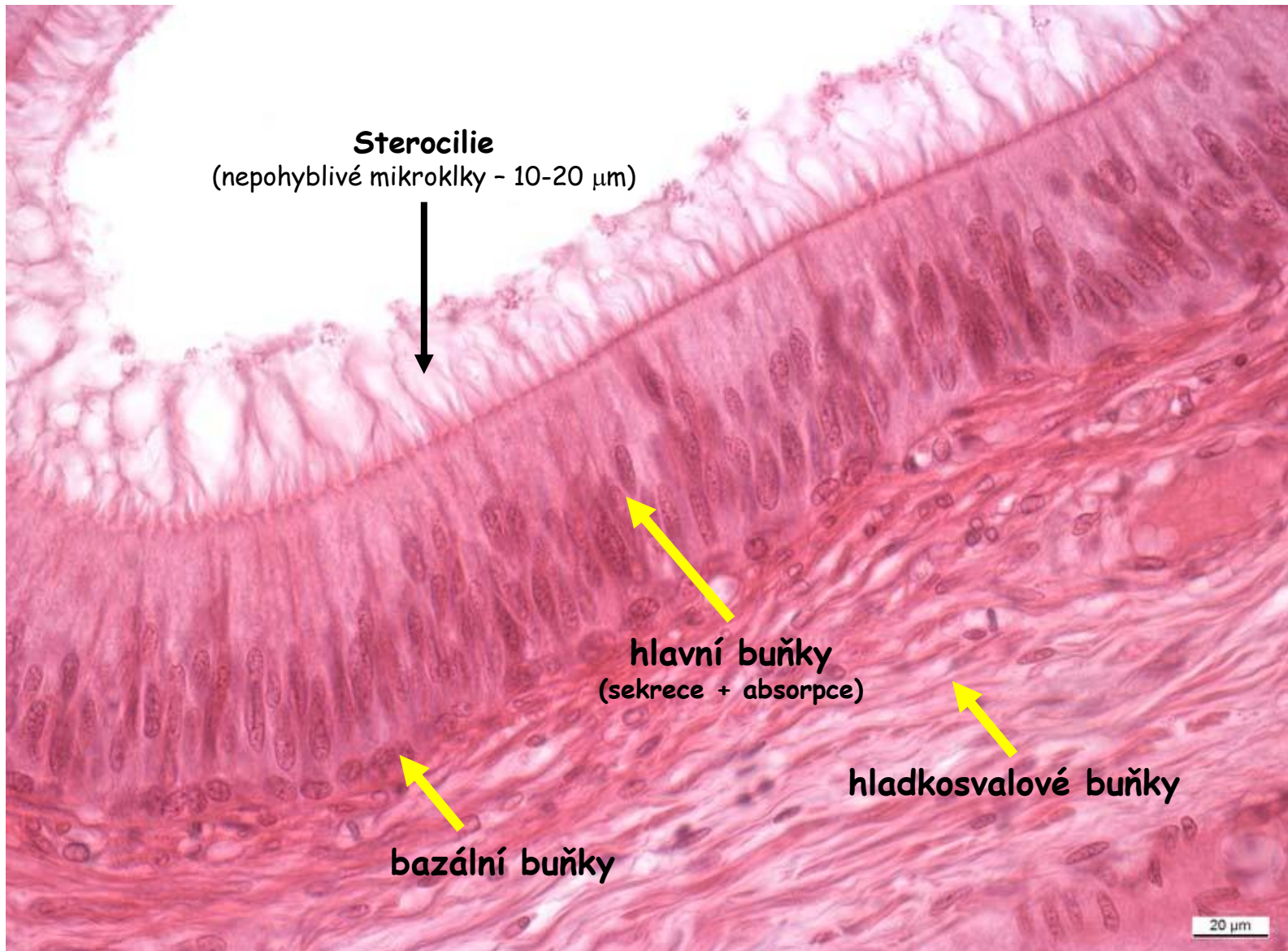
- 10 to 20 (celková natažená délka cca 10 cm)
- penetrují tunica albuginea
- kubické + cylindrické buňky (okrsky)
- **bez cilií + s ciliemi** - posun spermii
- mikroklyky + lysosomy (absorpce seminální tekutiny)
- **hladkosvalové buňky** - posun spermii

Extratestikulární vývodní cesty - Ductus epididymis 1



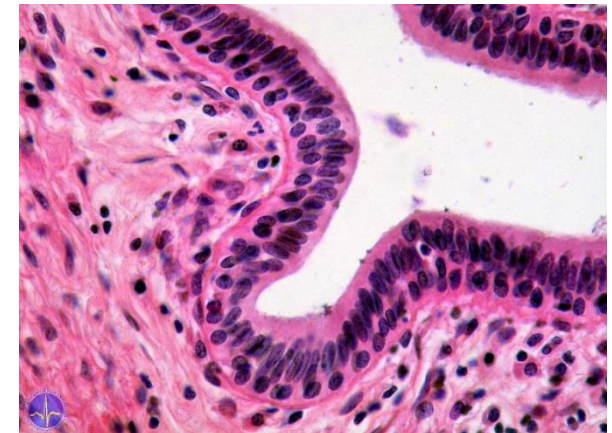
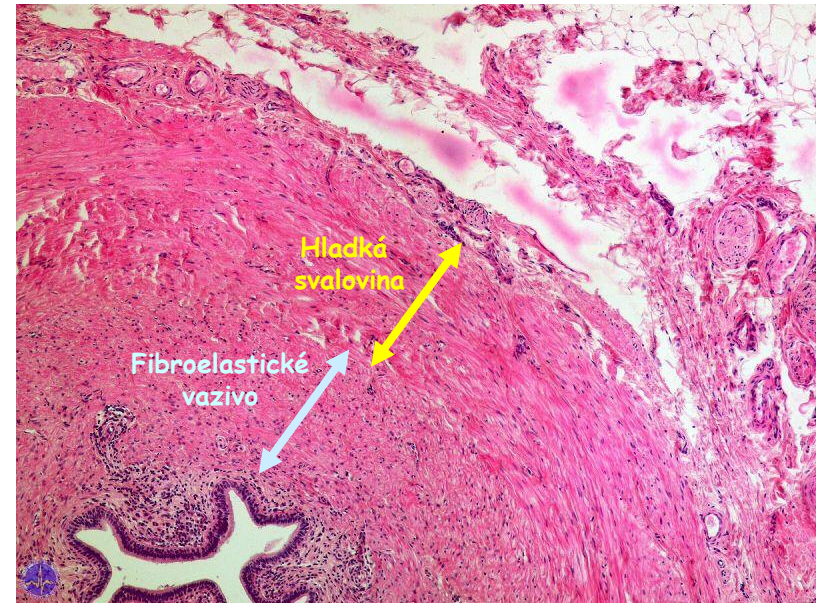
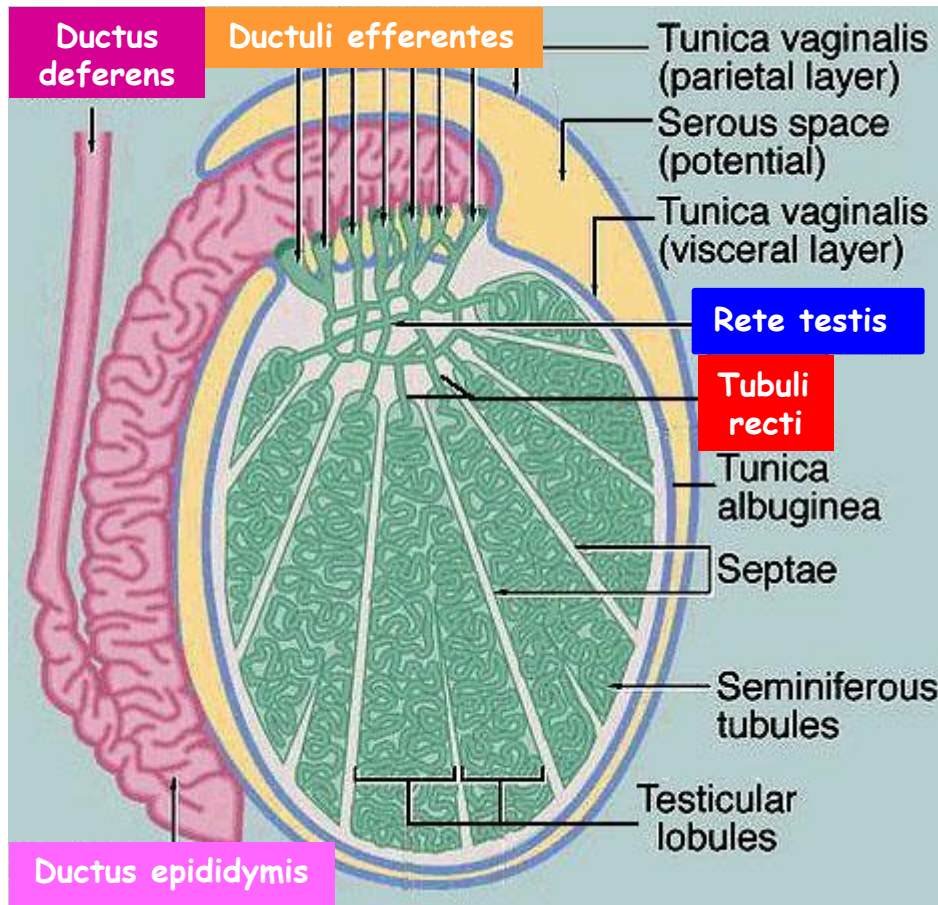
- délka cca 5 metrů
- hustě stočené (hlava + tělo)
- ocas (cauda) přímější - skladování + maturace spermíí (hormonálně řízeno)
- **víceřadý** epitel: **bazální buňky** (kubické) + **hlavní buňky** (cyklindrické)
- hlavní buňky - **stereocilie**
- ve stěně cirkulárně uspořádané **hladkosvalové buňky** (peristaltika)

Extratestikulární vývodní cesty - Ductus epididymis 2



Extratestikulární vývodní cesty - Ductus deferens 1

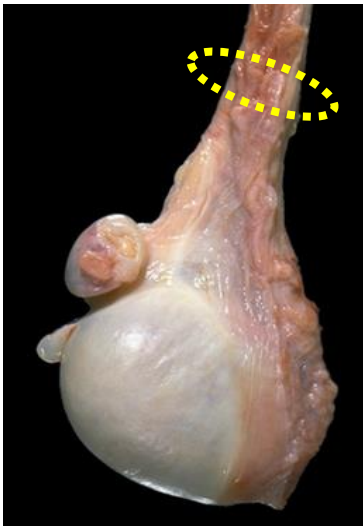
Chámovod



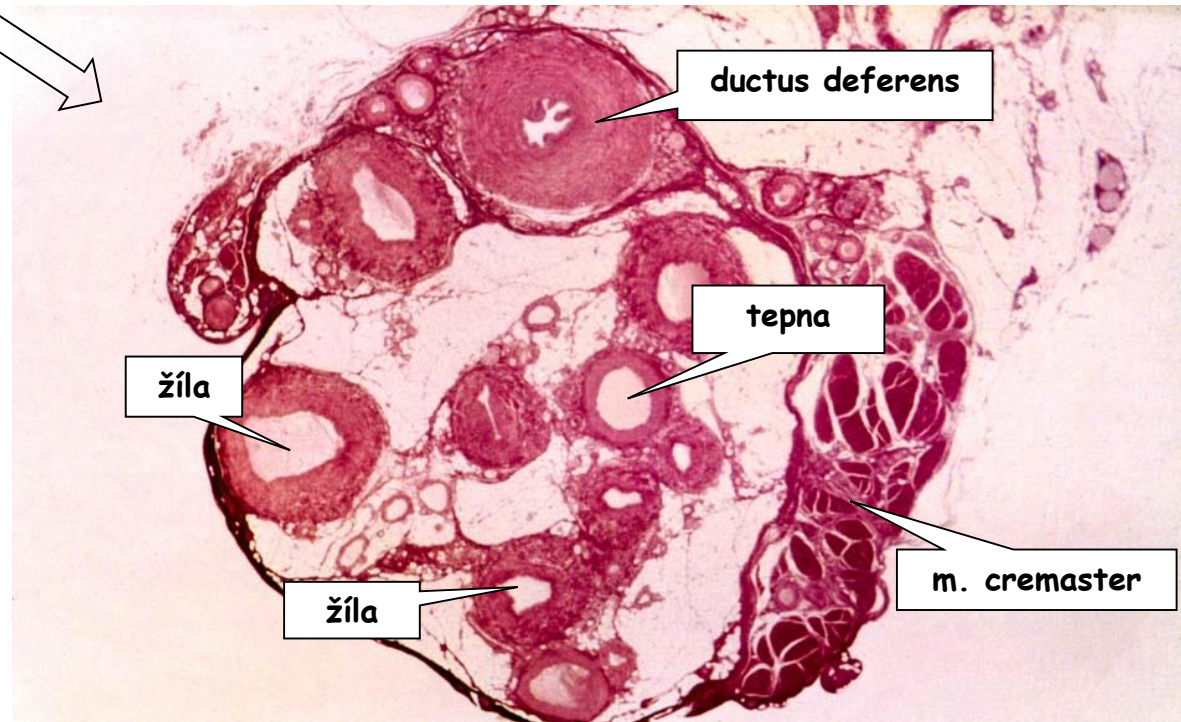
- silnostěnný + zřasený lumen (délka cca 40 cm)
- epitel podobný D. epididymis - víceřadý (dvouřadý) (bazální buňky + hlavní buňky - sterocilie)
- zdánlivé tři vrstvy hladkosvalových buněk (cirk+podél+cirk)
- bohatá inervace sympatikem (nutnost rychlého transportu spermií do močové trubice)

Extratestikulární vývodní cesty - Ductus deferens 2

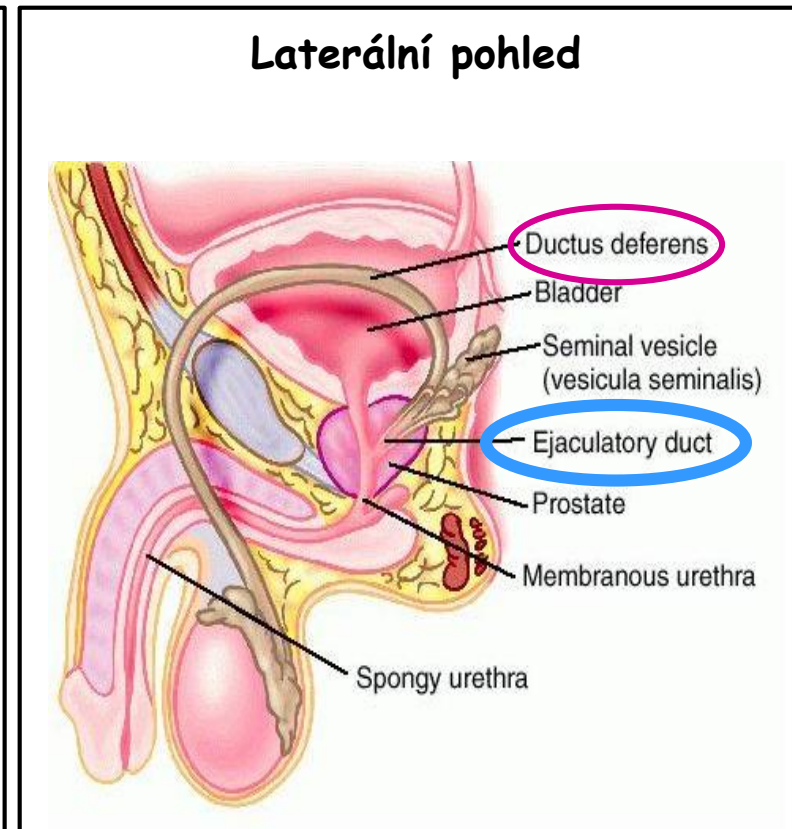
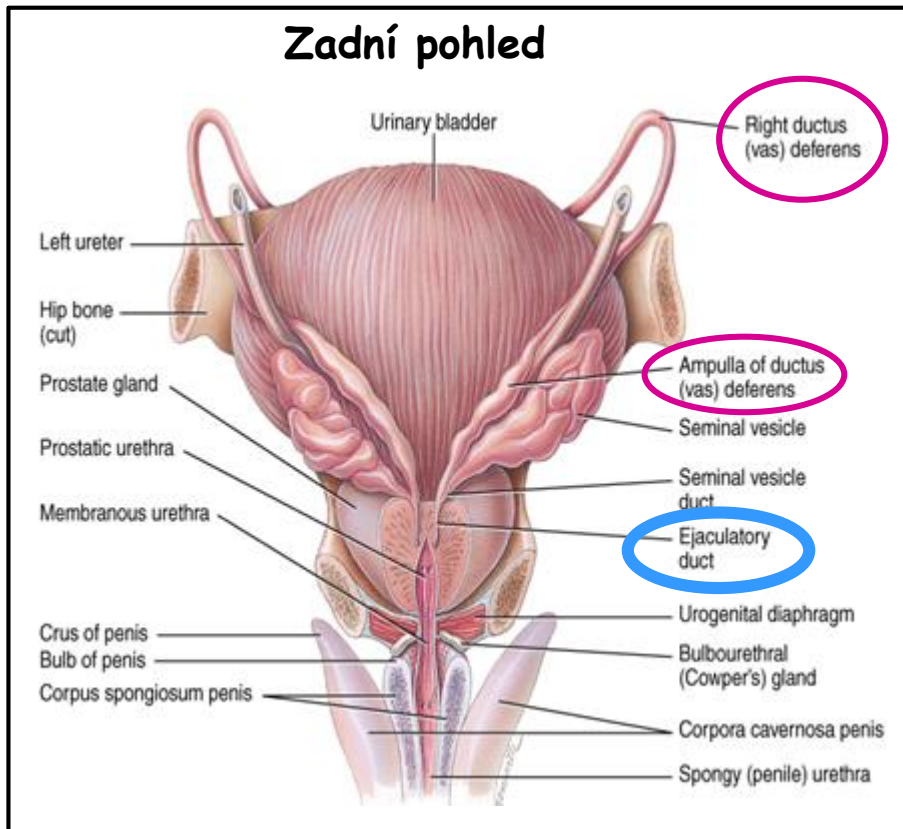
Chámovod



Funiculus spermaticus
= Semenný provazec

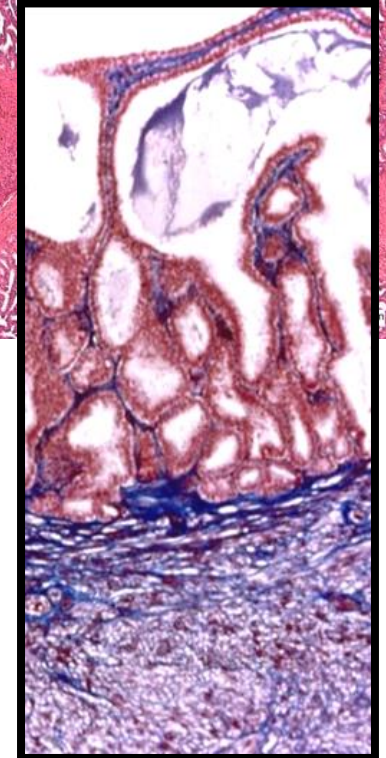
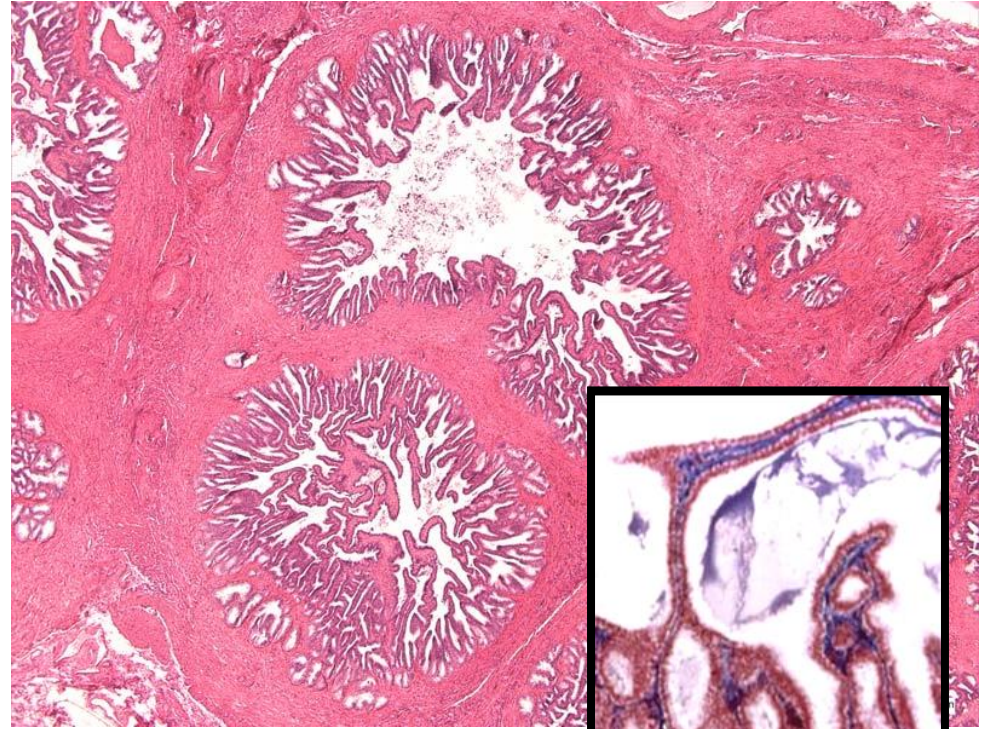
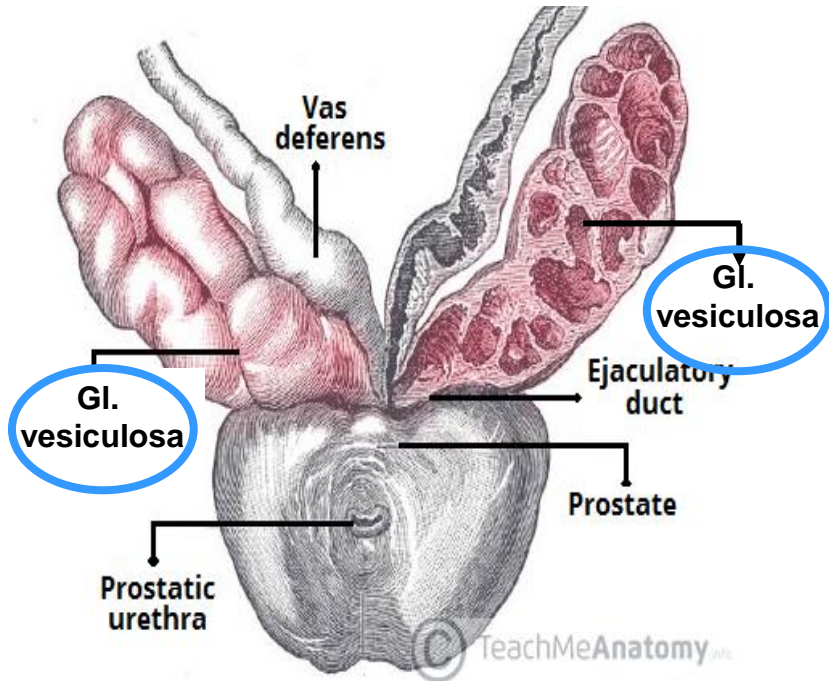


Extratestikulární vývodní cesty - Ductus ejaculatorius



- krátký + přímý
- od spojení D. deferens a vývodu Gl. vesiculosa
- probíhá prostatou
- ústí do uretry na **colliculus seminalis** (verumontanum)
- **jednovrstevný cylindrický epitel**
- **chybí hladkosvalová vrstva**

Přídavné pohlavní žlázy - Gl. Vesiculosae - Semenné vāčky



- vyvinuta z ductus deferens
- délka cca 15 cm; klikatá chodbička
- hluboce zřasená sliznice - na řezech se jeví jako labyrint
- **víceřadý epitel** - **bazální buňky** + **hlavní buňky** (mikroklky + cilium)
- **fibroelastická submukóza** + **hladkosvalová vrstva**
- **sekret** - cca 70 % ejakulátu (bohatý na fruktózu)

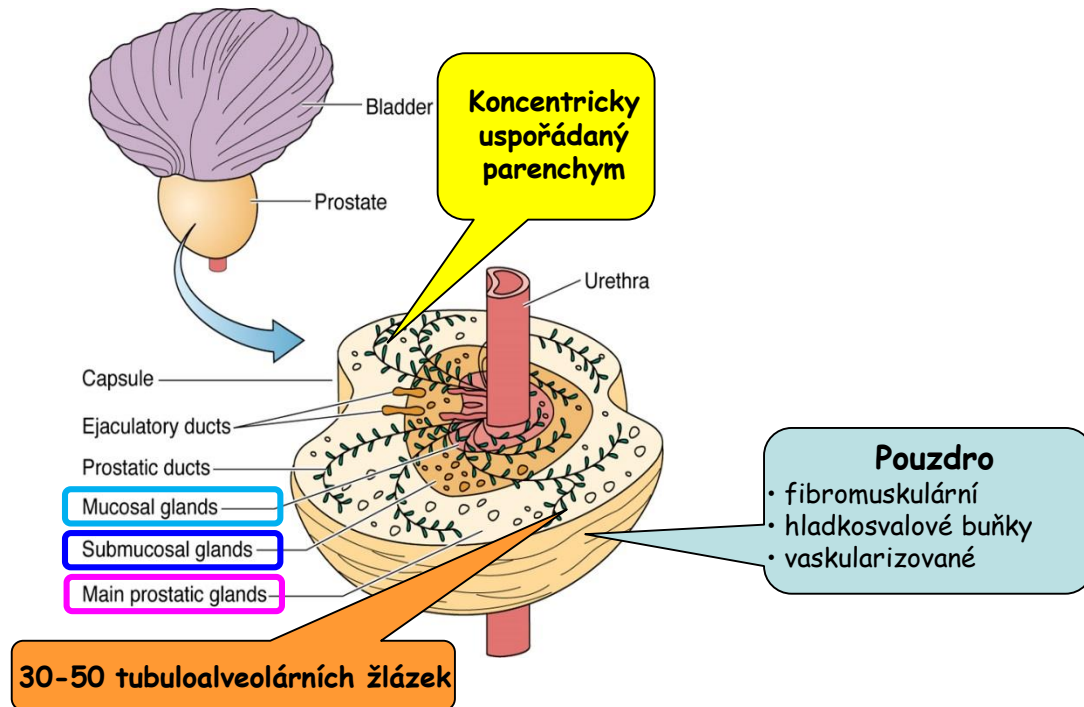
Přídavné pohlavní žlázy - Prostata 1 (předstojná žláza)

Periuretrální
• nejbliže moč. trubici
= nejkratší

Centrální
• delší

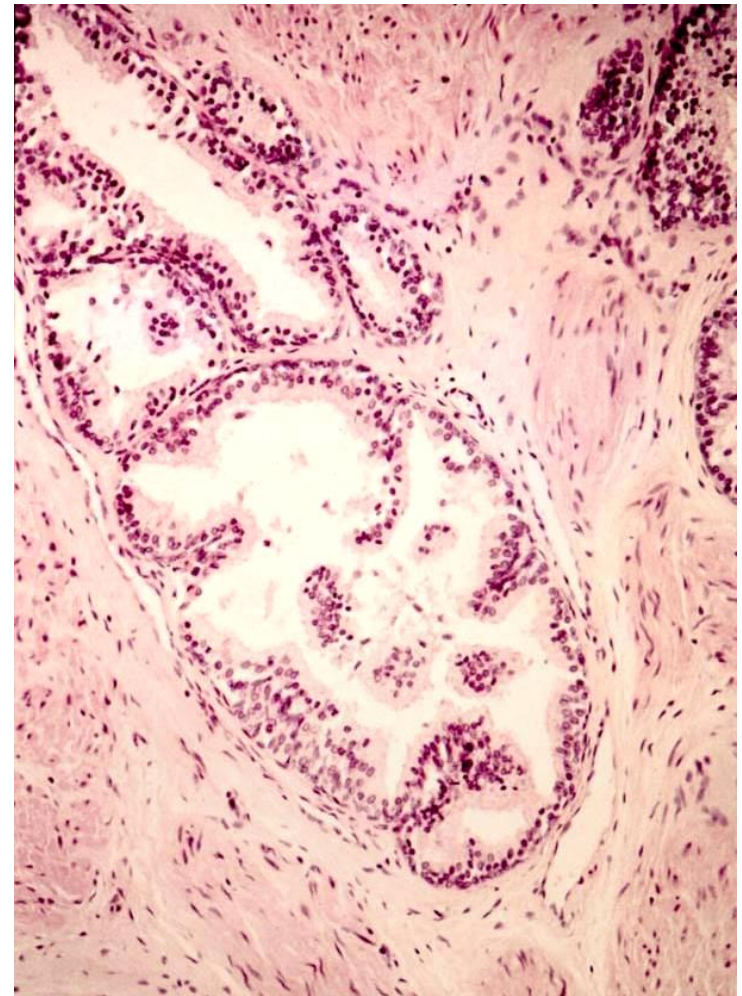
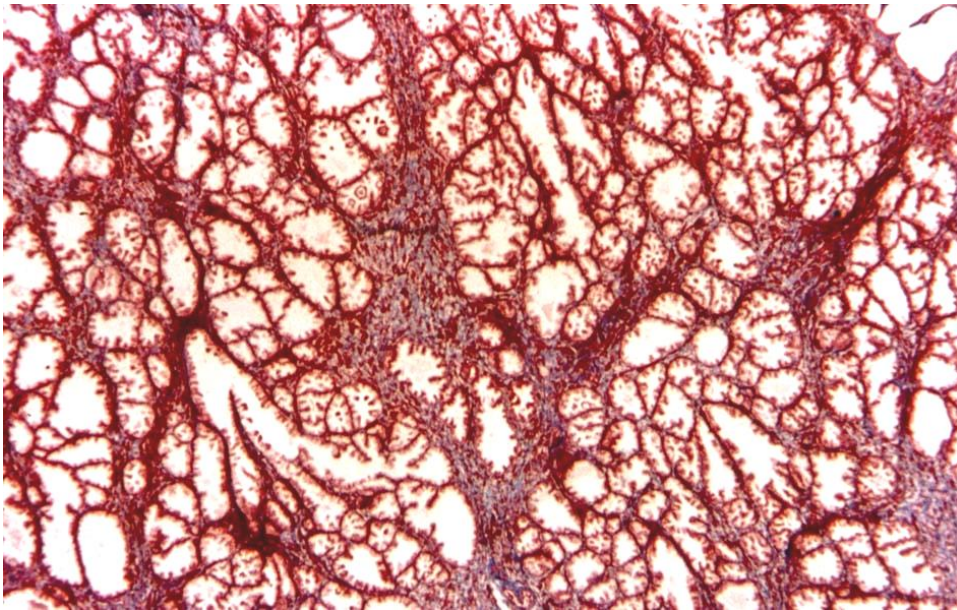
Periferní (70%)
• nejdelší
• nejhojnější

- GLANDS**
- dvojřadý epitel (**bazální a hlavní buňky**)
 - hojné drsné ER + Golgi + sekreční granula



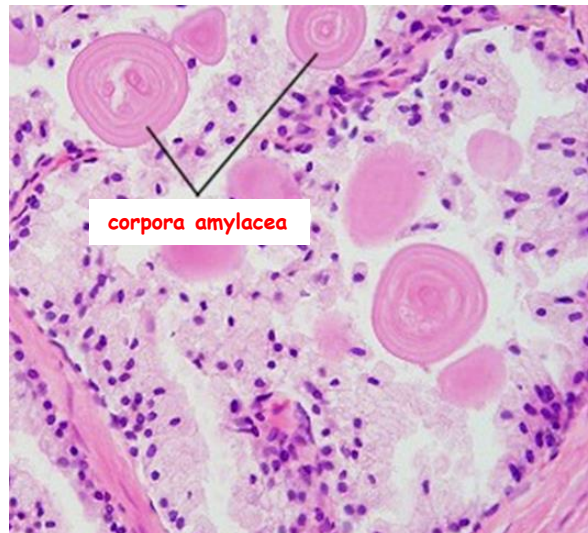- velikost a tvar ořechu (největší přídavná žláza)
- stroma (souvislé s pouzdem): fibroelastické elementy, hojné **hladkosvalové buňky**
- **prostatický sekret**: lipidy, kyselá fosfatáza, proteolytické enzymy, citrát, PSA (proteáza; likvifikace ejakulátu)

Přídavné pohlavní žlázy - Prostata 2

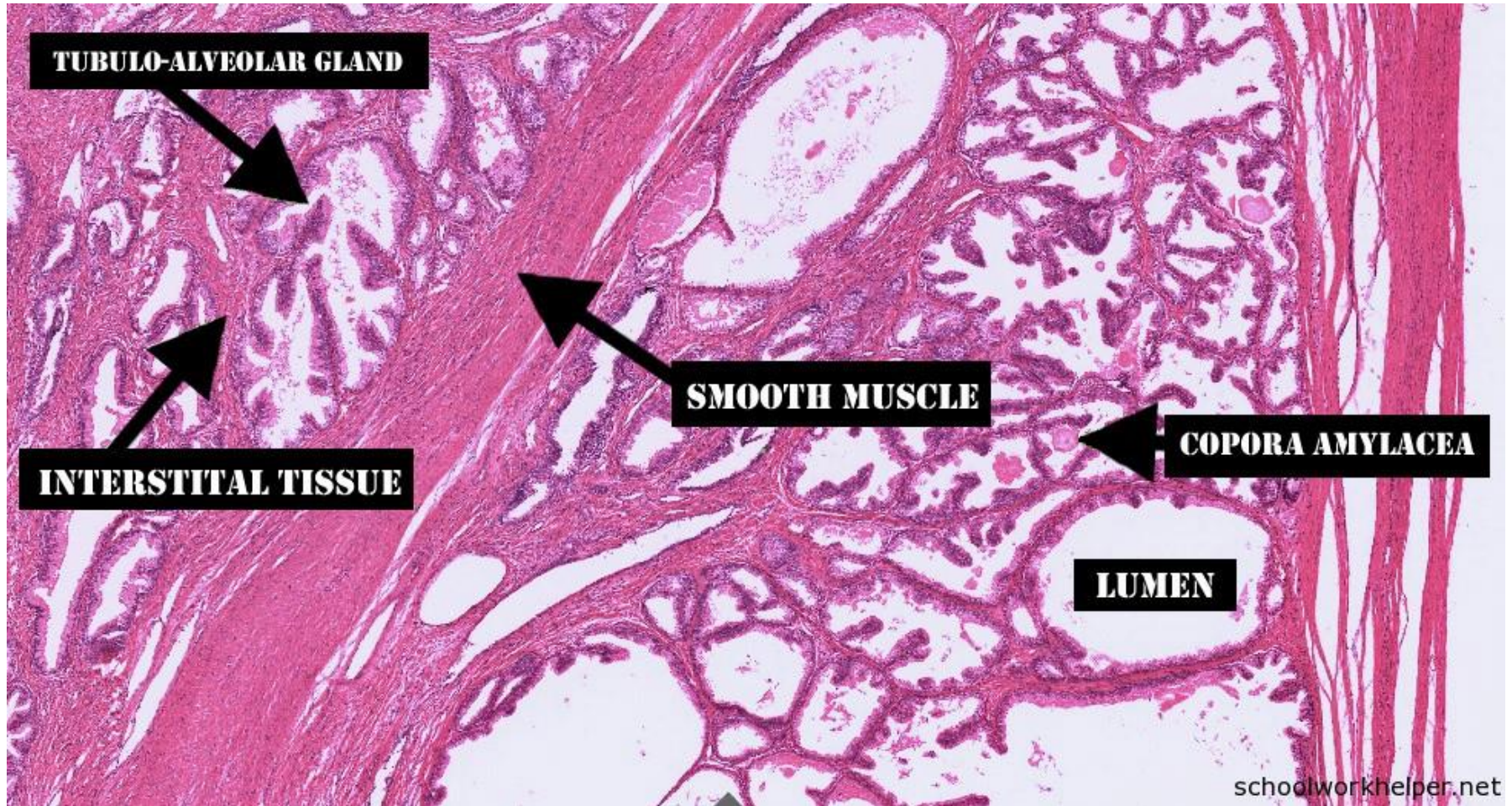


Corpora amylacea = konkrementy

- častější ve vyšším věku
- kalcifikace
- velikost až 1 mm

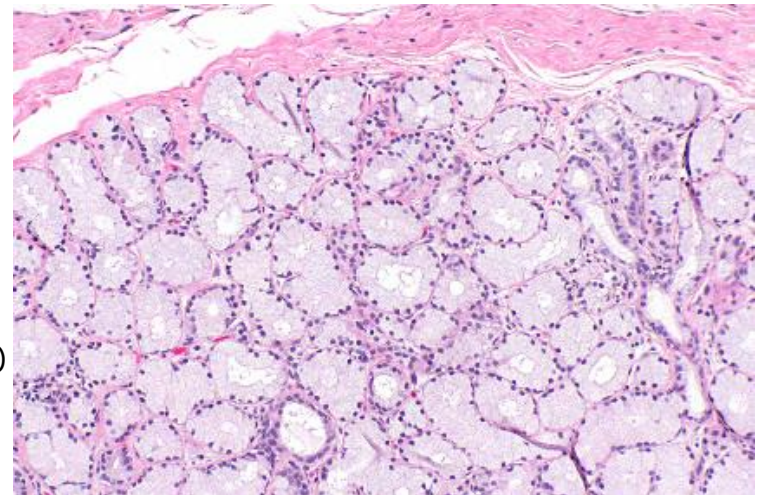
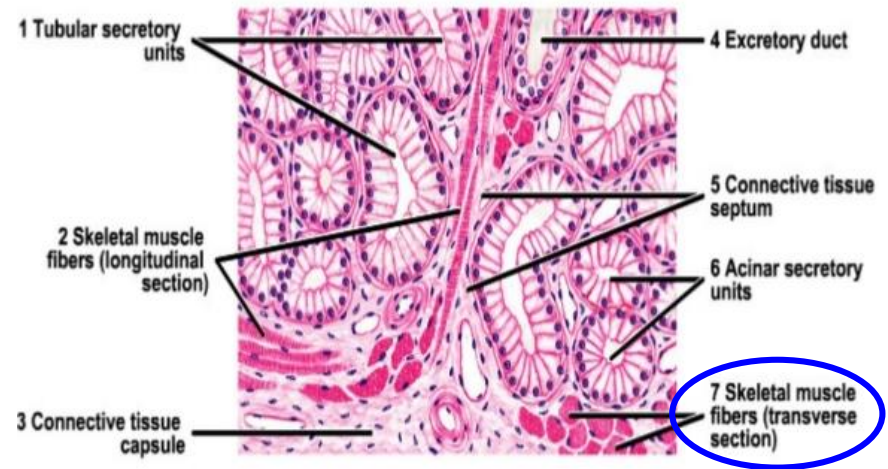
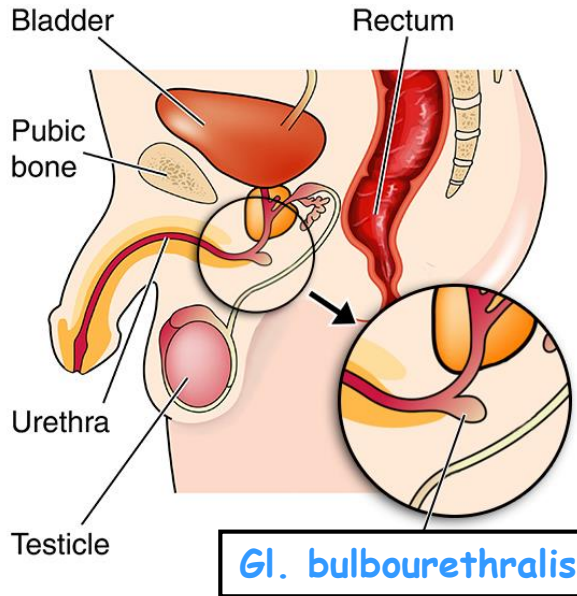


Přídavné pohlavní žlázy - Prostata 3



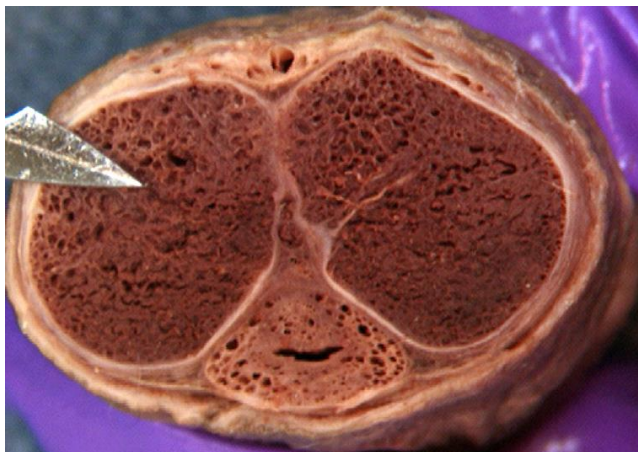Přídavné pohlavní žlázy - *Gl. bulbourethrales*

Boční pohled



- malé - 3 až 5 mm
- při kořeni penisu
- lobulární struktura (septa)
- **vlákna příčně pruhované svaloviny** (diaphragma urogenitale)
- jednovrstevný kubický epitel
- mucinózní sekret (sialová kyselina + galaktóza)

Penis - 1



V. dorsalis superficialis penis

Art. dorsalis penis

V. dorsalis profunda penis

Nervus dorsalis penis

Art. profunda penis

Tunica albuginea

Septum
(neúplné)

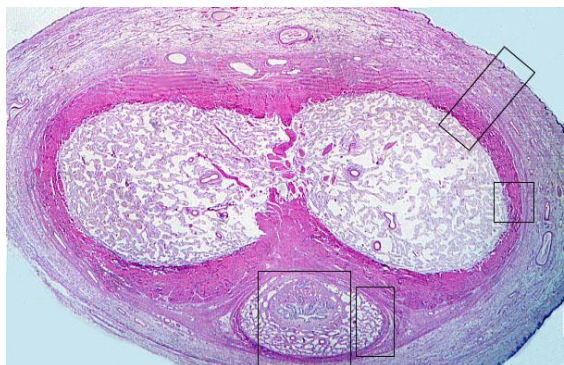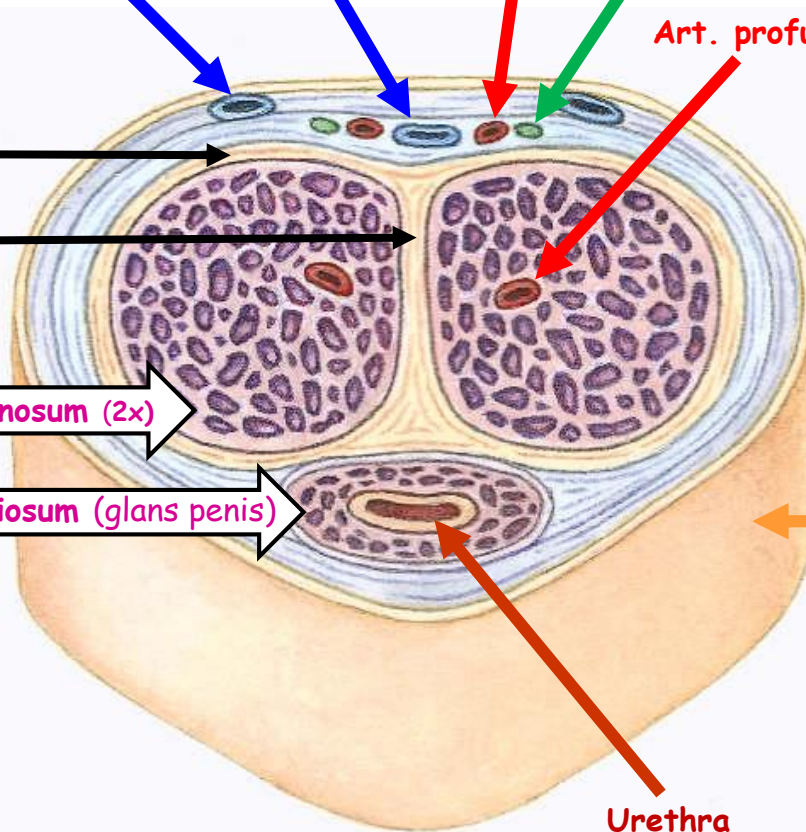
Erektivní tkáň
(topořivá tělesa)

Corpus cavernosum (2x)

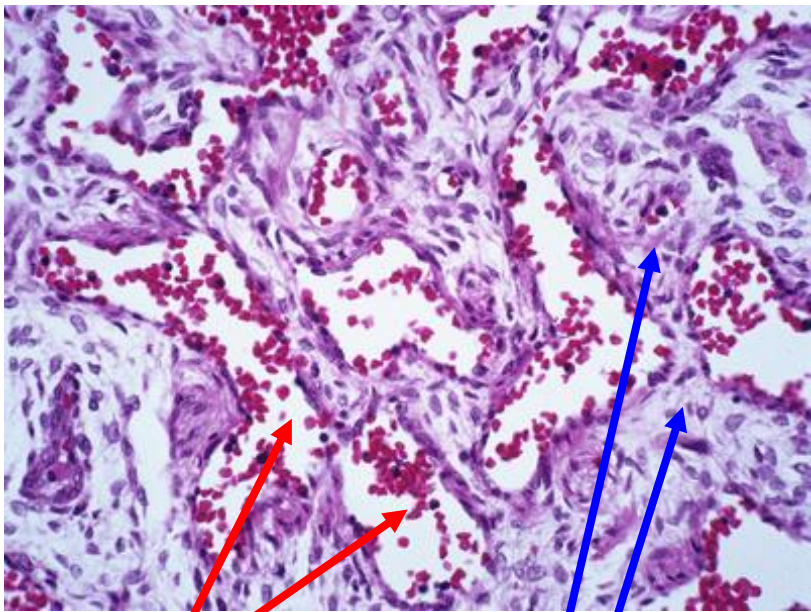
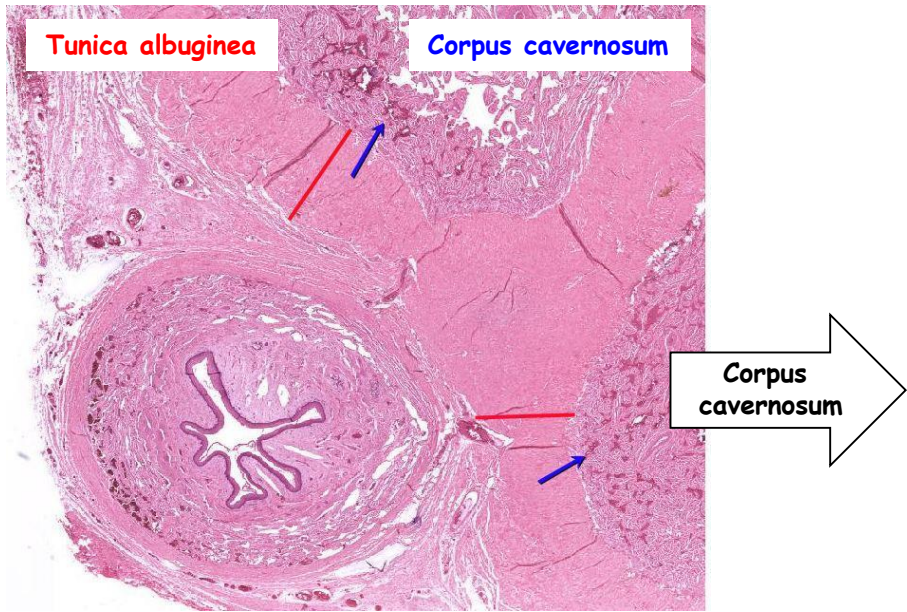
Corpus spongiosum (glans penis)

Kůže

Urethra

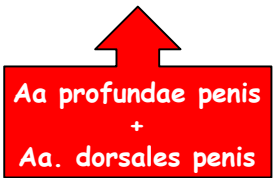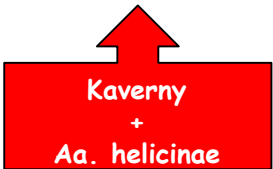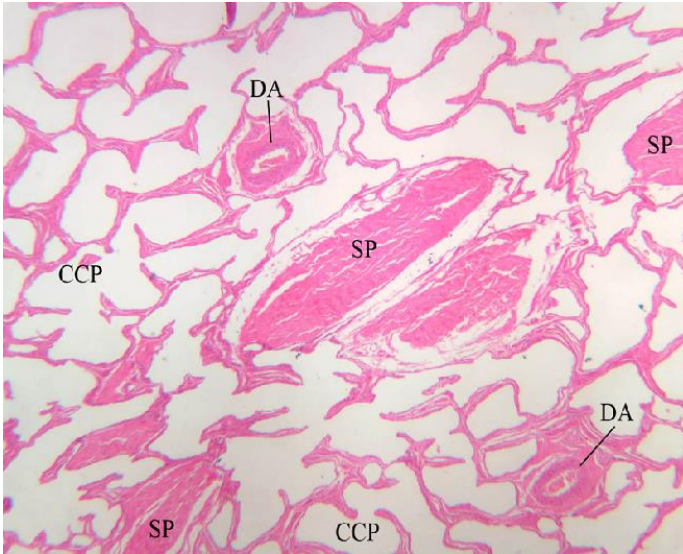


Penis - 2



Kaverny
 • vystlány endotelem

Trámečky
 • fibroelastické vazivo
 • hladkosvalové buňky



Děkuji za pozornost !

Otázky a komentáře na:
ahampl@med.muni.cz