

Poranění pánve a dolní končetiny

Daniel Ira, Milan Krtička, Petr Študent, Radek Pikula, Václav Rak

Department of Trauma Surgery, University Hospital Brno

Course:

Úvod

Poranění dolních končetin patří k nejčastějším důvodům návštěvy na nízkoprahovém urgentním příjmu nebo návštěvy chirurgické či ortopedické ambulance. Závažnost poranění varíruje od nekomplikovaných distorzí hlezna léčených klidem, ledováním, kompresí a elevací až po končetinu nebo život ohrožující poranění, které mohou být součástí polytraumatu. Poranění pánve (kromě nízkoenergetických poranění u starších nebo zlomenin acetabula) mohou vést k oběhové nestabilitě a jsou většinou součástí polytraumatu. Optimálních výsledků u pacientů se závažným poraněním dolních končetin, s poraněním pánve v kombinaci s polytraumou lze dosáhnout jedině pomocí multidisciplinárního přístupu (traumatolog, chirurg, ortoped, cévní chirurg, plastický chirurg, anesteziolog, rehabilitační specialisti ...)

Výukové cíle

- *Získat základní teoretické znalosti stran anamnézy a vyšetřovacích metod při poranění pánve a dolní končetiny*
- *Naučit se základní diagnostické a terapeutické algoritmy při poraněních pánve a dolní končetiny*
- *Natrénovat základní diagnostické a terapeutické praktické zručnosti (např. repozice hlezna, aplikace pánevního pásu, vyšetření měkkého kolene..) na prezenční výuce*

Výstupy z lekce

- *Získání základních teoretických znalostí stran historie a vyšetřovacích metod při poranění pánve a dolní končetiny*
- *Naučení se základních diagnostických a terapeutických algoritmů při poraněních pánve a dolní končetiny*
- *Natrénování základních diagnostických a terapeutických praktických zručnosti (např. repozice hlezna, aplikace pánevního pásu, vyšetření měkkého kolene..) na prezenční výuce*

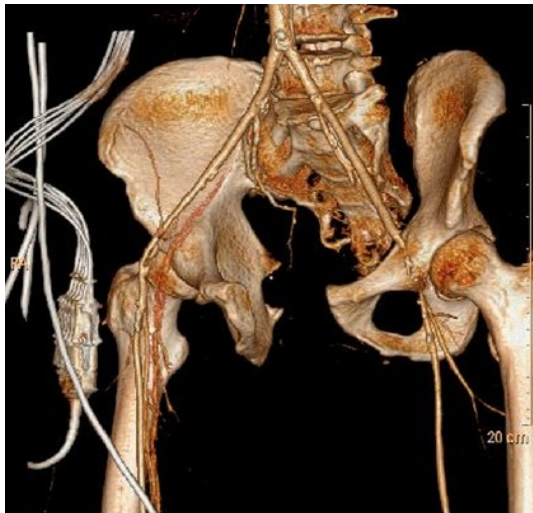Obsah

Poranění pánve a dolní končetiny

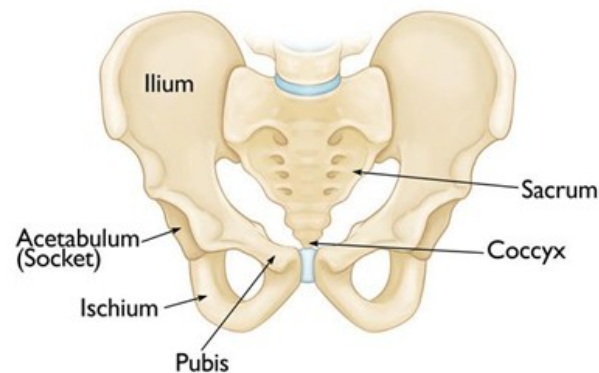
- Pánev
- Acetabulum
- Kyčel
- Femur
- Koleno
- Bérec
- Hlezno
- Noha

Pánev – úrazy pánve

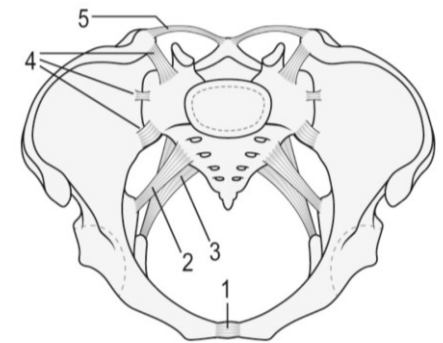
- Pánev – kostní kruh navazující a spojen s páteří
- Poranění pánve - život ohrožující úrazy v akutní fázi
- 3% všech zlomenin u dospělých
- Nízkoenergetické úrazy – výjimečně vyžadují operační řešení
- Vysokoenergetické úrazy pánve - často vyžadují urgentní operační intervenci k záchraně života



Obr. 1



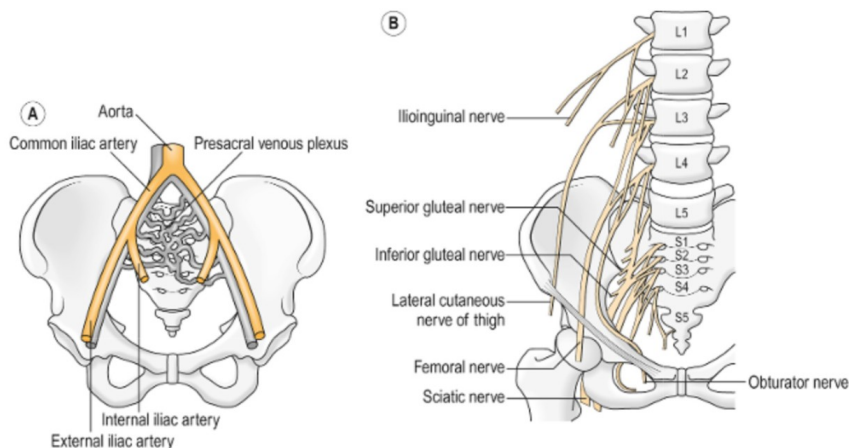
Obr. 2



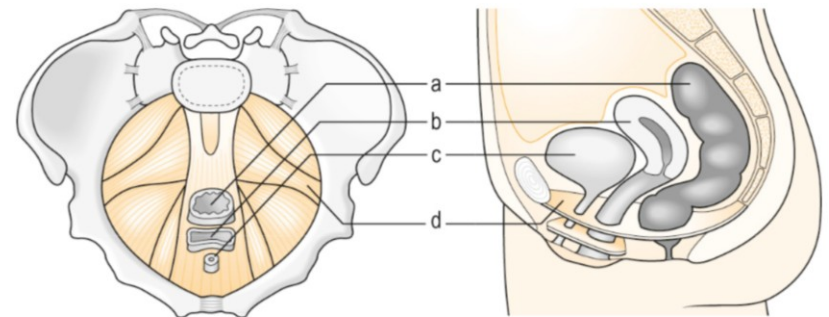
Obr. 3

Pánev - anatomie

- Pánev
- Os illium, ischium, pubis se potkávají a tvoří acetabulum
- Kosti pánve - spojeny fibrokartilaginózními vazy/klouby které tvoří kruh
- Velké nervy, cévy, část GIT, urotraktu a reprodukční orgány se nachází v oblasti pánevního kruhu
- Přerušení pánevního kruhu - spojeno se závažným krvácením, neurologickým deficitem, urogenitálním poraněním and poraněním dolního GIT.



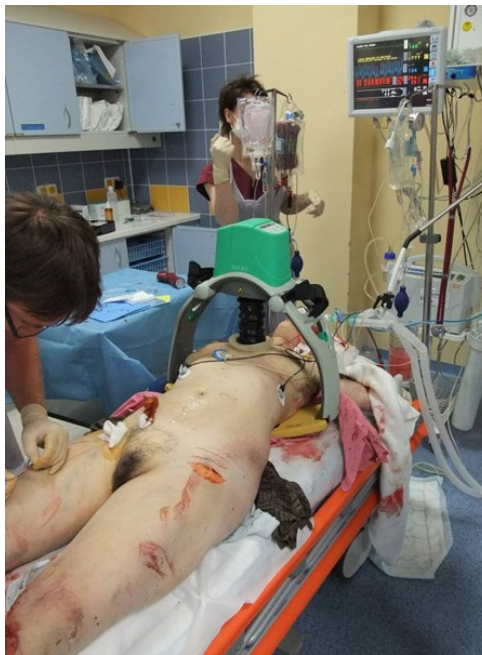Obr. 4



Obr. 5

Pánev - anamnéza

- Většina pánevních fraktur - způsobena vysokoenergetickým mechanismem
- Nízkoenergetické úrazy u mladých – typicky avulzní fraktury
- Nízkoenergetické úrazy - zlomeniny pánve u starších osob (poranění kyčle, pubických ramének, acetabula)

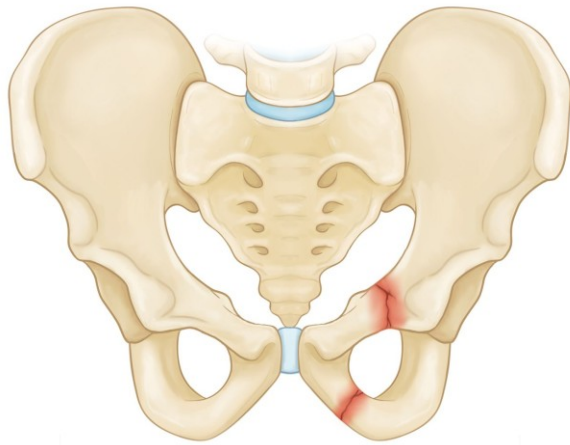


Obr. 6

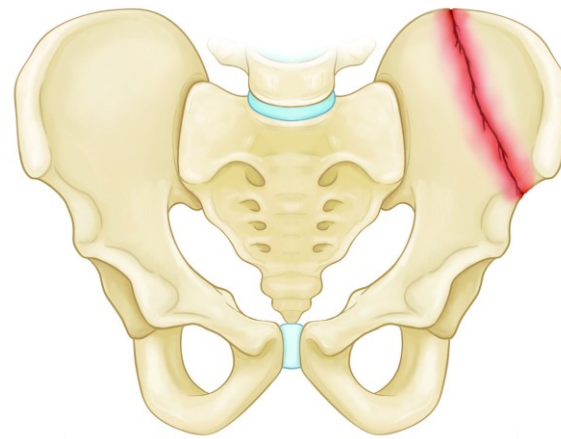
Pánev - vyšetření

Nízkoenergetické trauma

- Velké pohmožděny – jsou raritní
- Jemný pasivní pohyb v kyčli - obvyčně dobře tolerovaný
- Bolest v oblasti třísla/symfýzy
- Provedení neurocirkulačního vyšetření !!!



Obr. 7

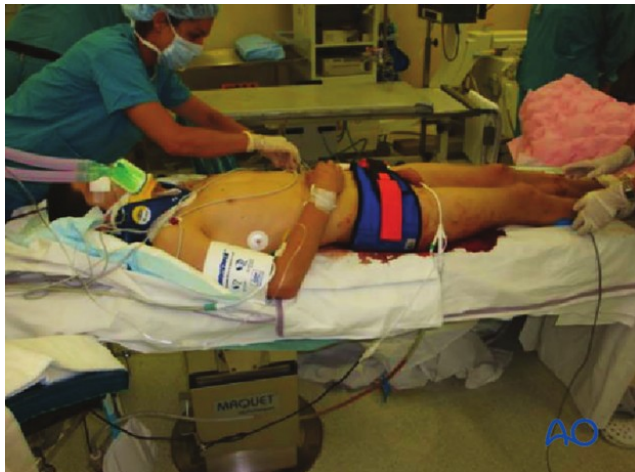

Obr. 8

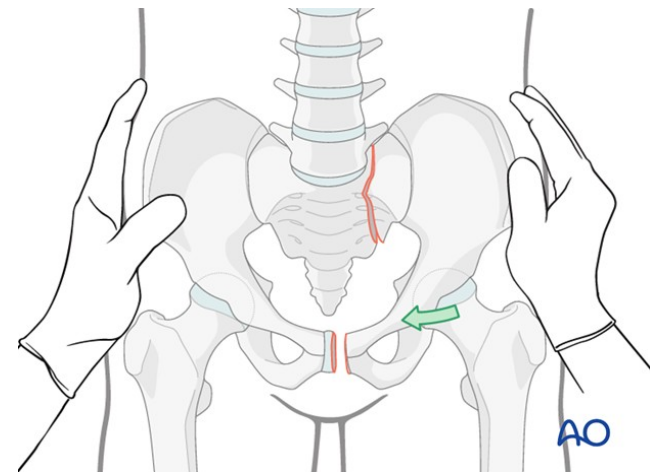
Pánev - vyšetření

Vysokoenergetické trauma

- začínáme s „primary survey“ k vyloučení život ohrožujících poranění
- Pánevní nestabilita - vyšetřujeme tlakem na iliacké lopaty bilaterálně směrem středové linii (nestabilita - rozevírání/pohyb) – jen jedno vyšetření – dále již nevyšetřovat – riziko zhoršení krvácení
- Urgentní stabilizace – kontrola krvácení (C) – pánevní pás
- CAVE – neurovaskulární/abdominální/uretrální poranění



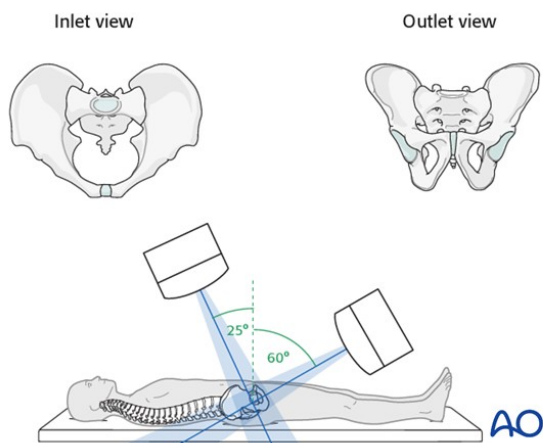
Obr. 9



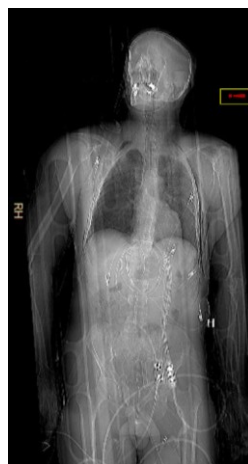Obr. 10

Pánev - zobrazovací metody

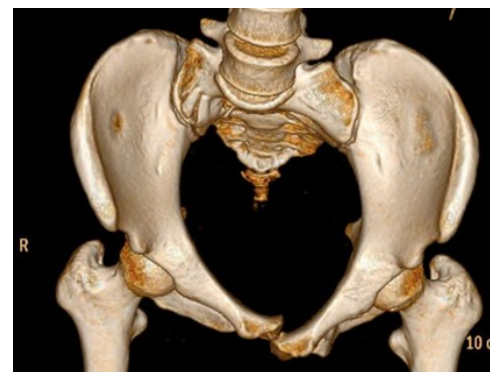
- Tři rtg projekce – komplexní zhodnocení pánevního kruhu – AP, inlet, outlet projekce
- Vysokoenergetické trauma + rtg páteře + FAST + CT (hlava a krční páteř)
- V praxi - u většiny pacientů s vysokoenergetickým poraněním po „primary survey“ provádíme celotělové CT s kontrastem pokud není pacient zcela nestabilní
- Arteriální krvácení – leak (angioembolizace),
- Měchýř/uretrální ruptura - Uretro/cystogram



Obr. 11



Obr. 12

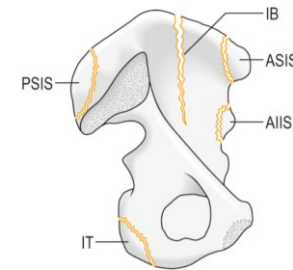


Obr. 13

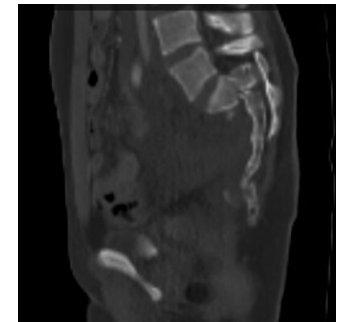
Pánev – klasifikace poranění

- Anterior posterior compression (APC) poranění
- Lateral compression (LC) poranění
- Vertical shear (VS) poranění
- Combined mechanism (CM) poranění

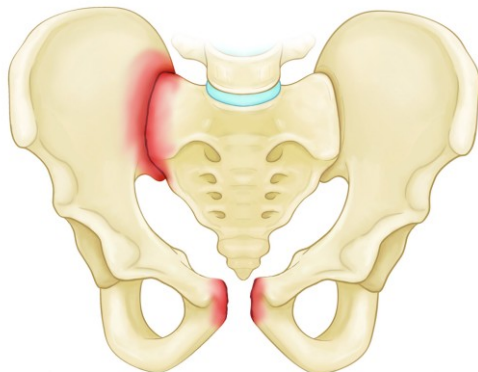
- Avulzní fraktury/zlomeniny raméněk
- Sakrální/kokcygeální fraktury



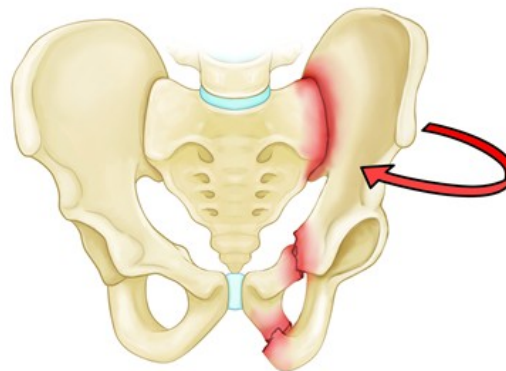
Obr. 14



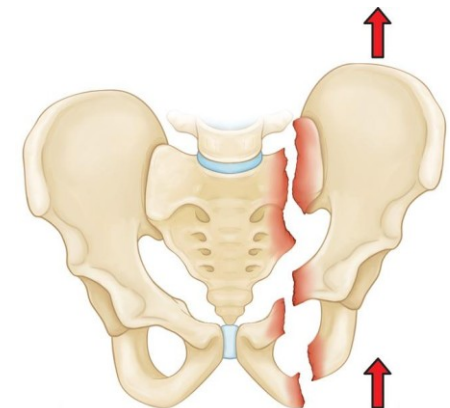
Obr. 15



Obr. 16



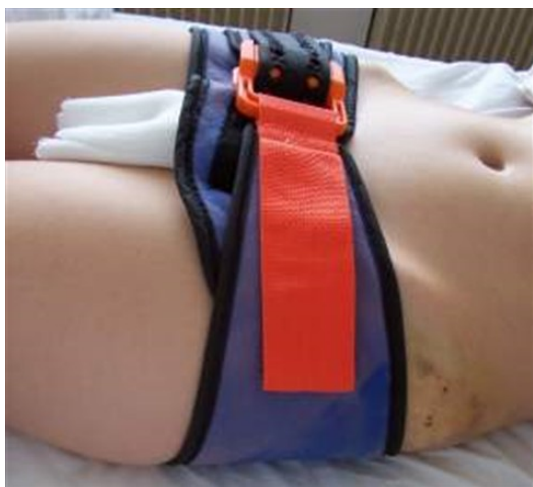Obr. 17



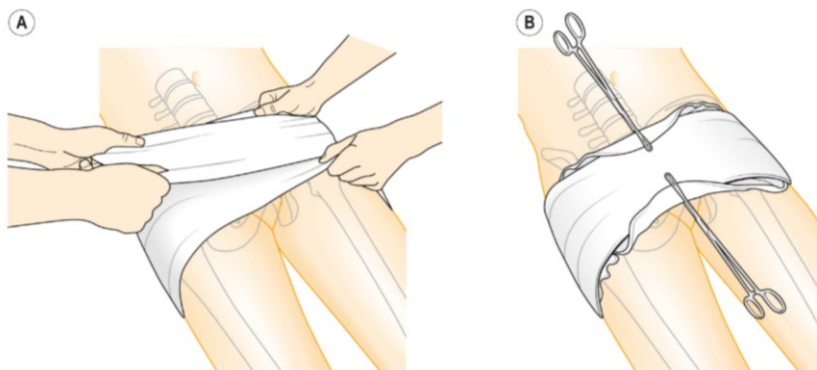
Obr. 18

Pelvis - UP manažment

- Nestabilní pánevní poranění zřídka kdy izolované (hrudní, abdominální, mozkové ..poranění) – Advanced Trauma Life Support (ATLS) manažment
- Trauma + hemodynamická nestabilita = okamžitá aplikace pánevního pásu (Komprese po celém obvodu je vytvořena v oblasti trochanterů /ne ve výšce iliackých lopat/ pomocí pánevního pásu nebo pomocí prostěradla)
- V případě pacientů, kteří jsou nadále nestabilní i po mechanické stabilizaci - doplnění pánevní tamponády a/nebo angioembolizace

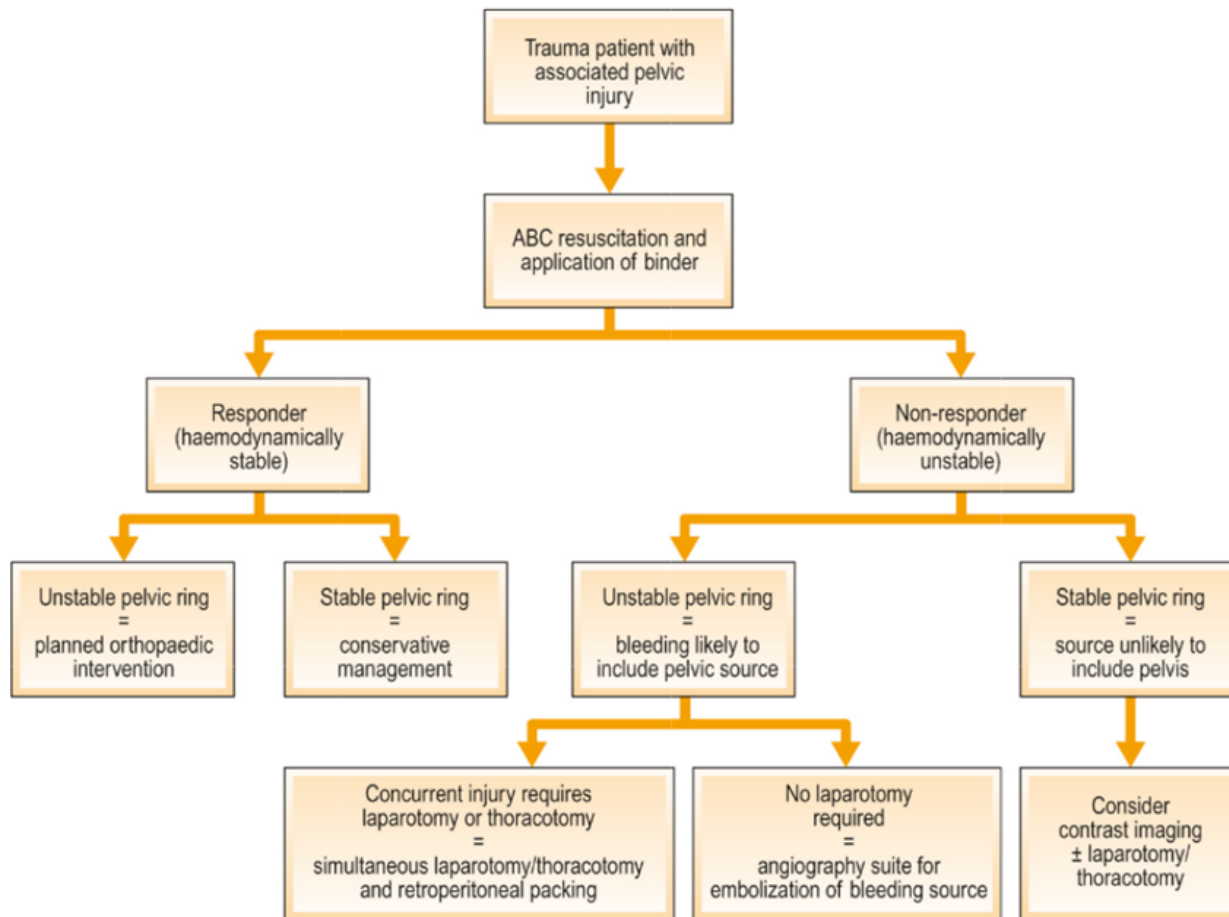


Obr. 19



Obr. 20

Pánev - UP manažment



Pánev - akutní pánevní ošetření

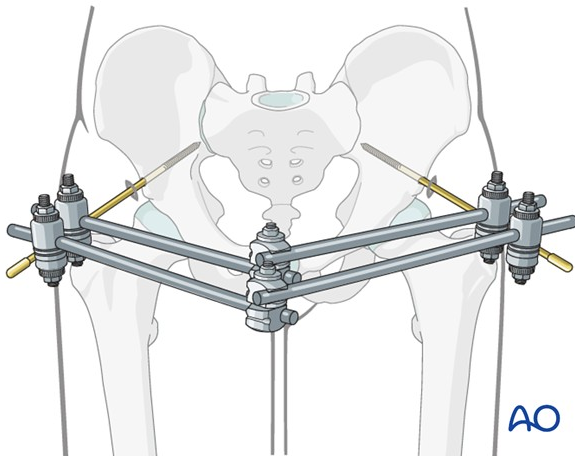
Externí fixace

- indikována k dočasné/definitivní stabilizaci nestabilních poranění pánevního kruhu
- Implantace pinů/konstrukce – iliacké lopaty/supraacetabulárně

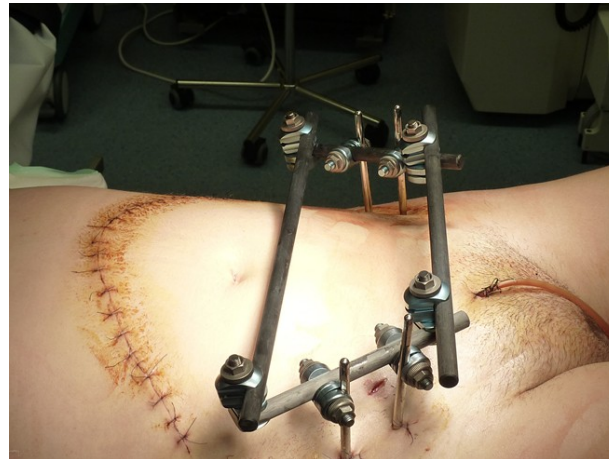
Pánevní svorka

- Nestabilní pánevní kruh bez kominuce v zadním segmentu/mimo místa aplikace pinů


Kliknutím vložíte text.



Obr. 22



Obr. 23



Obr. 24

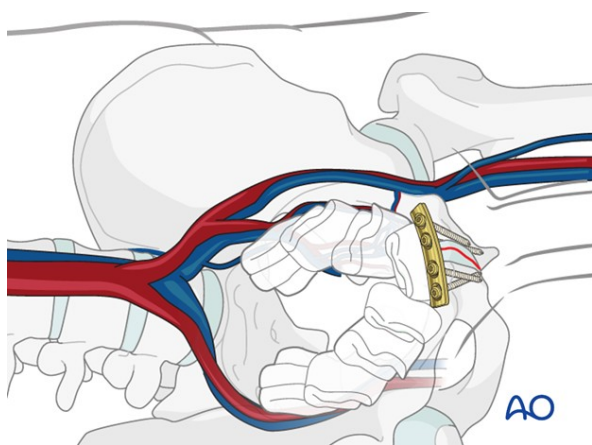
Pánev - akutní pánevní ošetření

Pánevní tamponáda

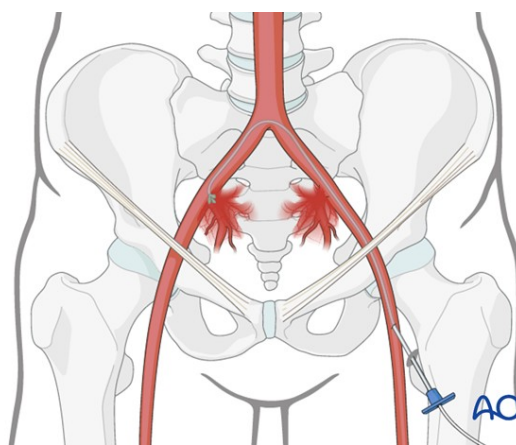
- Pánevní pás, svorka nebo externí fixatér aplikovány k prevenci separaci kostěných fragmentů kruhu – „uzavření kruhu“
- Příčná incize dle Pfannenstiela, peritoneum + jeho obsah mobilizovány mediálně, prostor vyplněn břišními roušky za účelem tamponády krvácení

Angioembolizace

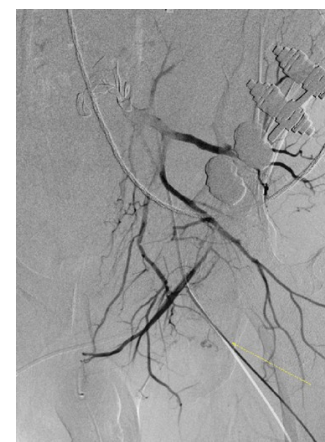
- hemodynamicky nestabilní pacient, obzvlášť při arteriálním krvácení, katétr je zaveden do femorální arterie, místa krvácení jsou identifikována a embolizována



Obr. 25



Obr. 26

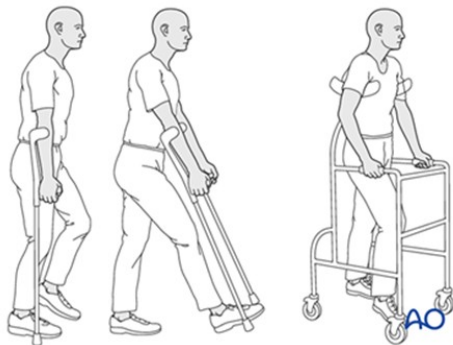


Obr. 27

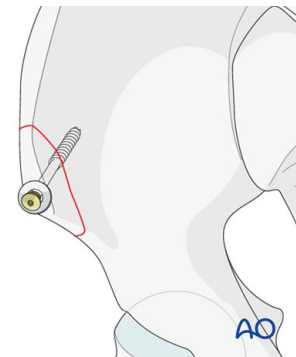
Pánev - léčba

Konzervativní terapie

- Stabilní LC zlomeniny (včetně poranění ramének u starších) – analgezie, fyzioterapie, částečné zatěžování došlapem při chůzi
- Stabilní APC zlomeniny – analgezie, fyzioterapie, částečné zatěžování došlapem při chůzi
- Avulzní fraktury - raritně vyžadující operační intervenci, velké dislokované fragmenty, mladí pacienti – operační terapie



Obr. 28

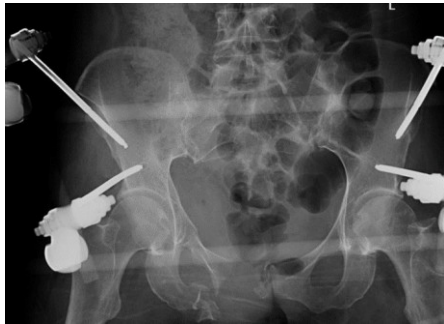

Obr. 29

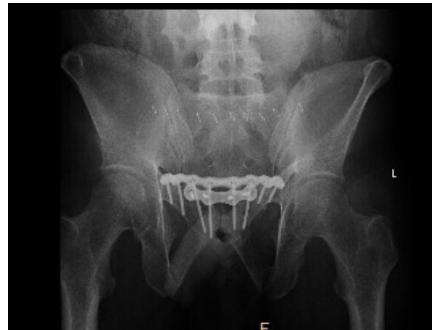Pánev - léčba

Operační terapie

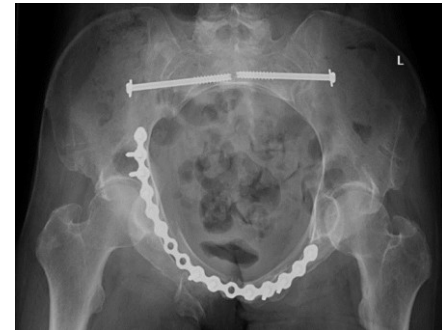
- Nestabilní pacienti - léčení akutně pomocí technik akutní pánevní stabilizace
- Stabilní pacienti - definitivní chirurgické ošetření
- Stabilizační techniky poranění přední části pánevního kruhu



Obr. 30

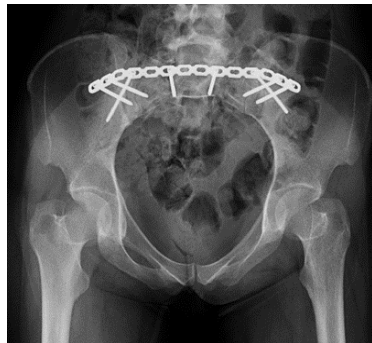

Obr. 31

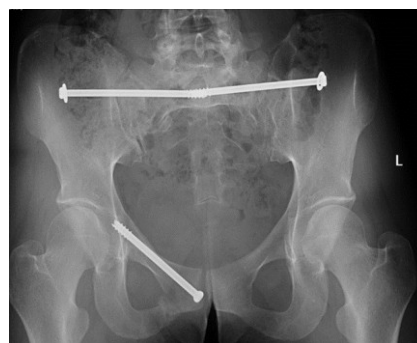


Obr. 32

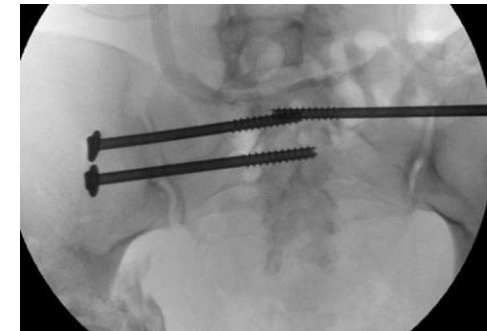
- Stabilizační techniky poranění zadní části pánevního kruhu



Obr. 33



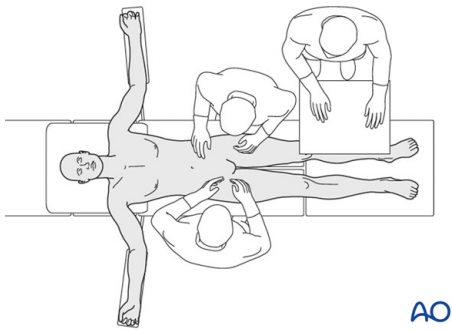
Obr. 34



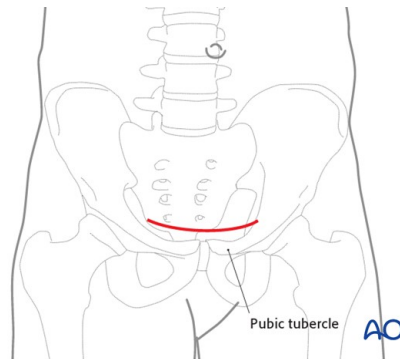
Obr. 35

Pánev - léčba

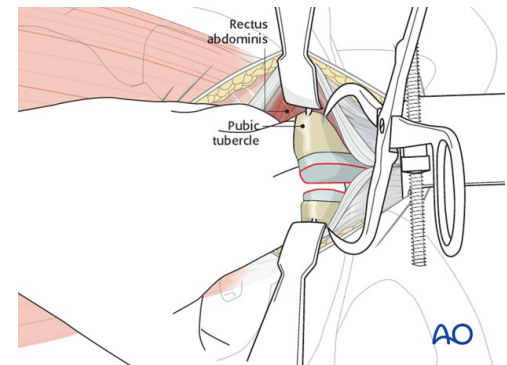
Operační terapie



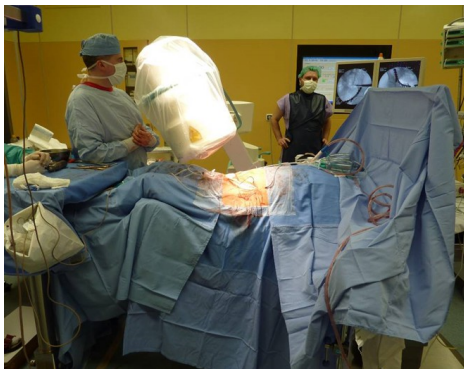
Obr. 36



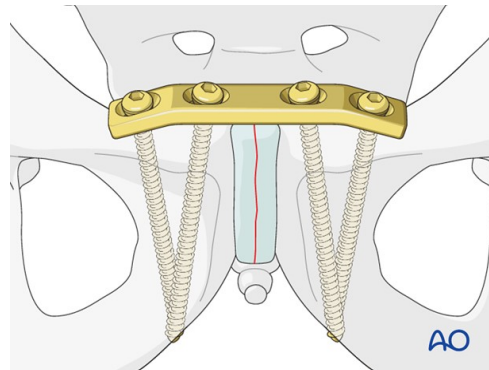
Obr. 37



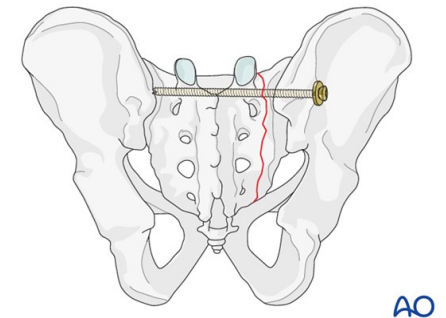
Obr. 38



Obr. 39



Obr. 40

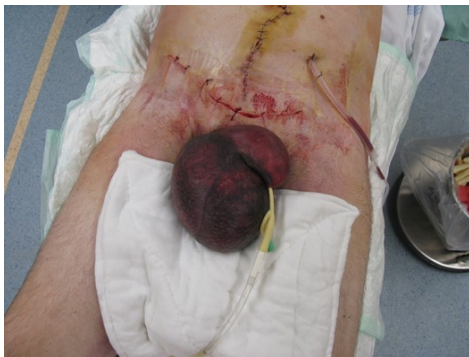

Obr. 41

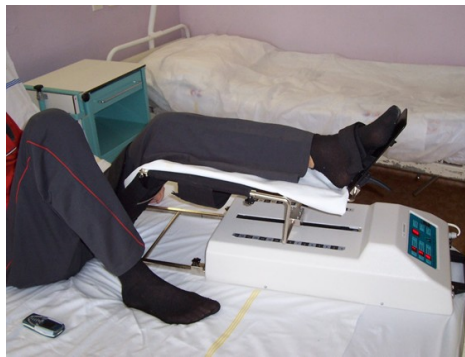Pánev - léčba

Pooperační léčba a manažment

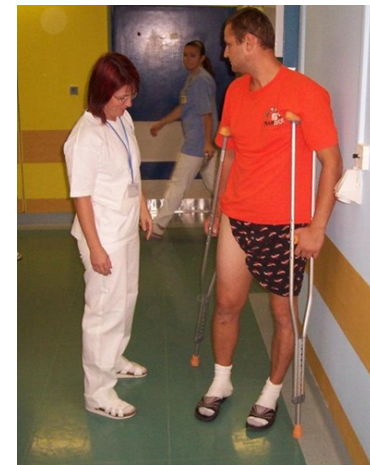- Prevence hluboké žilní trombózy
- Brzká mobilizace a rehabilitace
- Stabilní zlomeniny ramének u starších – rutinně nevyžadují další follow up.
- Limitovaná zátěž do návratu stability/zhojení - 6 - 15 týdnů.
- Radiologické kontroly
- Komplexní fraktury – častokrát režim rhb na lůžku - vozík na delší časové období



Obr. 42



Obr. 43



Obr. 44

Pánev - komplikace

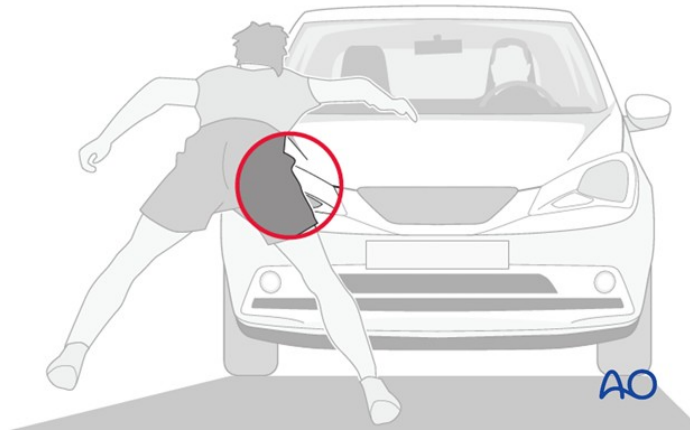
Komplikace	
Časné	Pozdní
Všeobecné <ul style="list-style-type: none"><input type="checkbox"/> Hemoragický šok<input type="checkbox"/> SIRS<input type="checkbox"/> Pneumonie<input type="checkbox"/> Katérová infekce<input type="checkbox"/> Hluboká žilní trombóza a plicní embolizace	Dlouhotrvající následky <ul style="list-style-type: none"><input type="checkbox"/> Erektální dysfunkce<input type="checkbox"/> Uretrální striktury<input type="checkbox"/> Bolesti pánve<input type="checkbox"/> Psychologické potíže
Místní <ul style="list-style-type: none"><input type="checkbox"/> Infekce a ranní komplikace<input type="checkbox"/> Urogenitální poranění<input type="checkbox"/> Neurologické poranění	

Pánev - Take home message

- *Nízkoenergetické úrazy pánve v důsledků drobných pádů – zřídka vyžadují chirurgickou intervenci.*
- *Vysokoenergetické poranění pánevního kruhu – mohou být život ohrožující v akutní fázi, častokrát vyžadují urgentní chirurgickou intervenci*
- *Akutní stabilizační techniky při poranění pánve (pánevní pás, externí fixatér, pánevní svorka, pánevní tamponáda angioembolizace) jsou život zachraňujícími procedurami*
- *Přeživší pacienti mohou mít chronické problémy – v důsledků neurovaskulárních poranění, deformit pánevního kruhu, pánevní nestability a jako následek přidružených poranění okolitých struktur a orgánů.*

Acetabulum – poranění acetabula

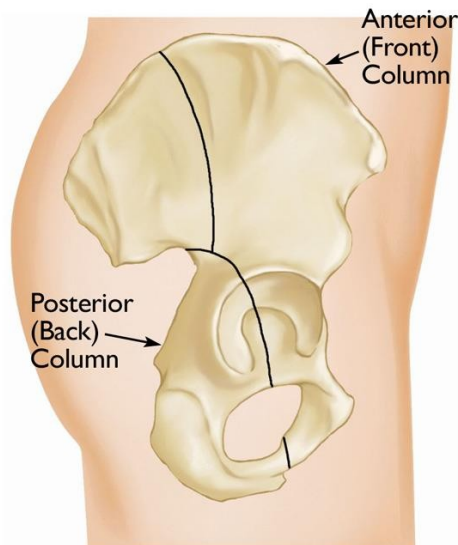
- Pánevní fraktury zasahující do kloubní plochy kyčelního kloubu
- Latinské slovo – malá miska používaná k podávání octu
- Zasahují do jednoho nebo dvou pilířů pánve, zasahují hrany acetabula, nebo strop
- Bimodální distribuce: vysokoenergetické trauma - mladší, nízkoenergetické trauma – starší pacienti



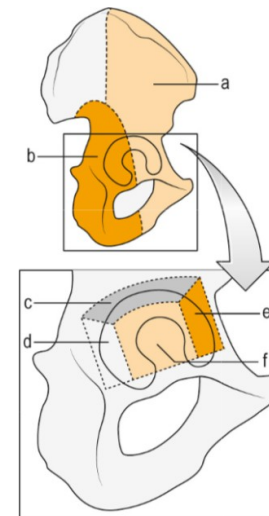
Obr. 45

Acetabulum – anatomie

- Dva pilíře
- Přední pilíř (a)
- Zadní pilíř (b)
- Acetabulum je ohraničeno stropem (c), zadní hranou (d) přední hranou(e), and uprostřed se nachází quadrilateralní plocha (f)



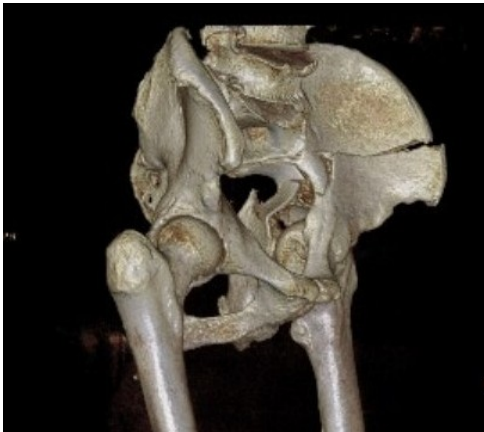Obr. 46



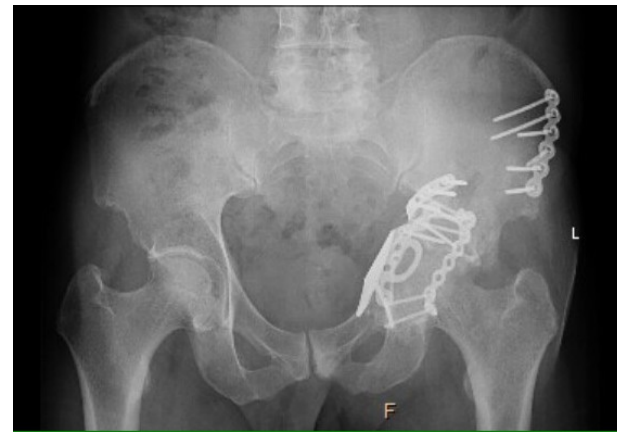Obr. 47

Acetabulum – anamnéza

- Zlomeniny acetabula – většinou následek vysokoenergetického traumatu (moto/auto nehody nebo pády z výšek)
- Starší pacienti – nízkoenergetické úrazy (pád z výše těla)
- Zlomeniny acetabula v místě spojení s raménky – podobný charakter jako zlomeniny ramének



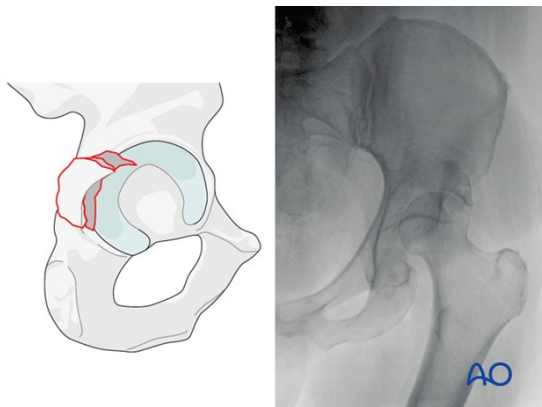
Obr. 48



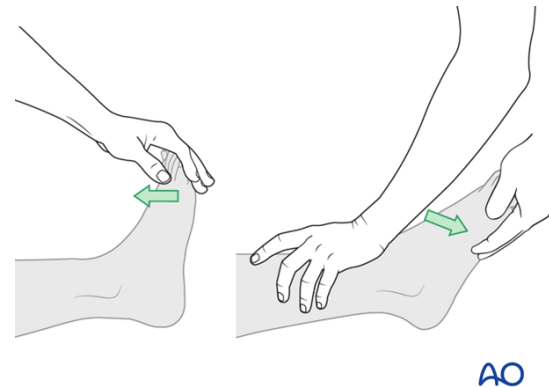
Obr. 49

Acetabulum – vyšetření

- Život ohrožující krvácení - raritní (v kontrastu s poraněním pánevního kruhu)
- Bolest v oblasti pánve a kyčle, zhoršení pohybu v kyčli, zkrácení končetiny
- Neurocirkulační vyšetření (paréza ischiadického nervu)
- Morel-Lavallée léze – decollment – přerušení spojení vrstev podkoží x fascie
- Aplikace pánevního pásu – zhoršuje deformitu – není indikováno



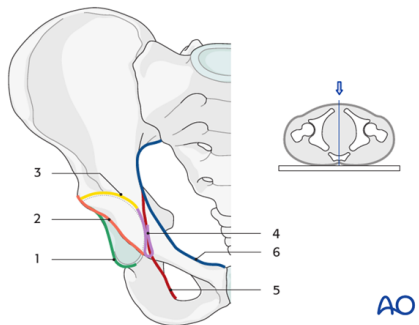
Obr. 50



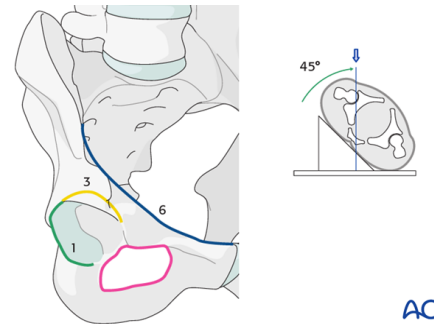
Obr. 51

Acetabulum – zobrazovací metody

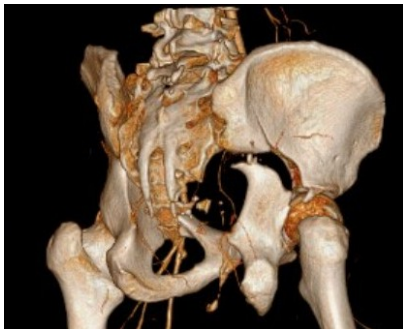- RTG zlomeniny acetabula – projekce z různých úhlů
- AP , Judetovy projekce – prováděny již většinou peroperačně/pooperačně – odklon pacienta 45° na každou stranu
- CT zobrazení - axiální a 3-D CT – rutinně u všech pacientů



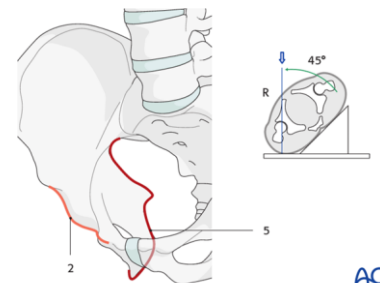
Obr. 52



Obr. 53



Obr. 54

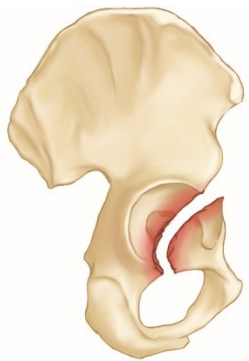

Obr. 55

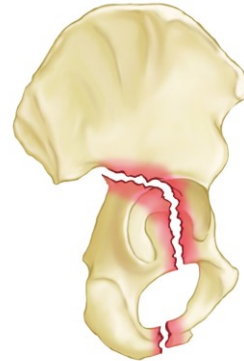
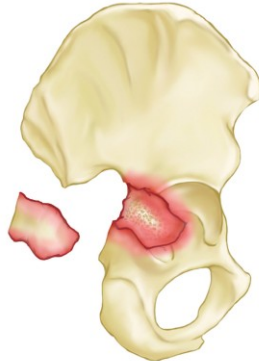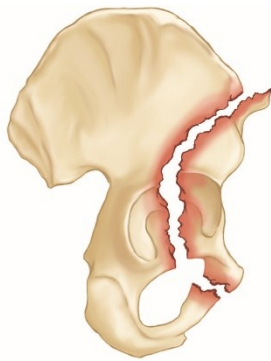
Acetabulum – klasifikace

Typy zlomenin závisí od:

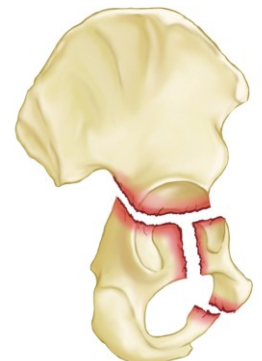
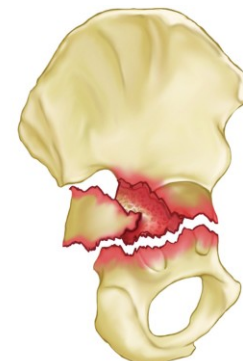- Lokalizace – lom v přední nebo zadní části pilíře nebo v oblasti hran nebo centrálně
- Orientace lomu
- Judet and Letournel klasifikace – pět/šest základních typů



Obr. 56



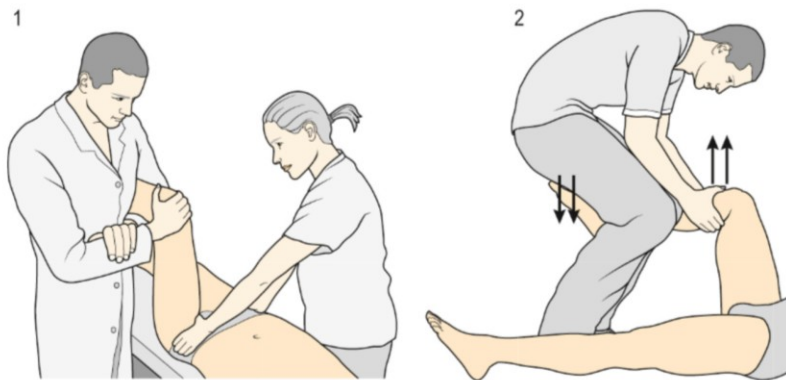
Obr. 57



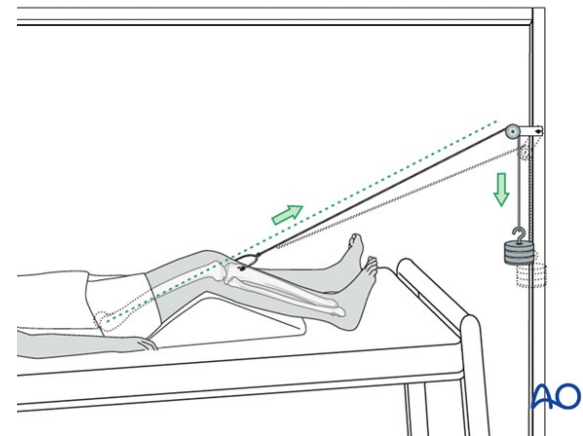
Obr. 58

Acetabulum – UP manažement

- Závažné poranění - standardní „primary survey“ a principy ATLS
- Zhodnocení délky a rotace končetiny – zlomeniny acetabula – mohou být komplikovány vykloubením kyčle
- Urgentní repozice luxace kyčle - skeletální trakce



Obr. 59

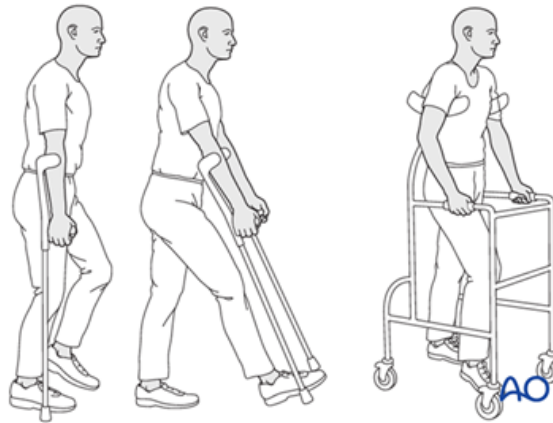


Obr. 60

Acetabulum - léčba

Konzervativní terapie

- stabilní, nedislokované fragmenty
- Pacienti s vysokým rizikem chirurgických komplikací
- Berle/chodítko – až na 3 měsíce, polohovací pomůcky, analgetika, antikoagulační terapie

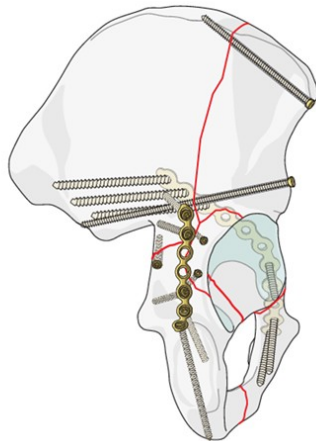


Obr. 61

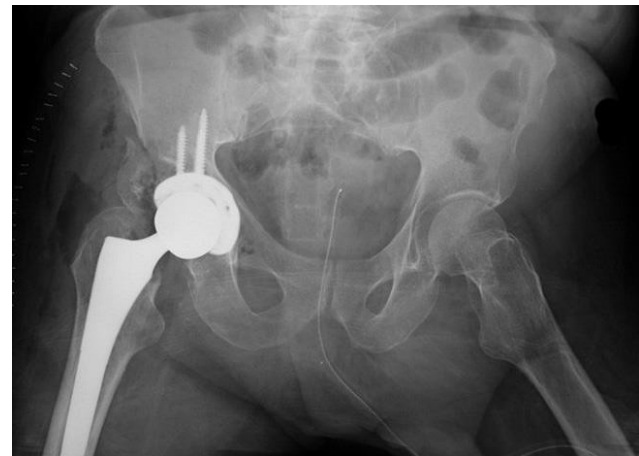
Acetabulum - léčba

Operační terapie

- Cíle ORIF - anatomická repozice kloubní plochy, retence postavení za současného umožnění pohybu kloubu
- Definitivní stabilizace – za 3-7 dní, dočasně skeletální trakce
- Mladí pacienti – obnova kloubní kongurence a pánevní stability
- Starší pacienti – rekonstrukce zlomeniny – příprava k implantaci náhrady kyčelního kloubu



Obr. 62

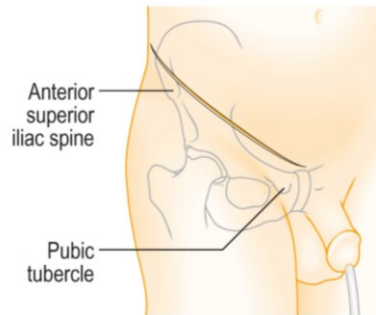


Obr. 63

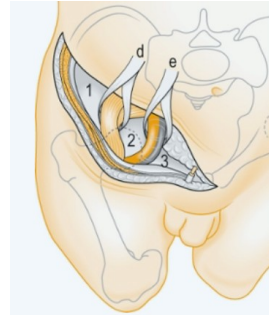
Acetabulum - léčba

Chirurgické přístupy

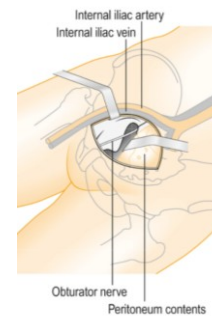
- Závisí od typu zlomeniny
- přední, zadní chirurgické přístupy nebo kombinace obou



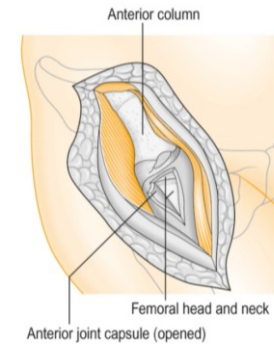
Obr. 64



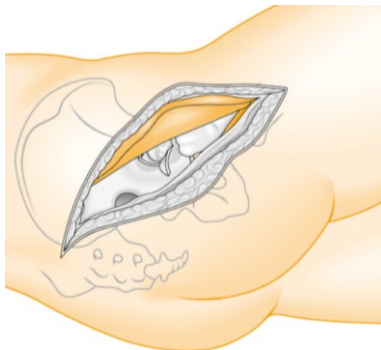
Obr. 65



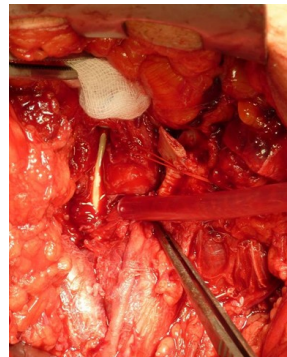
Obr. 66



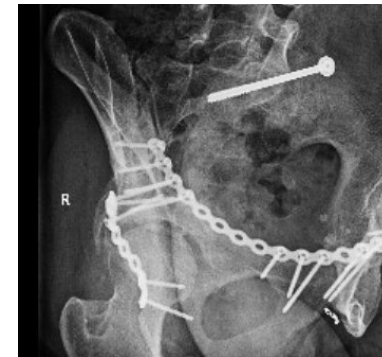Obr. 67



Obr. 68



Obr. 69

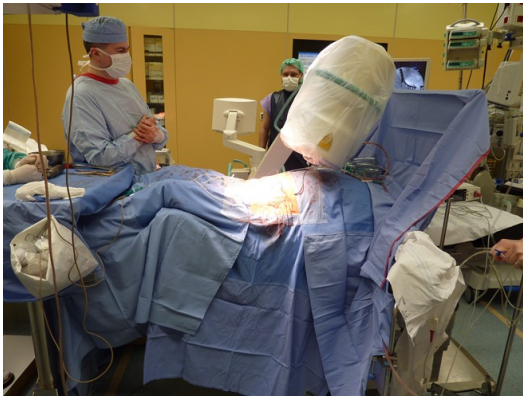

Obr. 70

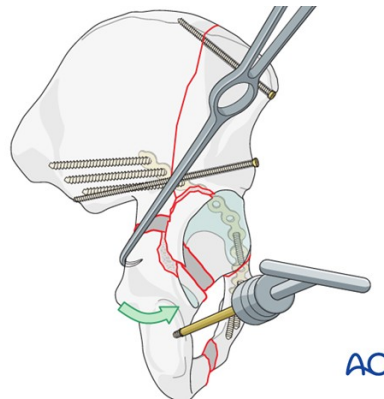
Acetabulum - léčba

Chirurgické techniky

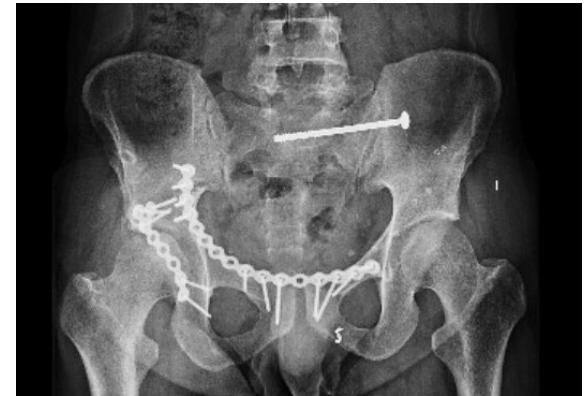- Radiolucenční stůl, trakce (trakční stůl, femorální distraktor nebo manuální trakce), RTG zobrazení (C- rameno s 3-D rekonstrukcí)
- Jeden nebo kombinace přístupů, jedno- nebo dvoufázové operace
- Repozice fragmentů – přímá manipulace použitím pinů, svorek, kleští, šroubů nebo dlah stabilizující fraktury



Obr. 71



Obr. 72



Obr. 73

Acetabulum - léčba

Pooperační terapie a manažment

- Prevence hluboké žilní trombózy (antikoagulace/filtr VCI)
- Heterotopické osifikace (pooperační užívání indometacinu/radioterapie)
- Mobilizace: pohyb v kyčli do 90 st. flexe, minimální došlap a berle - až 12 týdnů.
- Pacienti – pravidelné kontroly po 2, 6, 12 týdnech a po 6 měsících - AP and Judetovy projekce
- 6 až 12 měsíců – návrat k sportovním aktivitám
- Část pacientů - není schopno návratu k úrovni před úrazových aktivit

Acetabulum - komplikace

Komplikace	
Časné	Pozdní
<p>Všeobecní</p> <ul style="list-style-type: none"><input type="checkbox"/> Pneumonie<input type="checkbox"/> Katérové infekce<input type="checkbox"/> Hluboká žilní trombóza a plicní embolizace	<ul style="list-style-type: none">• Heterotopické osifikace• Avaskulární nekróza hlavice femuru• Post-traumatická osteoartritida
<p>Lokální</p> <ul style="list-style-type: none"><input type="checkbox"/> Infekce a ranní komplikace<input type="checkbox"/> Neurovaskulární poranění	

Acetabulum – take home message

- *Acetabulární fraktury – bimodální distribuce: vysokoenergetické trauma u mladších pacientů, nízkoenergetické trauma u starších pacientů*
- *Acetabulární fraktury – rozdílné od zlomenin pánevního kruhu – život ohrožující krvácení je u izolovaného poranění acetabula vzácné.*
- *Cílem chirurgického řešení je obnovení kongurence acetabula a pánevní stability.*
- *Post-traumatická artróza kyčelního kloubu může limitovat pacienty v jejich aktivitách – náhrada kyčelního kloubu může být nejlepším řešením k vyřešení jejich potíží.*

Pánev a acetabulum - zdroje a odkazy na další výukové materiály

- Alasdair J. G. Gray et al: McRae's Orthopaedic Trauma and Emergency Fracture Management, Elsevier Books, 2015
- ACS, Committee: ATLS Advanced Trauma Life Support 10th Edition Student Course Manual, American College of Surgeons, 2018
- V. Pokorný et al: Traumatologie, Triton, 2002
- P. Wendsche, R. Veselý et al: Traumatologie, Galén, 2019
- P. Višňa, J. Hoch et al: Traumatologie dospělých, Maxdorf, 2004
- M. Zeman, Z. Krška et al: Speciální chirurgie, Galén, 2014
- www.aosurgery.org
- www.orthoinfo.aaos.org

Obrázky

- Alasdair J. G. Gray et al: McRae's Orthopaedic Trauma and Emergency Fracture Management, Elsevier Books, 2015
(Obr. 2,3,4,5,14,20,21,47,59,64,65,66,67,68)
- www.aosurgery.org (Obr.9,10,11,22,24,25,26,27,28,29,30,37,38,40,41,45,50,51,52,53,55,60,61,62,72)
- www.orthoinfo.aaos.org
(Obr. 7,16,17,18,46,56,57,58,63)
- [Archiv Kliniky úrazové chirurgie FN Brno](#)
(Obr. 6,19,23,39,42,43,44,69,71)
- [Archiv Kliniky radiologie a nukleární medicíny FN Brno](#)
(Obr.1,12,13,15,30,31,32,33,34,35,48,49,54,70,73)