

Poranění horní končetiny

- Rozdělení poranění
- poranění kostí, vazů, šlach, svalů, nervů, cév, kůže
- Anatomie
- Diagnostika – klinicky, RTG, CT, MR, USG, EMG, artrografie, artroskopie

- **Poranění v oblasti ramene a horního plece**
- Luxatio humeroscapularis, acromioclavicularis, sternoclavicularis, poranění vazů
- Fraktury klíčku, proximálního humeru, diafyzy humeru, distálního humeru
- Poranění šlach v oblasti ramene
- Poranění nervů a cév

- **Poranění v oblasti lokte a předloktí**
- Luxace lokte, poranění vazů
- Fraktury kostí předloketních – proximálně a diafyza
- Poranění šlach, nervů a cév

- **Poranění ruky**
- Luxace distálního RU skloubení, karpu, MTCP a IP skloubení, poranění vazů
- Fraktury dist. předloktí, kostí karpu, metakarpů a článků prstů
- Poranění šlach, nervů a cév

Poranění ramene a horního pletence

- Luxatio humeroscapularis

80 % všech luxací

dělení luxací : první, recidivující, habituální

dělení dle dislokace: subkorakoidální (přední), axilární(dolní), zadní

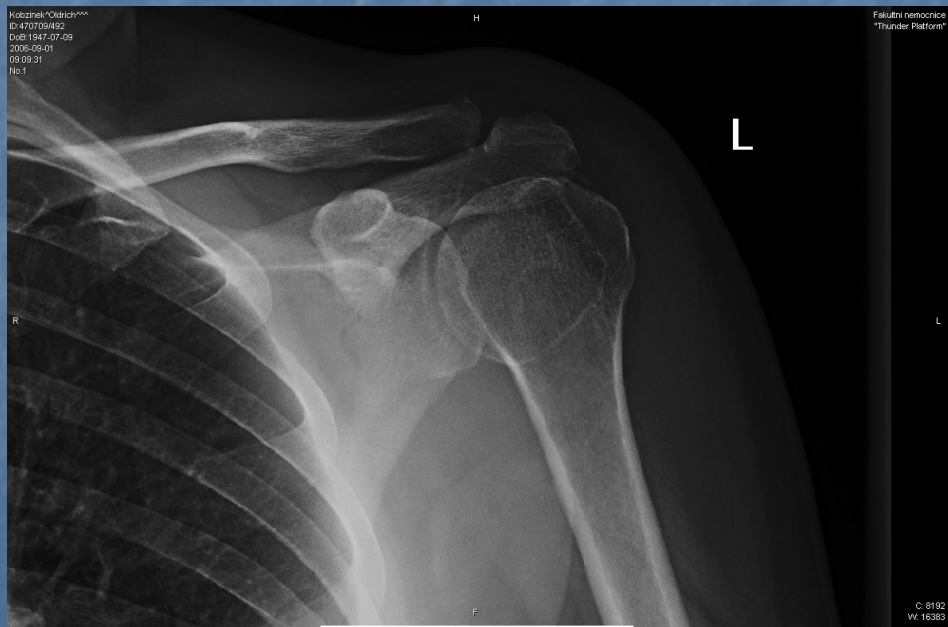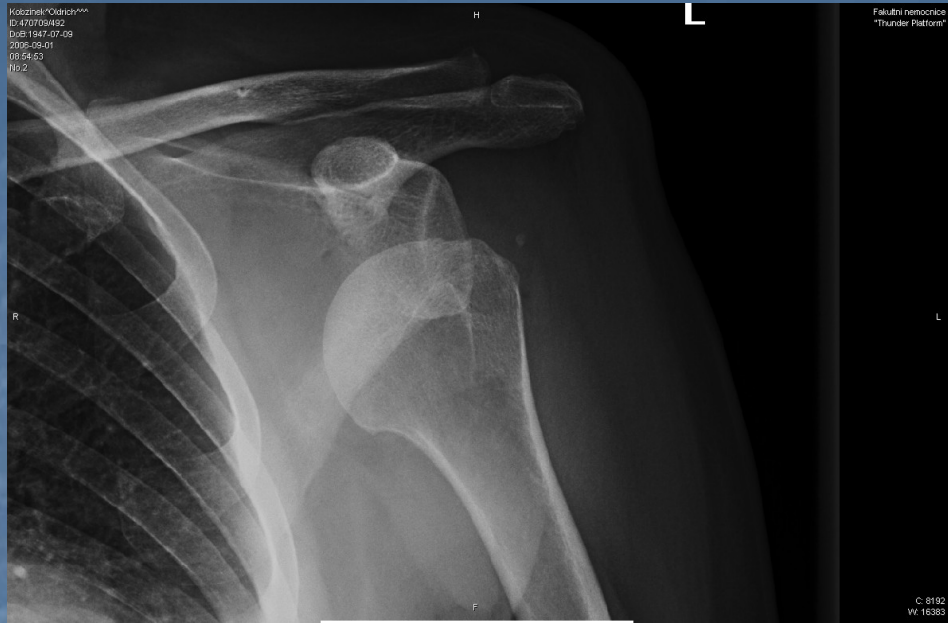
Mechanismus: pád na rameno, na extend. HK, abdukční a zevně rotační postavení

Dg.: klinicky jisté a nejisté příznaky, rtg

Th.: zavřená repozice (ARLT, KOCHER, HIPPOKRATES)

otevřená repozice – nereponovatelné, luxační fraktury

terapie recidivujících luxací



■ **Luxatio acromioclavicularis**

Mechanismus: pád na rameno nebo ososvé násilí přes semiabdukovanou paži

Klasifikace dle Tossyho/dle Rockwooda – dle rozsahu postižení vazů

Dg: klinické vyšetření – „příznak klávesy“, rtg vyšetření

Th.: konzervativně

operačně- cerkláž/kotvy + steh/šroub

■ **Luxatio sternoclavicularis**

Mechanismus : pád na rameno

Klasifikace: presternální, suprasternální, retrosternální

Dg.: klinicky, rtg

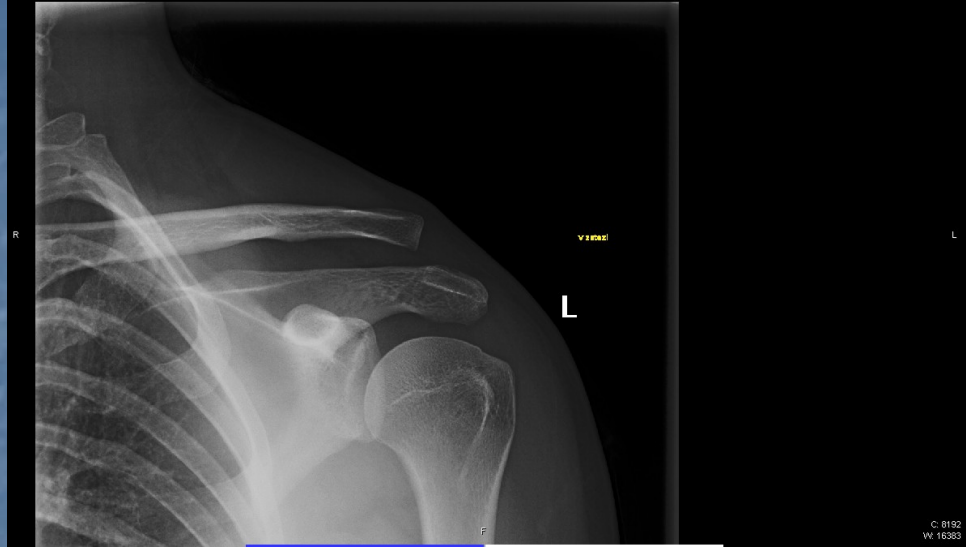
Th.: konzervativně

operačně – PDS stuha/dlažka

Medla*Radek***
ID: 7609102865
DOB: 1976-09-10
2007-03-15
17:28:13
No. 2

H

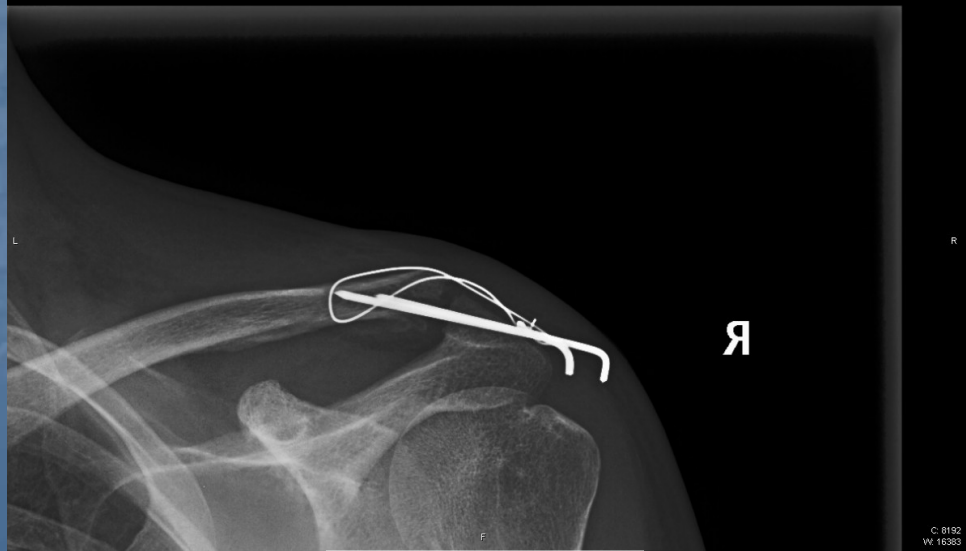
FN Brno
"Thunder Platform"



Polacek*Michal***
ID: 7111202792
DOB: 1971-11-20
2007-03-28
10:56:37
No. 1

H

FN Brno
"Thunder Platform"



■ Fraktury klavikuly

Mechanismus : pád na rameno (z koně, z kola..)

Dělení – mediální, střední, laterální třetiny

Dg.: klinicky a rtg

Th.: konzervativně – „delbetovy kruhy – orteza“

operačně – indikace : poranění NC svazku, otevřená fr., tlak na kůži,
pseudoartroza, nereponovat. Fraktura

metody: K dráty, autokompresní dlaha

■ Fraktury lopatky

Mechanismus: přímý náraz na krajinu lopatky zezadu nebo bočný náraz

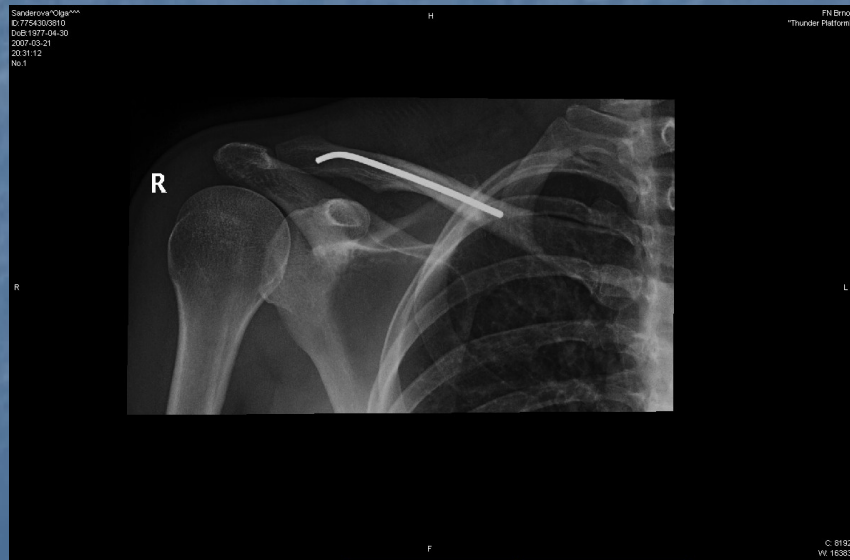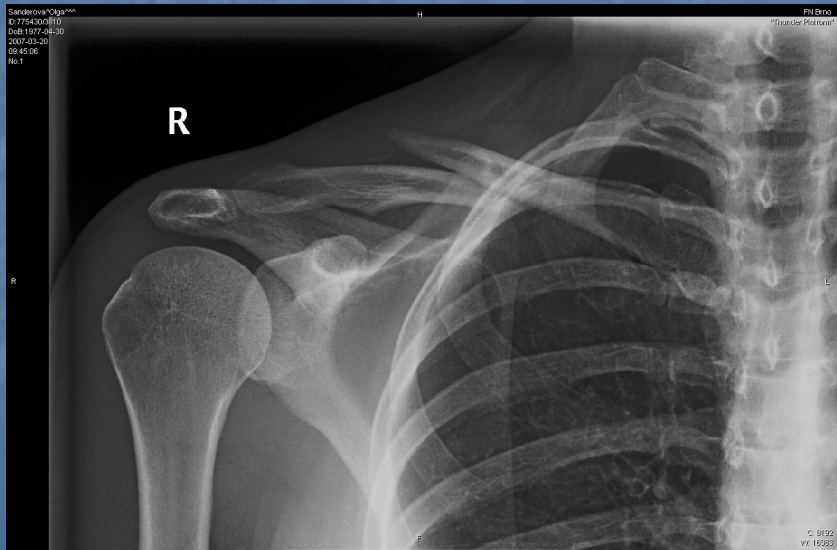
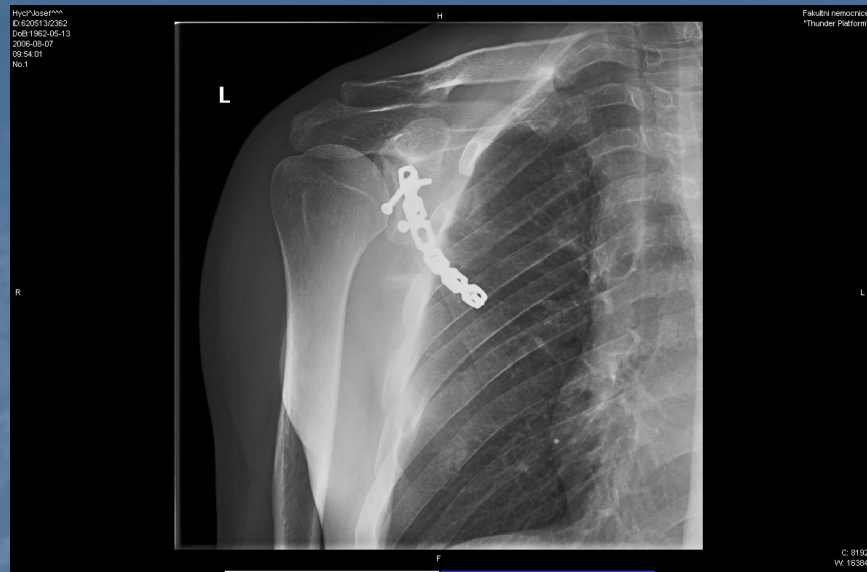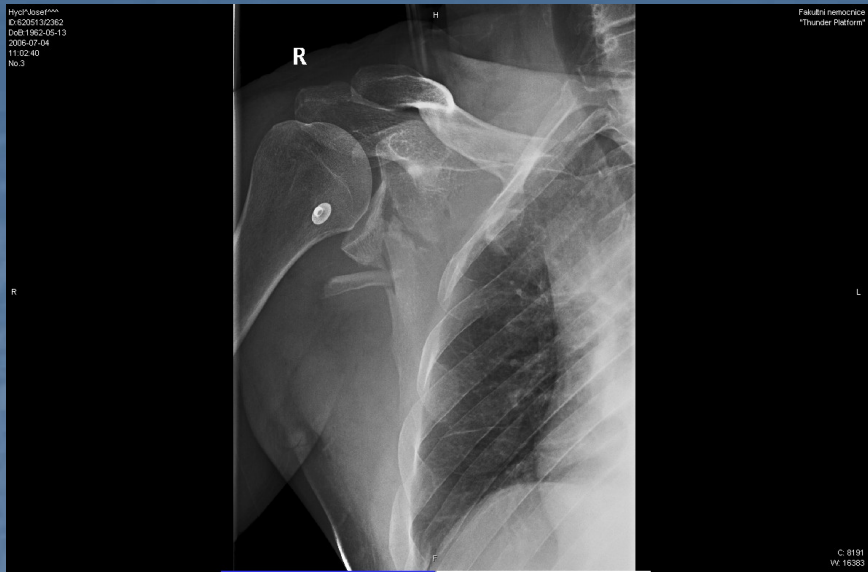Dělení: okrajové fraktury – acromion, proc. coracoid.

zlomeniny těla krčku, kloubní jamky

Dg.: klinicky (obtížná), CT, rtg

Th.: konzervativně: dessaut. obvaz 3 t

operačně: dlahová osteosyntéza



- Fraktury Humeru

- **Proximální humerus**

Mechanismus – nepřímý mechanismus, starší lidi, časté trvalé funkční omezení

Diagnostika: klinicky (nutné vyšetřit ff. N. rad., n. axil, plexu i cévního svazku)

RTG, CT

Klasifikace : AO/ neerova klasifikace

Th.: Funkčně konzervativní postup – dessualt + šátkový závěs
abdukční dlaha
hanging část

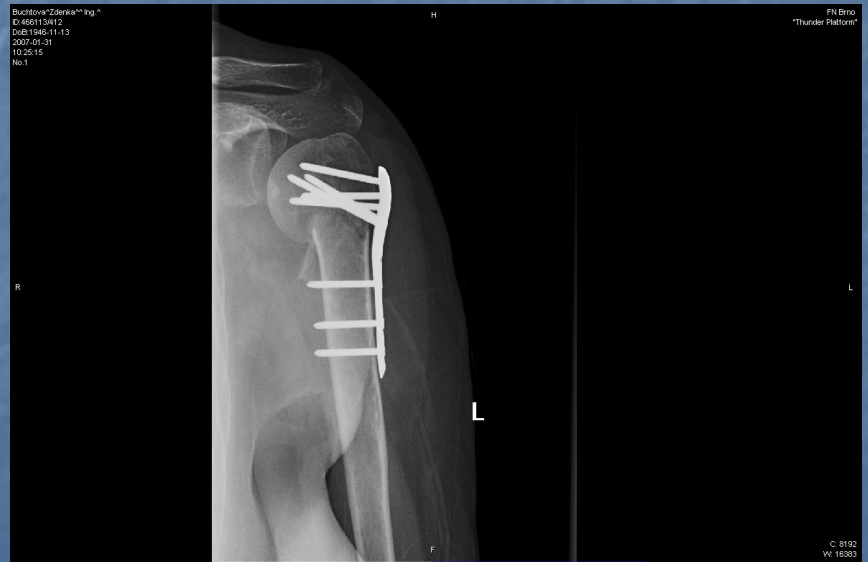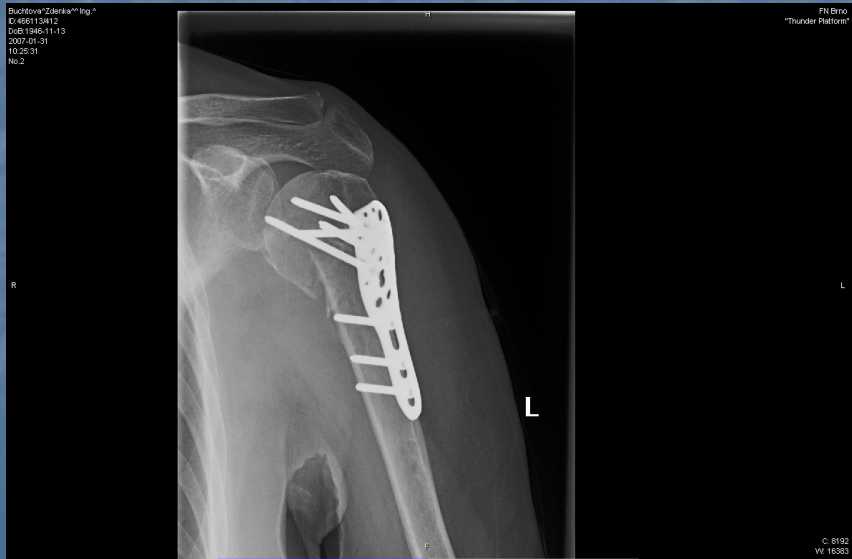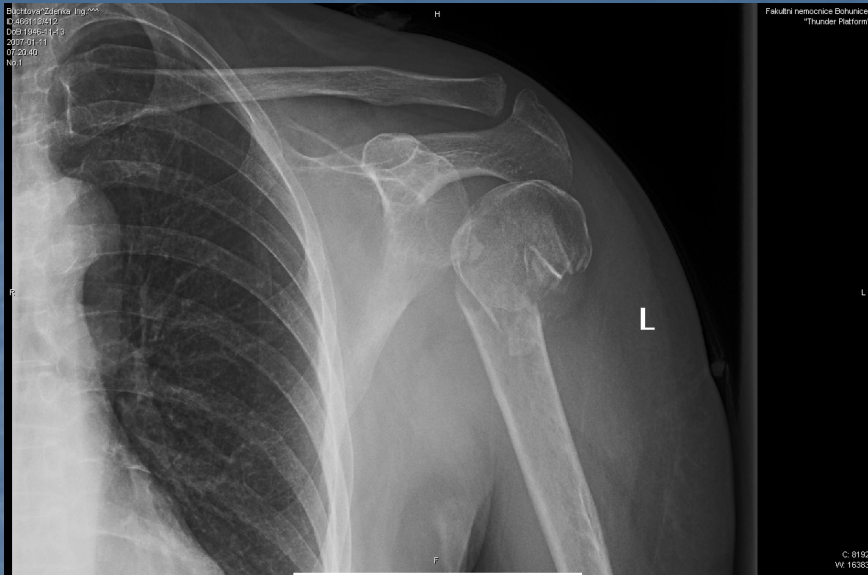
Operační řešení:

Adaptační syntéza K dráty

Šrouby s event. tah. Kličkou

Dlahy

Neanatomické rekonstrukce, extirpace hlavice, CKP



■ **Fraktury diafyzy humeru**

Mechanismus: přímý i nepřímý mechanismus- páčením, torzí

Klasifikace : dle AO

Dg: klinicky, RTG, nutné vyšetření ff. N. rad. a pulzaci na periferii

Th: konzervativně

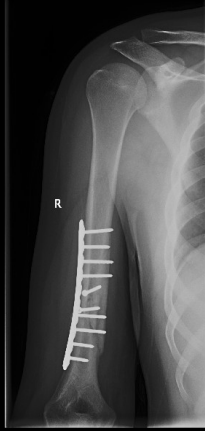
repozice a fixace – dessault/thorakohumerální spiku/hanging část
brace dle Sarmienta

operačně – dlahová OS/nitrodreň. Hřeb/zevní fixace

indikace : otevř. Fr/nereponovatelné fr./léze NC/ polytrauma/obezita/
respiropatie

Hradský Petr
E: 0010184229
DoB: 1986-10-18
2007-04-03
86.41.26
No.1

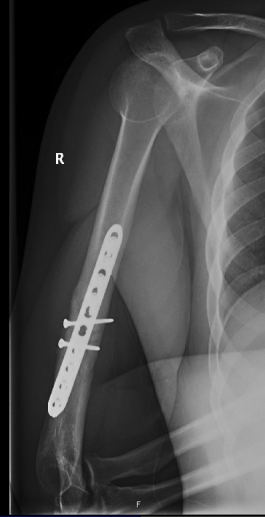
Fakultní nemocnice Bohúšovice
"Thunder Platform"



C: 8192
W: 16393

Hradský Petr
E: 0010184229
DoB: 1986-10-18
2007-04-03
86.42.06
No.2

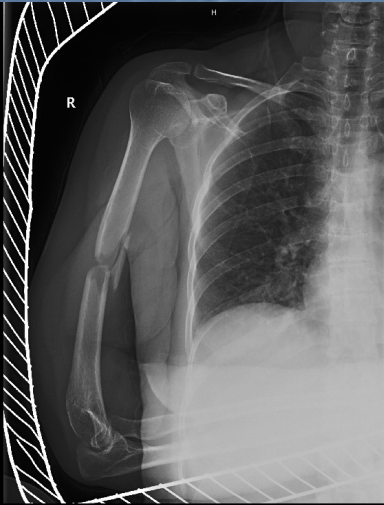
Fakultní nemocnice Bohúšovice
"Thunder Platform"



C: 8192
W: 16393

Khubalová Eva JUDr.
E: 2754131009
DoB: 1957-04-13
2006-12-25
01.25.11
No.1

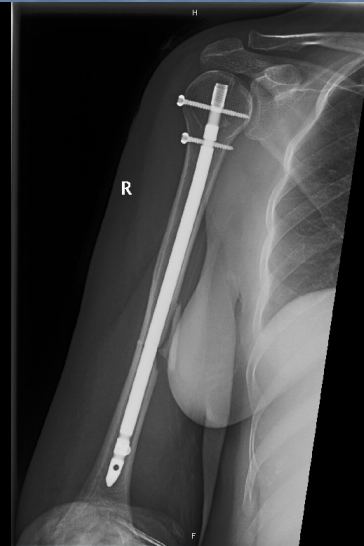
PH Brno
"Thunder Platform"



C: 8192
W: 16393

Khubalová Eva JUDr.
E: 2754131009
DoB: 1957-04-13
2007-01-02
11.43.49
No.3

PH Brno
"Thunder Platform"



C: 8192
W: 16393

■ Fraktury distálního humeru

Klasifikace – AO typ A extraartikulární

typ B částečně intraartikulární

typ C totálně intraartikulární

Mechanismus: Pád na dorsálně flektovanou HK se semiflektovaným loktem

Diagnóza: klinicky, RTG

Th: konzervativní terapie – nedislokované a minim. dislokované fr.

(SF+ ortéza)

při KI k op. Řešení

operační terapie – dislokované fr. –obnovení kongurence kl. plochy

otevřené fraktury a současné poranění NC svazku

op. metody – šrouby, dlahy, externí fixatér, Kirchner. dráty

- Poranění šlach
- Roztržení svalu bicepsu
- Mechanismus: náhlá nadměrná svalová kontrakce již v terénu degenerace
- Ruptura proximální
- Dg.: klinicky – změna konfigurace, USG,
- Konz th., operačně – reinzerce úponu do humeru nebo coracoid
- ruptura distální
- Vytržení bicepsu od tub. Radii
- Omezená svalová síla, th – reinzerce

- Poranění šlachy rot. Manžety.

Poranění lokte a předloktí

■ Luxace lokte

Mechanismus: pád na extendovanou končetinu v lokti

čisté luxace – dorsální – poranění kl. pouzdra

rad. / uln. luxace současné poranění kolat. Vazů

Dg: klinicky (vyšetřit n. rad. i n. med.), rtg

Th: konzervativně - zavřená a repozice a fixace

operačně – při insuficienci kolat. Vazů

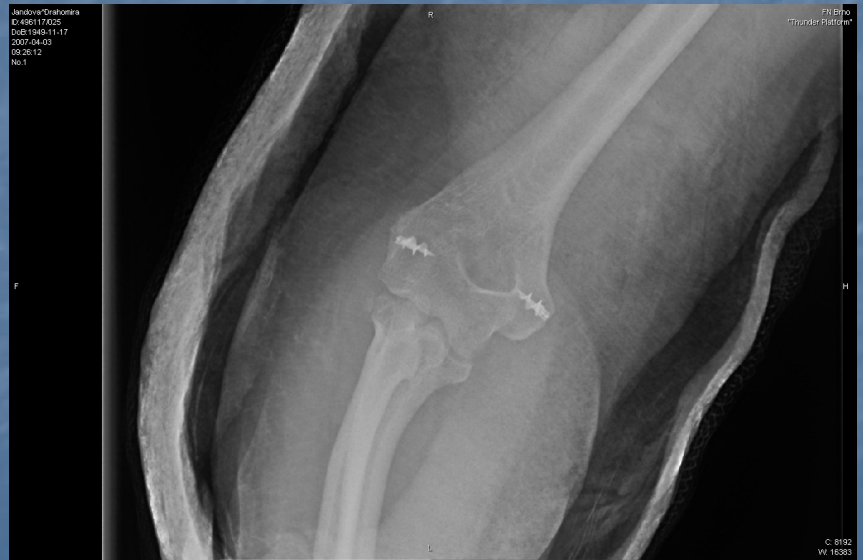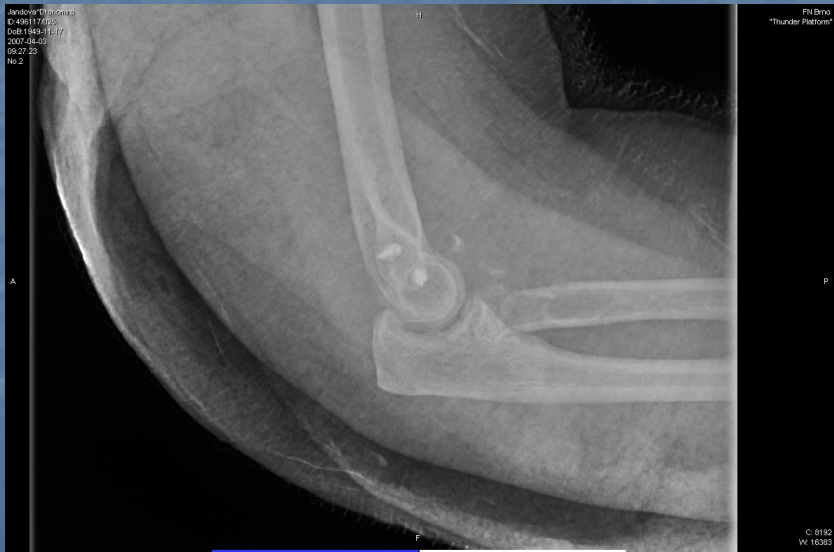
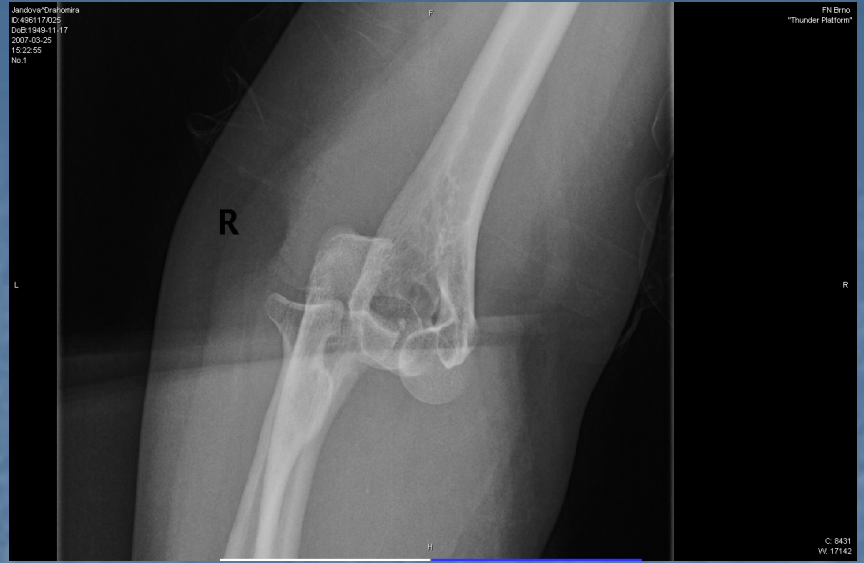
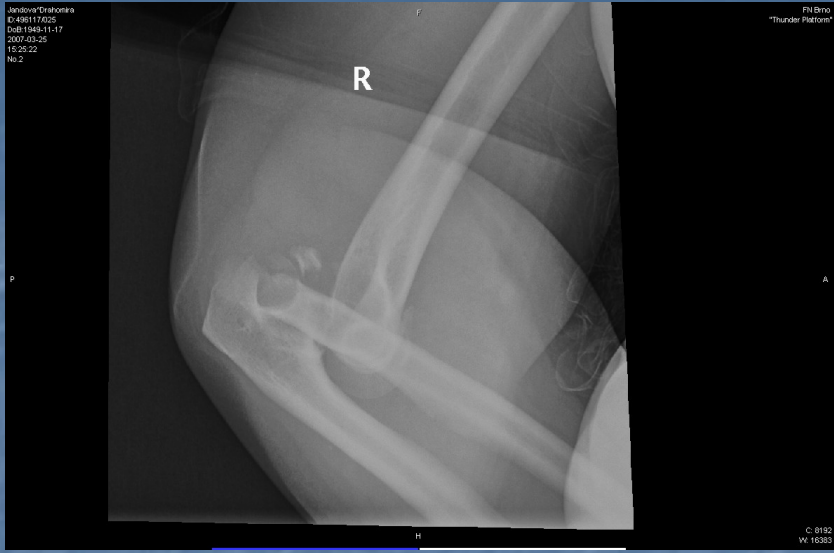
■ Zlomeniny kosti předloketních

Zlomeniny proximální – fr. olecranii ulnae

Distrakční fraktura tahem šlachy m. triceps, zlomenina intraartikul.

Dg: klinicky + rtg

Th.: Operační – spongiózní šroub, K drát + cerkláž, dlaha



■ **Proximální zlomeniny – fr. hlavičky radia**

Mechanismus : pád na ruku – osově přenesené násilí

Klasifikace – dlátková fraktura intraart., tříštivá intraart., subkapitální

Dg.: klinicky, RTg, CT

Th: konzervativní – nedislokované fraktury

operační – dislokované (šroubky, dlažky, vstřebatelné piny, extirpace,
náhrada implantátem)

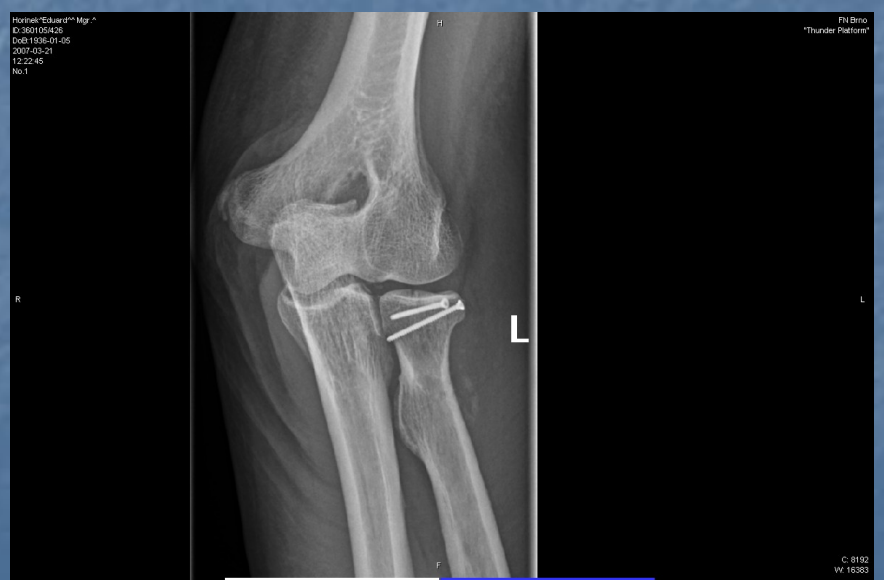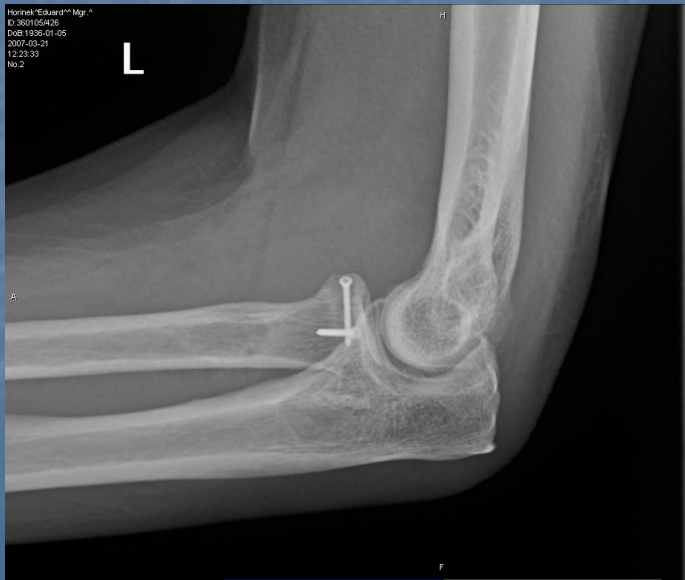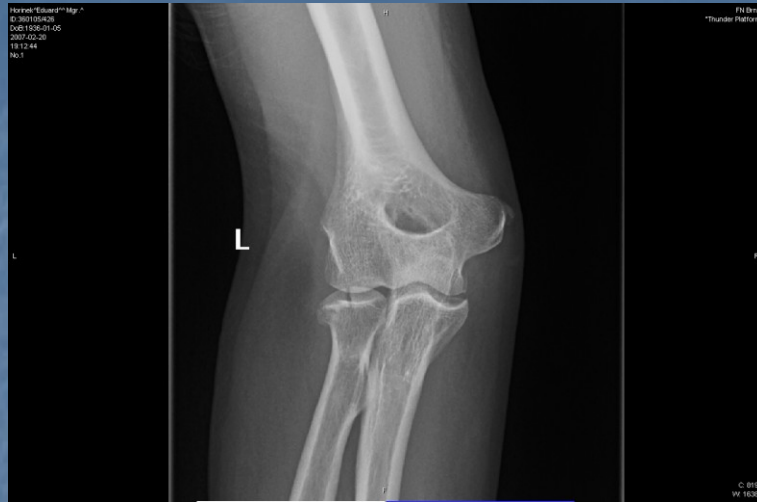■ **Monteggiaova zlomenina**

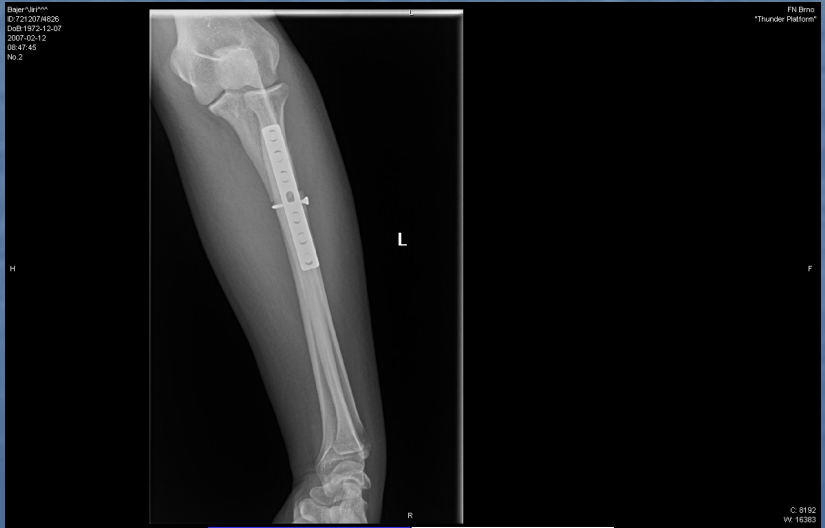
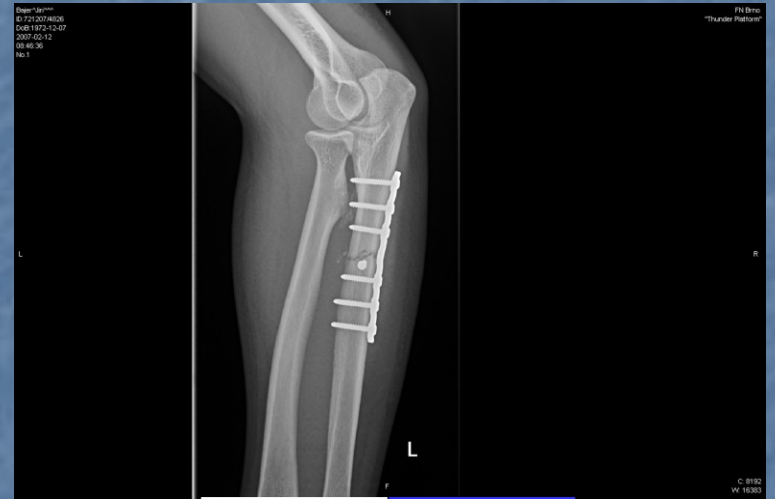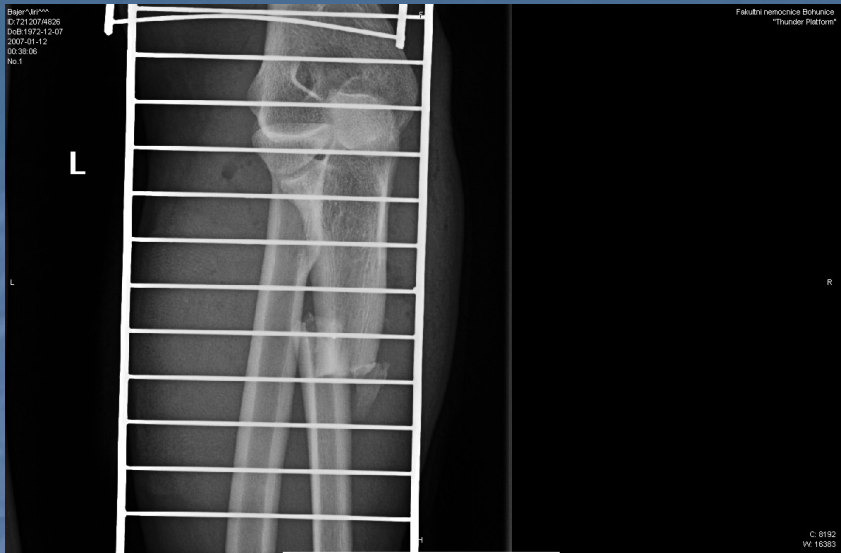zlomenina proxim. ulny a ventrální hlavičky radia

mechanismus přímý/nepřímý

Dg.: klinicky, rtg, - vyšetřit hl. větev n. rad.

Th: konzervat. – výjimečně úspěšná, operační – syntéza ulny dlahou + revize
hlavičky a lig. anulare radii





■ Zlomeniny diafyzární

- Ulna - dg.: klinicky (hůř rozpoznatelné) a dg.

Th.: konzervativní (nedisl.), operační – dlaha/hřeb

- Radius – konzervativní th. je neúspěšná, operační th. – dlaha Galeazziho zlomenina- fr. dist. třetina radia + luxace hlavičky ulny

Th.: dlaha + fixace RU skloubení (šroubkem nebo KW)

- Radius + ulna

Mechanismus – přímé násilí

Th: konzervativně – vyjimečně u nedislokovaných

operační - dlahy/hřeb/zevní fixatér

Rizika – pseudoartrozy, membranózní můstkový kalus

Poranění zápěstí a ruky

- Poranění distálního předloktí a zápěstí
- **Luxace zápěstí**

Mechanismus : pád na extend. končetinu – poranění vazů a event. kostných struktur.

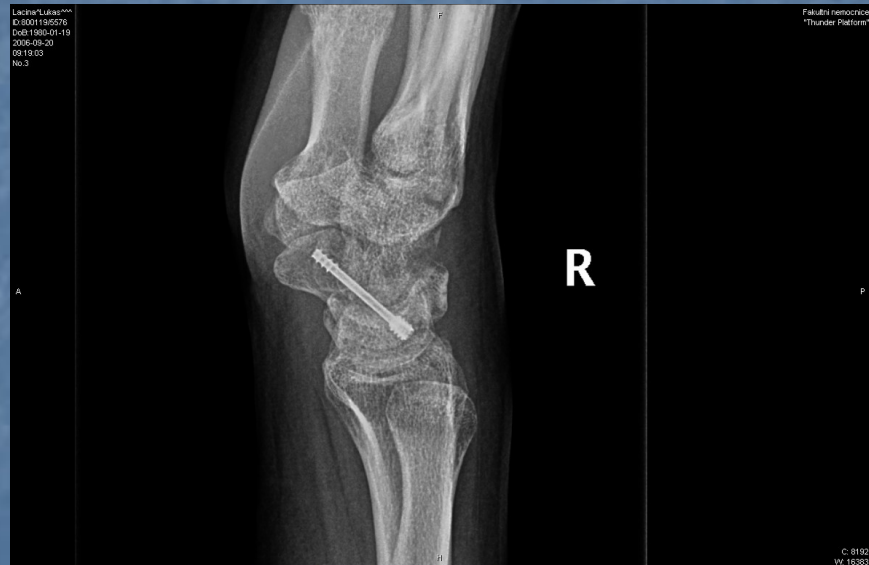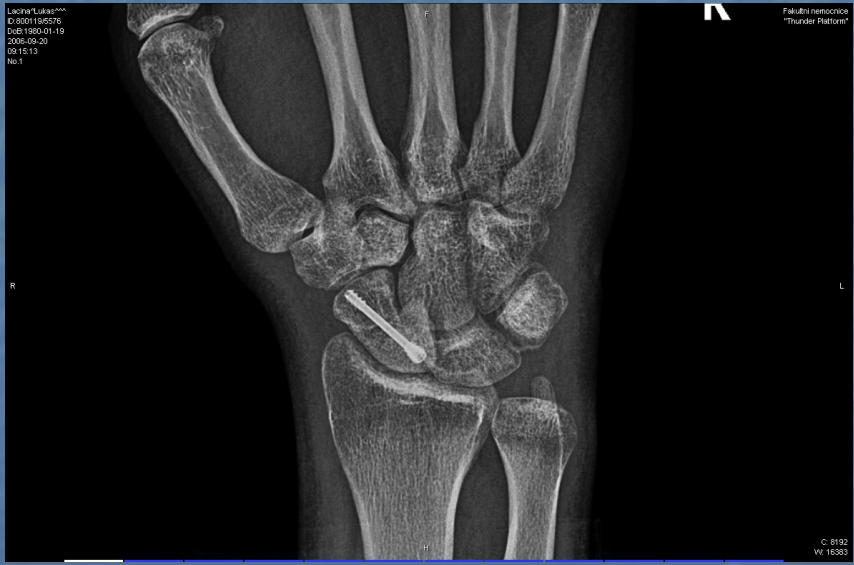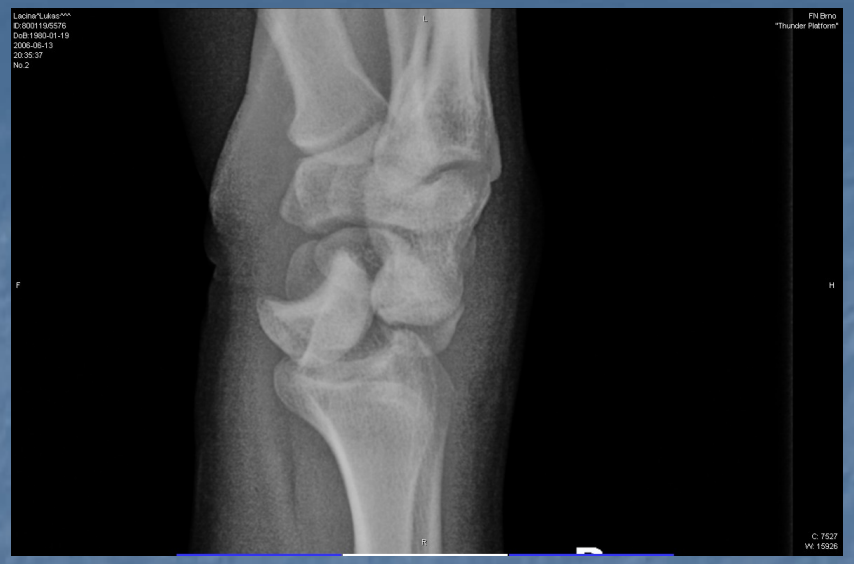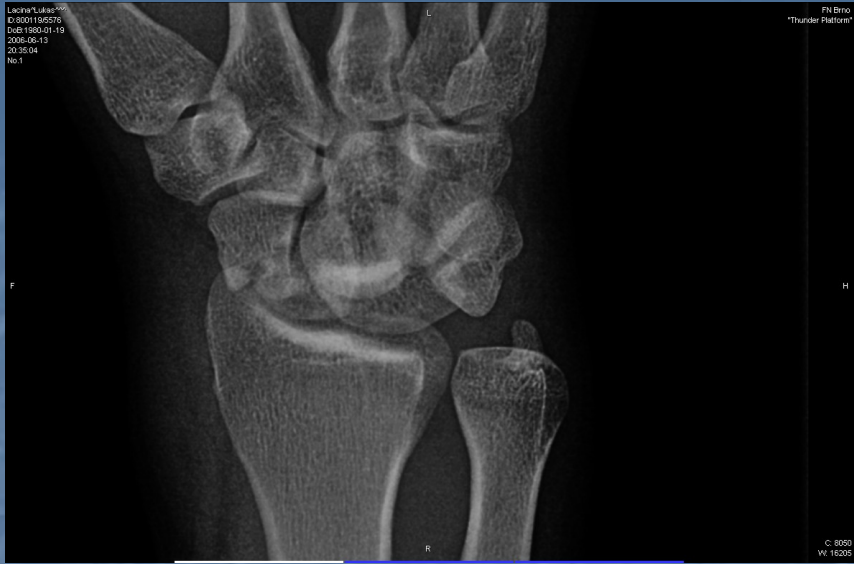Perilunární luxace karpu – izolovaná forma luxace lunata
transnavikul. luxace lunata
peritriquetrolunární luxace

Dg.: klinicky + rtg

Th: repozice (do 24 h) a sadr. fixace / vhodnější otevřená repozice
a osteosynteza kosti člunkové a transfixace kostí Kirchnerer. Dráty

- **Luxace radioulnární**

Repozice a fixace – sádra/ Kirchner. dráty



■ Fr. distálního radia – nečtenější poranění HK

Mechanismus: pád na extendované/flektované zápěstí, uln./rad. Dukce

Dg.: klinicky + rtg

Klasifikace: AO/Fernandez/Frykman

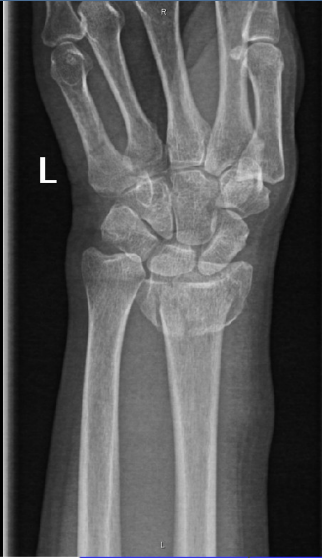Terapie:

Konzervativní – stabilní fraktury – repozice ,sadr. Fixace, kontroly rtg

Operační – Zevní fixatér, Kirch. Dráty, dlahy, kombinace
event. spongioplastika, ASKP asistovane

Komplikace – Sudeck. sy, sy karpálního tunelu

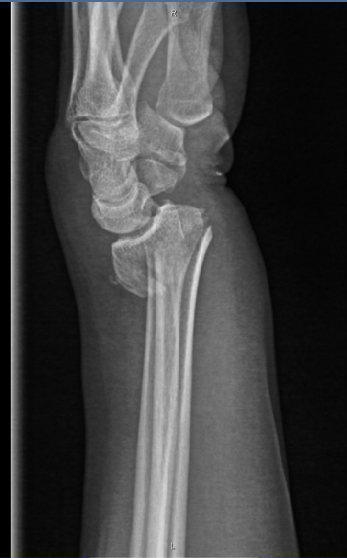Celikova/Marta***
D:2002010202
DcE:1955-12-30
2006-08-26
11.14.45
No.1



FN Brno
"Thunder Platform"

C: 8192
W: 16303

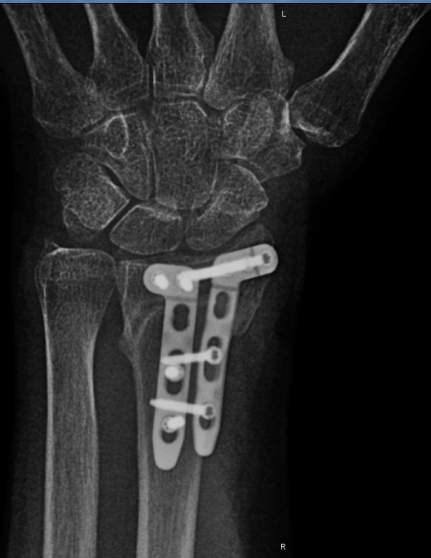Celikova/Marta***
D:2002010202
DcE:1955-12-30
2006-08-26
11.15.32
No.2



FN Brno
"Thunder Platform"

C: 8192
W: 16303

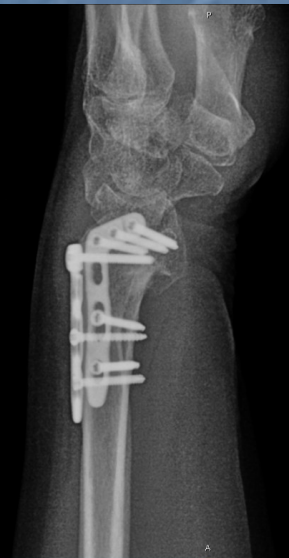Celikova/Marta***
D:2002010202
DcE:1955-12-30
2007-01-11
09:49:50
No.1



FN Brno
"Thunder Platform"

C: 8192
W: 16303

Celikova/Marta***
D:2002010202
DcE:1955-12-30
2007-01-11
09:50:10
No.2



FN Brno
"Thunder Platform"

C: 8192
W: 16303

■ **Fraktura kosti člunkové**

Nejčastější zlomenina karpu

Mechanismus: pád na extend. zápěstí v rad. Dukci

Dg.: klinicky, rtg, CT

Klasifikace: dle třetin a stability

Th: konzervativní th – nedislokované

operační – nestabilní, dislokované – herbert. Šroub

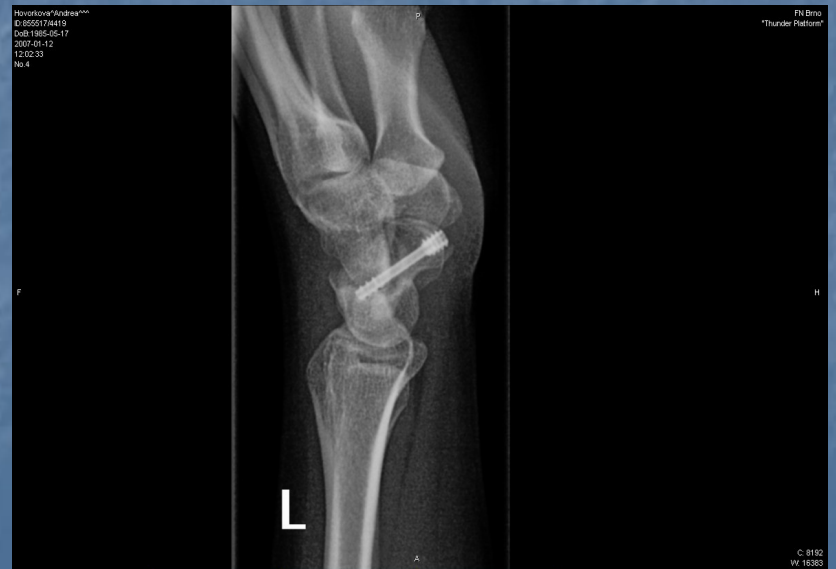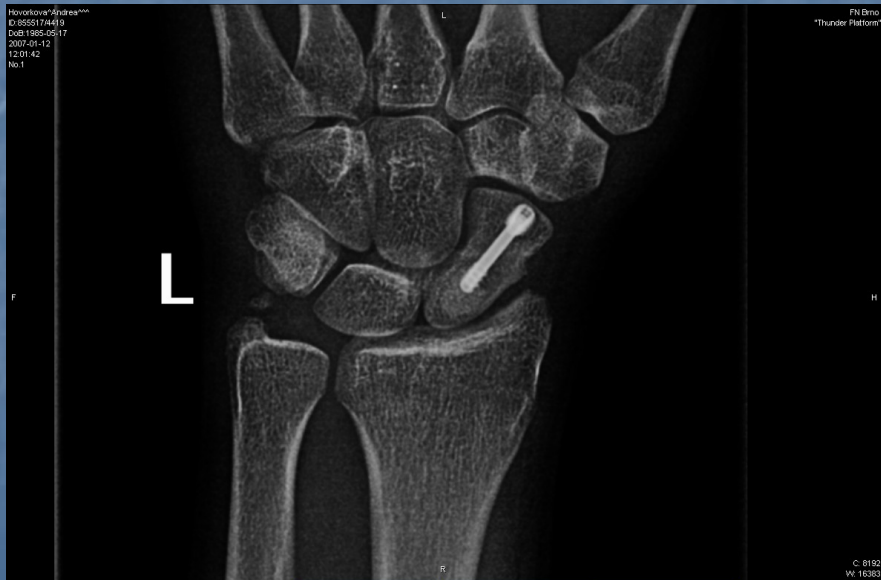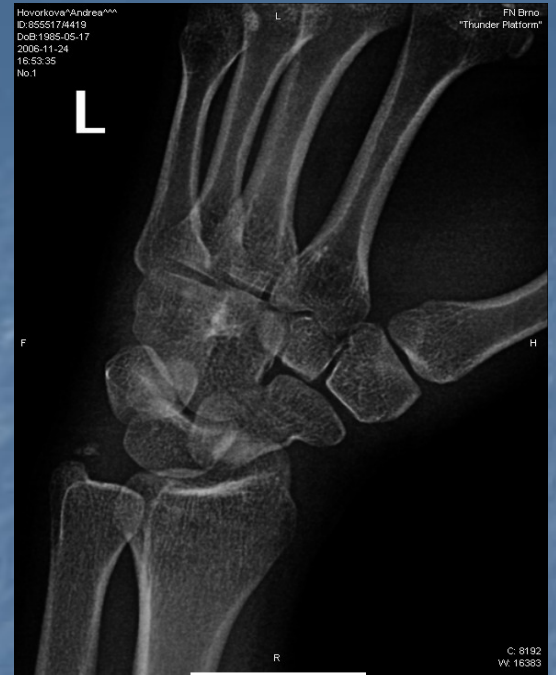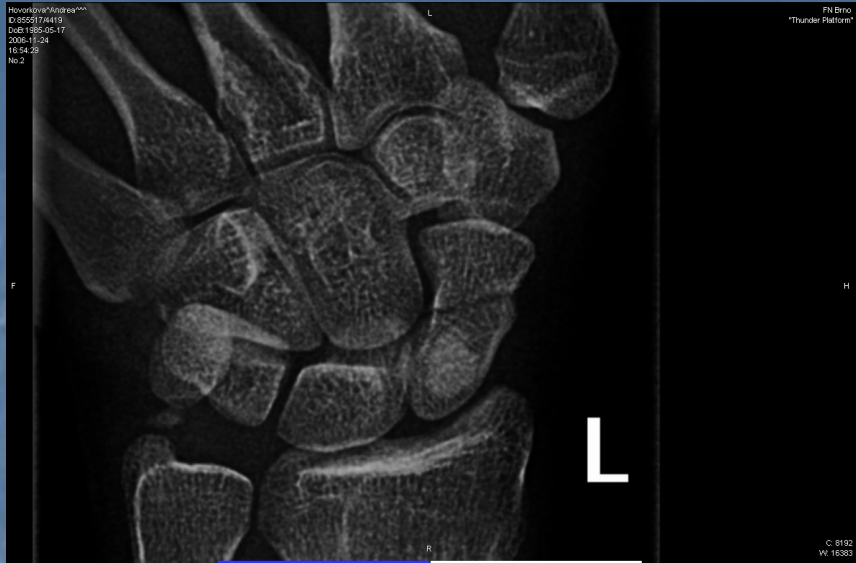
Komplikace – pseudoaratroza/ nekroza proxim. fragmentu/ artroza

■ **Fraktury metakarpů**

Mechanismus úrazu: axiální násilí na ruku – boxerská fr., direktní náraz na

dorsum ruky, otevřené fr – motor. Pily

Klasifikace : fr. hlavičky, subkapit., diafyz., fr. baze příčné šikmé, spirální, kominutivní



■ **Fraktury metakarpů**

Mechanismus úrazu: axiální násilí na ruku – boxerská fr., direktní náraz na dorsum ruky, otevřené fr – motor. Pily

Klasifikace : fr. hlavičky, subkapit., diafyz., fr. baze
příčné šikmé, spirální, kominutivní

I. MTC – Benetova luxační fr., Rollandova Y fraktura

II- V. MTC

Dg.: klinicky a rtg

Th.: konzervativně – nedislokované a korektně zreponované stabilní
operačně- nestabilní, nereponovatelné – K dráty/dlahy/šroubky/fixatér

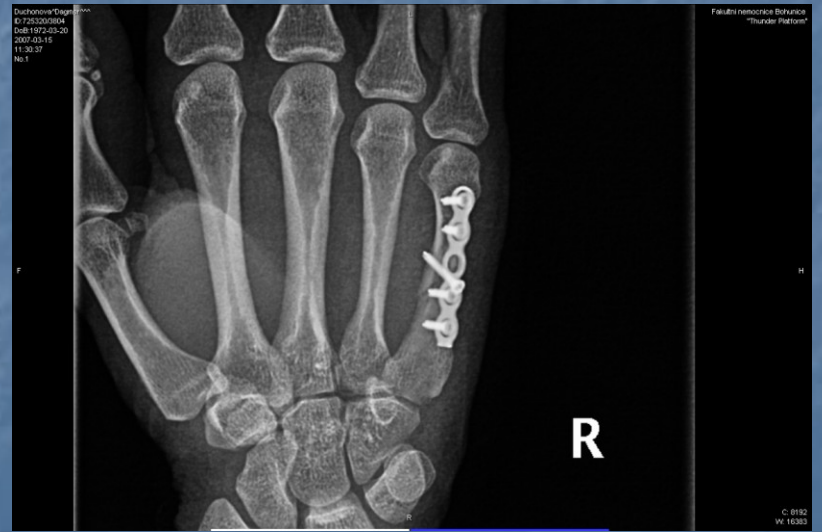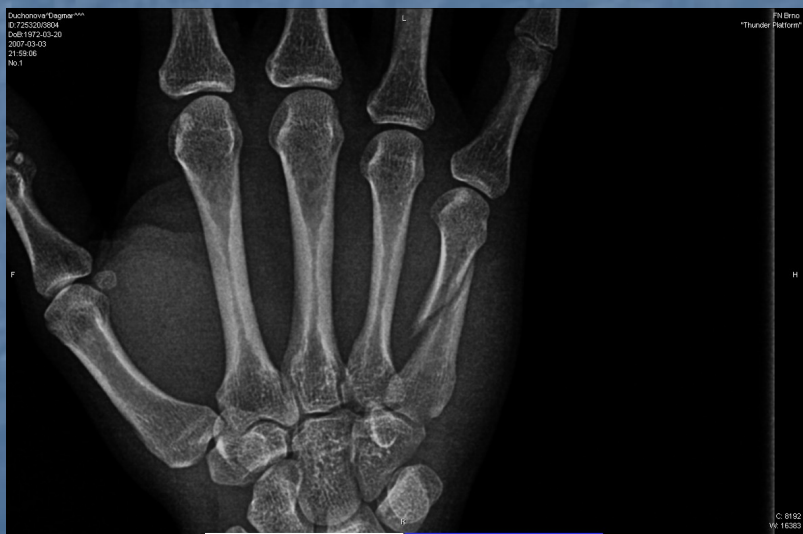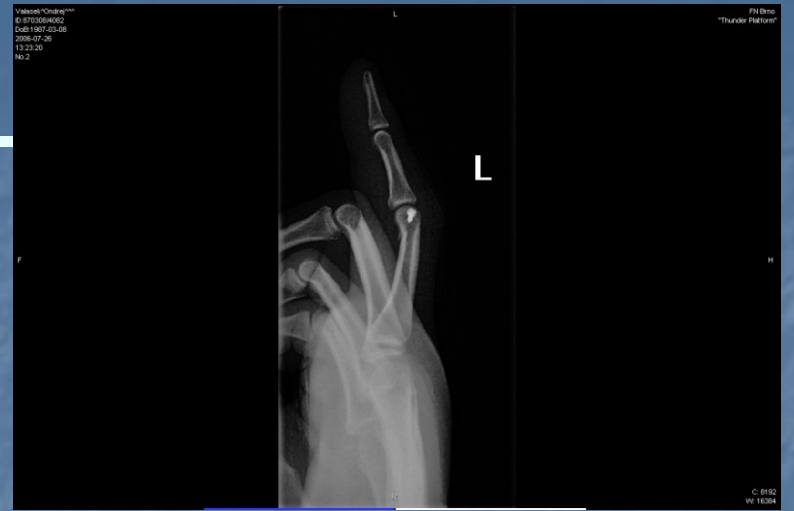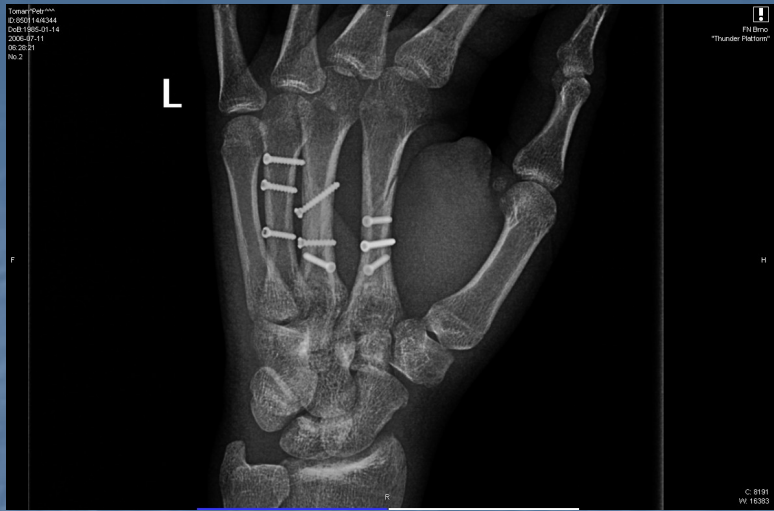■ **Fraktury a luxace prstů**

Mechanismus: nárazy, páčení torze Dg.: klinicky a rtg

Th.: Konzervativně / plast, sádra, preformované dlahy/

Operačně: otevřené fr., nestabilní, nitrokloubní a dislokavné bez retence

Šroubky/ dlažky/ k dráty



■ **Poranění flexorů**

5 zón – zóna 1 – 5, palce zóna T1- T5

Dg.: testy na flexory, revize

Th.: vybavení a úprava šlach. pahýlu (nalezení z pomocné incize)
technika stehu – Kessler, Bunnelli, Kleinert

Sutura – primární do 2 d, odložená do 2t, časná sekund. 2-5t, sek sutura

Rehabilitace : časná rehabilitace dle Kleinerta / odložená rhb

■ **Poranění extenzorů**

Součástí jsou lumbrikální i interoseální svaly

Klasifikace – Kladívkový palec – labutí šije – poranění v úpon části

Boutonnier def. – knoflíkové dírky – poranění centr. Pruhu

Poranění v oblasti MP skloubení/dorsa/palce

Dg.: Revize a testy na extenzory

Th.: kladívkový prst – konzervativně dlažka/sutura

knoflíková dírka, MP kl., dorsum ruky – sutura a aktivní rhb