



Neurooftalmologie

pro studenty Lékařské fakulty MU

poslední upgrade 4/2020

MUDr. Marek Michalec, Ph.D.

Oční klinika LF MU a FN Brno

Přednosta: doc. MUDr. Oldřich Chrapek, Ph.D.



**Komentovaná
prednáška**



Obsah neurooftalmologie

- **Afekce zrakové dráhy**

- choroby a afekce zrakového nervu, chiasmatické léze, retrochiasmatické léze
- typická manifestace poklesem CZO a defektem ZP

- **Poruchy okulomotorické rovnováhy**

- neurogenní či myogenní etiologie
- typická manifestace binokulární diplopií a paralytickým strabismem

- **Poruchy zornicových reakcí**

- jakákoliv porucha v kterémkoliv úseku pupilomotorické dráhy
- typická manifestace anizokorií nebo poruchou reakce zornic

Poznámka: výše uvedené poruchy se mohou vzájemně různě kombinovat!



Obsah přednášky z neurooftalmologie

- I. neurooftalmologické vyšetření
- II. afekce zrakového nervu
- III. afekce zrakové dráhy
- IV. poruchy okulomotorické rovnováhy
- V. poruchy zornicových reakcí



I. část

Neurooftalmologické vyšetření



Neurooftalmologické vyšetření I.

Anamnéza

- zcela zásadní - správně odebraná anamnéza činí až polovinu diagnostického úspěchu!
- Ptáme se na **subjektivní příznaky**:
 - otázky typu: kdy vznikli potíže / jak dlouho je vnímá, změna během dne ev. v čase (přechodné / progredující), přítomnost potíží na druhém oku, celkové ev. dosud známé choroby, léková anamnéza
 - obvykle na ně upozorní sám pacient, protože z pohledu pacienta dominují, napr. pokles vidění, dvojitě vidění
- Pak si všímáme **objektivní příznaky**:
 - poruchy reakce zornice, poruchy hybnosti oka, ptóza víčka, červené oko
 - pacient sám si nemusí být vědomý všech potíží!



Neurooftalmologické vyšetření II.

Oční vyšetření

- **stanovení zrakové ostrosti** do dálky = centrální zraková ostrost (CZO), ev. vizus
 - naturální (bez korekce) i s korekcí, monokulárně i binokulárně
- **základní oční vyšetření**
 - vyšetření předního segmentu (štěrbínová lampa) i zadního segmentu (oftalmoskopie nepřímá / fundusbiomikroskopie)
 - vyloučení možných příčin poklesu CZO (napr. zákaly a jízvy rohovky, katarakta, hemoftalmus, různé patologie sítnice)
- **vyšetření zorného pole (ZP) = perimetr**
 - zcela zásadní vyšetření v neurooftalmologii
 - významné i při normální CZO (*ergo i dobrá CZO nevylučuje poruchu ZP!!!*)



Neurooftalmologické vyšetření III.

Doplňková interdisciplinární vyšetření

- **interní**

- základní + speciální odběry (zejména při podezření na celkové choroby)

- **neurologické**

- k vyloučení centrální příčiny potíží (intrakraniální expanzivní léze, trombóza splavů, iktus)
- k vyloučení jiné neurologické symptomatiky ev. došetření (napr. při podezření na roztroušenou sklerózu)

- **endokrinologické**

- vyloučení endokrinních vlivů na vznik potíží (endokrinní orbitopatie při dysfunkci štítné žlázy)
- vyloučení hyperfunkce hormonů hypofýzy (při podezření na chiasmatickou lézi)



Neurooftalmologické vyšetření IV.

zobrazovací metody

• Ultrazvuk (UZV)

- **Cílové struktury:** oční bulbus, měkké tkáně orbity (včetně okohybných svalů)
- **Indikace:** vyšetření očního bulbu z různých příčin, vyšetření orbity (spolehlivě pouze do její přední třetiny), především okohybné svaly
- **Výhody:** rychlé, dostupné a levné vyšetření
- **Nevýhody:** limitace stran penetrace vyšetření (hlouběji uložené tkáně - cca zadní polovina očnice - jsou zcela nedostupné vyšetření)

• Rentgen (RTG)

- **Cílové struktury:** kostěná orbita, paranasální dutiny
- **Indikace:** vyloučení zjevných orbitálních fraktur, zvláště s dislokací fragmentů, vyloučení cizích intraorbitálních těles, vyloučení patologického obsahu paranasálních dutin
- **Výhody:** rychlé, široce dostupné a levné vyšetření
- **Nevýhody:** spolehlivě nevyloučí frakturu kostěné orbity bez dislokace (nutné CT), měkké tkáně očnice nezobrazí



Neurooftalmologické vyšetření IV.

zobrazovací metody

• Počítačová tomografie (CT)

- **Cílové struktury:** mozek, orbita (měkké tkáně i kostěná část)
- **Indikace:** vyloučení akutní mozkové ischemie, vyloučení zjevných intraorbitálních či intrakraniálních lézí
- **Výhody:** relativně dobře dostupné vyšetření, velmi vhodné k definitivnímu vyloučení kostěných fraktur (tzv. kostní okno)
- **Nevýhody:** řádově mnohem vyšší dávka ionizujícího záření než při RTG, nižší rozlišení jemných struktur a měkkých tkání

• Magnetická rezonance (MR)

- **Cílové struktury:** mozek, měkké tkáně orbity – vše s významně lepší rozlišovací schopností a kontrastem než CT
- **Indikace:** vyloučení malých intraorbitálních i intrakraniálních lézí
- **Výhody:** bez dávky ionizujícího záření, dobré zobrazení jemných struktur a měkkých tkání
- **Nevýhody:** horší rozlišení kostěných struktur, kontraindikace vyšetření při přítomnosti starších kovových těles v těle pacienta



II. část

Afekce zrakového nervu



Zrakový nerv

charakteristika, fyziologie

Charakteristika

- 2. hlavový nerv, párová struktura
- vývojově je částí CNS (spolu s neuroretinou)
- představuje přední část zrakové dráhy

Fyziologie

- senzorický nerv
- každý zrakový nerv = 1,2 milionů nervových vláken
 - 80% nervových vláken vede **senzorickou zrakovou informaci** po její primárním zpracování v sítnici
 - 20% nervových vláken vede **pupilomotorickou informaci** (tzv. aferentní pupilomotorická dráha)



Zrakový nerv

anatomie

Složení nervu

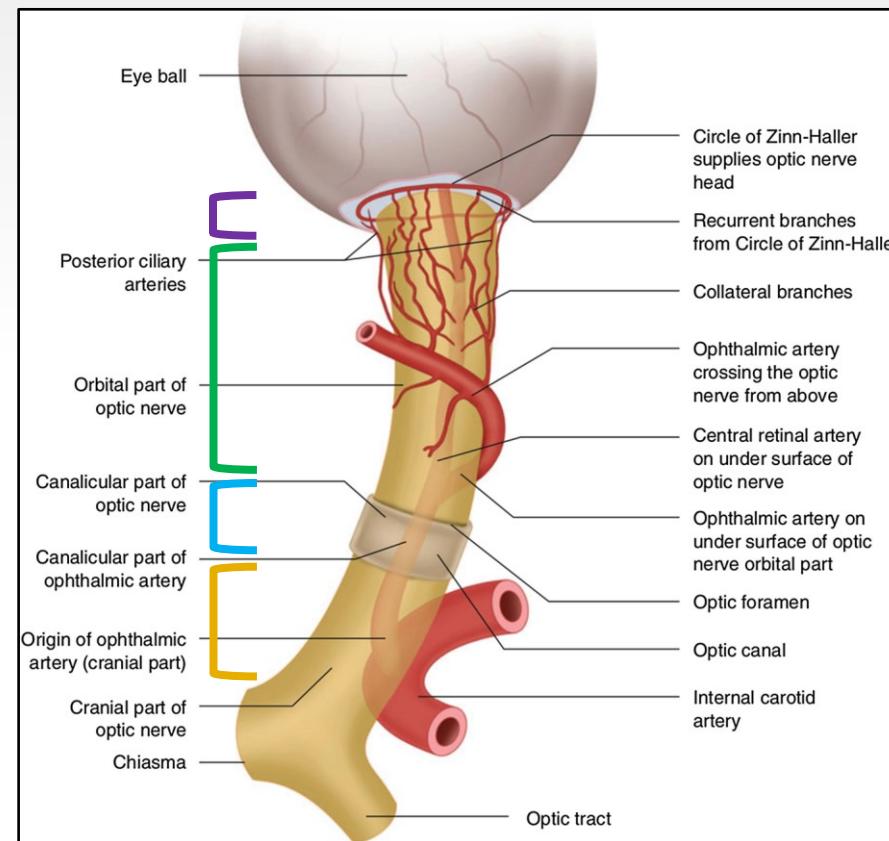
- axony gangliových buněk (myelinizují po výstupu z lamina cribrosa)
- neuroglie
- obaly zrakového nervu = obaly CNS (pia mater, arachnoidea, dura mater)

Anatomické dělení

- intraokulární
- intraorbitální
- intrakanalikulární
- Intrakraniální

Cévní zásobení

- a. ciliaris posterior
 - a. ophthalmica
 - a. carotis interna



Afekce zrakového nervu:

obecná charakteristika

Typické klinické projevy různých afekcí:

- **Pokles CZO** – obecně nejvíce dominující projev, typicky jednostranný (při jednostranné afekci), odpovídá rozsahu léze především těch nervových vláken zrakového nervu, které vedou informaci z centrální části sítnice (makuly)
- **Defekt ZP** – odpovídá rozsahu a velikosti léze nervových vláken zrakového nervu obecně
- **Porucha barvocitu** – méně dominující ale přítomný projev; získaná porucha, proto obecně nespecifická
- **Relativní aferentní pupilární defekt (RAPD)*** – je typicky jednostranný, přítomný na straně afekce; způsobený postižením také aferentní pupilomotorické dráhy

* vysvětlení pojmu: *pupilární defekt* = abnormální reakce zornice postiženého oka; *aferentní* = léze vzestupné, tedy aferentní části pupilomotorické dráhy - zrakový nerv je její součástí; *relativní* = abnormální reakce zornice je v kontrastu s normální reakcí zornice nepostiženého oka



Patologie zrakového nervu

rozdělení

1) Vrozené anomálie

hypoplasie, kolobom, Morning glory syndrom, tilted disc, fibrae medullares, drúzy

2) Zánětlivé afekce - neuritidy

demyelinizační, infekční, parainfekční, paraneoplastické

3) Nezánnětlivé afekce - neuropatie

ischemické, toxické, nutritivní neuropatie

4) Bilaterální edém papily, městnavá papila

Tzv. centrální etiologie – při elevaci nitrolebního tlaku



Edém terče zrakového nervu

Obecní charakteristika

- jedná se pouze o klinický příznak!!! (tzn. obraz edému může být přítomný u různých příčin)
- edém je dobře patrný oftalmoskopicky (tzn. vyšetření očního pozadí je klíčové a nezbytné)

Etiopatogeneze

- blokáda axoplasmatického toku v axonech gangliových buňek před lamina cribrosa

Etiologie

- **elevace nitrolebního tlaku** (příčina lokalizována retrobulbárně: tumor, intrakraniální hypertenze)

anebo

- **afekce zrakového nervu** (*zánět* = neuritida, *ischemie* = ischemická neuropatie)

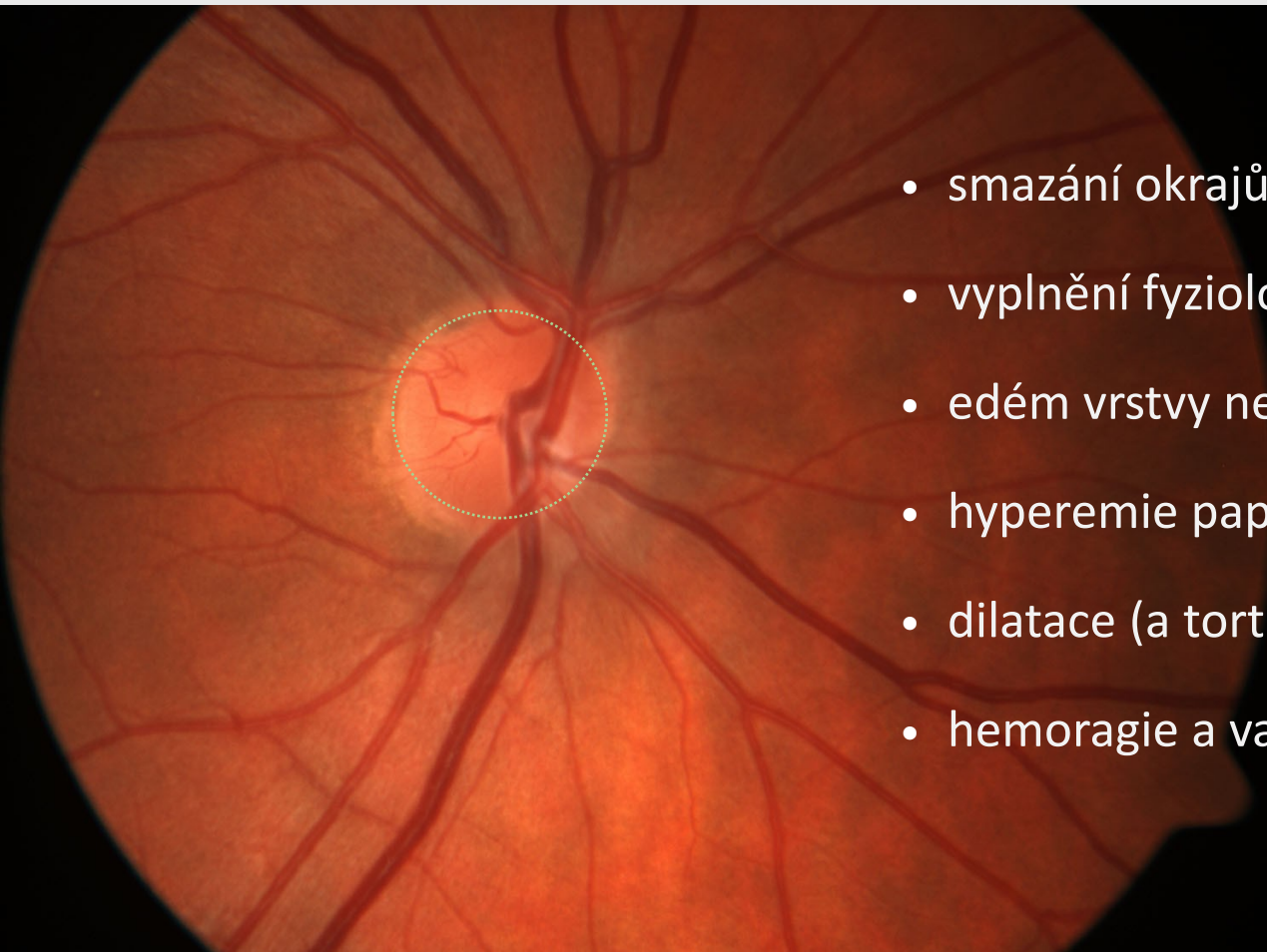
anebo

- **systémové změny** (dekompenzovaná systémová hypertenze, diabetes, hypoxie...)

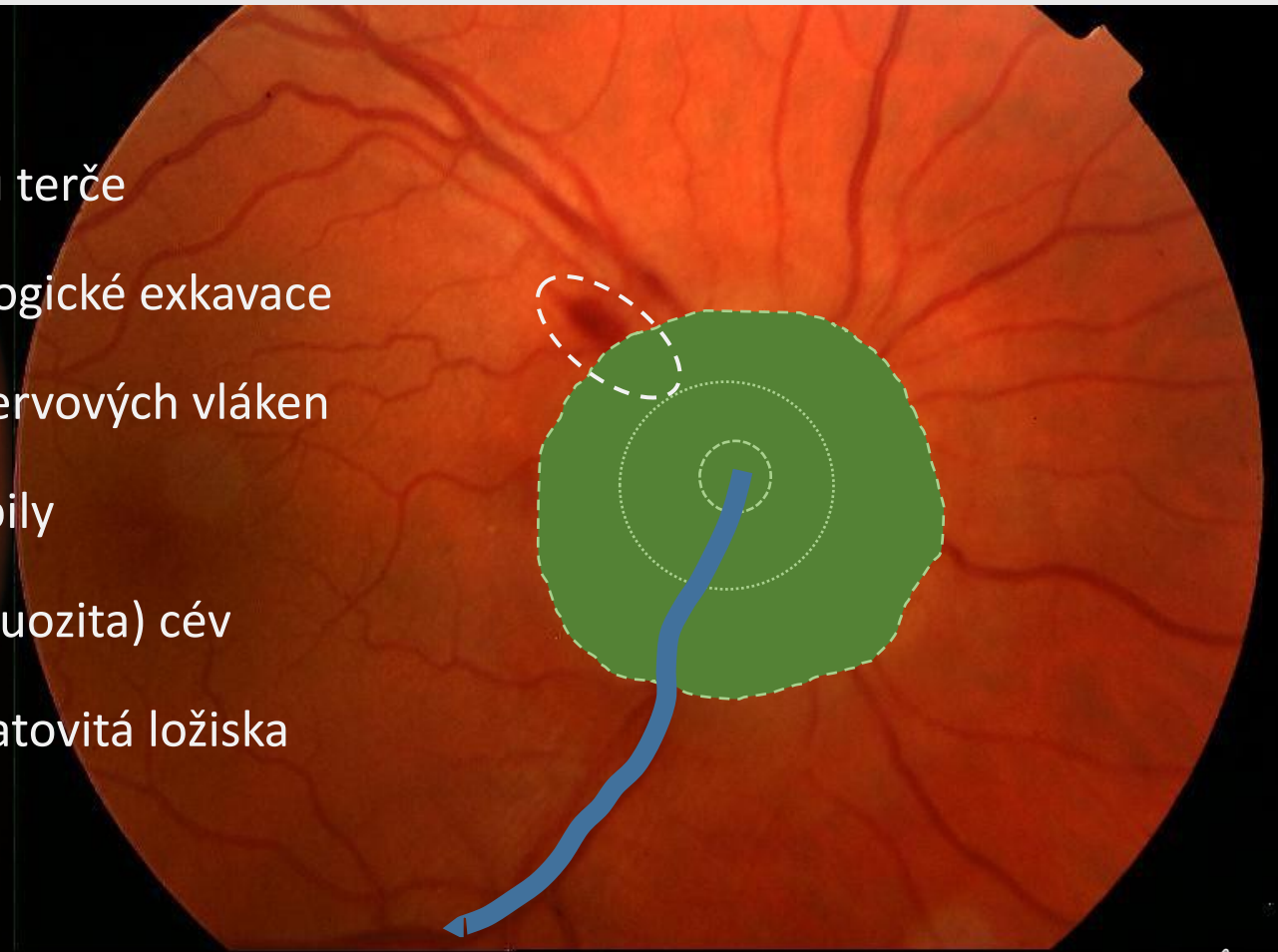


Edém terče zrkového nervu

klinický obraz



- smazání okrajů terče
- vyplnění fyziologické exkavace
- edém vrstvy nervových vláken
- hyperemie papily
- dilatace (a tortuozita) cév
- hemoragie a vatovitá ložiska



Fyziologický vzhled terče

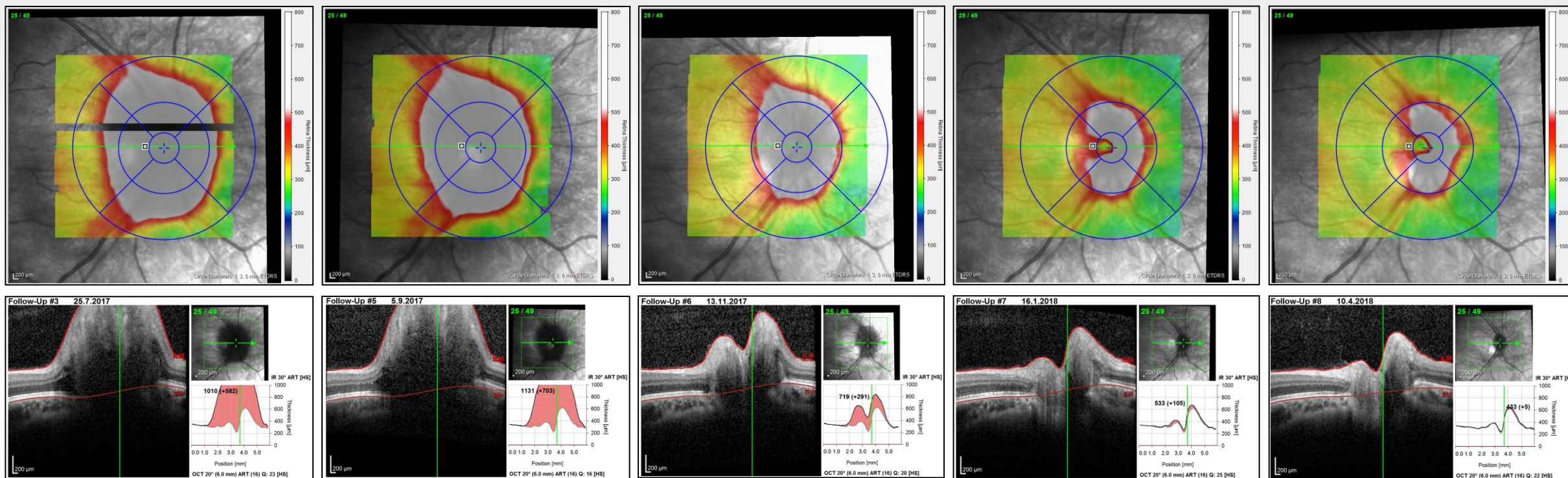
Edém terče



Edém terče zrkového nervu

Klinický obraz v čase

- edém terče je dynamicky se vyvíjející stav
- závisí od vyvolávající příčiny, délky její trvání a případné následné léčby



Příklad: sledování vývoje edému terče při intrakraniální hypertenzi, léčeno konzervativně acetazolamidem. V čase je patrné snížení otoku co do rozsahu (horní série snímků) i výšky (dolní série snímků). Teplejší barvy znamenají rozsah edému - edém vrstvy nervových vláken (tzv. RNFL).



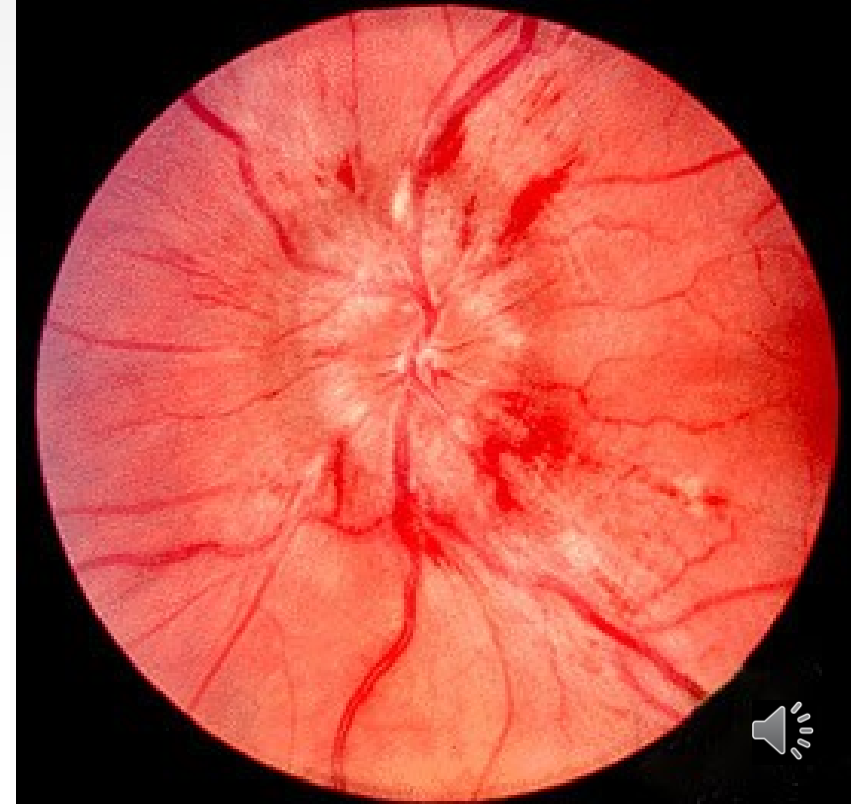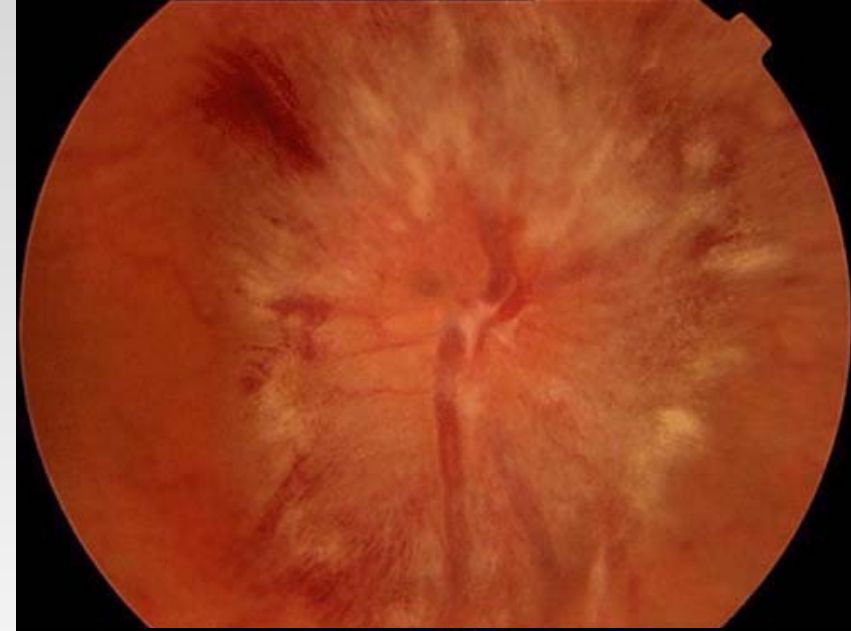
Městnavá papila

Etiologie

- zvýšení intrakraniálního tlaku a následně jeho šíření podél pochev ZN
 - 75% případů - **nitrolební nádor!!!** (zejména v oblasti chiasmatu či frontálním laloku)
 - zbytek případů – pseudotumor cerebri, meningitida, AV malformace, trombózy splavů

Klinický obraz

- **subjektivní příznaky:**
 - vteřinové výpadky vidění (tzv. obnubilace)
 - tenzní bolesti hlavy (horší vleže)
- **objektivní příznaky:**
 - bilaterální edém terče ZN
 - rozšíření slepé skvrny (tzv. Mariottův bod) – patrné na vyšetření perimetru



Neuritida zrkového nervu (optická neuritida, ON)

Klinický obraz

• subjektívny príznaky

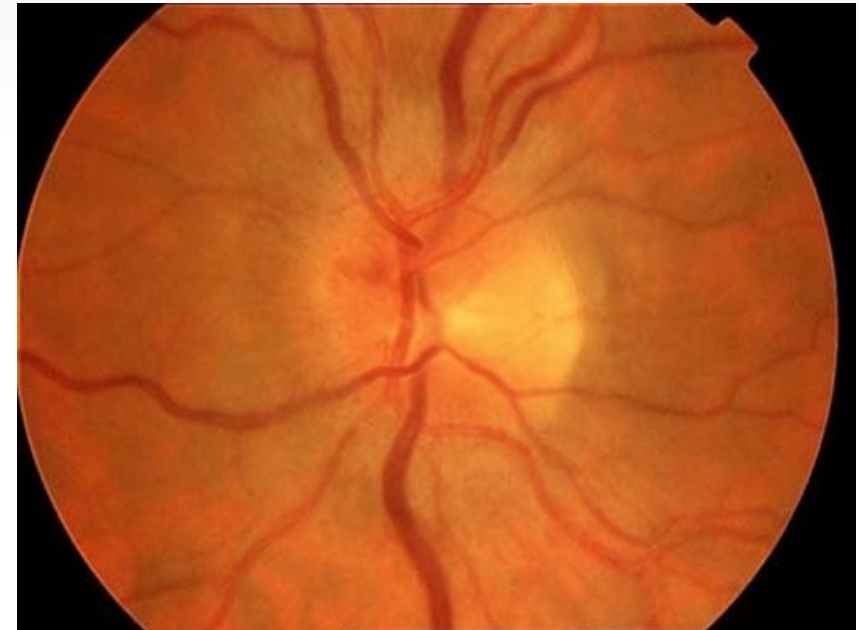
- typicky jednostranná afekce
- poměrně rychlý nástup (řádově hodiny)
- pokles zrakové ostrosti (různě velký)
- **retrobulbární bolest** – patognomický znak !!! – akcentace bolesti při pohybu oka
- porucha barvocitu
- defekt zorného pole - nespecifický

• objektivní příznaky

- edém terče zrkového nervu

Příčiny

- demyelinizační – nejčastější
- infekční / parainfekční (**borelióza**, syfilis, TBC, sarkoidóza, vaskulitidy...), postvakcínační
- paraneoplastická – vzácně



Neuritida zrakového nervu demyelinizačního typu

Klinické typy

- 1) **intraokulární** – s edémem terče ZN a často bez retrobulbární bolesti
- 2) **retrobulbární** – častější, bez edému terče ZN a a s typickou retrobulbární bolestí

Epidemiologie

- produktivní věk (20-40 let)
- ženy/muži: 2-3/1
- asociace se **sclerosis multiplex (SM)**
 - u 20% případů – ON jako první příznak SM (tzv. klinicky izolovaný syndrom = 1. klinický příznak onemocnění)
 - u 50% pacientů s SM - manifestace ON v čase

Prognóza

- **obvykle dobrá**
 - úprava zrakových funkcí - úplná nebo částečná, zřídka bez zlepšení*
 - bez léčby - pomalejší spontánní úprava
 - po podání intravenózních kortikoidů (zlatý standard léčby) - obecně rychlá úprava
 - při atace ON dojde ke (různě velkému) zničení části nervových vláken – tzv. **postneuritická atrofie**
 - **častá tendence k recidivám!!!** (časem na již postiženém oku ev. nově na zatím nepostiženém druhém oku)
- * **Pozn.:** i po úpravě vizu k původním hodnotám pac. často udávají změnu kvality vjemu (napr. bílou barvu může pac. vnímat s odstínem do modra či šeda a pod. – vjem kontrastuje ve srovnání s druhým okem)

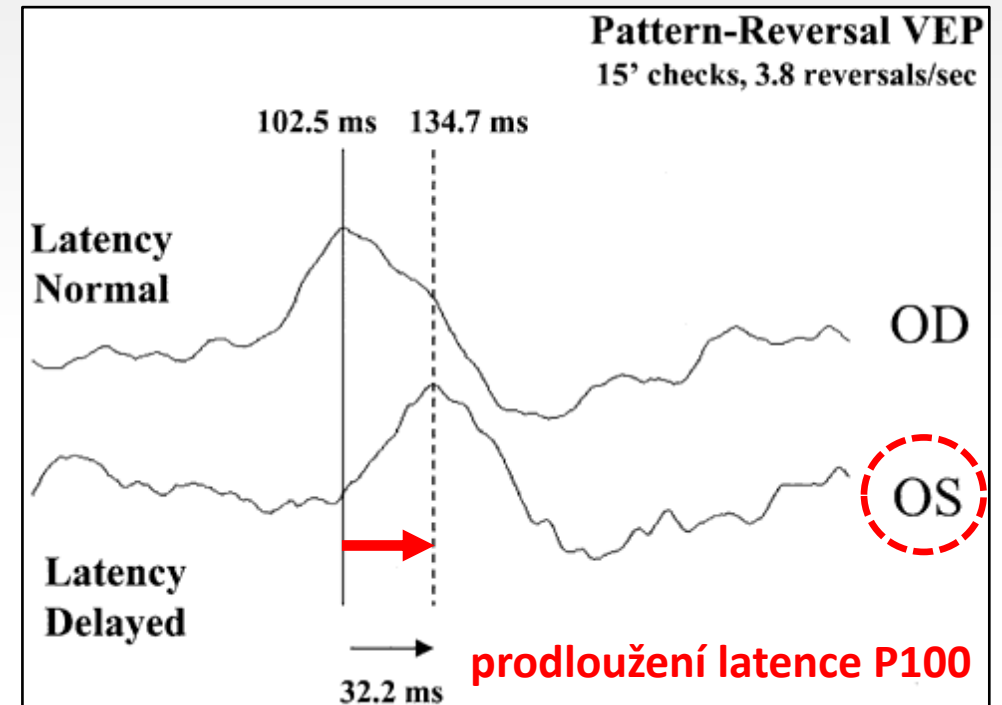


Neuritida zrakového nervu

diagnostika

VEP (zrakové evokované potenciály)

- elektrofyziologické vyšetření k testování funkce přední části zrakové dráhy
- téměř 100% úspěšné vyšetření stran záchytu optických neuritid
- v záznamu vyšetření se hodnotí **vlna P100**:
 - **Latence** - pozice vlny v čase, typicky kolem 100ms (proto číslovka 100 v její názvu) - u optických neuritid demyelinizačního typu je jejich **latence významně prodloužena** (kolem 130ms a více) – **objektivní znak ON**
 - **Amplituda** - výška vlny, u normálně vidoucích očí by měla být přibližně stejná (stranově symetrická) – u ON může být na postiženém oku snižena



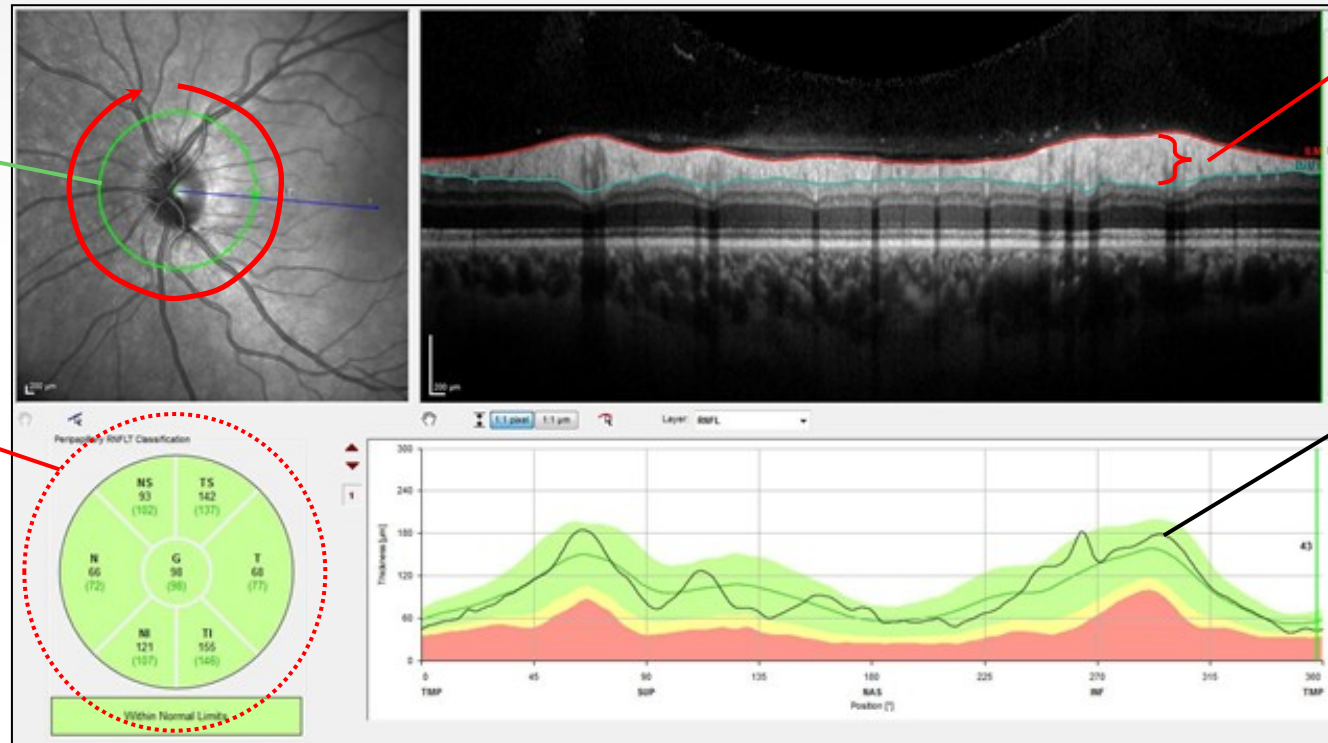
Neuritida zrakového nervu

diagnostika

Optická koherenční tomografie

- moderní vyšetřovací metoda na principu „in vivo“ histologie biologických tkání, především sítnice
- mnoho vyšetřovacích modalit, pro zrakový nerv je důležitá **analýza tloušťky nervových vláken sítnice**, tzv. **RNFL** (retinal nerve fiber layer)

Cirkulární sken
k analýze změn RNFL



RNFL (vrstva nervových vláken) – liší se dle polohy

jednotlivé vrstvy sítnice

Kvalitativní analýza
tloušťky RNFL
v jednotlivých částech skenu ve srovnání s normativní databází

Tloušťka RNFL v jednotlivých částech skenu není stejná (zde její tloušťka černou čarou v konfrontaci s normativní databází)

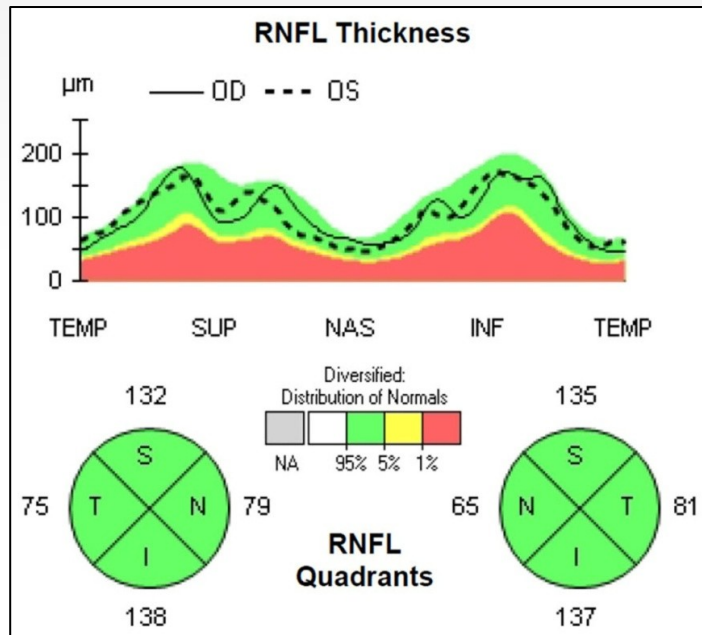


Neuritida zrkového nervu

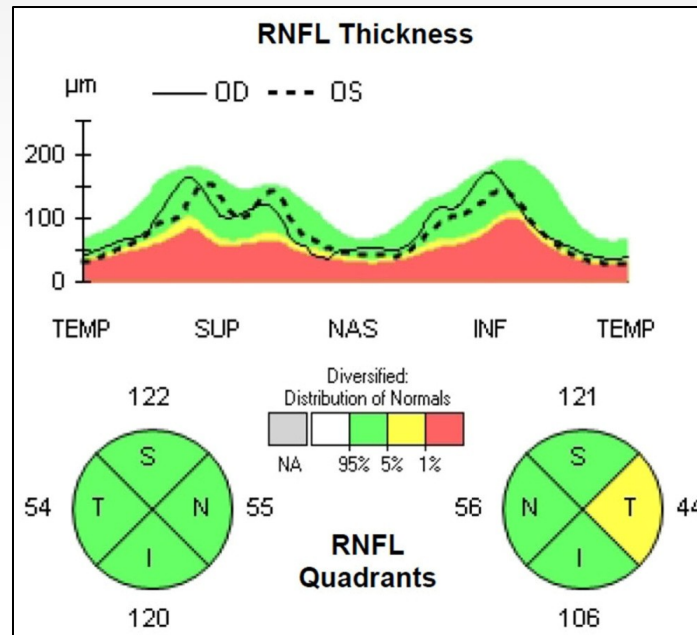
diagnostika

Optická koherenčná tomografie

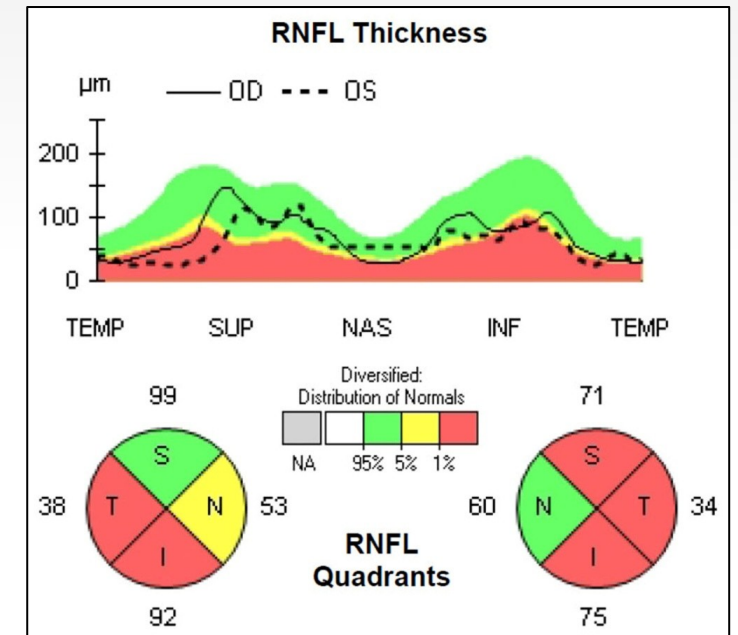
- doplnkové vyšetrení u pacientů s SM
- neodhalí včasnou fázi onemocnění, ale ukáže dynamiku zmien RNFL v čase
- pokles tloušťky RNFL oproti normě je **objektívnym príkazom postneuritické atrofie zrkového nervu**



Fyziologický nález
zdravý pacient



stav po optickej neuritide ľavého oka
(klinicky izolovaný syndróm)



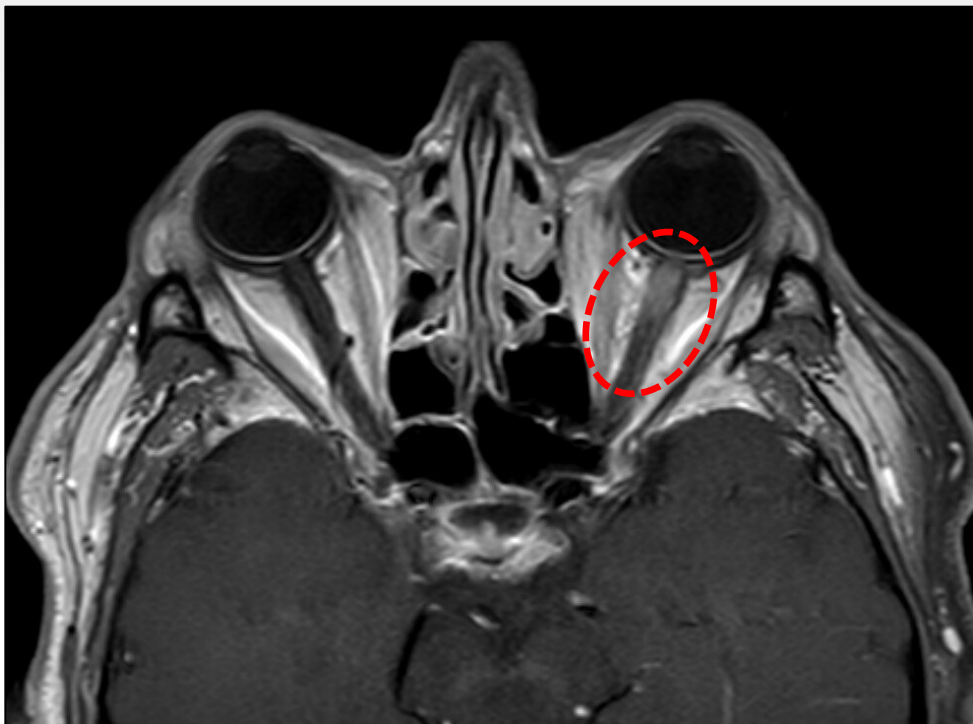
Sclerosis multiplex
stav po oboustranných optickejch neuritidách



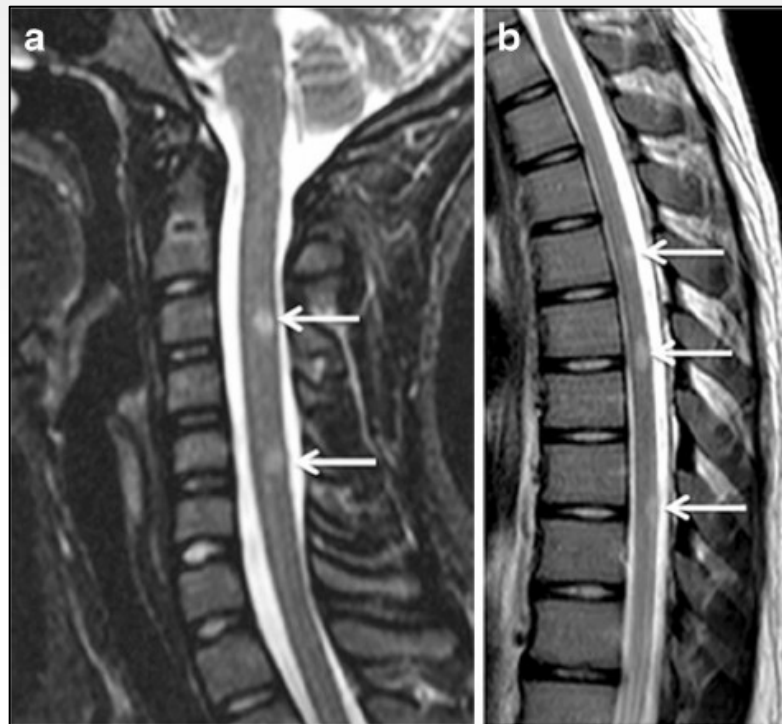Neuritida zrakového nervu diagnostika

Magnetická rezonance


- nevyhnutná k definitivnímu stanovení diagnózy SM
- nález ložisek demyelinizace v CNS = demyelinizační plaky



optická neuritida



Demyelinizace v páteři



Demyelinizace na
mozku v čase



Přední ischemická neuropatie optiku

Charakteristika

- nejčastější afekce zrakového nervu v postproduktivním věku

Etiologie

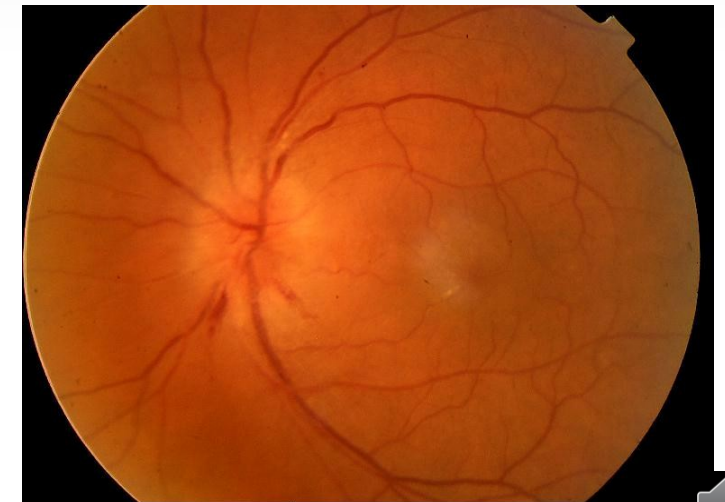
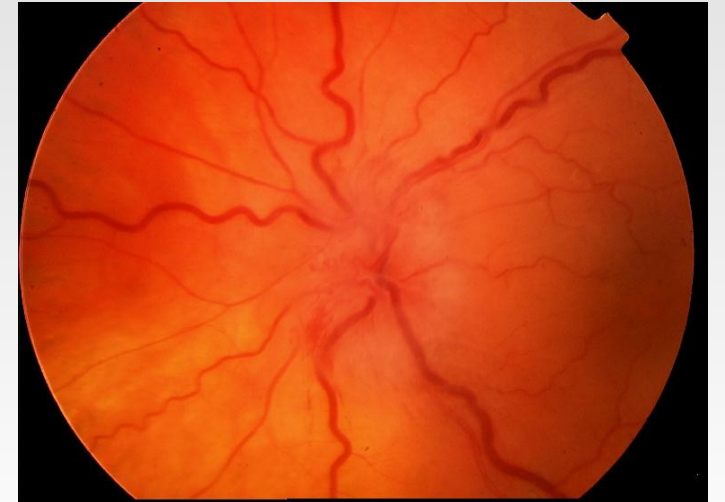- porucha perfuze aa. ciliares breves

Epidemiologie

- typicky pacienti nad 50 let

Klinický obraz

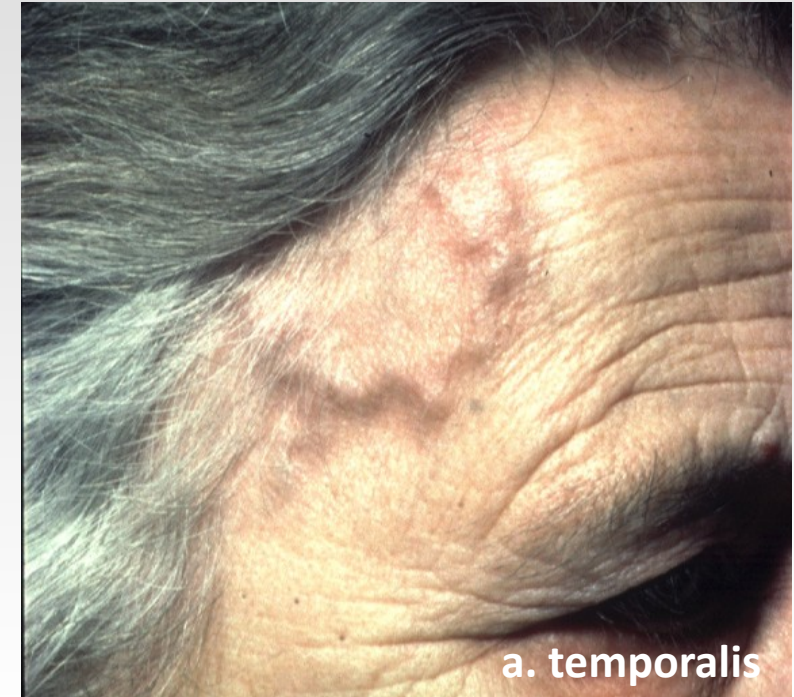- subjektivní příznaky:
 - **porucha CZO** - náhlé, nebolestivé (světlocit až téměř norm. hodnoty)
 - **poruchy ZP** – altitudinální skotom (horní/dolní hemianopsie)
- objektivní příznaky:
 - jednostranný bledý **edém terče ZN**



Přední ischemická neuropatie optiku

1) Arteritická forma

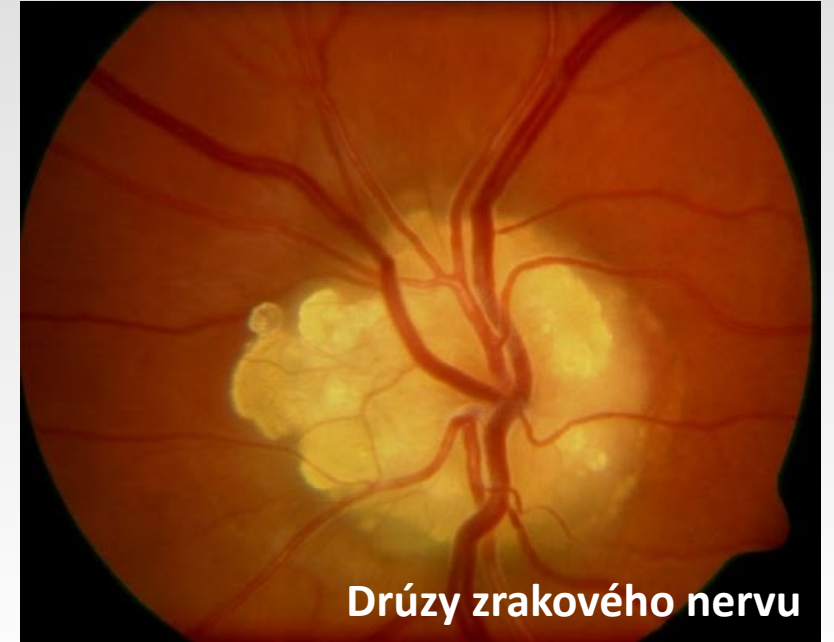- 10 – 15 % případů všech případů AION
- **Rizikové faktory**
 - asociace se systémovou vaskulitidou (gigantocelulární arteritida = Hortonova nemoc)
 - věk – nad 60 let
 - pohlaví – častější u žen
- **Diagnostika**
 - klinický obraz (úbytek na váhe, kachexie, bolest hlavy, subj. nepříjemné pocity při žvýkání – tzv. klaudikace, nebo pocit napětí při česání vlasů),
 - **sedimentace (FW) – velmi vysoká** (typicky nad 100), biopsie temporální artérie
- **Léčba**
 - **nutno začít léčit co nejdříve pro vysoké riziko postižení druhého oka** (řádově dny, týdny)
 - vysoké dávky kortikoidů i.v., pokračující p.o. terapie



Přední ischemická neuropatie optiku

2) Neareritická forma

- 85 – 90 % všech případů AION
- **Rizikové faktory**
 - věk – nad 50 let věku
 - **systemové choroby** (HT, DM, cholesterol, kouření, systémová hypotenze, metabolický syndrom)
 - **oční predispozice** - hypermetropie, přítomnost tzv. drúz terče zrakového nervu
- **Léčba**
 - není dostupná (poškození axonů vede k atrofii zrakového nervu, postižení zrakových funkcí je tedy nezvratné)
 - nutná dobrá kompenzace interních nemocí



Drúzy zrakového nervu



Atrofie zrakového nervu

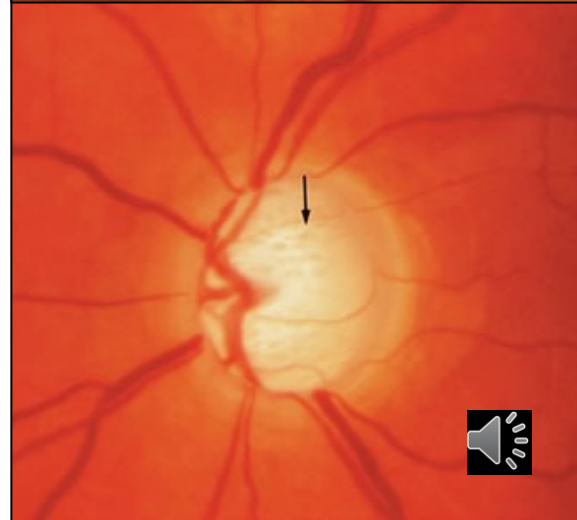
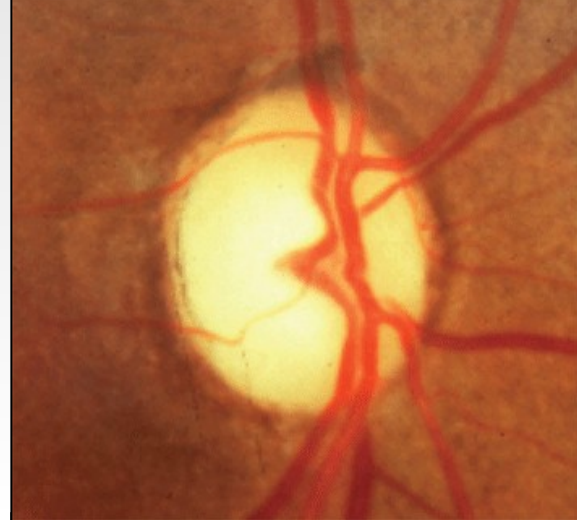
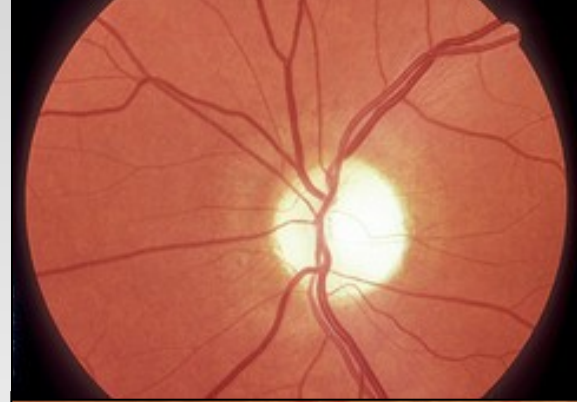- nevratná ztráta axonů jako následek poškození zrakového nervu

Etiologie

- **Primární** – následkem traumatu, přímým tlakem tumoru na zrakový nerv
- **Sekundární** – afekce zrakového nervu (ischemie – postischemická, zánět - postneuritická)
- **Glaukomová** - výsledek glaukomových změn

Klinický obraz

- nablednutí terče / křídové bílý terč
- redukce počtu menších cév

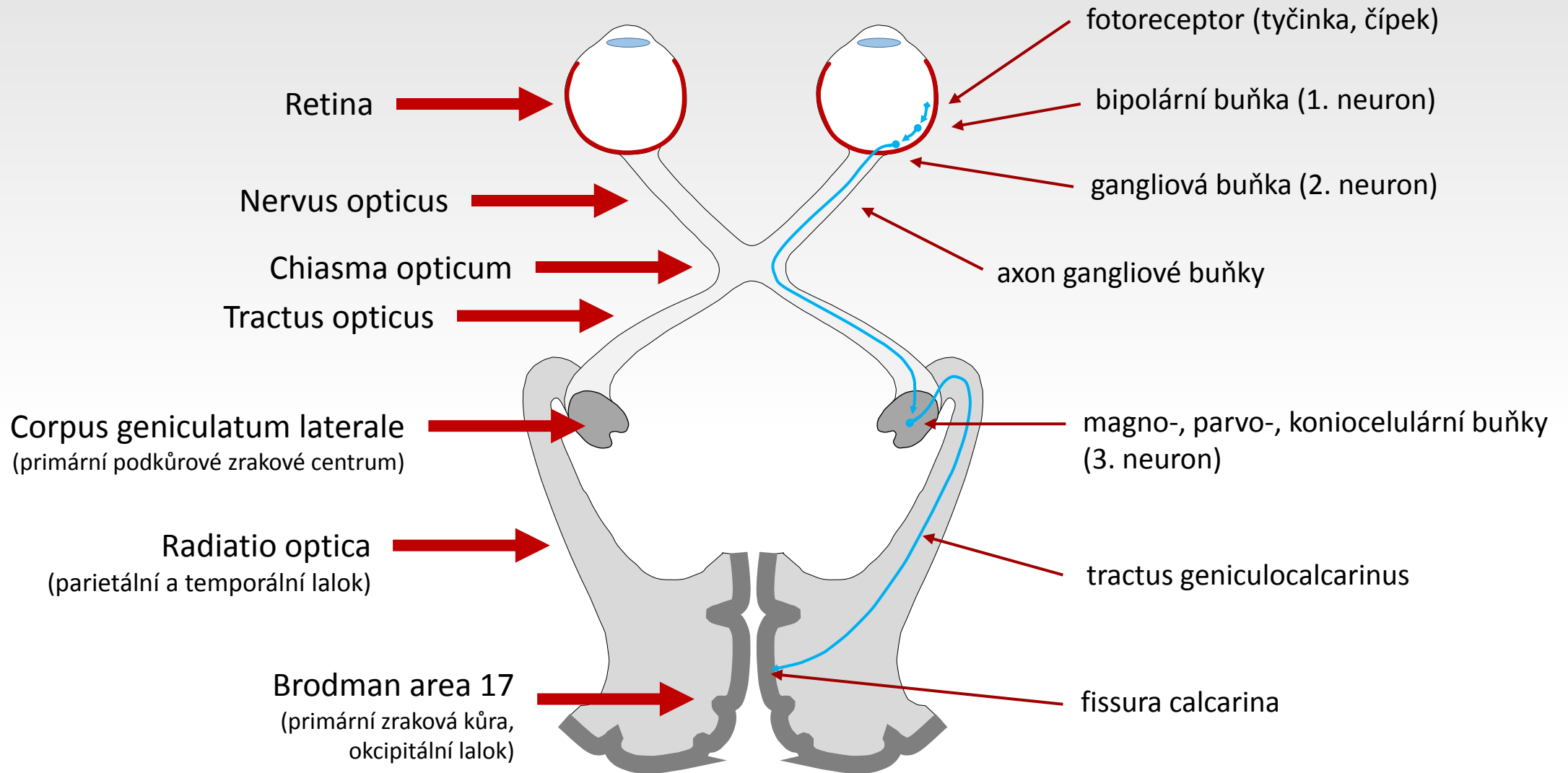


III. část

Afekce zrakové dráhy



Anatomie zrakové dráhy



Anatomie zrakové dráhy – důležité klinické poznámky

Čočka otáčí obraz, proto:

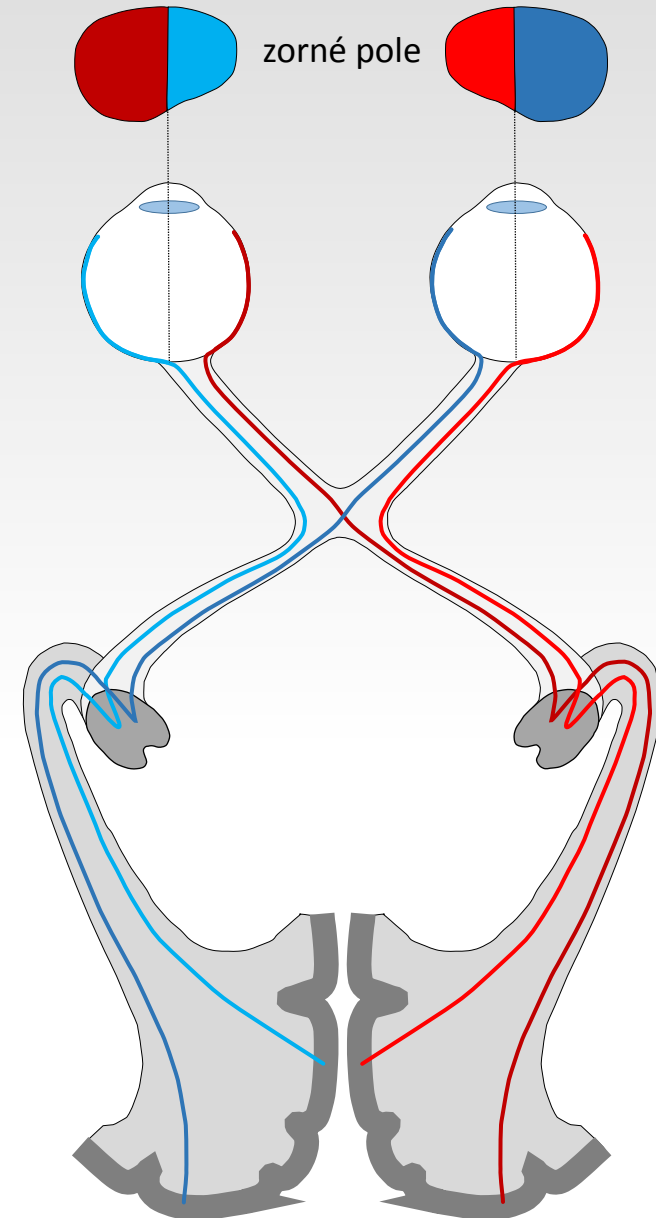
- **temporální část sítnice** zpracovává podněty z **nasální části ZP**
- **nasální část sítnice** zpracovává podněty z **temporální části ZP**

Částečné křížení nervových vláken v **chiasmatu**:

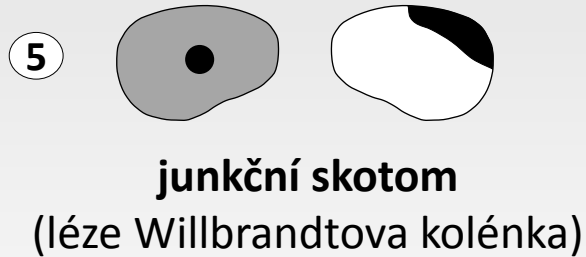- nervová vlákna jdoucí z **temporální části sítnice** se **nekříží** a pokračují na stejnou stranu CNS
- nervová vlákna jdoucí z **nasální části sítnice** se **kříží** a pokračují tak na opačnou stranu CNS

Stranová lateralizace zrakové informace ve zrakové kůře:

- **pravá hemisféra** zpracovává podněty z **levé části ZP** obou očí
- **levá hemisféra** zpracovává podněty z **pravé části ZP** obou očí



Chiasma opticum klinická anatomie



junkční skotom

(léze Willbrandtova kolénka)

Příčiny:

- periselární meningeom

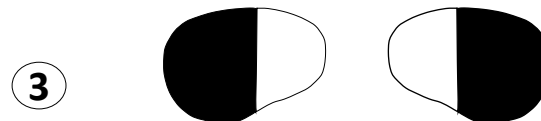
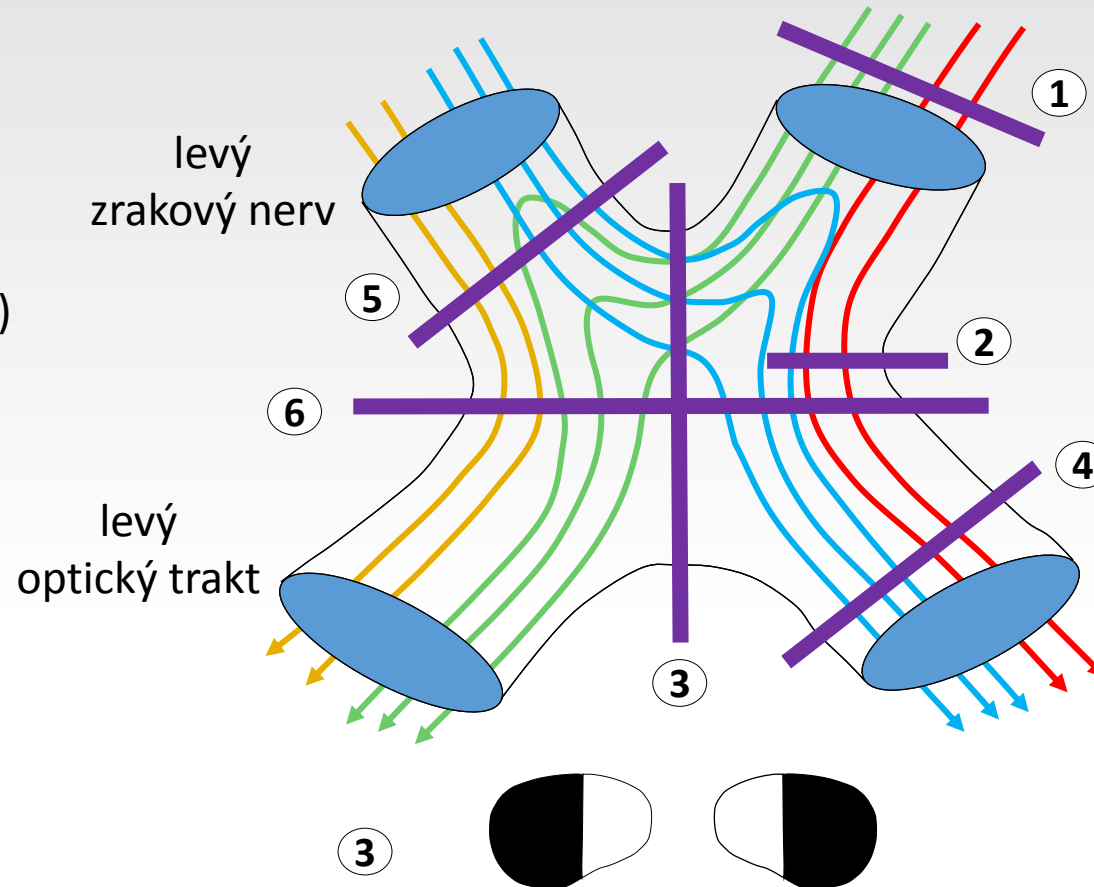


bilaterální anopsie

(kompletní slepota)

Příčiny:

- krvácení do chiasmatu
- střelní poranění
- totální útlaková léze chiasmatu




bitemporální hemianopsie

(heteronymní)

Příčiny:

- útlaková léze (adenom hypofýzy)



jednostranná (pravostranná) anopsie

Příčiny:

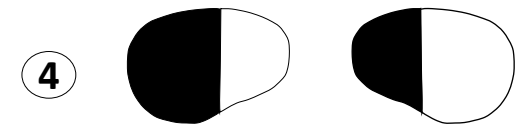
- orbitální afekce (tumor, zánět, úraz),
- kanikulární meningeom



jednostranná (pravostranná) nasální hemianopsie

Příčiny:

- útlaková léze (aneuryzma a. carotis)



levostranná homonymní hemianopsie

Příčiny:

- útlakové léze (tumor)
- ischemie



Chiasmatický syndrom

Charakteristika

- afekce zrakové dráhy v oblasti chiasmatu
- obecně oboustranné postižení (porucha zorného pole i porucha zrakové ostrosti)
- poměrně typické poruchy zorného pole – významné využití v diagnostice lézí

Příčiny

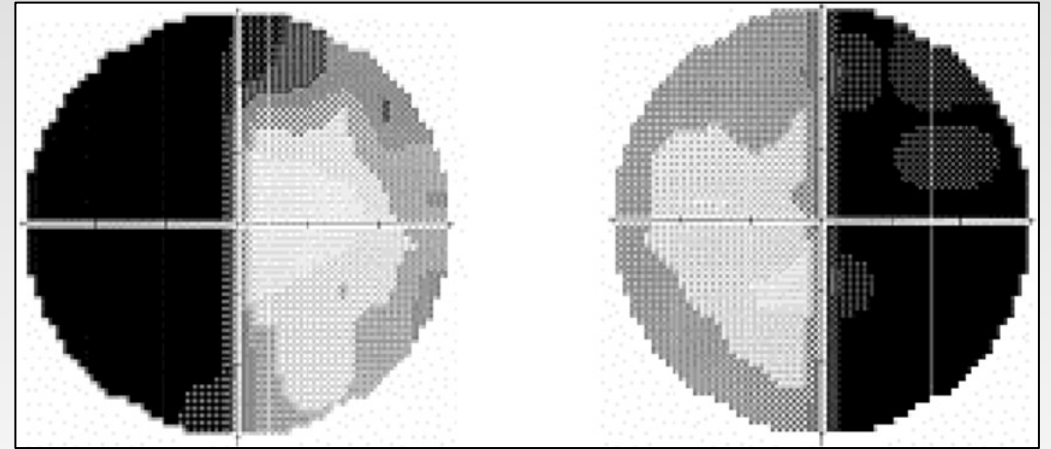
- **útlakové léze** - nejčastější (kompresivní nebo expanzivní léze vycházející z ostatních okolních struktur)
 - adenomy hypofýzy
 - kraniofaryngeomy
 - meningeomy
 - aneuryzmy
- *demyelinizační léze* – afekce při SM
- *nádory* – gliom chiasmatu
- *nepřímá poranění* – vzácné, po uzavřených poraněních hlavy (autonehody apod.)



Bitemporální hemianopsie jako klinický příznak

Charakteristika

- defekt temporálních polovin ZP obou očí
- může být inkompletní a asymetrický
- nejvíce typická a nejčastější porucha perimetru při afekci chiasmatu
- defekt ZP vždy respektuje vertikální meridián (skotom neprostupuje do nasální části ZP)
- svědčí pro afekci predominantně **křížících se nervových vláken** (to lokalizuje lézi zrakové dráhy přímo do oblasti chiasmatu)
- spolu s defektem perimetru bývá pokles zrakové ostrosti, zpravidla asymetrický (z důvodu nerovnoměrného útlaku nervových vláken)



Příčiny

- *Adenom hypofýzy* – daleko nejčastější
- *Kraniofaryngeom* – vzácná



Bitemporální hemianopsie

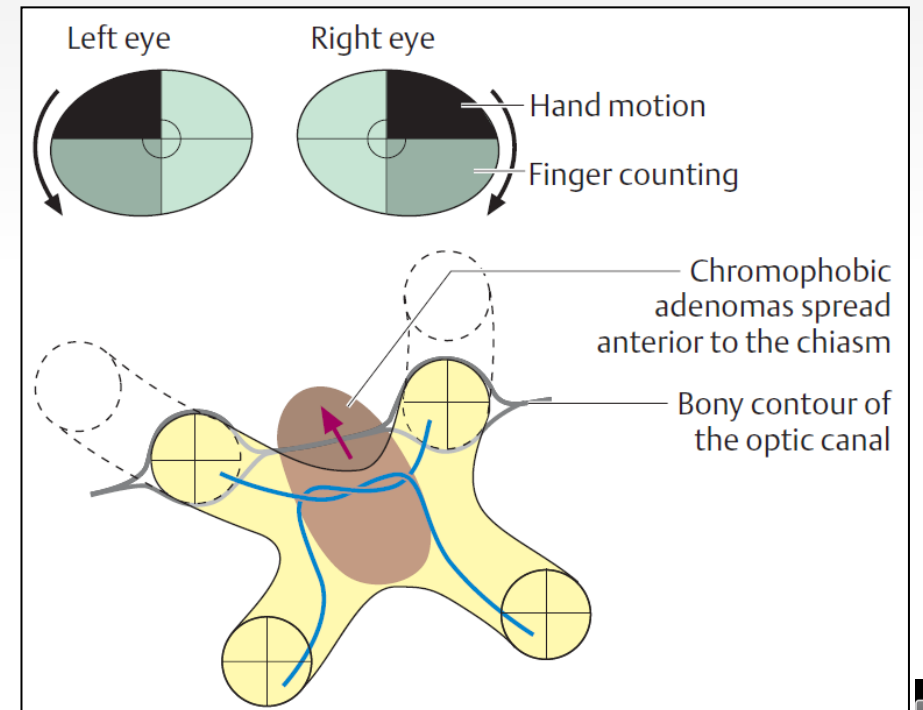
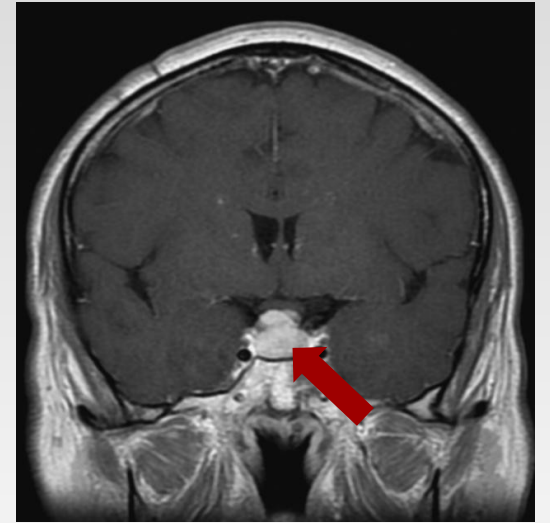
Adenóm hypofýzy

Vývoj

- útlak **křížících se nervových vláken**, tedy vedoucích z nazální části sítnice, tzn. výpadek bude v temporální části ZP
- útlak **primárně dolních vláken** (útlak chiasmatu **zdola**), tedy vedoucích z **dolní části sítnice**, tzn. výpadek bude primárně v **horní části ZP**

Perimetrický nález

- manifestace nejdříve **horní bitemporální kvadrantanopsií**
- v dalším průběhu růstu se útlak přesouvá i na horní nervová vlákna (dolní část ZP) a vzniká kompletní **bitemporální hemianopsie**



Bitemporální hemianopsie

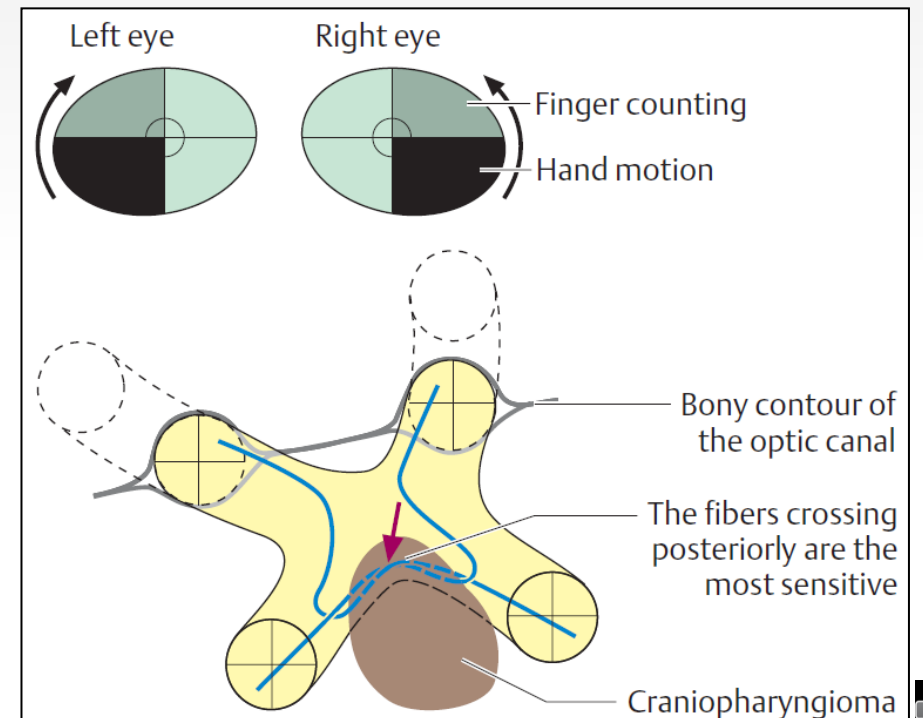
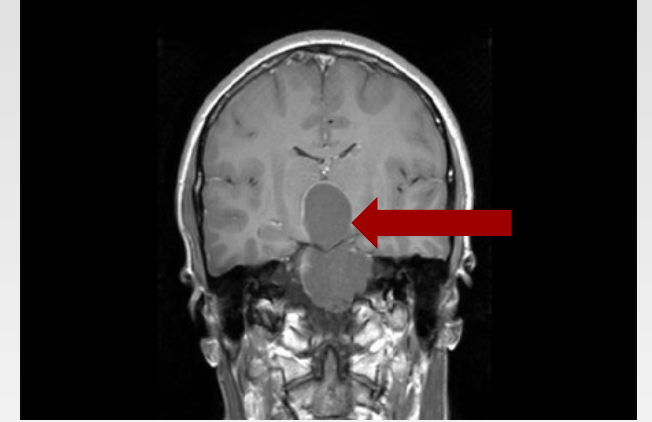
Kraniofaryngeom

Vývoj

- útlak **křížících se nervových vláken**, tedy vedoucích z nazální části sítnice, tzn. výpadek bude v temporální části ZP
- útlak **primárně horních vláken** (útlak chiasmatu **zhora**), tedy vedoucích z **horní části sítnice**, tzn. výpadek bude primárně v **dolní části ZP**

Perimetrický nález

- manifestace nejdříve **dolní bitemporální kvadrantanopsií**
- v dalším průběhu růstu se útlak přesouvá i na dolní nervová vlákna (horní část ZP) a vzniká kompletní **bitemporální hemianopsie**



IV. část

Poruchy okulomotorické rovnováhy



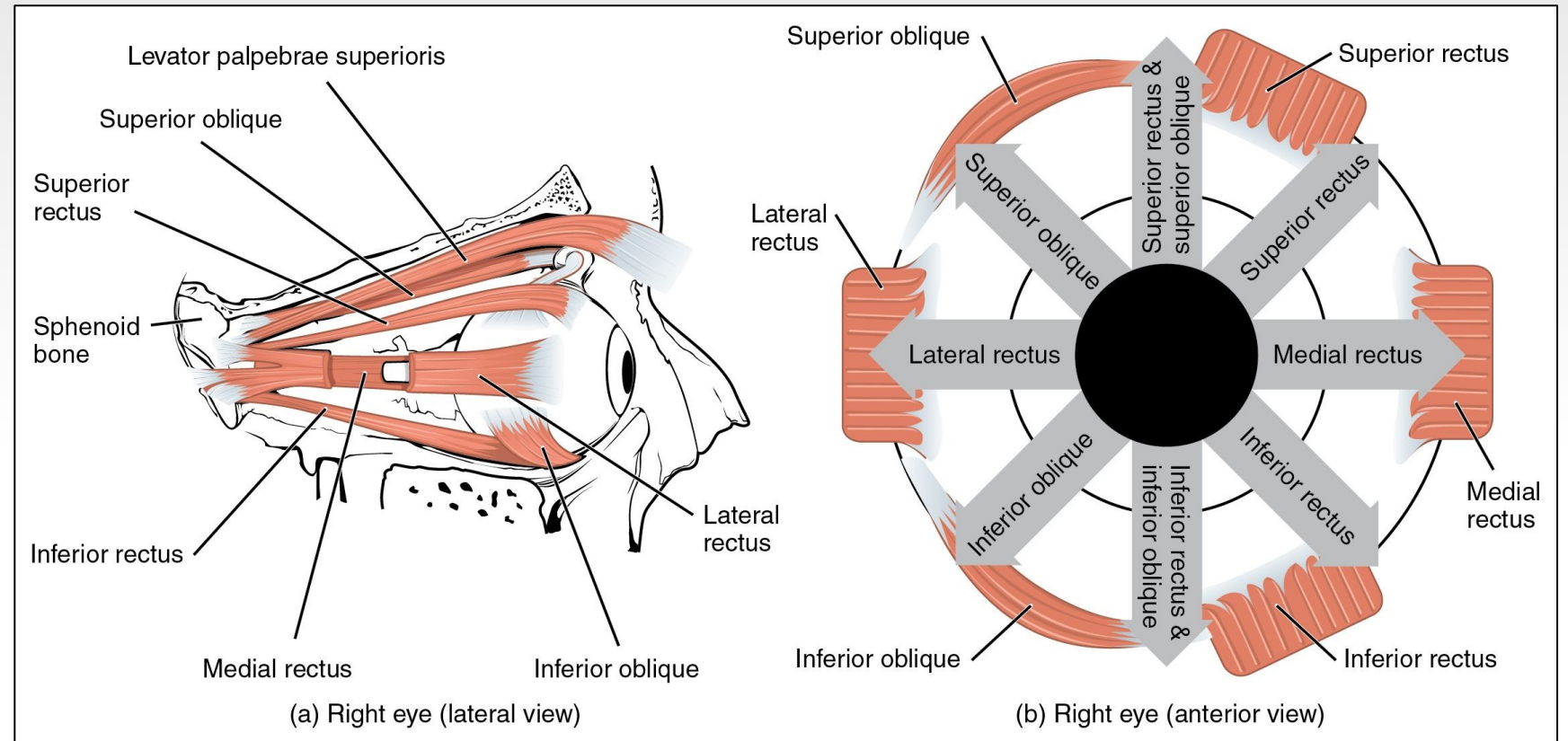
Anatomie okohybného aparátu

- **4 přímé svaly:**

- M. rectus medialis
- M. rectus lateralis
- M. rectus inferior
- M. rectus superior

- **2 šikmé svaly**

- M. obliquus superior
- M. obliquus inferior



Okohybné svaly a hlavové nervy

Izolované poruchy

- **N. oculomotorius** (okohybný nerv) – III. hlavový nerv
 - inervuje okohybné svaly: *m.r. superior*, *m.r. inferior*, *m.r. medialis*, *m. obliquus inferior*
 - inervuje *m. levator palpebrae superioris* (zvedáč horního víčka)
 - vede eferentní parasymptická nervová vlákna pro *m. sphincter pupillae*
- **N. trochlearis** (kladkový nerv) – IV. hlavový nerv
 - inervuje pouze *m. obliquus superior*
- **N. abducens** (odtahující nerv) – VI. hlavový nerv
 - inervuje pouze *m. rectus lateralis*

Oftalmoplégie

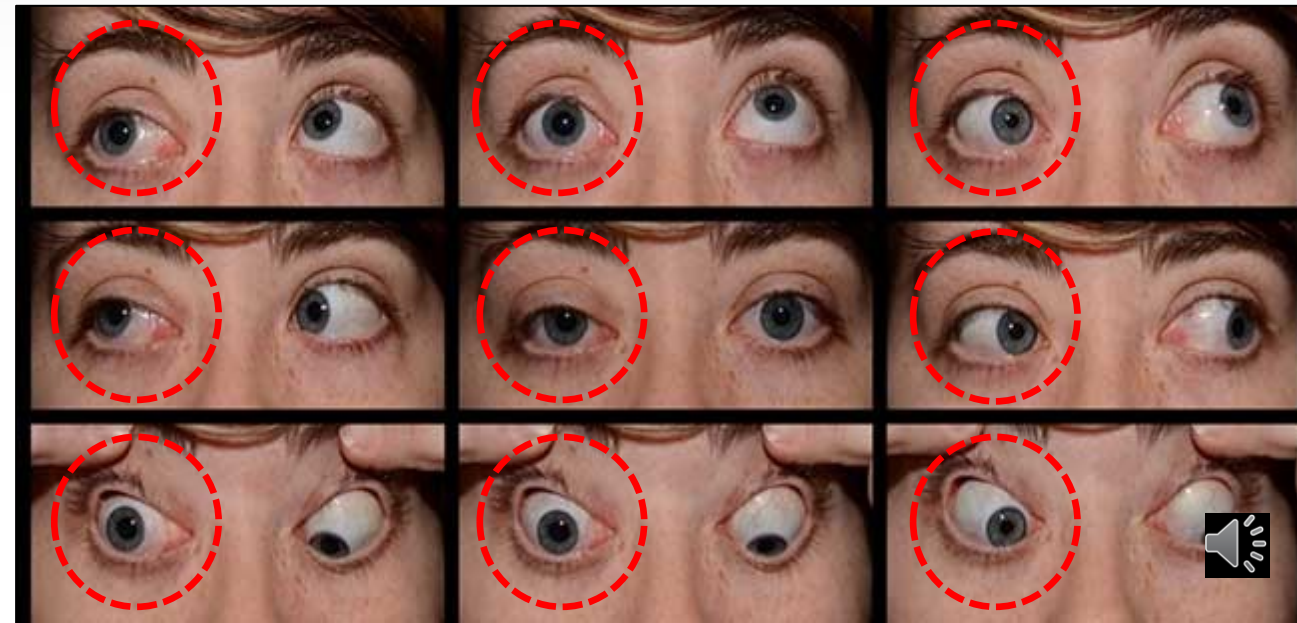
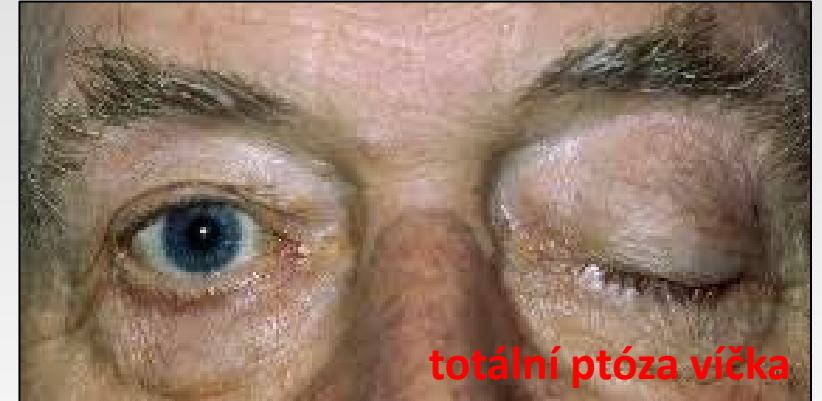
- Syndrom kavernózního sinu
- Syndrom hrotu očnice
- Karotidokavernózní píštěl



Paréza n. oculomotorius (n.III)

Klinický obraz

- **Subjektivní příznaky:**
 - **diplopie** – smíšená vertikální i horizontální
- **Objektivní příznaky:**
 - **ptóza horního víčka**
 - **deviace bulbu** – bulbus je v exotropii
 - **insuficience konvergence**
 - **porucha zornicových reakcí, dilatace zornice**
(paréza parasymptiku = převaha sympatiku)
 - **kompensační postavení hlavy** – obtížně dosažitelné až nemožné



Paréza n. oculomotorius (n.III)

Etiologie

- **aneuryzma**
- ischemická, vaskulární
- posttraumatická
- nádory v průběhu n.III

Terapie

- **konzervativní**
 - okluze bulbu
- **chirurgická**
 - *operace na okohybných svalech* – obtížná, možná pouze u parciálních paréz, u totálních paréz je nemožná



Paréza n. trochlearis (n.IV)

Anatomické poznámky

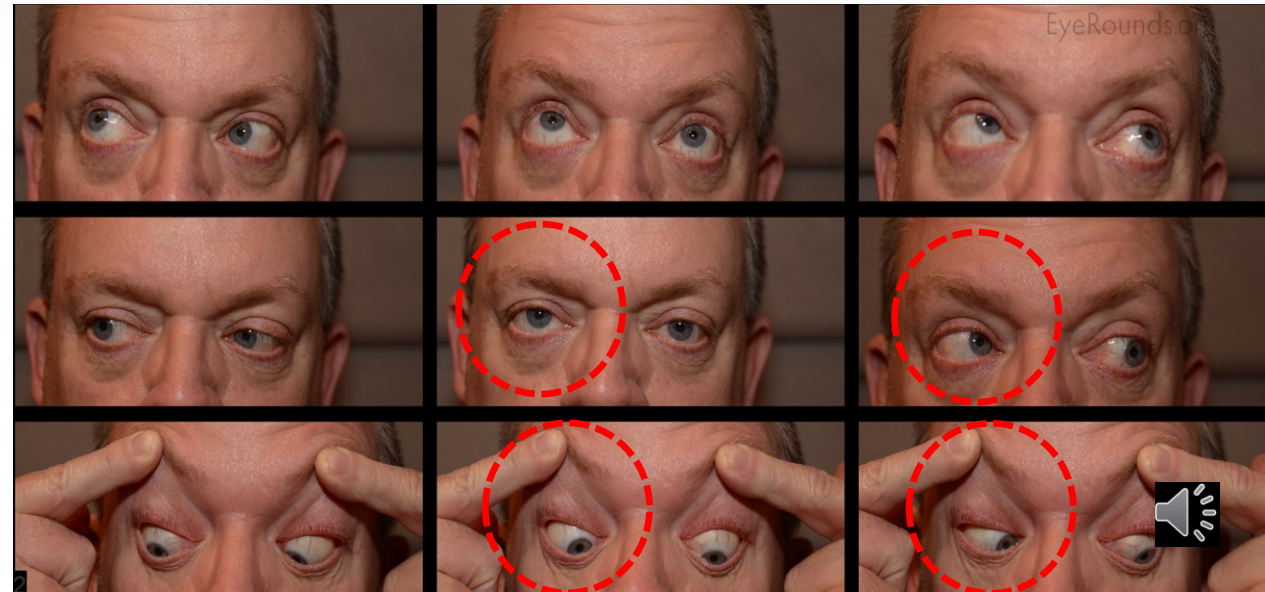
- funkčně slabší horní šikmý sval znamená:
 - insuficienci incyklotorze bulbu
 - insuficienci deprese bulbu

Klinický obraz

- **Subjektivní příznaky:**
 - **vertikální diplopie**
 - *větší při pohledu dolů* (a na stranu od léze):
 - při chůzi ze schodů (kdy se pac. dívá dolů)
 - při sledování TV (pac. v poloze se záklonem hlavy, poloha oka v očnici = směr pohledu dolů)

- **Objektivní příznaky:**

- **hypertropie bulbu** – bulbus je mírně výše
- **kompensační postavení hlavy** – sklon brady a natočení hlavy na zdravou stranu



Paréza n. trochlearis (n.IV)

Etiologie

- **posttraumatická (pády na hlavu) – uzavřená poranění hlavy**
- ischemická
- idiopatická
- nádory v průběhu n.IV

Terapie

- **konzervativní**
 - okluze bulbu
 - prizmatická korekce (pouze menší úchyly)
- **chirurgická**
 - *operace na okohybných svalech* (oslabení antagonisty – m.obliquus inferior, posílení paretického svalu – m.obliquus superior) – významně sníží rozsah diplopie



Paréza n. abducens (n.VI)

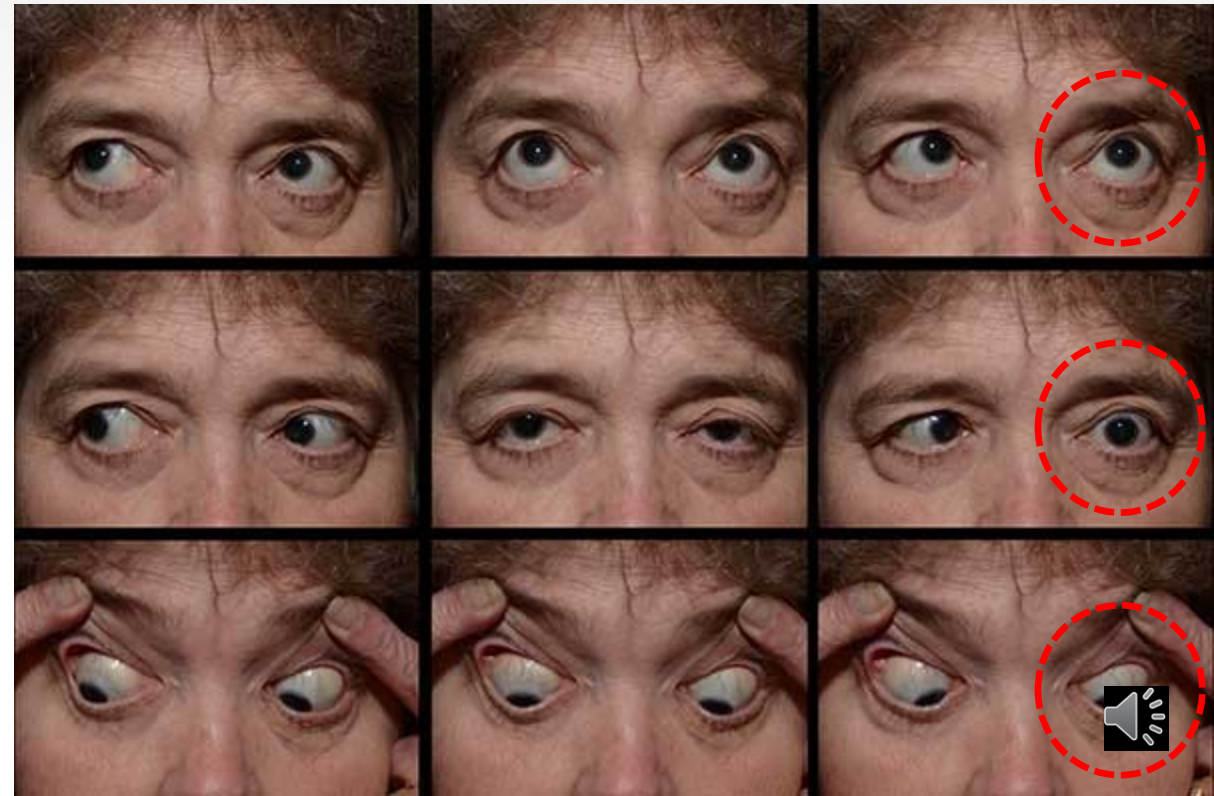Klinický obraz

- **Subjektivní příznaky:**

- **diplopie** – horizontální, větší při pohledu na stranu léze

- **Objektivní příznaky:**

- **insuficience abdukce bulbu** – bulbus nedotahuje směrem zevně
- **kompensační postavení hlavy** – na stranu léze (bulbus je vzhledem k očnici v addukci, tedy na stranu s „funkční“ okulomotorikou – v ideálním případě dojde ke spojení obou vnímaných obrazů



Paréza n. abducens (n.VI)

Etiologie

- posttraumatická (pády)
- ischemie
- nitrolební hypertenze (někdy první příznak)
- meningitida
- léze (nádory, aneuryzmy) v průběhu n.VI (napr. kavernózní sinus, oblast pontu, clivu)

Terapie

- konzervativní
 - okluze bulbu
 - prizmatická korekce (pouze menší úchytky)
- chirurgická
 - *aplikace botulotoxinu do m.rectus medialis* (zamezení tzv. kontraktury; vede ke zmírnění diplopie; dočasný efekt)
 - *operace na okohybných svalech* (transpoziční operace) – trvalý efekt, sníží rozsah diplopie (diplopie může protrvávat v max. pohledu do strany)



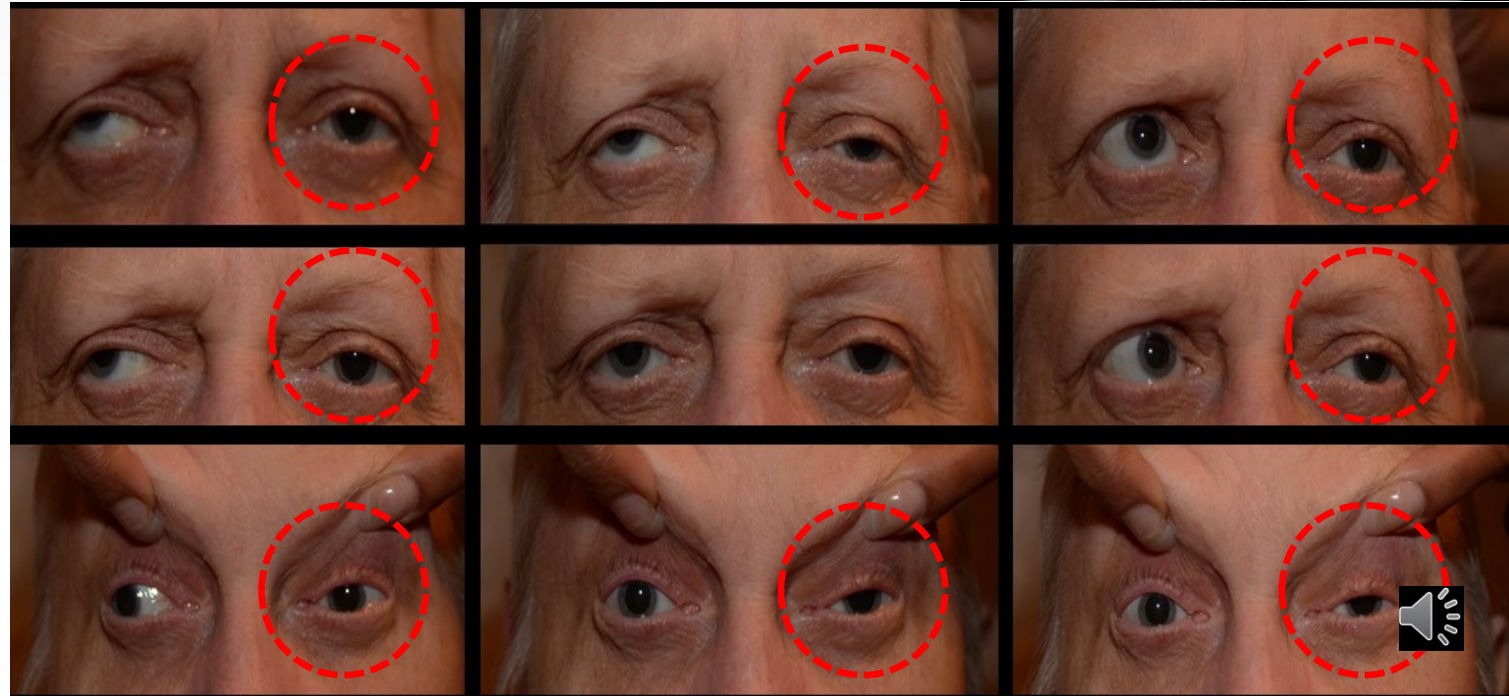
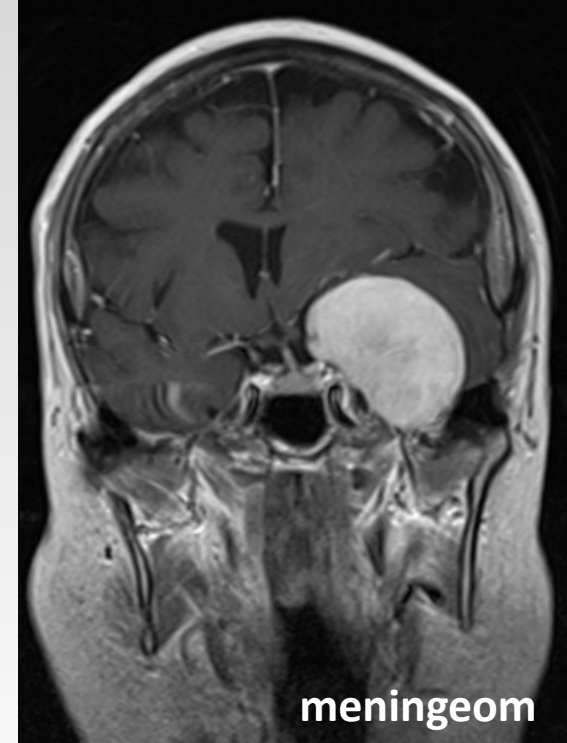
Syndrom kavernózního sinu

Etiologie

- útlak nebo léze v oblasti kavernózního sinu (trombóza, tumor, meta, aneuryzma)
- léze okohybných nervů (n.III., n.IV, n.VI) a n.V
- **chybí léze zřakového nervu**, proto je při oftalmoplegii také **rozvoj diplopie**

Klinický obraz

- **ptóza horního víčka** (paréza n.III)
- **oftalmoplegie** inkompletní / kompletní (paréza okohybných nervů)
- **diplopie** (z důvodu oftalmoplegie)
- **mydriáza zornice** (paréza n.III)
- **exoftalmus** (paréza okohybných nervů)
- bolest / hypestezie v inervační oblasti n.V1 a n.V2



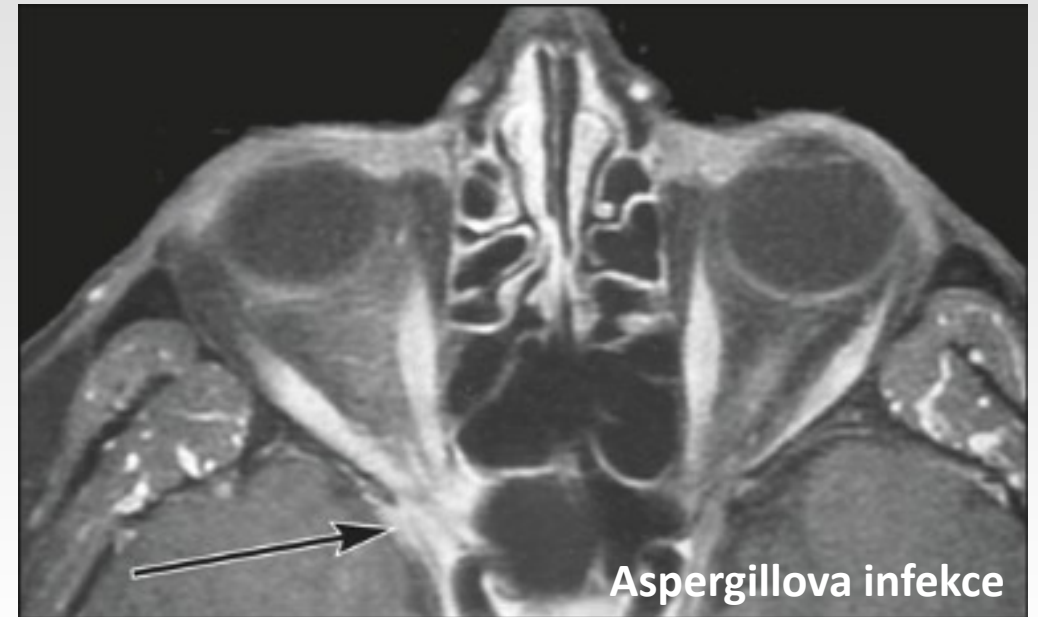Syndrom hrotu očnice

Etiologie

- útlak v oblasti hrotu očnice (tumor, meta, orbitocelulitída, infekce)
- léze n.III, n.IV, n.VI, n.V a *také zrakového nervu*

Klinický obraz

- **ptóza horního víčka** (paréza n.III)
- **oftalmoplegie** inkompletní / kompletní (paréza okohybných nervů)
- **pokles zrakové ostrosti** – diplopie přímo úměrně zrakové ostrosti (ergo významnější postižení zrakového nervu = menší vjem diplopie)
- **exoftalmus** (paréza okohybných nervů)
- hypestézie v inerv. oblasti n.V1 a n.V2
- při lézi zrakového nervu (a tím poklesu zrakové ostrosti) jako subj. příznak **chybí diplopie**



Karotidokavernózní píštěl

Etiologie

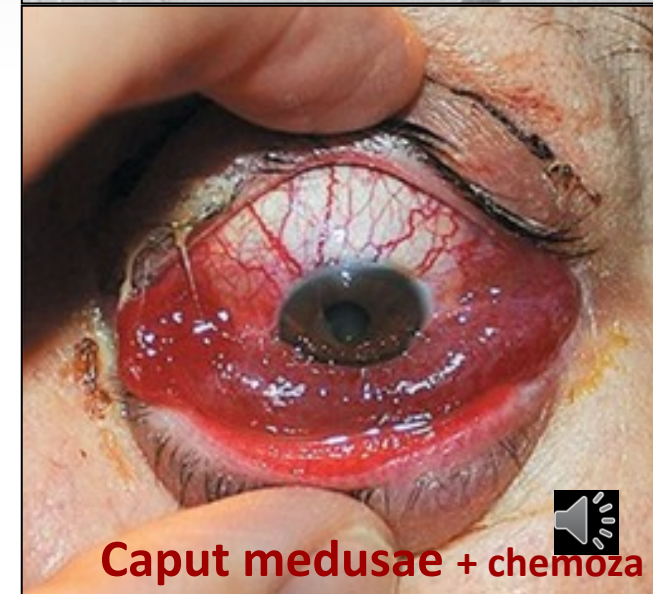
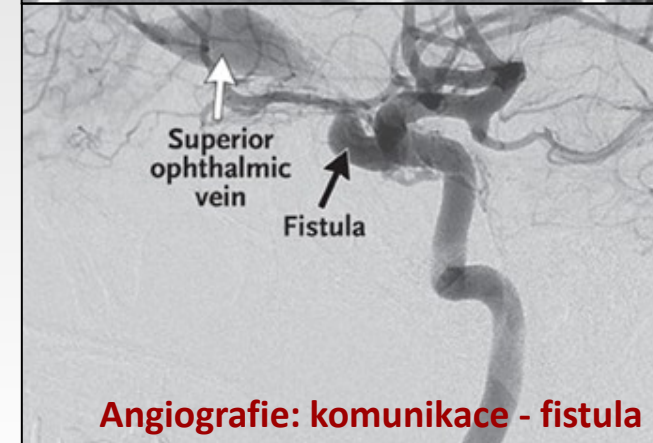
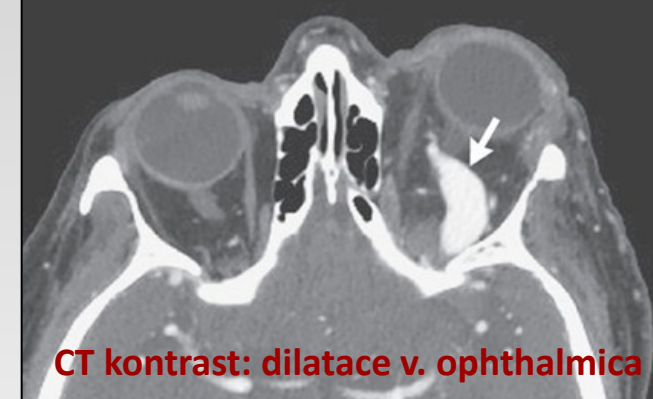- komunikace mezi arteriálním řečištěm a venózním plexem sinu
 - přímá - nejčastěji po úrazu; ruptura stěny ACI
 - nepřímá - ruptura menších větví

Klinický obraz

- dmychavý šelest v hlavě - synchronně s tepem (mizí při kompresi na a.carotis = Matasův test)
- **Caput medusae** (arteriolizace episklerálních cév), chemóza spojivky
- porucha hybnosti + diplopie
- exoftalmus – protruze bulbu
- zvýšený nitrooční tlak
- pokles zrakové ostrosti

Terapie

- embolizace endovasálně invazivním radiologem



V. část

Poruchy zornicových reakcí



Zornicové reakce

Fyziologický vzhled zornic

- **Tvar**

- vždy **okrouhlá a pravidelná zornice** na světle i ve tmě

- **Velikost**

- **izokorie** – stejná velikost zornic

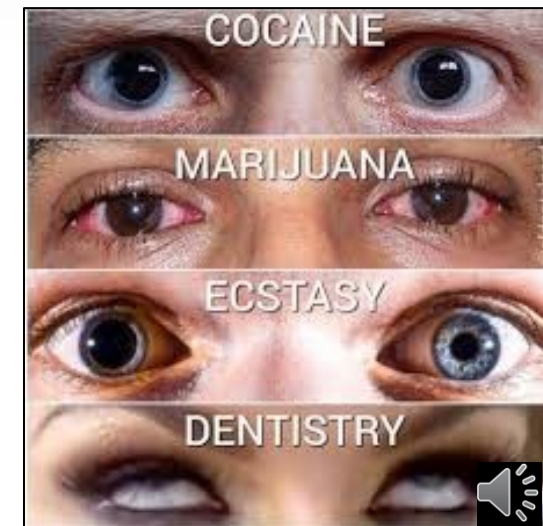- za *mezopických podmínek* (střední osvětlení) kolem **3mm** v závislosti od věku (s věkem velikost klesá)
- za *fotopických podmínek* (silné osvětlení) je **mióza** (zúžená zornice)
- za *skotopických podmínek* (slabé osvětlení, šero) je **mydriáza** (rozšířená zornice)

- **fyziologická anizokorie** – nestejná vzájemná velikost do 1mm; cca 20% populace

- rozdíl ve velikosti zůstává zachován při různé intenzitě osvětlení

- značná závislost velikosti zornic od:

- stavu autonomního nervového systému (napr. klid, strach, sexuální vzrušení... atd.)
- některých léků ev. drog



Zornicové reakce

Fyziologické reakce zornic

- **mydriáza** (rozšíření zornice)
 - zprostředkuje *sympatikus* (inervace - m. dilatator pupillae)
- **miosa** (zúžení zornice)
 - zprostředkuje *parasympatikus* (inervace - m. sphincter pupillae)
- **konsenzuální reakce** obou zornic na osvit i pouze jedné zornice



Zornicové reakce

diagnostické testy

Test fotoreakce

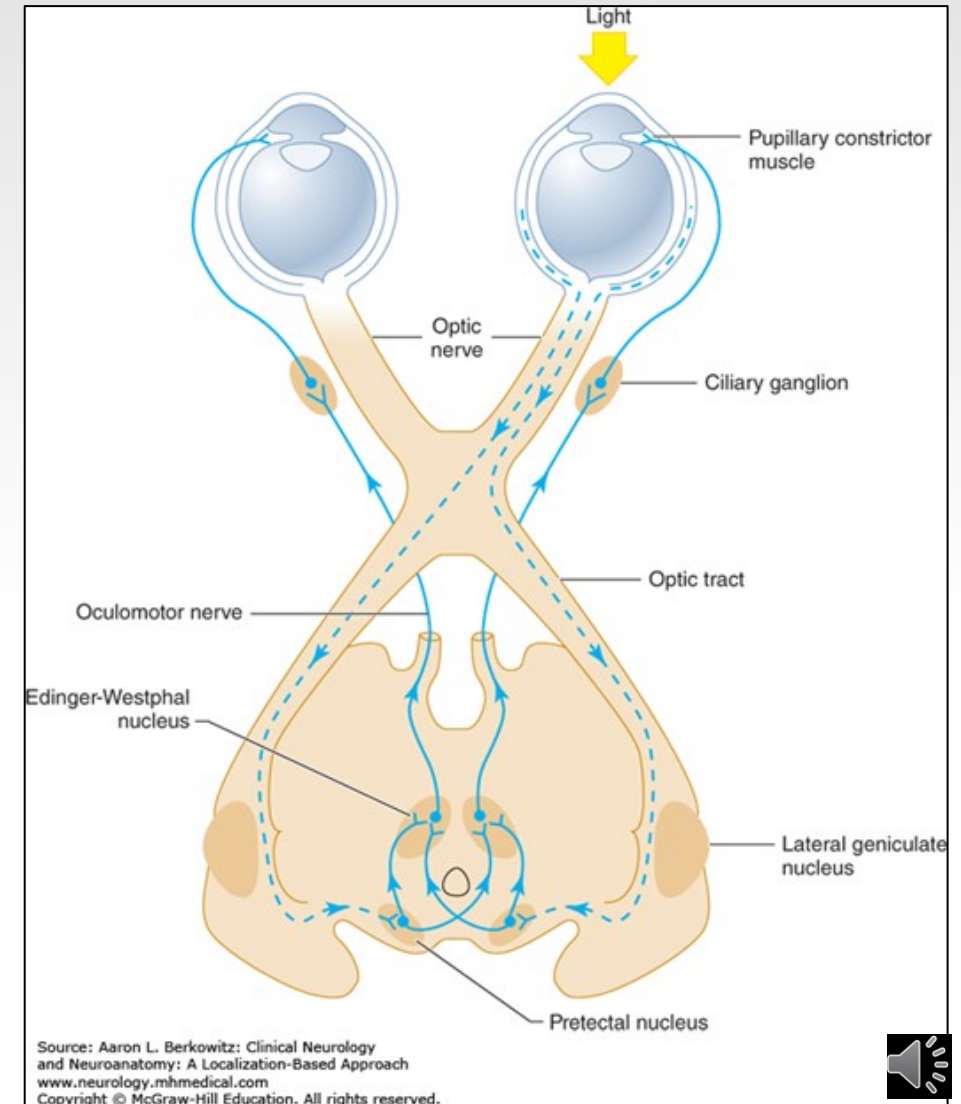
- reakce na přímý a nepřímý osvit – (akce-reakce) – fyziologické zúžení obou zornic současně

Test near response

- test akomodačno–konvergenčního reflexu
- fyziologická mióza zornic asociovaná s akomodací (při fixaci na přibližující se předměty, napr. prst nebo tužka)

Farmakologické testy

- využití v diagnostice anizokorie, viz dále

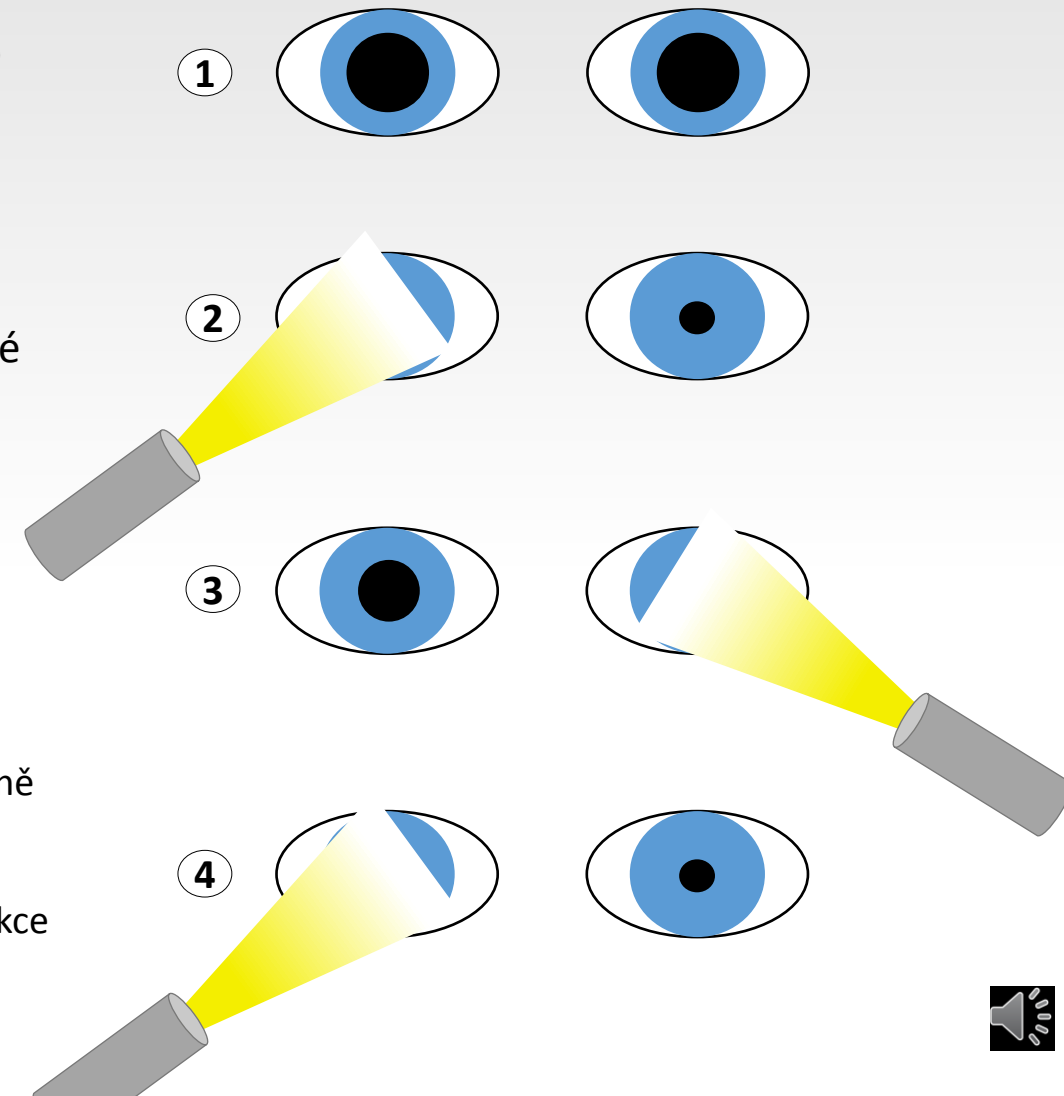


Zornicové reakce

Diagnostické testy

Test swinging flashlight

- diagnostický test na přítomnost **relativního aferentního pupilárního defektu (RAPD)** - léze zrakové dráhy sdílené s aferentní pupilomotorickou dráhou, tedy standardně při jednostranné lézi zrakového nervu
- princip vyšetření spočívá ve střídání osvětlení jedné a následně druhé zornice s určitou latencí (cca 2 vteřiny) pro obnovení mydriázy a sledování jejich reakcí:
 - 1) zornice jsou za šera bez osvětlení v mydriáze
 - 2) při osvětlení jedné – zdravé zornice je výbavná svižná mióza na obou očích současně
 - 3) při osvětlení druhé – patologické zornice reagují obě zornice významně pomalu a obleněně nebo nedostatečně (tzn. **přítomnost RAPD**)
 - 4) při opakovaném osvětlení první zornice je znovu přítomná svižná reakce obou zornic



Zornicové reakce

Atypický vzhled či reakce zornice

- **Pupilotonie (Adieho zornice)**

- široká zornice slabě reagující či nereagující na osvit
- červovitý pohyb zornicového okraje
- porucha akomodace a tím vidění na blízko (čtení)
- snížení až vyhasnutí šlachových reflexů (reflex patelární, Achillovy šlachy)

- **Argyll-Robertsonova zornice**

- úzká zornice bez reakce na osvit
- zachovalá akomodace
- typicky u pacientů s neurosyphilis, neuropatie, diabetická neuropatie

- **Anizokorie**

- nestejná velikost zornic (více jak 1mm), viz dále



Anizokorie

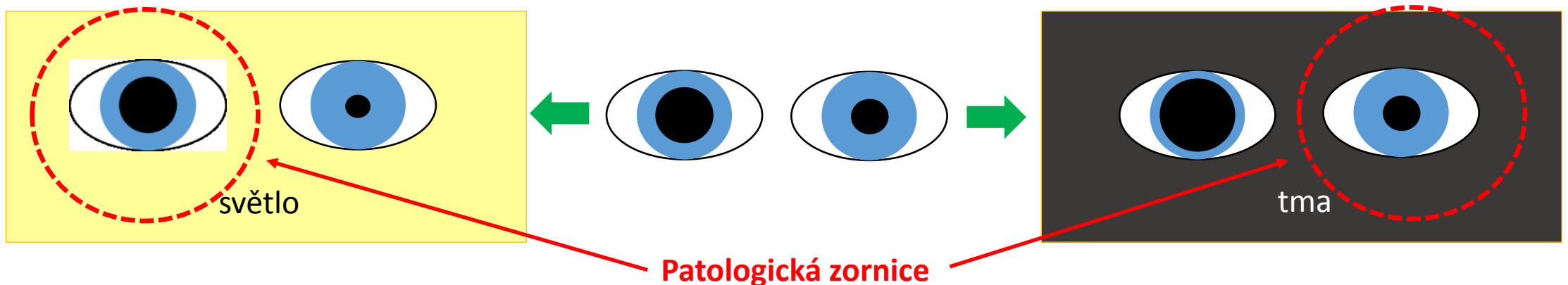diagnostický postup

1) anamnesticky ev. oftalmoskopicky nutno vyloučit možné **oční příčiny**:

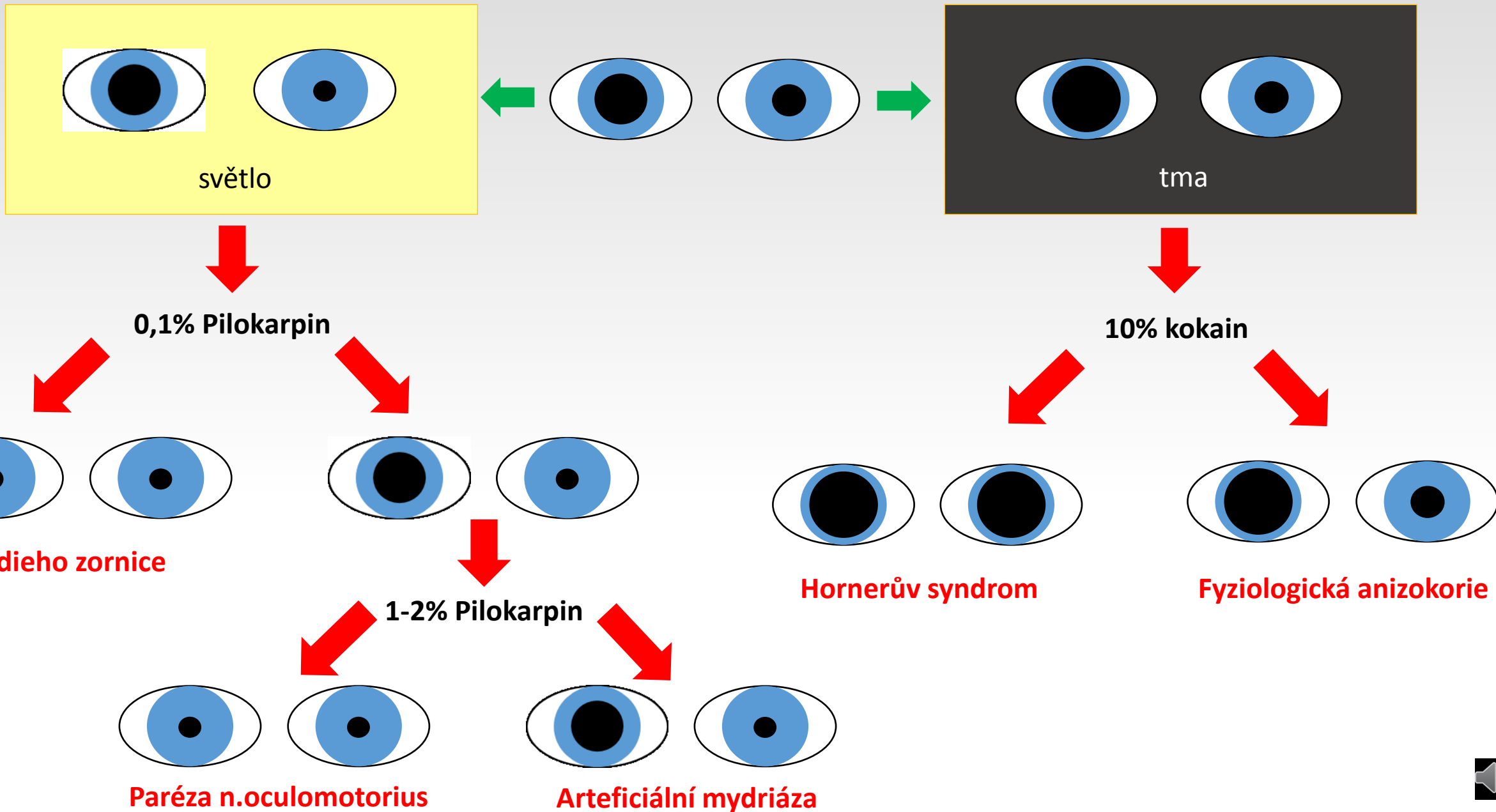
- **plegii zornice** po úrazech oka (kontuze, penetrující či perforující poranění oka)
- **anomálie tvaru zornice** (napr. vrozené nebo získané kolobomy či anomálie)
- **komplikace po nitroočních operacích** (zejména po operacích katarakty) nebo **nitroočních zánětech**

2) určit, **kteřá zornice je patologická**

- vzhled zornic na světle (patologická je širší)
- vzhled vzhled ve tmě (patologická je užší)



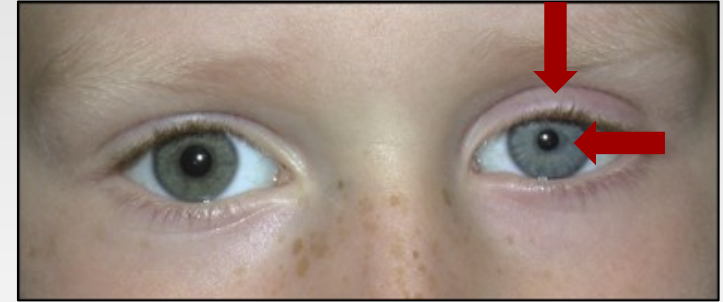Anizokorie – diagnostické schéma



Hornerův syndrom

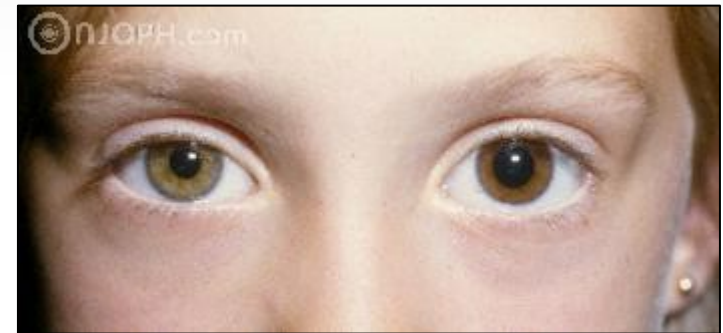Etiopatogenese

- léze sympatické pupilomotorické dráhy (sympatická dráha je dlouhá, proto i možností její postižení je více)



Příznaky

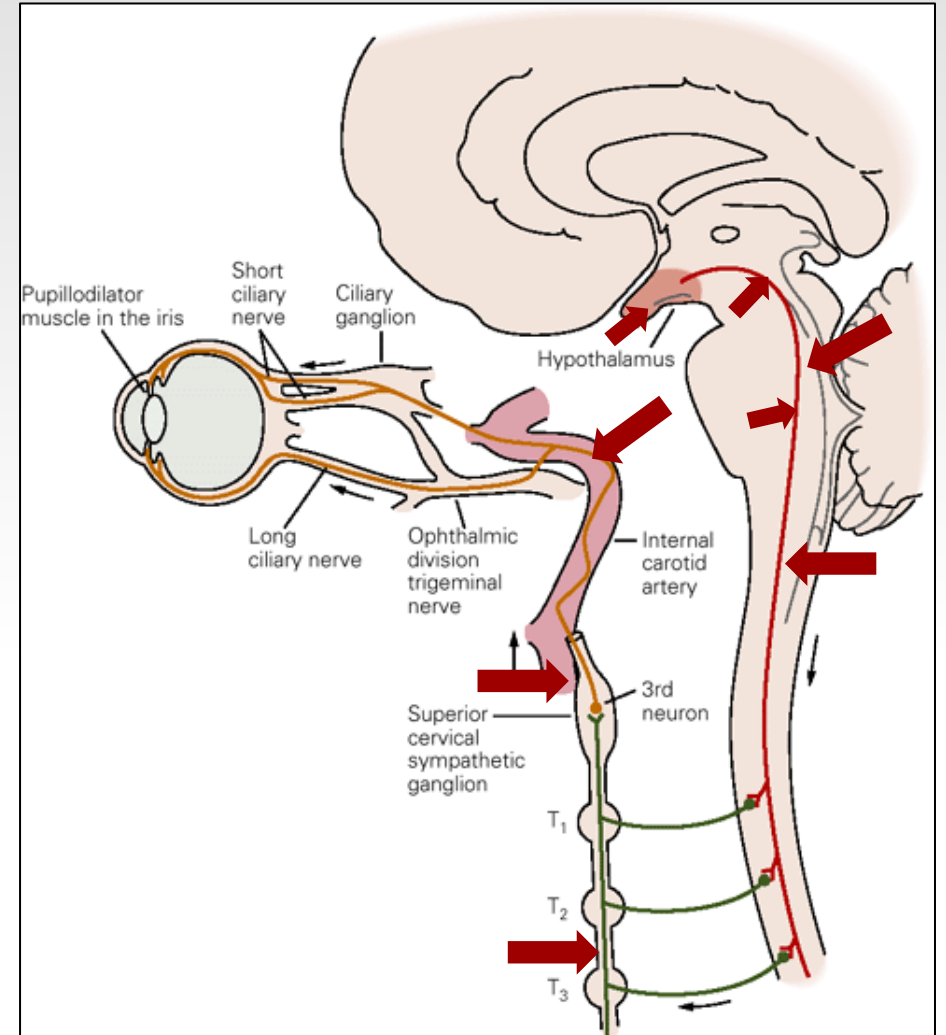
- **mióza zornice** (absence mydriasy ve tmě) – obrna m. dilatator
- **ptóza horního víčka** (obvykle jen mírná) a **pseudoenofthalmus** – obrna m. tarsalis
- **anhidróza** (vymizení pocení na postižené polovině obličeje)
- **heterochromie** (pouze kongenitální forma) – porucha tvorby chromatoforů



Hornerův syndrom

Etiologie

- 50% idiopatická
- 50% různé příčiny
 - trauma /úrazy v kraniální, cervikální až horní torakální oblasti/
 - disekce a.carotis interna
 - ischemie mozkového kmene
 - roztroušená skleróza
 - intrakraniální nádory v různé lokalizaci
 - míšní anomálie (syringomyélie, syringobulbie)
 - Pancoastov tumor (tumor plicního hrotu)
 - postižení štítné žlázy (struma, karcinom)



Děkuji za pozornost

