

# Konzervativní terapie zlomenin

- Základní principy – principy definovány Lorencem Bohlerem
- **Repozice – Retence – Rehabilitace**
- AO
  1. repozice a fixace v anatom. Postavení
  2. dostatečná stabilita fixace s ohledem na celkový stav pacienta a poranění
  3. při manipulaci a repozici maxim. šetření měkkých a kostěných tkání s cílem nezhoršovat prokrvení
  4. časná mobilizace s rehabilitací postižené oblasti a pacienta.

Konzervativní terapie - nekrvavá repozice (pokud to stav nevyžaduje) a zevní imobilizací (měkký obvaz, ortéza, sádrový obvaz ... s lokal. a celk. symptomat. Th.)

## ■ Hojení kostí

- Rozdělujeme na primární a sekundární

- **SEKUNDÁRNÍ HOJENÍ** (hřebování a konzervativní terapie)

zánětlivá fáze – hematom v místě lomu infiltrován neutrofily a makrofágy

reparační fáze – hematom nahrazován granulační tkání – primit. Svalkems fibroblasty které se mění na chodnro a osteoblasty

remodelační fáze – remineralizace mezibuněčné hmoty přestavování kostěné tkáně  
na rtg je pattno zavápňování svalku který je silnější než původní kost

- **PRIMÁRNÍ HOJENÍ** (osteosyntézy dlahami, šrouby)

je umožněno tesným kontaktem fragmentů s kompresí

netvoří se svalek, hojení probíhá přímo přestupem haverských systému kosti – jejich odbouráním a novotvorbou – osteoklasty vytvářejí resopční kanály a osteoblasty vatvářejí novou kost

## ■ **Indikace:**

- Stabilní nedislokované kostěné poranění
- Dislokované které umožňují anatom. repozici s dobrou retencí a přijatelnou fixací (v případě krajní polohy kloubu nebo fixace velké části – lepší op. Th.)
- Operační léčba je kontraindikována

Stabilita zlomenin často zahrnutá v klasifikacích pro jednotlivé fraktury

Indikace jsou často modifikovány:

věkem pacienta

compliance pacienta

nároky pacienta

přidruženými poraněními v okolí fraktury

biologickým stavem pacienta

přidruženými poraněními pacienta

možnostmi pracoviště

zvyklostmi pracoviště (u vybraných typu fraktur)

## ■ Ke konzervativní terapii indikujeme

- měkkotkáňové poranění kdy dojde k zhojení in situ  
(kontuze, distenze, distorze, stavy po luxacích, parc. ruptury svalů, šlach, některé totální ruptury svalů či šlach)
- kostní poranění  
metafyzární poranění se správným rotačním, osovým a ad laterus postavením  
(rozdíl je často mezi HK a DK vzhledem k zátěži a riziku žilní trombozy či jiných rizik z imobilizace)  
epifyzární poranění – stabilní nedislokované s anatomickým nitrokloubním postavením  
(schodek cca do 1-2 mm – v závislosti od velikosti kloubu nebo chrupavky)

Tolerovaná distakce je do 3 mm – jinak je riziko vzniku pakloubu či prodl. hojení



- Při terapii musíme pacienta i jeho kostní poranění hodnotit komplexně a také individuálně !!!
- Združená poranění polytrauma
- Mechanismus a energetičnost úraz – měkkotkáňová složka traumatu a její rizika
- Věk, spolupráce, interní a psychiatrický, neurologický stav pacienta
- Tolerance fixace pacientem či někdy v indikovaných případech i přání pacienta

## ■ Repozice

- Jeli dislokace snažíme se o repozici v anestezii
  - lokální, svodnou, analgosedaci, celková nebo spinální s ev relaxací svalů
- Postavení během repozice hodnotíme klinicky, v případě potřeby provádíme repozici pod rtg kontrolou – C rameno (skiagraficky či skiaskopicky)
- Po repozici a naložení fixace kontrolujeme postavení – RTG snímkem
- V případě sadrové fixace volíme dlahu/stříženou fixaci vzhledem k otoku

Pacient je poučen o imobilizaci o rizicích a jejich řešení, o režimových opatřeních

Za 24-48 hod požadujeme klinickou kontrolu (stav fixace, prokrvení, inervace)

Další kontroly následují po ústupu otoku (5-14 den) s event. přesádrováním do plné fixace následně s rtg kontrolou postavení

Další kontroly jsou podle stavu hojení a poté s rtg kontrolou po sundání fixace a zhojení fraktury

## ■ **Imobilizace**

- Řídí se všeobecnými pravidly i pravidly pro jednotlivé části těla a typy fraktur
- Pravidlo „kloub pod kloub nad“ (vzhled k tahu dvokloubových svalů )  
(v případě méně významného tahu stačí kratší fixace)
- Pravidlo „neutrálního postavení“  
( v případě vynuceného postavení v kloubu po repozici vyvolíme i jiné postavní)

### **Formy imobilizace**

Šátek

Elastická bandáž

Taping

Orteza

Orteza s limitovaným pohybem

Sadrová fixace/termoplastická fixace/laminátové fixace

Trakce – již obsolentní

## ■ **Komplikace**

### ■ Lokální a celkové

#### ■ Lokální :

redislokace ( chybné naložení fixace, nesprávná indikace, nespoupráce pacienta)

Otlaky měkkotkáňové – kůže, podkoží, nervy, svaly , cévy

Stuhlost v důsledku imobilizace a vznik artrofibrózy

#### ■ Celkové :

tromboembolická nemoc

RSD – reflexní sympatická dystrofie – sudeckův sy.



## ■ **Výhody**

vyhnutí se operaci a operačním komplikacím včetně rizikám anestezie  
kosmeticky přijatelný výsledek vzhledem k jizvám  
ambulanti léčeni bez nutnosti hospitalizace

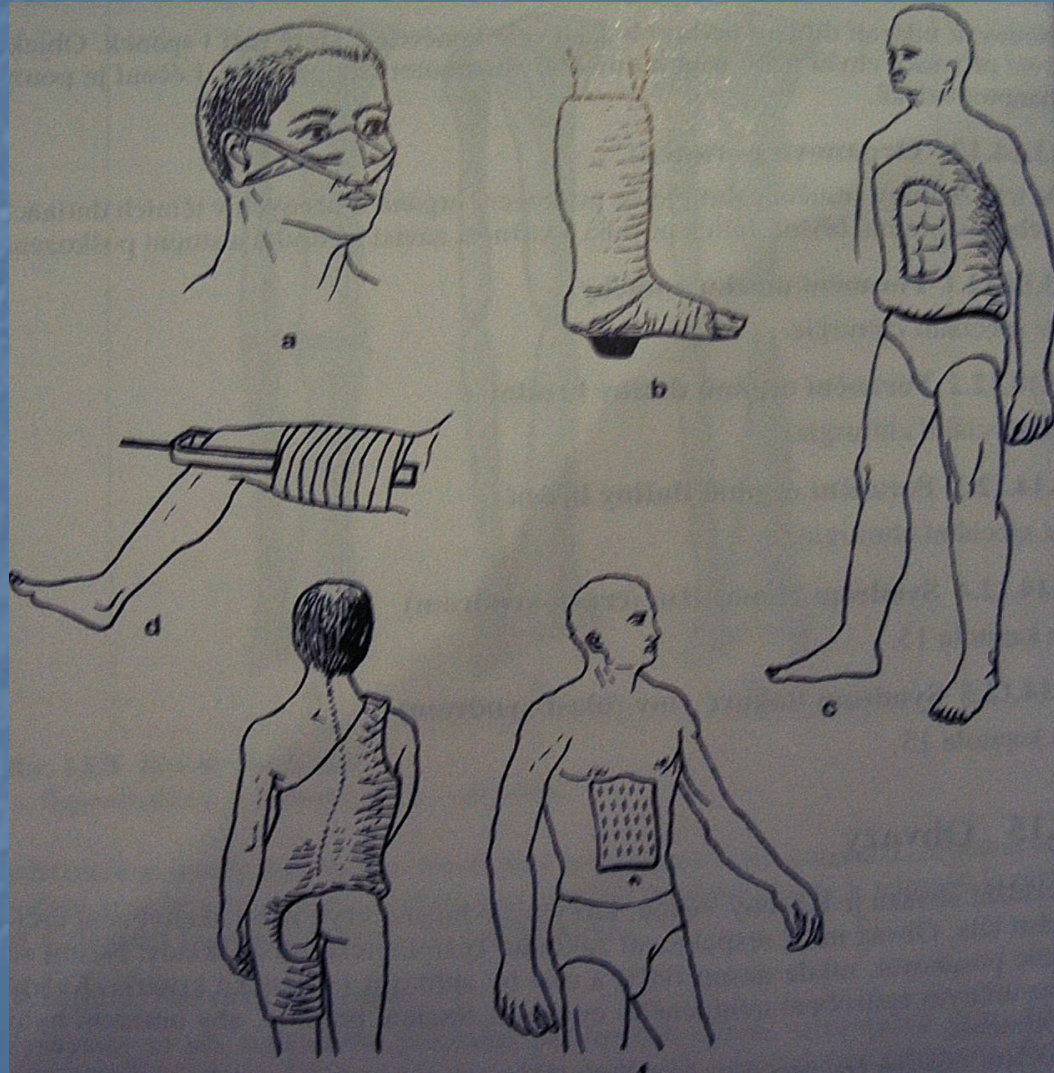
## ■ **Nevýhody**

imobilizace okolních kloubů  
dlouhodobá imobilizace a dyskomfort pacienta  
nutnost častějších rtg kontrol pro ev redislokaci a kontrol fixace

# Obvazy

- Příkladání obvazů je lékařský výkon, kterým sledujeme krytí nebo znehybnění určité části těla. Obvaz musí respektovat základní fyziologické předpoklady, nesmí se posunovat, nesmí tlačit, měl splňovat určité estetické kritéria.
- **Delění obvazů je z několik hledisek**
- Podle funkce:
  - ✓ Krycí - překrývají ranné plochy
  - ✓ Imobilizační – znehybňují určitou část těla
  - ✓ Podpůrné – zamezují pohyblivost části těla některým směrem
  - ✓ Extenční – jsou kombinací tahu a částečného znehybnění.
  - ✓ Korekční – působí tlakem nebo tahem
  - ✓ Fixační – připevňují obvazový materiál k povrchu těla
- Podle použitého materiálu :
  - ✓ Šátkové, obvinadlové, obvazy z hadicových obvinadel, dlahy a dlahové obvazy, obvazy z tuhoucích hmot.

# Obvazy





## ■ Obvazy šátkové

Používané při první pomoci pro jednoduchost aplikace, k jejich zhotovení slouží troj nebo čtyřcípý šátek

## ■ Obvazy obinadlové

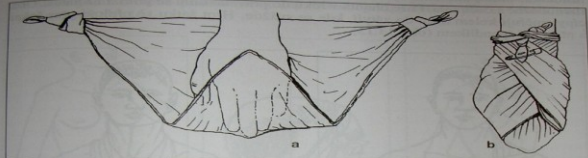Základem obinadlového obvazu je obtáčka, vznikají obtočením obvinadla koleme některé části těla.

Dle obtáčení dělíme – dolabra serpens – řídký závit

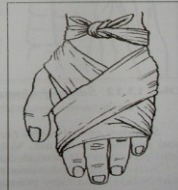dolabra currens ascendens/descendens/reversa

- Taping** - zvláštní forma obinadlových obvazu, funkční obvaz
- aplikace pruhů pásky na postiženou končetinu
  - rozvoj nastal s objevením leukoplastu a adhezivního elastického obinadla
  - prvé zmínky – gladiátory používali fixace k prevenci a fixaci zranění techniku podobnou tapingu

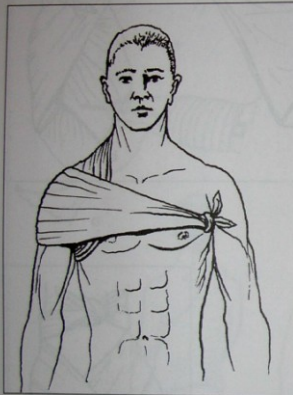




Obr. 13.10 Šátkový obvaz ruky  
a – konstrukce, b – konečná podoba



Obr. 13.11 Kravatový obvaz ruky



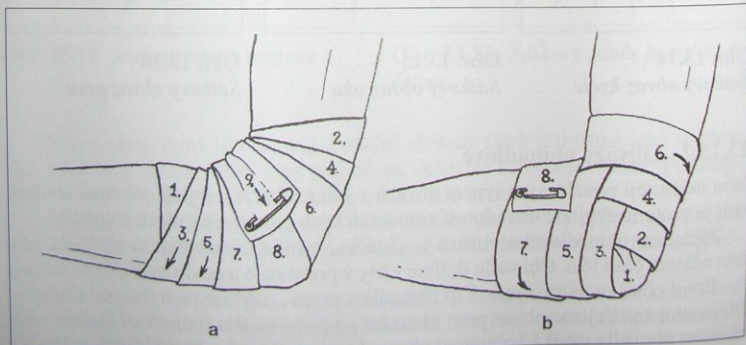
Obr. 13.12 Šátkový obvaz ramene



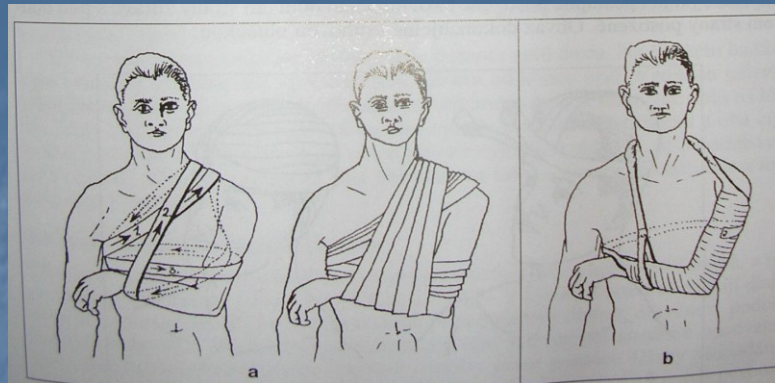
Obr. 13.13 Šátkový závěs horní končetiny

Šátkový obvaz ruky se zhotovuje přiložením dlaně nebo hřbetu ruky na rozložený šátek tak, aby prsty směřovaly k jeho hrotu. Ten přehneme zpět a překryjeme ruku. Cípy šátku poté obtočíme zkříženě kolem zápěstí a svážeme (obr. 13.10 a obr. 13.11).

Šátkový obvaz lokte a předloktí. Loket se volně položí na rozložený šátek, jehož hrot směřuje proximálně. Oba cípy vedeme na přední stranu, překřížíme a opět obtočíme. Svázáním cípů na přední straně uzlem, který nemá tlačit, obvaz končíme.



Obr. 13.17 Obvaz lokte  
a – sbíhavý, b – rozbíhavý



Obr 13.18 Obvaz ramene a paže  
a – Desaultův obvaz, b – Gilchristův obvaz

– dolabra currens (hustý, těsný závit), obtáčky se překrývají v rozsahu jedné až dvou třetin, dvěma způsoby:

- dolabra currens ascendens – obvaz vzestupný,
- dolabra currens descendens – obvaz sestupný,
- dolabra reversa (závit překládaný), po každé obtáčce se obinadlo zarotuje o 180° kolem podélné osy.

**Klasový obvaz prstu (spica digiti)** začíná kruhovou obtáčkou kolem báze prstu; dále obinadlo pokračuje na hřbet ruky a dorzální stranu zápěstí, odkud se po provedení kruhové obtáčky vrací zpět na prst. Chceme-li zavinout celý prst, začínáme technikou dolabra currens ascendens u hrotu prstu. Po dosažení báze prstu pokračujeme konstrukcí spiky. Při zavinutí všech prstů získáme obvaz rukavičkový.

**Klasový obvaz ruky (spica manus).** Descendentní forma začíná kruhovou obtáčkou zápěstí. Od radiální strany postupujeme přes hřbet ruky do dlaně a mezi ukazováčkem a palcem vedeme obinadlo zpět na zápěstí. Stejným způsobem provádíme i další obtáčky. Klasové křížení se vytváří na hřbetu ruky.

**Obvaz lokte (testudo cubiti)** (obr. 13.17) přikládáme ve dvou formách: sbíhavé (testudo inversa) nebo rozbíhavé (testudo reversa). U sbíhavé začínáme obtáčkou na předloktí, přecházíme po přední straně loketního kloubu dozadu na paži a osmičkovými túrami se postupně přibližujeme ke hrotu olekranonu, přes který přechází poslední obtáčka. U rozbíhavé formy začínáme kruhovými obtáčkami přes vrchol olekranonu. Následnými osmičkovými túrami se od olekranonu vzdalujeme.

**Klasový obvaz ramene (spica omi)** je vhodný pro krytí ramene a podpaží. Ascendentní forma začíná kruhovou obtáčkou paže. Další směřuje přes zevní stranu ramene dozadu na záda a odtud do podpaží zdravé strany. Následuje postup po přední ploše hrudníku na poškozené rameno. Tam provedeme kruhovou obtáčku a celý postup opakujeme 3–4krát.

**Hvězdicový obvaz zad (stella dorsi)** se skládá z osmičkových obtáček kolem obou ramen s křížením ve středu zad mezi lopatkami. Potřebujeme-li krytí přední horní část hrudníku, můžeme doplnit několik kruhových obtáček kolem hrudi, vždy po každé osmičce.

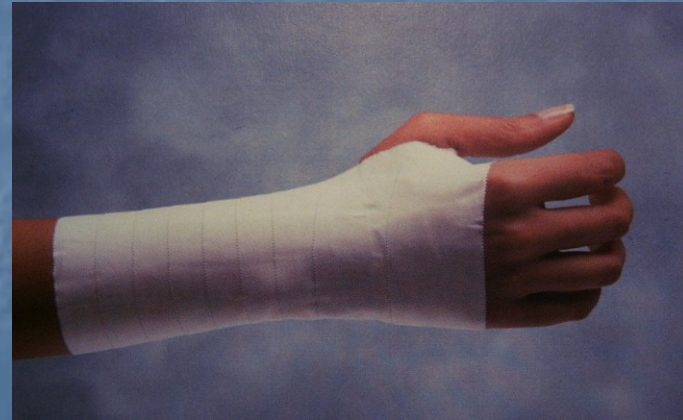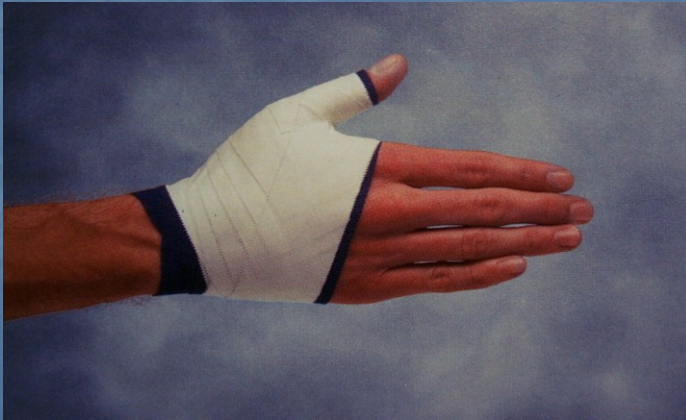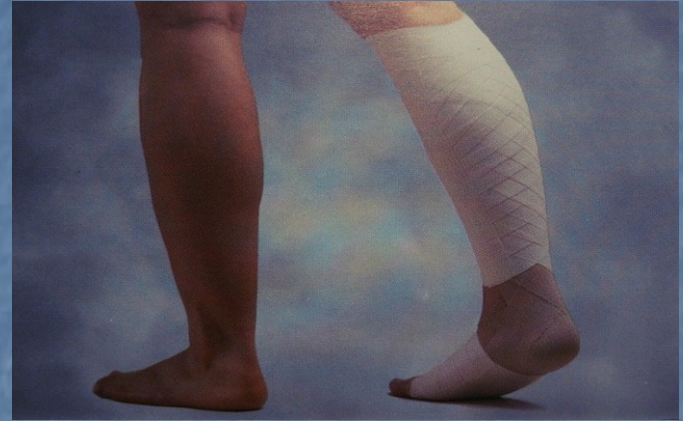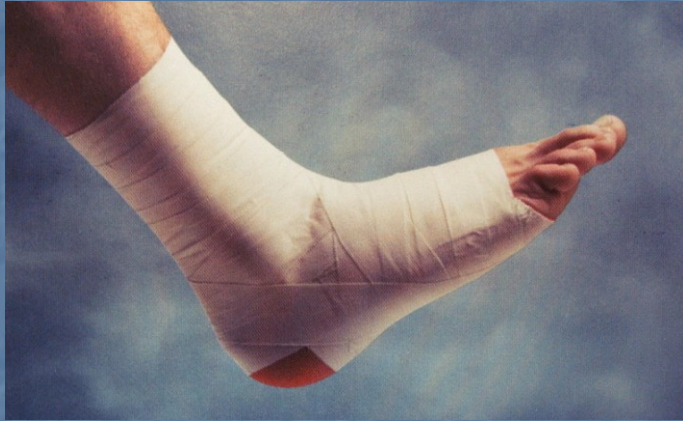**Desaultův obvaz** (obr. 13.18a), jehož základní funkcí je imobilizace celé horní končetiny, sestává z obtáček, které působí jako závěs, a obtáček, které fixují paži ke hrudníku. Před jeho konstrukcí nejprve ošetříme podpaží poraněné strany vatovým polštářkem se zásypem. První obtáčku vedeme kolem hrudníku přes přiloženou poraněnou paži dozadu, dále přes záda až do zdravé axily. Odtud šikmo vzhůru po přední ploše hrudníku na poraněné rameno, po zadní straně paže distálně k lokti, přes předloktí zpředu do zdravé axily. Všechny obtáčky mají základ v postupu „podpaží-rameno-loket“, přičemž rameno zdravé strany musí zůstat volné. Pro zpevnění obvazu můžeme po základní vrstvě přidat stejnou technikou několik vrstev škrobového obinadla.

**Gilchristův obvaz** (obr. 13.18b) má funkci stejnou jako Desaultův. Principem je závěs předloktí a ruky s fixací paže a předloktí ke hrudníku. K jeho konstrukci je zapotřebí hadicový obvaz šíře 8 cm, který se navlékne na předloktí a paži tak, aby na obou koncích zbyl dostatek materiálu k provedení závěsu předloktí (horní konec) a fixaci kolem hrudníku (periferní konec). Významná je lehkost obvazu a úspora materiálu.

**Klasový obvaz palce nohy (spica hallucis)** začíná kruhovou obtáčkou nad oběma kotníky. Následuje obtáčka pod vnitřním kotníkem vpřed na zevní stranu nohy, přes plošku na zevní stranu palce, který kruhovitě obtočíme. Stejnými obtáčkami, ale v opačném směru, pokračujeme ažle.



# Taping



## ■ Obvazy z hadicových obinadel

Vyráběné v různých velikostech dle průměrů části těla na které obvazy nasazujeme – speciální formou je „pruban“ – fixace těžko přístupných míst (kyčel, rameno)

Standardní obvaz – obvaz hlavy, bérce, prstu

## ■ Dlahy a dlahové obvazy

Dlaha – tuhé těleso, které přemošťuje jeden nebo více kloubů a tím omezuje v hybnosti.

Nejčastější formy :

- Crammerova dlaha (deštičky, drátky)
- Vakuová dlaha
- Extenční dlahy (braunova dlaha...)





## ■ Obvazy z tuhoucích hmot

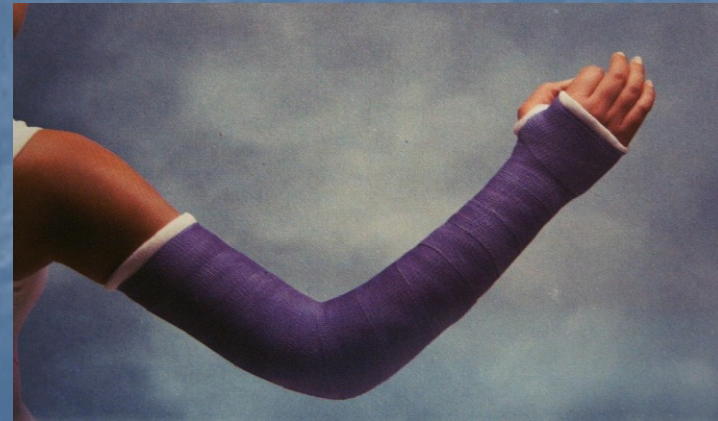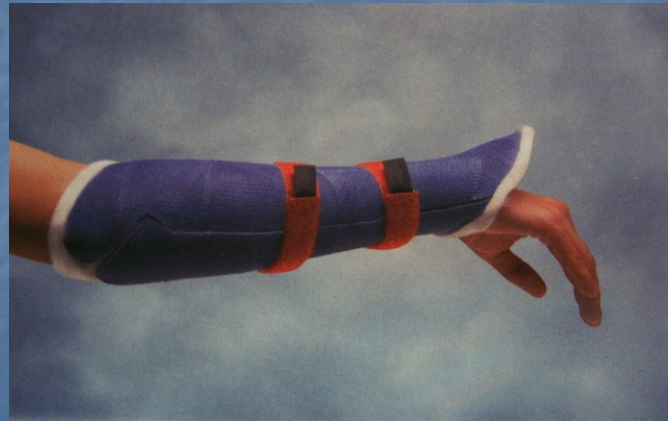
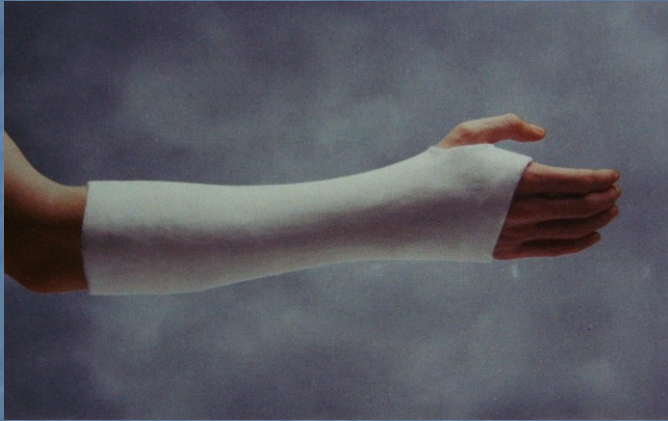
Rizika dlouhodobé imobilizace – trombóza, omezení pohyblivosti (Volkmanova kontraktura, Sudeckův syndrom), nekroza měkkých tkání, útlak šlachy, nervu

Principy fixace: znehybnění kloubu pod a nad zlomeninou (střed. post)  
zesílení v místech tlaku  
používáme techniku podlož./nepodlož. obvazu

Druhy obvazů : sádrové obvazy  
obvazy z tuhoucích plastů ( lehčí, prodyšnější)  
termocast

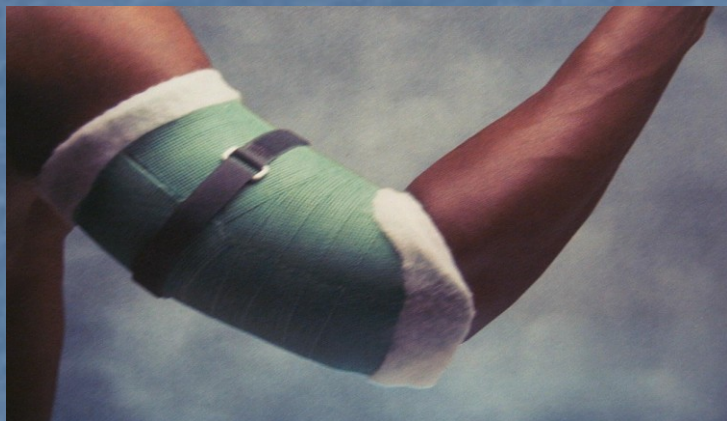Funkční léčba dle Sarmienta – *arteriální, venózní, lymfatický systém*  
*Mají významnou roli při hojení zlomenin. Při imobilizaci dochází k jejich dysfunkci. Funkční léčba umožňuje limitovaný pohyb při hojení zlomeniny a tím napomáhá hojení*

# Tuhé obvazové techniky





# Tuhé obvazové techniky





- **Ortéza** – ortopedická pomůcka udržující vzájemně pohyblivé části těla v pevné poloze (dlaha, korzet)  
(řec. **Orthos** – rovný, **thesis** – položení)
- **Ortéza (v užším smyslu)** - zevně aplikovaná pomůcka, kterou používáme k ovlivnění morfologických nebo funkčních poruch nervového, svalového nebo skeletálního systému

## ■ Ortézy

Obor zabývající se léčbou pacientů pomocí ortéz - ortotika

Ortéza – zevně aplikovaná pomůcka, kterou využíváme k ovlivnění Morfologických, nebo funkčních poruch nervového, svalového, nebo skeletálního systému.

Ortézy – horních končetin, dolních končetin, trupové (nákrčníky, korzety, korzelety), ortoprotézy

### Funkční charakteristika:

Fixační – fixují danou partii v dané poloze

Retenční – umožňují udržení docíleného funkčního postavení

Redresí – vedou danou tělní partii k určitému morf. a/nebo funkčnímu postavení

Podpůrné – podporují určitou funkci

Derotační – působí derotačním efektem – většinou trupové

Distrakční – působí distrakcí dané tělné partie

## ■ Ortézy

Při indikaci ortézy hodnotíme – aktuální lokální morfologický a funkční nález, základní a přidružené onemocnění a jejich vývoj a prognózu, (oběhové ,neurologické poměry, kožní reakce), předpoklad efektu, compliance pacienta.