

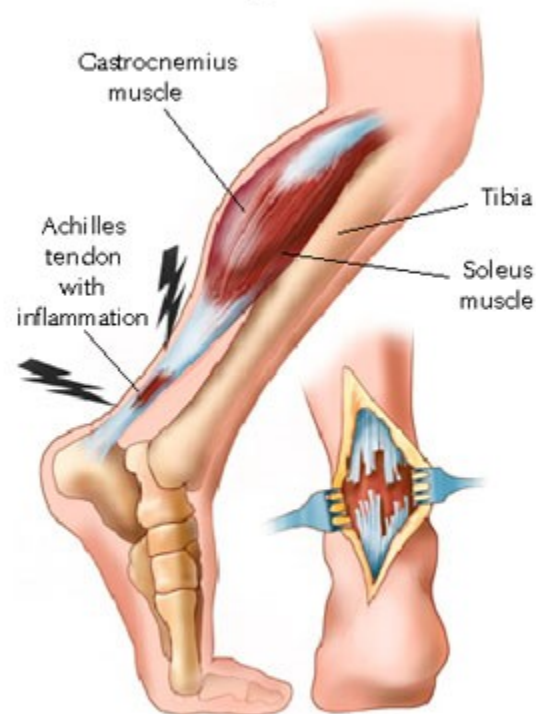
# Poranění Achilovy šlachy

D. Ira

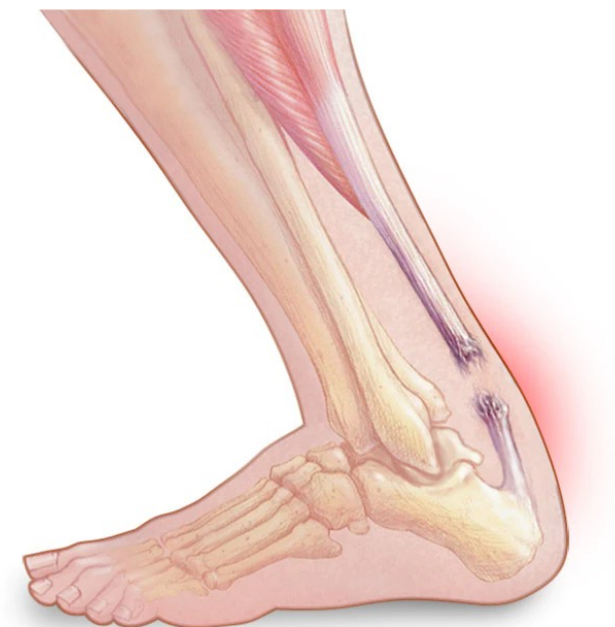# Poranění achilovy šlachy

- Sportovní úrazy
- Náhlá dorsiflexe plantárně flektované nohy
- Muži 30-40 let
- Často v terénu degenerace
- „Weekend warriors“
- Steroidní injekce
- Terapie – konzervativní / operační
- V závislosti od věku, aktivit a chronicitě potíží

Side view of lower leg



Surgical view of torn achilles tendon



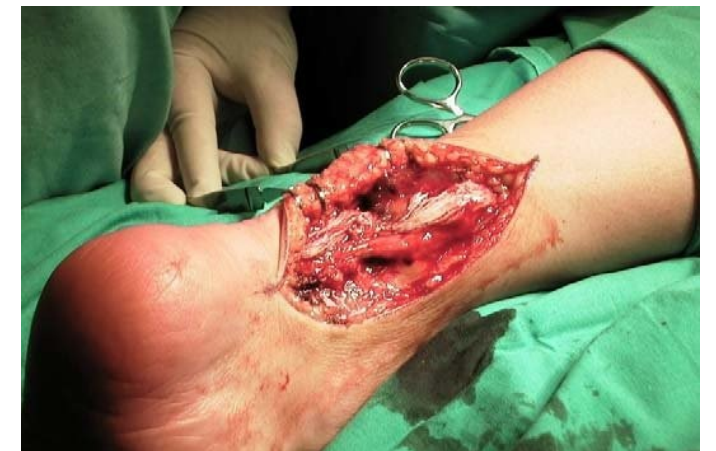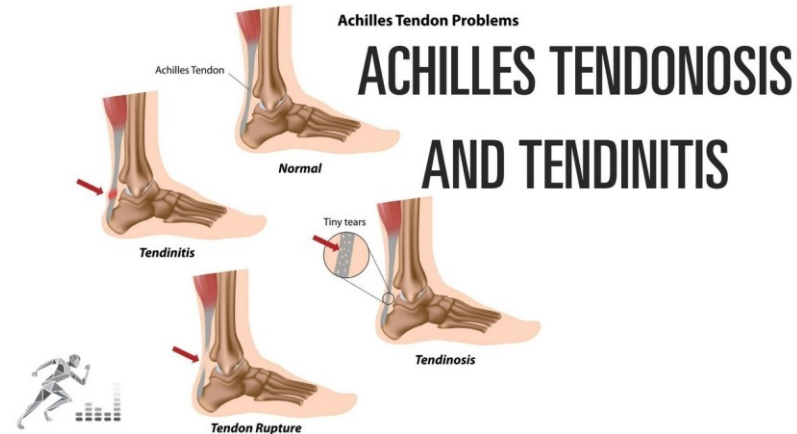
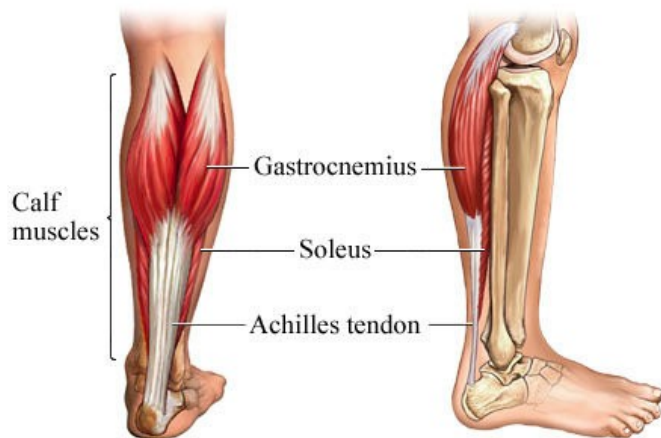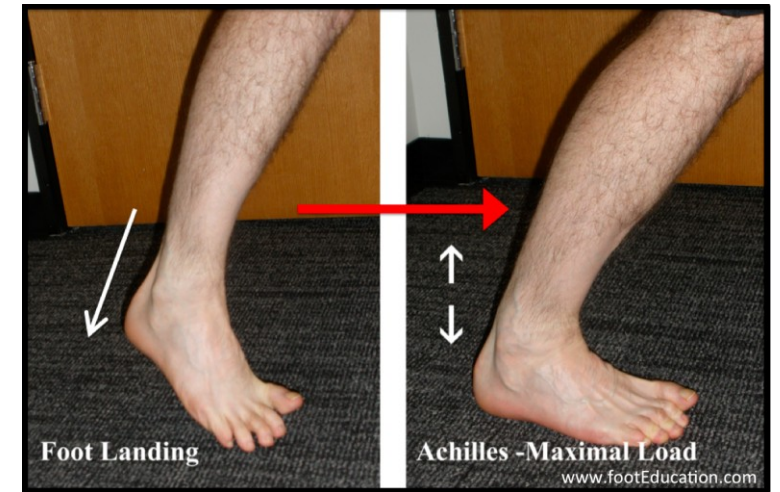
- Anatomie
- Největší šlacha v těle
- M. triceps surae spojení m. soleus, m. gastrocnemius med. a m. gastrocnemius later.

### Mechanizmus

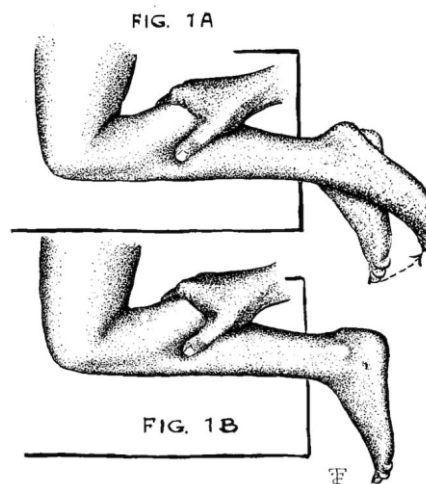
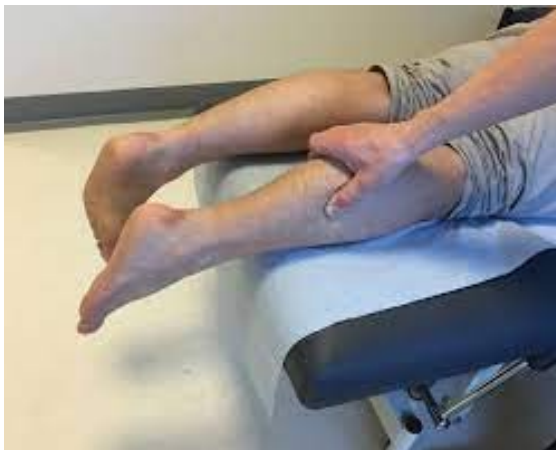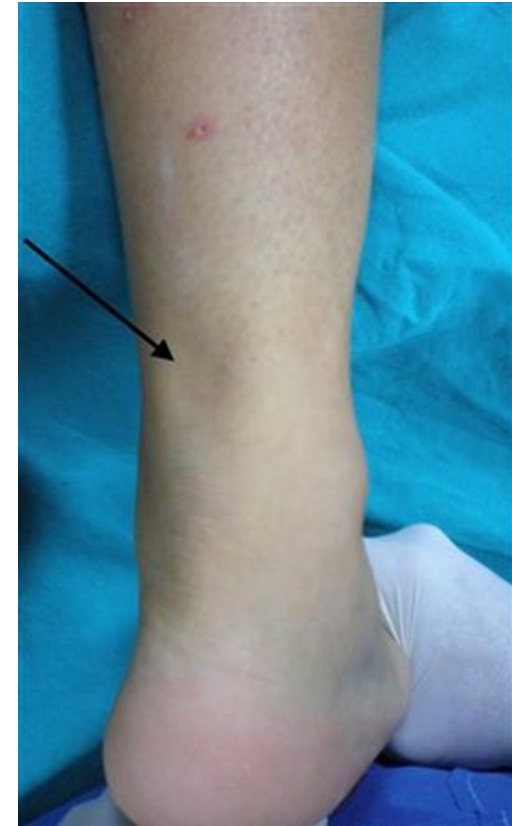- náhlá plantární flexe / násilná dorsiflexe při planti flexi

### Patoanatomie

- 4-6 cm nad úponem na patní kost – hypovaskulární region

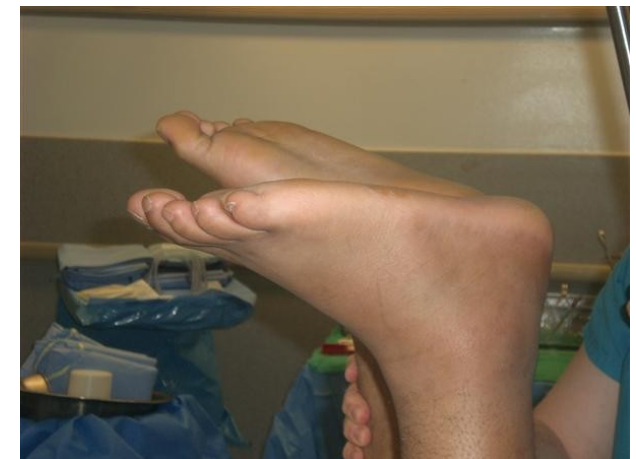

- Symptoms
  - Pocit prasknutí
  - Slabost v lýtku potíže s chůzí, oslabení plantiflexe
  - Bolest v oblasti patní kosti
- Vyšetření
  - Inspekce – bolestivý defekt
  - Pohyb – oslabení plantární flexe, zvýšená dorsální pasivní dorsiflexe
  - Provokační testy – thomson test - squeeze test

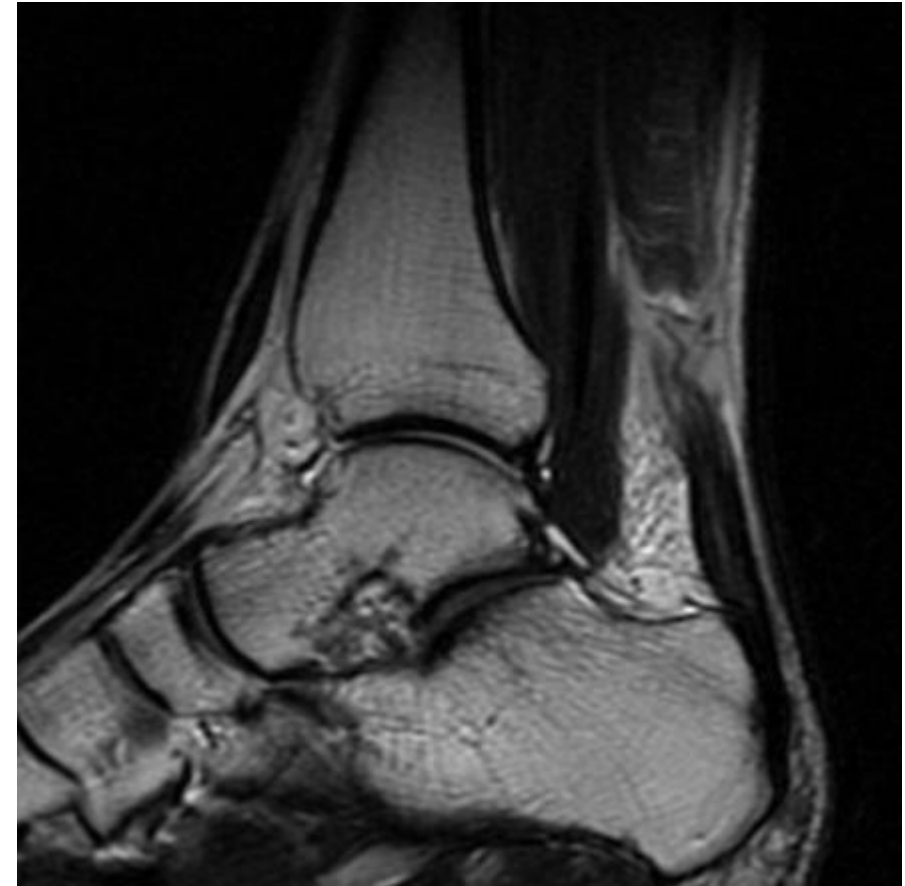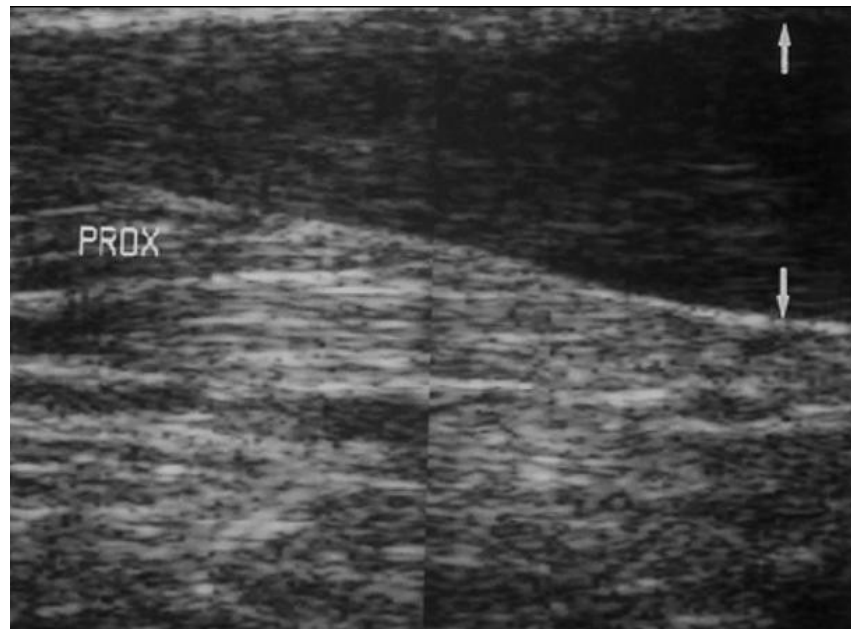

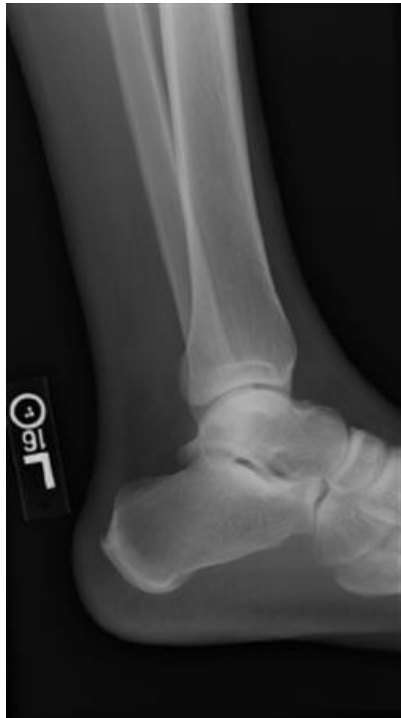
*Fig. 1 a.*  
Squeezing calf produces plantar flexion of foot when heel cord is intact.

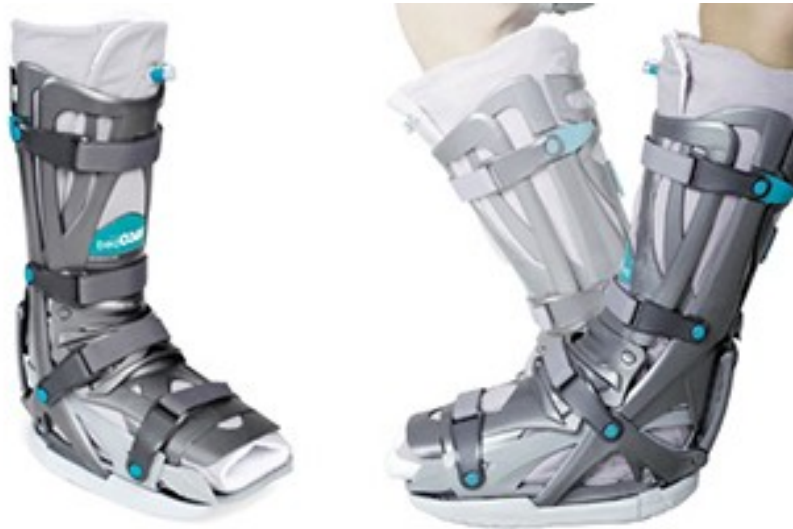
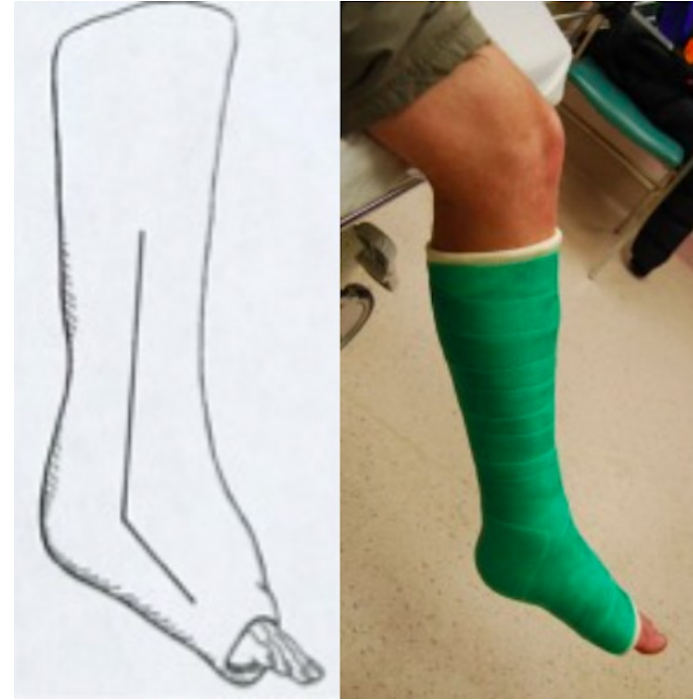*Fig. 1 b.*  
Squeezing calf produces no motion of foot in injured leg.



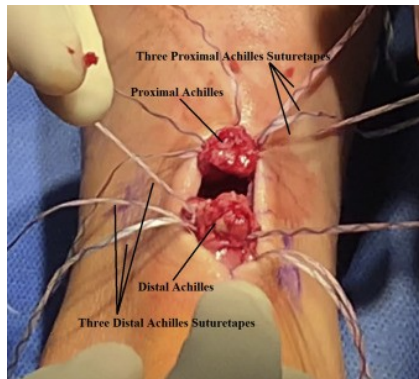
- Zobrazovací metody
- RTG – nepřímé zobrazení, vyloučení jiné patologie
- USG – rozlišení – kompletní vs parciální
- Mri - zobrazení i chron změn



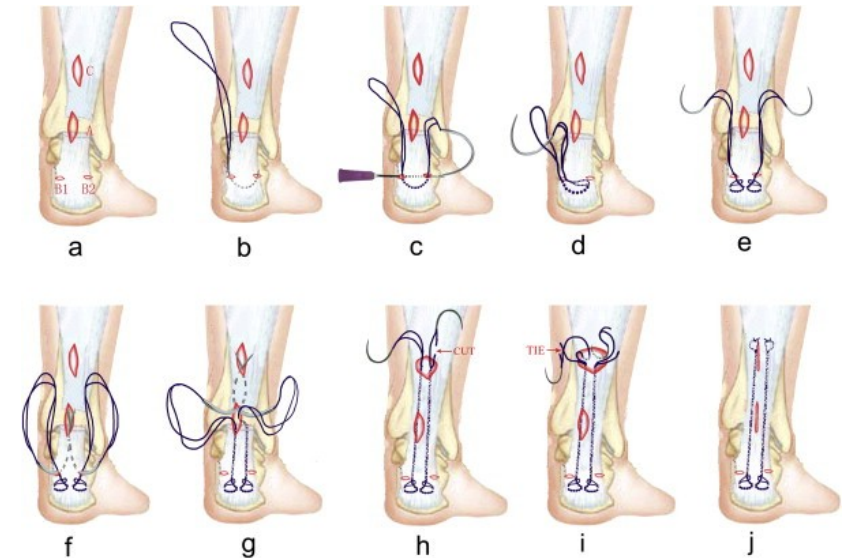
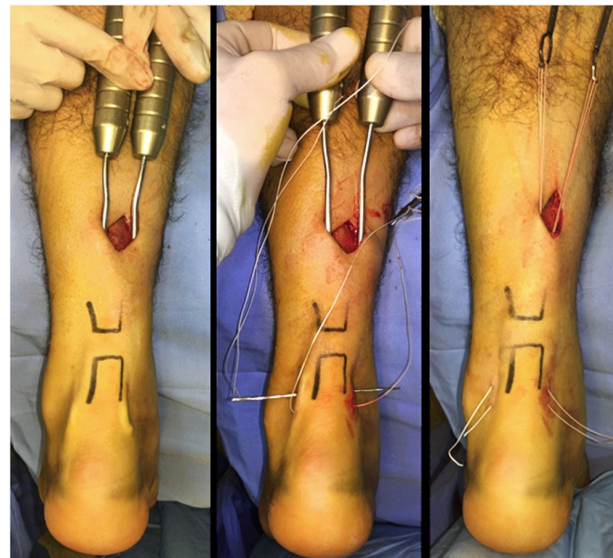
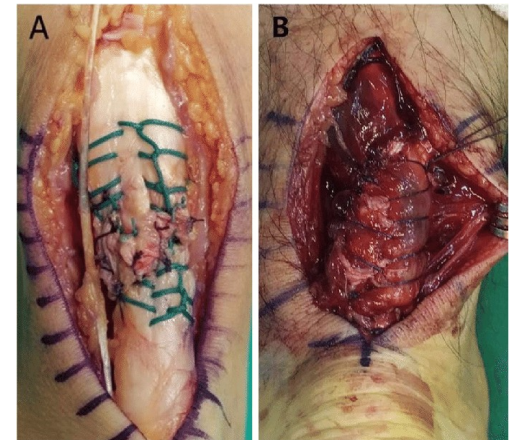
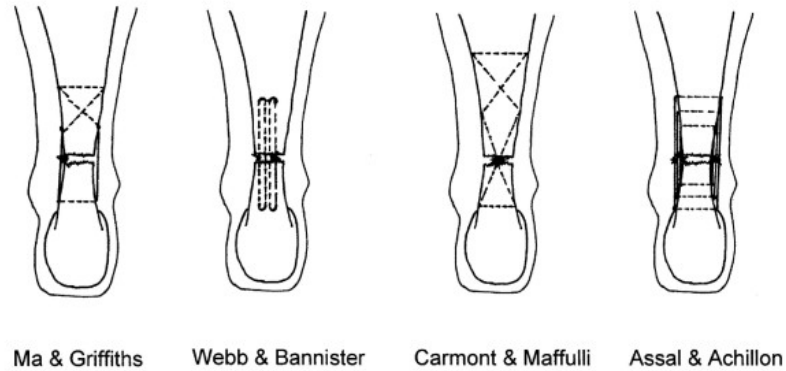
- Terapie – konzervativní /operační
- Konzervativní
  - Dle preference pacienta a chirurga
  - Bez ranných komplikací
  - Vyšší riziko reruptur
  - Menší svalová síla



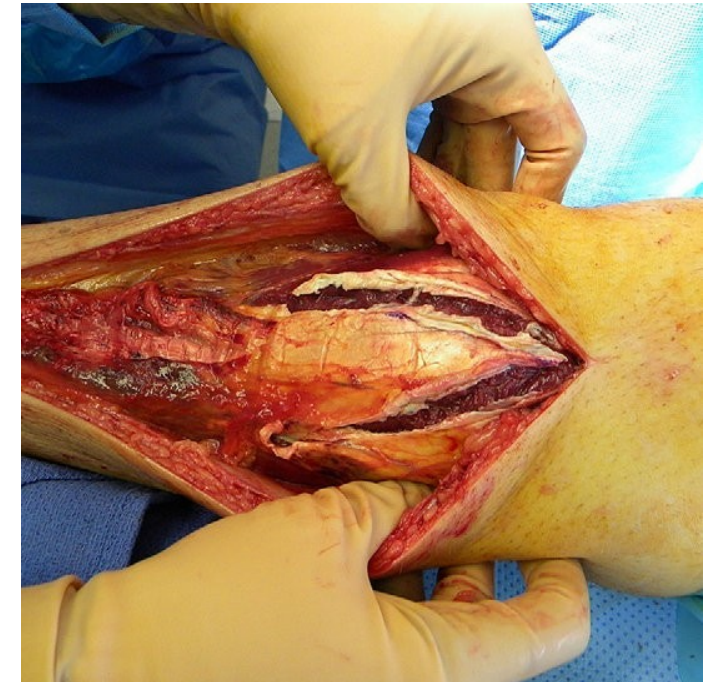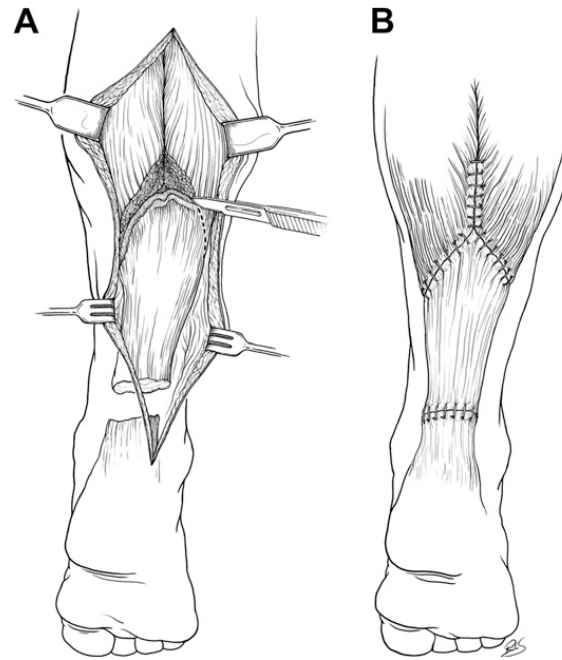
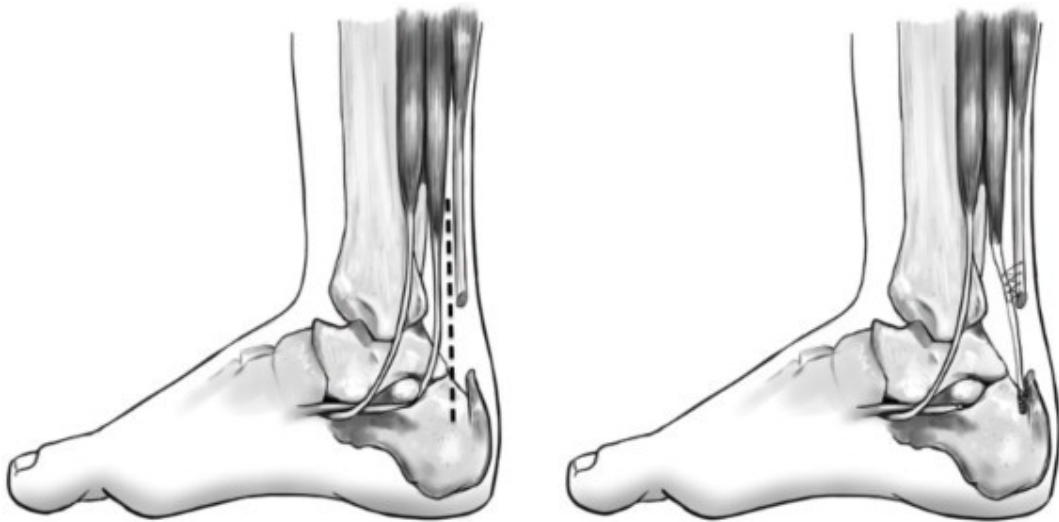
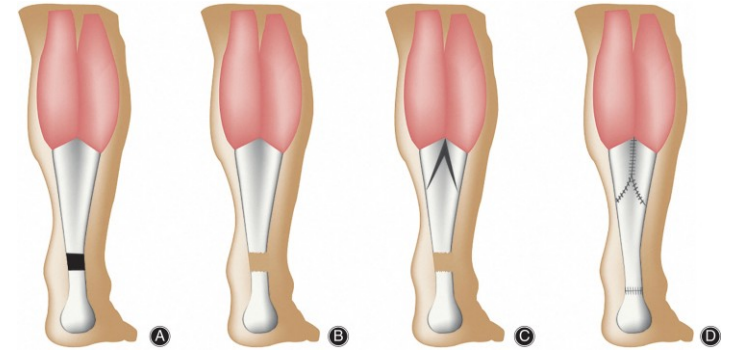
- Operační terapie –
- Otevřená sutura end-to end
  - Indikace – akutní ruptury do 6 t
  - Nižší riziko reruptur
  - Riziko ranných komplikací
- Perkutánní sutura
  - Nižší riziko ranných komplikací
  - Vyšší riziko léze n. suralis
  - Menší jizva



### Percutaneous & Minimally Invasive Suture Techniques



- Další techniky
- V-Y plastika – chronické ruptury s defektem
- FHL transfer – chronické ruptury s defektem





- Komplikace
- Reruptura (10-40% -konz. Th vs 2% op. Th)
- Komplikace hojení rány (5-10 %)  
- steroidy, kouření, otevřené techniky
- Léze n. suralis

