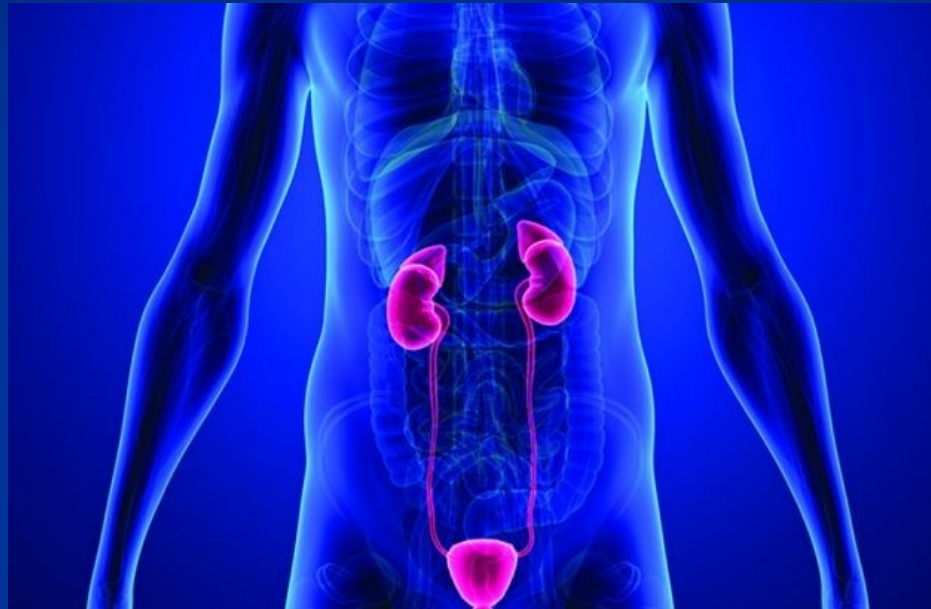

Urologie



KÚCH FN Brno



**FAKULTNÍ
NEMOCNICE
BRNO**



TRAUMACENTRUM

**MUNI
MED**

- Urologie se zabývá nemocemi močového ústrojí, retroperitonea a pohlavních orgánů muže.
- Do urologie patří i mužská andrologie, dětská urologie

- Zánětlivá onemocnění
- Nádorová onemocnění
- Úrazy

- HCM

ledviny a močovody
nizkotlaký a nizkokapacitní systém
(10cm H₂O, max. 7 ml)

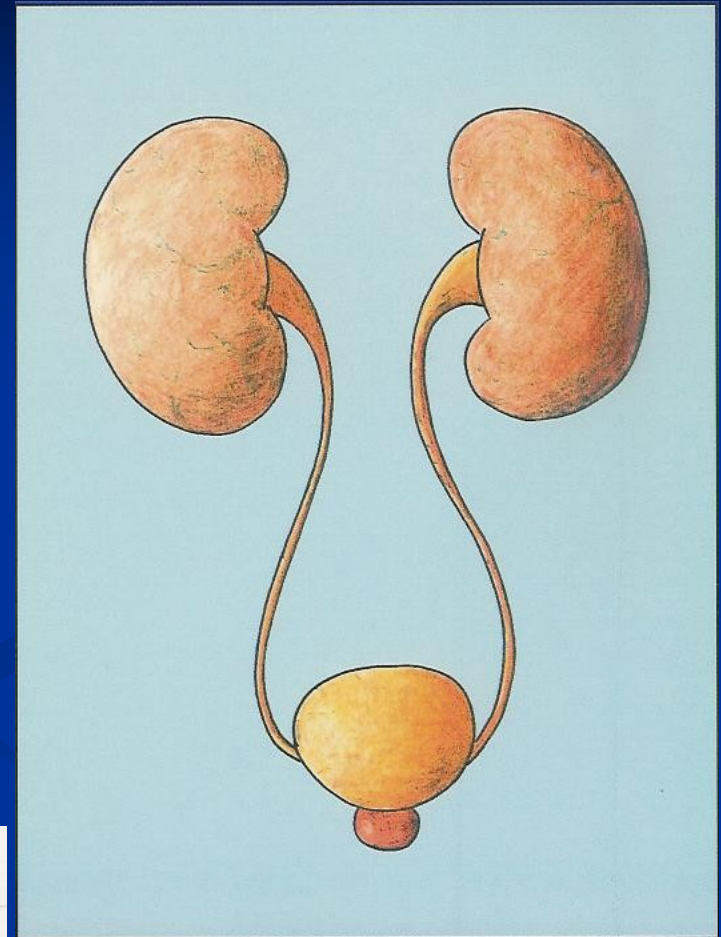
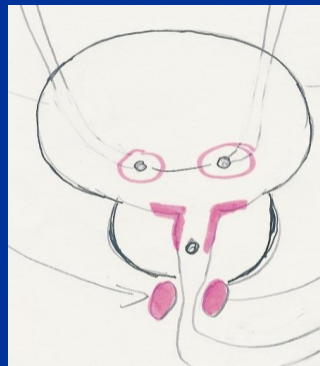- DCM

močový měchýř a močová trubice
relativně vysokotlaký a kapacitní
systém (40 cm H₂O a 400ml)

- Pohlavní cesty

40km/hod

komunikace z DCM



Anamnéza:

- RA: onkologická zátěž, urolitiáza, polycystoza ledvin
 - OA: úrazy opakované uroinfekce, DM, onemocnění CNS, ...
 - NO: charakter obtíží – charakter mikce, bolest, teplota
-
- Při každém příznaku urologické choroby je třeba vyšetřit vždy celý urogenitální systém
 - základním požadavkem je vždy - vyšetření moče chemicky, mikroskopicky a bichemicky, měření frekvence mikce a objemu

Změny vzhledu moči

- makroskopická hematurie (podle barvy - intenzita a stáří hematurie)
- uretrorrhagie (krvavý výtok z uretry),
- pyurie (hnisavá, někdy i páchnoucí moč),



- hemoglobinurie (moč zbarvená volným hemoglobinem bez přítomnosti erytrocytů),
- pneumaturie (vzduch v moči při píštěli mezi střevem a močovými cestami),
- Cholurie - bilirubinurie

THE NEPHROLOGIST'S FLIGHT

AMBER ALE

COFFEE
STOUT

LAGER

IPA



NORMAL

HEMATURIA

CHOLURIA

RHABDO

Patologické změny množství moči

- Polyurie diuréza $> 2,5\text{l}$
- Anurie – zástava diurézy, diuréza 50-0 ml/24h
- Oligurie – snížená diuréza, 500-50 ml/24 hod
- Selhání ledvin, akutní tubulární nekróza, šoková stav, těžká dehydratace

Urologická symptomatologie

- **Dysurie** – nepříjemné, obtížné močení – prodloužený začátek, mikce přerušovaná, prodloužená, pocit neúplného vymočení
- Dráždění urotelu – subvezikální obstrukce, uretritida, cystitida, cystolithiáza, chemické dráždění močí
- **Polakisurie** – opakovaná mikce malých porcí moči v krátkých intervalech po sobě,
- Emoční labilita, cystitida, uretritida, litiáza
- **Strangurie** – bolest a řezání při močení

- **Nykturie** – probouzení se ze spánku pro opakovanou potřebu močit
- Z polyurie, CHSS, porucha sekrece ADH, porucha jímací schopnosti MM

- **Retence** – zadržetí moči v MM
- **Inkontinence** - neudržetí moči
- **Reziduum** - zbytek moči v MM po vymočení

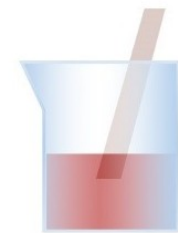- **Hematurie** – erythrocyty v moči ($>10/mcl$, 2-3 na zorné pole)
- Makroskopická
- Mikroskopická
- Renální
- Post-renální

Blood in Urine



Microscopic Hematuria

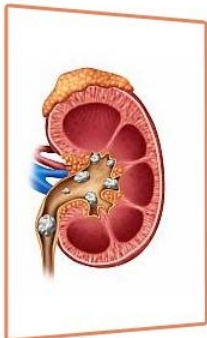
May not be seen with the naked eye



Gross Hematuria

Visible as urine turns red

Causes of Hematuria

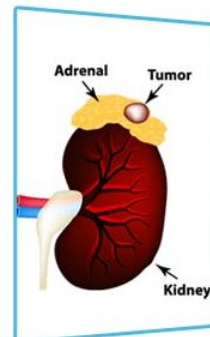


Kidney Stones

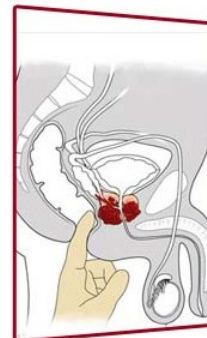
www.medindia.net



Urinary Tract Infection



Kidney Tumors

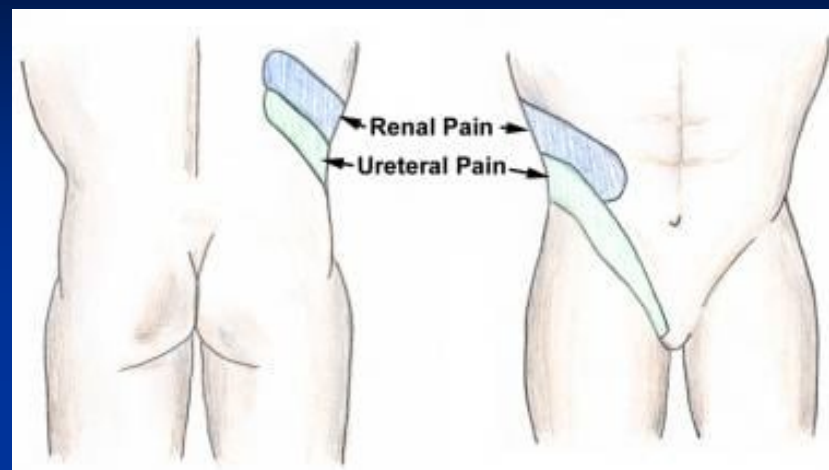


Prostate Cancer



Bolesti urogenitální soustavy

- **Ledvina –**
 - nefralgie
 - kolika



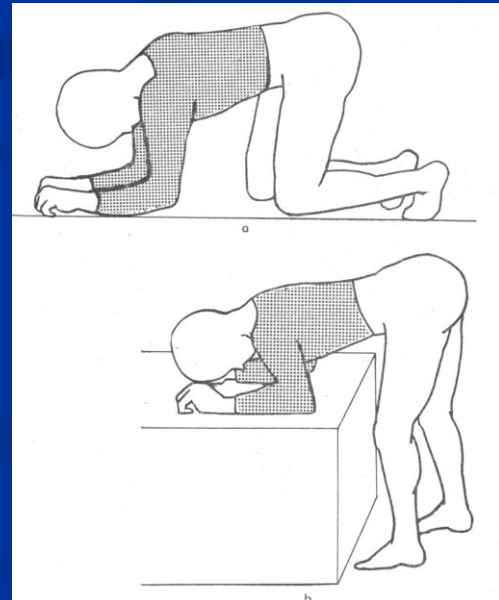
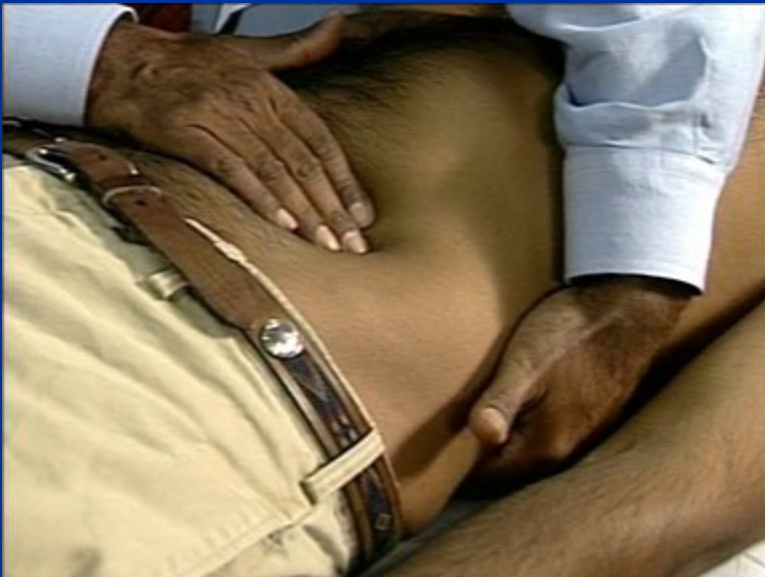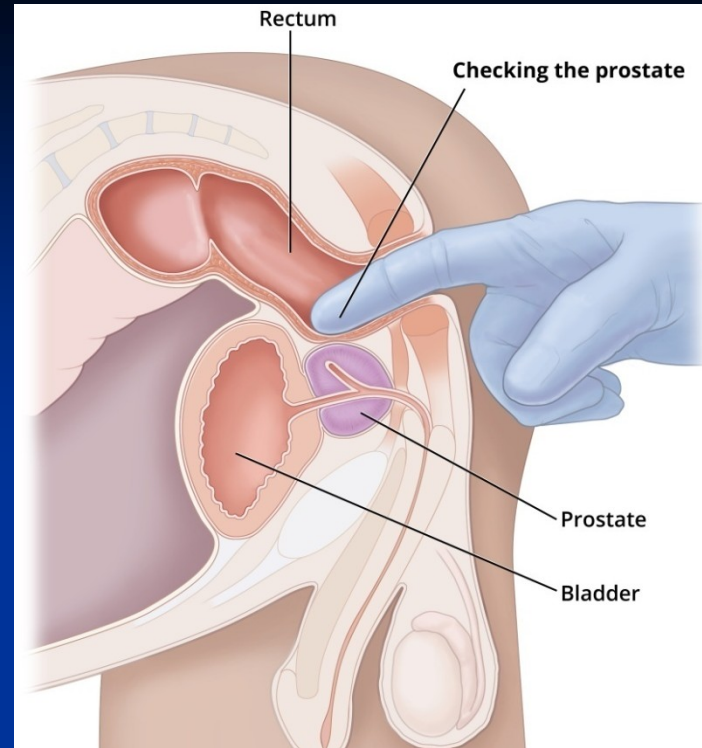
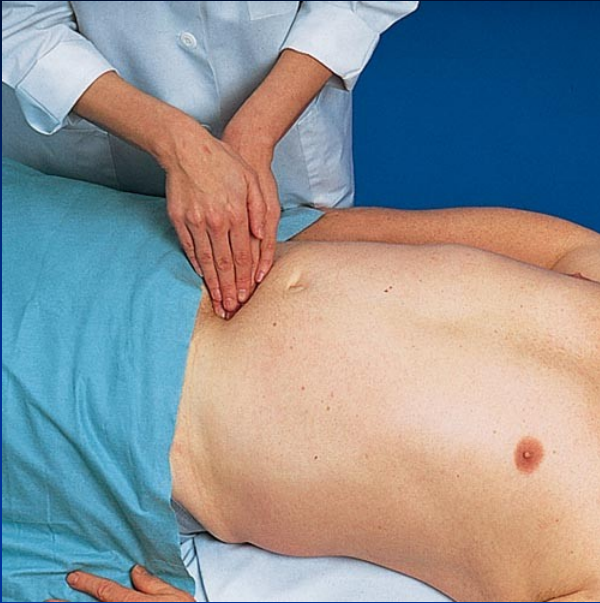- **Měchýř** - většinou spojené s poruchou mikce
- **Uretra** - řezavý nebo palčivý charakter
- **Prostata a váčky semenné** tupé bolesti na perineu, v konečníku a okolí
- **Varlata a nadvarlata** - primární nebo sekundární testalgie

Vyšetření v urologii

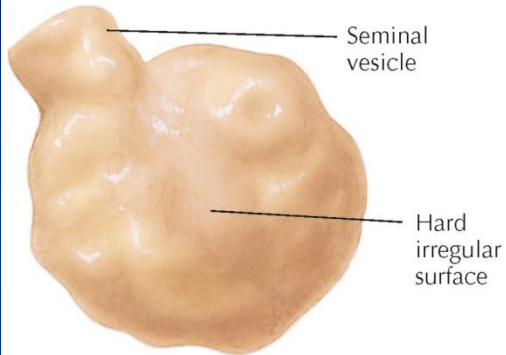
- Anamnéza
- Fyzikální vyšetření
- Laboratorní vyšetření
- Zobrazovací metody – UZ, RTG/CT, radioizotopy
- Endoskopické vyšetření
- Funkční vyšetření

Fyzikální vyšetření v urologii

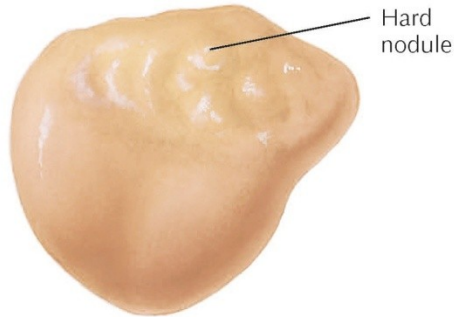
- Pohled - aspekce – antalgická poloha
 - Nádory, cysty, kontrakce břišní stěny
- Palpace – vyšetření ledvin – bimanuální palpace
 - větší tumory ledviny
 - pohyblivou ledvinu při ptóze,
 - naplněný močový měchýř,
- Vyšetření zevního genitálu, per rectum
- Poklep – tapottement,
- (Poslech – aneuryzma)



PROSTATE



Prostate is enlarged with hard, irregular surface and seminal vesicle involvement. There is also massive neoplastic involvement indicating cancer.
5.5cm x 5.01cm x 0.5h cm, 50 cc



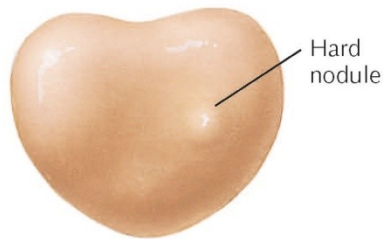
Prostate is enlarged with hard nodule below right of base, extending across midline and asymmetry at right base, indicating possible cancer.
5.5cm x 4.71cm x 1.3h cm, 50 cc



Prostate is enlarged with symmetrical surface and has soft, slight median furrow, indicating BPH.
5.5cm x 5.01cm x 1.0h cm, 65 cc



Prostate in normal condition.
4.2cm x 3.51cm, 20 cc



Prostate is normal size with hard nodule below surface of right lobe, indicating possible cancer.
4.2cm x 3.51cm, 20 cc



Prostate is enlarged with soft, smooth surface. Right lobe is larger. Indicates BPH and/or possible cancer.
4.7cm x 4.21cm, 30cc

Models are examples of size and/or presence of nodules within the prostate. Not representative of texture or consistency.

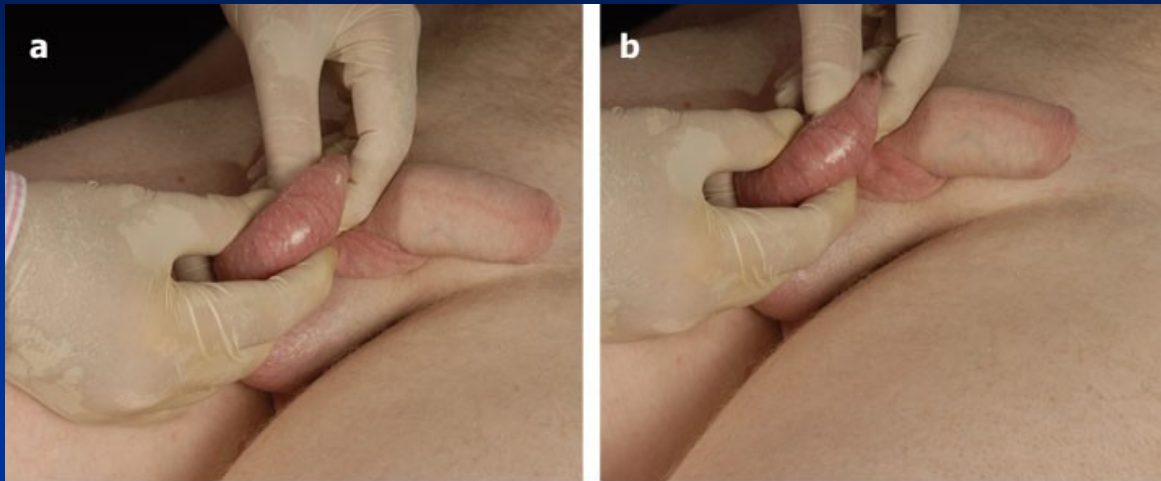


Figure 60 a,b. Examination of testis.

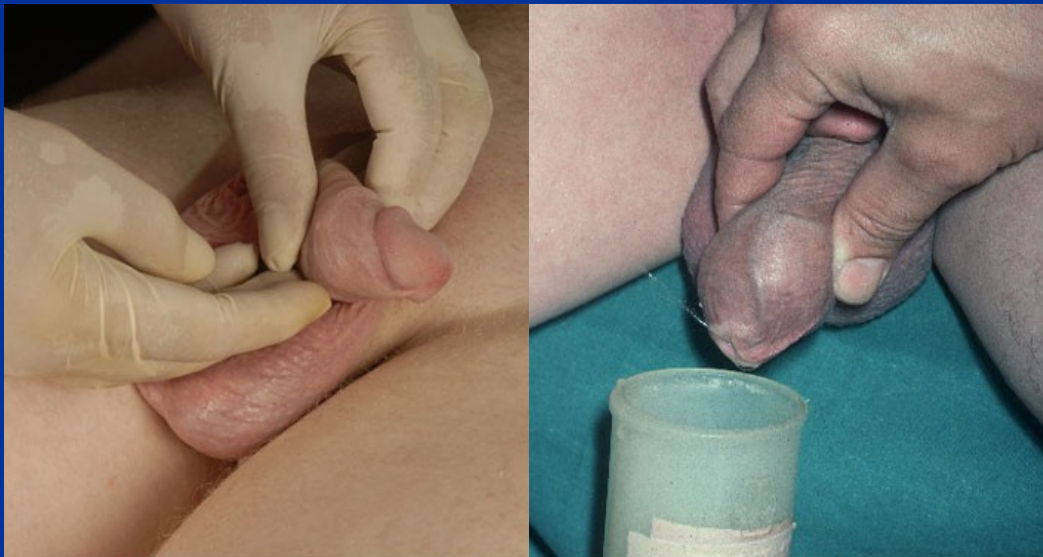
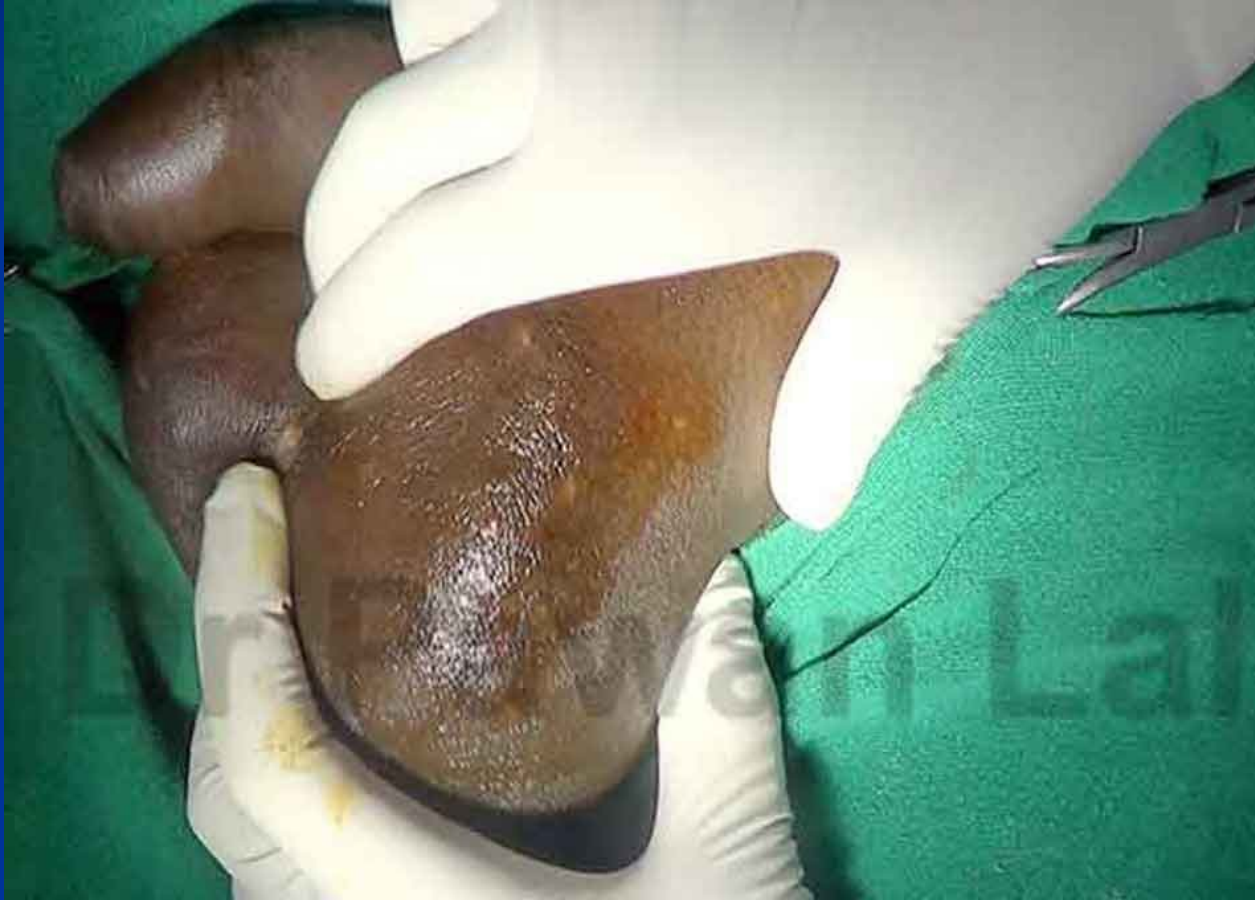
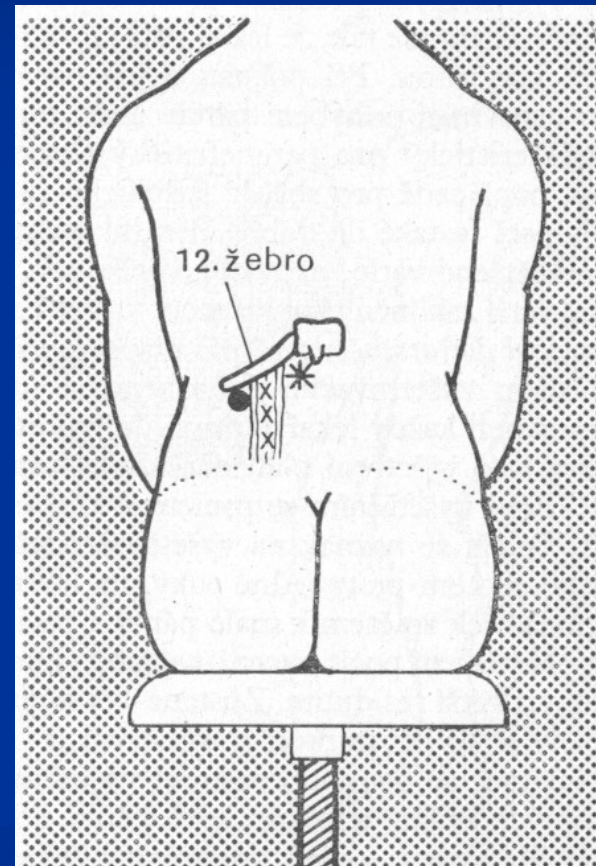
Figure 57 Severe phimosis with pinpoint opening.

- hydrocéla



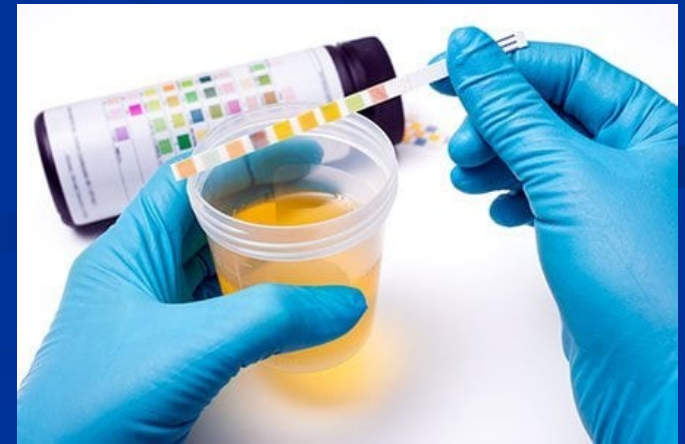Diferenciální diagnostika bolesti

- Ischiadický syndrom
- Herpes
- Biliární kolika
- Abdominální kolika
- Paraneuritický absces
- Appendicitis
- Pankreatitis
- Gynekologická onemocnění



Laboratorní vyšetření

- Krev – BCH, KO, koagulace
- Urea, kreatinin, kyselina močová, ABL, ionty osmolalita, CRP
- Vyšetření moči - nezbytní u všech urologických onemocnění
- Biochemické vyšetření, sediment
- První proud – z uretry
- Střední proud – reprezentativní (MM, ledviny)
- Koncový proud
- /glu, keto, bílkoviny, pH, Hbg/
- Centrifugace, mikroskop



- Mikroskopie: 0-2 ery/pole, 0-5 leu/pole, ojediněle, krystaly, epitelie, 0 bakterie

- Mikrobiologické vyšetření

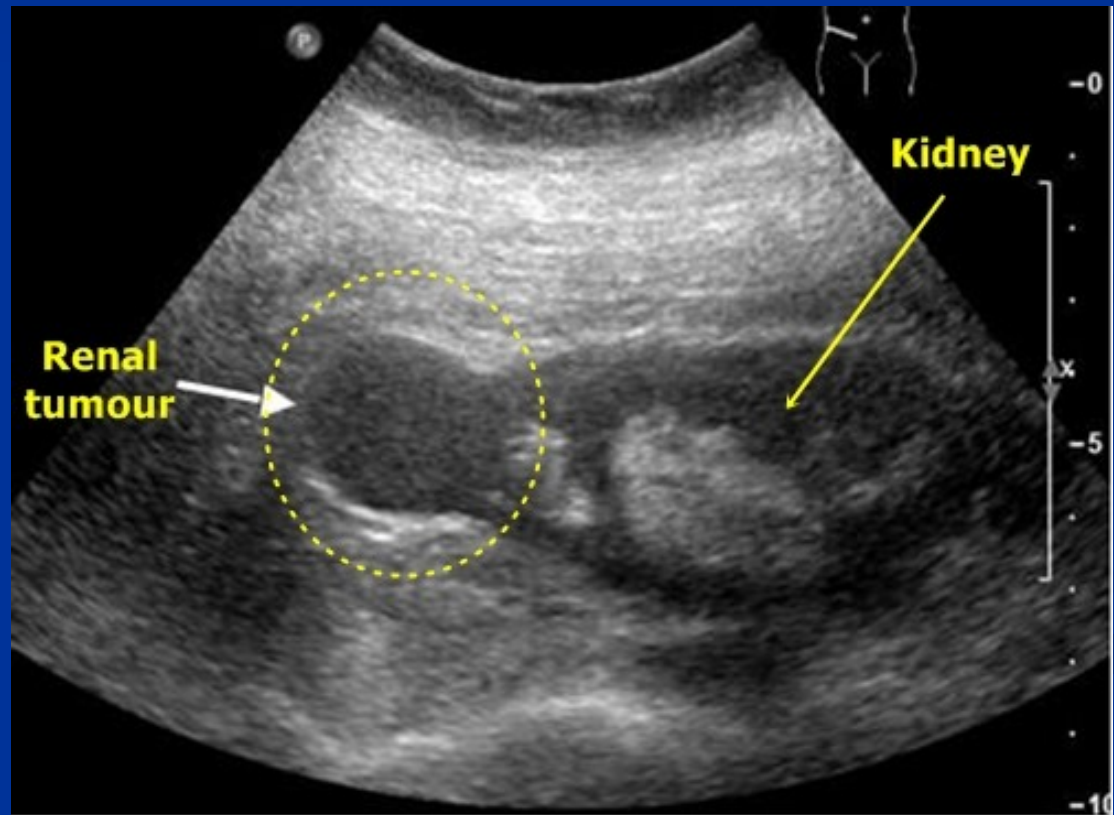
Vzorek moči:

- Střední proud
- Jednorázová katetrizace
- Suprapubická punkce

- Pozitivní záchyt - $> 10^5$ bakterií v 1ml, u sterilního odběru $> 10^3$

Zobrazovací metody

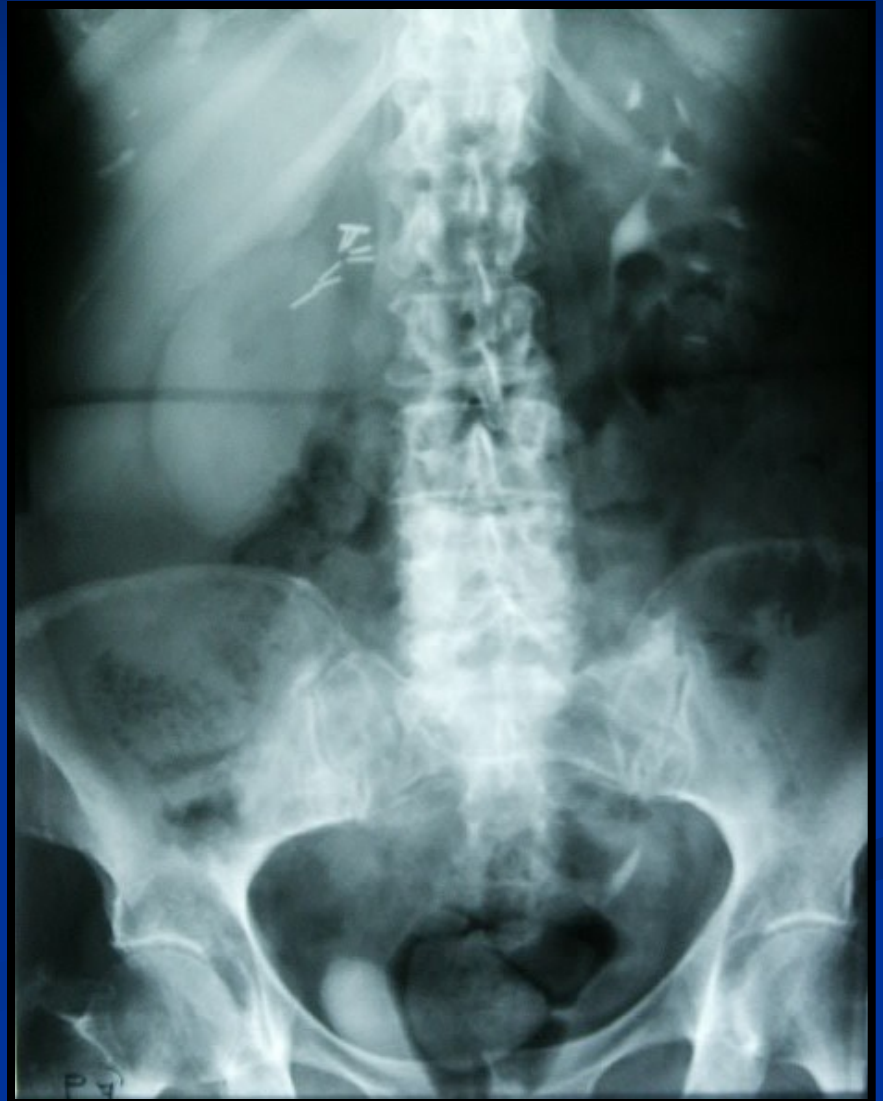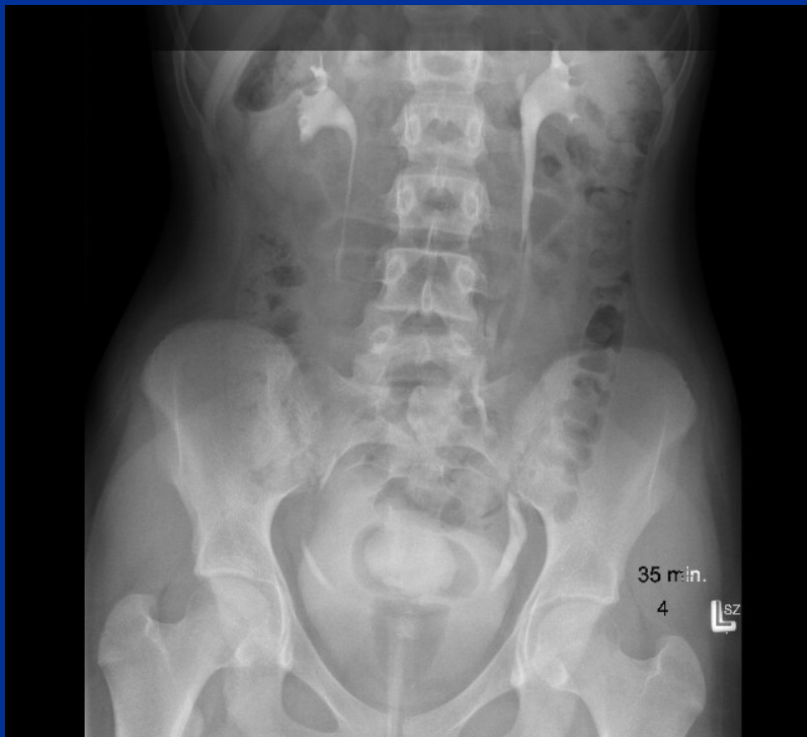- UZ – odraz vysokofrekvenčních (MHz) zvukových vln od různých tkání
- B-mode
- 3D UZ
- Doppler



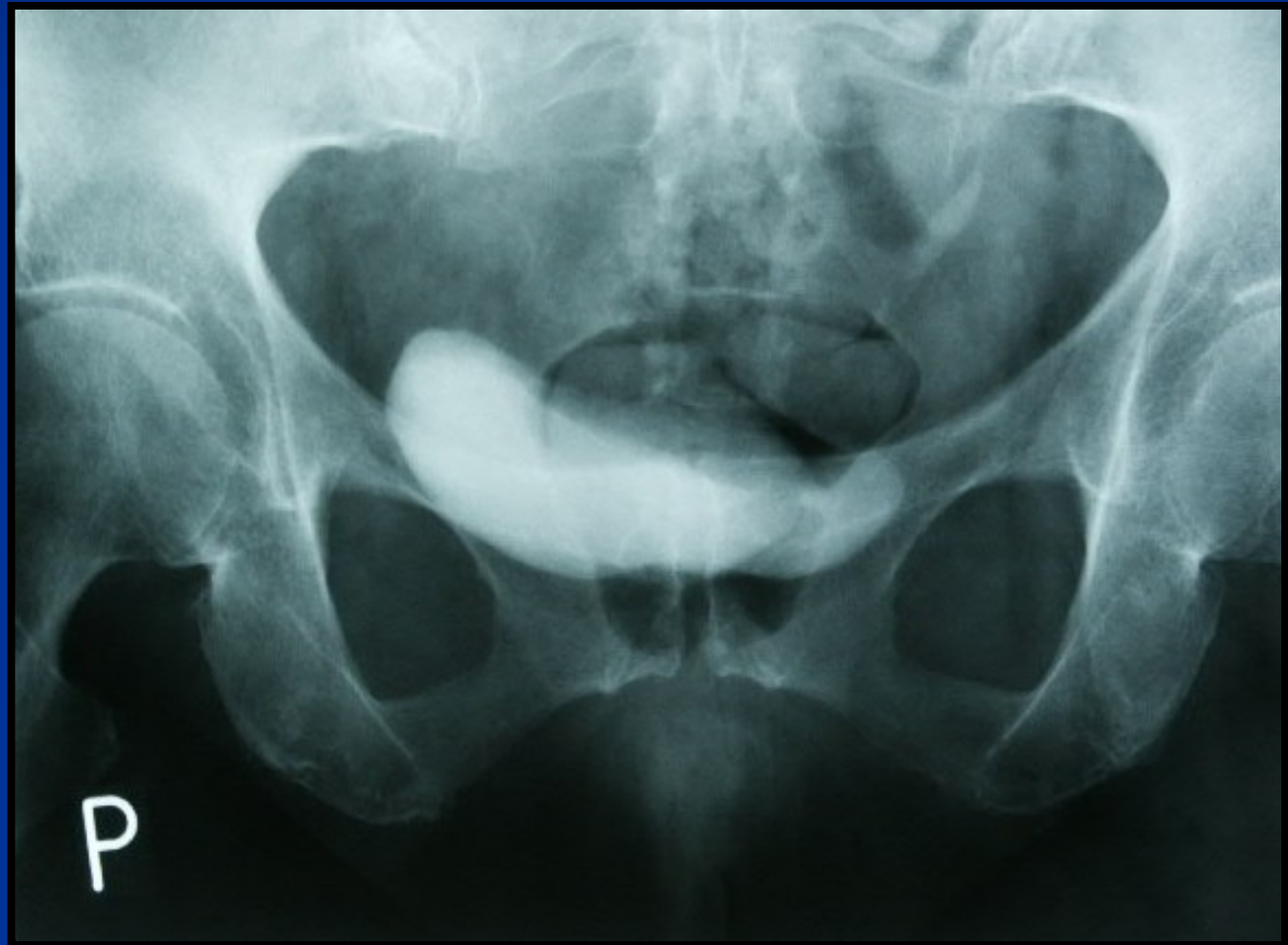- RTG – nefropelvigram

- Vylučovací urografie
snímky á 5 min

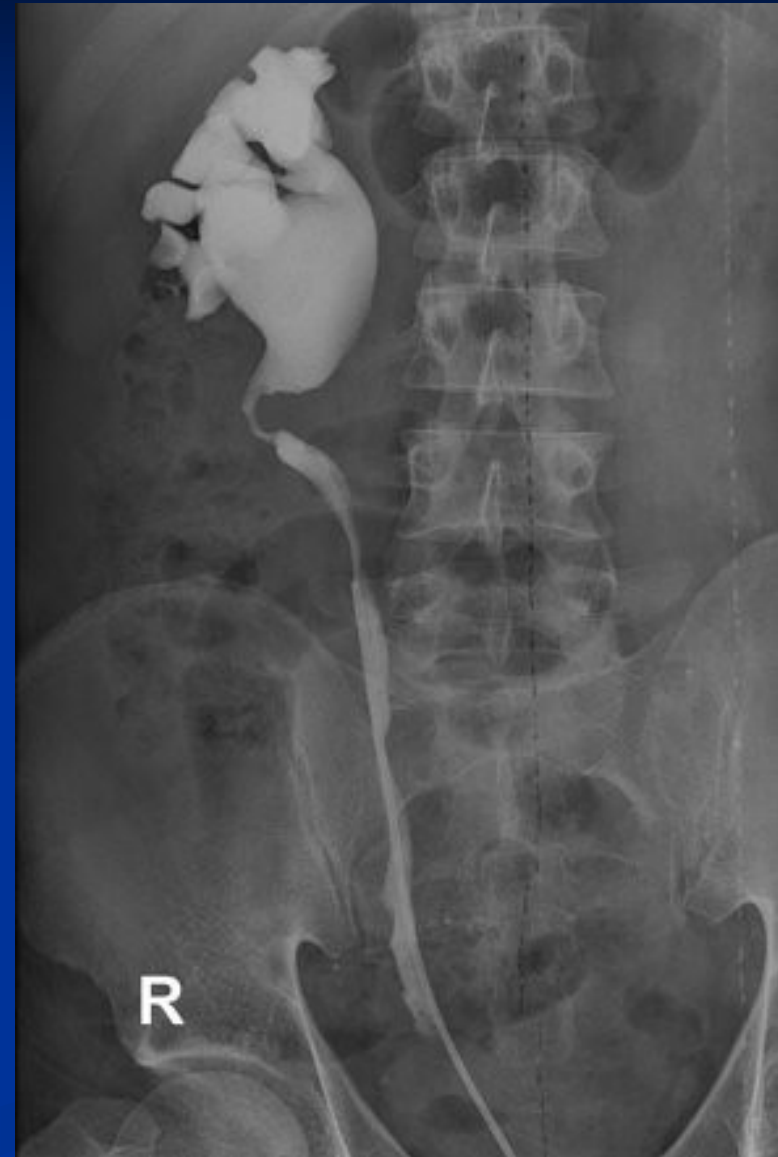CAVE – Kreatinin > 175 $\mu\text{mol/l}$



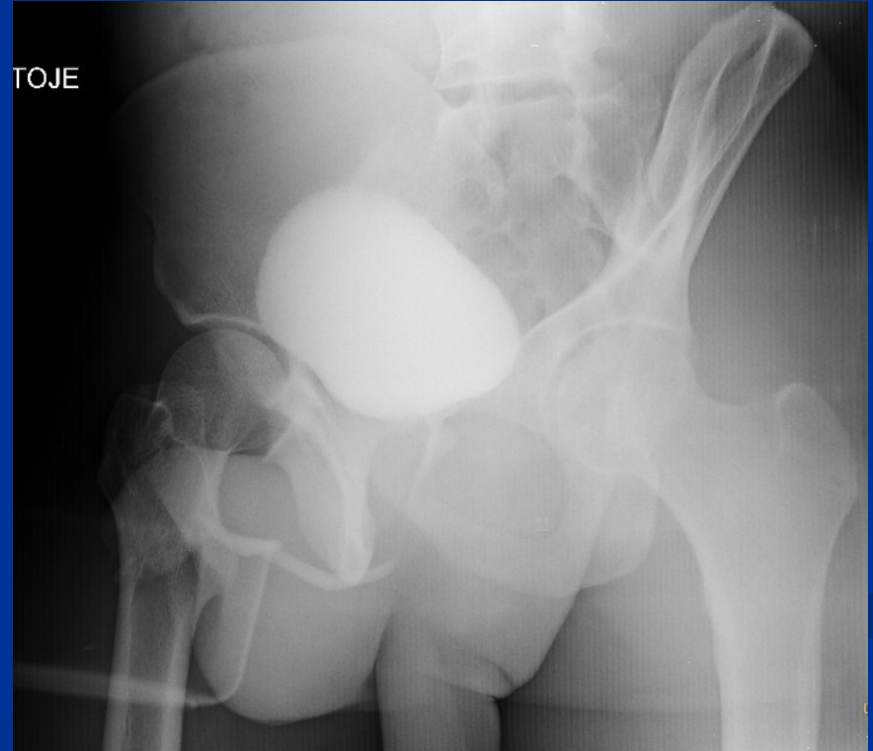
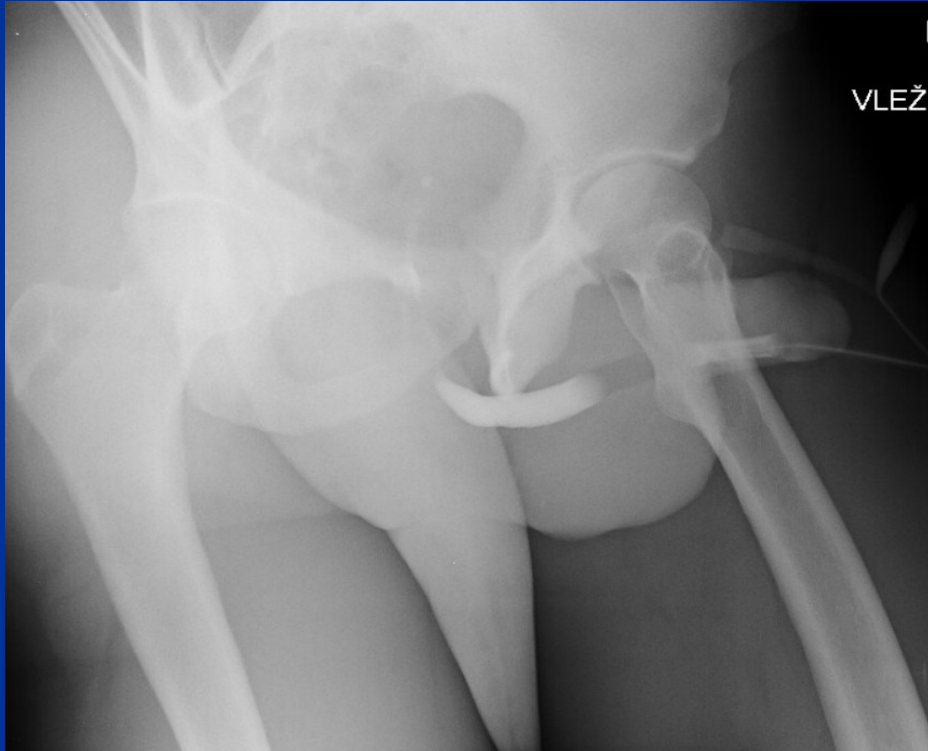■ cystogram



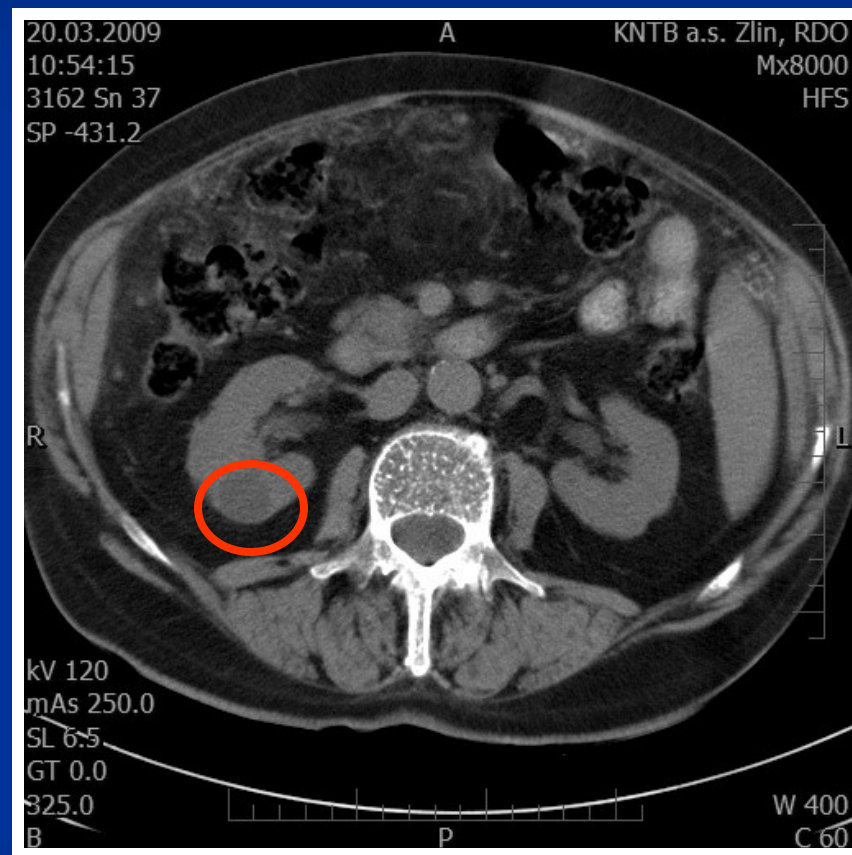
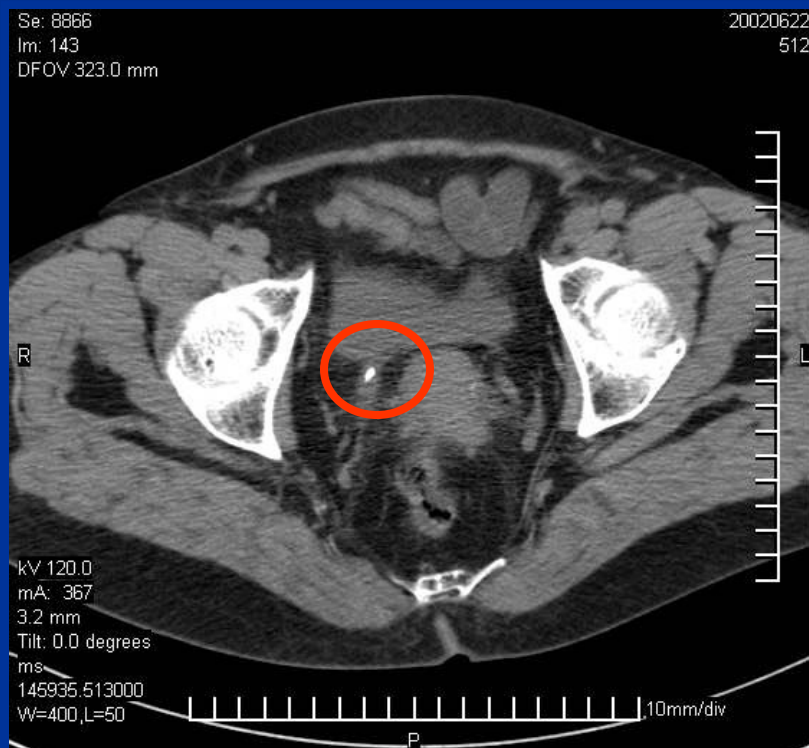- Ascendentní pyelografie
(retrográdní pyelografie)
- Kontrast katétrem do ureteru



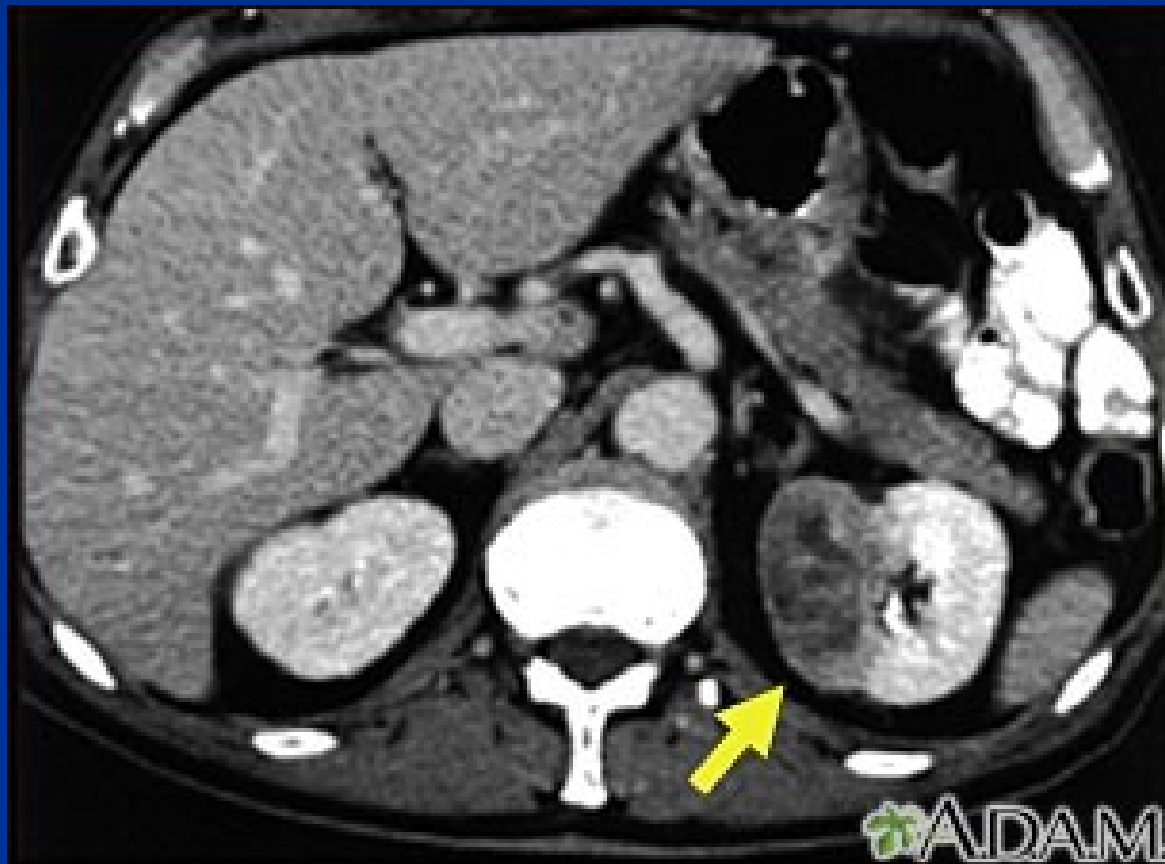- Retrográdní uretrocystografie – posouzení močové trubce a MM, průběh mikce



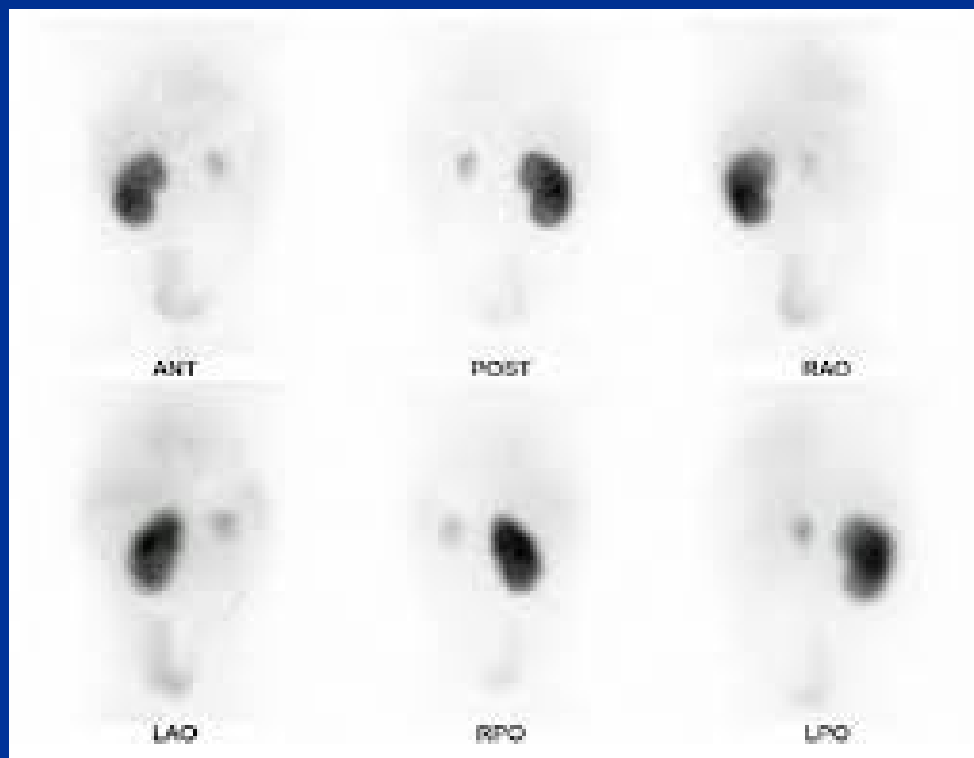
■ Nativní CT



- CT - i.v. kontrast



- Scintigrafie ledvin



Funkční vyšetření

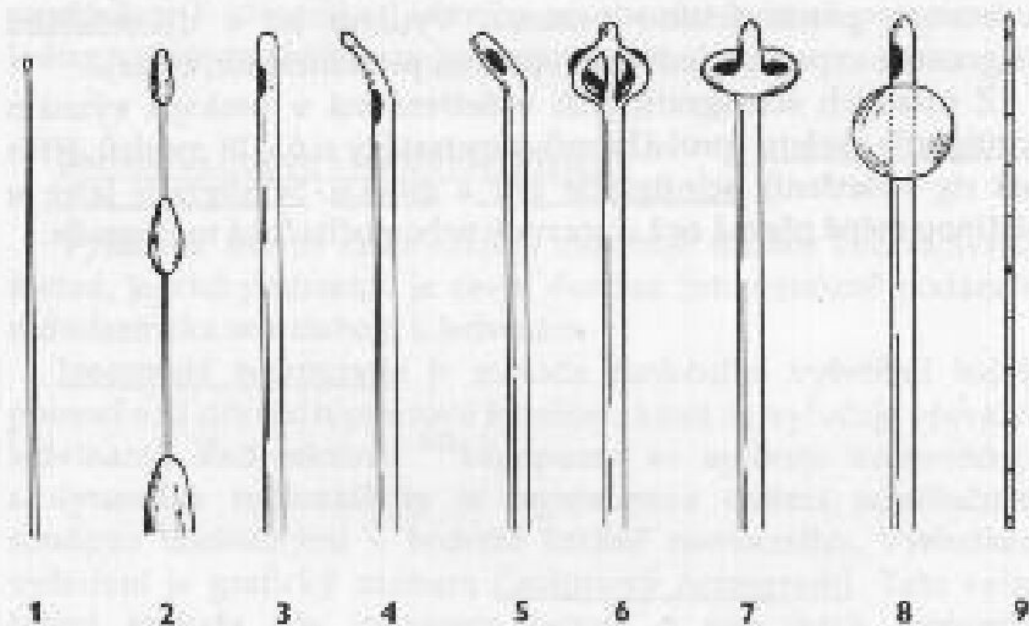
- **Uroflowmetrie (UFM)**
- Měření množství moči za časovou jednotku. Je závislá na kvalitě detruzoru.

- **Cystometrie**
- je metoda, která zaznamenává intravezikální tlak v závislosti na náplni.


- **Měření uretrálního tlakového profilu**
- Měření intrauretrálního tlaku speciálním dvoucestným katetrem

Typy katétrů

- Velikost – Charriere/ French – obvod




Obr. 13. Základní urologické cévky a sondy:
 1 - filiformní sonda, 2 - bužie à boule, 3 - cévka Nelatonova, 4 - Tiemannova,
 5 - Mercierova, 6 - Malecotova, 7 - Pezzerova, 8 - balónková, 9 - ureterální



Jednorázové katetry

■ Nelaton


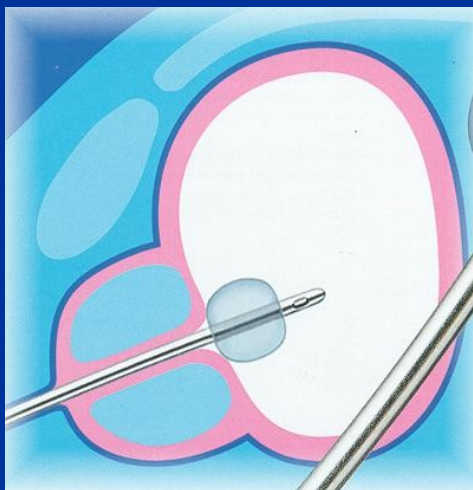
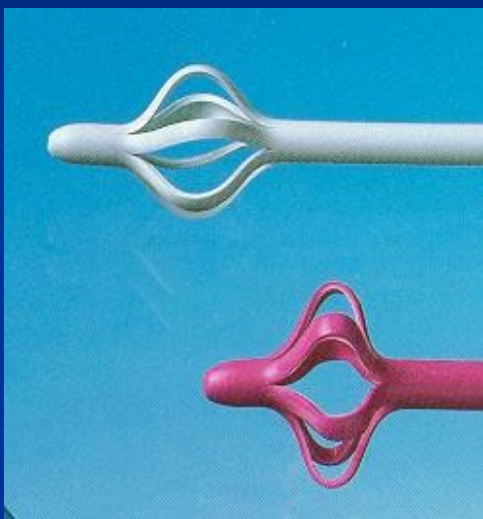


Thiemann



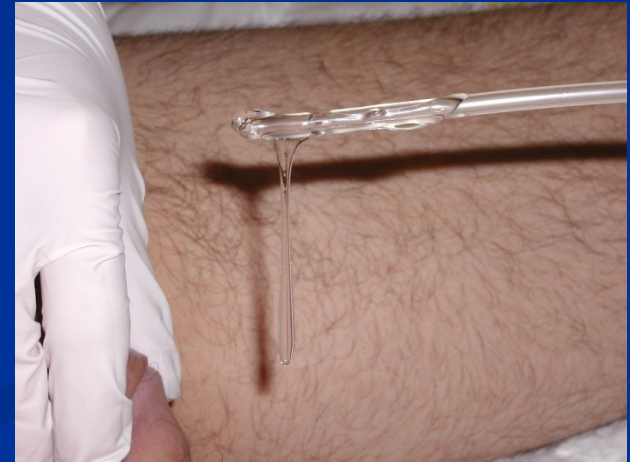
Dlouhodobé katétry - Foley

■ fixace

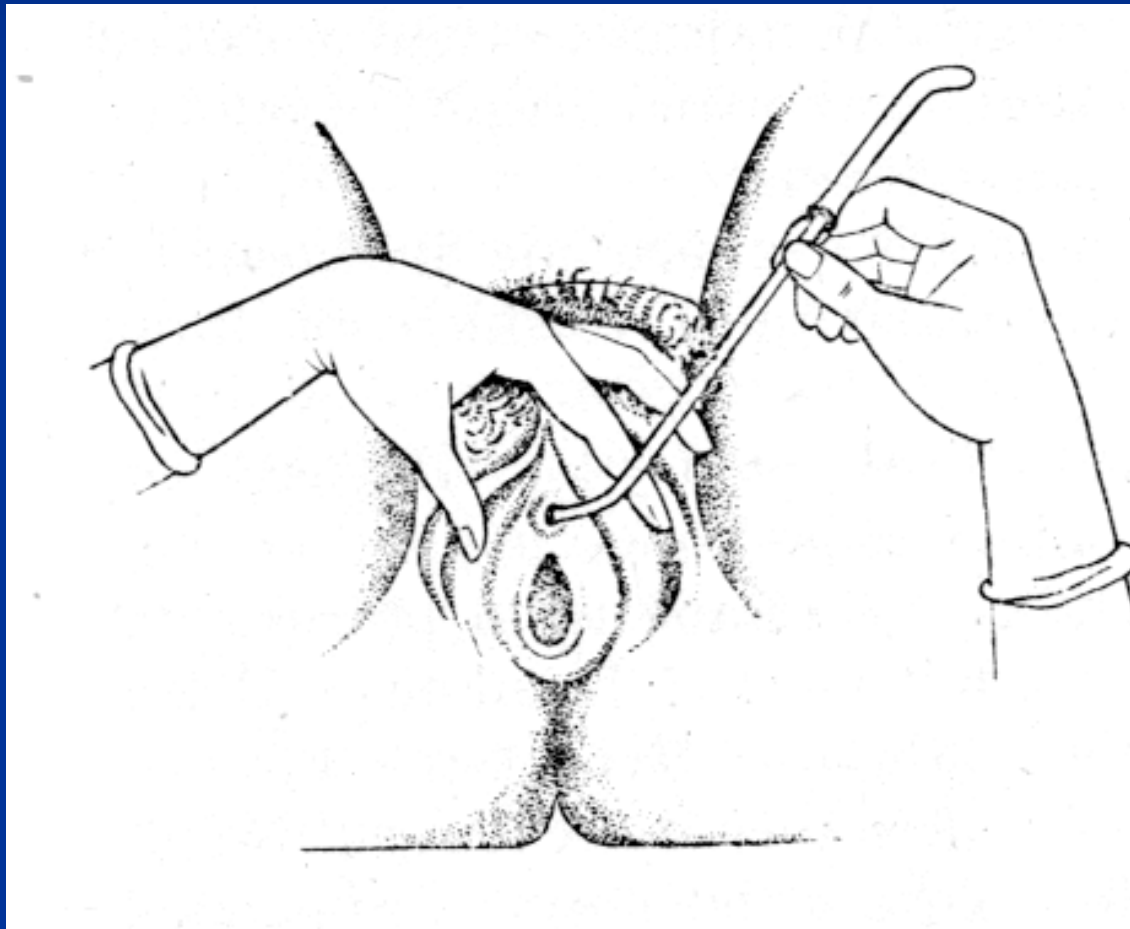


Cévkování - katetrizace

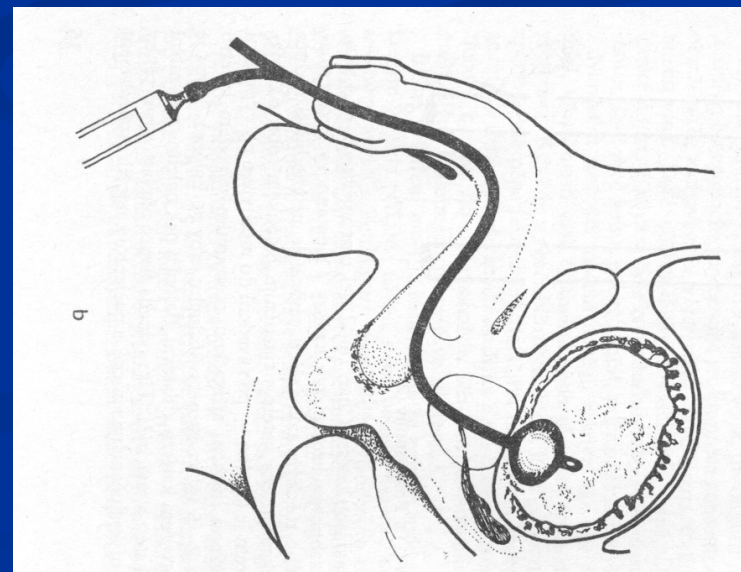
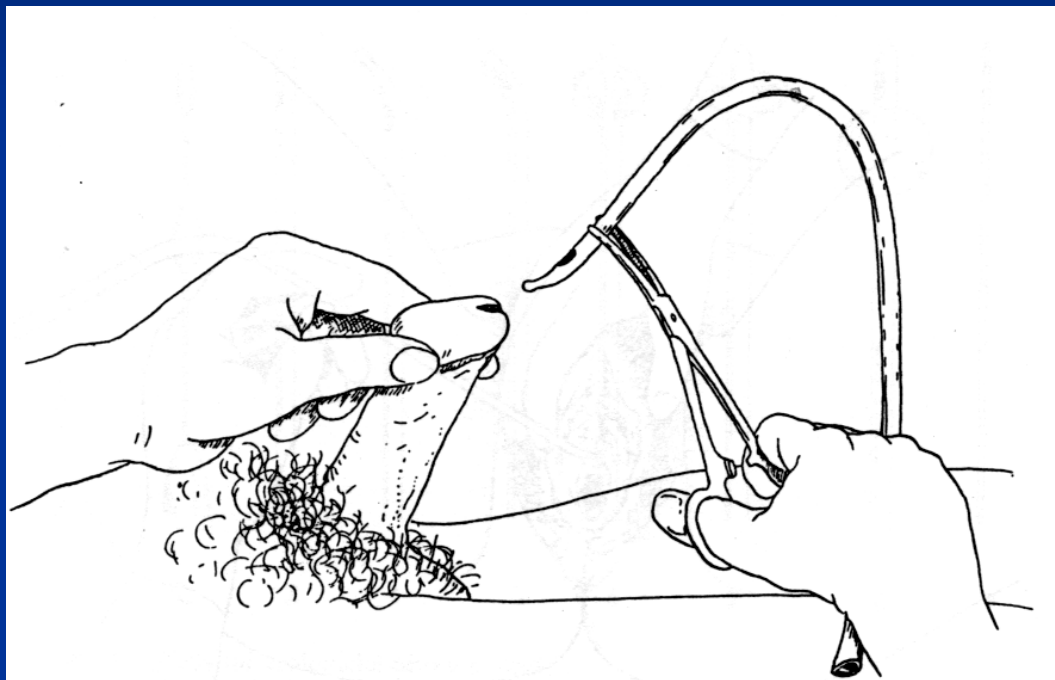
- Desinfekce zevního ústí
- Aplikace kluzného prostředku /počkat 2min/
- Instilagel, Mesocain
 - desinfekce, lubrikace anestezie
- Zavést katétr
- Sterilně napojit na sběrný sáček



Cévkování ženy



Cévkování muže



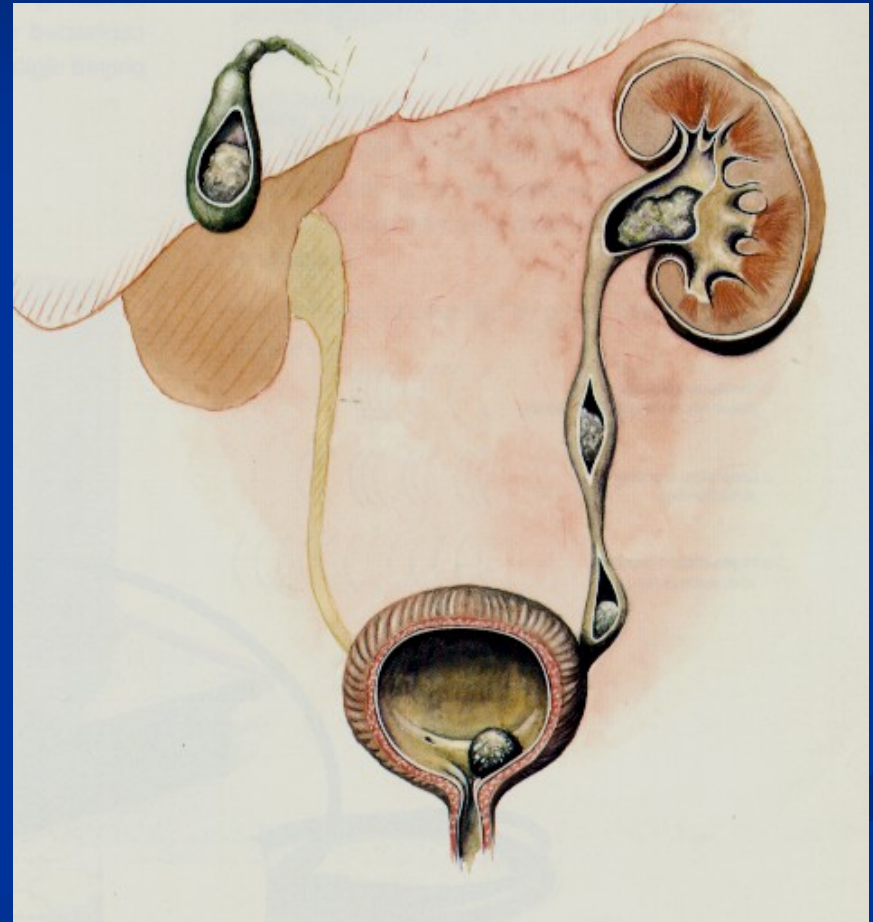
Hlavní problém urologie – drenáž MC

■ HCM

- kameny
- zevní útlak močovodu
- stenóza
- vzácně nádory

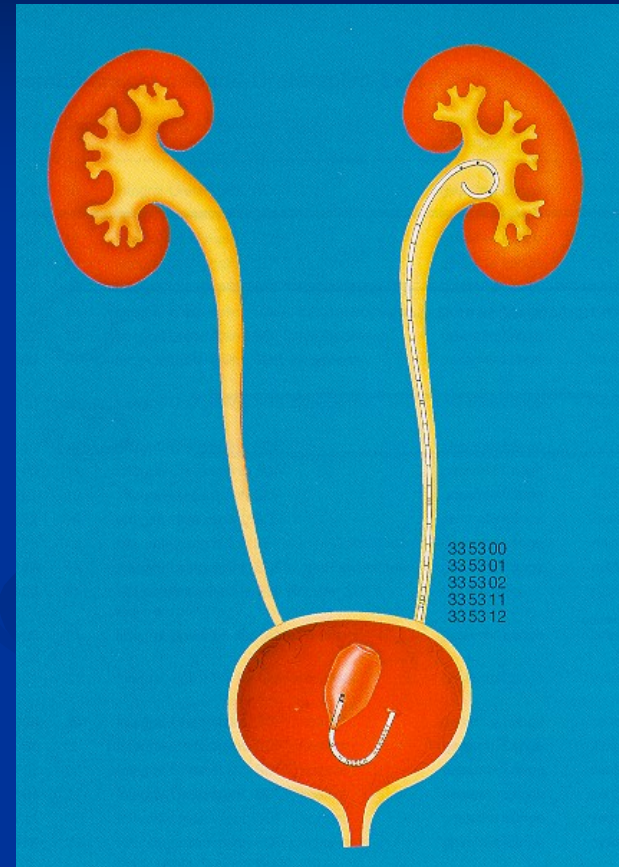
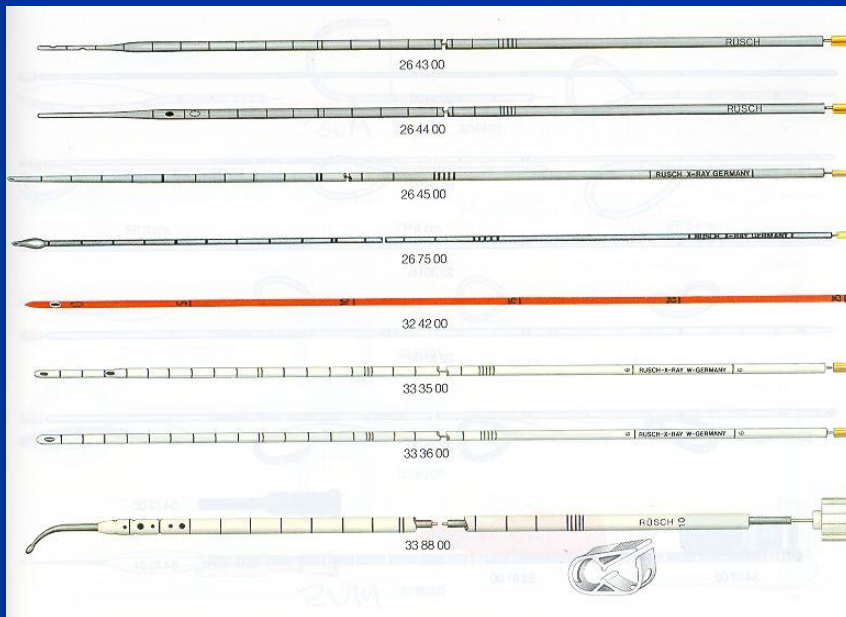
■ DCM

- benigní hypertrofie prostaty
- nádory
- kaménky
- stenóza

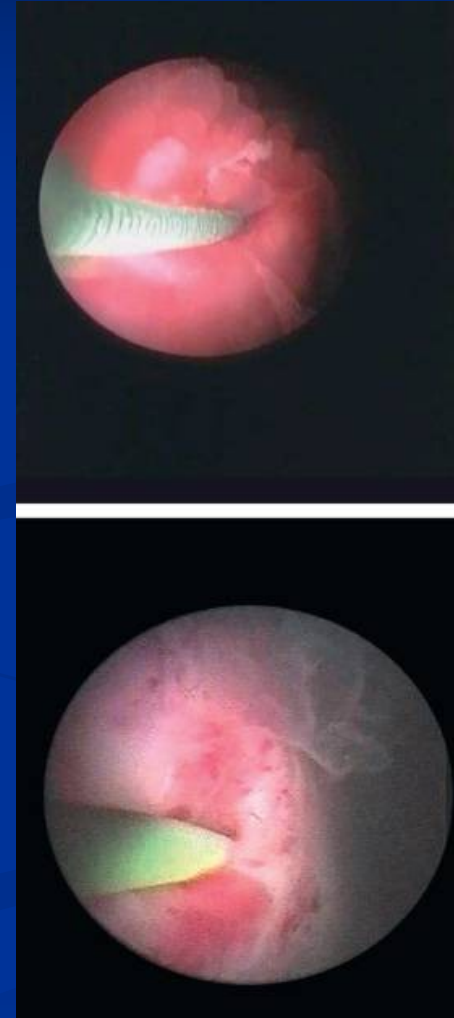
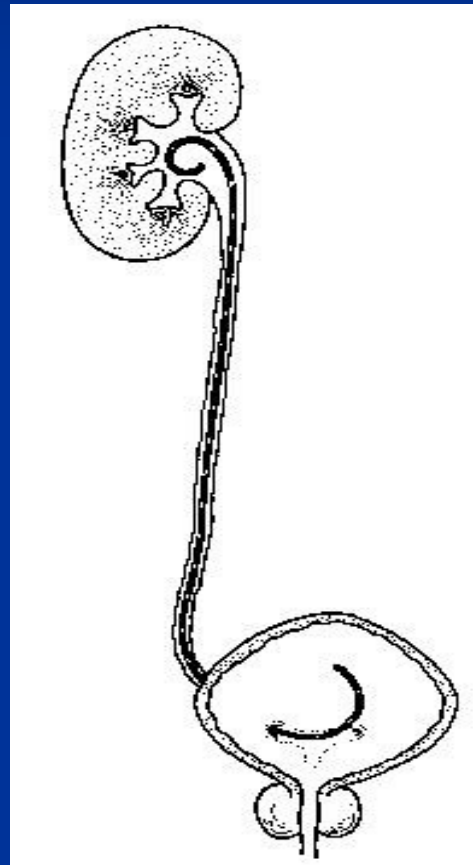



Drenáž močovodu

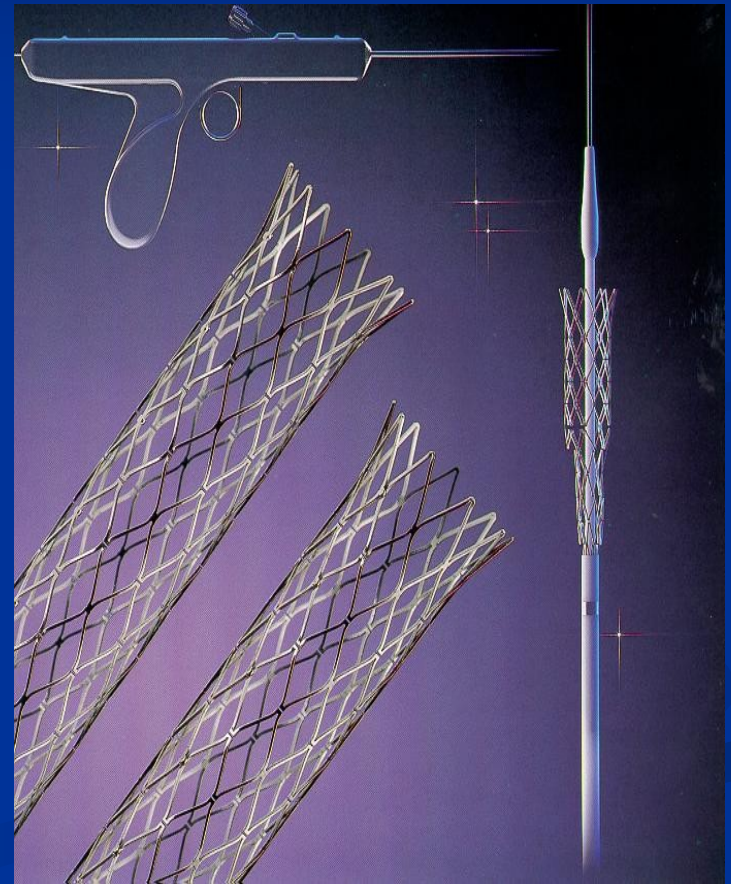
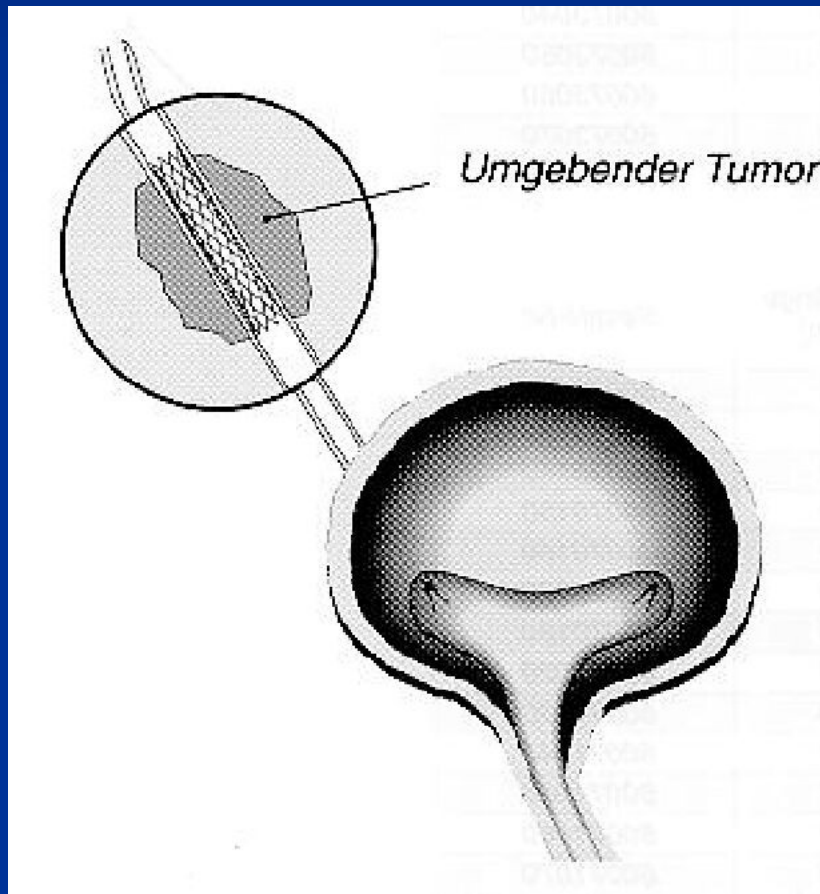
- Uréterální cévka
- Ureterální double pigtail
- Nefrostomie
- Stent



JJ stent - „Double pigtail“

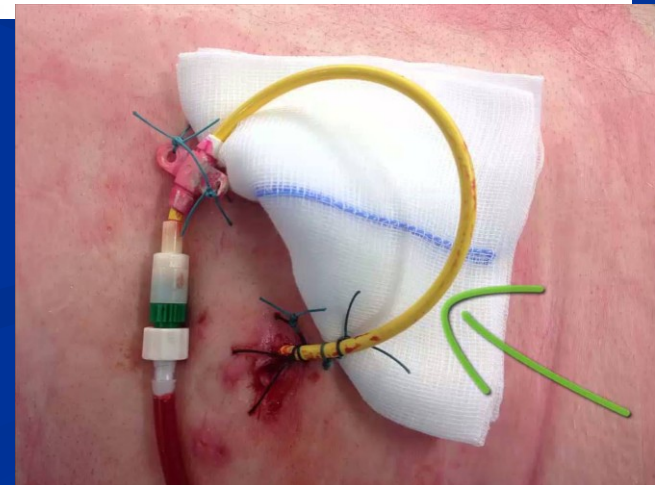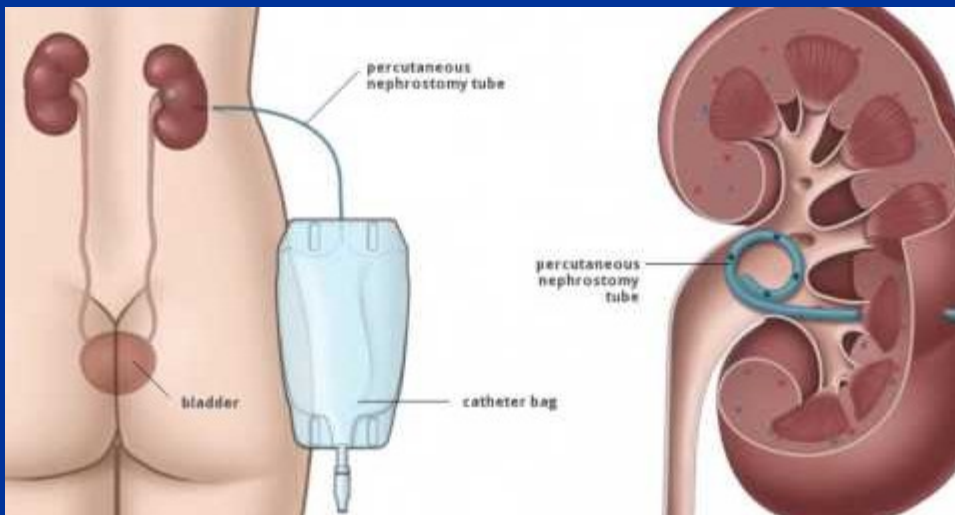
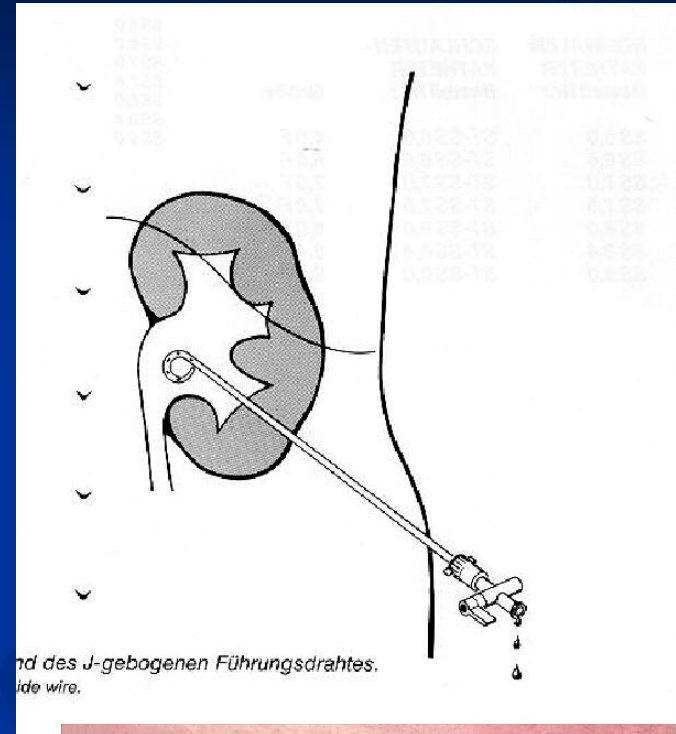


Wall stent

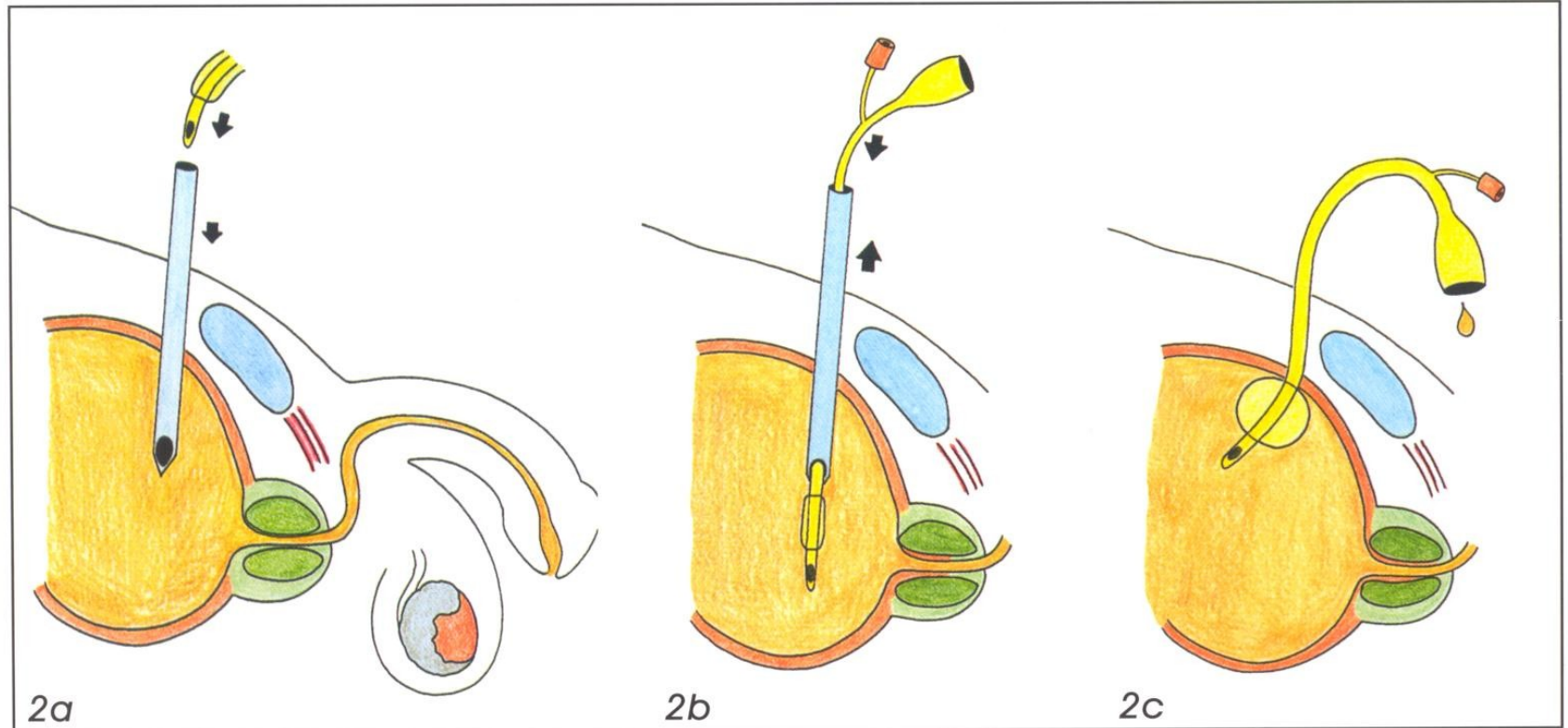


Perkutánní nefrostomie

- Akutní i dlouhodobá drenáž
- Minimálně invazivní postup
- Otevřená cesta do ledviny
- Dobrá kontrola funkce
- Po dilataci pánvičky



epicystostomie

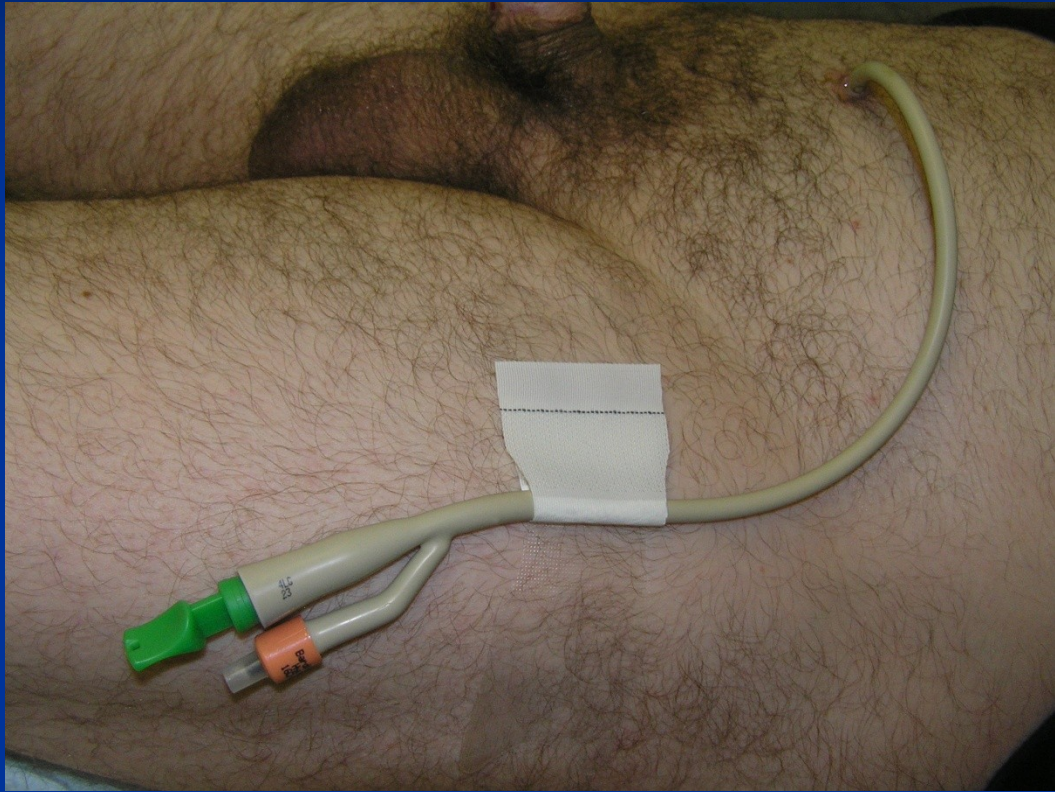


2. Punkční epicystostomie

2a Vpich punkční jehly

2b Zavedení katetru pláštěm jehly

2c Odstranění pláště jehly, fixace katetru



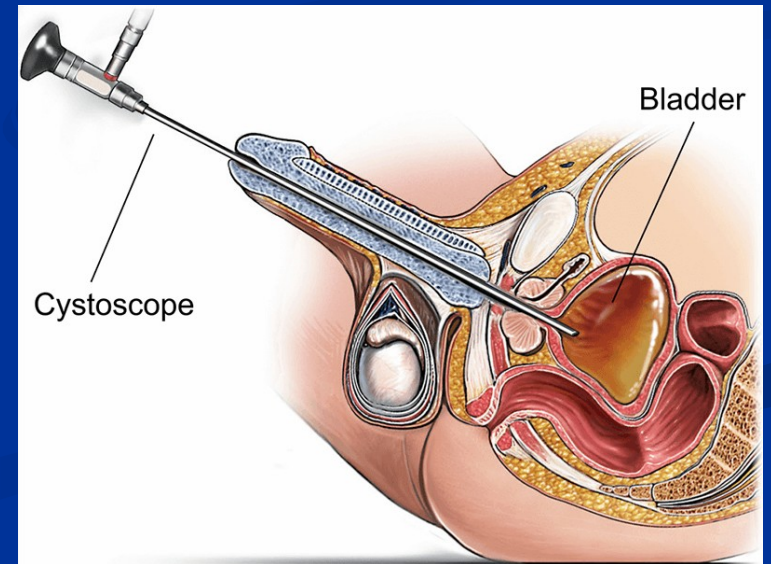
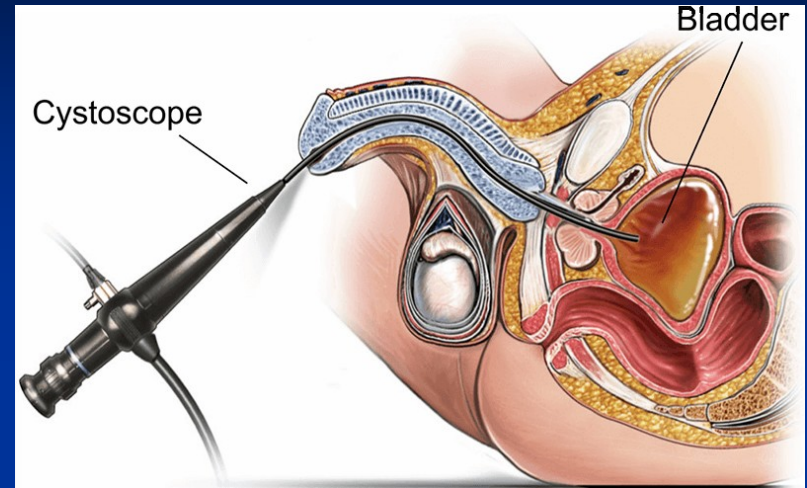
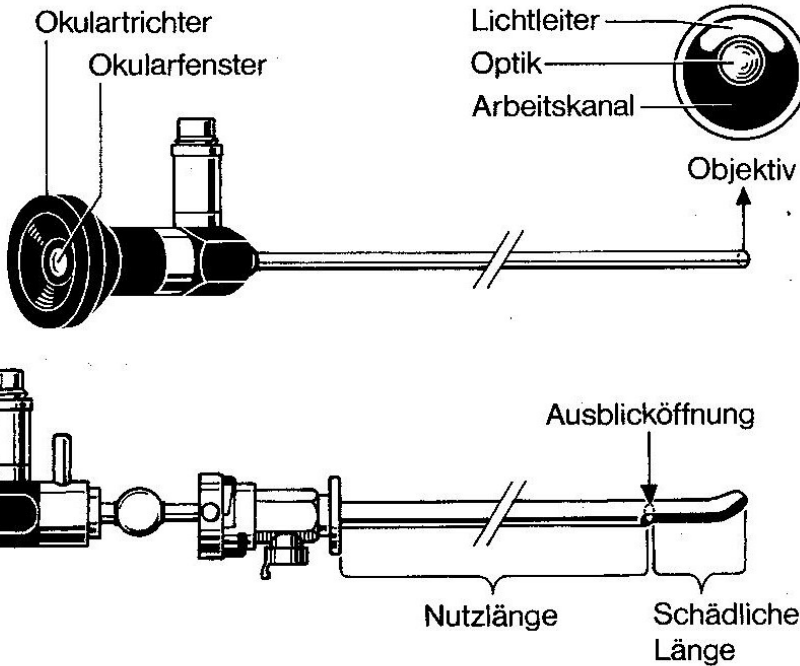
Endoskopy v urologii

- Cystoskop
- Uretroskop
- Pyeloskop
- Retroperitoneoskop (laparoskop)

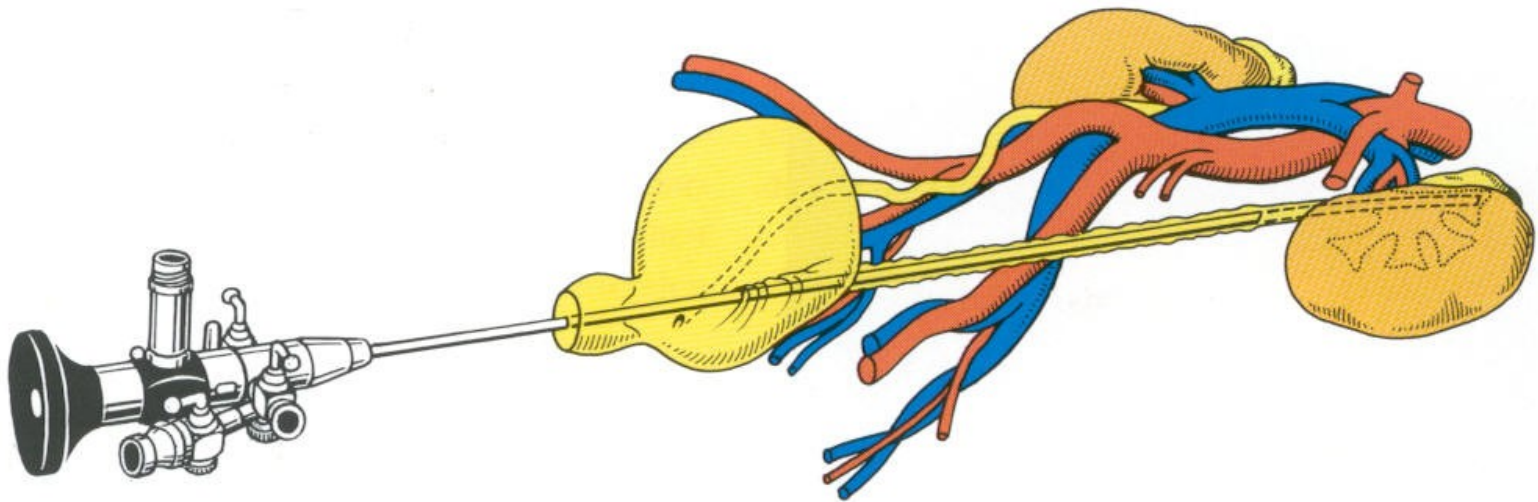
cystoskop

- Rigidní
- Flexibilní

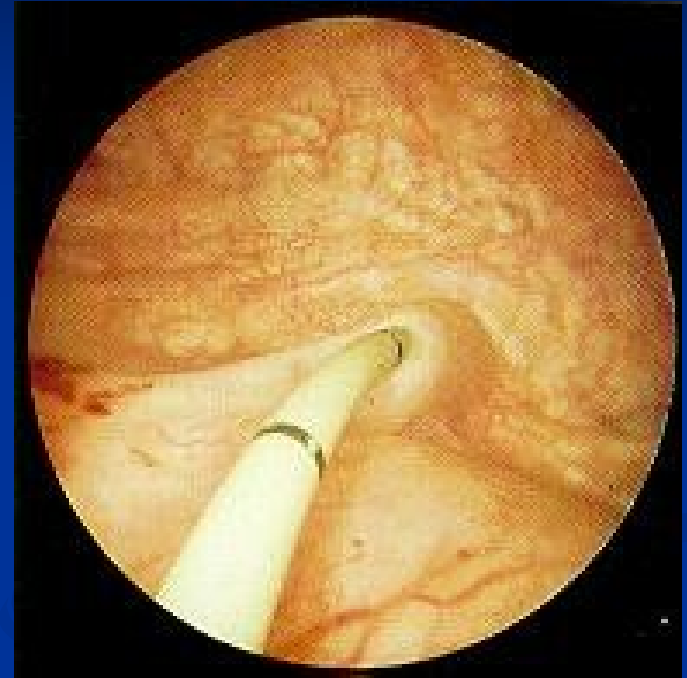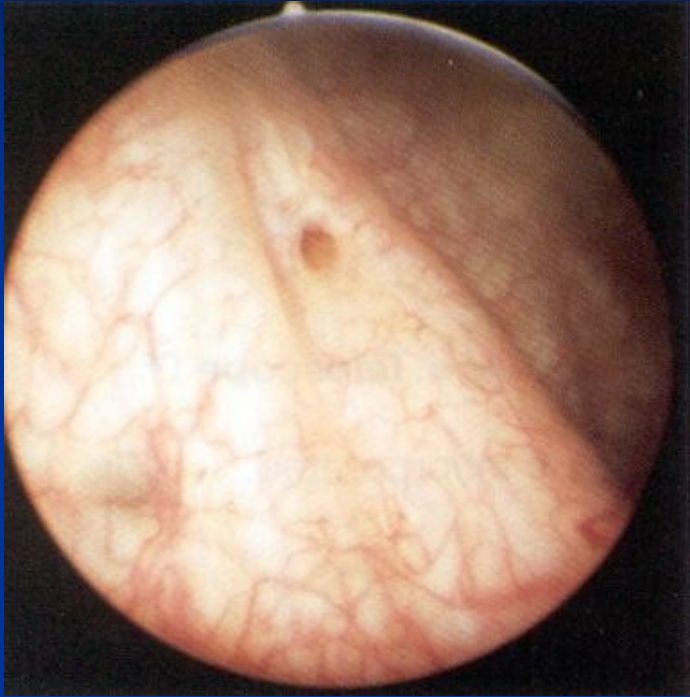...st sich
...thalten-
...Glasfa-
...rümme
...elten die



Ureterorenoskopie



cystoskopie



Infekce močových cest

- Nekomplikované

(Nekomplikovaná akutní pyelonefritida, cystitida)

- Bez odchylek v anatomii a funkci

- Komplikované

- Odchytky v anatomii a funkci, predisponující faktory

- těžší, delší průběh, recidivy

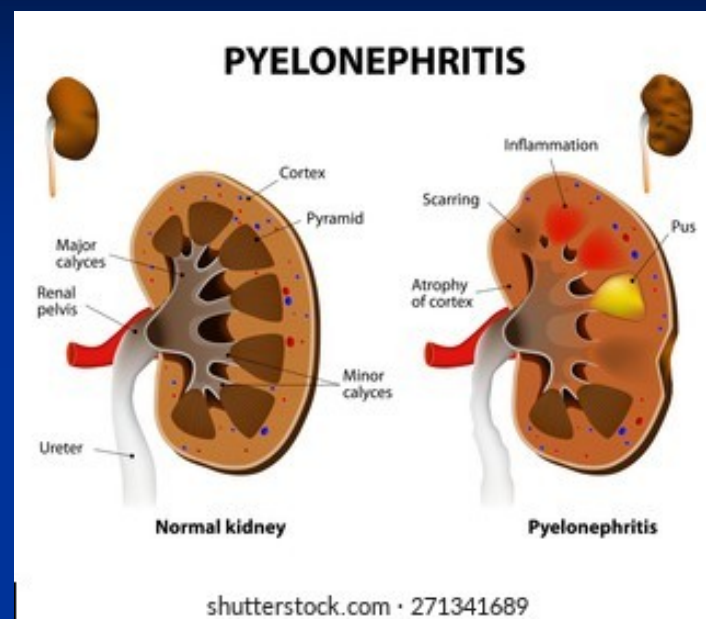
- Komunitní x nozokomiální

- IDMC x IHMC

- 95 % infektů vzniká ascendentně -bakterie z okolí anu, perinea – šíření vzestupně - uretra, MM, ureter, ledvina - ženy – krátká široká uretra, muži >65 BHP
- Hematogeně – *S. aureus* – abscedující pyelonefritida
- Per continuitatem – veziko-intestinální / veziko-vaginální fistula, intraperitoneální absces, nekrotický tumor

Akutní pyelonefritida

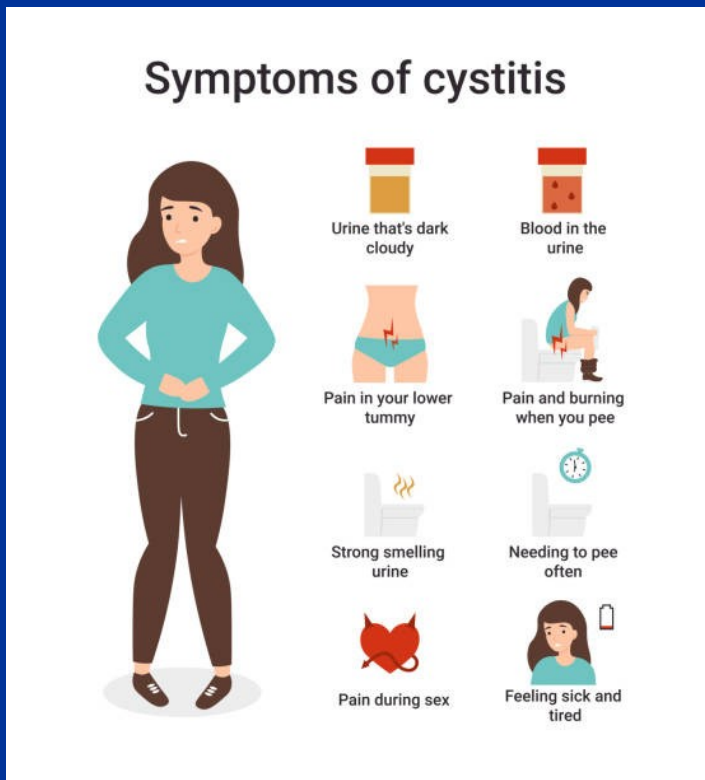
- IHCM
- Zimnice, třesavky, horečka, lumbalgie
- Pyurie, bakteriurie
- Vyloučení obstrukce MC – UZ



- Obstrukční pyelonefritida – double pigtail, nefrostomie
- ATB

Akutní cystitida

- Častěji ženy
- Cystalgie, dysurie, strangurie, polakisurie, hematurie
- ATB, symptomatická terapie, drenáž při obtížné derivaci



Akutní prostatitis

- Bolesti perinea, suprapubicky, pelvalgie, vysoká teplota, výtok z uretry, celková schvácenost
- Až septický stav
- ATB

#prostatitis

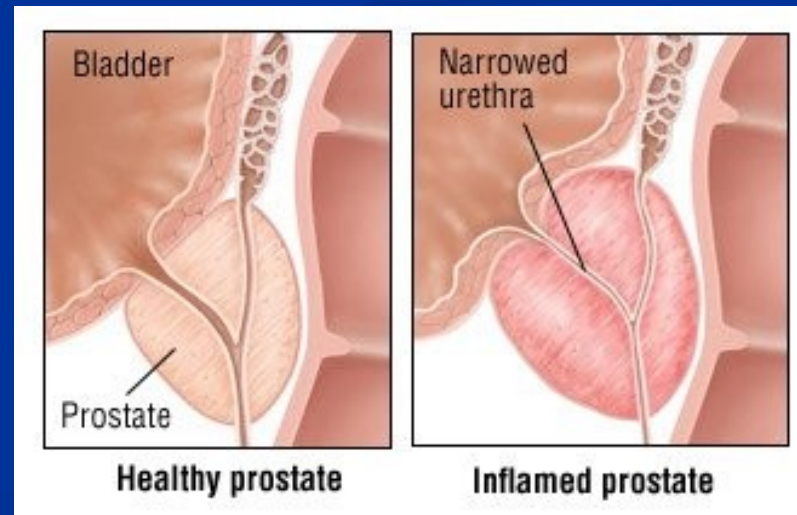
RMR HOSPITAL
Rejoicing good health

JOINT PAIN CHILLS AND FEVER BLOOD IN URINE CLOUDY URINE

URINARY FREQUENCY AND URGENCY NIGHT URINATION PAINFUL AND BURNING URINATION

GENITAL AREA PAIN ABDOMINAL PAIN PAIN IN THE LOWER BACK MUSCLE PAIN

Symptoms of Prostatitis



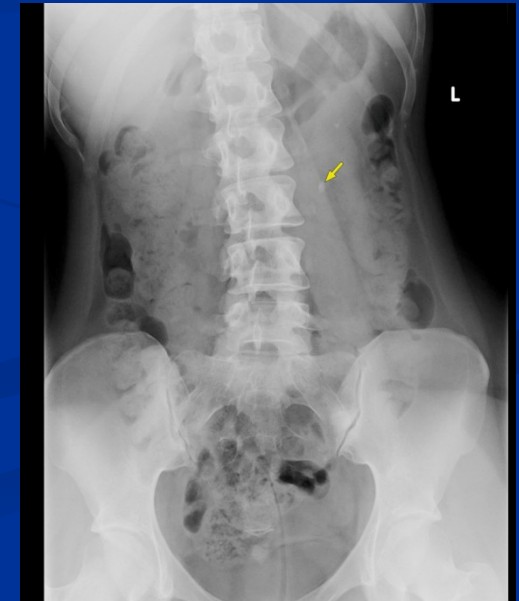
Urolitiáza

- 7% populace
- Tvorba konkrementů v MC – nefro/uretero/cystolithiasa
- Příjem tekutin, strava, genetické faktory

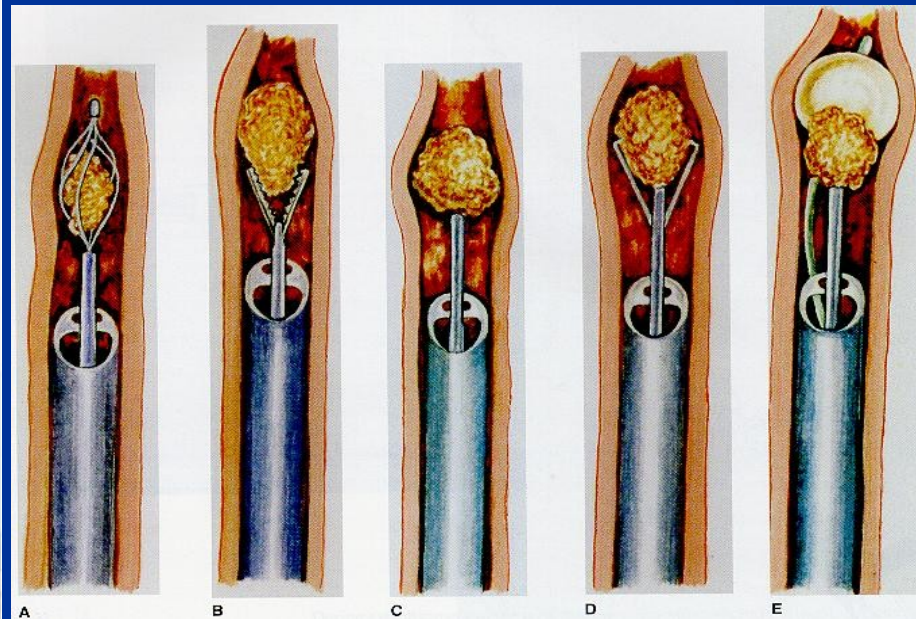
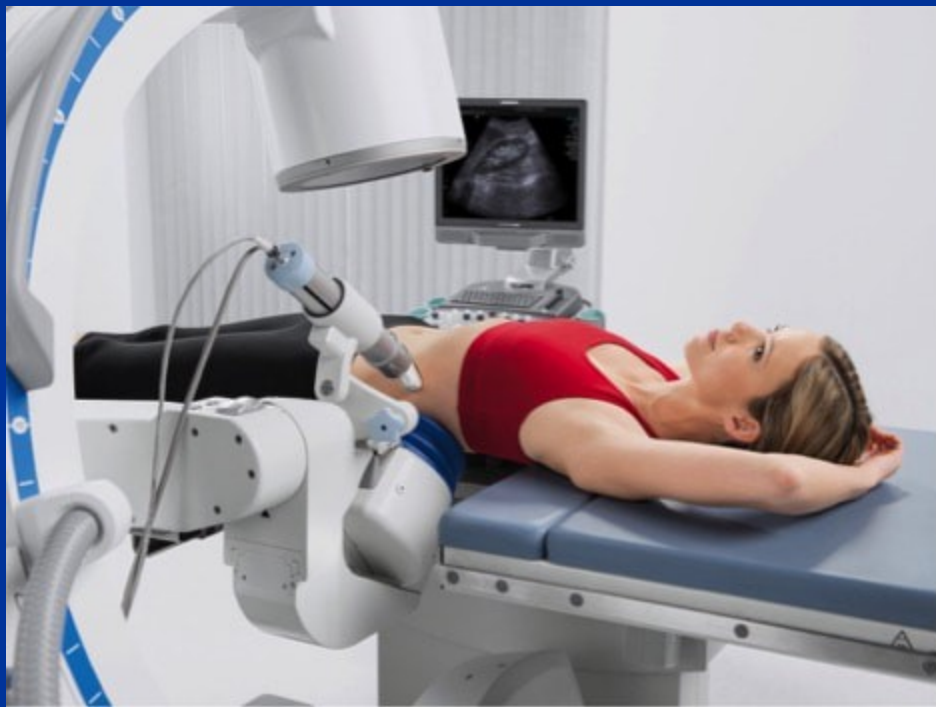- Renální kolika, nefralgie - při obstrukci HMC
- Konkrementy můžou udržovat chronickou infekci

- UZ, RTG / CT

- Konkrementy do 5mm – konzervativní postup



- Extrakorporální litotripse
- Ureteroskopie, chirurgická extrakce



Benigní hyperplázie prostaty

- Nemaligní zvětšení prostaty – zmnožení stromálních buněk
- Prevalence stoupá s věkem – vliv androgenů
- V periuretrální zóně vznik hypertrofických uzlů

Vznik obstrukce:

- Mechanická - komprese uretry
- Dynamická – tonus prostatických hladkých svalů

frekvence mikce

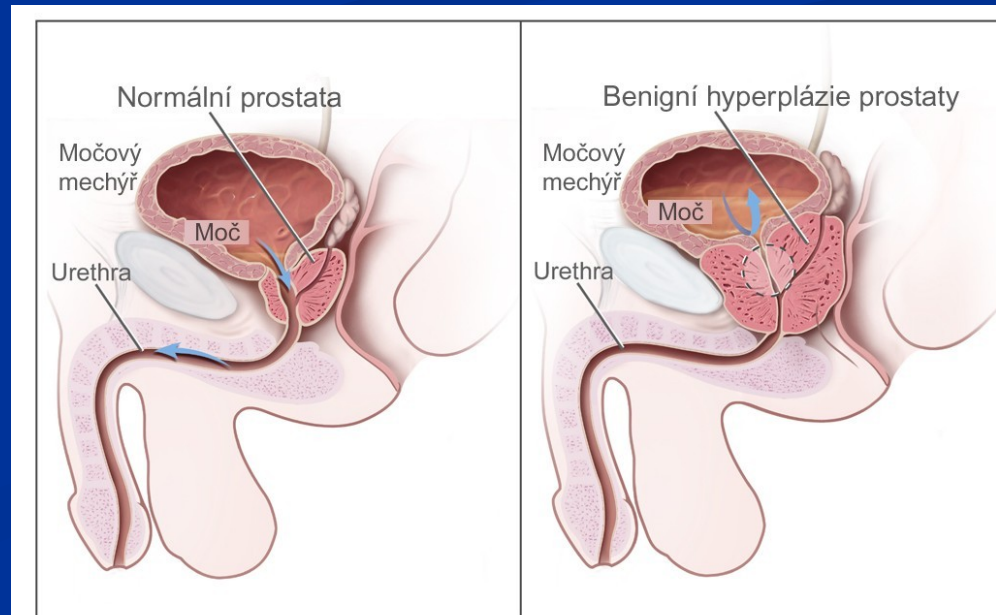
Nykturie

síla močového proudu

opožděný začátek mikce,

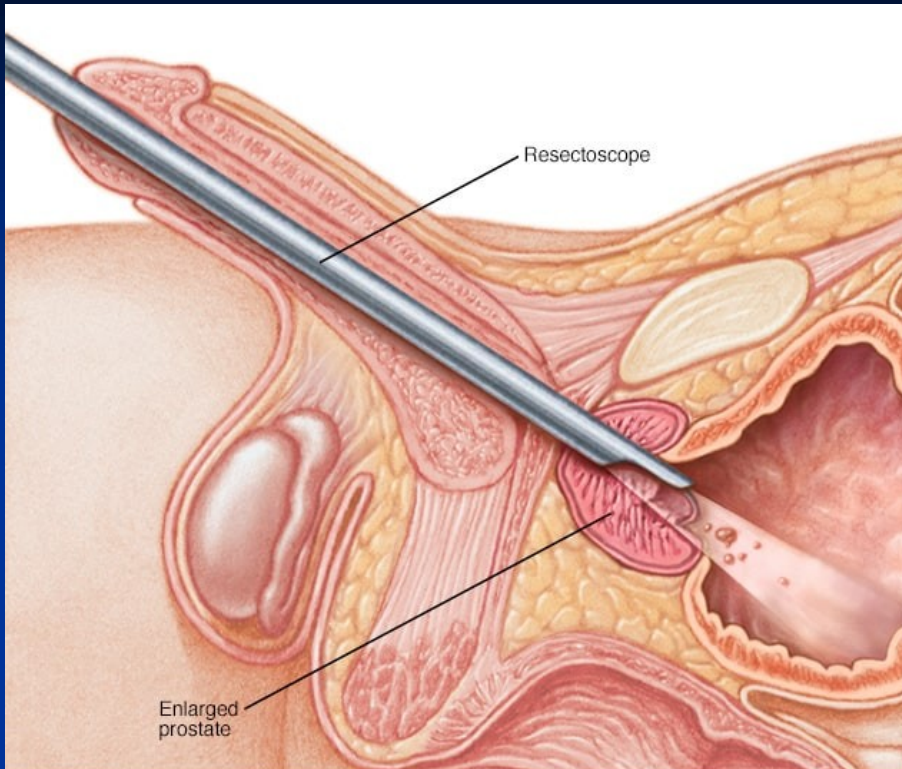
přerušovaná mikce

urgence

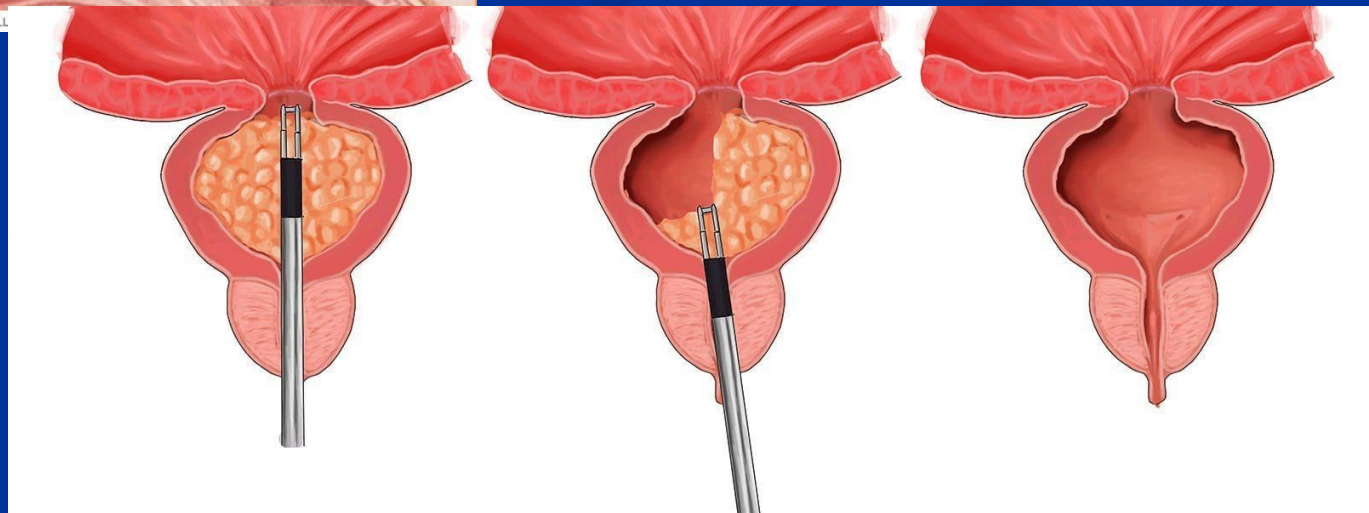


- per rectum – prostata zvětšená, hladkého povrchu, elastická, ohraničená, nebolestivá;
- určení postmikčního močového rezidua (poklepem, bimanuálně – protlak prstem zavedeným per rectum);
- USG – suprapubická nebo rektální sonda;
- vyšetření moče – IMC je častá komplikace;
- cystouretrografie, IVU, uroflowmetrie

- Terapie
- Farmakologická: α -blokátory , Inhibitory 5- α reductázy
- TURP – transuretrální resekce prostaty
- Parciální prostatektomie – enukleace periuretrální části prostaty



© MAYO FOUNDATION FOR MEDICAL EDUCATION AND RESEARCH, ALL

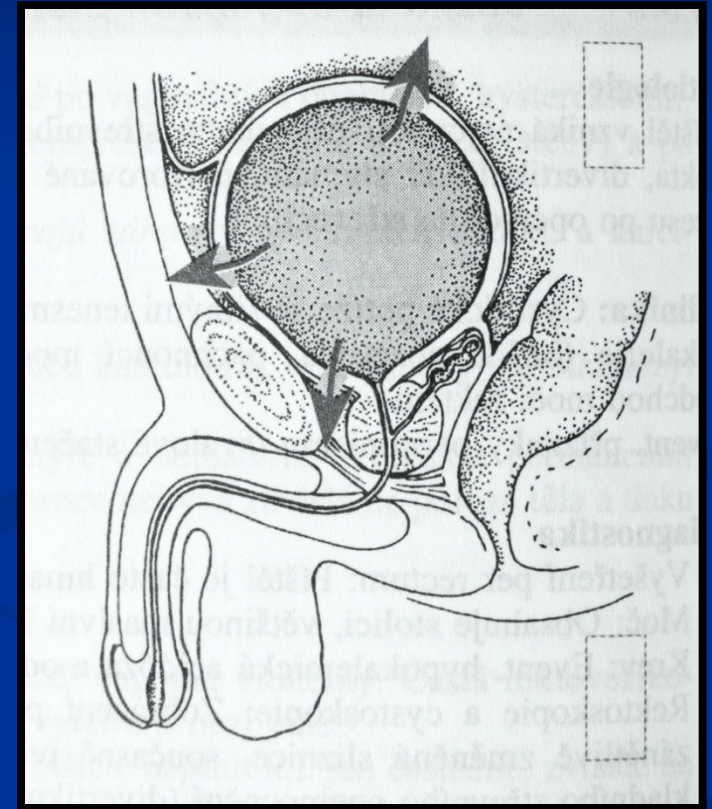


Akutní močová retence

- Zdravý moč.měchýř nepraskne
- Nejlépe je, hned pacienta zacévkovat
- Měchýř vypouštět vždy nadvakrát (počkat půl hodiny)!
- Pokud se pacienta nedaří vycévkovat, pak aplikovat od bolesti opiát

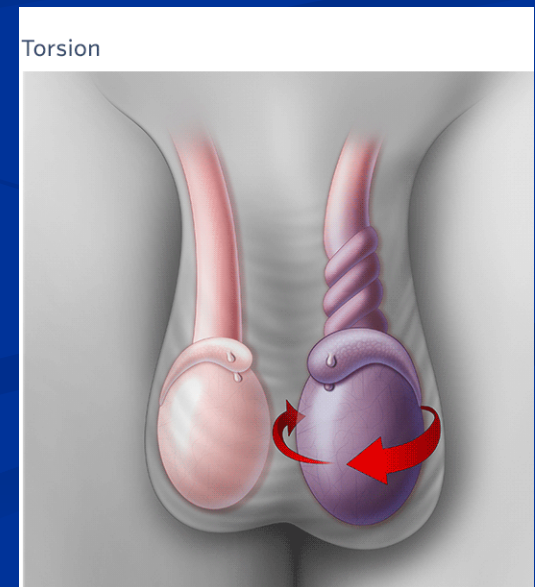
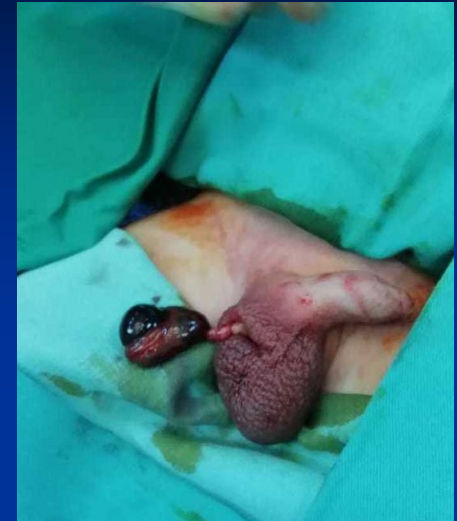- benigní hyperplázie prostaty
- karcinom prostaty
- striktura a chlopně uretry
- Uretrolitiáza

- Přeplněný měchýř s bolestmi v podbříšku
- Paradoxní inkontinence - paradoxní ischurie



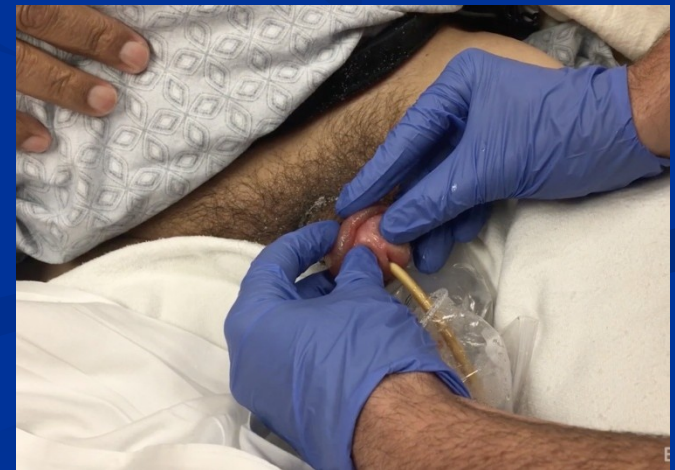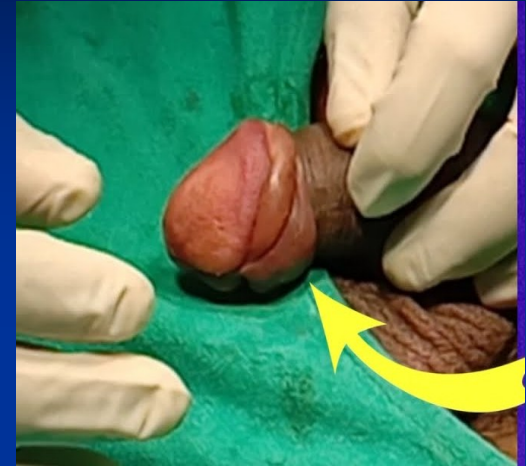
Torze varlete

- torze spermatického funiklu
 - náhlý vznik u dětí a mladistvých
 - šokující bolest, nauzea a zvracení
 - bez známek zánětu včetně moči
 - varle je bolestivé, jeho elevace nepřináší úlevu
 - sonograficky hydrokéla, dopplerem bez prokrvení
 - Hemoragická infarzace, nekróza
-
- Chirurgická léčba do 6hodin
 - vitální varle derotkvovat, nekrotické odstranit



Parafimóza

- Při existenci fimózy
- vzniká po přetažení předkožky za glans
- glans zduří lymfatickou a venózní stázou
- anestésie penisu (slizniční, infiltrační)
- “vyprázdnění glandu“ kompresí
teprve poté repozice
- při nezdaru discize strang. pruhu
- nebo rovnou cirkumcize



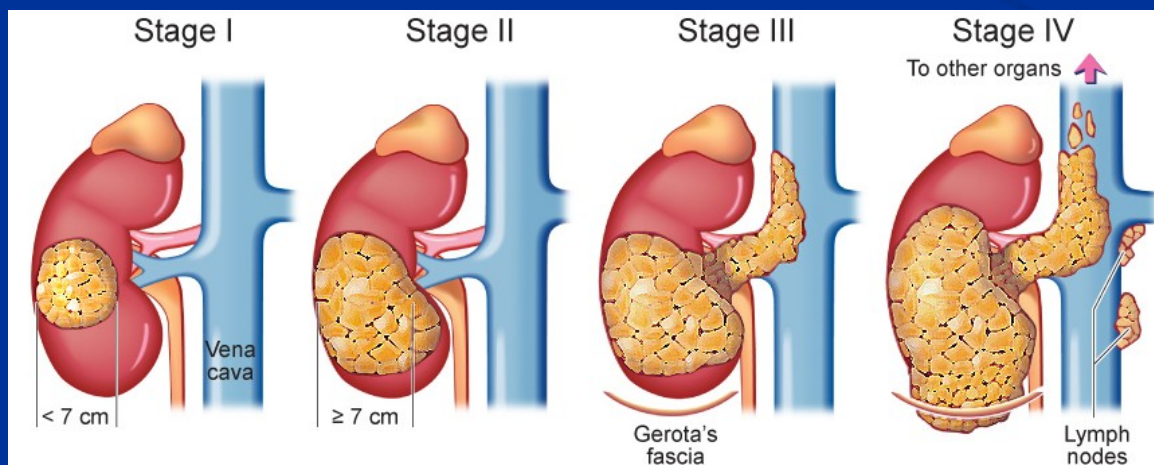
Neurogení močový měchýř

- Pontinní centrum
- Sympatická inervace – paravertebr. Ganglia Lp – sfinkter uretry – uzavření hrdla
- Sakrální centrum – konus S2-S4 - parasympaticus – detrussor, mikce
- Léze mezi pontinním a sakrálním centrem – retence
- Léze konu – ochablá svalovina – dilatace s retencí – paradoxní ischurie

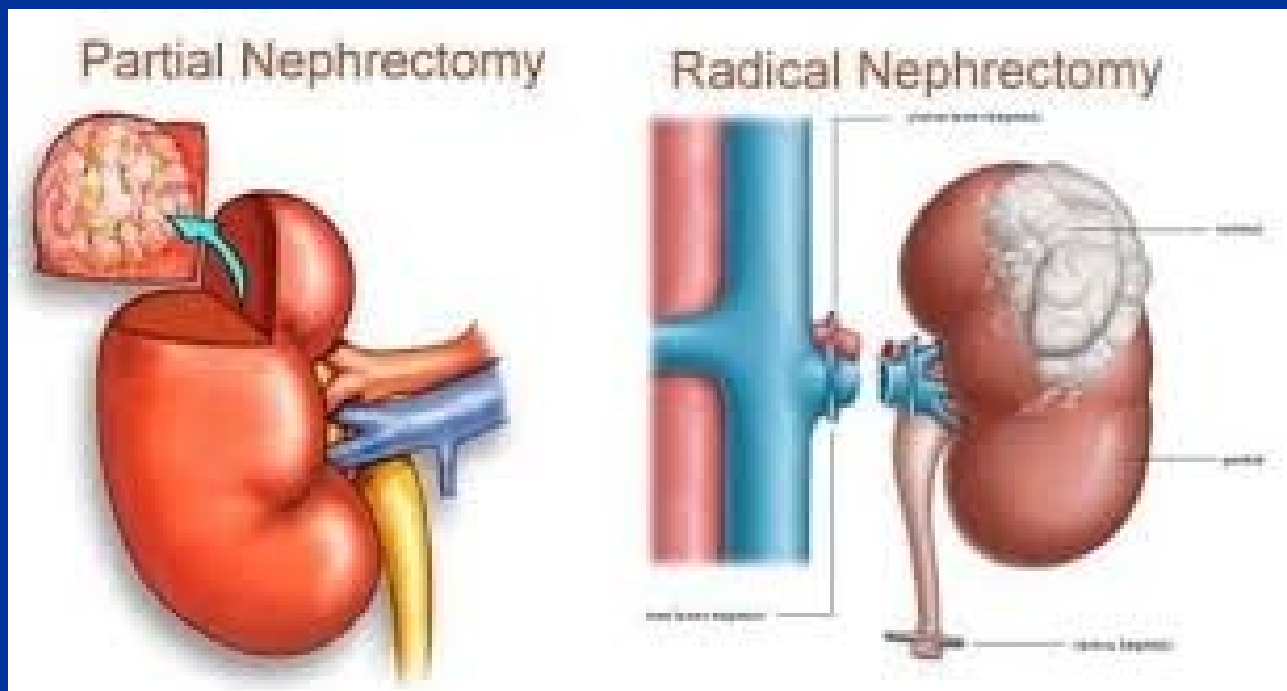
Karcinom ledviny

- Adenokarcinom – Grawitzův nádor
- Mikro/makroskopická hematurie
- Nefralgie, lumbalgie, hmatná resistence
- Bolesti kostí, patologické fr., anemie

- Často náhodný nález při UZ
- Metastázy – plíce, kosti, mozek, játra
- Necitlivý na RT/CHT – pouze INF alfa, biologická léčba

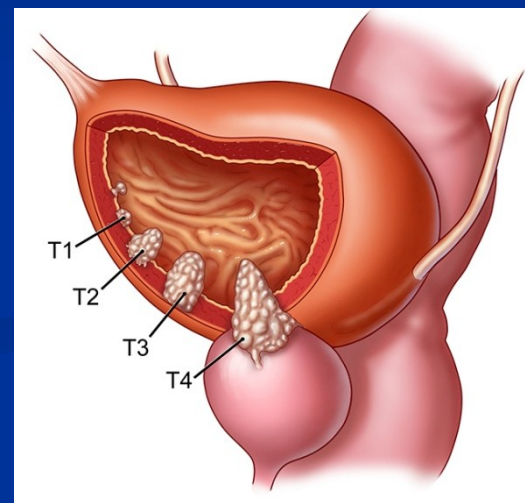


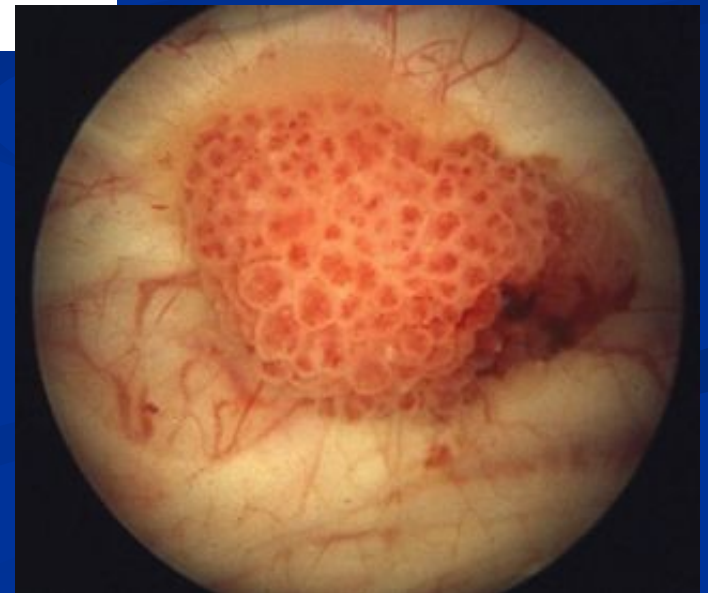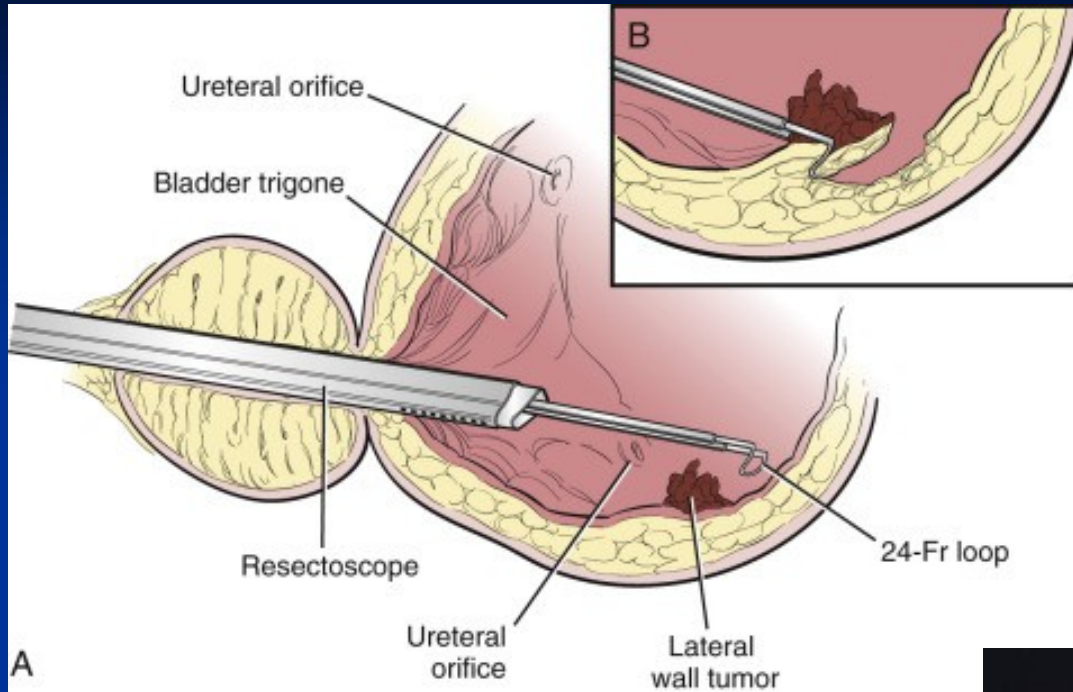
- Radikální nefrektomie
- Parciální – nádor do 5 cm



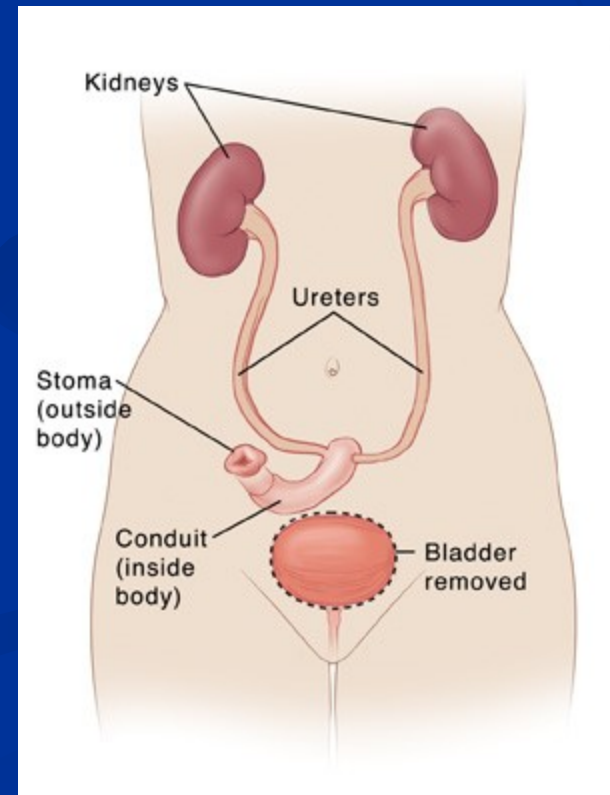
Karcinom MM

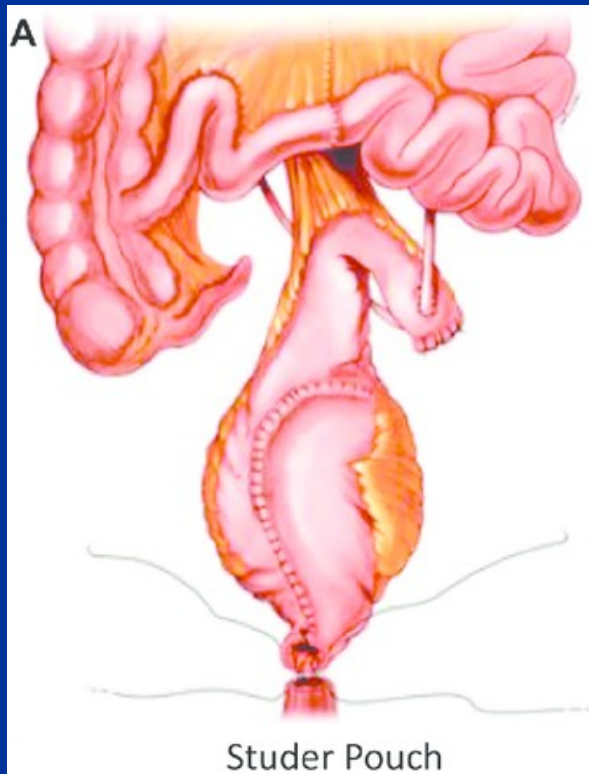
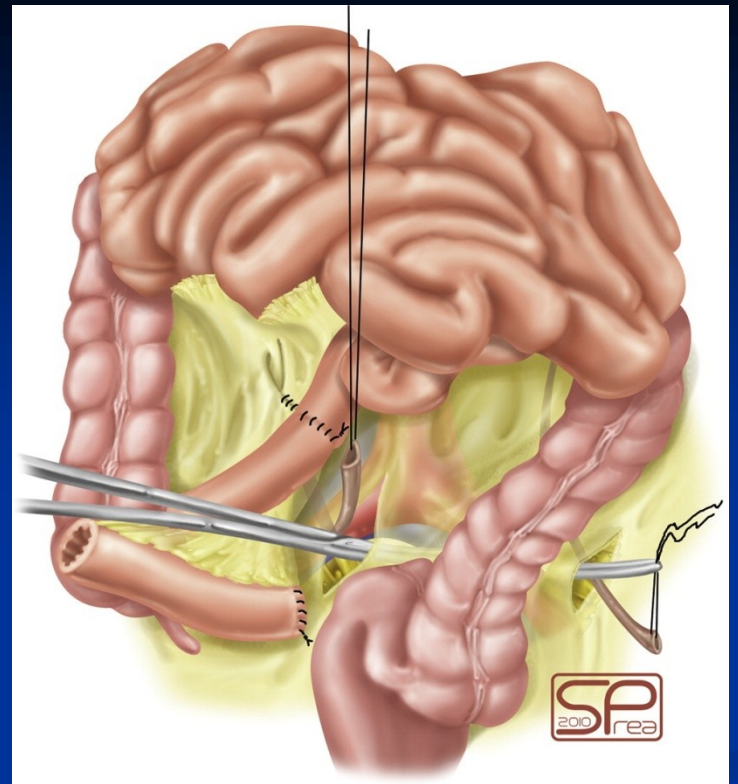
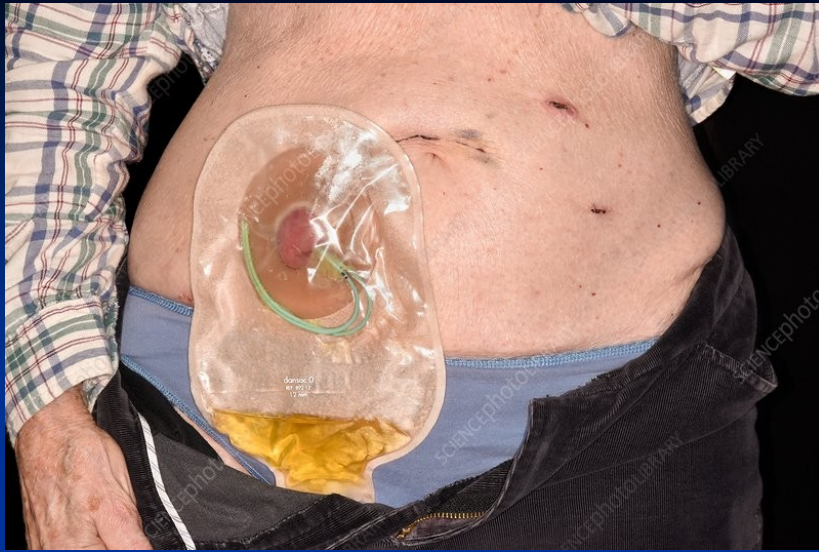- Stoupající incidence
- 5. - 7. decenium, (II. nejčastější mužská urologická malignita)
- Rizikové faktory – kouření, aromatické aminy
- Přechodný epitel MM
- Hematurie, polakisurie
- Diagnostika: cystoskopie
- TRU – transuretrální resekce, biopsie ze spodiny po TUR
- TNM klasifikace





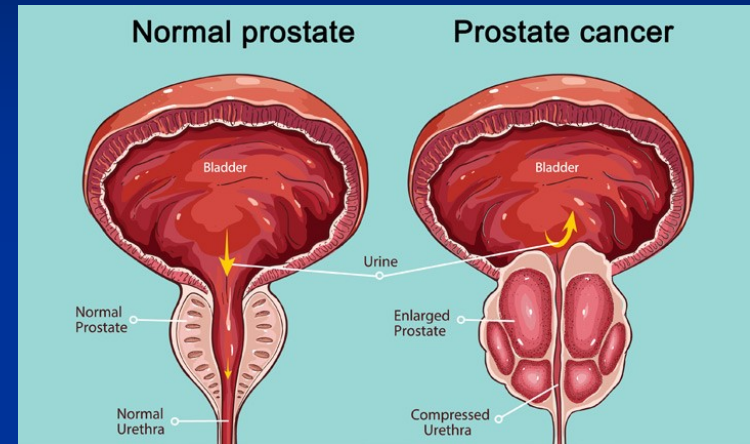
- Terapie:
- TUR + intravesikální CHT, BCG vakcína
- Parciální, radikální cystektomie – postižení svaloviny
 - Ileální konduit
 - Ileální neovezika
- Chemoterapie
- Lokální x systémová + RT





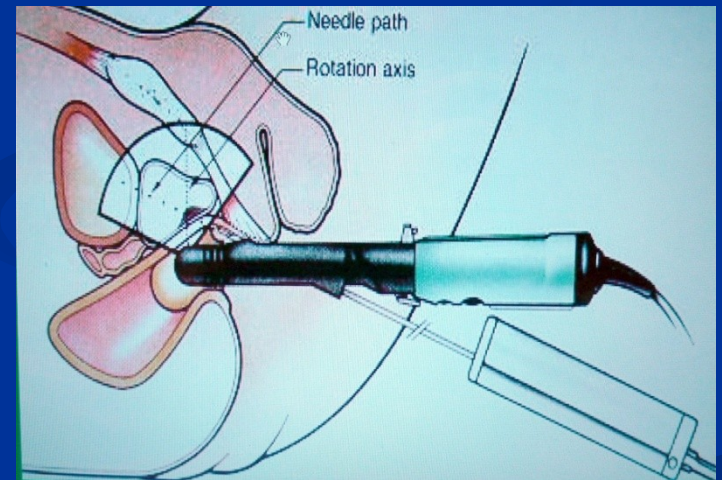
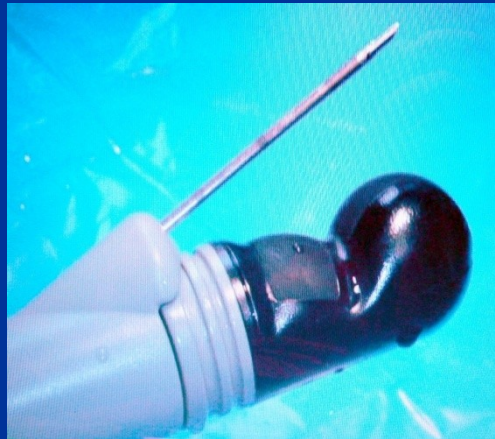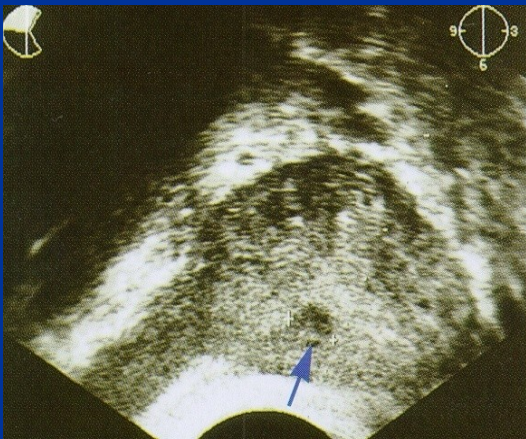
Karcinom prostaty

- Nejčastější urologický nádor mužů, 3. nejčastější nádorové onemocnění mužů
- 7. – 8. decenium
- Kostní metastázy



- ohraničený nádor – asymptomatický
- lokálně pokročilý - mikční potíže, hematurie, hemosperma, ED
- generalizovaný - skeletové bolesti, anémie, únava, nechutenství, DIC

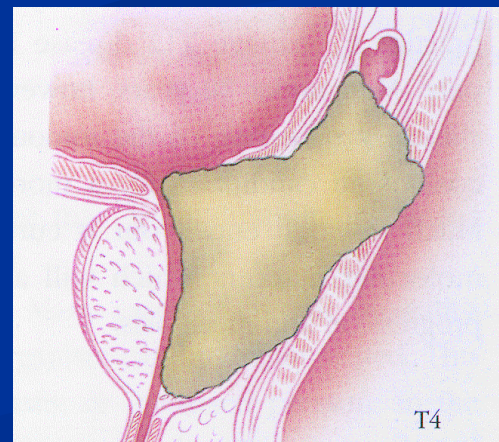
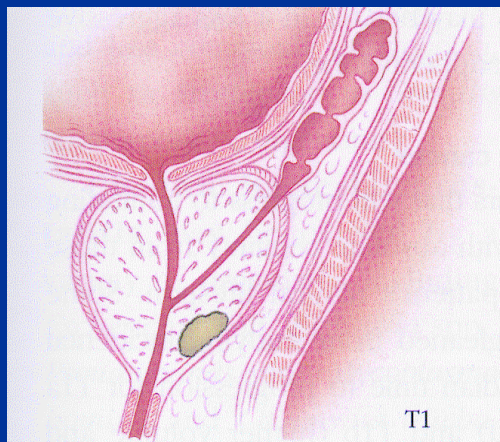
- Diagnostika:
- Vyš. per rectum
- PSA
- TRUS biopsie



- Zobrazovací vyšetření – CT/ MRI pánve, scintigrafie skeletu

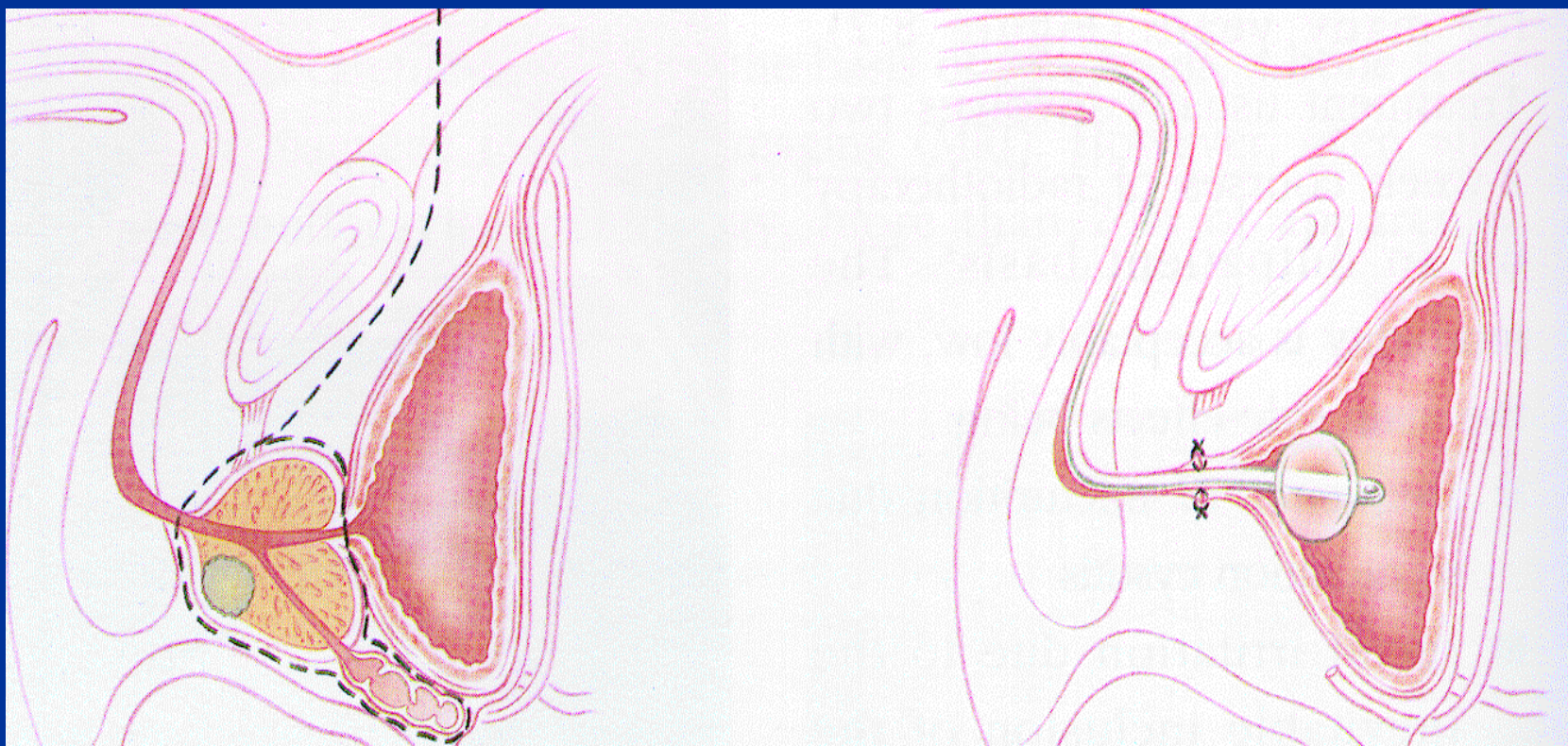
- lokalizovaný CaP
- lokálně pokročilý CaP
- metastazujícího CaP

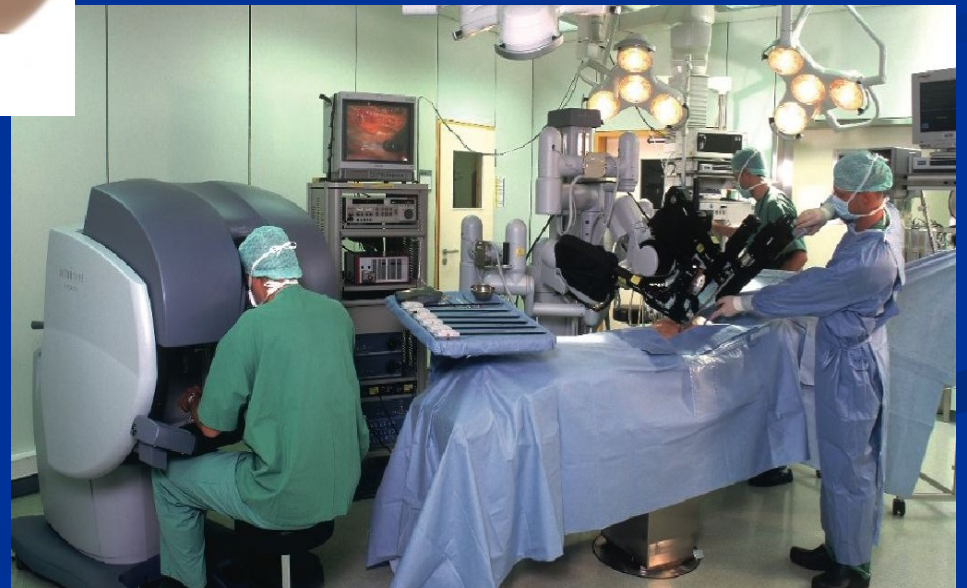
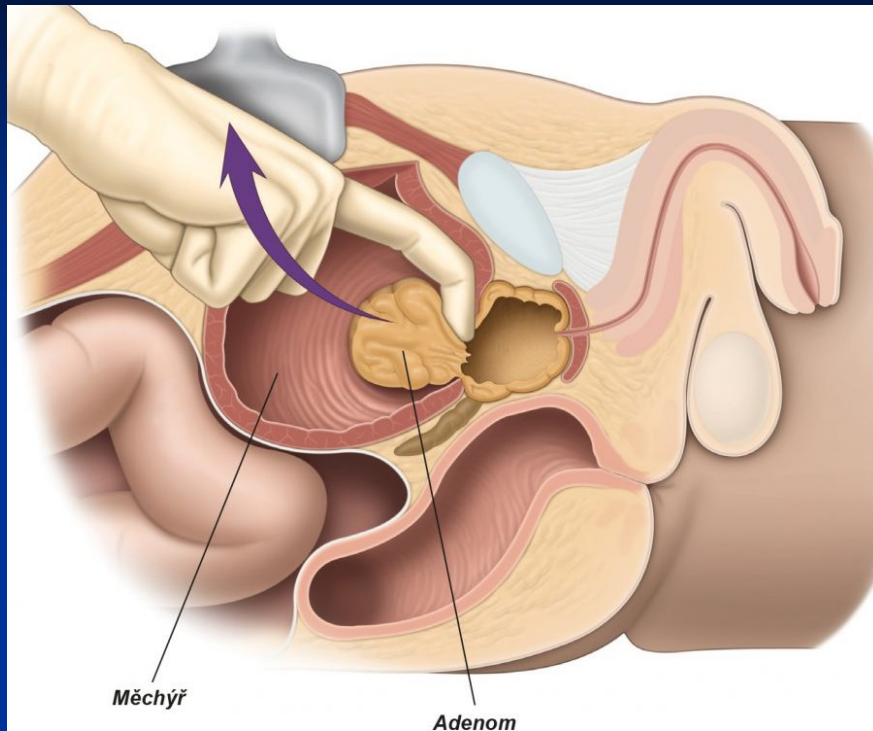
- TNM klasifikace – T1-T4



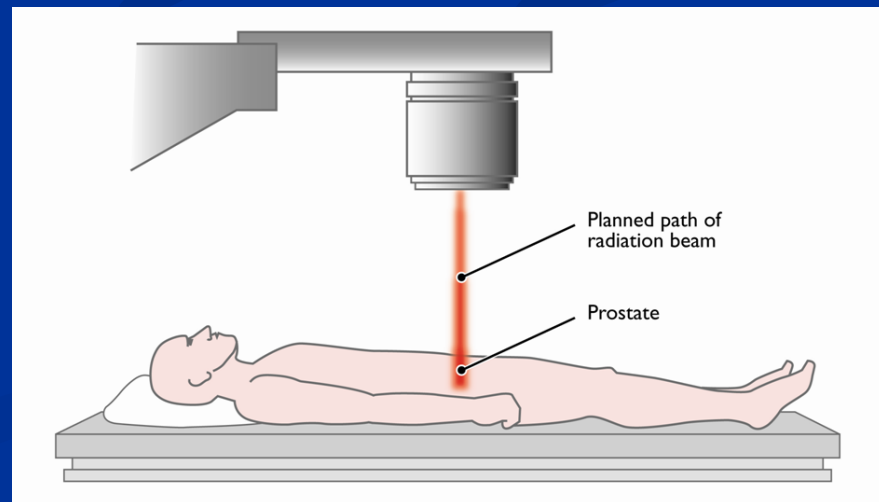
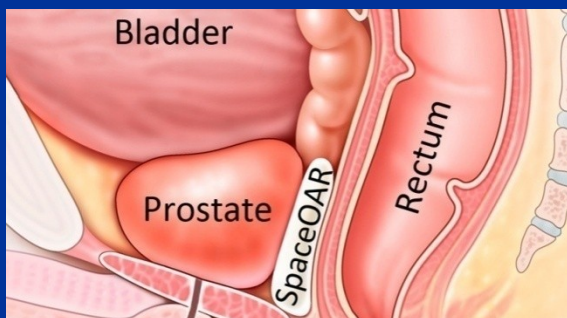
Radikální prostatektomie

- kompletní odstranění nádoru při zachování kontinence a dovoluje-li to rozsah nádoru, tak i uchování erektilní funkce
- otevřená, laparoskopická, robotická



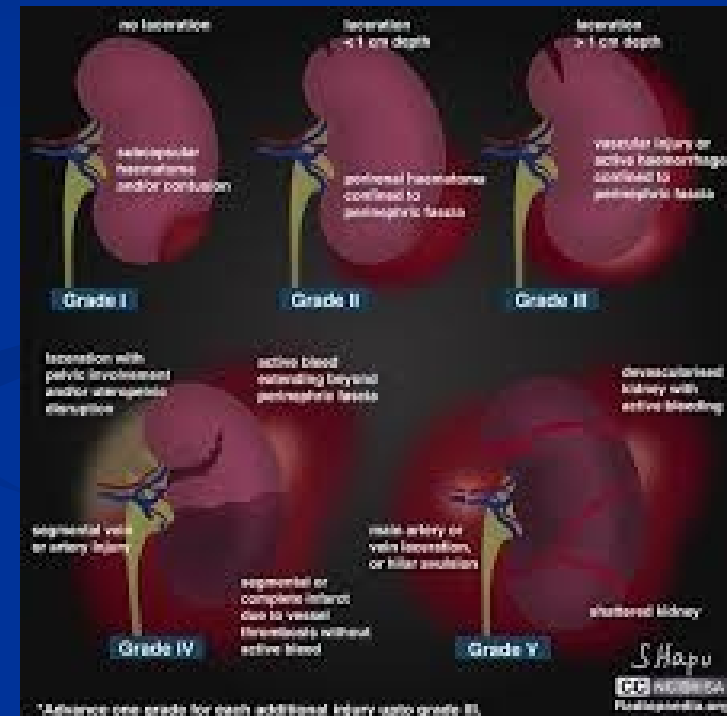
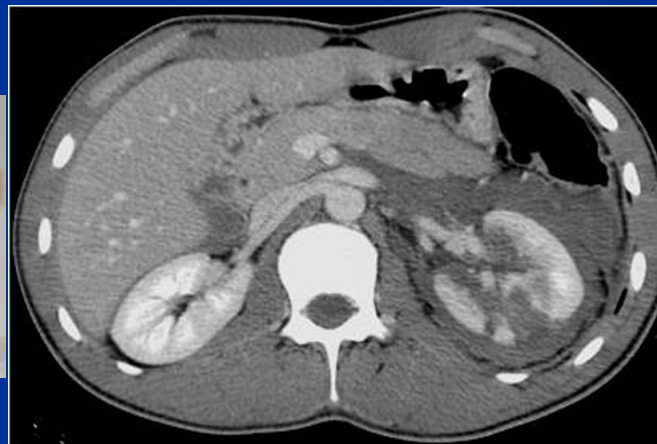
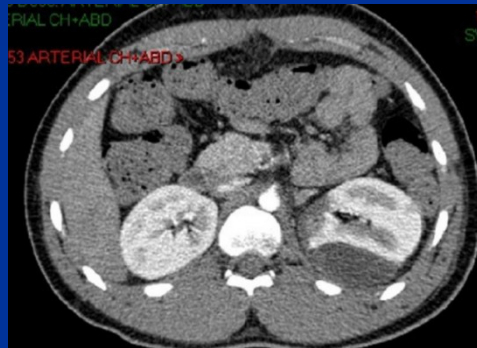
- Pokročilý – metastatický karcinom prostaty
- Až 50% nemocných při průkazu karcinomu
- Hormonální závislost nádoru- testosteron
- **Antiandrogeny, kastrace** – apoptóza nádorových buněk – dočasné zlepšení
- **Radioterapie**

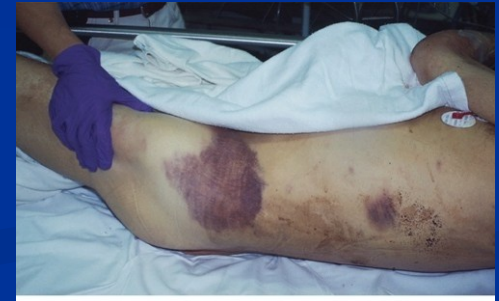

Poranění ledvin

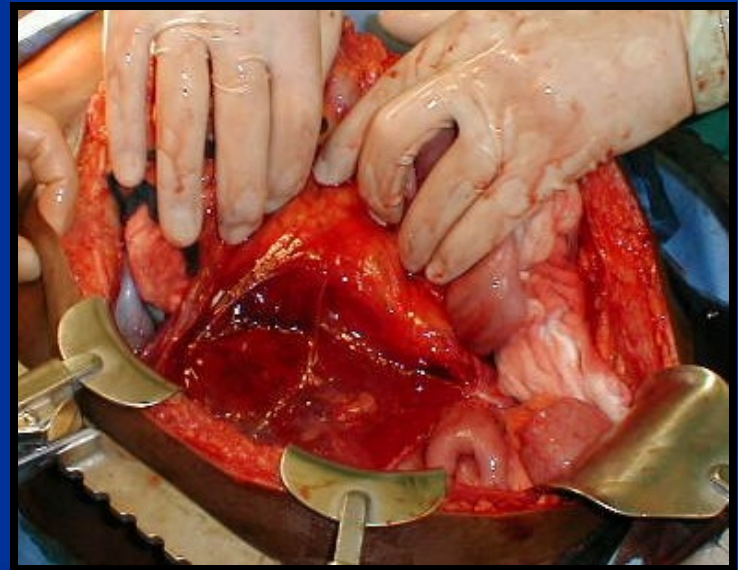
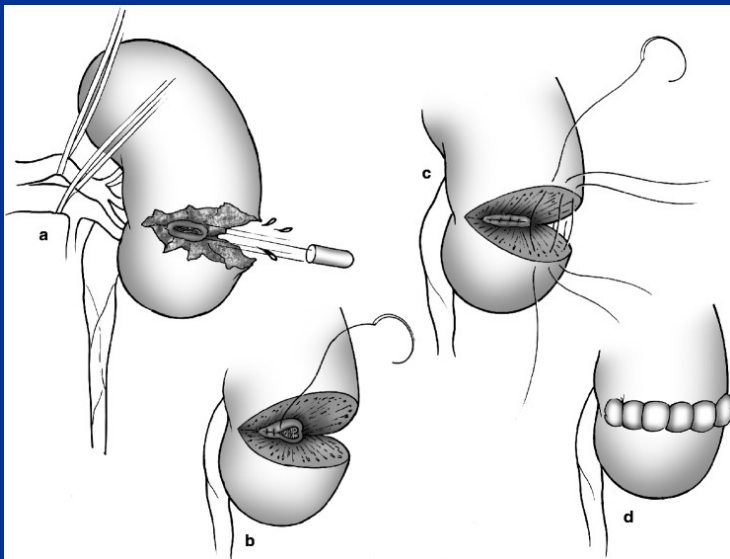
- Četnost u vysokoenergetických poranění - 80%
- Tupé x penetrační poranění břicho, boky, záda
- Hematurie
- UZ + Doppler
- CT + iv. kontrast



- 85% lehký poranění – kontuze, subkapsulární hematomy, povrchové lacerace
- Těžká poranění 15% - kortikomurální poranění, poranění hilu, dutého systému,
- Kritická poranění – op. revize
 - Fragmentace ledviny – nefrektomie, resekce
 - Avulze stopky / trombóza cév stopky – nefrektomie, revaskularizace
 - Ruptura pelviureterálního přechod – sutura ve stentu

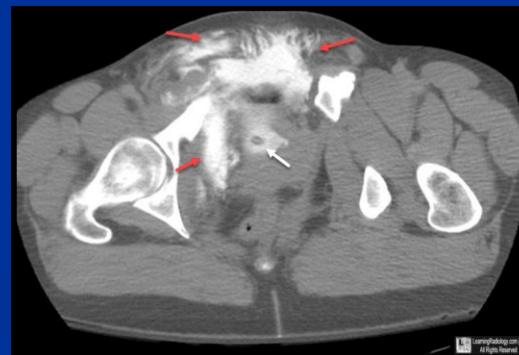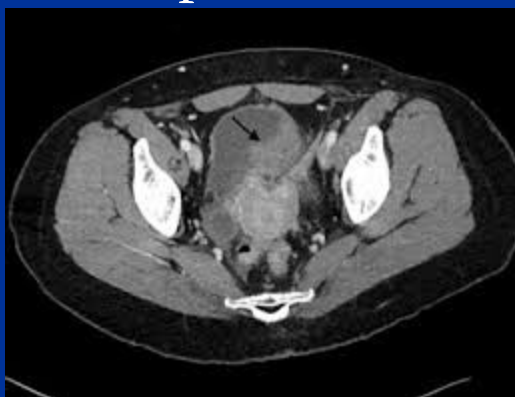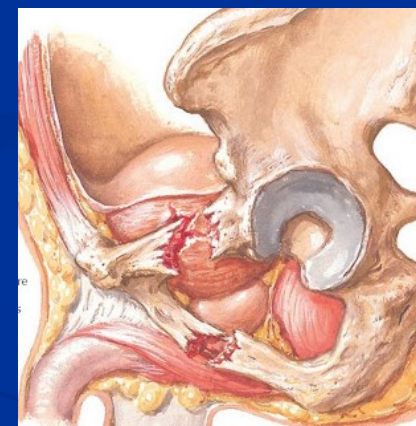


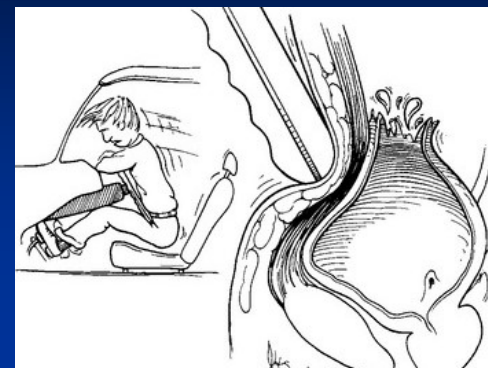■ ATB pokrytí – poraněná kalichopelvicke etáže



Poranění močového měchýře

- Tupý náraz na podbřišek při plném MM
- Poranění fragmenty dislokované fr. pánve
- PMK – anurie / hematurie masivní
- CT + iv kontrast, retrográdní cystografie
- Intraperitoneální X extraperitoneální ruptura



- Intraperitoneální ruptura – akutní op. revize

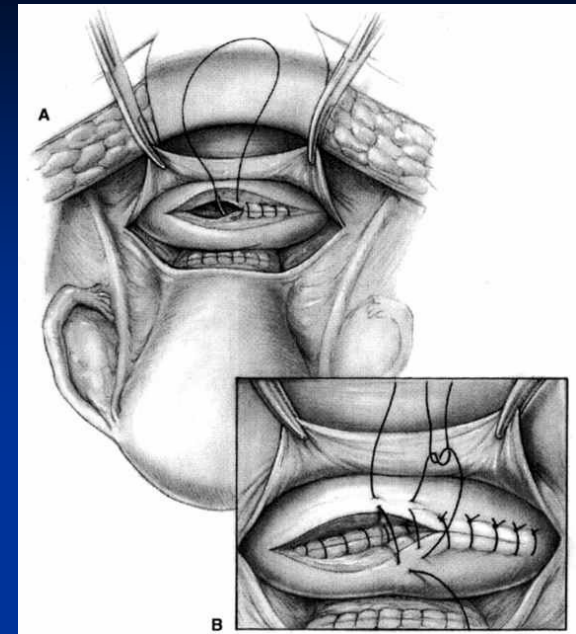
Sutura ve dvou vrstvách
PMK, epicystostomie

- Extraperitoneální ruptura

Konzervativní ter. + PMK

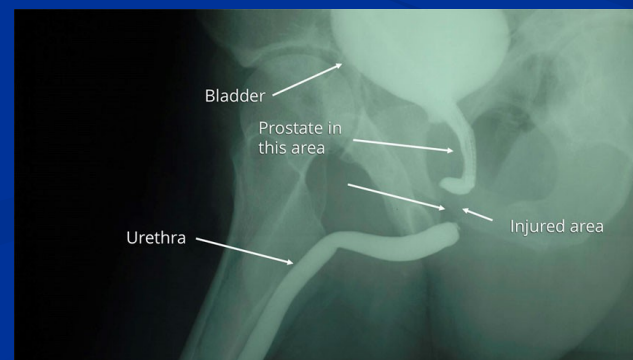
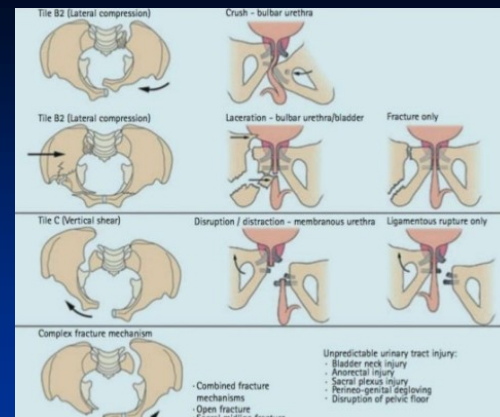
OP. revize při fr pánve s dislokací a tangováním stěny MM

Repozice zlomeniny + OS, sutura

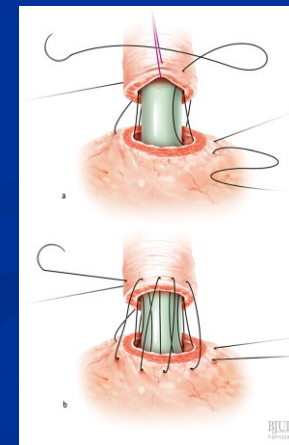
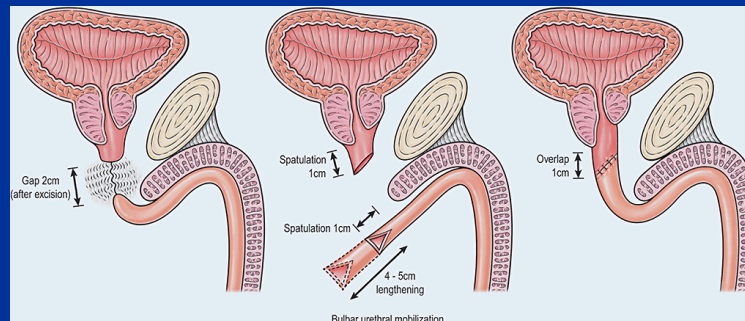


Poranění močové trubice

- Dominuje poranění u mužů
- Přední uretra - přímý tupý náraz
- Zadní uretra - tah MM při dislokované fr. pánve při fixaci uretry
- hematom perinea
- Fr. pánve, p.r. proximální dislokace prostaty
- Krev v ústí uretry, neschopnost močení, nemožnost zavedená PMK



- Ruptura neúplná x úplná
- Částečná ruptura – hojení na PMK 3-4 týdny
s odstupem mikční cystourethrografie k vyloučení striktury



- Úplná ruptura -
- Přední uretra – sutura na PMK
- Zadní uretra – primární chirurgická revize často nemožná pro sdužená poranění
- Sblížení ruptury na PMK pod tahem + epicystostomie, rekonstrukce

