

# Slinné žlázy

# Alveolární kost

4. Přednáška

Orální histologie a embryologie  
DEHY

# **Slinné žlázy – *glandulae salivariae***

Exokrinní žlázy s řídkou vodnatou, hlenovitou nebo smíšenou sekrecí

vznikly bujením ektodermu primitivní ústní dutiny do mezenchymu (složený orgán)

## **Klasifikace slinných žláz**

- Podle typu sekrečních oddílů a charakteru sekretu je dělíme na:

**serózní** - aciny

**mucinózní** - tubuly

**smíšené** - aciny, tubuly + tubuly s Gianuziho lunulami (tubuloacinární jednotky)

- Podle velikosti je dělíme na:

**velké** – gl. parotis, gl. submandibularis a gl. sublingualis

**malé** – jsou uloženy v tela submucosa, počet 800 až 1000

# Obecná stavba velkých slinných žláz

- Vazivo → *capsula fibrosa* (pouzdro)  
→ *septa* (+ cévy, nervy, interlobulární a větší vývody)

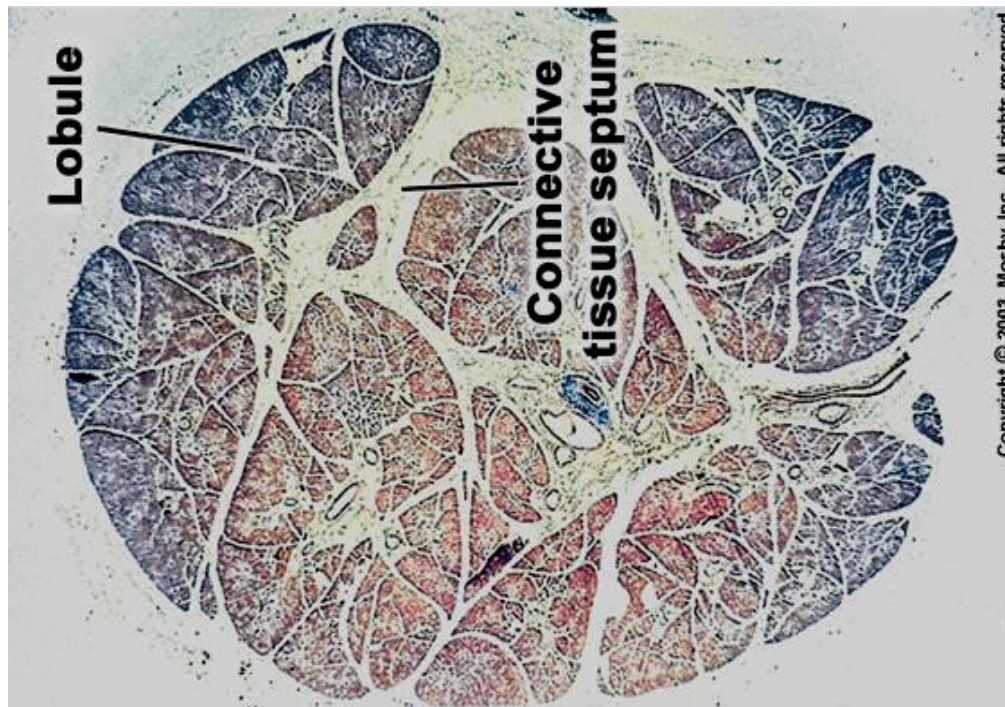

- Parenchym → *lalůčky* → **Žlázové oddíly**

(serózní aciny, mucinózní tubuly, serózní lunuly)

**Vývody**

(vsunuté, žíhané, interlobulární, hlavní)



# Strukturní složky slinných žláz

## Vazivo

u gl. parotis a gl. submandibularis vazivo zahuštěno v

**pouzdro**

gl. sublingualis a gl. lingualis anterior pouzdro neúplné  
septa

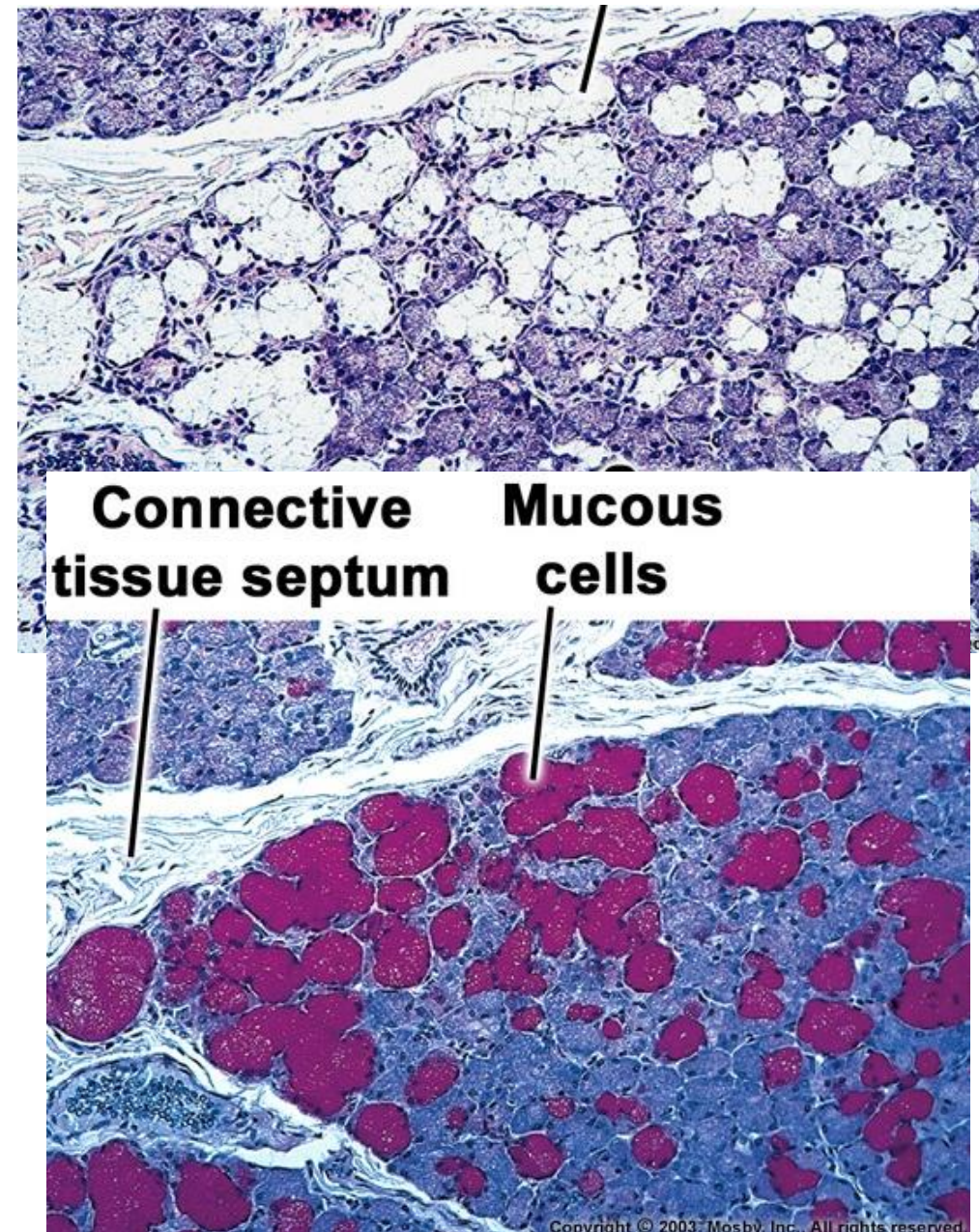
## Žlázová tkáň (parenchym)

Lalůčky obsahují:

**sekreční oddíly:** serózní aciny, mucinózní tubuly popř. tubuly  
s Gianuzziho lunulami +

**2 oddíly vývodního systému - vsunuté a žíhané vývody**

(interlobulární a hlavní - ve vazivu sept)

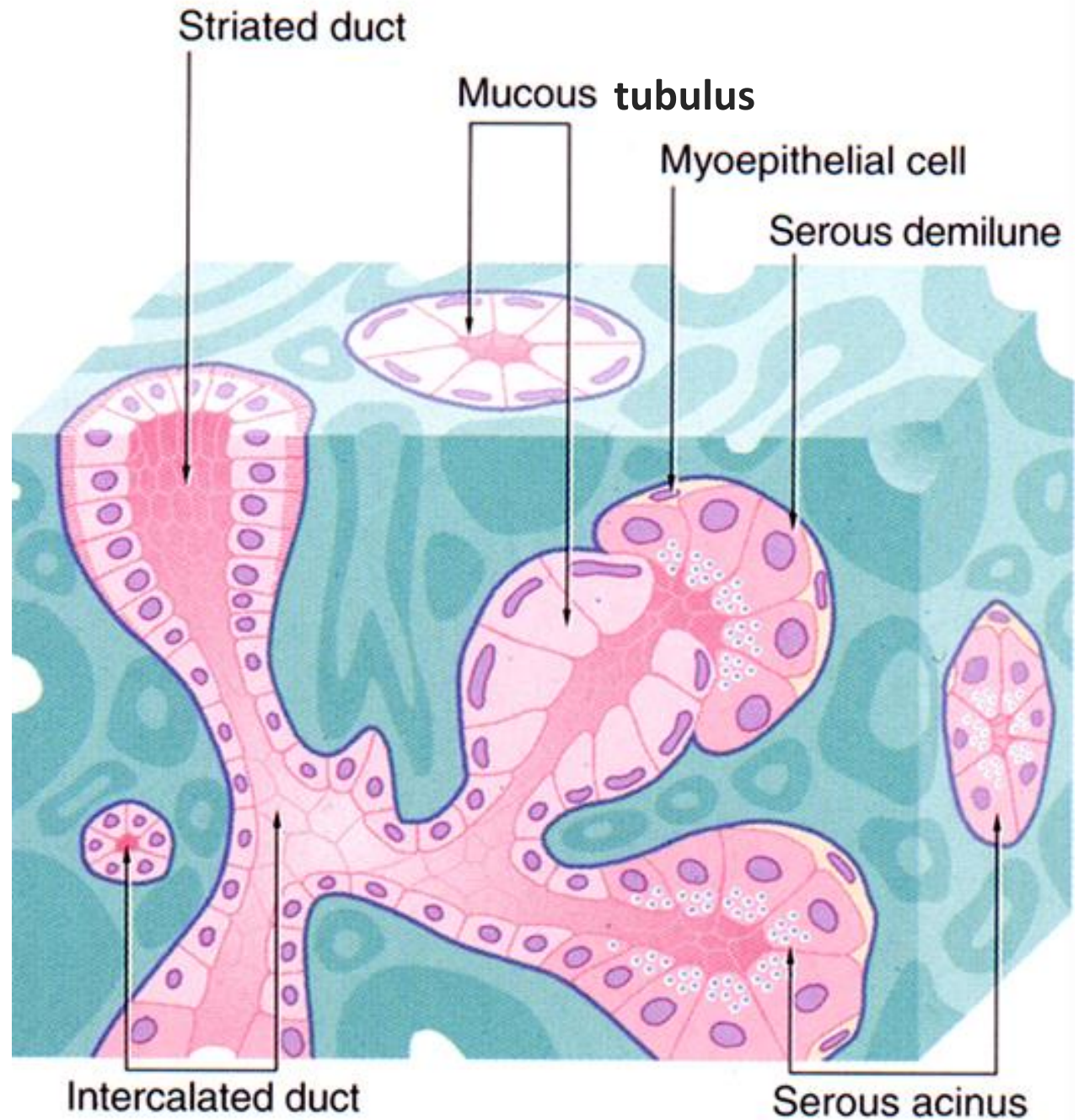


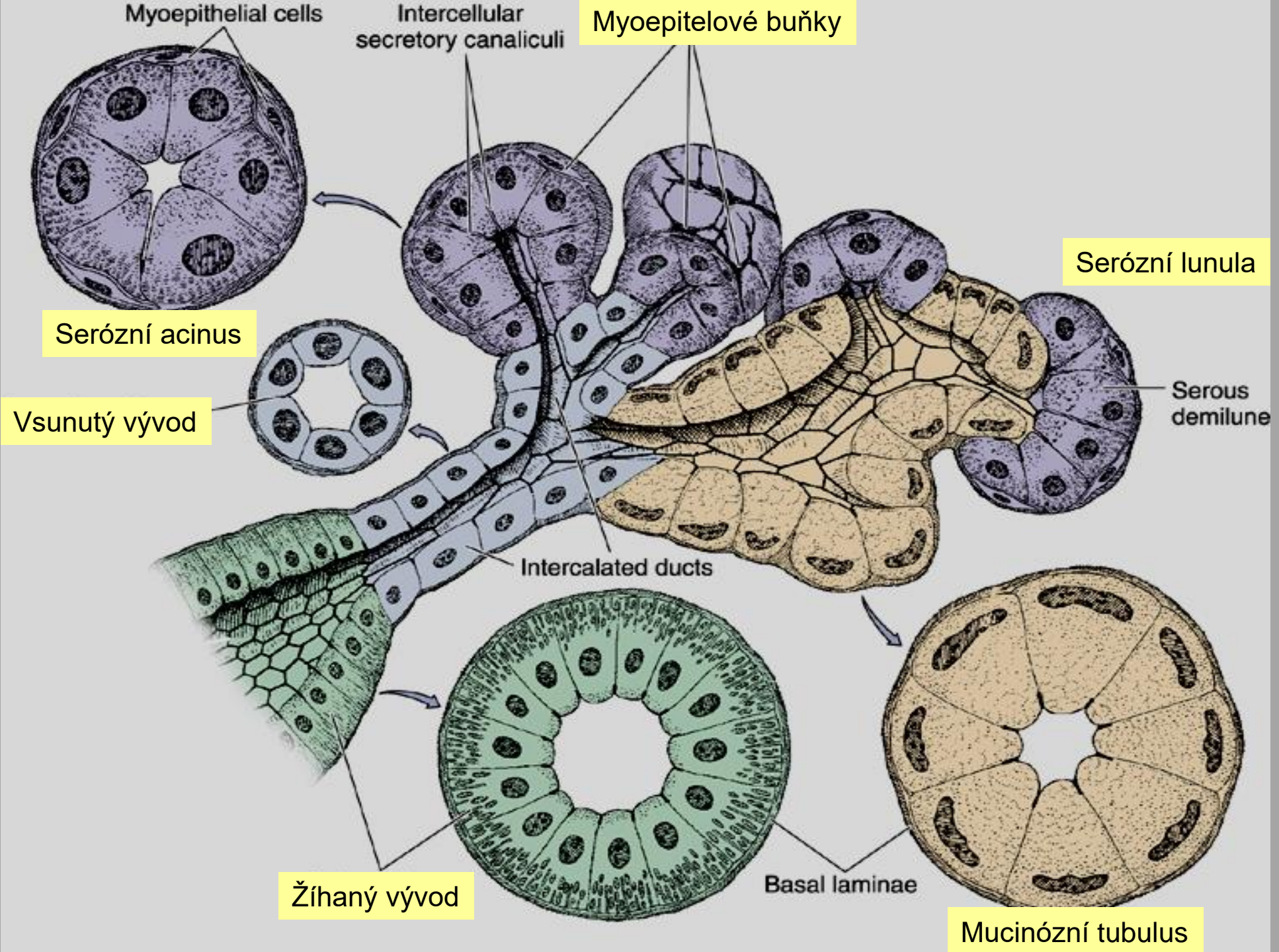
## Stěna sekrečních oddílů:

- bazální membrána
- myoepitelové buňky
- žlázné buňky

## Stěna vsunutých a žíhaných vývodů:

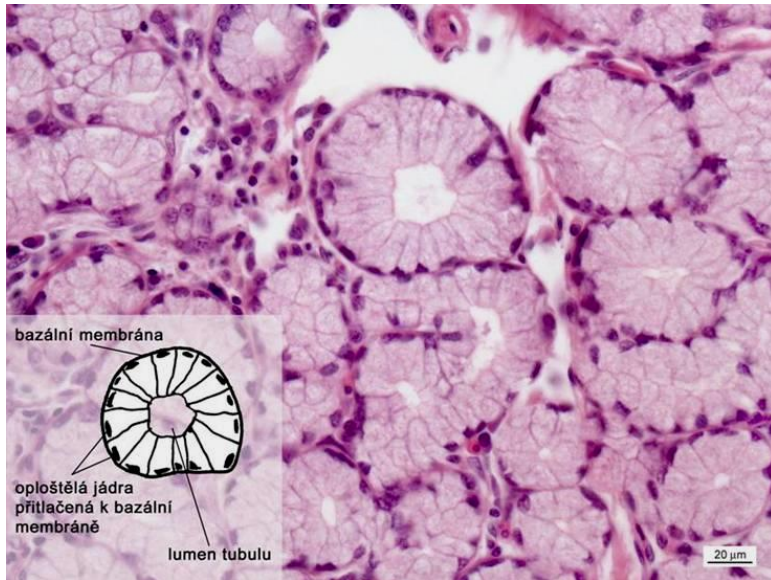
- bazální membrána
- myoepitelové buňky (pouze vsunuté vývody)
- buňky krycího epitelu



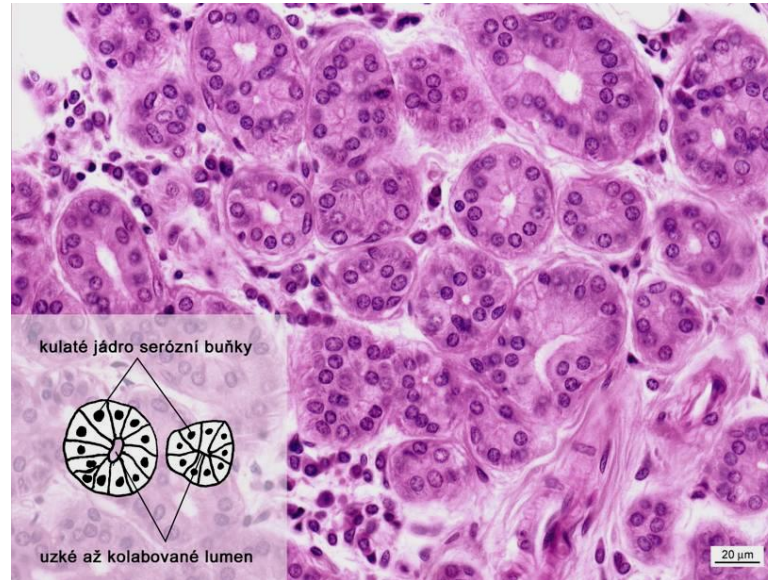


# Sekreční oddíly

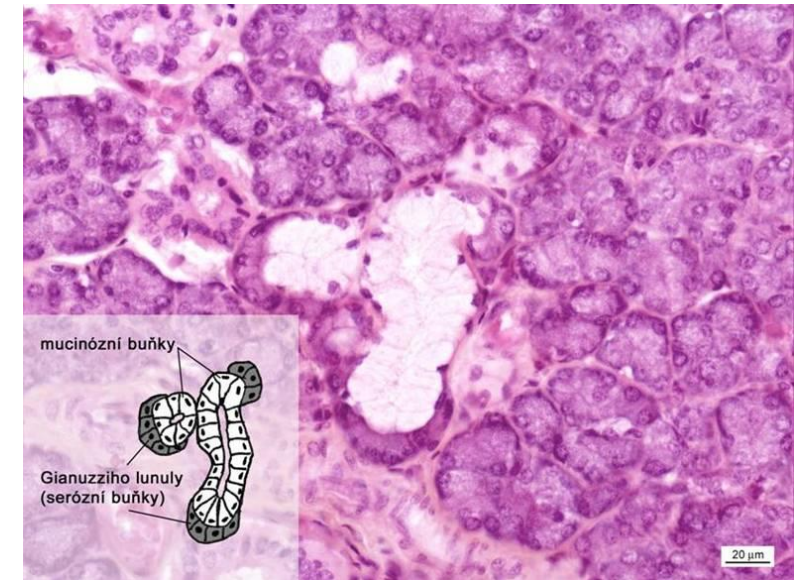## Mucinózní tubuly



## Serózní aciny

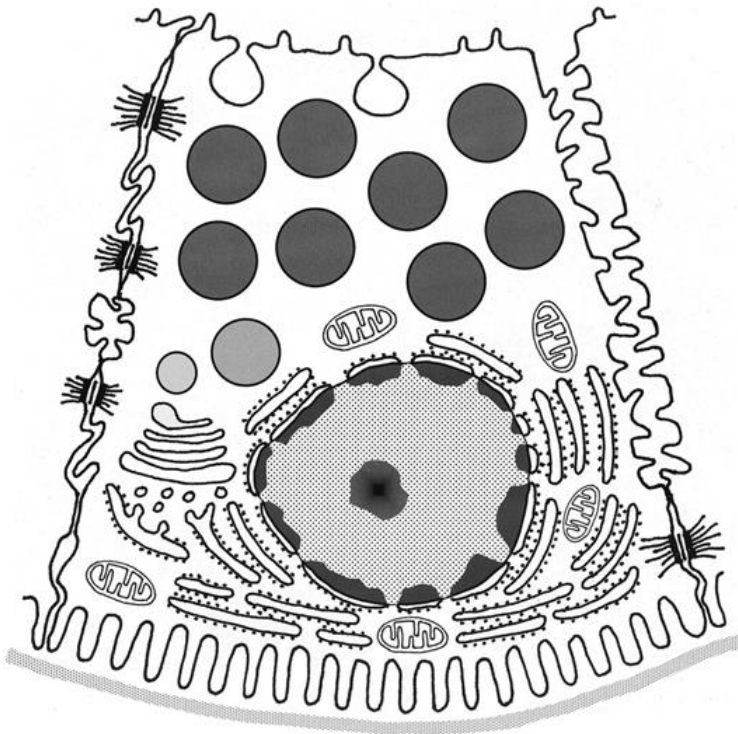


## Tubuly s lunulami



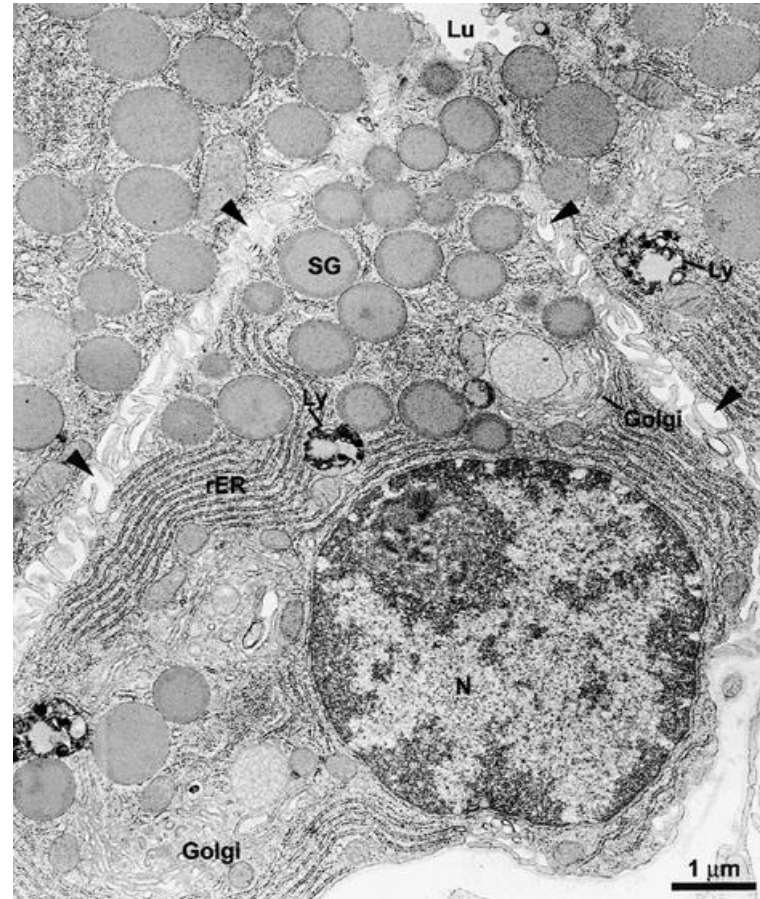
## Serózní aciny

kulovité až ovoidní váčky (60 – 150  $\mu\text{m}$ ) s úzkým lumen  
stěna: serózní buňky, myoepitelové buňky, bazální membrána  
**Řídký vodnatý sekret**

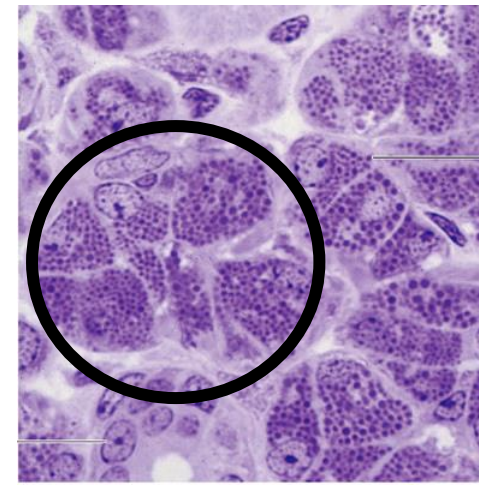


Copyright © 2003, Mosby, Inc., All rights reserved.

**Serózní buňky**



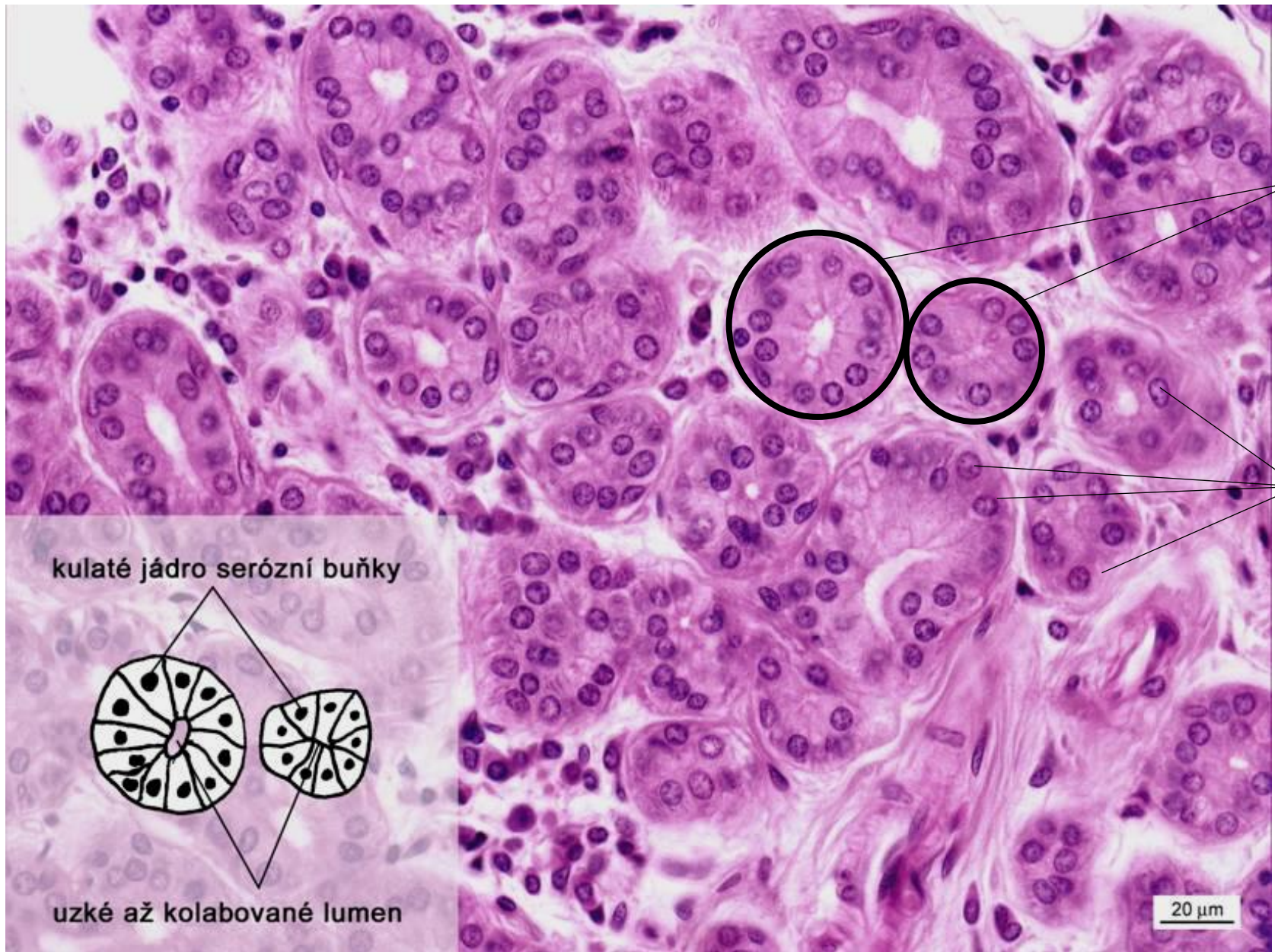
Copyright © 2003, Mosby, Inc., All rights reserved.



### **Buňky**

- pyramidový tvar a kulovité jádro při bázi





Serózní aciny

Serózní buňky

kulaté jádro serózní buňky

uzké až kolabované lumen

20  $\mu\text{m}$

Řídký až vodnatý sekret, bohatý na bílkoviny a enzymy

# Mucinózní tubuly

Obvykle větší průměr než serózní aciny (cca 200  $\mu\text{m}$ ), zřetelné lumen

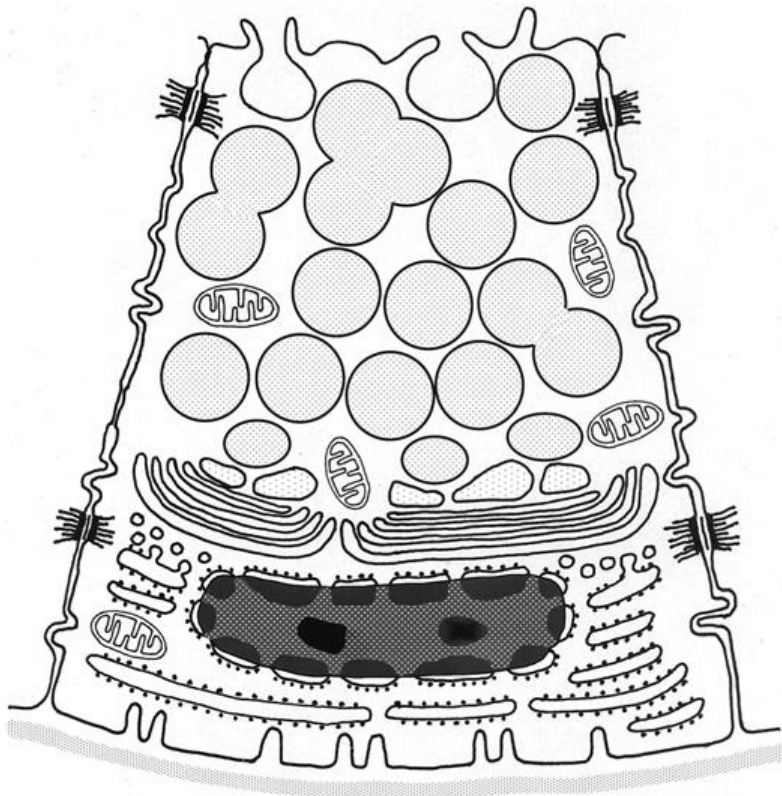
Na řezech příčně nebo podélně

stěna: cylindrické mucinózní buňky, myopeitelové buňky a bazální membrána

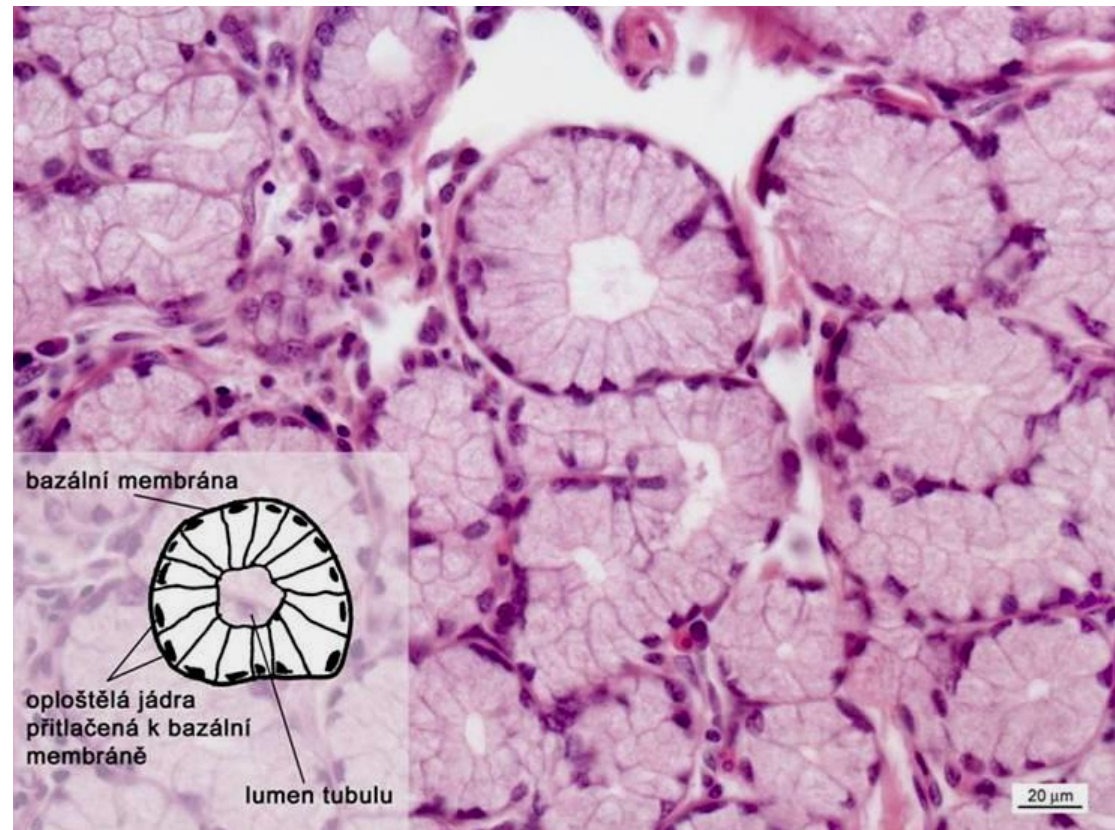
## **Buňky:**

Miskovitě oploštělá jádra, Apexy - četná zrna mucinogenu

## **Vazký hlenový sekret**

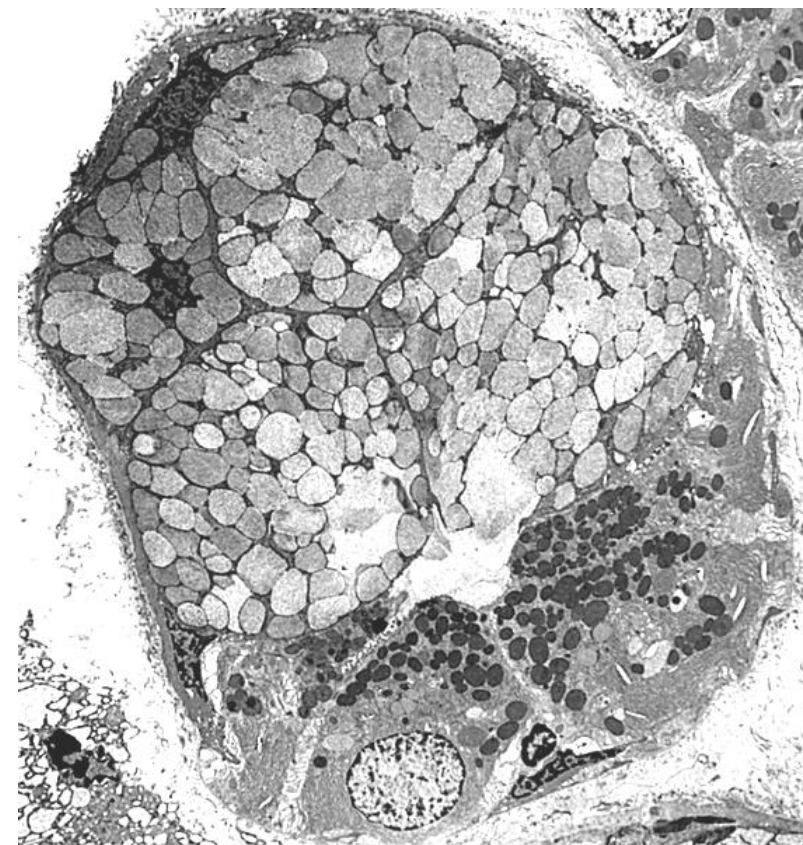
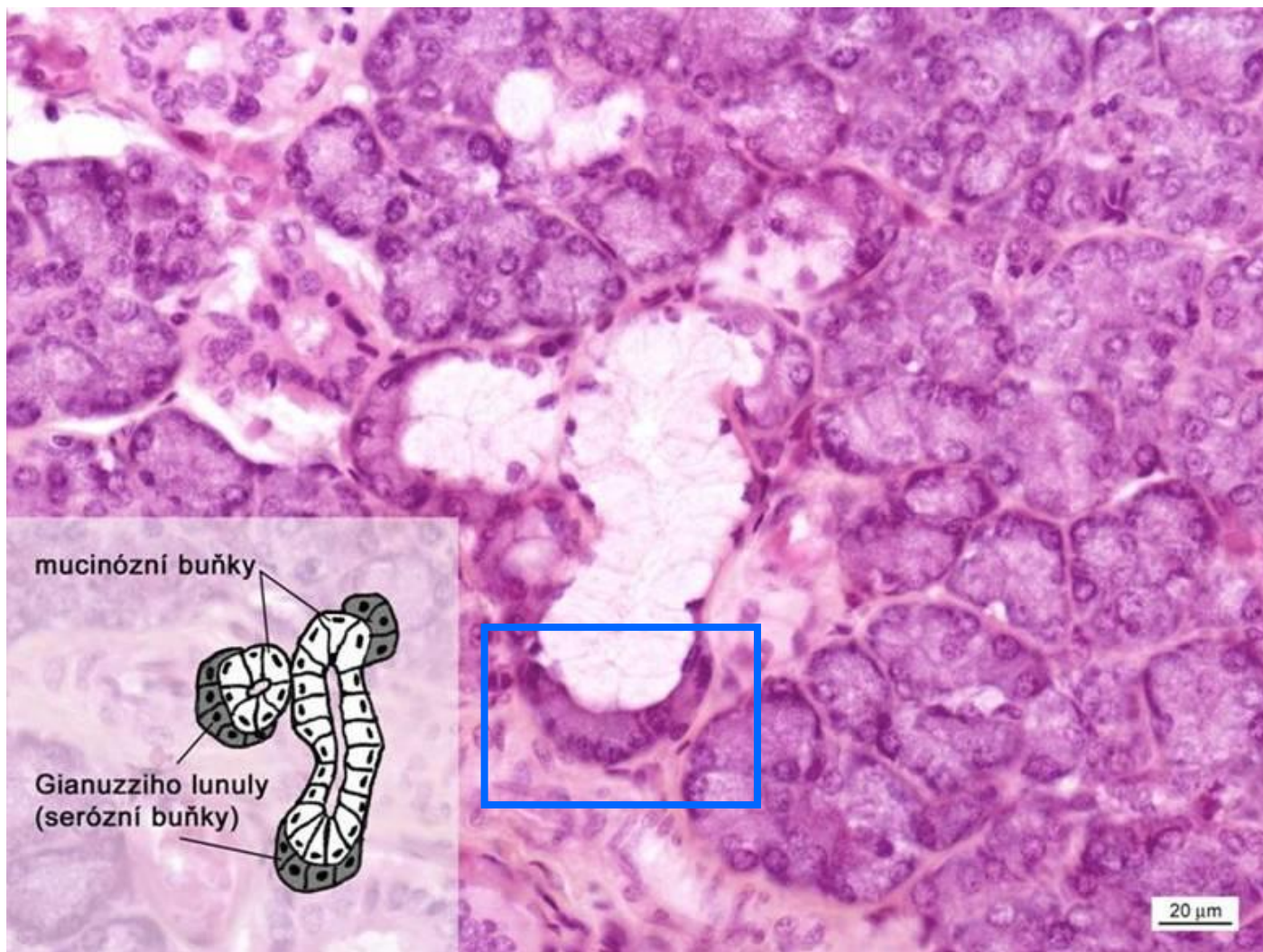
Copyright © 2003, Mosby, Inc., All rights reserved.



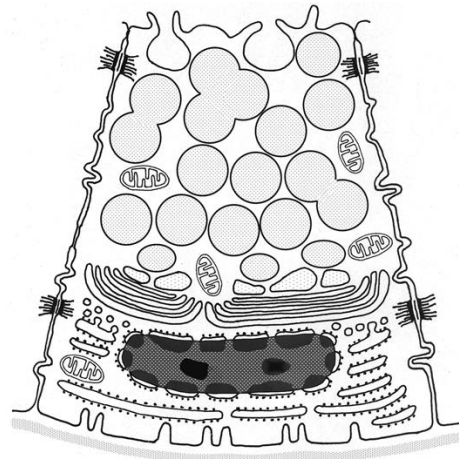
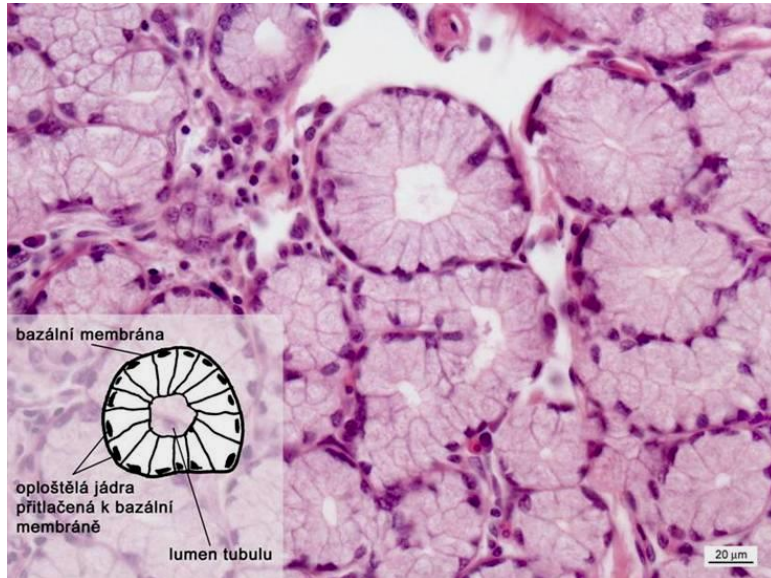
## Tubuly s lunulami (Gianuzziho) - tubuloacinární jednotky

Lunula = agregace serózních buněk na jednom nebo obou koncích mucinózní trubičky, podobná srpku nebo půlměsíci  
vyskytují se u slinných žláz smíšeného typu



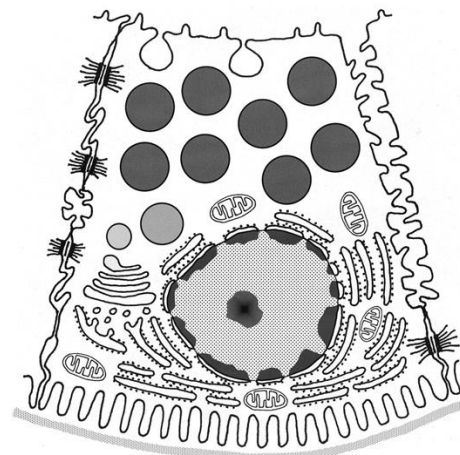
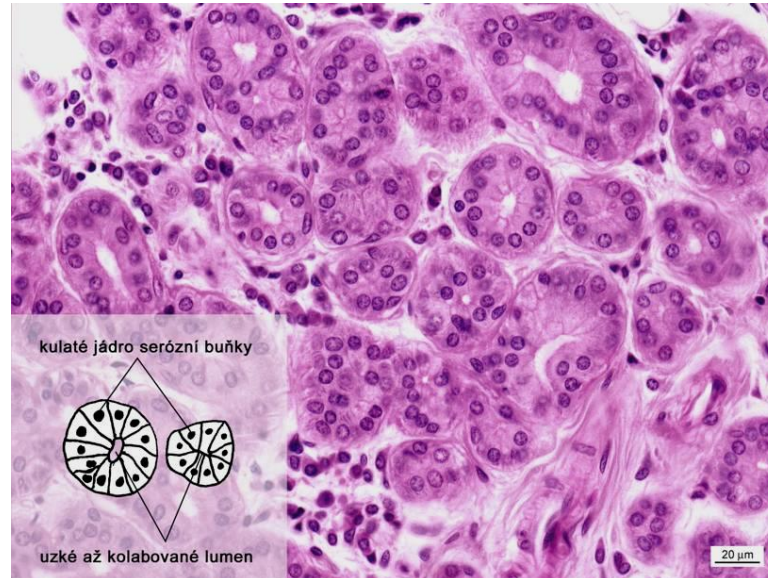
# Sekreční oddíly

## Mucinózní tubuly



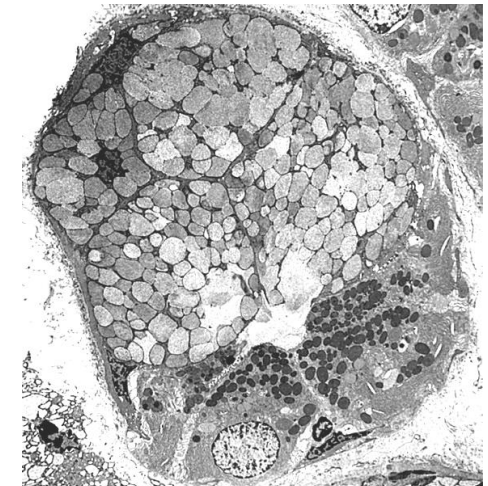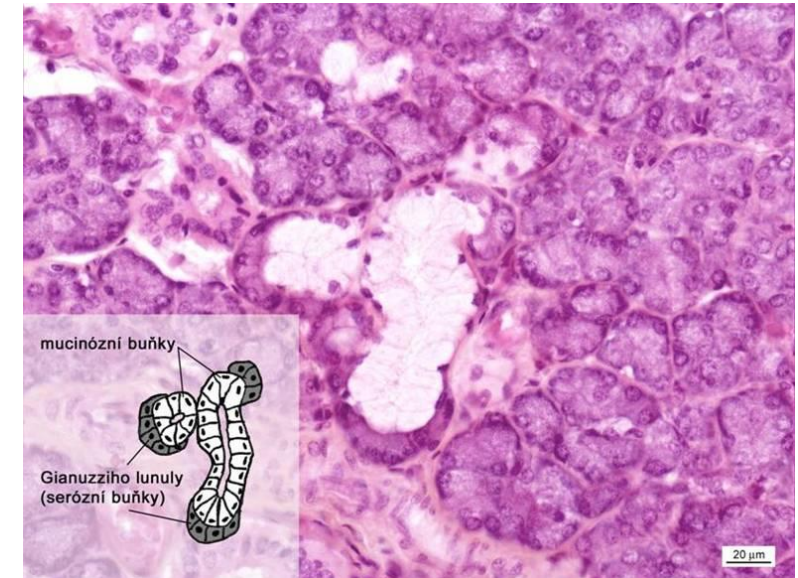
Copyright © 2003, Mosby, Inc., All rights reserved.

## Serózní aciny



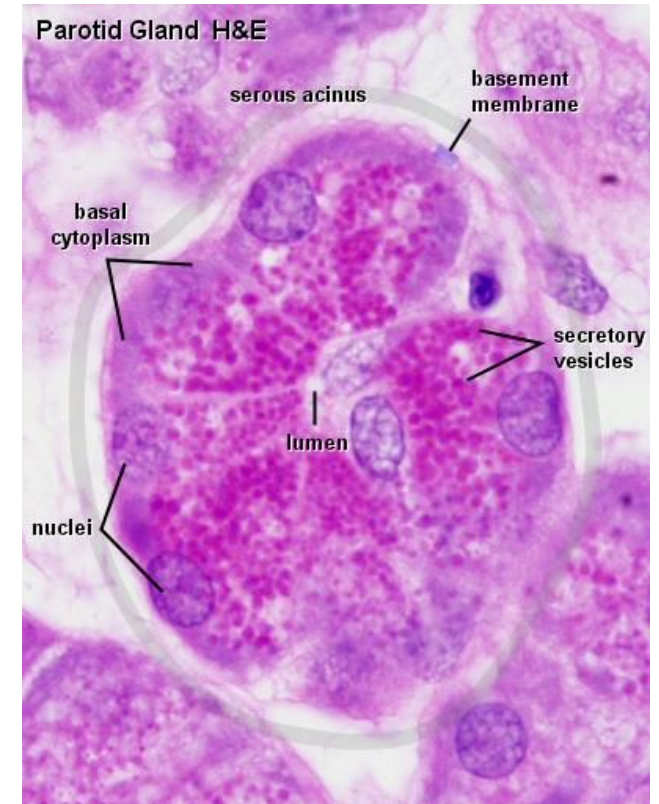
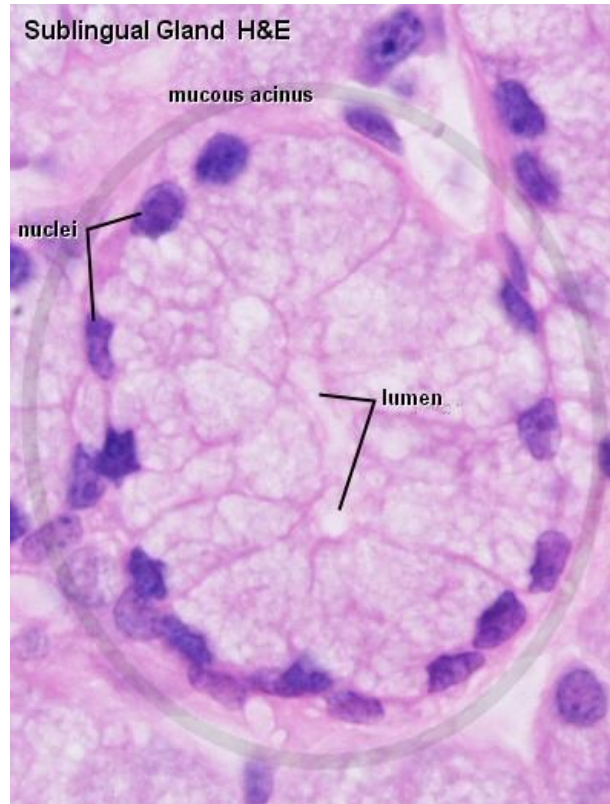
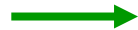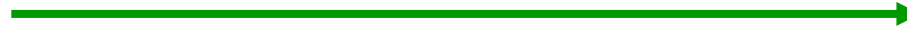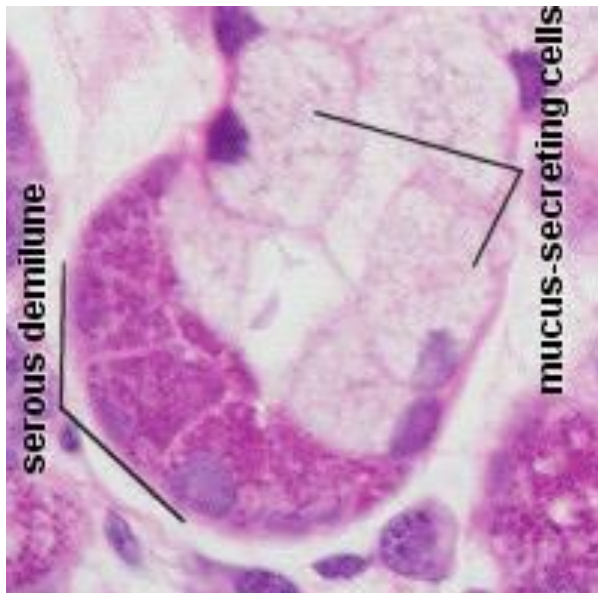
Copyright © 2003, Mosby, Inc., All rights reserved.

## Tubuly s lunulami



# Sekreční oddíly

- Serózní acinus
- Mucinózní tubulus
- Lunula (Gianuzzi)



# Myoepitelové buňky

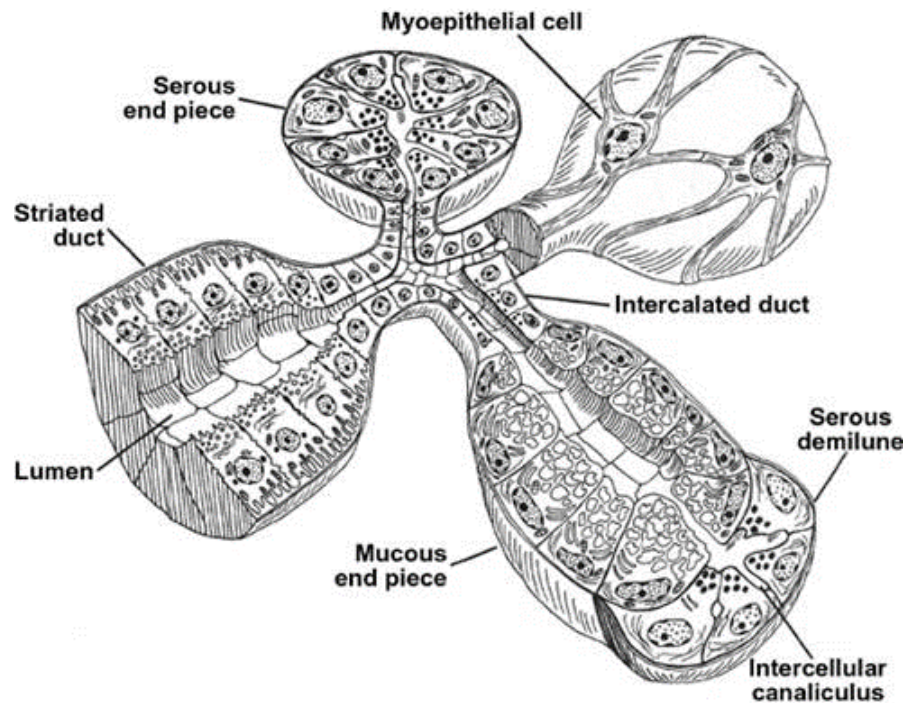
Schopné kontrakce, Vegetativní řízení

Regulují vylučování sekretu, řídí přísun živin a kontrolují elektrolyty

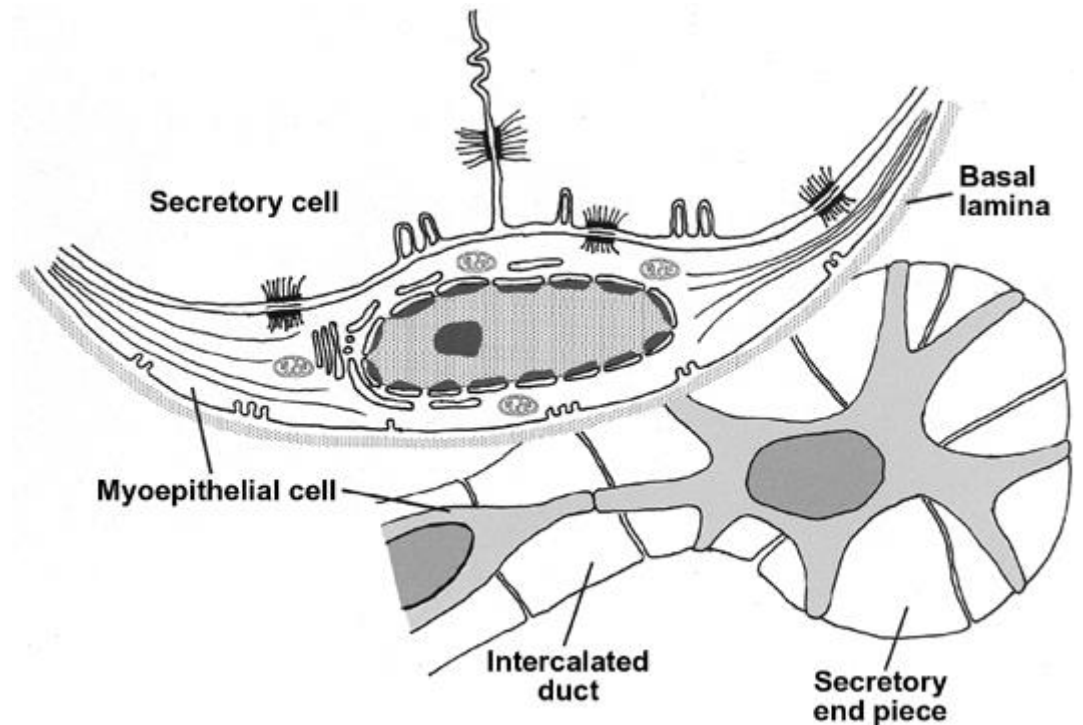
Vloženy mezi báze sekrečních buněk (acinů i tubulů) a bazální membránu

Oploštělé tělo, několik výběžků, mezi sekrečními a myoepitelovými buňkami četné **desmosomy** příp. **hemidesmosomy**

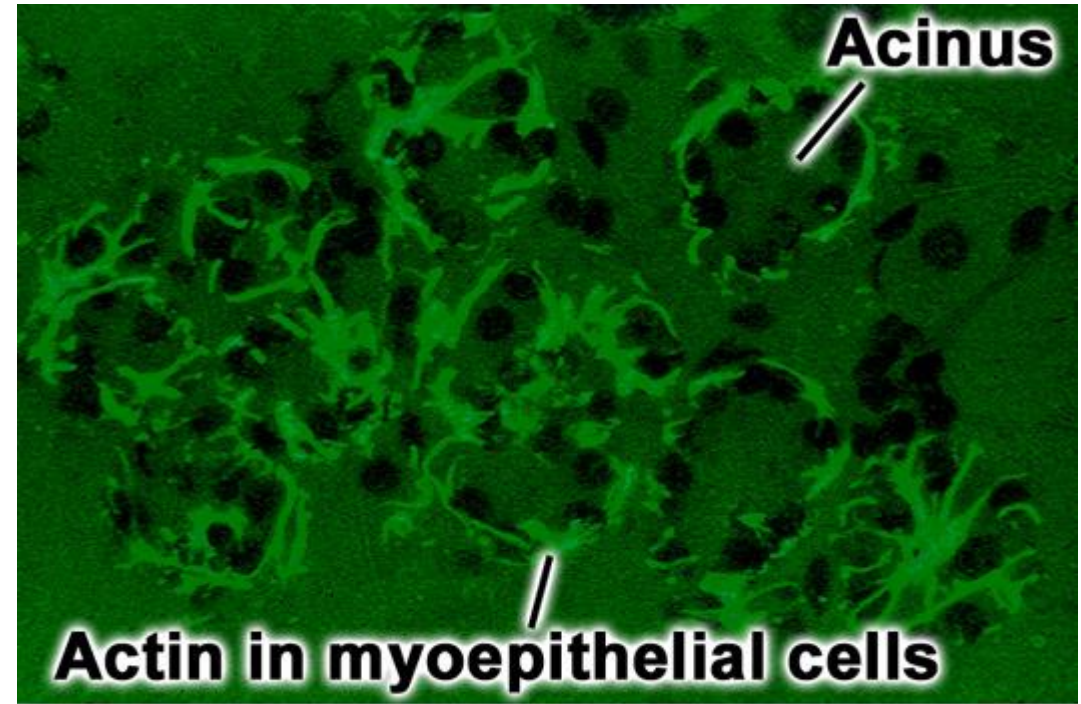
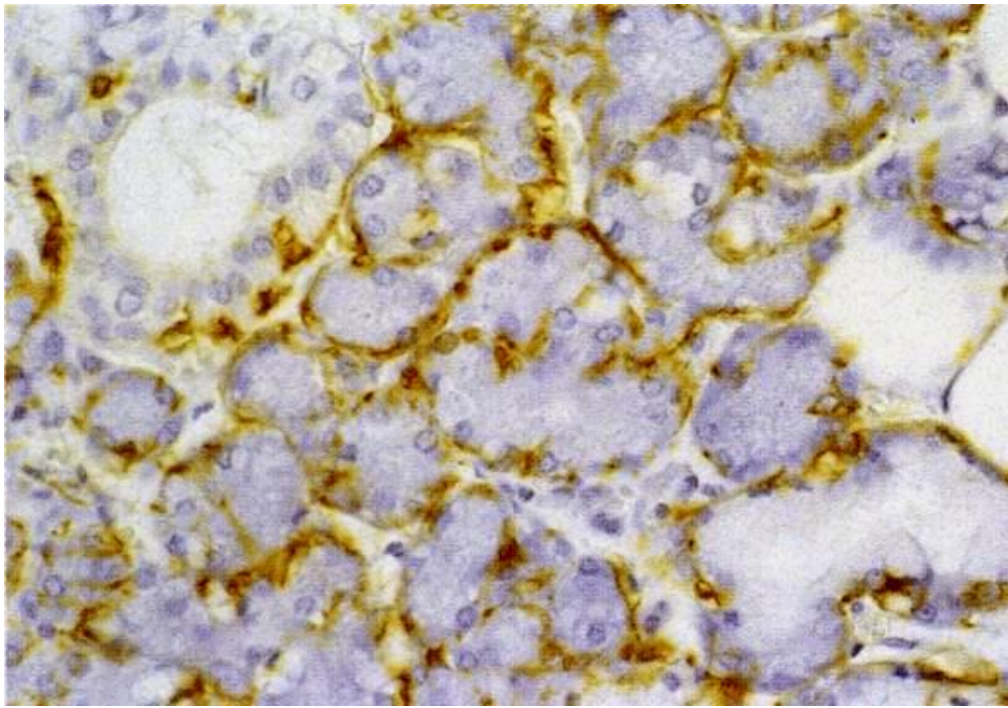
V cytoplasmě **aktinová mikrofilita** (svazečky) + **cytokeratinová filimenta**



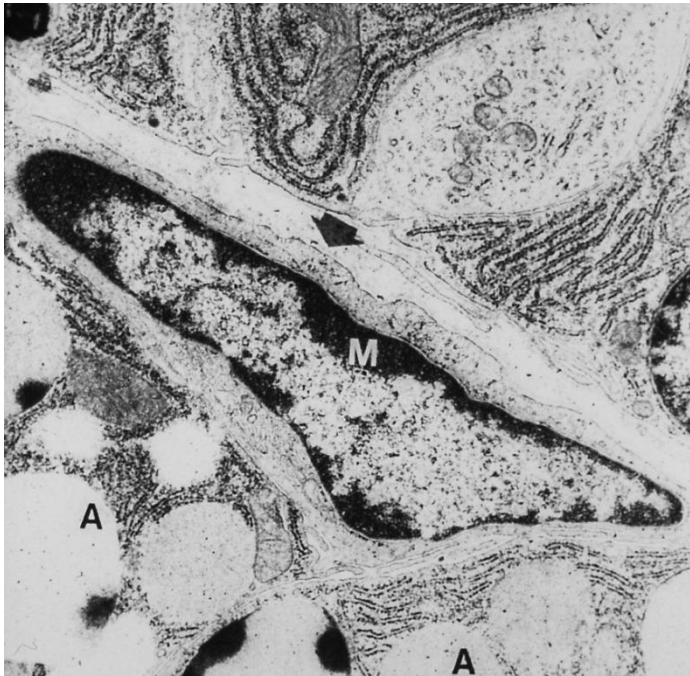
Copyright © 2003, Mosby, Inc., All rights reserved.



Copyright © 2003, Mosby, Inc., All rights reserved.



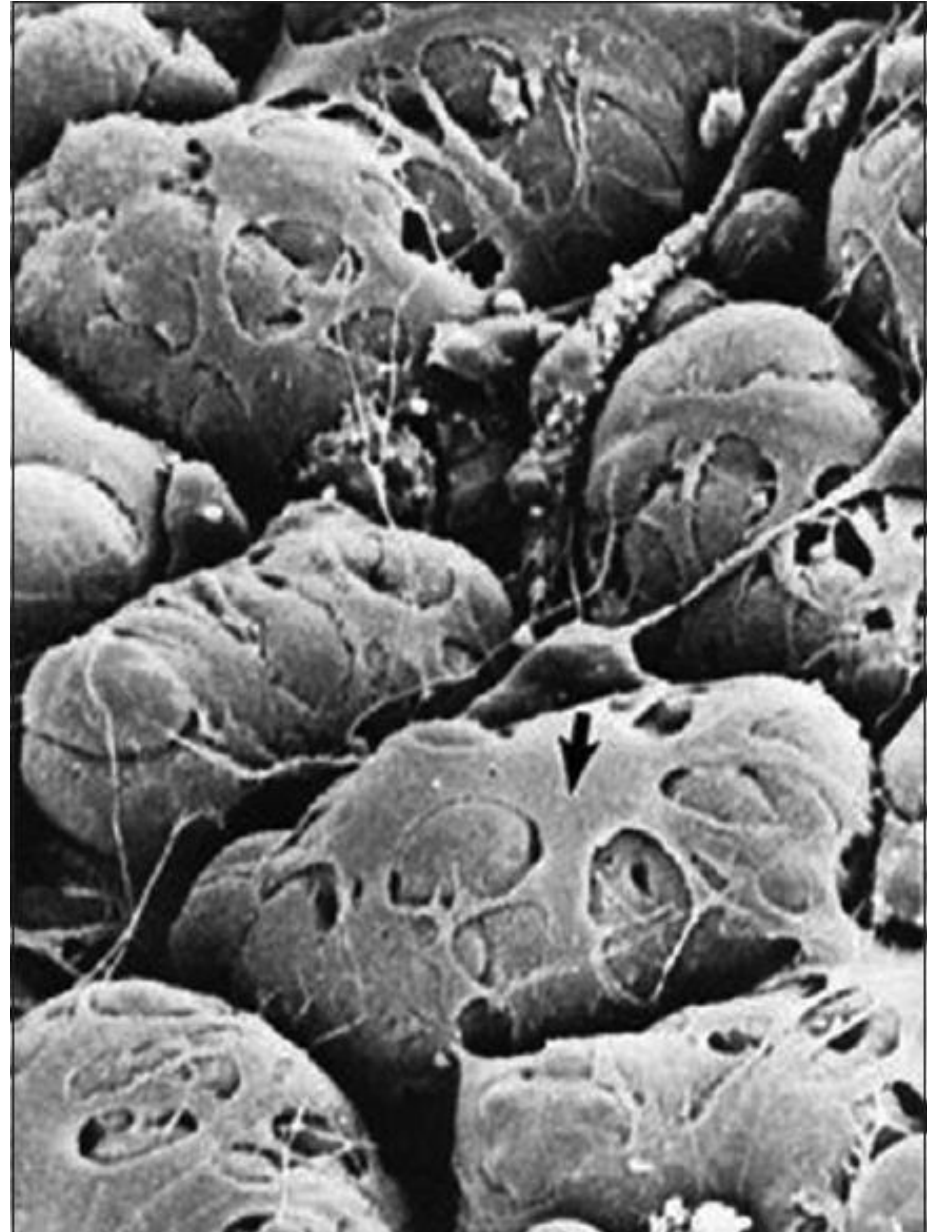Copyright © 2003, Mosby, Inc., All rights reserved.



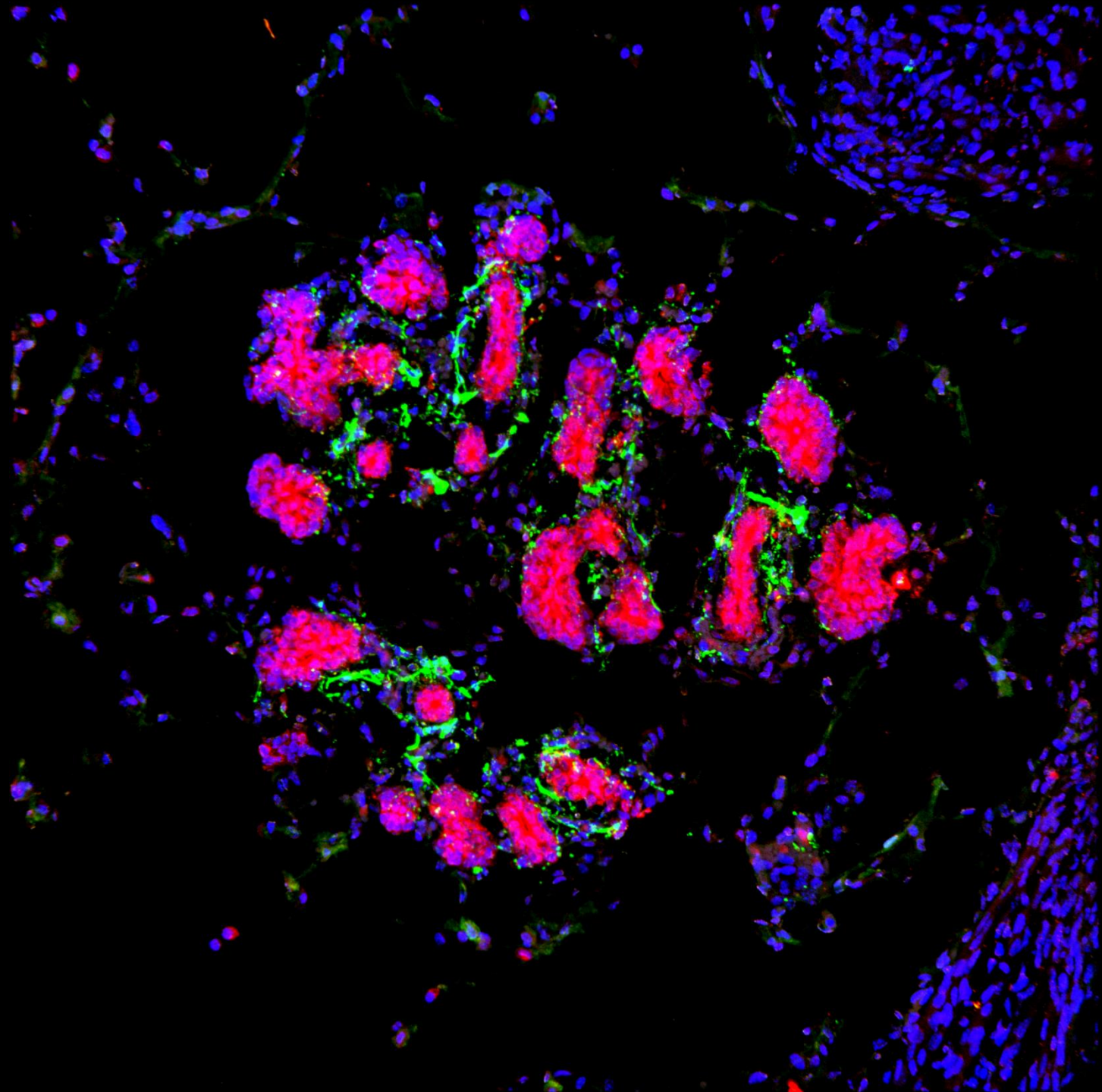
Buňky napomáhají **vyprazdňování sekretu** do lumen sekrečních oddílů a jeho další pasáži skrz vsunuté vývody (v jejichž stěně jsou rovněž přítomny)

# Myoepitelové buňky

- Ektomesenchymový původ
- Schopné kontrakce
- Desmosomy
- Vegetativní řízení

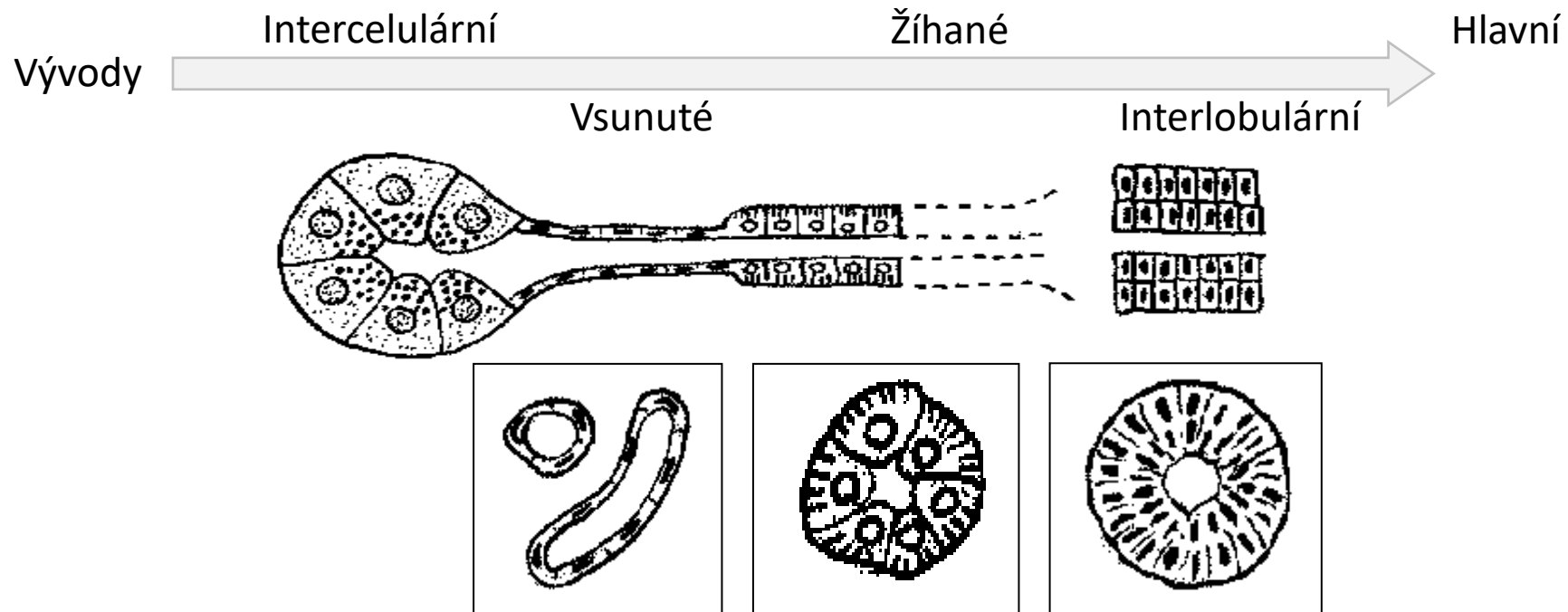






# Žlázné vývody

- **Intercelulární** (*nemají vlastní stěnu, mezibuněčný prostor*)
- **Vsunuté** (*jednovrst. plochý ep., jen v serózních a smíšených žlázách*)
- **Žíhané** (*jednovrst. kubický ep.; bazální labyrint → žíhání*)
- **Interlobulární** (*jednovrst. – vrst. cylindr. ep., probíhají v septech*)
- **Hlavní** (*dvouřadý nebo vrst. cylindrický. ep.*)

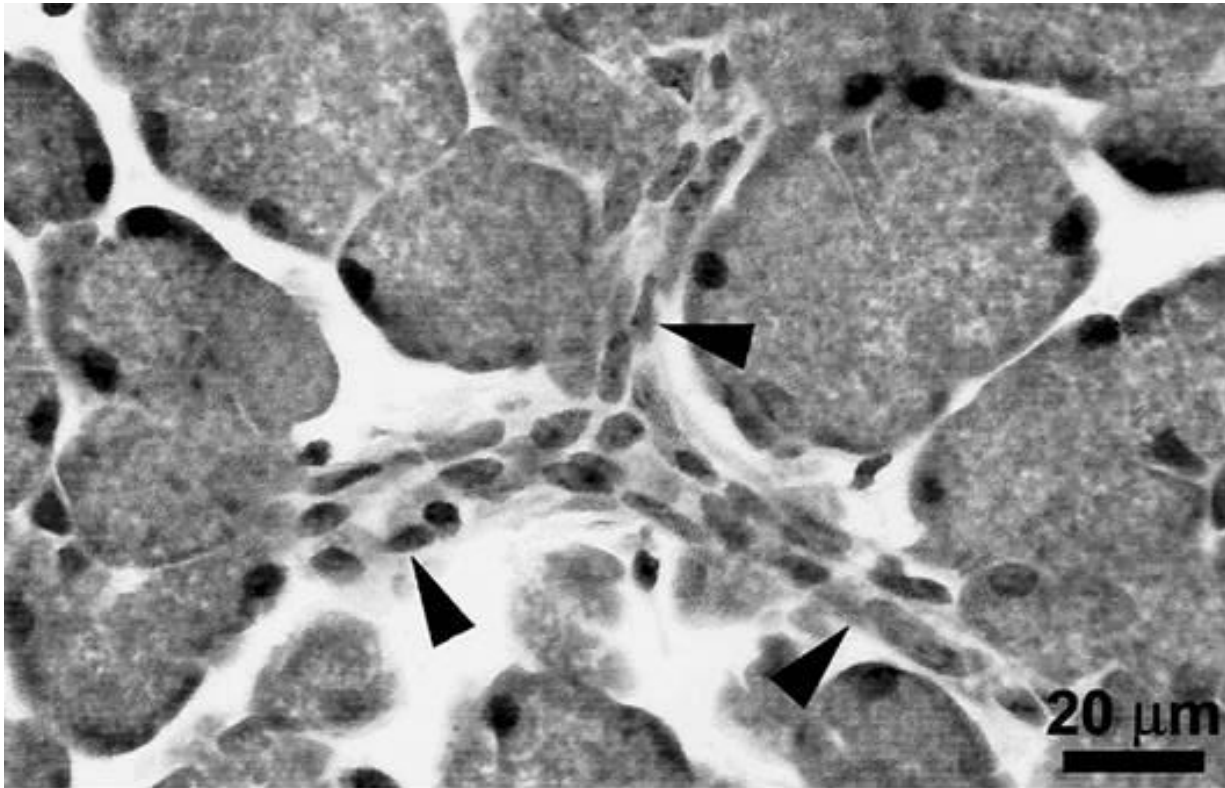


## Vsunuté vývody

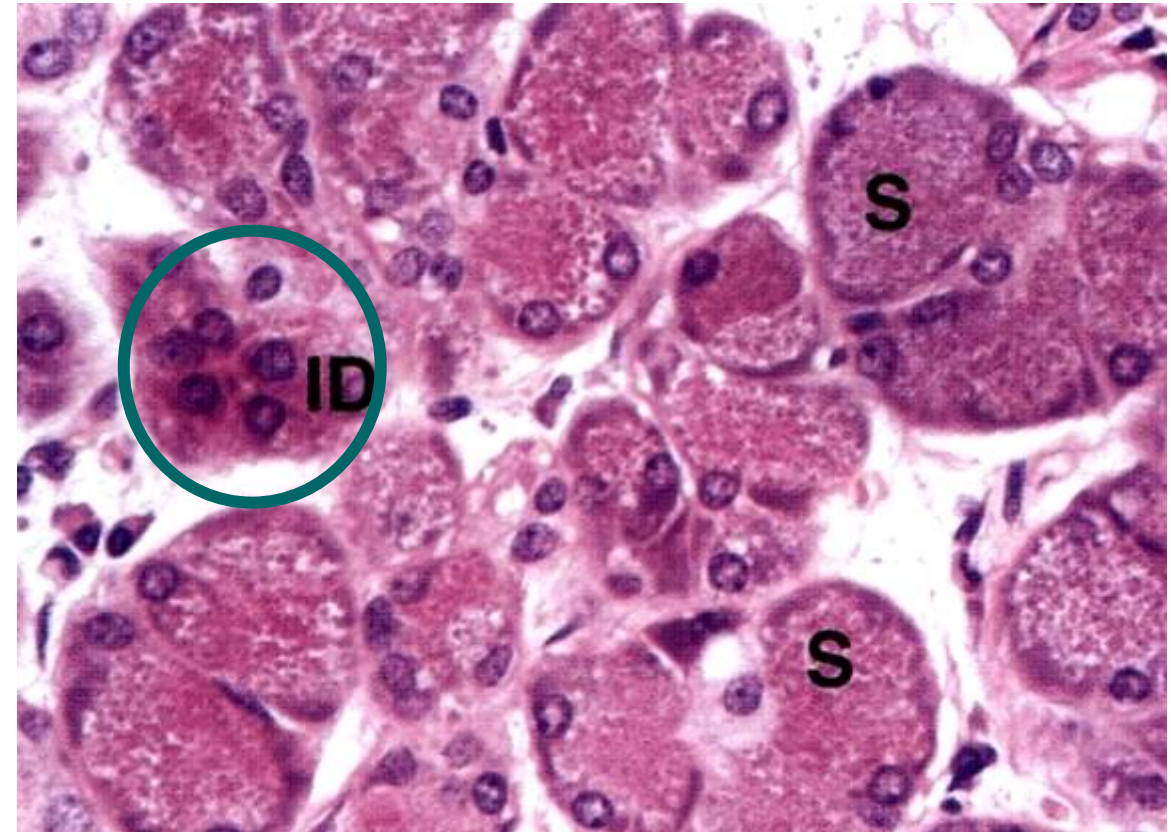
Úzký a tenkostěnný kanálek, na preparátech kolabovaný

Stěna: bazální membrána, myoepitelové buňky a jednovrstevný plochý až nízce kubický epitel

Početné jsou u serózních žláz



Copyright © 2003, Mosby, Inc., All rights reserved.

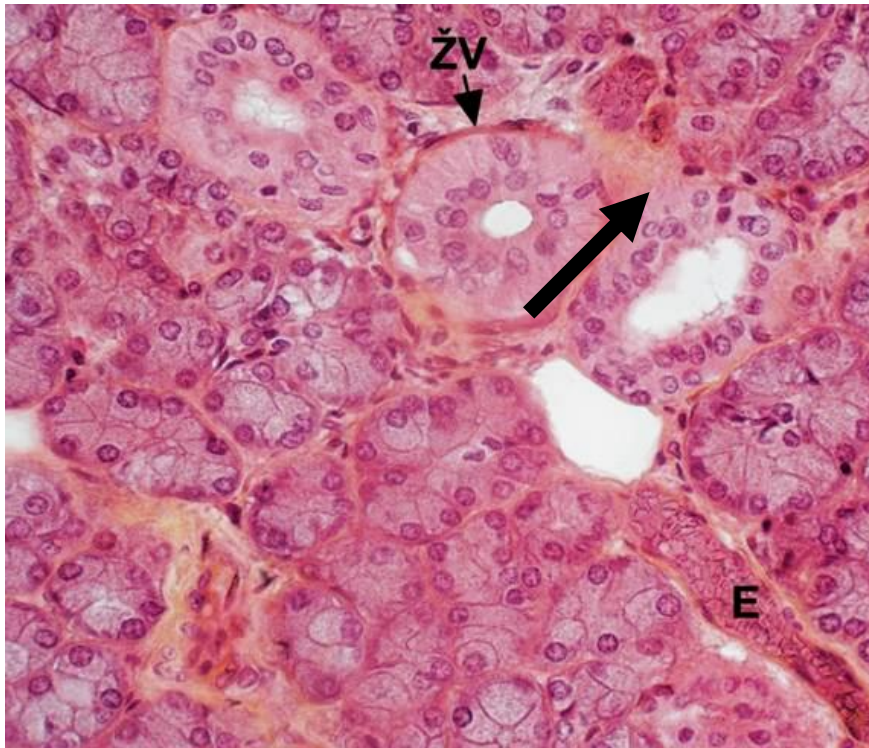


# Žíhané vývody

Širší než vsunuté vývody (v preparátech snadno nalézt), obvykle uprostřed lalůčku (i na okraji)

Stěna: Bazální membrána a jednovrstevný nízcý cylindrický epitel

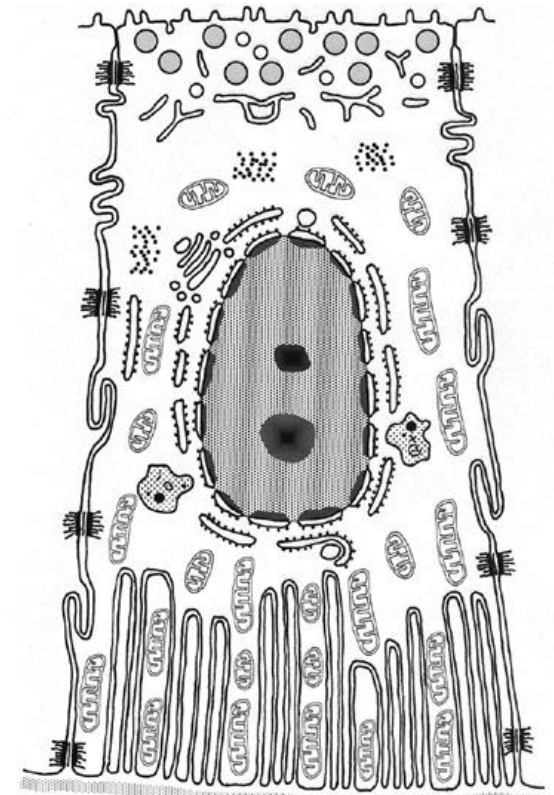
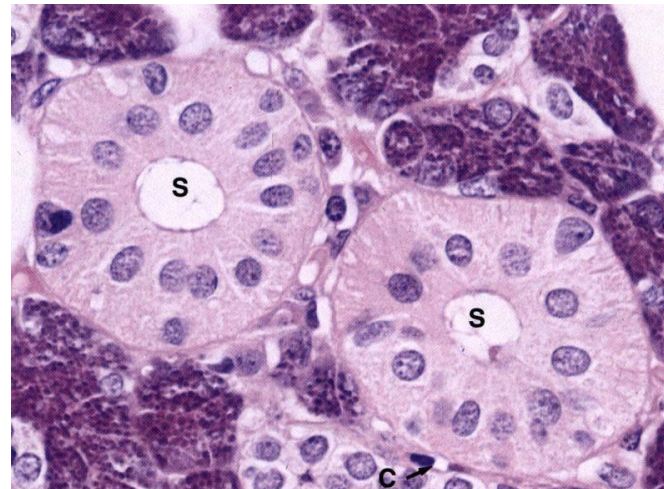
**Na apexech mikroklky, báze buněk vykazují radiální žíhání (bazolaterální labyrint)**



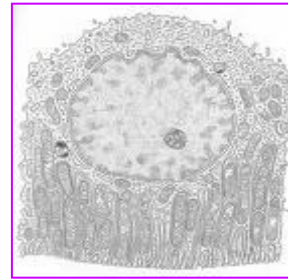
**Glandula submandibularis:** SP-serózní aciny, ŽV-žíhaný vývod, E-erythrocyty v cévě. Massonův žlutý trichrom.

Buňky žíhaných vývodů upravují v sekretu obsah vody a elektrolytů.

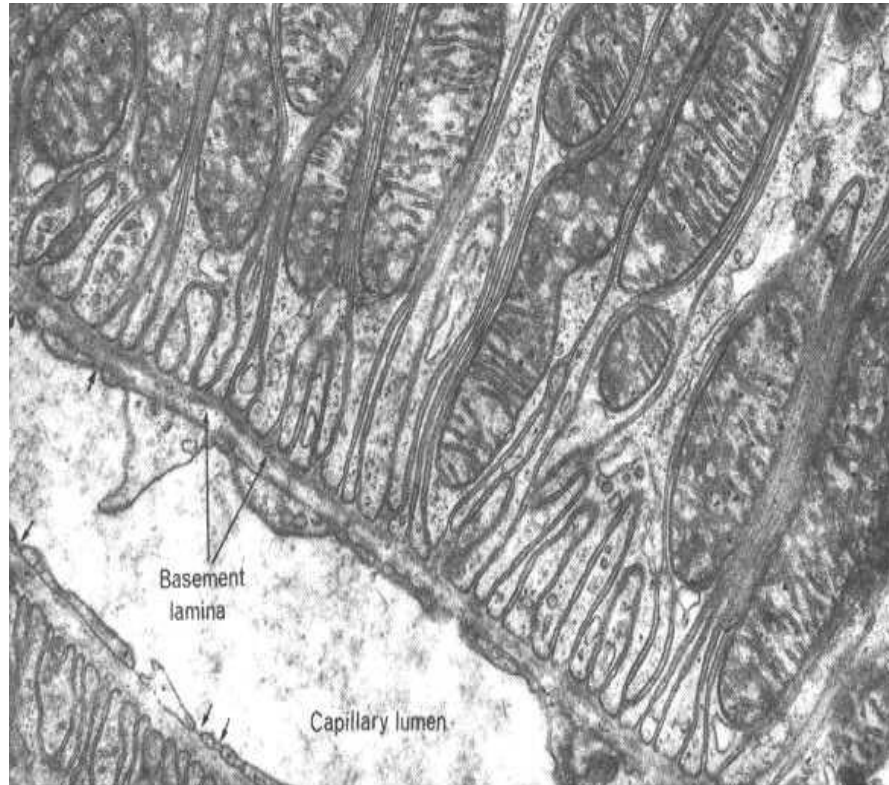
**Proti koncentračnímu gradientu resorbce  $\text{Na}^+$ , a  $\text{Cl}^-$  ; po spádu sekrece  $\text{K}^+$  a  $\text{HCO}_3^-$ -nervová kontrola**



# Žíhaný vývod – bazální labyrint

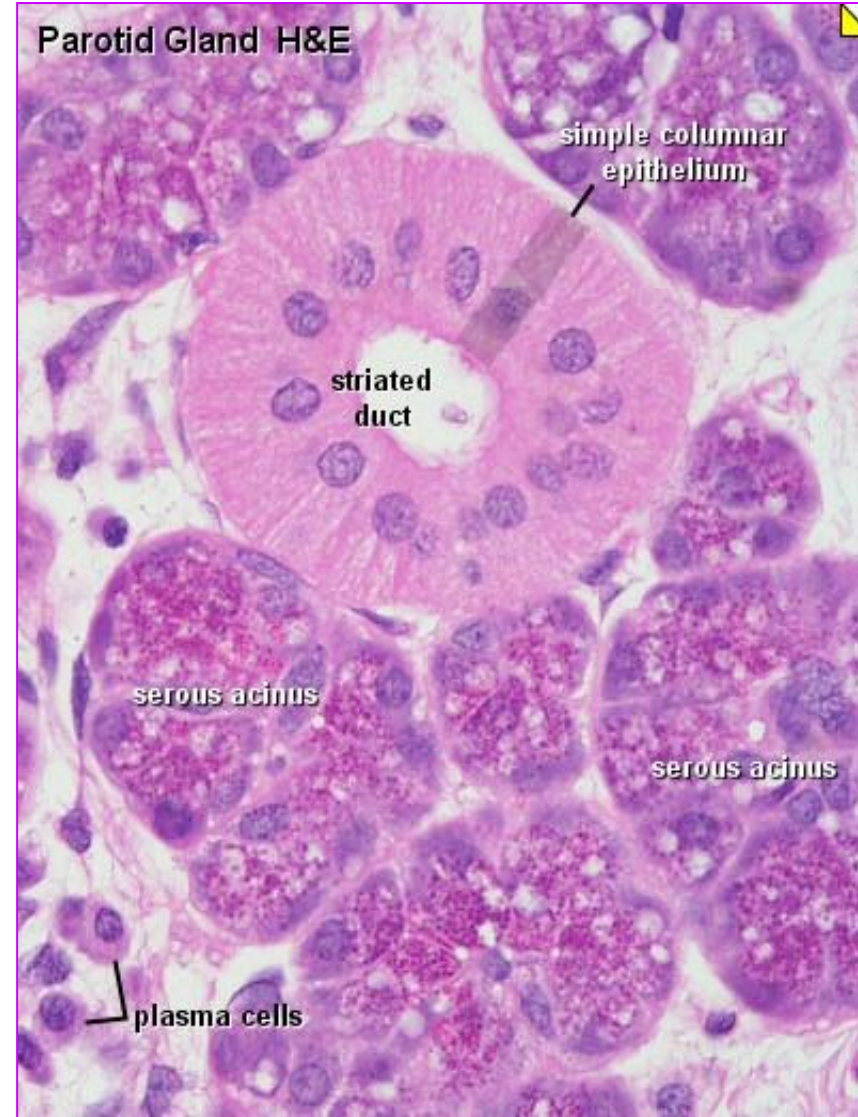


*epitelová buňka*



## **Baze epitelové buňky:**

Invaginace cytoplasmatické membrány,  
četné mitochondrie



# Interlobulární vývody a hlavní vývod

## Interlobulární vývody

probíhají ve vazivových septech mezi lalůčky

Vznikají spojením několika žíhaných vývodů a jsou **vystlány vysokým jednovrstevným cylindrickým**, v terminálních úsecích i **dvouřadým nebo vrstevnatým cylindrickým epitelem**

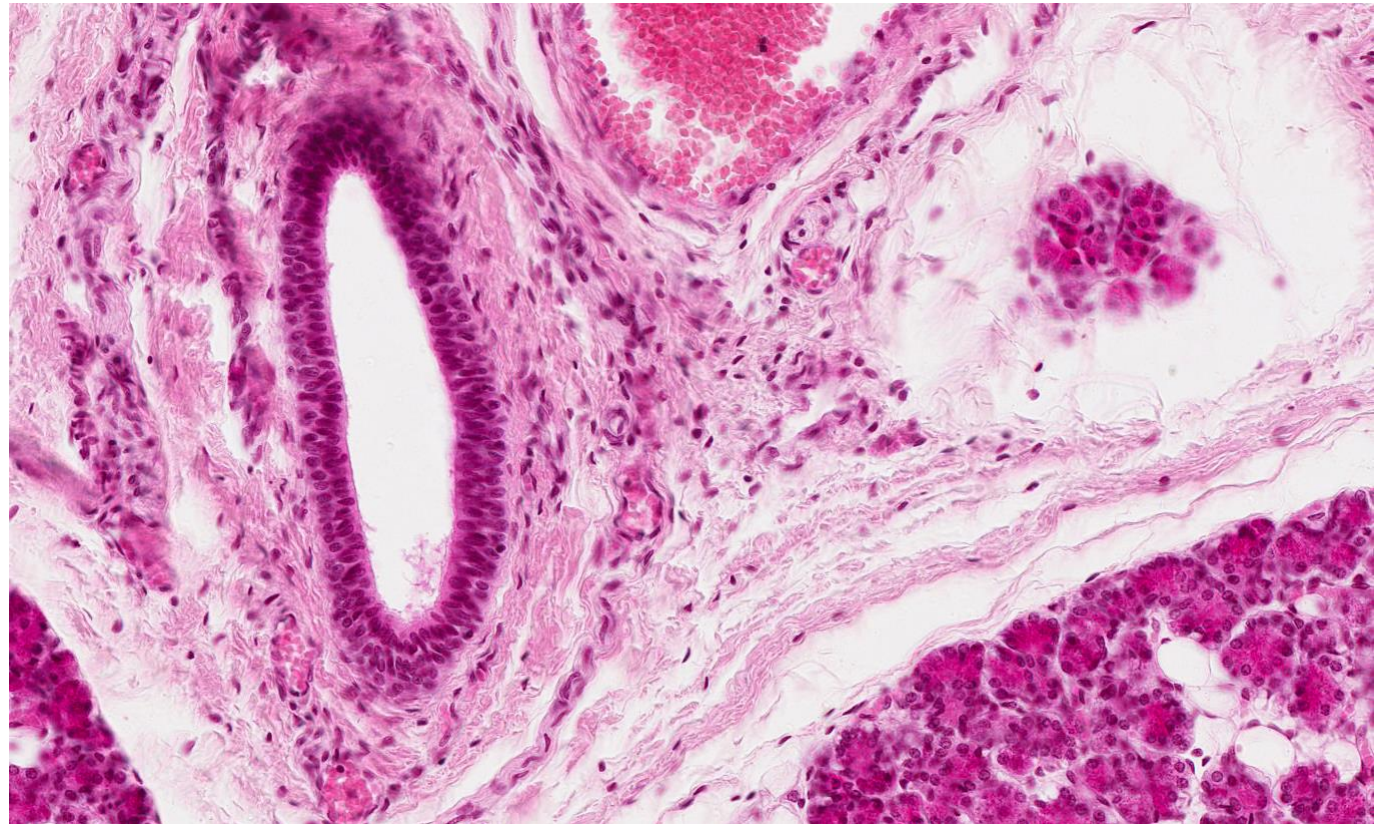
## Hlavní vývody

Dvouřadý nebo vrstevnatý cylindrický epitel s pohárkovými buňkami

*Ductus parotideus*

*Ductus submandibularis*

*Ductus sublinguales (major et minores)*

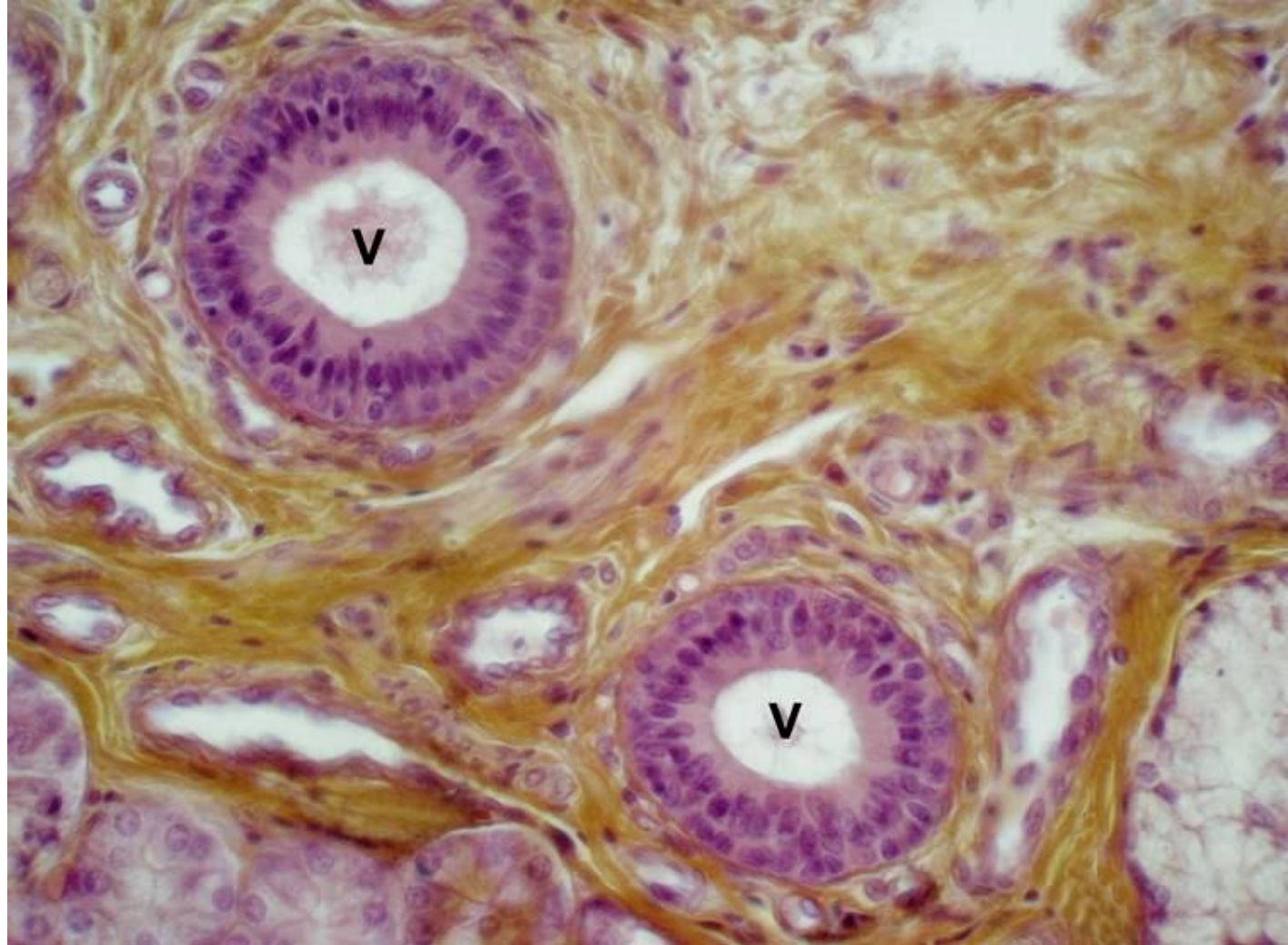


## Hlavní vývody

**Dvouřadý nebo vrstevnatý cylindrický epitel**

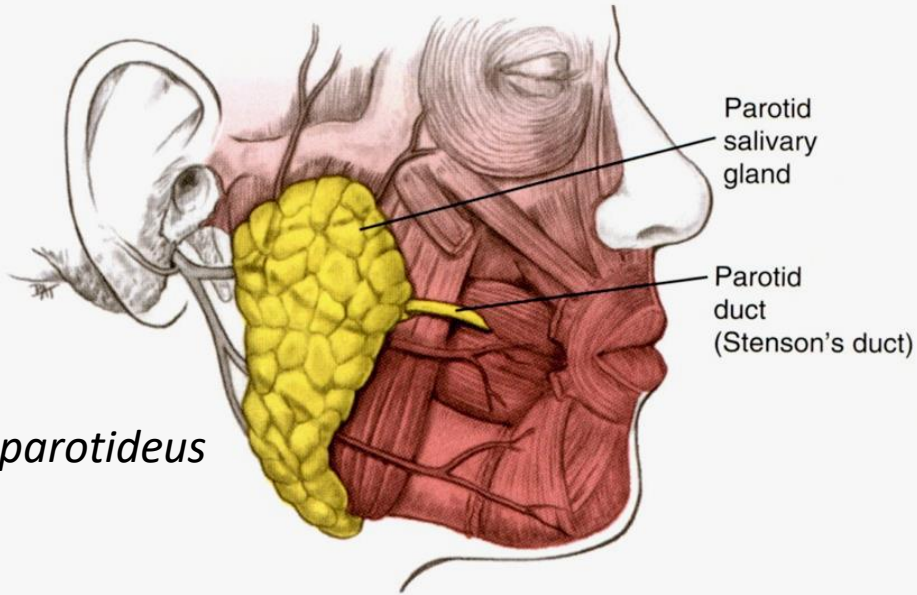
V epitelu jsou **pohárkové buňky**

**Stěna zesílena hustým kolagenním vazivem, popř. i hladkými svalovými buňkami**



Ductus Rivini (V) s dvouřadým cylindrickým epitelem v septu *gl. sublingualis*. Massonův žlutý trichrom.

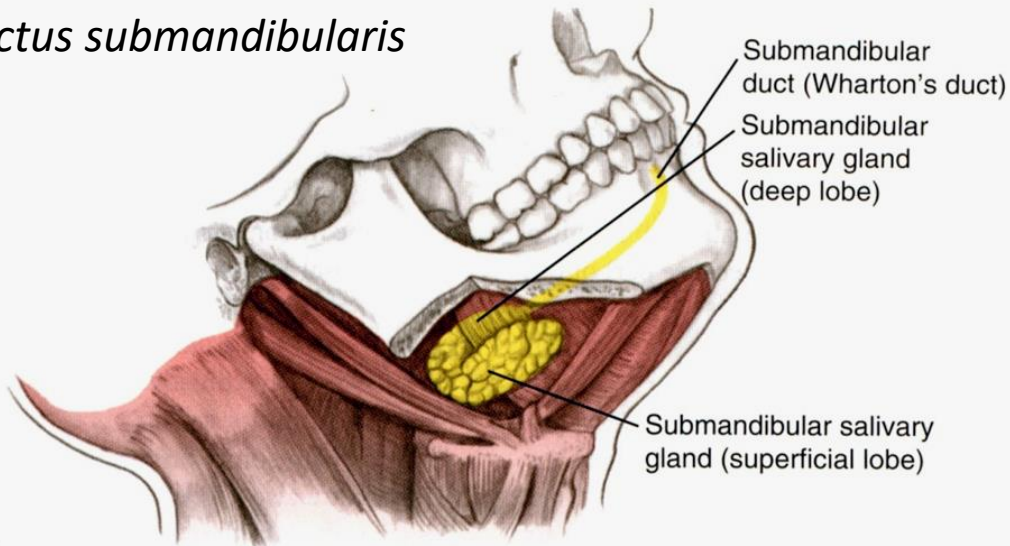
# Topografie velkých slinných žláz



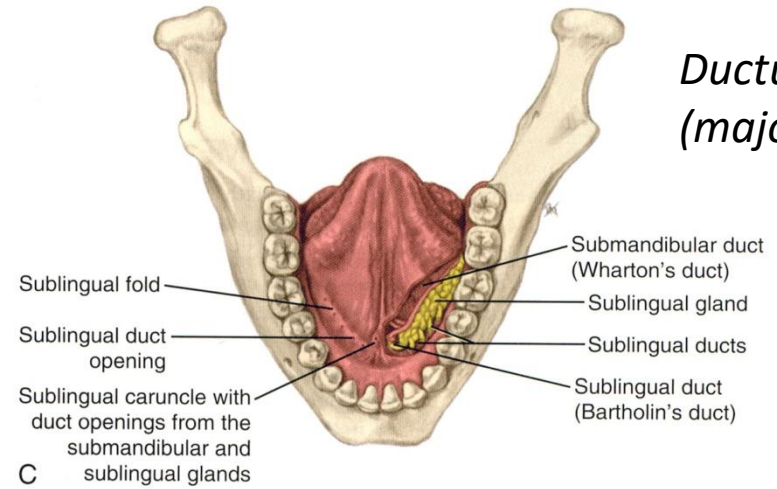
*Ductus parotideus*

A

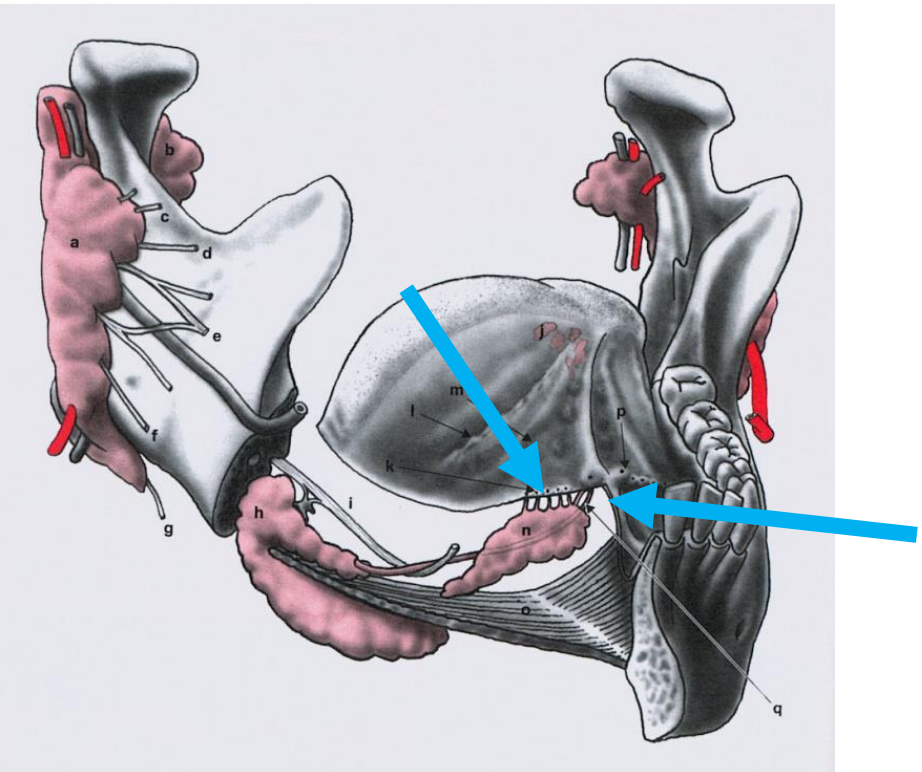
*Ductus submandibularis*



B



*Ductus sublinguales (major et minores)*





# Glandula parotis

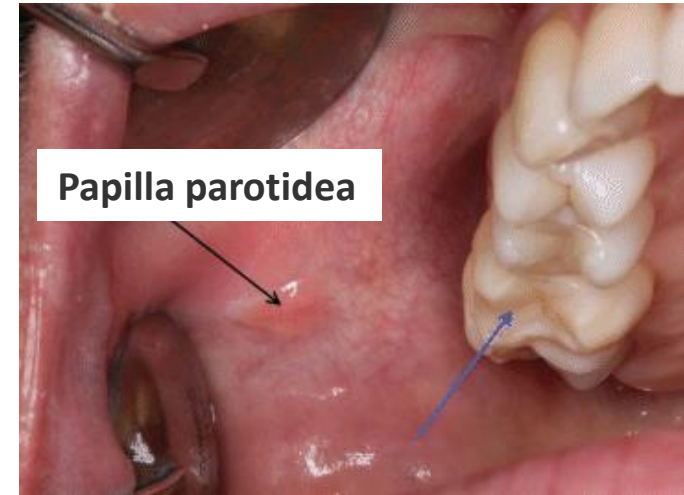
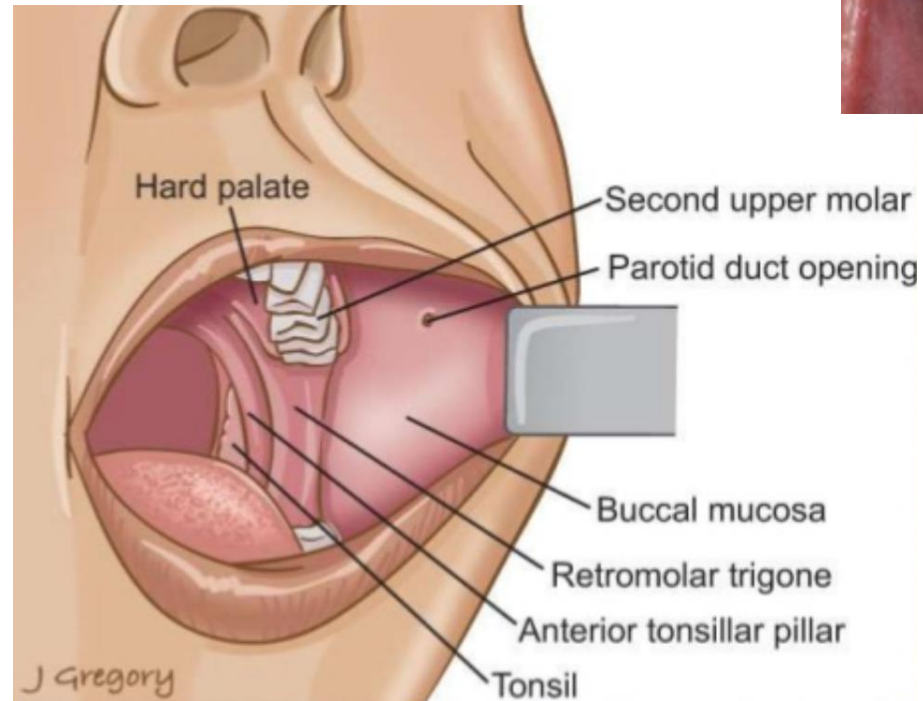
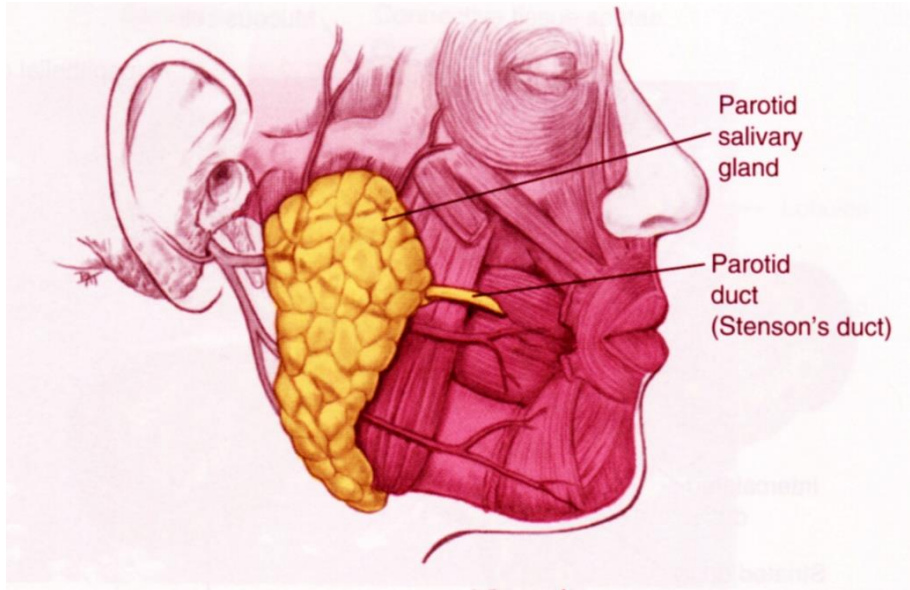
Čistě serózní žláza

Pouzdro, septa a lalůčky

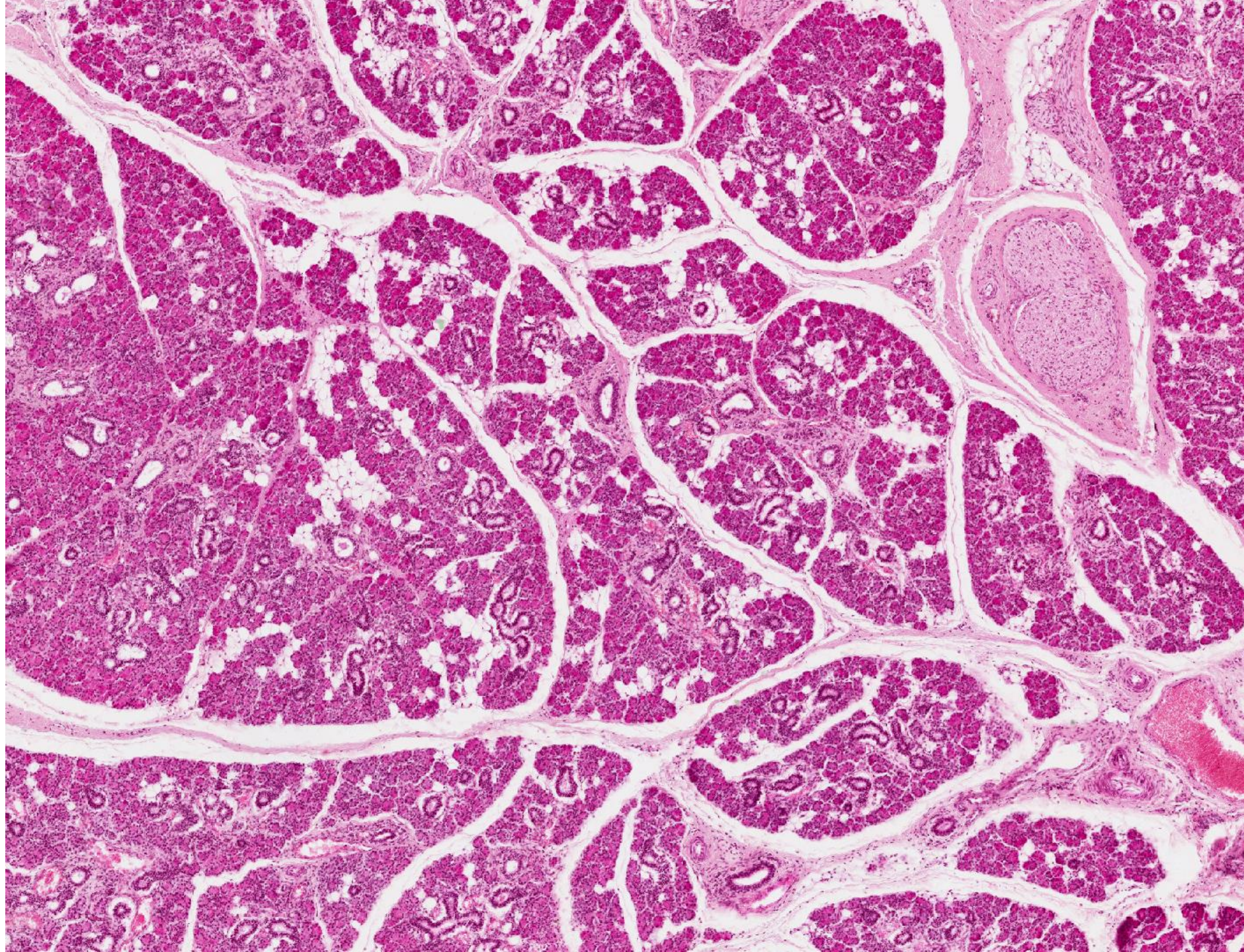
Serózní aciny, vývody zastoupeny všemi úseky – vsunuté vývody dlouhé a žíhané úseky početné

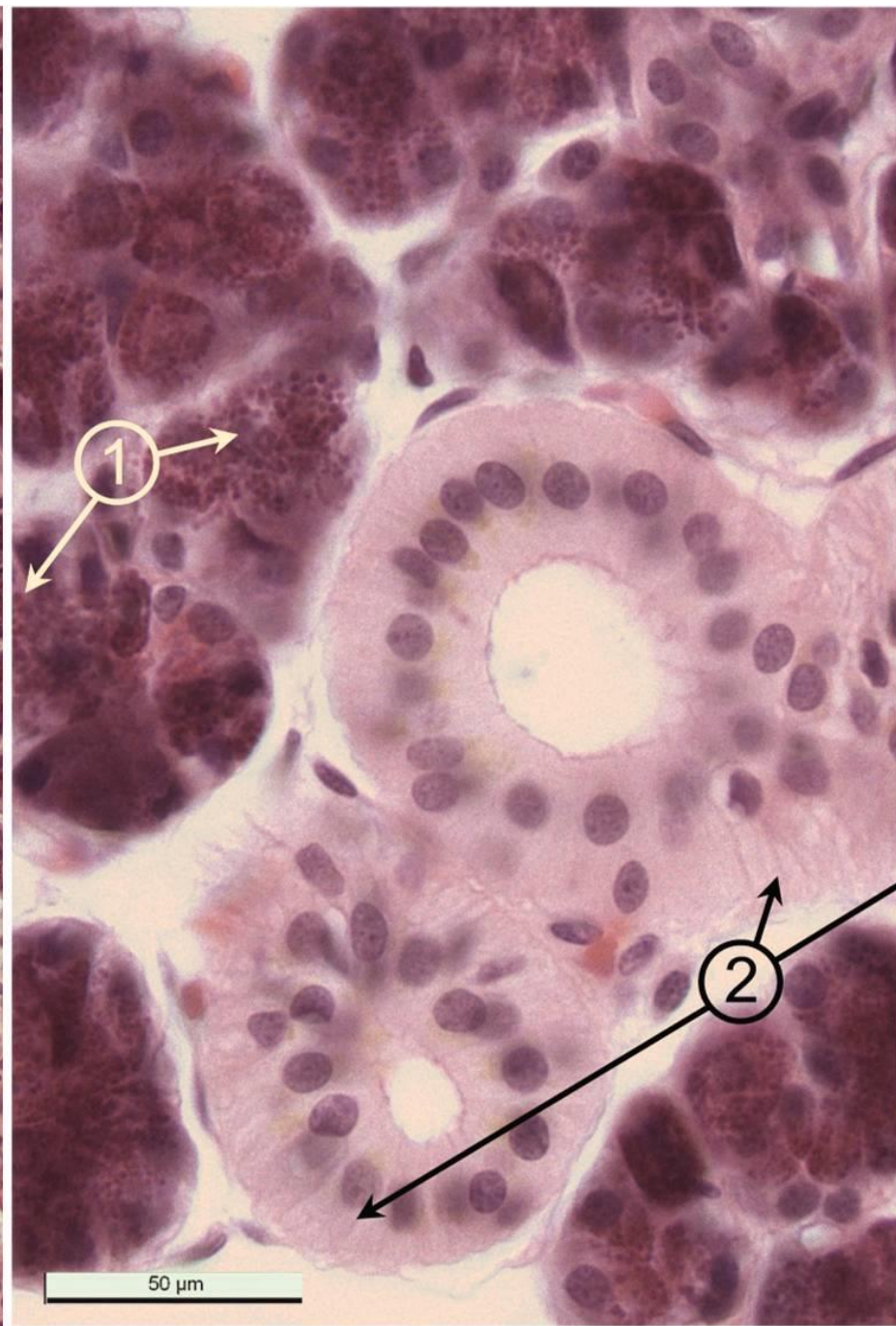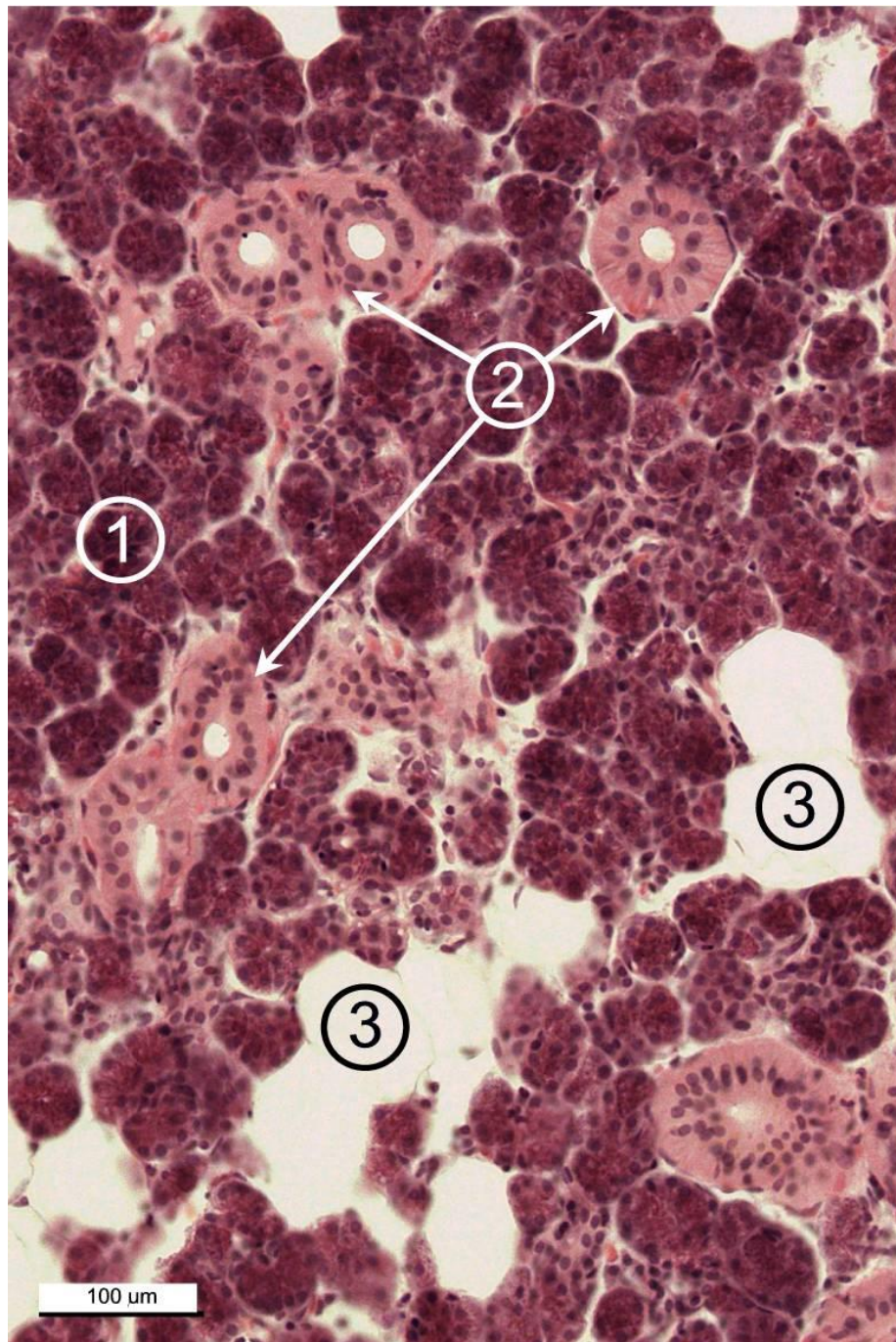
**Ductus parotideus (Stenoni) – ústí u 2. horního moláru**

Adipocyty!



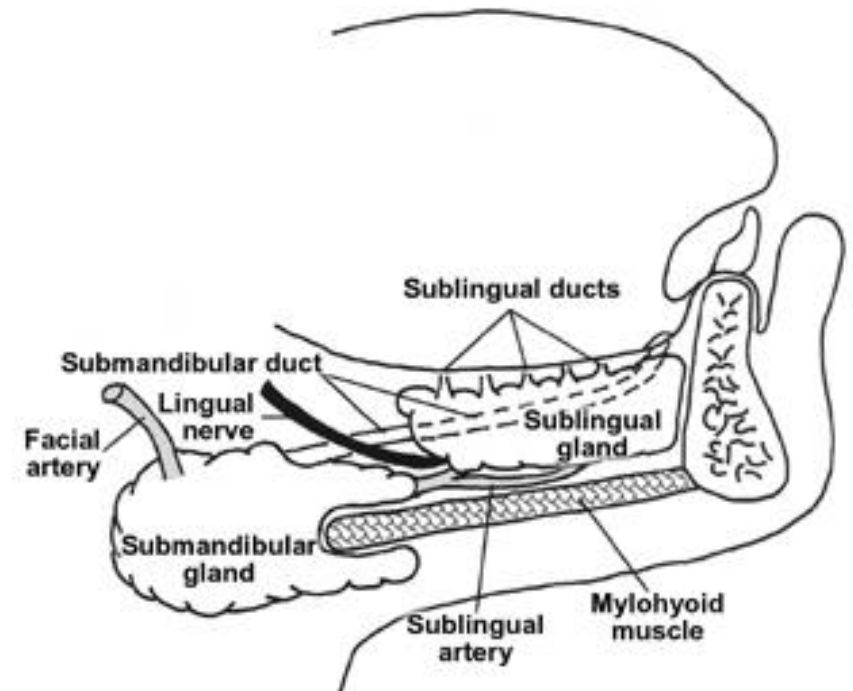
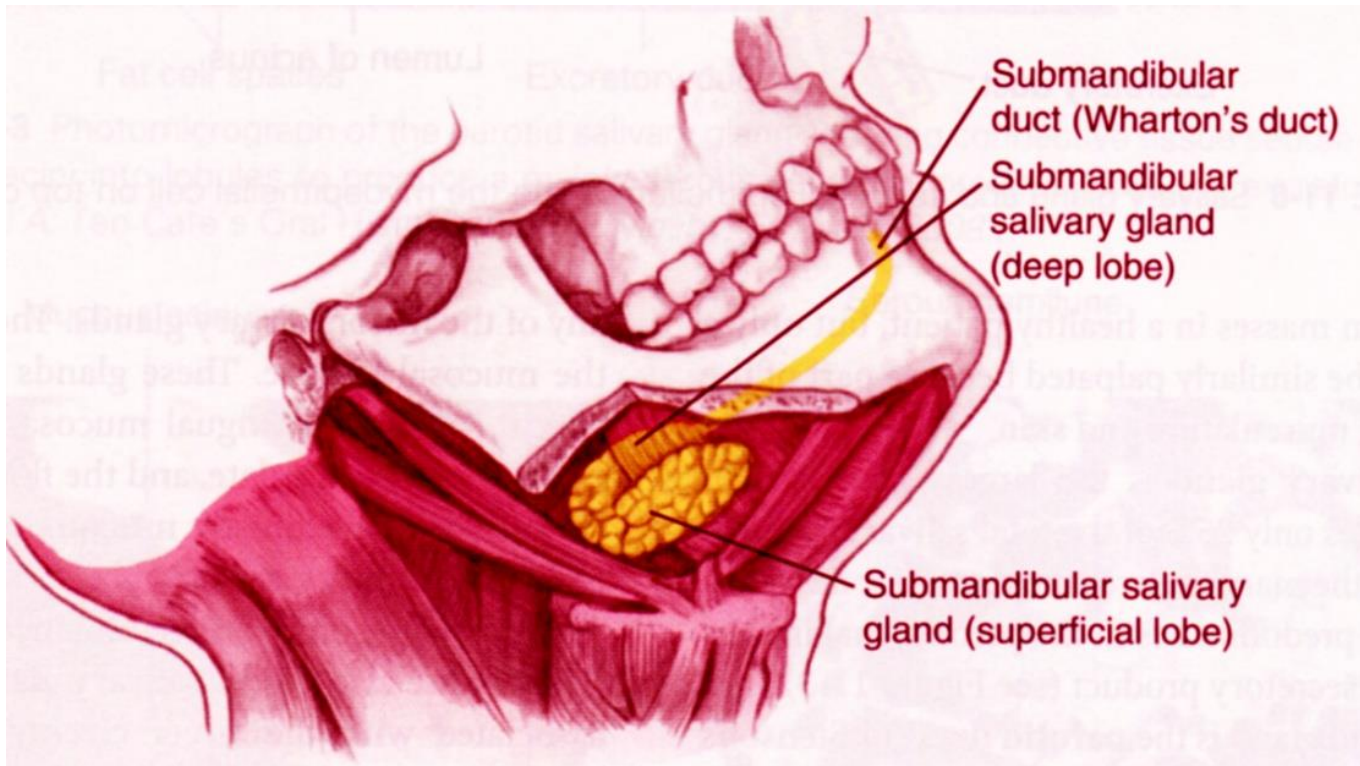
## Glandula parotis



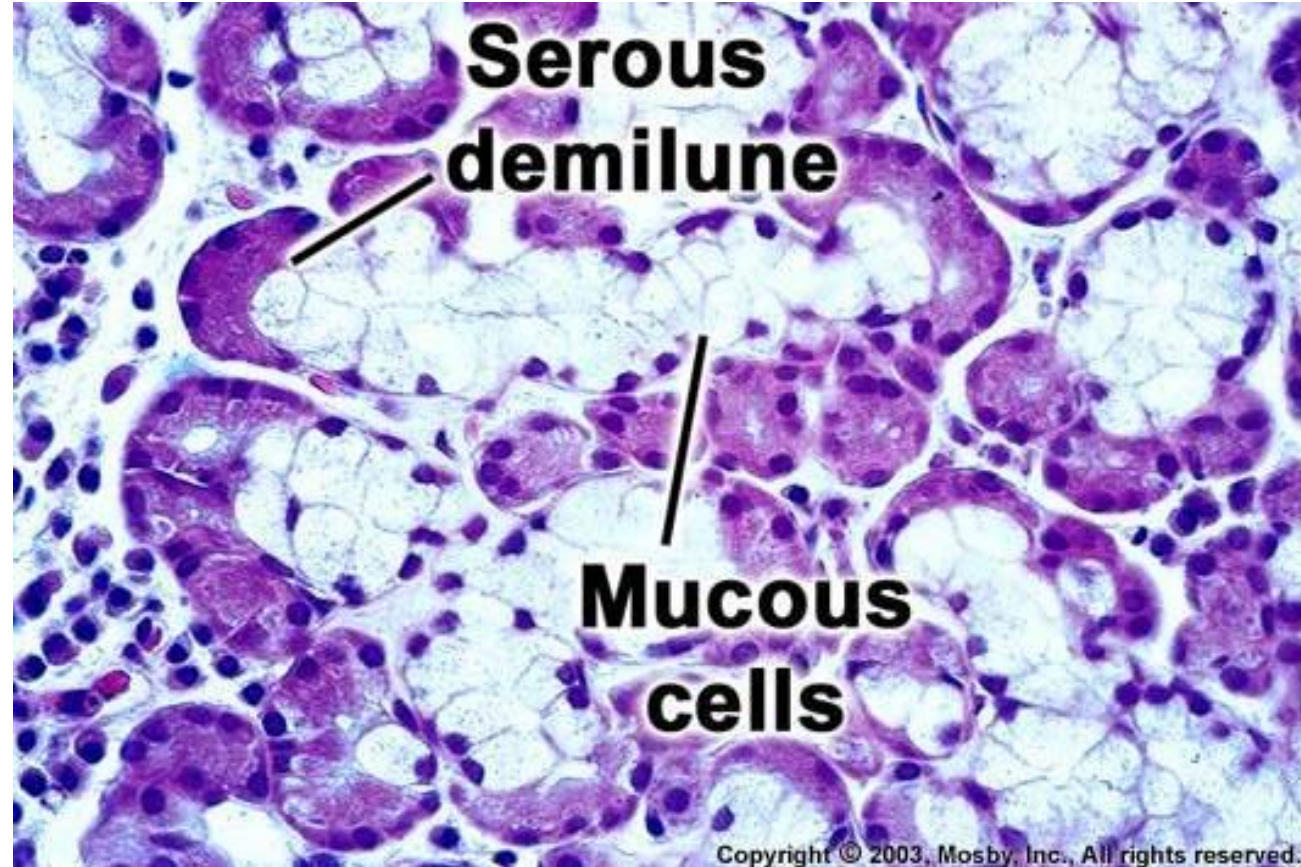
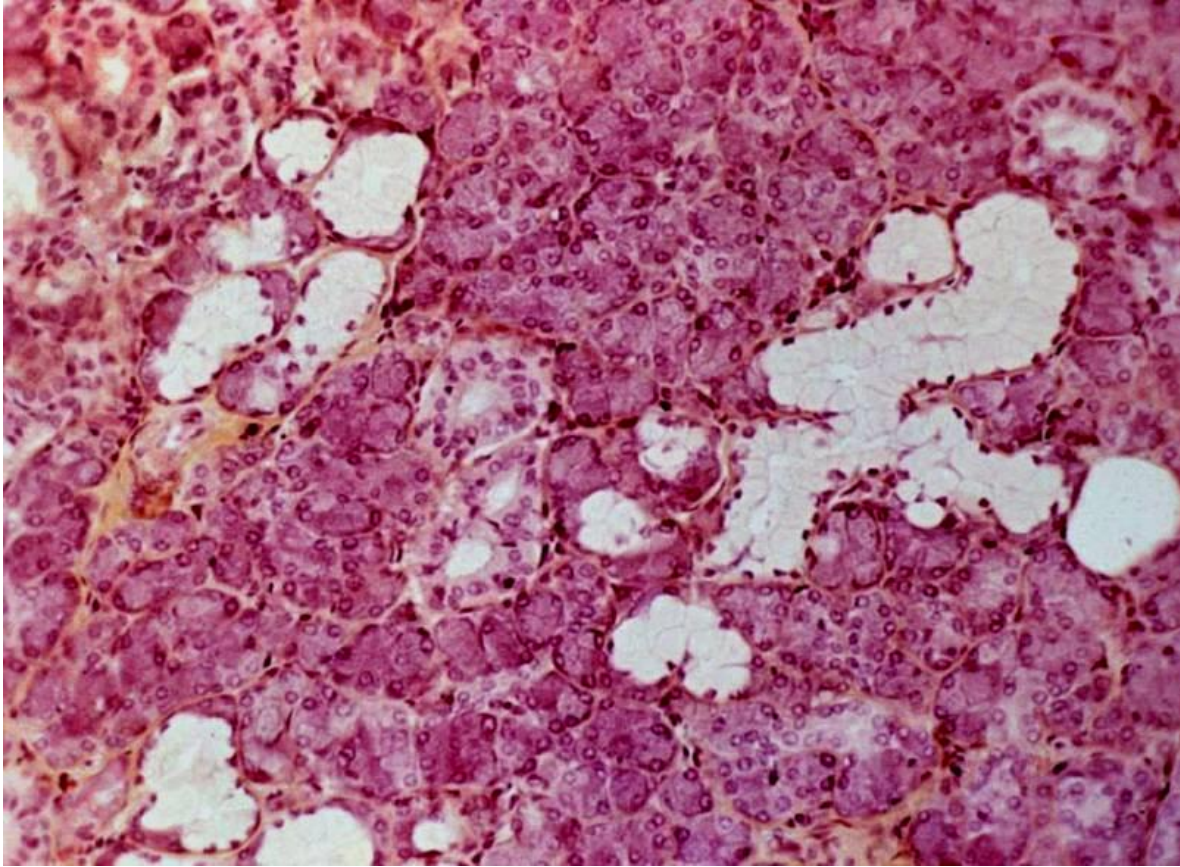


# Glandula submandibularis

- **SMÍŠENÁ** tuboalveolární žláza s převahou **SERÓZNÍ** složky
- Má vlastní vazivové pouzdro
- Serózní aciny - asi 80 %, zbytek mucinózní tubuly s **Gianuzziho lunulami**
- Vsunuté i žíhané vývody
- **Ductus submandibularis** (Whartoni) - **frenulum linguae**

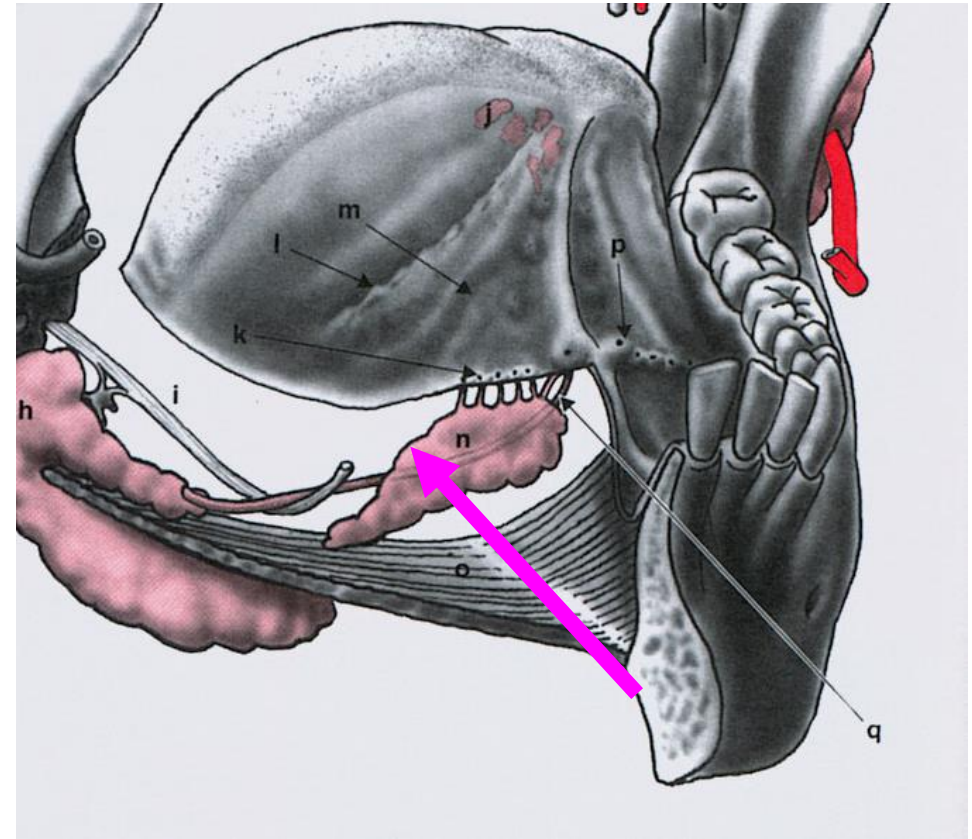


# Glandula submandibularis

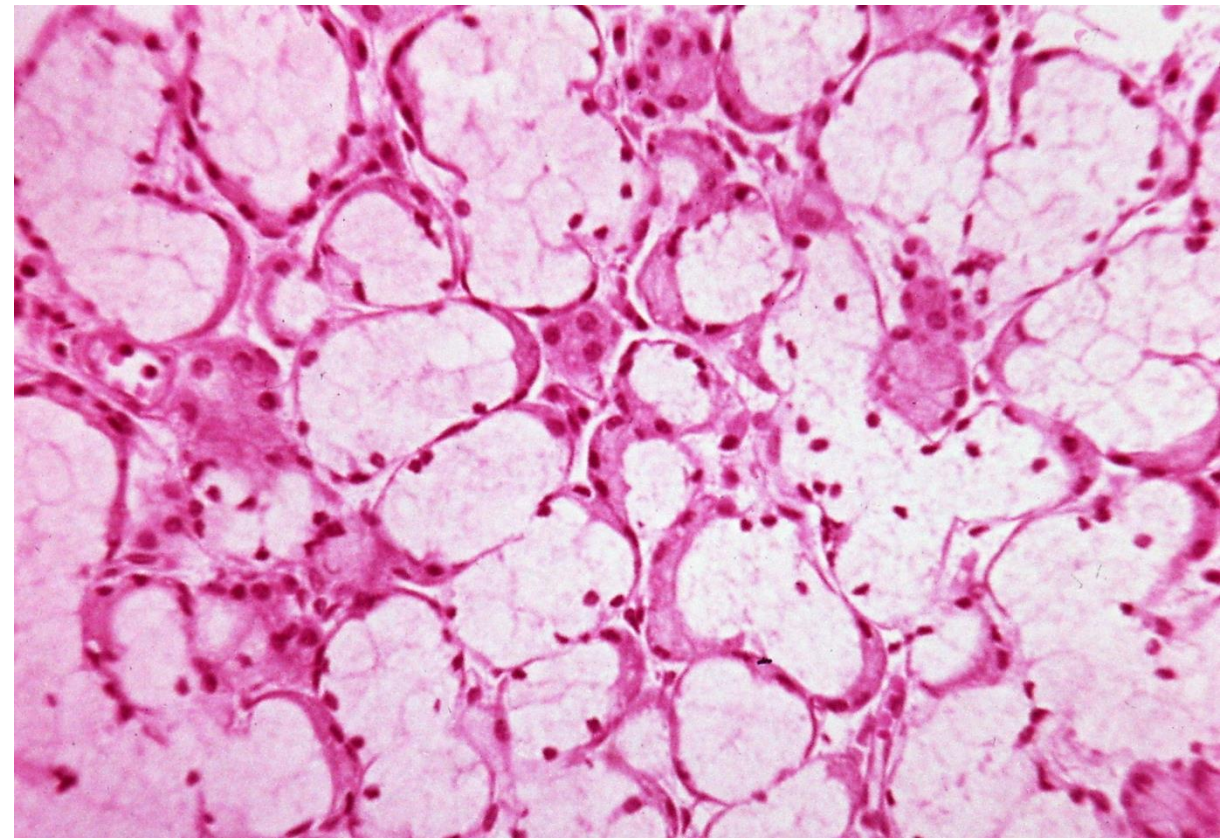
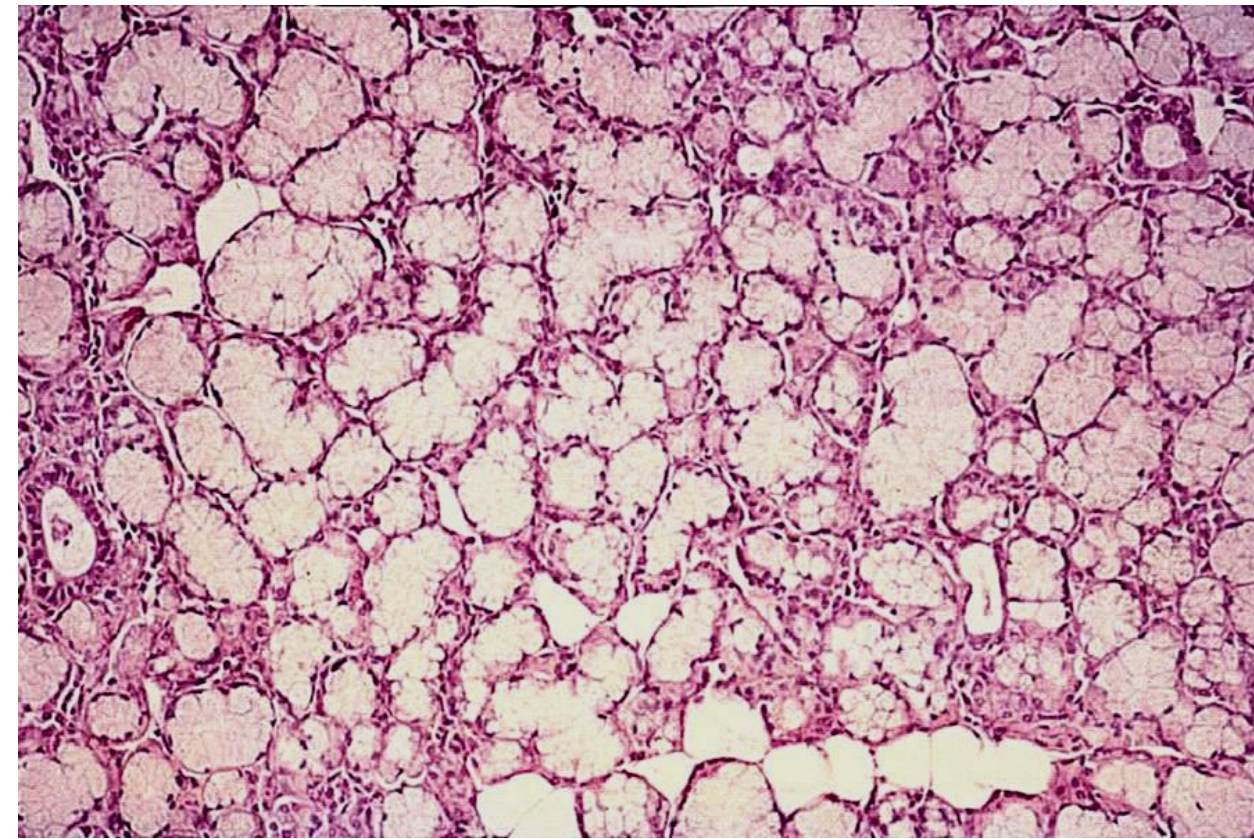


# Glandula sublingualis

- **SMÍŠENÁ** tuboalveolární žláza s převahou **MUCINÓZNÍ** složky
- Neúplné pouzdro
- Mucinózní tubuly, **serózní aciny vzácné**, místo nich tubuly s **Gianuzziho lunuly**
- **Chybějí vsunuté vývody**, žíhané ano, ale málo a krátké
  
- **Ductus sublingualis major** (Bartholini)
- **Ductus sublinguales minores** (Rivini)

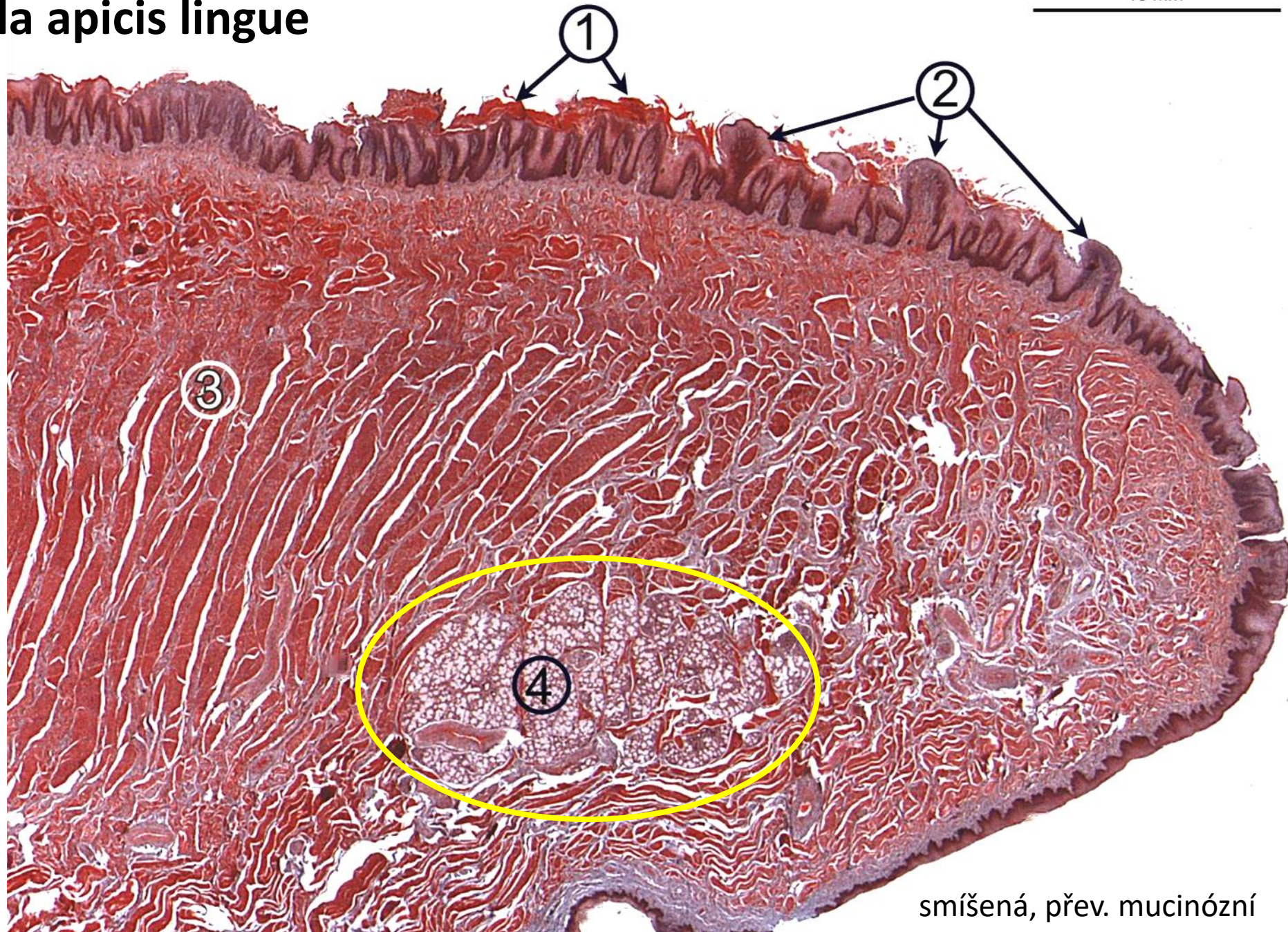


# Glandula sublingualis



# Glandula apicis lingue

10 mm



smíšená, přev. mucinózní



# Slina (saliva)

## Produkt všech slinných žláz ústní dutiny

1,0 - 1,5 litr/den (0,3 - 0,6 ml/min)

Malé žlázy 10 % / velké žlázy 90 % (gl. parotis 25 %, gl. submand. 60-65 %, gl. sublingualis 10 %)

Čirá nebo lehce opaleskující viskózní tekutina, slabě kyselá pH: 6,8 (6,5 – 7,2)

Skládá se ze složky tekuté a formované:

Tekutá: **voda** (95%) + **ionty** -  $\text{Na}^+$ ,  $\text{K}^+$ ,  $\text{Cl}^-$ ,  $\text{Ca}^{2+}$ ,  $\text{Mg}^{2+}$ ,  $\text{HCO}_3^-$ , aj.

**bílkoviny**: amyláza (ptyalin), ...

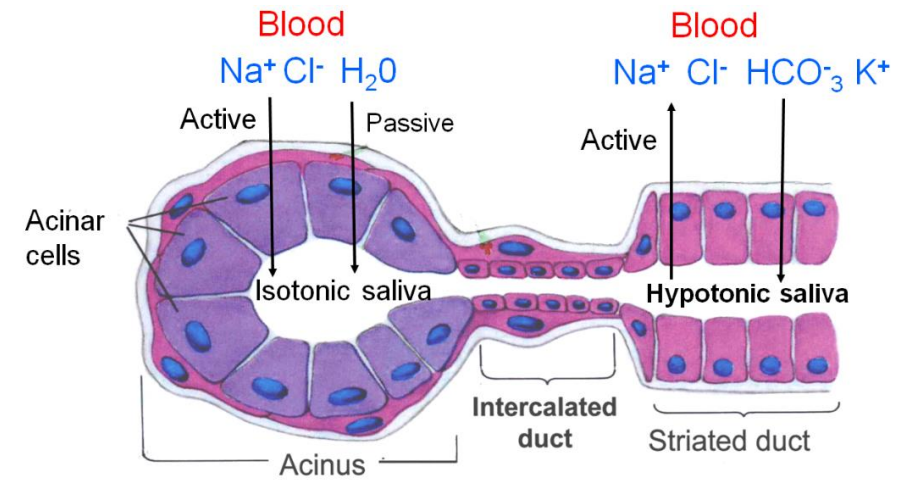
**glykoproteiny** – hlen (mucin)

**imunoglobuliny**

**malé organické molekuly** (glukóza, aminokyseliny, močovina, kys. močová aj.)

Pevná: odloupané buňky epitelu ústní dutiny, slinná tělíska (jde o pozměněné lymfocyty) a nepatogenní saprofytické bakterie

2 etapy: **primární slina** (izotonická) - neprošla žíhanými vývody a **definitivní slina** (hypotonická) - byla modifikována v žíhaných vývodech



## Funkce sliny

- **Protektivní:** tvoří na povrchu sliznice a zubů tenký film - **slinný film**
  - stimuluje reparační procesy v ústní dutině
  - účastní se remineralizace a udržuje integritu zubů
  - zajišťuje vlhkost a samočištění sliznice ústní dutiny
  - zuby chrání před působením bakterií
- **Antimikrobní:** proteiny s bakteriostatickým účinkem – lysozym, peroxidasa, laktoferin, aj.
- **Zvlhčovací:** zvlhčuje sousta suché potraviny a usnadňuje jejich polykání
- **Digestivní:** zahajuje štěpení polysacharidů (slinná amyláza)

slina představuje **citlivý indikátor orálního zdraví**  
(změny při onemocnění periodontu, karies, kandidózy aj.)

Lokalizace		Název	Typ	Velikost
Rty		gll. labiales sup. et inf.	smíšené, přev. mucinózní	malé
Tváře		gll. buccales	smíšené, přev. mucinózní	malé
		gll. molares (retromolares)	smíšené, přev. mucinózní	malé
		<b>GL. PAROTIS</b>	<b>serózní</b>	<b>VELKÁ</b>
Patro	tvrdé	gll. palatinae (žlázová zóna )	mucinózní	malé
	měkké	gll. palatinae	mucinózní	malé
Jazyk		gl. apicis lingue (Blandini-Nuhni)	smíšená, přev. mucinózní	malá/ velká
		žlásky Ebnerovy (gll. papillae vallatae)	<b>serózní</b>	malé
		žlásky Weberovy (gll. linguales post.)	mucinózní	malé
Dno dutiny ústní		<b>GL. SUBMANDIBULARIS</b>	smíšená, přev. serózní	<b>VELKÁ</b>
		<b>GL. SUBLINGUALIS</b>	smíšená, přev. mucinózní	<b>VELKÁ</b>

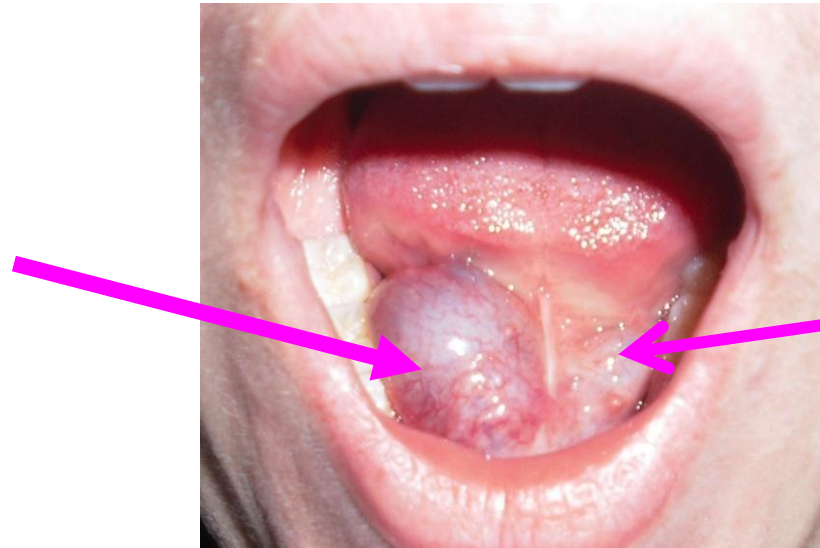
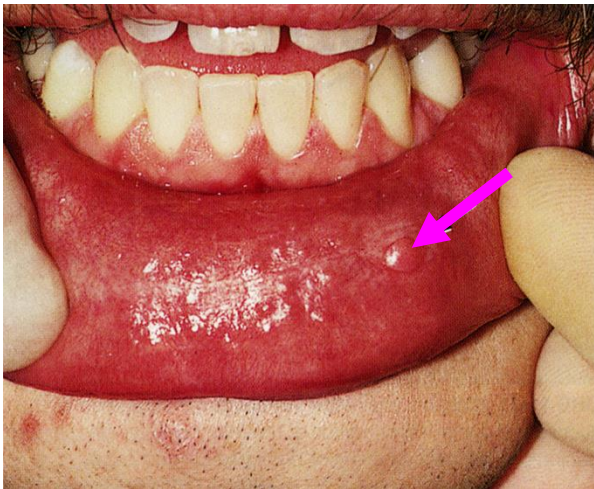
# Vybrané patologie slinných žláz

**Sialadenitis (sialoadenitis)** – zánět slinných žláz, bakteriálního nebo virového původu

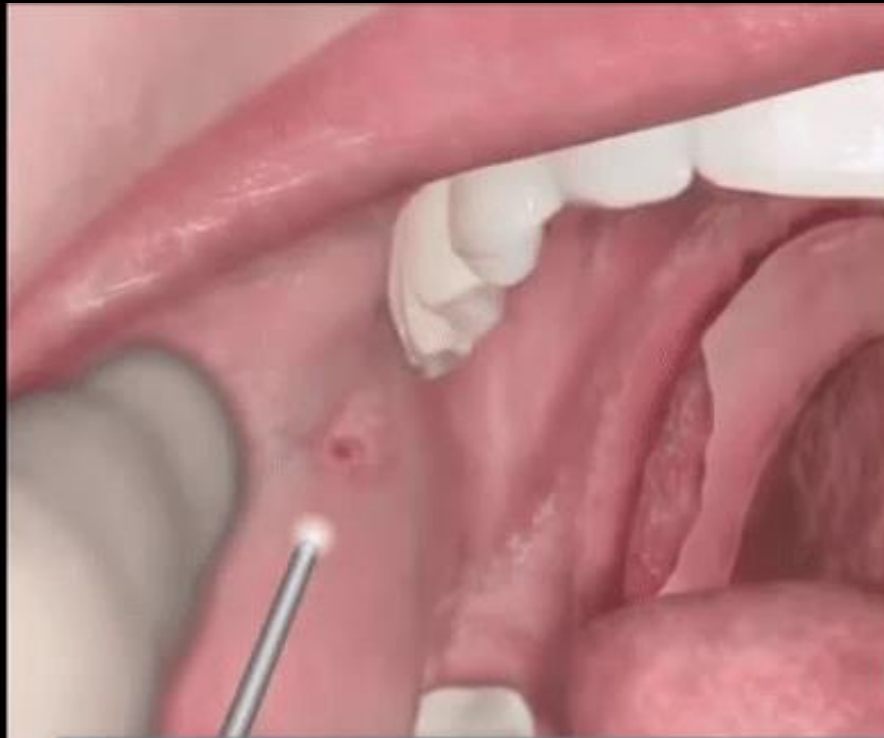**Sialolithiasis** - slina ve vývodech se stane vazkou natolik, že zahuštěný sekret může druhotně kalcifikovat - znemožní odtok (drenáž) - neprůchodnost vývodů

Sialolitiáza u malých slinných žláz - dilatací sekrečních oddílů (**mukokéla**), a zvětšením žlázek

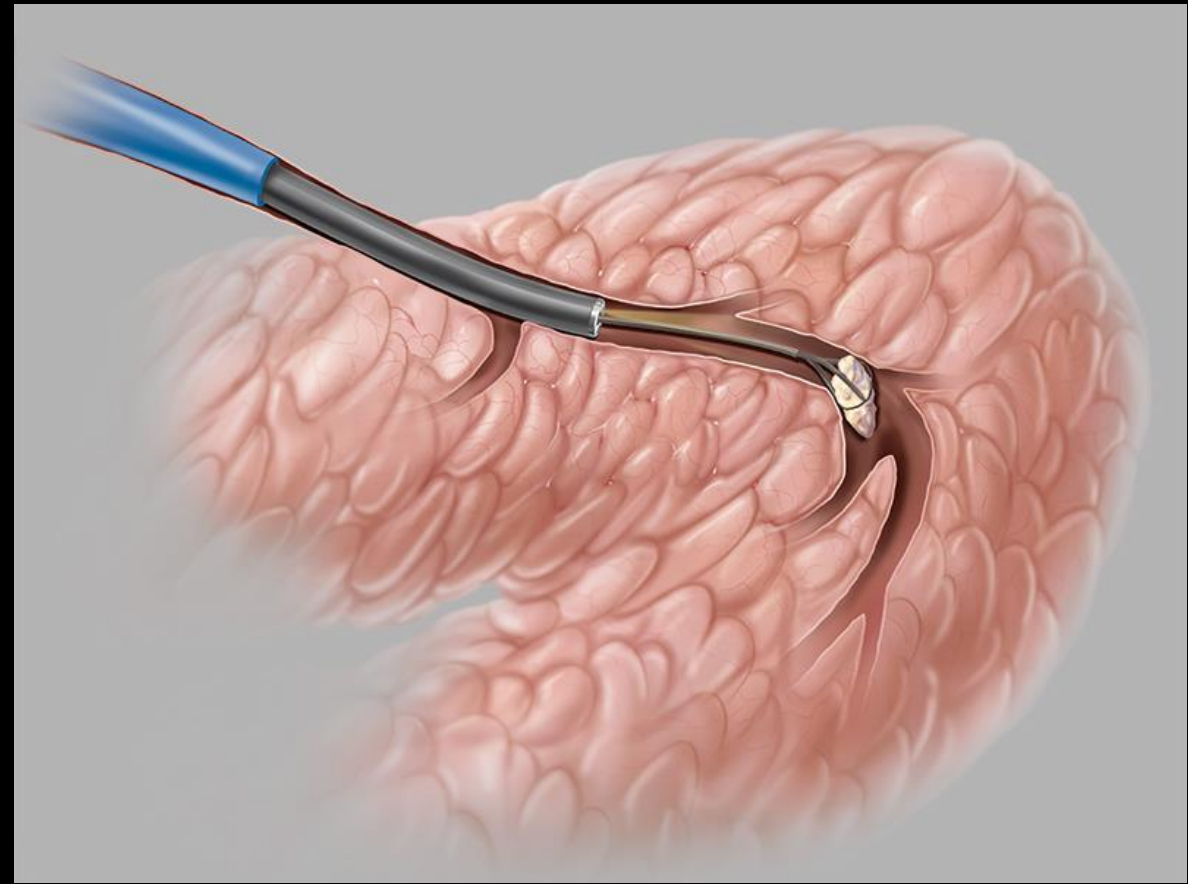
**Při neprůchodnosti ductus submandibularis - velká retenční cysta uložená na spodině ústní dutiny – ranula („žabka“)** (při neprůchodnosti duct. sublingualis major nebo ductus sublinguales minores)



# Sialendoscopy



To help treat this problem obstructive stones can be removed from the parotid salivary duct. A miniature endoscope is introduced through the duct to locate the stone or stones in a procedure called sialendoscopy.



# Regulace činnosti slinných žláz

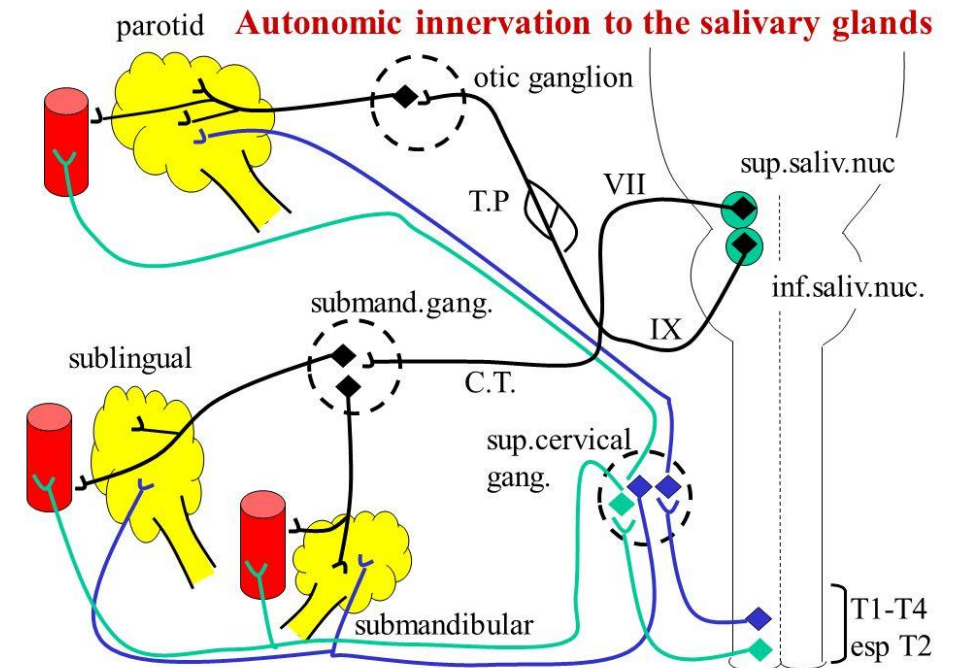
**Autonomní nervový systém:** z hlavového oddílu **parasympatiku** a hrudního **sympatiku** do žláz vstupují eferentní vlákna, která vytvářejí na povrchu sekrečních oddílů a vývodů husté pleteně

stimulace **sympatických** vláken **snižuje** produkci sliny  
stimulace **parasympatických** vláken **zvyšuje** salivaci

**malé slinné žlázy** secernují **neustále**  
**velké slinné žlázy** vydávají sekrety **pouze na podnět**  
(např. chemický, mechanický aj.).

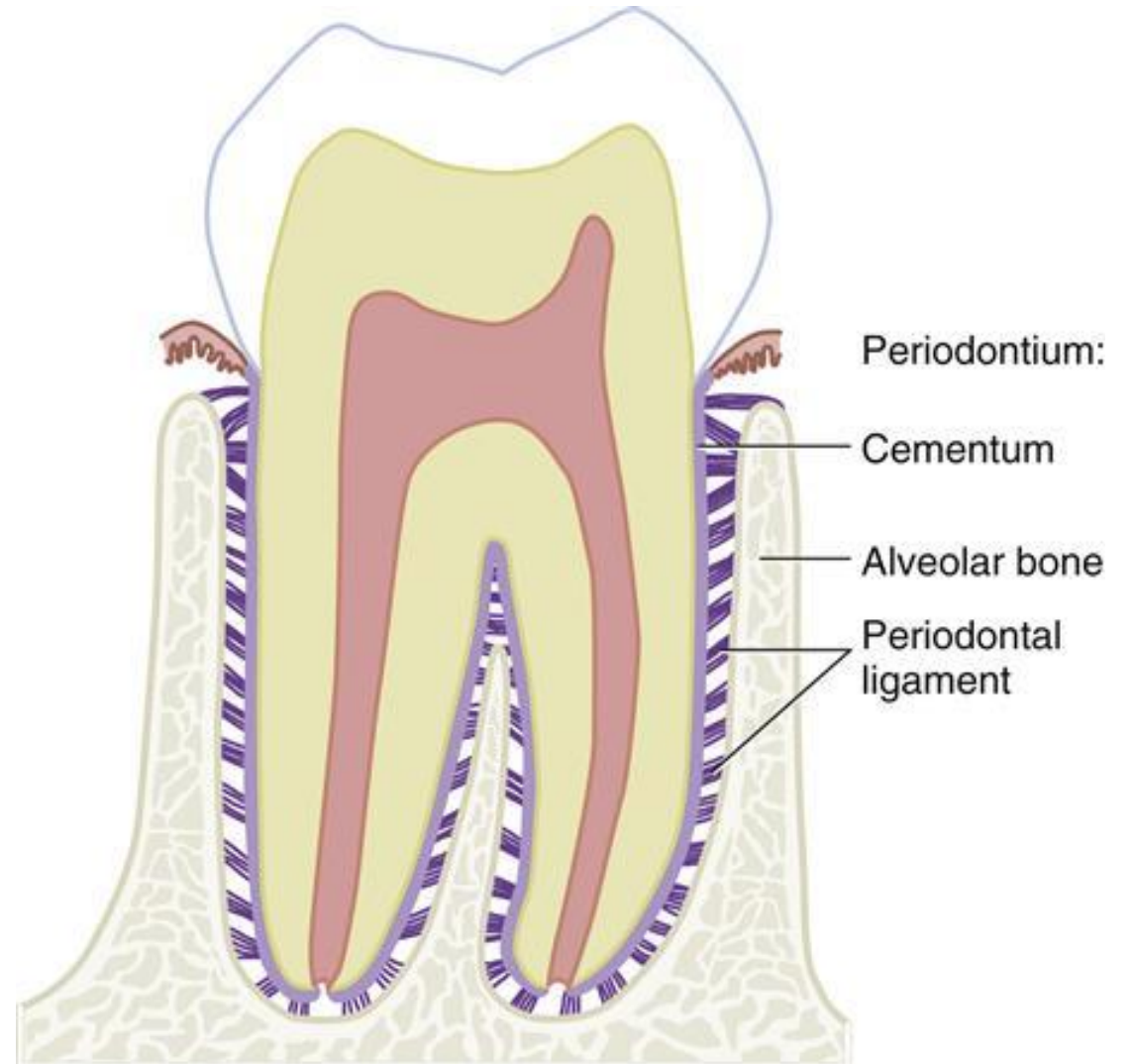
Atrofie žláзовého parenchymu  
atrofie provází některá systémová onemocnění,  
indukována léky, ozářením

Důsledek: **hyposalivace - xerostomia** („sucho v ústech“)



# Závěsný aparát zuby

- **Zubní lůžko (alveolus)** každý zub má samostatné
- **Ozubice (periodoncium)** - husté kolagenní vazivo, které upevňuje kořen zuby v lůžku
- **Závěsný aparát zuby** = **ozubice** + **cement** zubního kořene + **stěna zubního lůžka** tvoří anatomicko-funkční celek
- **Parodont** = **závěsný aparát zuby** + **dáseň**
- Závěsný aparát odděluje od dutiny ústní **dáseň (gingiva)**, která pevně přirůstá k povrchu krčku zuby a vytváří kolem něj **Gottliebovu epitelovou těsnící manžetu**



**periodont  
(3)**

**závěsný  
aparát  
(2+3+4)**

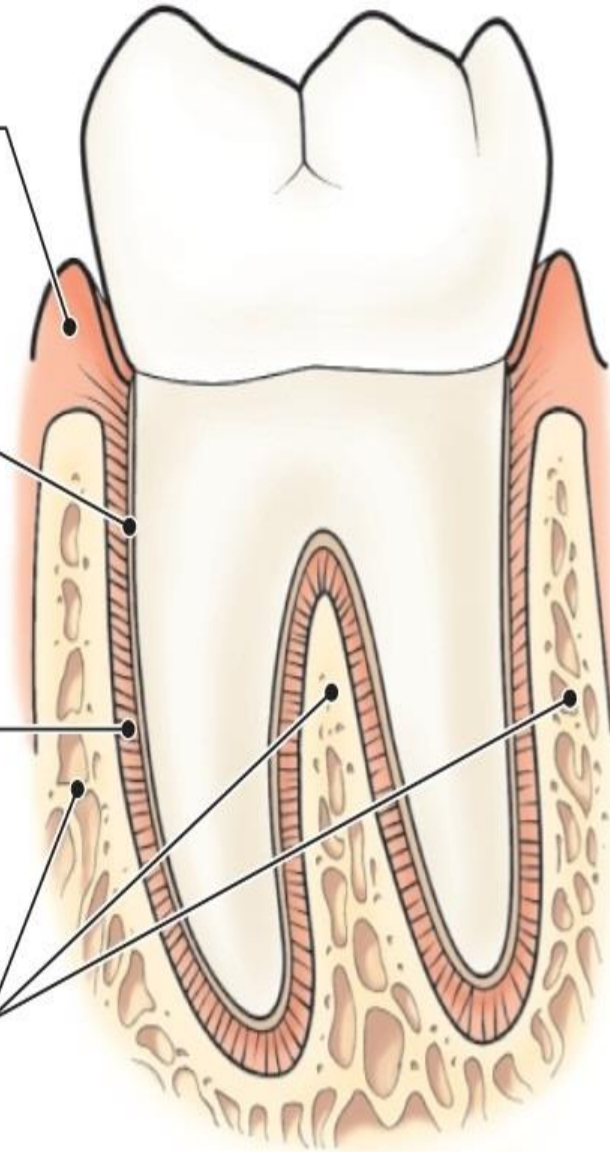
**parodont  
1+(2+3+4)**

1. gingiva

2. cement

3. ozubice

4. alveolus





**Alveolární kost**  
**(Alveolární výběžek)**

# Stručný přehled stavby kostní tkáně, plasticita kostní tkáně

Dvě hlavní funkce:

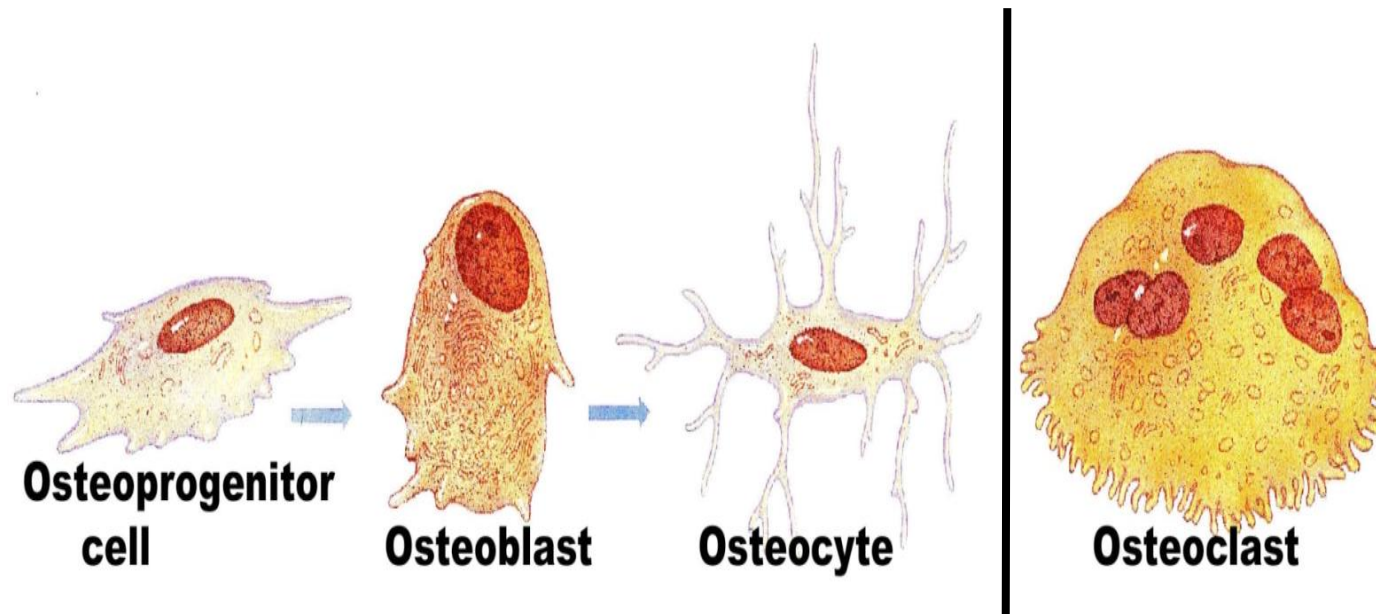
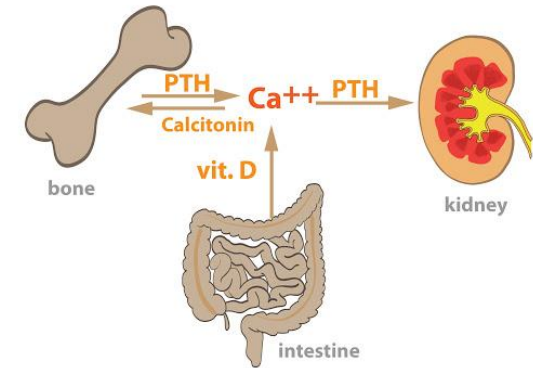
**Oporná** - tvoří skelet

**Zásobárna  $\text{Ca}^{2+}$**  v těle (99 %) - 2 způsoby mobilizace

Složení:

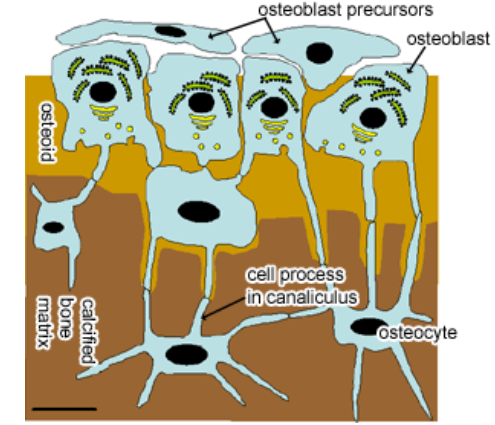
**Buňky**

**Mezibuněčná hmota (ECM)** - kostní matrix



# Buňky kosti

## osteoblasty a osteocyty ; osteoklasty



### Osteoblasty

Syntetizují organickou komponentu mezibuněčné hmoty kosti kolagen typu I, proteoglykany a glykoproteiny

Účastní se ukládání vápenatých solí do matrix

Za vývoje uloženy v jedné vrstvě na povrchu kosti

### Osteocyty

Klidové formy osteoblastů

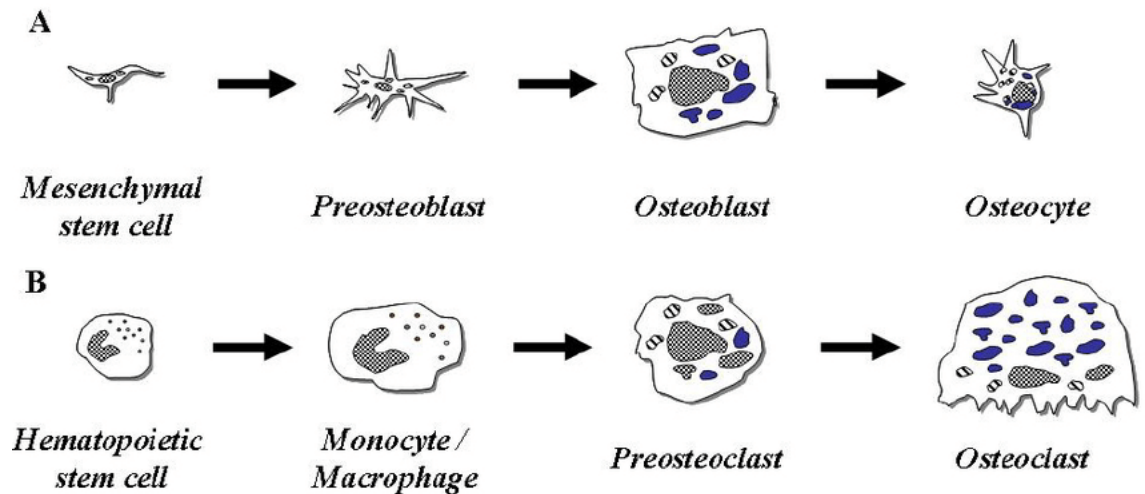
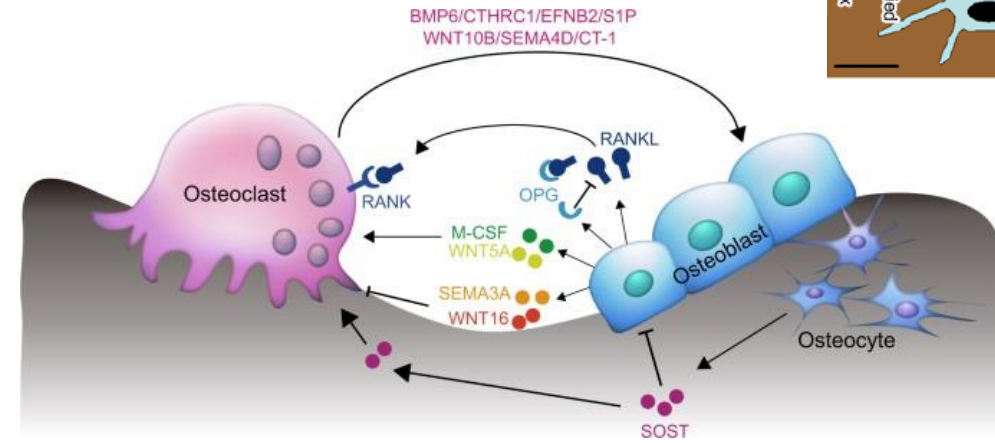
Uloženy v **lakunách** a výběžky v **canaliculi ossium** navazujících na lakuny

### Osteoklasty

Velké buňky (průměr cca 100 um) s nepravidelnými výběžky

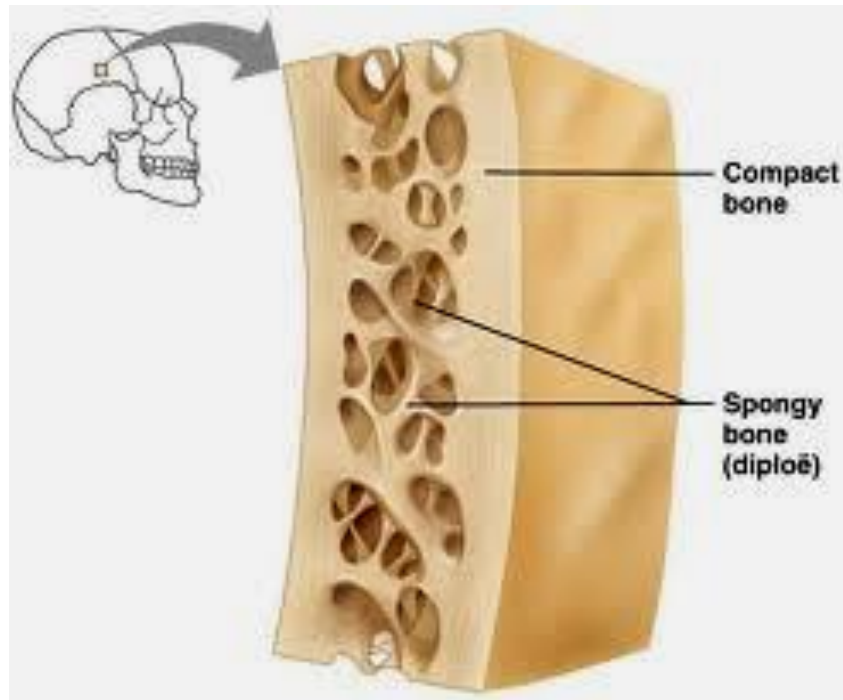
Multinukleární – počet jader 50 i více, vznikají fúzí monocytů

Odbourávají kostní matrix (na povrchu kosti) – podílí se na přestavbě kosti

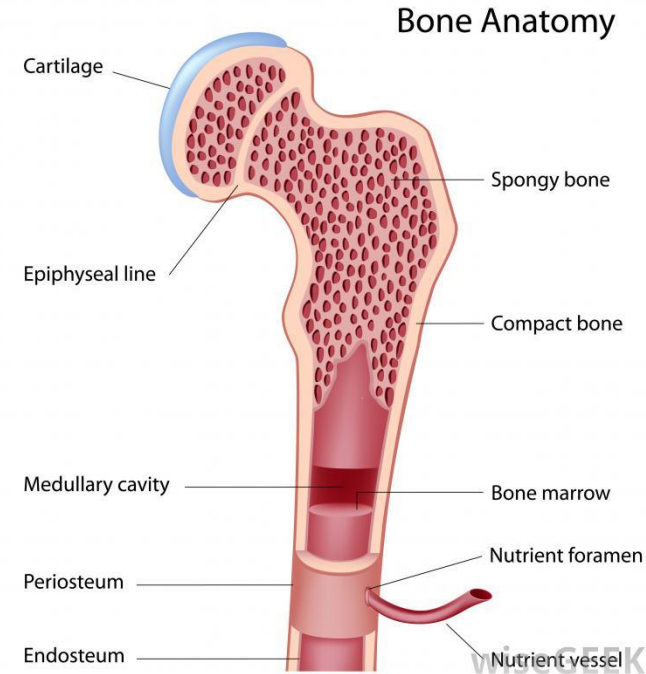


**Kosti kostry** (dlouhé, krátké, ploché, nepravidelné) - z kostní tkáně **lamelózního** typu

Kosti jako orgány - **hutné (kompakta)** i **houbovité (spongióza)**



**Plochá kost**



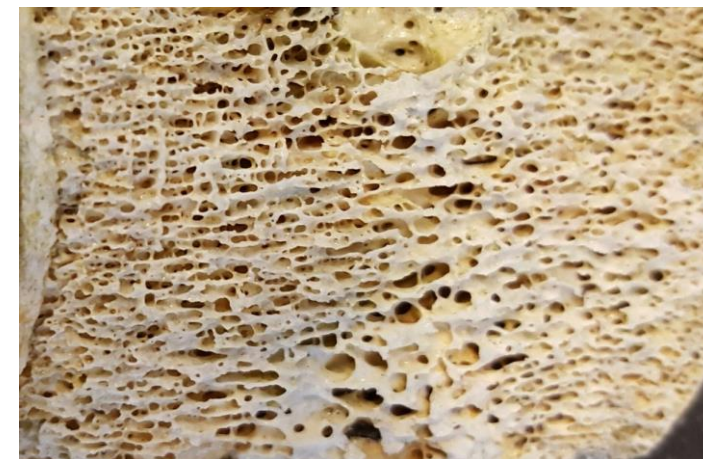**Dlouhá kost**

**Kompakta: 3 systémy kostních lamel** (nejlépe na příčném či podélném řezu tělem dlouhé kosti (diafýzou))

## Houbovitá kost (spongiósa) – soubor tenkých trámeček nebo plotének

Průběh a prostorové uspořádání trámeček závisí na silách, které na kost působí

Trámečky do tloušťky 100  $\mu\text{m}$  obsahují pouze plášťové lamely  
tlustší i lamely haversovy či intersticiální



## Periost

Obaluje kost z vnější strany

Bohatá inervace – bolí

2 vrstvy:

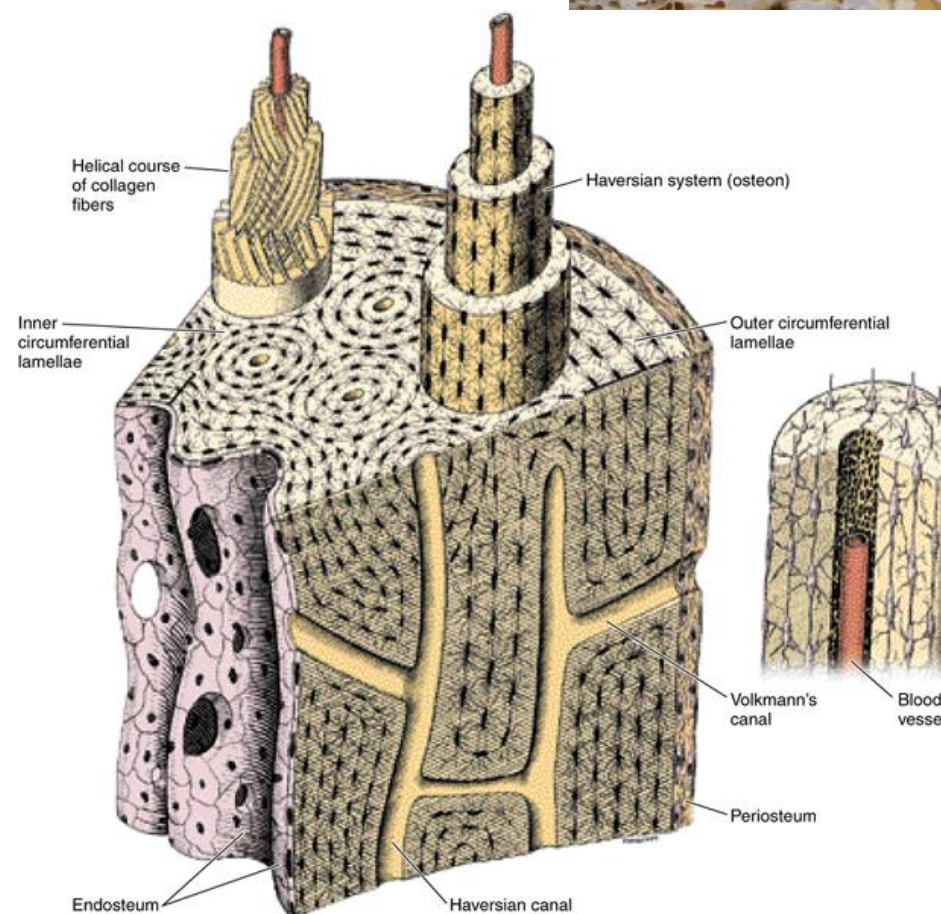
**Stratum fibrosum**, Sharpeyova vlákna

**Stratum osteogenicum** - osteoprogenitorové buňky

## Endost

Na dřevěném povrchu

Stejná stavba jako periost, ale je tenčí



# Plasticita kostní tkáně

Kosti jako orgány jsou schopné přestavovat vnitřní strukturu, tak aby odpovídala aktuálnímu mechanickému zatížení

Přestavba – remodelace: součinnost osteoblastů a osteoklastů

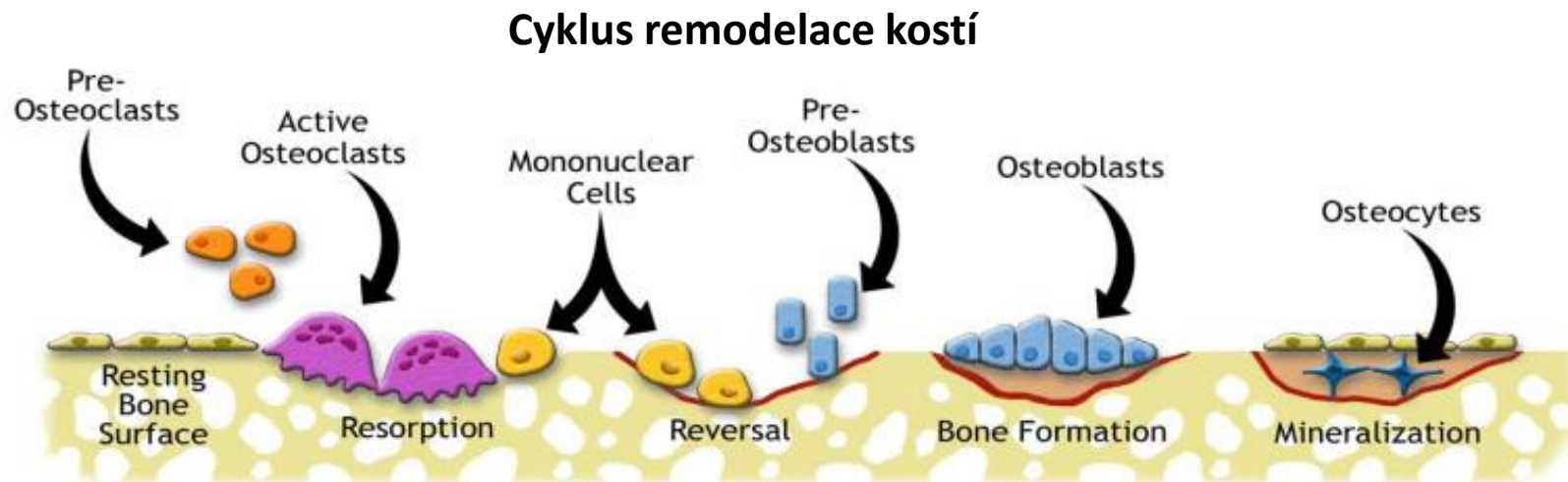
V dětském věku probíhá remodelace rychleji.

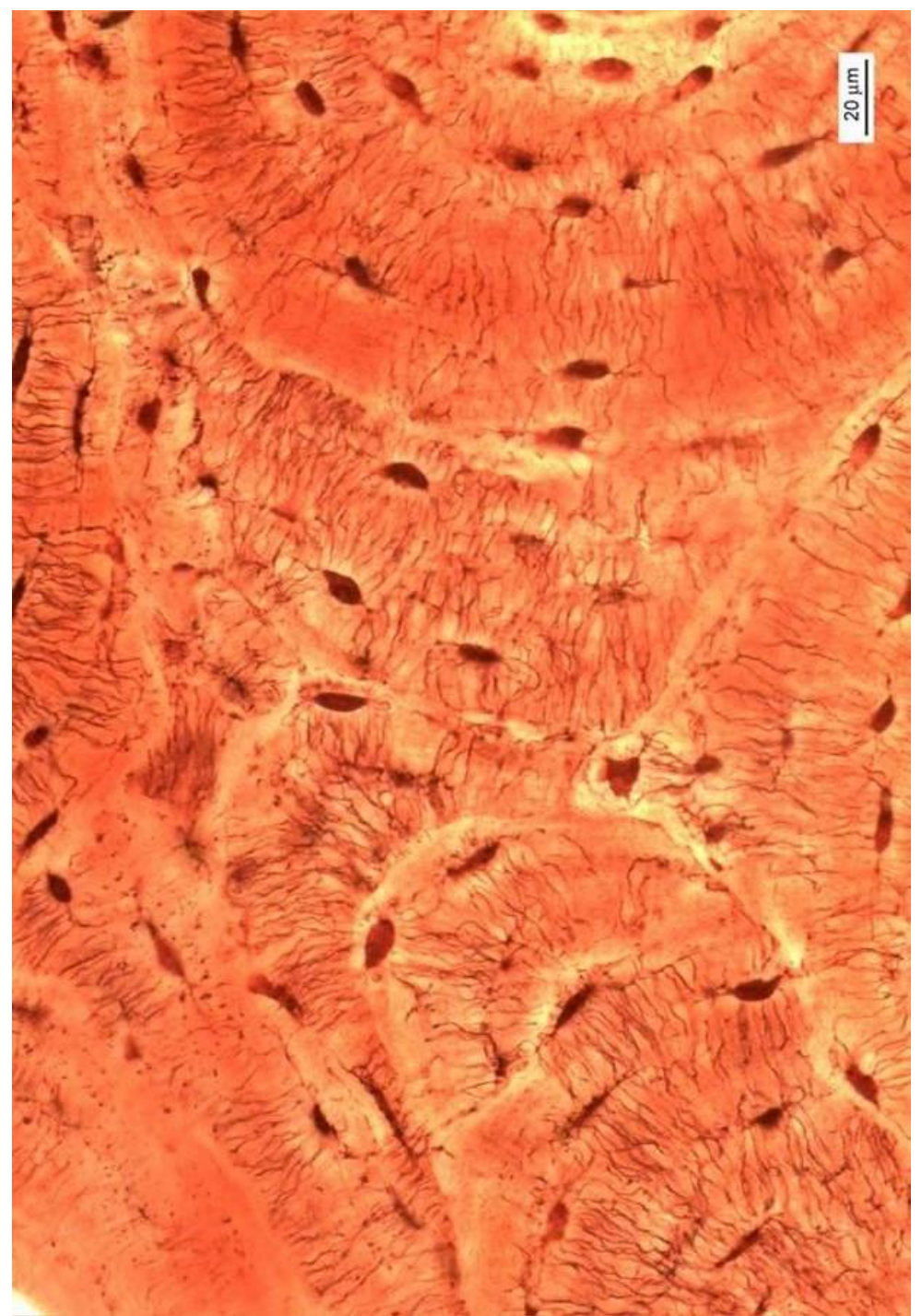
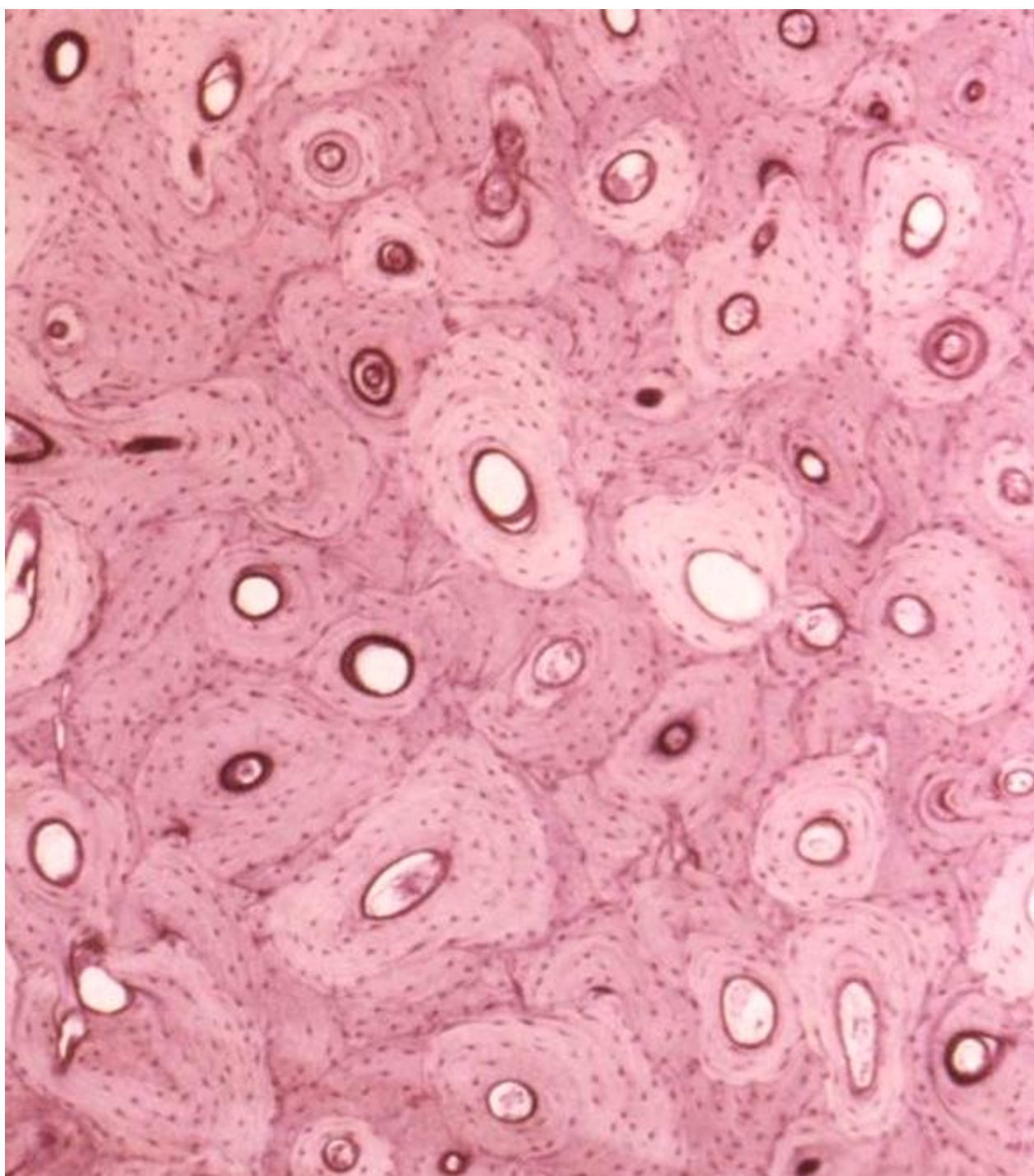
Přestavbu kostní struktury lze indukovat arteficiálními podněty: působením tahu či tlaku

Působením tahu se nová kostní tkáň vytváří,

Působením tlaku naopak rezorbuje

Role osteocytů - uplatňují se jako mechanosensory, předají signál osteoblastům v endostu či periostu, a ty ho předají osteoklastům





# Alveolární výběžek (processus alveolaris)

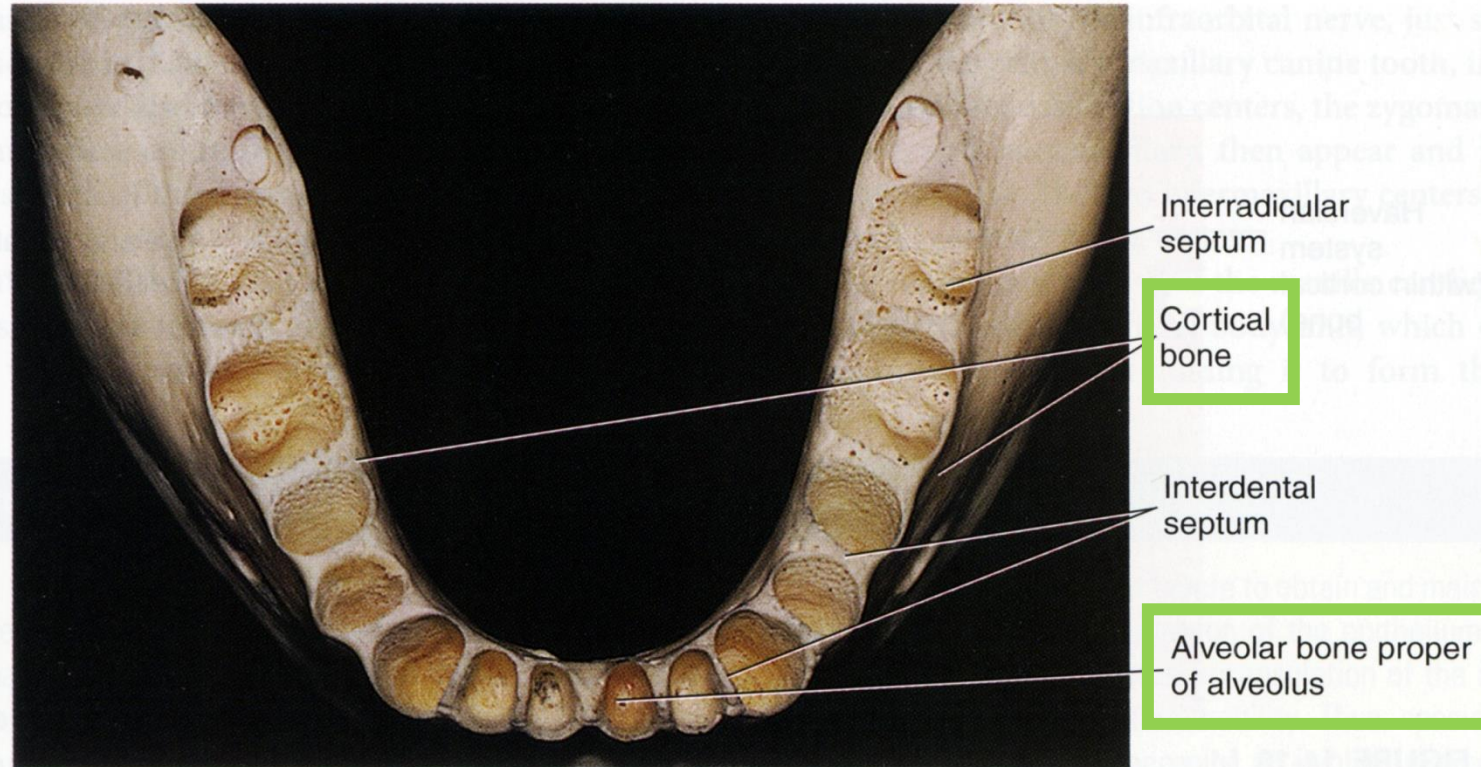Část čelisti se zubními lůžky (*alveoli dentales*)

Výběžek podobně jako ostatní anatomické oddíly čelistí složen z **kostní tkáně lamelózního typu** - hutná a houbovitá kost

## Rozložení kompakty

2 ploténky

- **Kortikální (zevní alveolární)** - tvoří vestibulární nebo orální stranu alveolů
- **Kribriformní (vnitřní alveolární, os alveolare, lamina dura)** - tvoří stěnu alveolů





**Kortikální (zevní alveolární) ploténka –  
široká 1,5 - 3,0 mm**

Člení se na

- **Lamina vestibularis**
- **Lamina oralis**

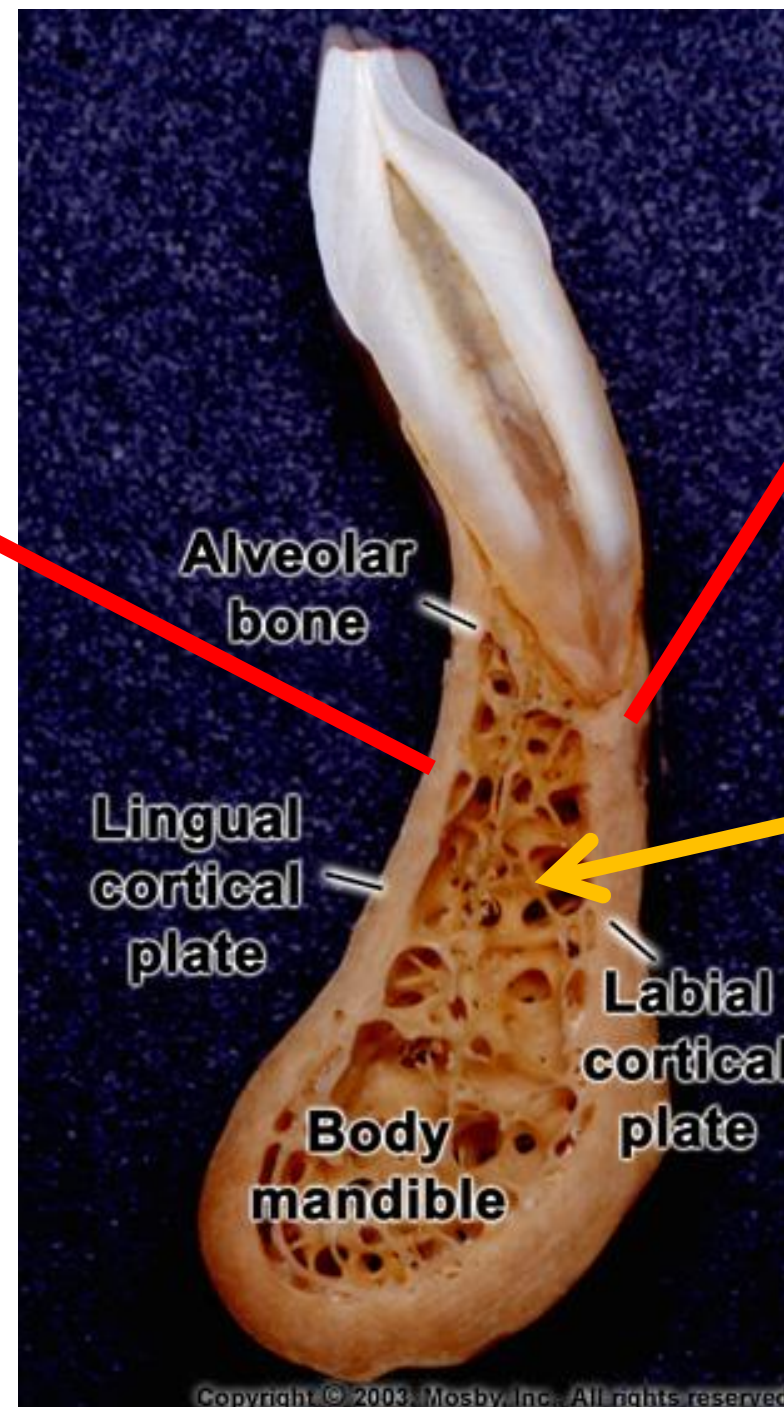
Obě jsou kryty periostem, obsahují lamely všech 3 typů  
Osteony probíhají různými směry

V oblasti dolních molárů bývá lamina oralis zesílena

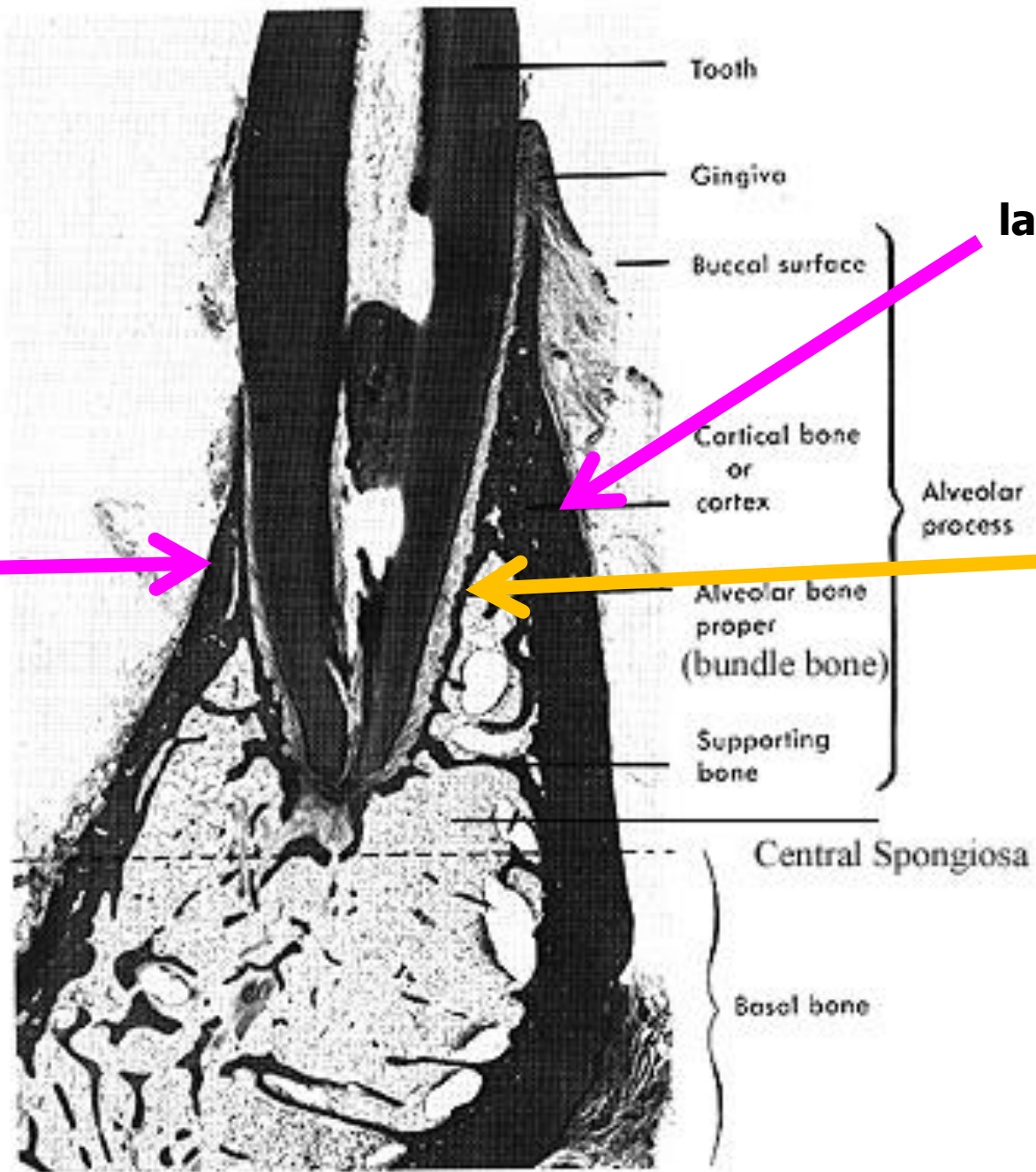
lamina oralis

lamina vestibularis

spongióza



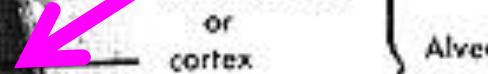
**Výbrus dolní čelisti s řezákem**



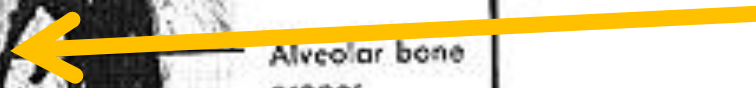
**Kortikální lamina oralis**



**Kortikální lamina vestibularis**



**Kribriformní os alveolare**



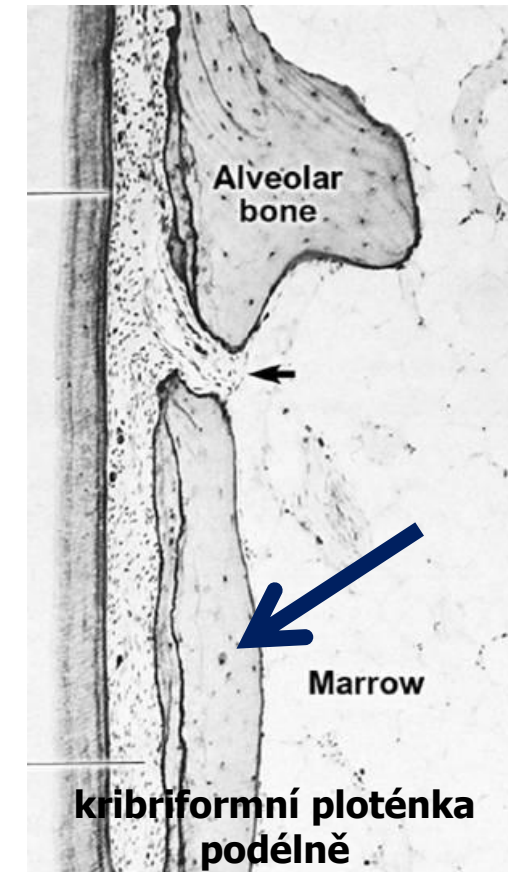
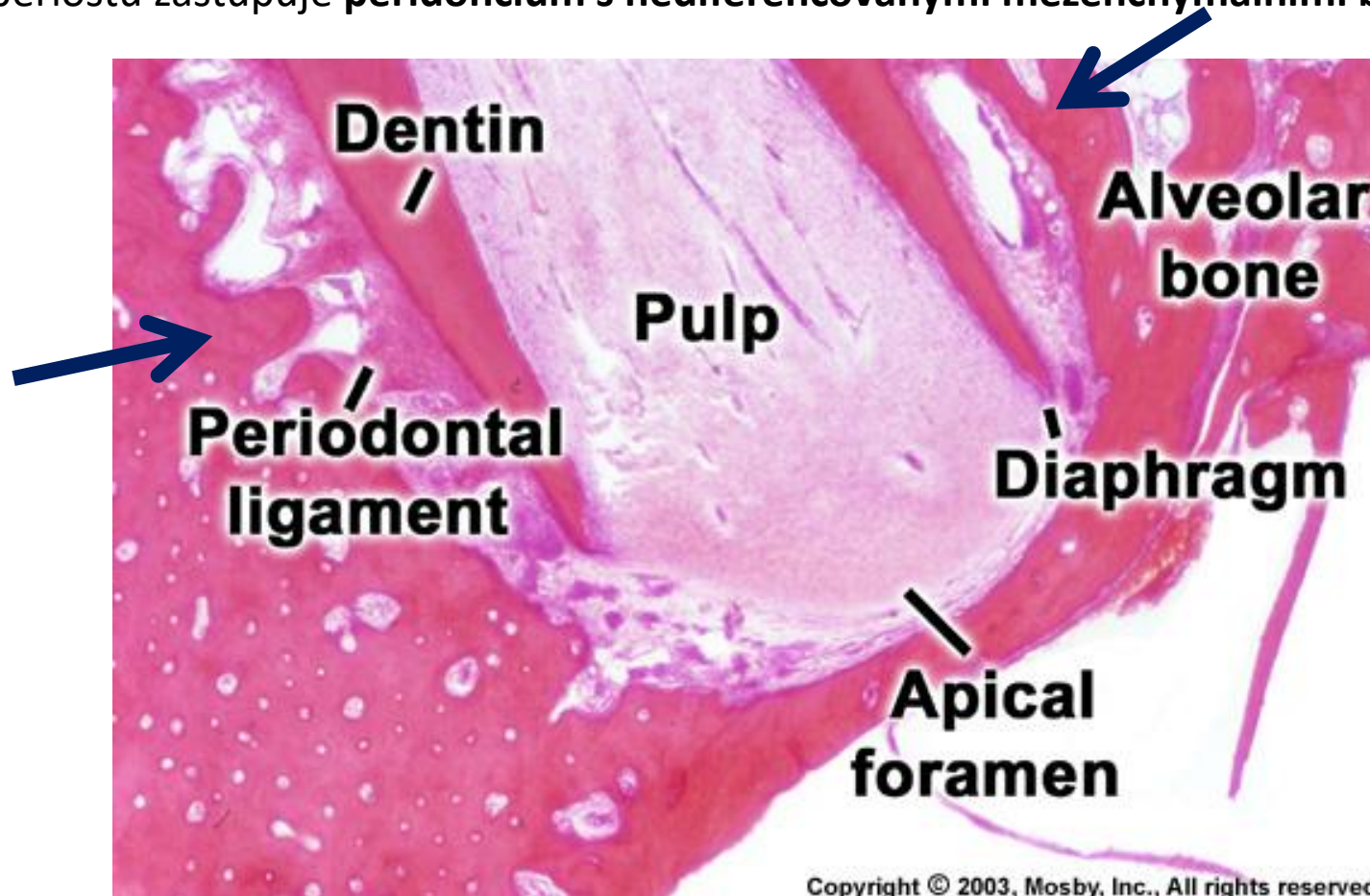
# Kribriformní ploténka (vnitřní alveolární ploténka = os alveolare)

Tvoří stěnu alveolů, je tenčí – **0,5 - 1,0 mm**

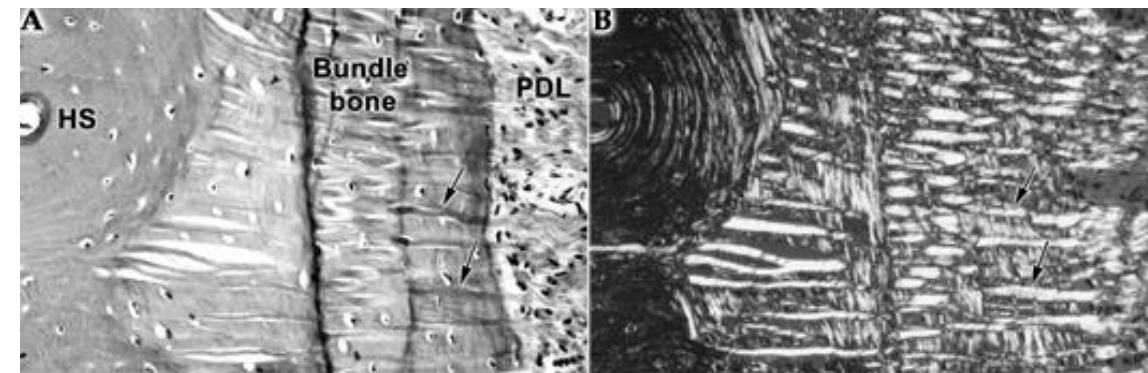
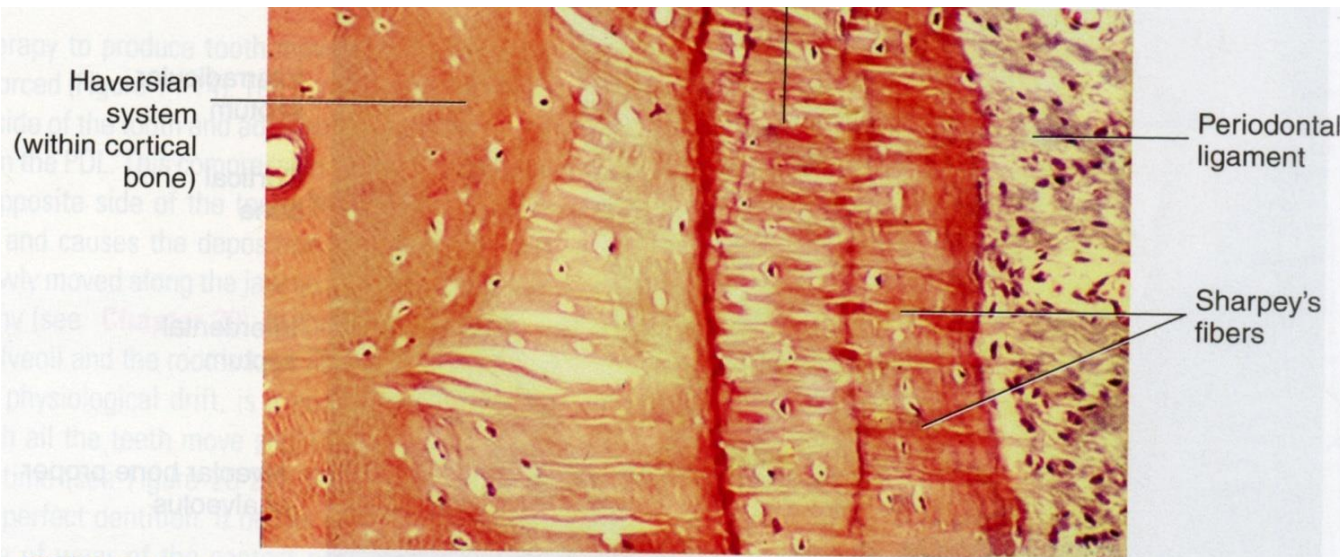
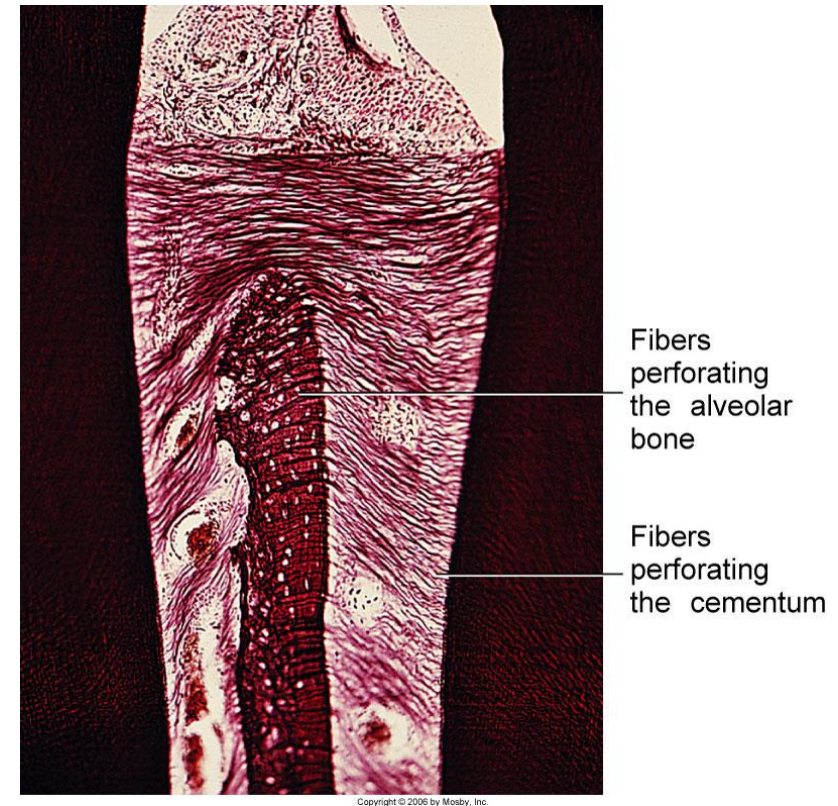
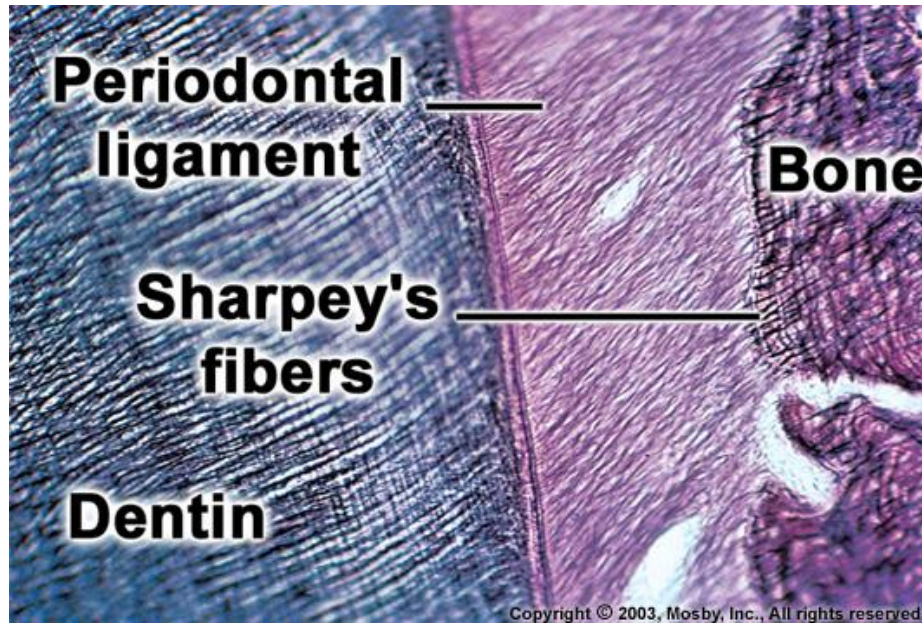
Proděravěna Volkmannovy kanálky (pro interalveolární cévy a nervy)

Stavba podobná jako u kompaktní ploténky, ale **nemá periost**

Funkci periostu zastupuje **peridoncium s nediferencovanými mezenchymálními buňkami** (diferenciacují v různé -blasty)

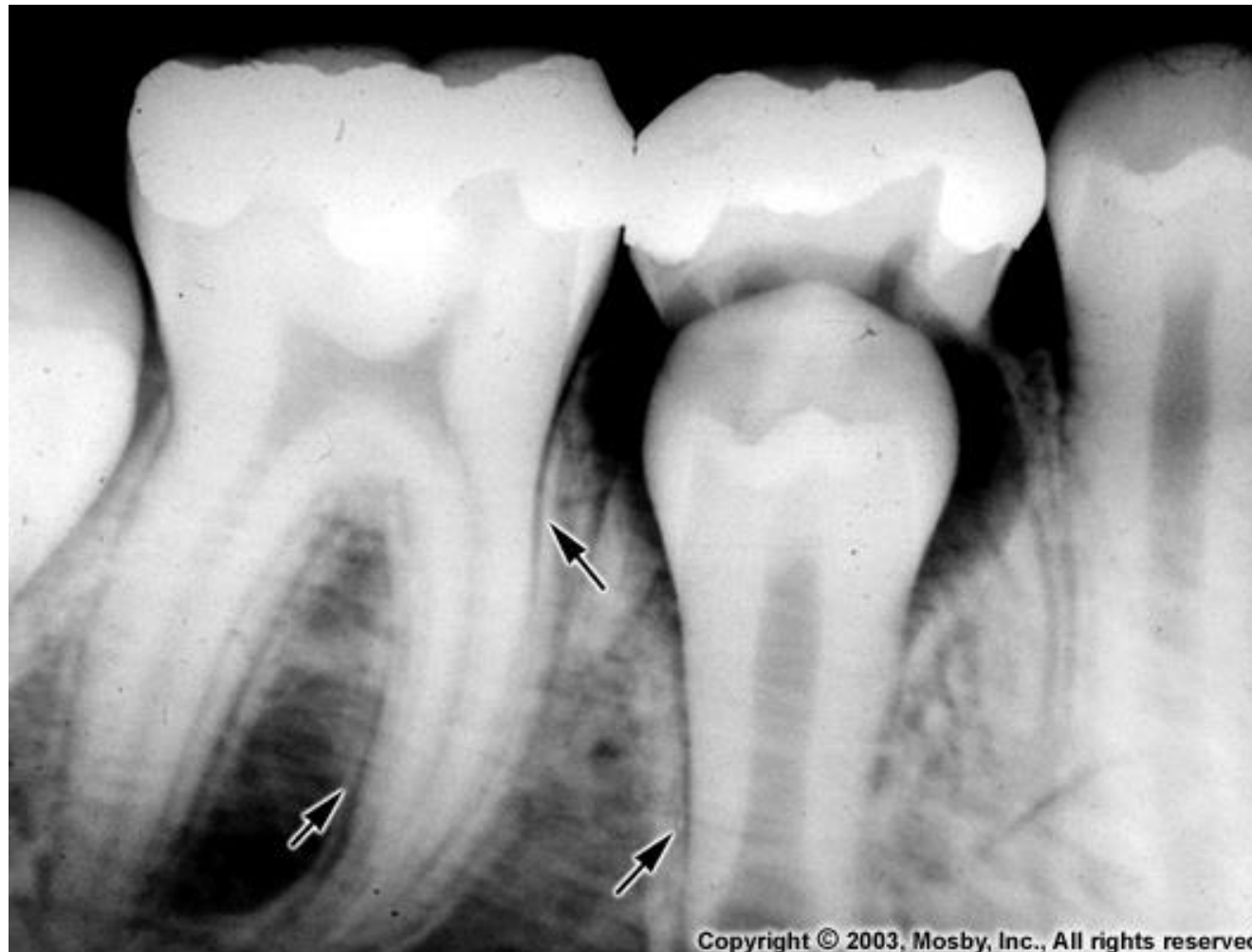

V kribiformní ploténce jsou ukotveny konce vláken PDL (v plášťových lamelách) – Sharpey's fibres



**FIGURE 14-16** Microscopic view of the insertion of Sharpey's fibers from the periodontal ligament into the alveolar bone proper in the root area. Note the Haversian system within the cortical bone. (From Nanci A: Ten Cate's Oral Histology, ed 7, Mosby, St Louis, 2008.)

Kribriformní ploténka je více mineralizovaná – na rtg snímcích vykazuje vyšší denzitu – **lamina dura**



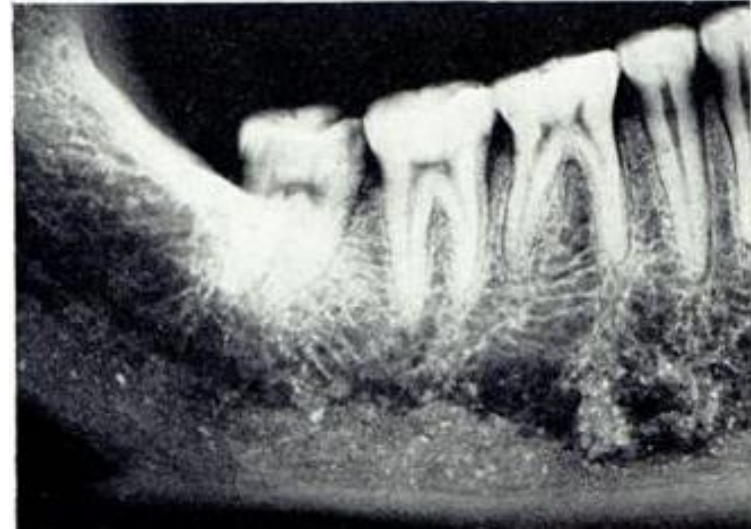u dočasných zubů a trvalých v mládí má **lamina dura** hladké kontury, v dospělosti a ještě později mívá průběh nerovný

# Spongióza

**Trámečky** - výplň mezi ploténkami, v uspořádání trámeček velká variabilita (převážně horizontální směr)

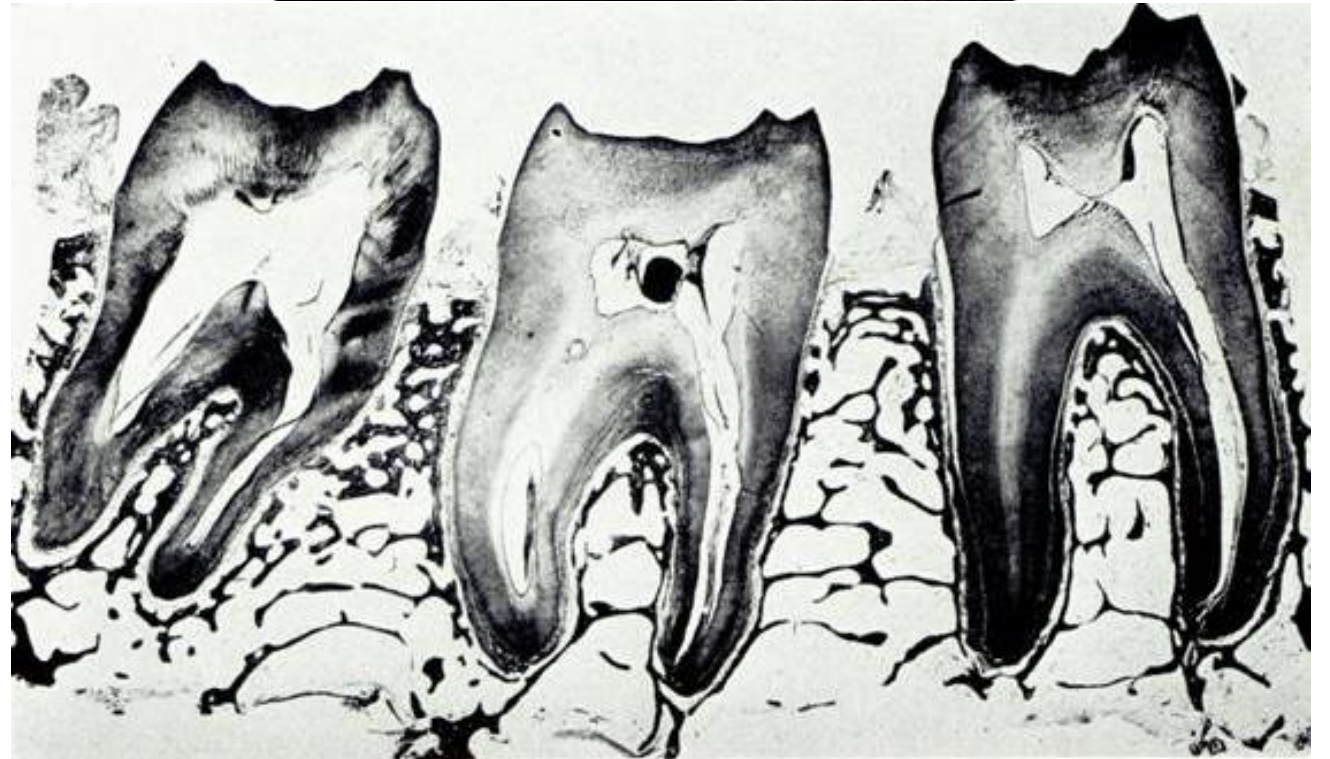
**Nachází se mezi ploténkami a v interdentálních a interradiálních septech**

Značná variabilita v uspořádání trámeček

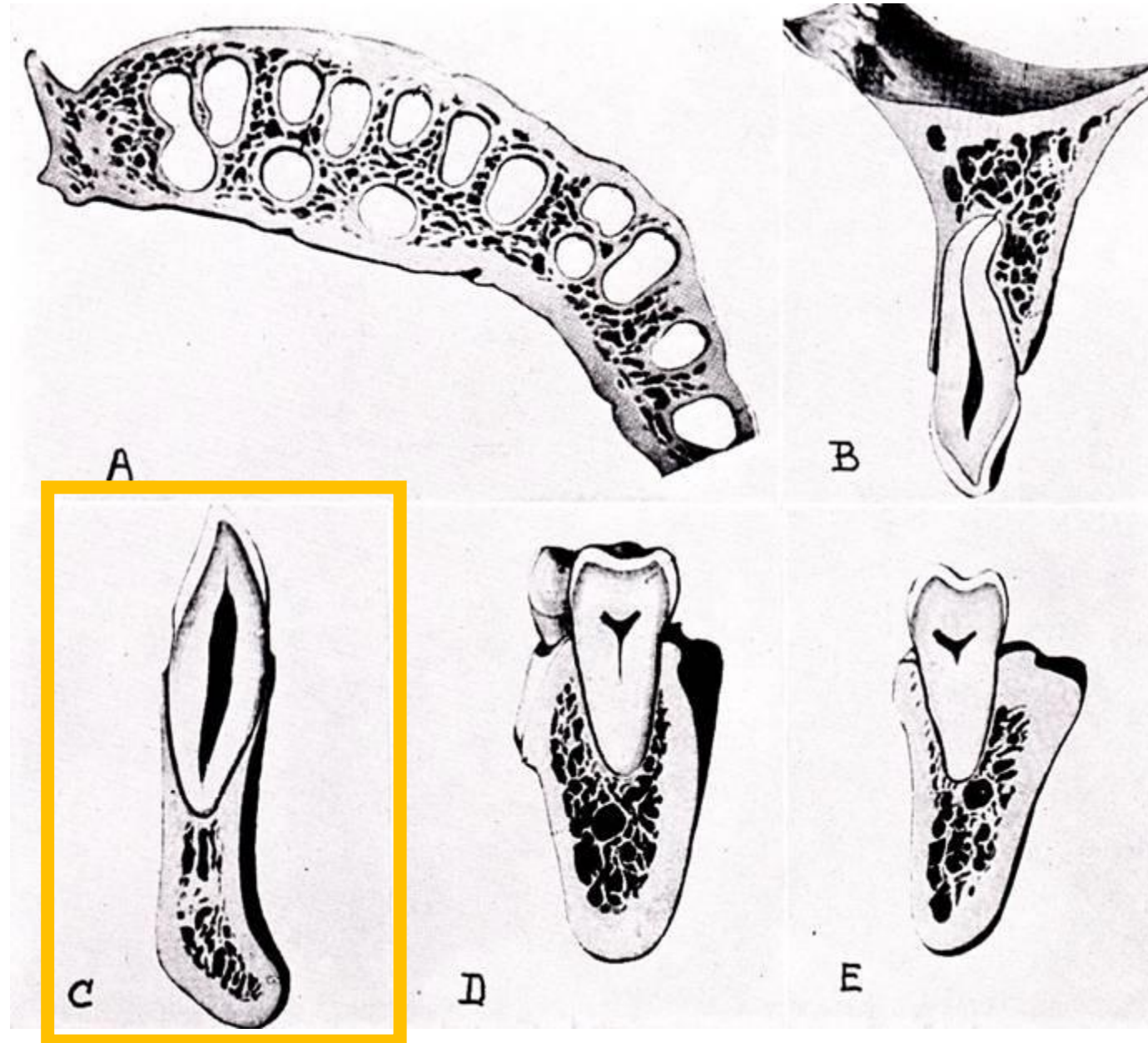


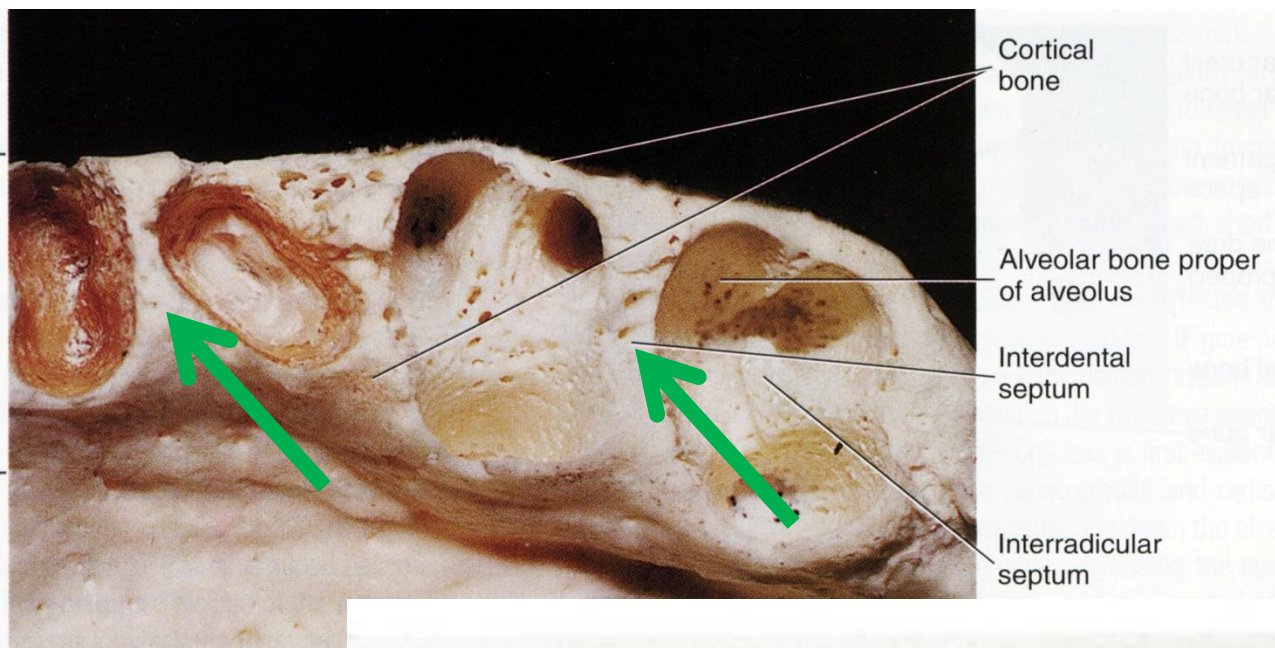
**Horizontální průběh**

Mezi trámečky je hematopoetická kostní dřev



V oblasti horních a dolních řezáků: lamina oralis i vestibularis splývají s kribrifornní ploténkou



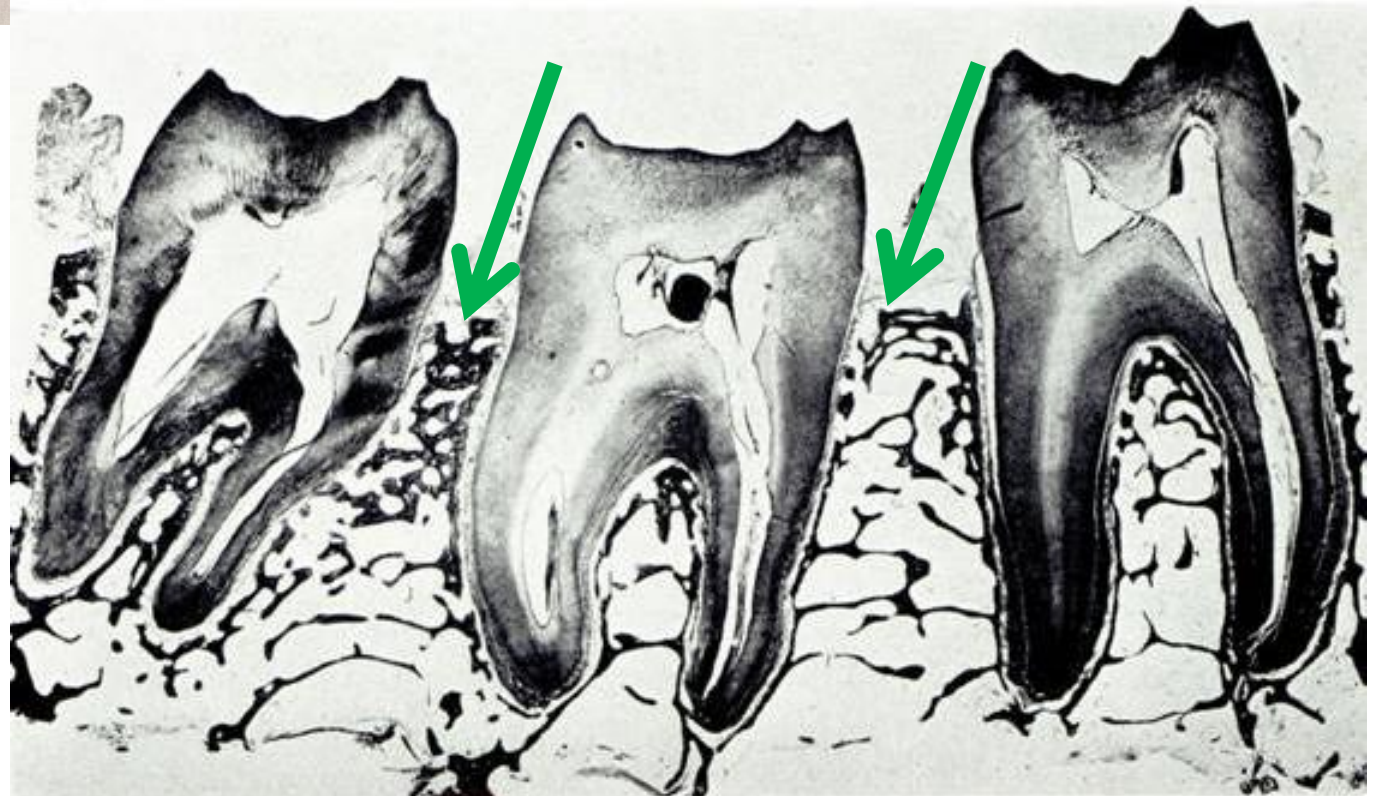


Jednotlivé alveoly dělí:

**Interalveolární septa = septa interdentalia**

Kolmo postavené přepážky vzniklé spojením meziálního a distálního úseku kribriformních plotének sousedních alveolů

Hřebeny interdentálních sept jsou obvykle **zaoblené** a dosahují k úrovni CEJ



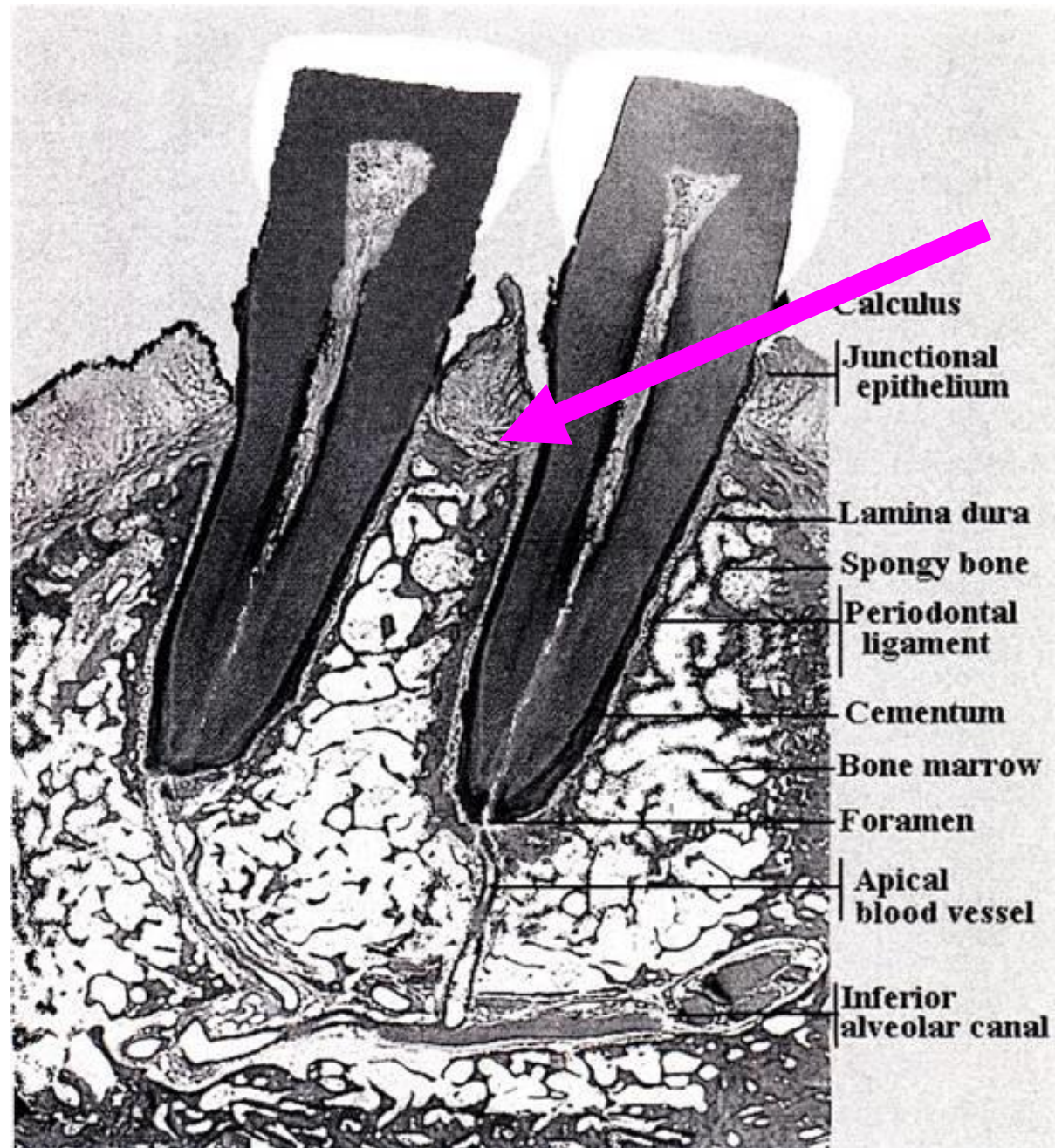


# Transseptální vlákna

Nad interdentalními septy jsou **transseptální vlákna** (lig. interdentalia) - modelují tvar vrcholů sept

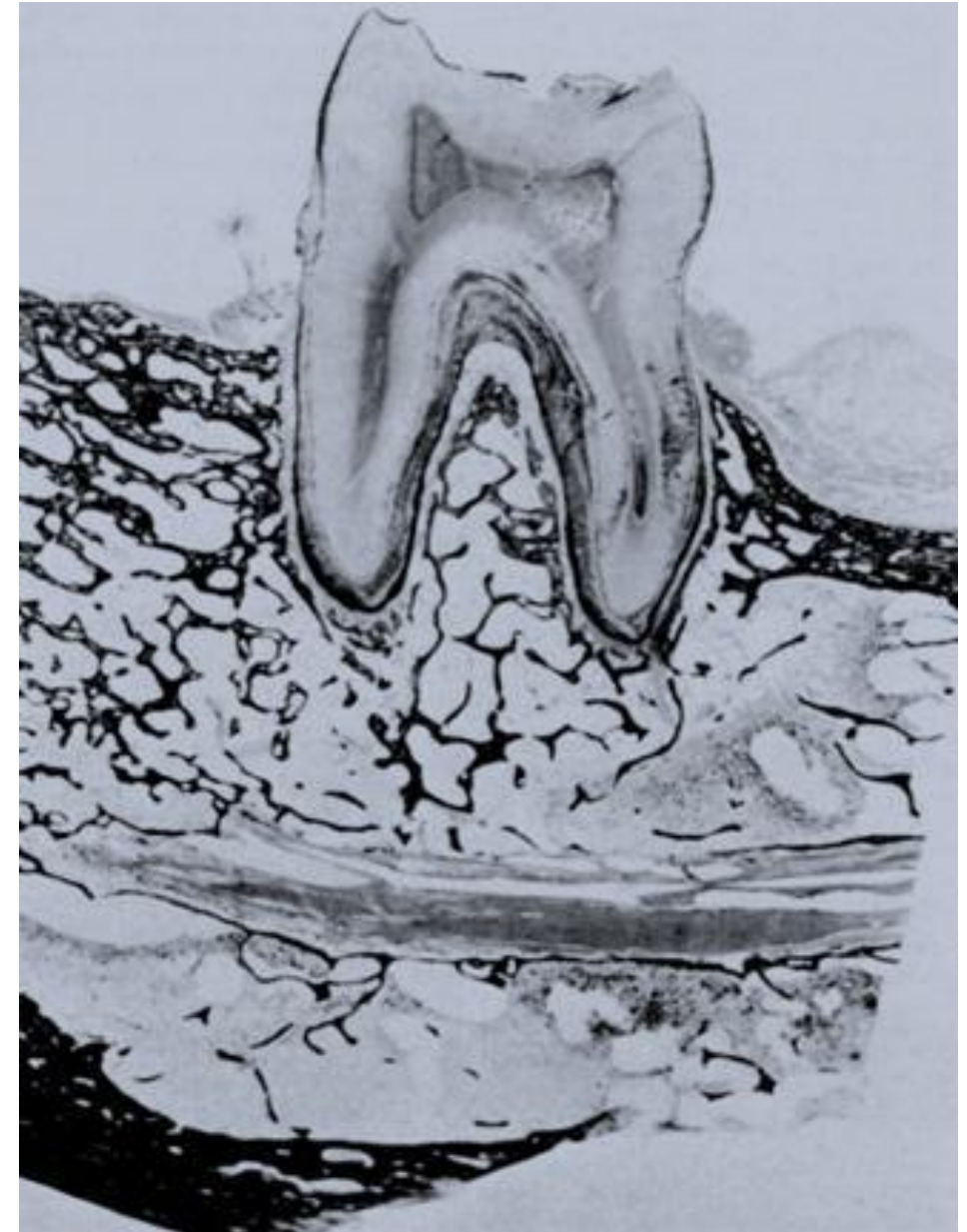
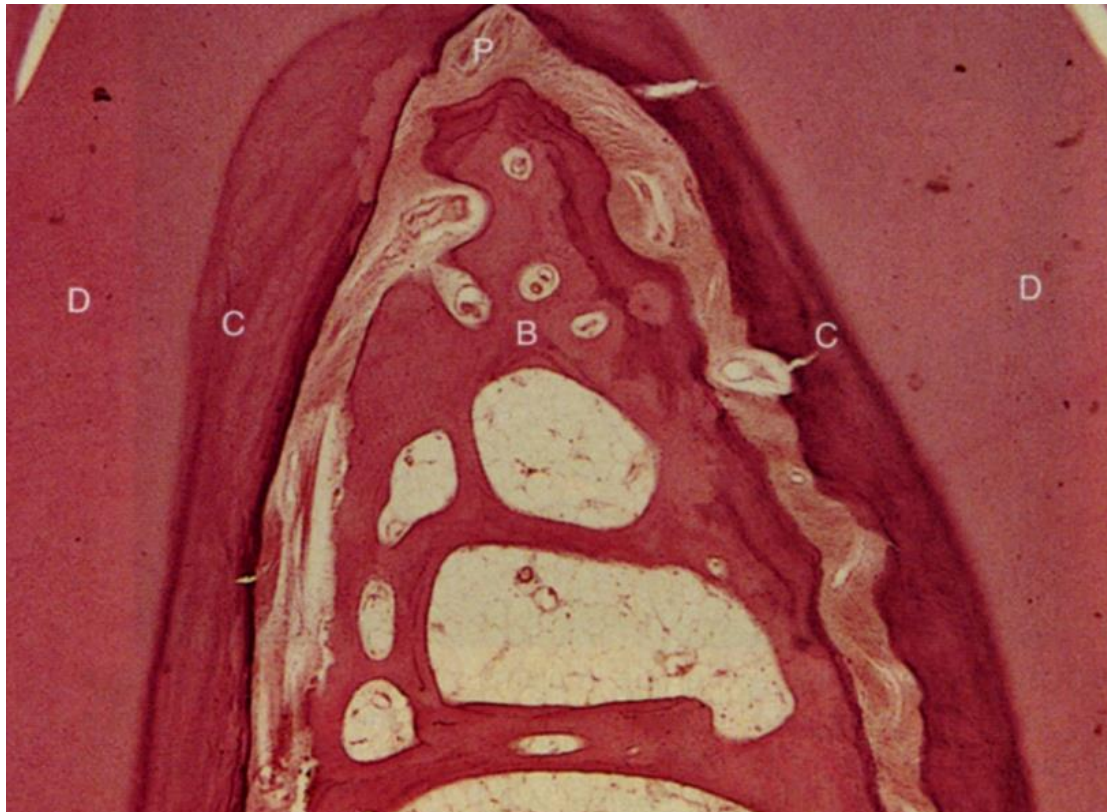
Při inklinaci (sklonu) zubů, tlakem vláken hřeben způsobí sešikmení vrcholu hřebene ve směru náklonu (sekundárně může dojít i ke zkrácení septa)

**Podle výšky hřebenů mezizubních sept se posuzují vertikální odchylky v postavení zubů**

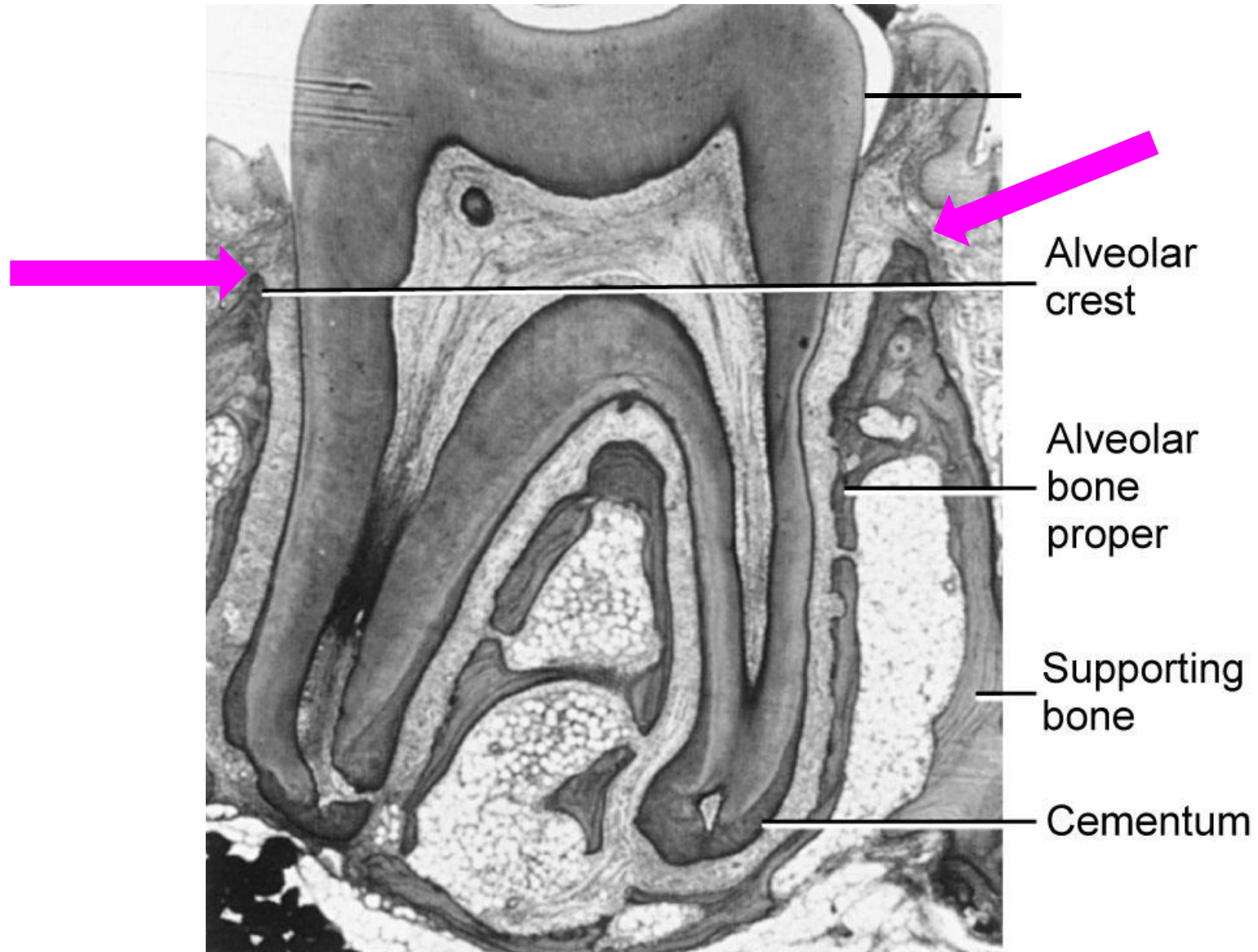


# Septa interradicularia

U vícekořenových zubů kribriformní ploténka spolu s trámečky houbovitě kosti vytváří mezikořenová septa - **septa interradicularia**



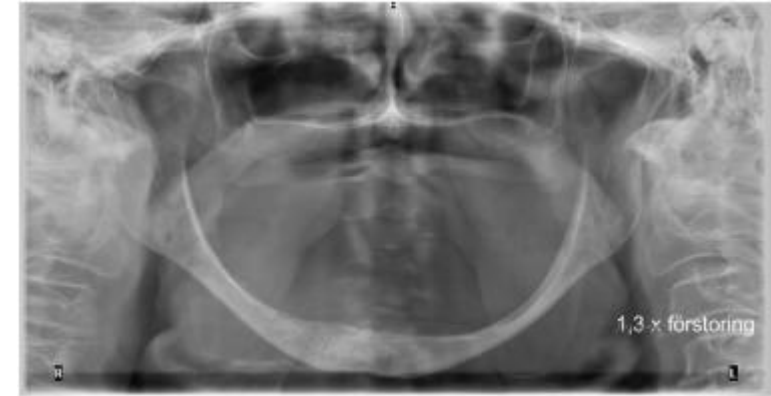**Okraj zubního lůžka** je místo, kde se koronální konec kribriformní ploténky setkává s lamina vestibularis nebo lamina oralis



# Klinický význam plasticity alveolárního výběžku

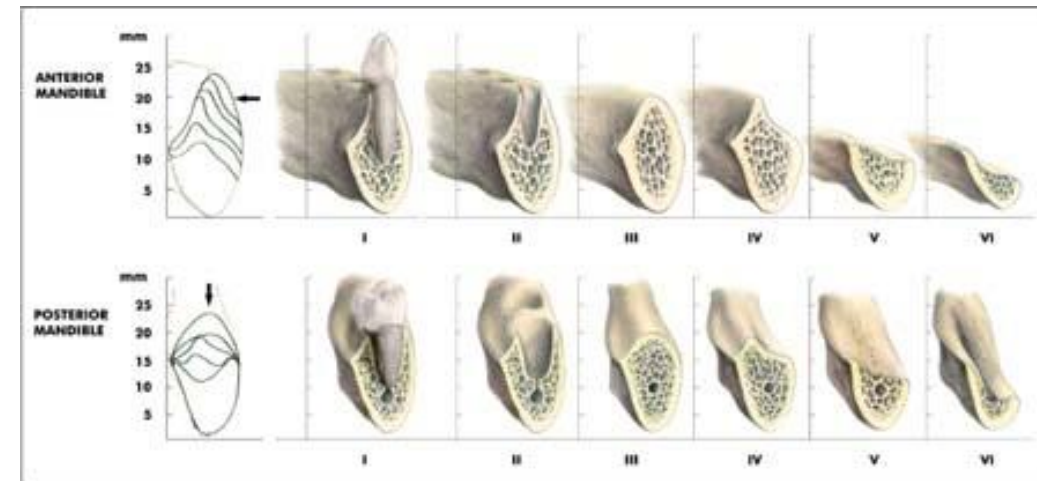
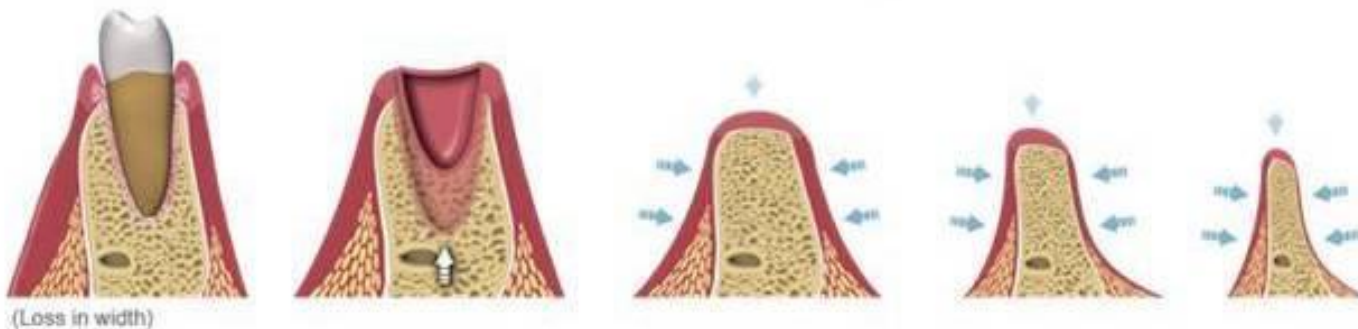
Stavbu a uspořádání alveolárního výběžku ovlivňuje řada faktorů jako:

- **Celkový stav výživy**
- **Hormony (hyper-, hypo- produkce)**
- **Mastikační síly při rozměňování potravy**
- **Růst zubních kořenů a prořezávání zubů**
- **Infekce**
- **Extrakce zubů**



Působí krátkodobě nebo dlouhodobě, během života se se mohou různě střídat

Adaptační změny v alveolárním výběžku



# Klinický význam plasticity alveolárního výběžku

1. Díky rozdílnému účinku dlouhodobého tahu a tlaku na kost lze dosáhnout remodelace kostní struktury

prolongovaný **tah** – **formativní** - **tvorba**

prolongovaný **tlak** – **rezorbční** - **odbourání**

Využíváme v ortodoncii k opravě postavení zubů v zubních lůžkách

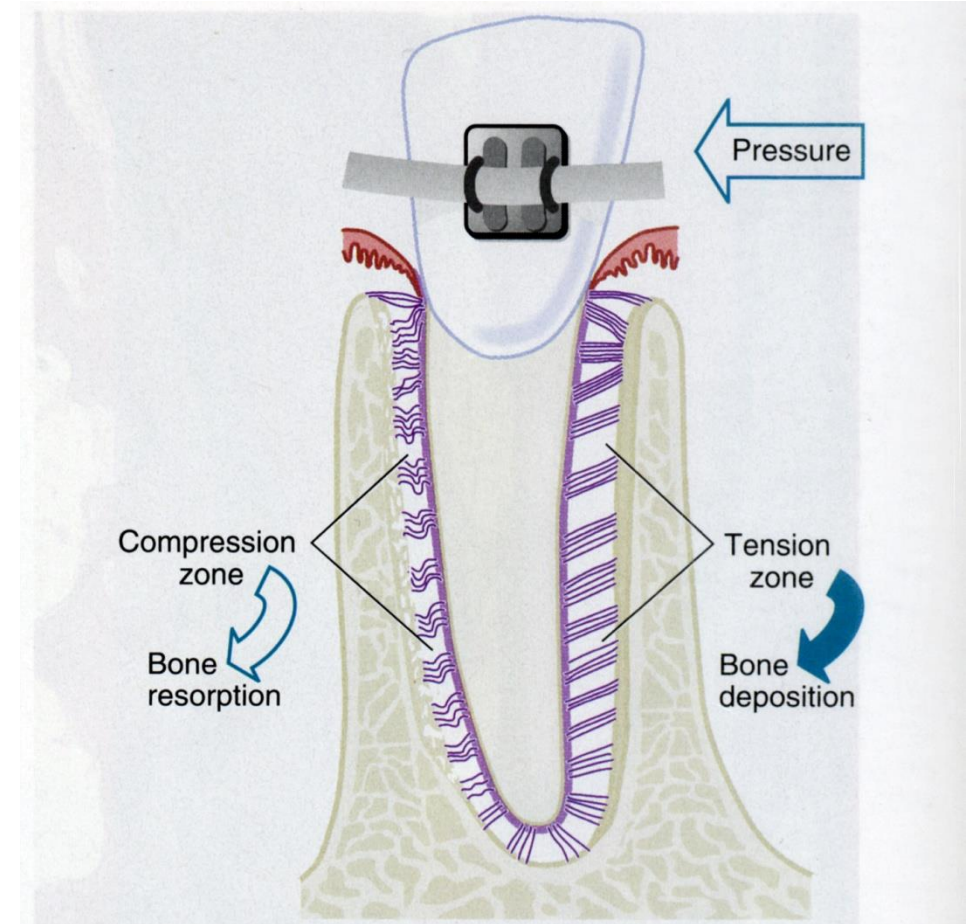
2. Když není kost delší dobu adekvátně zatěžována, dochází v ní ke strukturním změnám

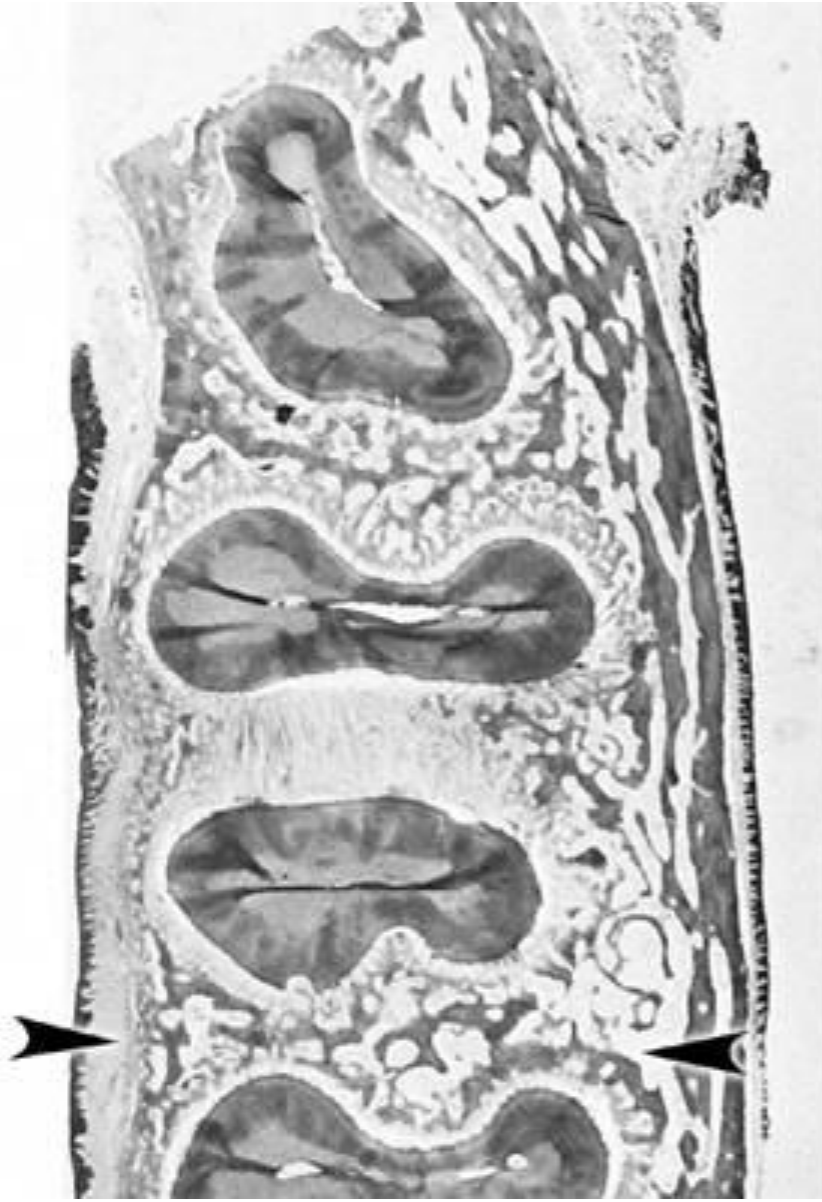
Platí pro horní i dolní čelist a jejich alveolární výběžky

**Při ztrátách antagonistů - trvají-li delší dobu (v řádu měsíců) – dochází ke změnám závěsného aparátu i alveolárního výběžku**

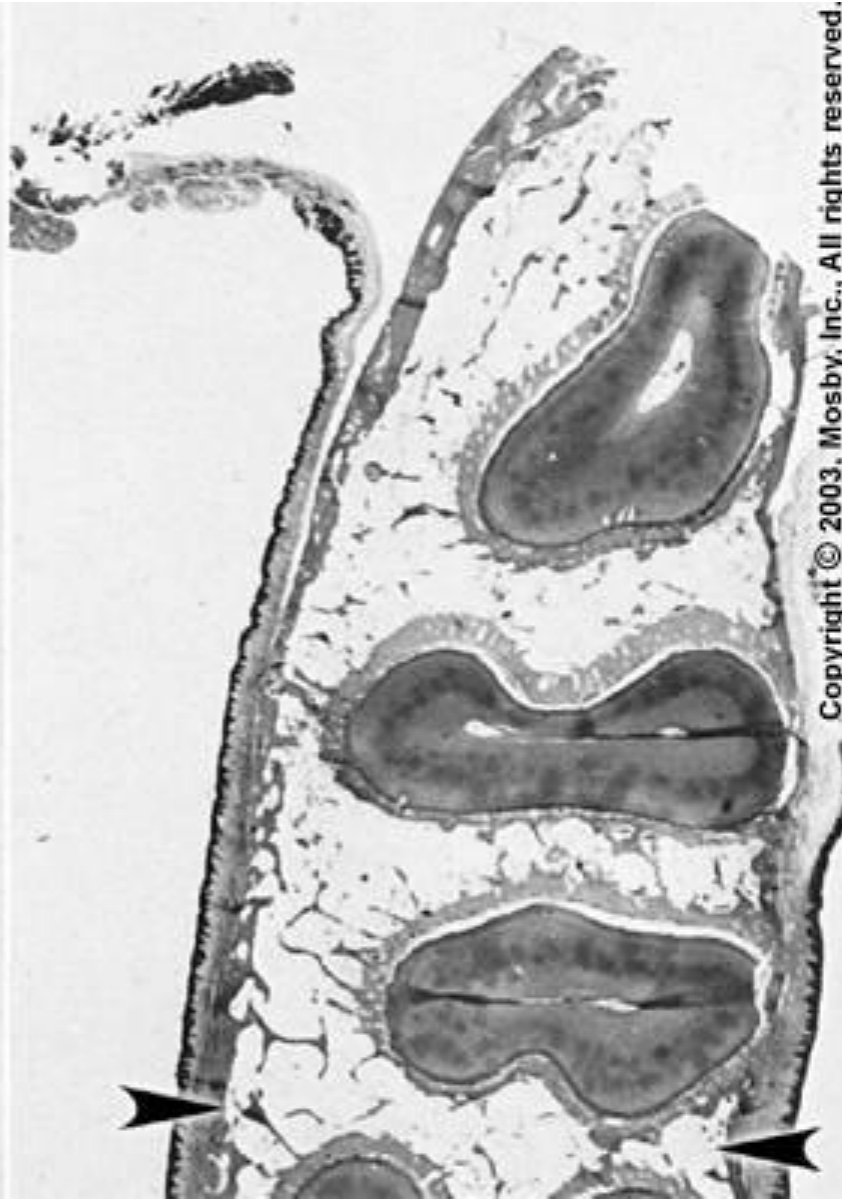**2 závěry:**

- **uvážlivě indikovat extrakce zubů**
- **chybějící či extrahovaný zub doplnit**





normal loading



changes from inactivity

# Preparáty

gl. parotis	8
gl. submandibularis	9
gl. sublingualis	10
gl. apicis linguae	2
<b>TMJ</b>	

Lokalizace		Název	Typ	Velikost
<b>Rty</b>		gll. labiales sup. et inf.	smíšené, přev. mucinózní	malé
<b>Tváře</b>		gll. buccales	smíšené, přev. mucinózní	malé
		gll. molares (retromolares)	smíšené, přev. mucinózní	malé
		<b>GL. PAROTIS</b>	serózní	<b>VELKÁ</b>
<b>Patro</b>	<b>tvrdé</b>	gll. Palatinae (žlázová zóna )	mucinózní	malé
	<b>měkké</b>	gll. palatinae	mucinózní	malé
<b>Jazyk</b>		gl. apicis linguae (Blandini-Nuhni)	smíšená, přev. mucinózní	<b>malá/velká</b>
		žlásky Ebnerovy (gll. papillae vallatae)	serózní	malé
		žlásky Weberovy (gll. linguales post.)	mucinózní	malé
<b>Dno dutiny ústní</b>		<b>GL. SUBMANDIBULARIS</b>	smíšená, přev. serózní	<b>VELKÁ</b>
		<b>GL. SUBLINGUALIS</b>	smíšená, přev. mucinózní	<b>VELKÁ</b>