

Periodoncium Sklovina Cement

5. Přednáška

Orální histologie a embryologie
DEHY

**Mikroskopická stavba periodoncia,
jeho funkce a klinický význam**

periodont
(3)

**závěsný
aparát**
(2+3+4)

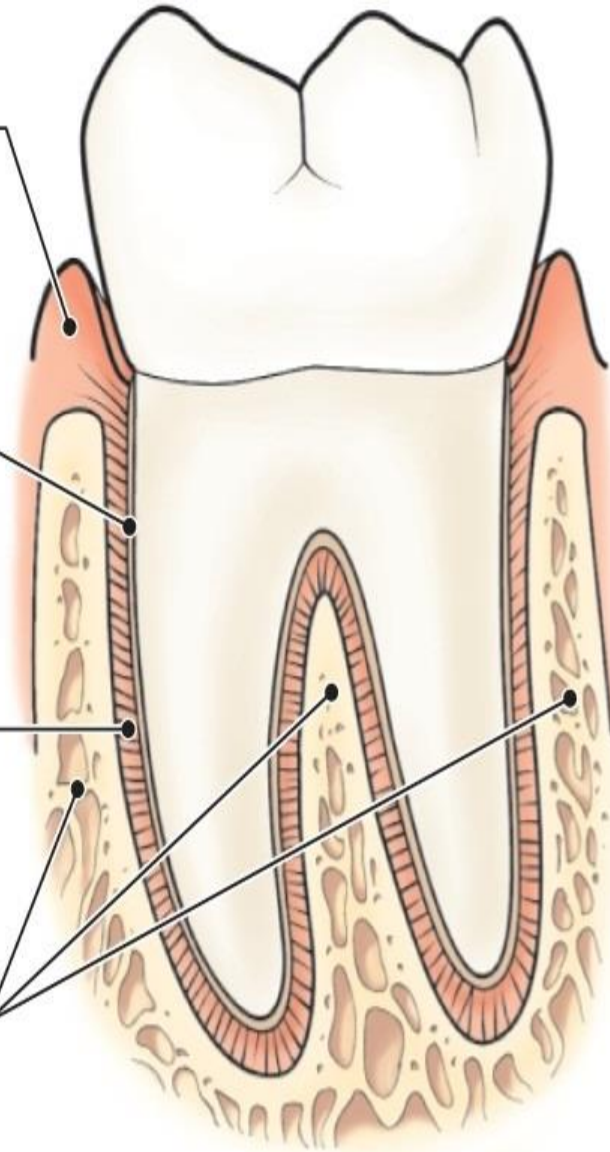
parodont
1+(2+3+4)

1. gingiva

2. cement

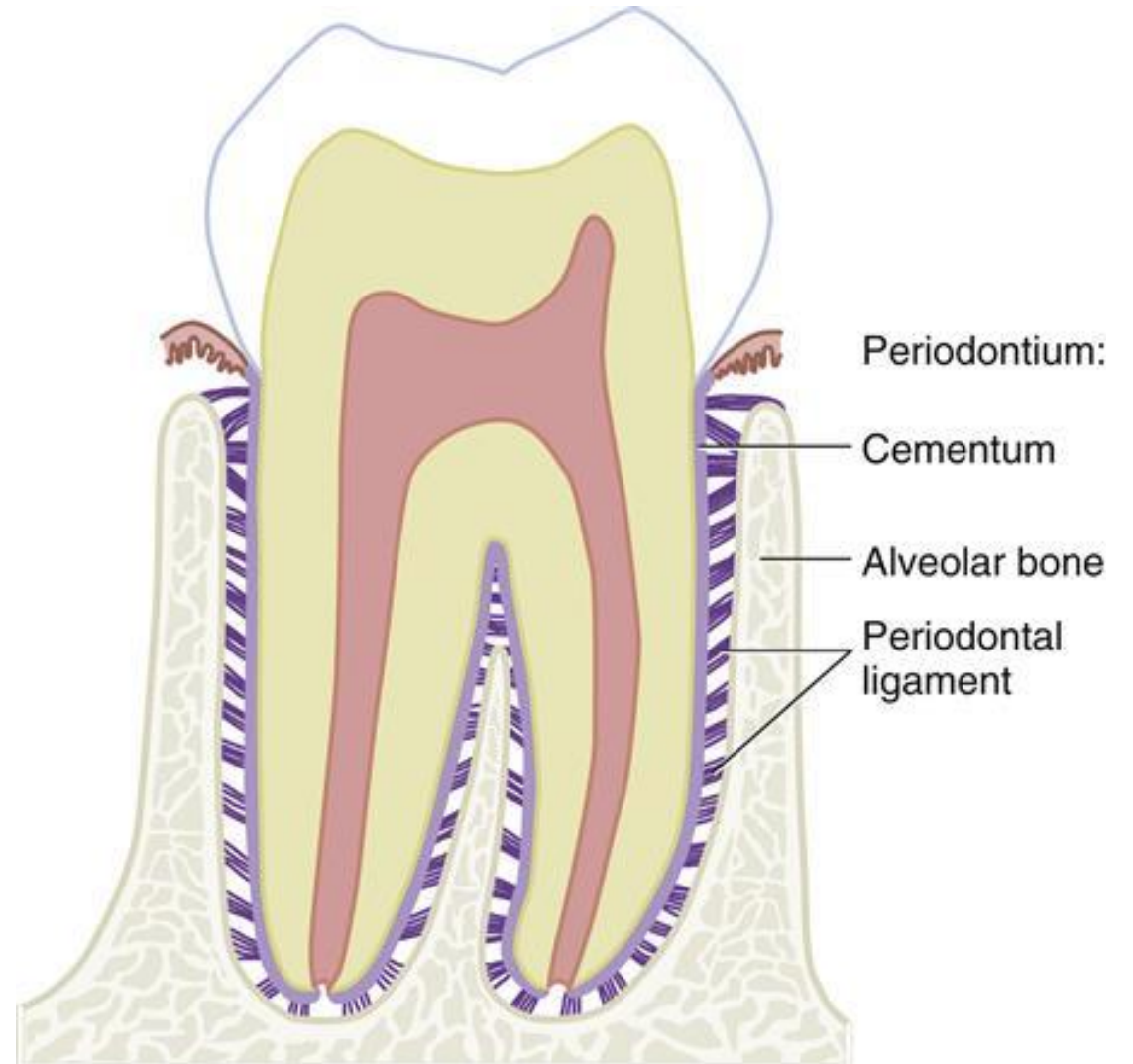
3. ozubice

4. alveolus



Závěsný aparát zuby

- **Zubní lůžko (alveolus)** každý zub má samostatné
- **Ozubice (periodoncium)** - husté kolagenní vazivo, které upevňuje kořen zuby v lůžku
- **Závěsný aparát zuby** = **ozubice** + **cement** zubního kořene + **stěna zubního lůžka** tvoří anatomicko-funkční celek
- **Parodont** = **závěsný aparát zuby** + **dáseň**
- Závěsný aparát odděluje od dutiny ústní **dáseň (gingiva)**, která pevně přirůstá k povrchu krčku zuby a vytváří kolem něj **Gottliebovu epitelovou těsnící manžetu**



Ozubice – periodontium

Fixuje zub v alveolu, pružný závěs zubu který vyrovnává a kompenzuje síly působící na zub během mastikace

Transformuje tlakové síly při žvýkání v tahové, kterým zubní lůžko lépe odolává a je na ně také lépe přizpůsobeno

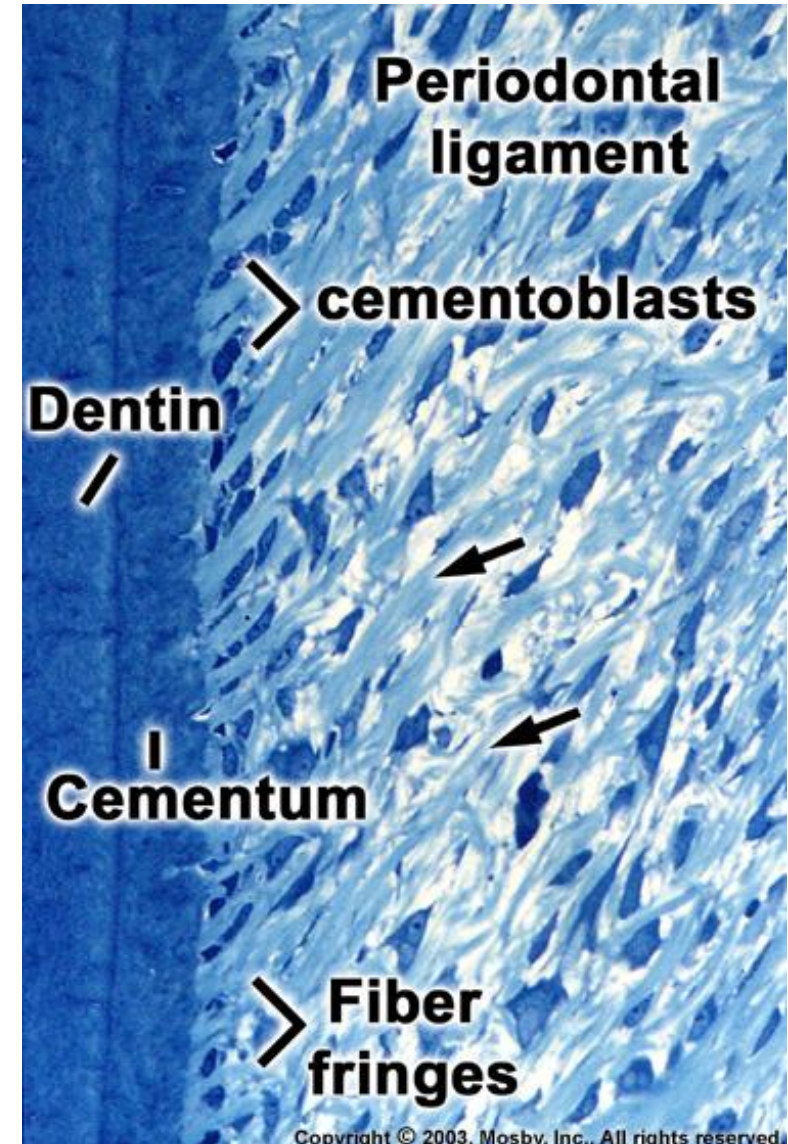
Vyplňuje prostor mezi kribriformní ploténkou zubního lůžka a kořenem zubu

Charakter – husté kolagenní vazivo uspořádaného typu

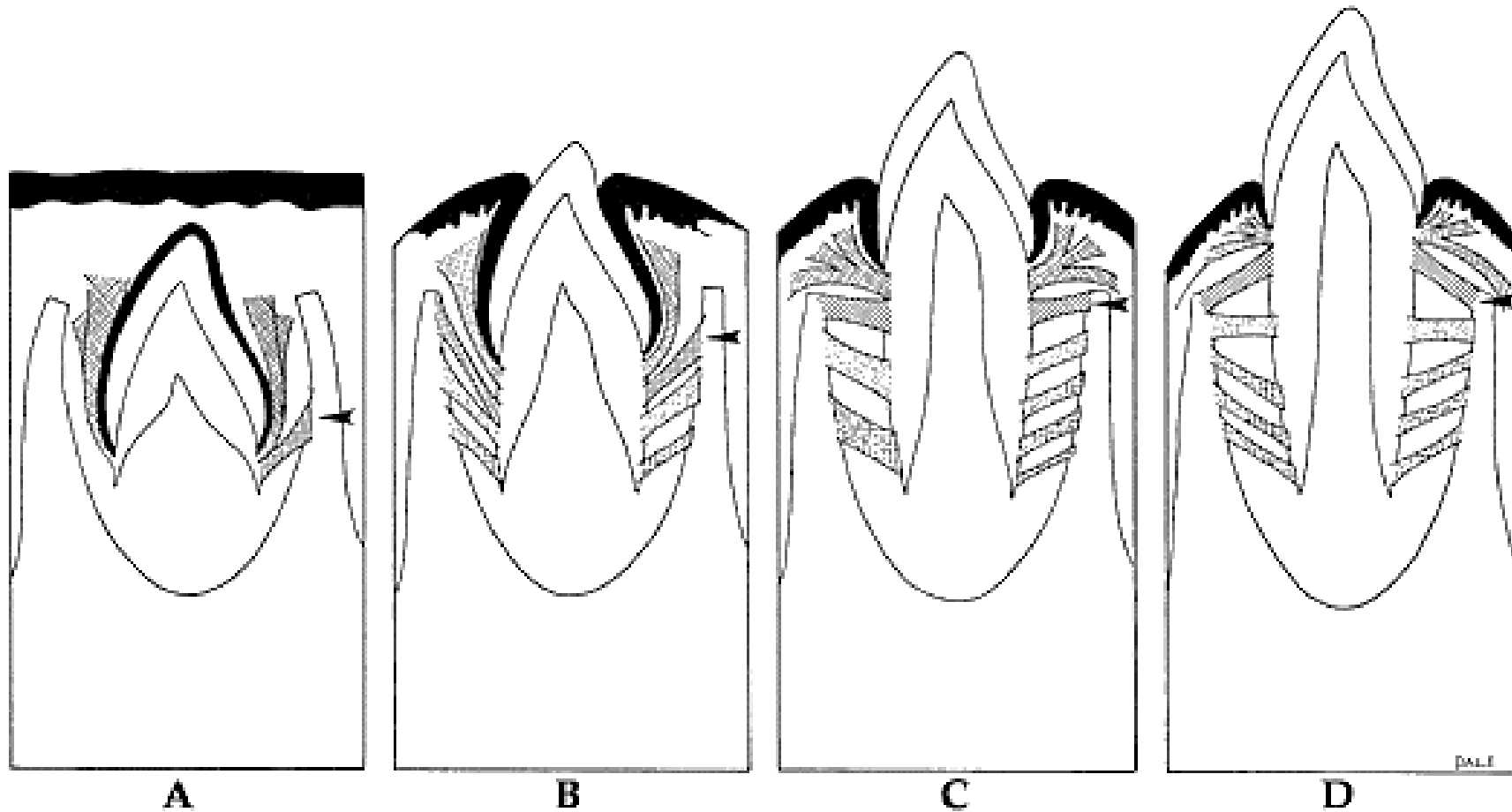
Kolagenní vlákna - snopečky vláken – **periodontální vazy (ligamenta)**

Tloušťka periodontia – 0,18 – 1,0 mm, nejtenčí ve střední části kořene

Konce ukotveny v zubním cementu a lamelózní kosti kribriformní ploténky (jako **Sharpeyova vlákna**)



Vzniká z dentálního vaku záhy po zahájení vývoje zubního kořene



Mikroskopická stavba

Buněčné složení: Fibroblasty a Fibrocyty

ECM:


Kolagenní vlákna (I, III a XII)

Jsou rychle obnovována

Uspořádána do svazečků

Elastická vlákna

Oxytalanová vlákna (nedospělá elastická vlákna)

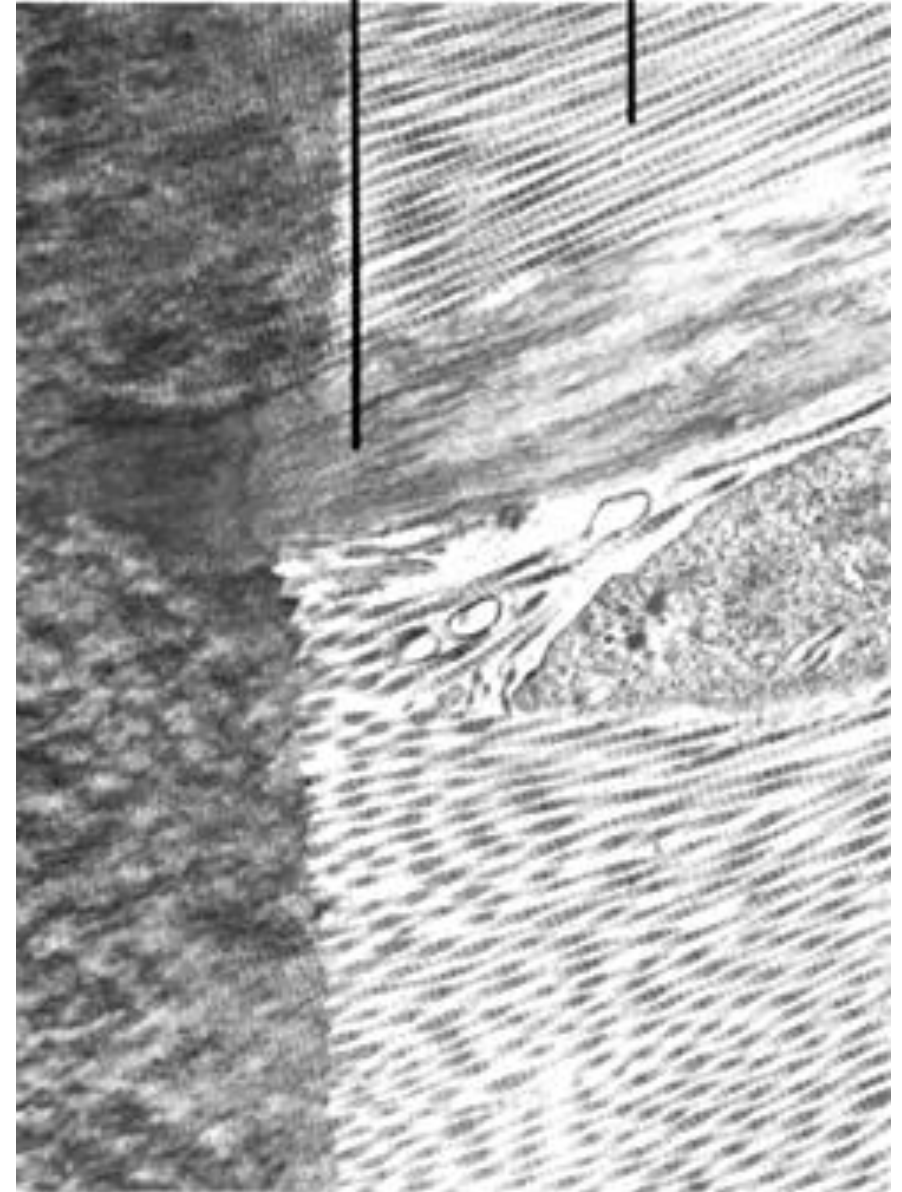


Periodontal
ligament
fibers

Oxytalan
fibers

Copyright © 2006 by Mosby, Inc.

Oxytalan Collagen



Copyright © 2003, Mosby, Inc., All rights reserved.

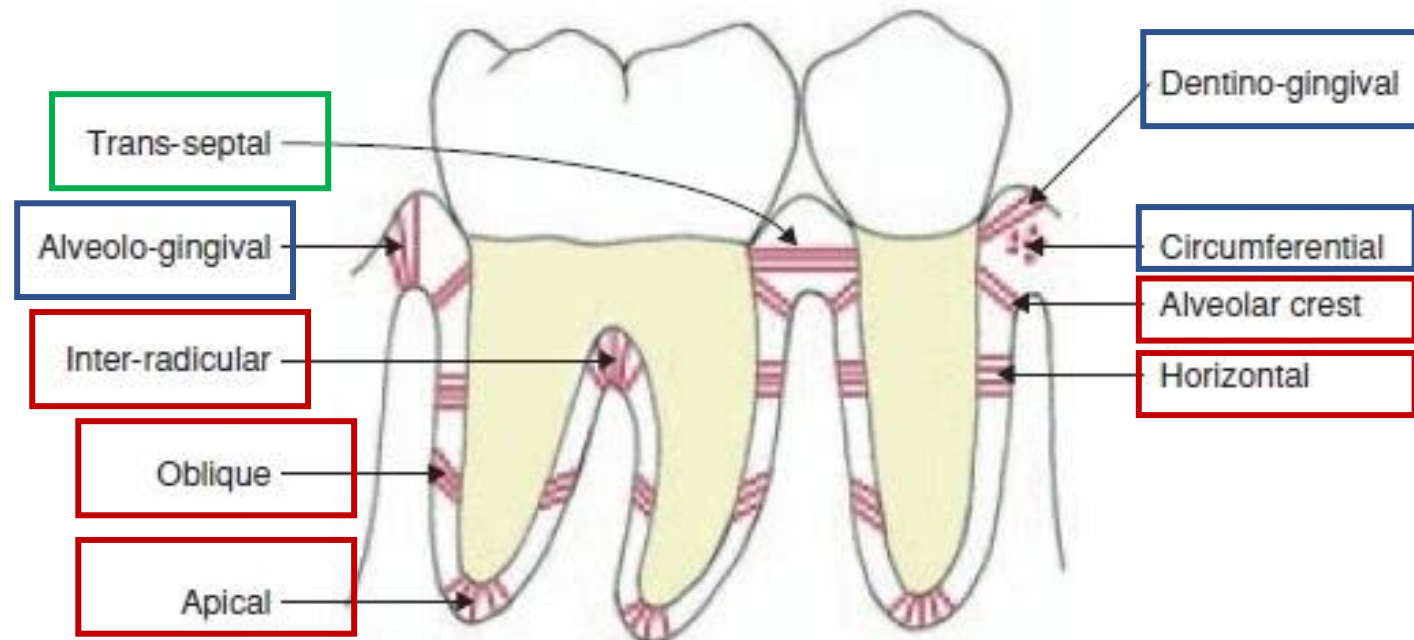
Uspořádání (průběh) periodontálních ligament

3 skupiny:

Gingivální vlákna

Transseptální (interdentální) vlákna

Alveolární vlákna (fibrae principales)



Gingivální vlákna – poutají gingivu ke krčku zubu

nejsou ve skutečnosti součástí periodoncia, neboť leží v lamina propria dásně

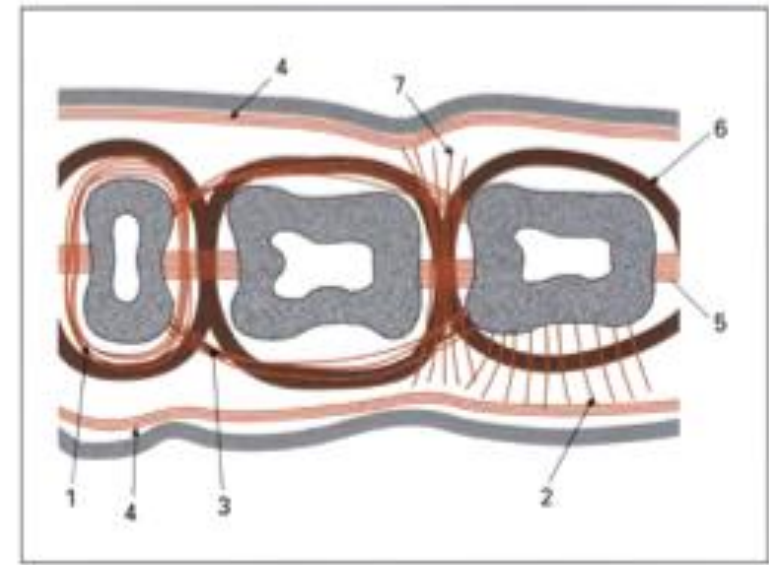
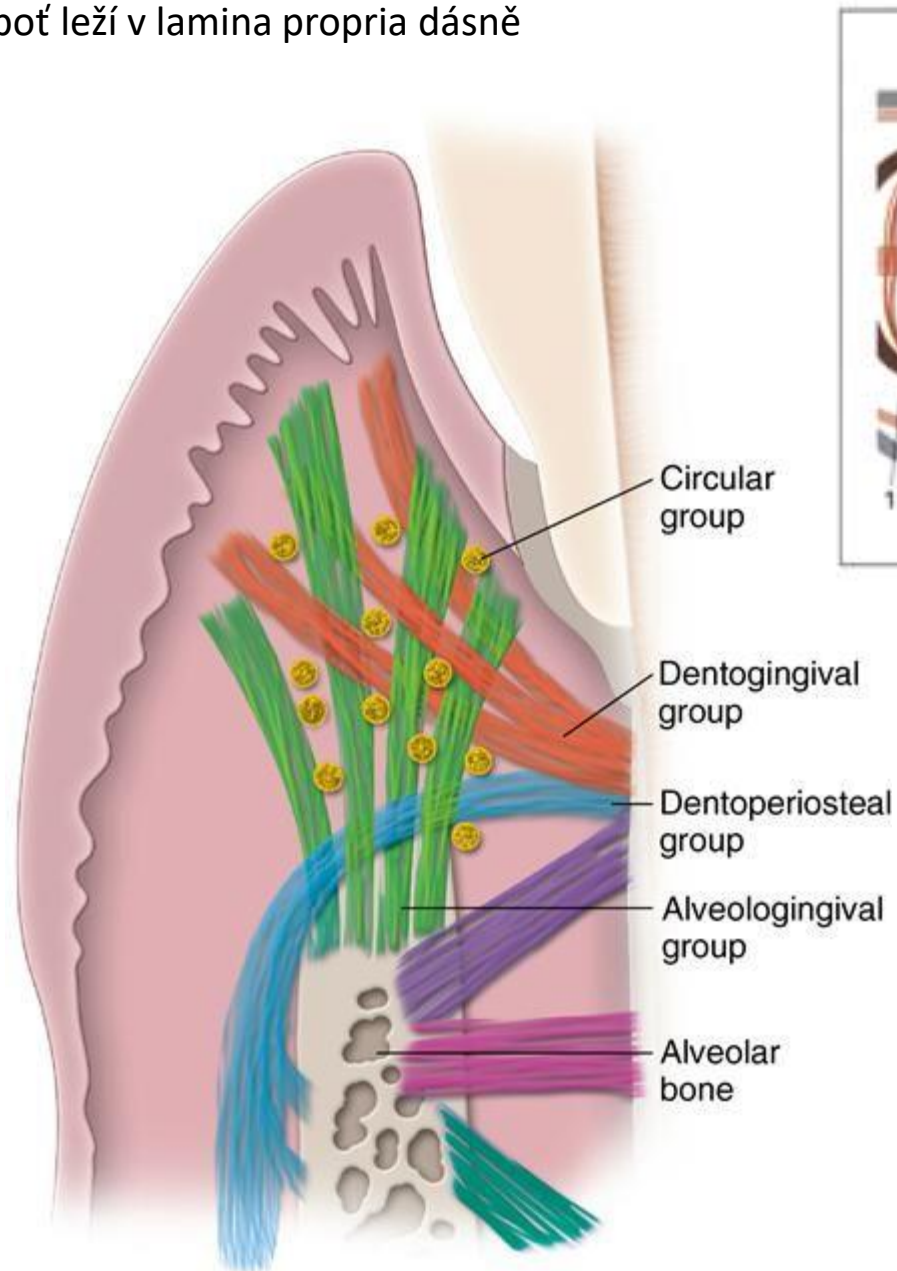
4 směry průběhu (skupiny):

Dentogingivální - od cementu krčku k volné a připoutané gingivě (vějíř), nejpočetnější

Alveologingivální - od okraje alveolu k volné a připoutané gingivě

Cirkulární - uložena ve volné gingivě a kruhovitě objímají krček zubu

Dentoperiostální - od krčku přes okraj alveolu na povrch vestibulární nebo linguální ploténky

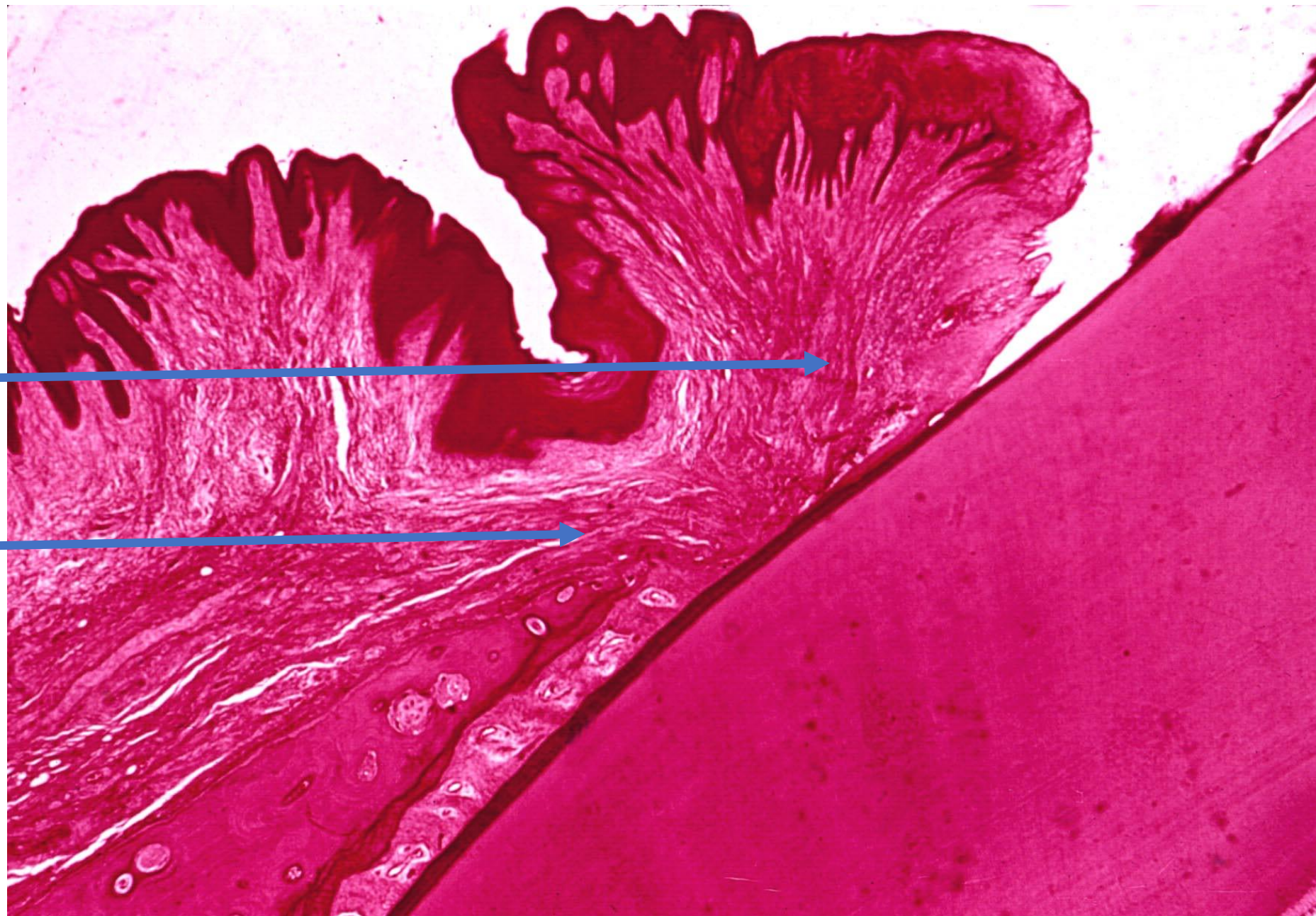


Gingival CT fiber groups in horizontal section:

- (1) **circular fibers**
- (2) **dentogingival fibers**
- (3) **intercircular fibers**
- (4) **intergingival fibers**
- (5) **transseptal fibers**
- (6) **transgingival fibers**
- (7) **interpapillary fibers**

Dentogingivální

Dentoperiostální



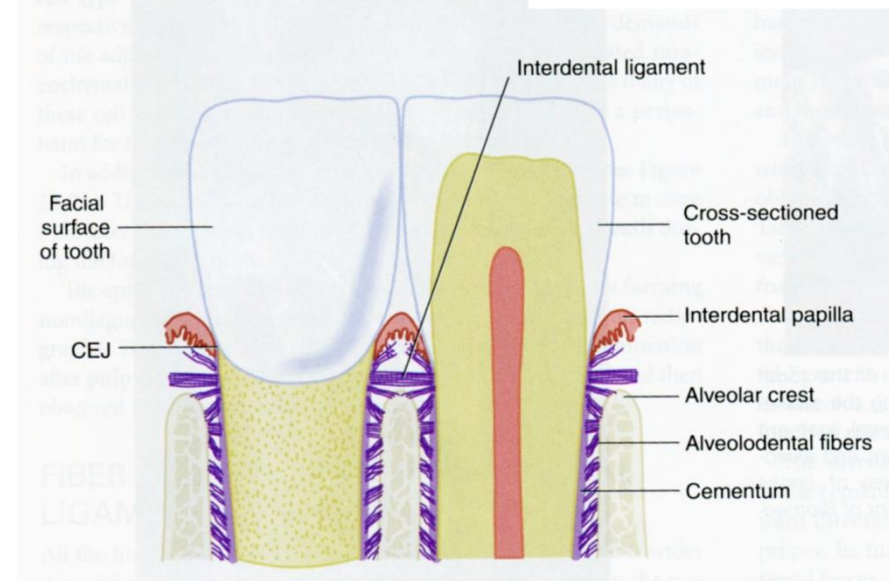
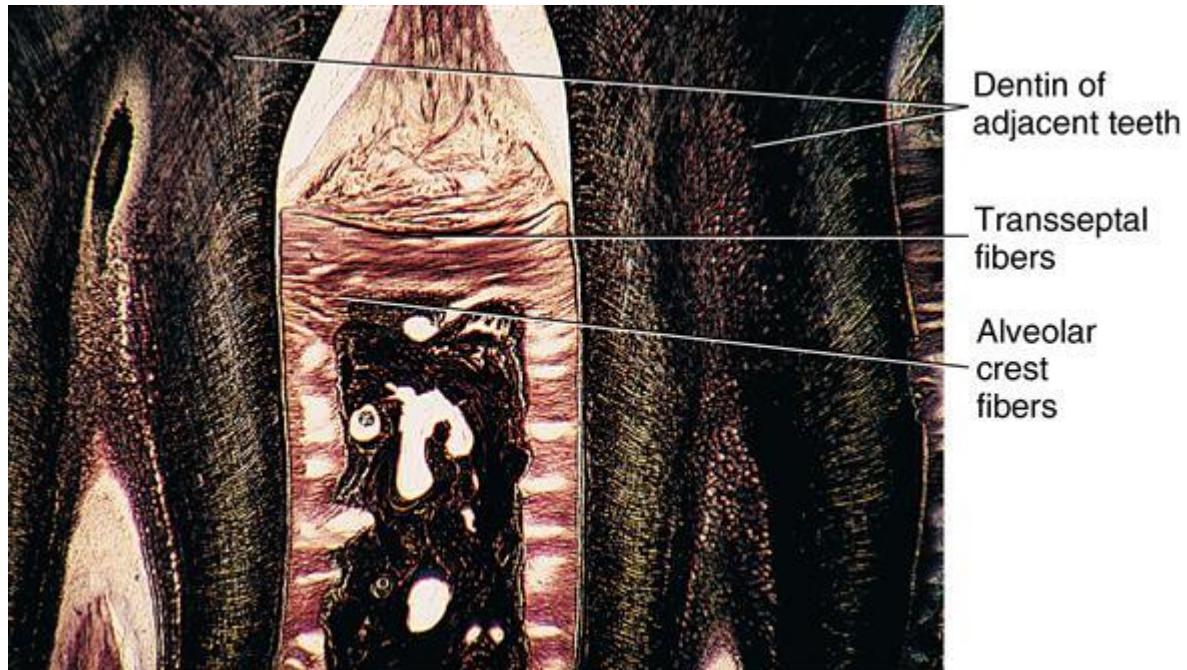
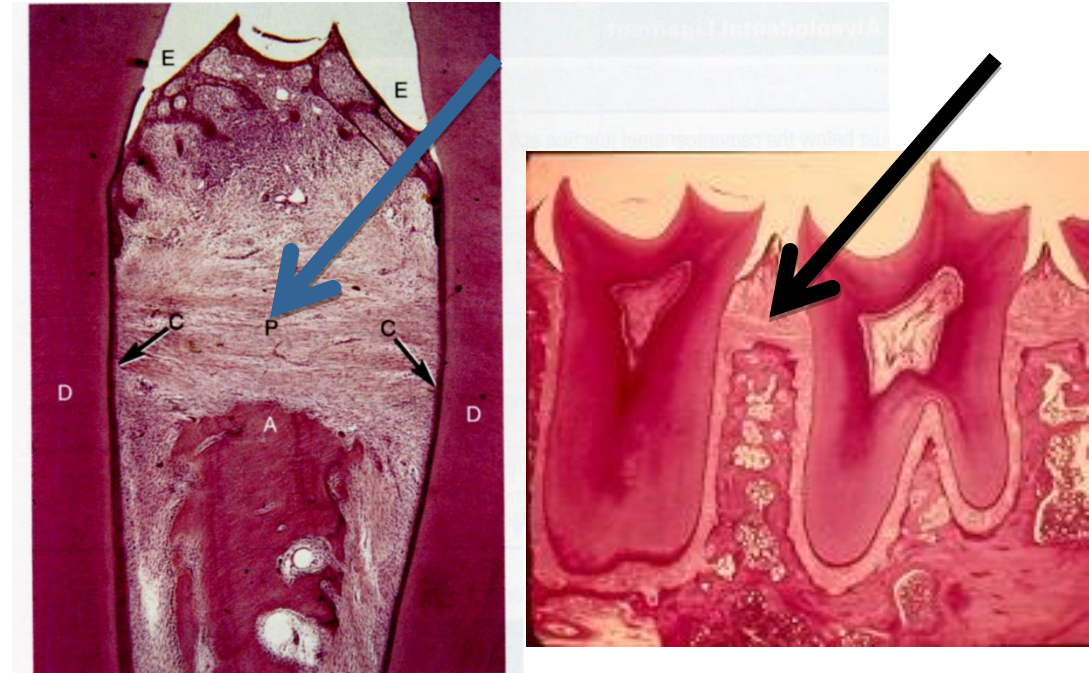
Transseptální vlákna - spojují krčky sousedních zubů

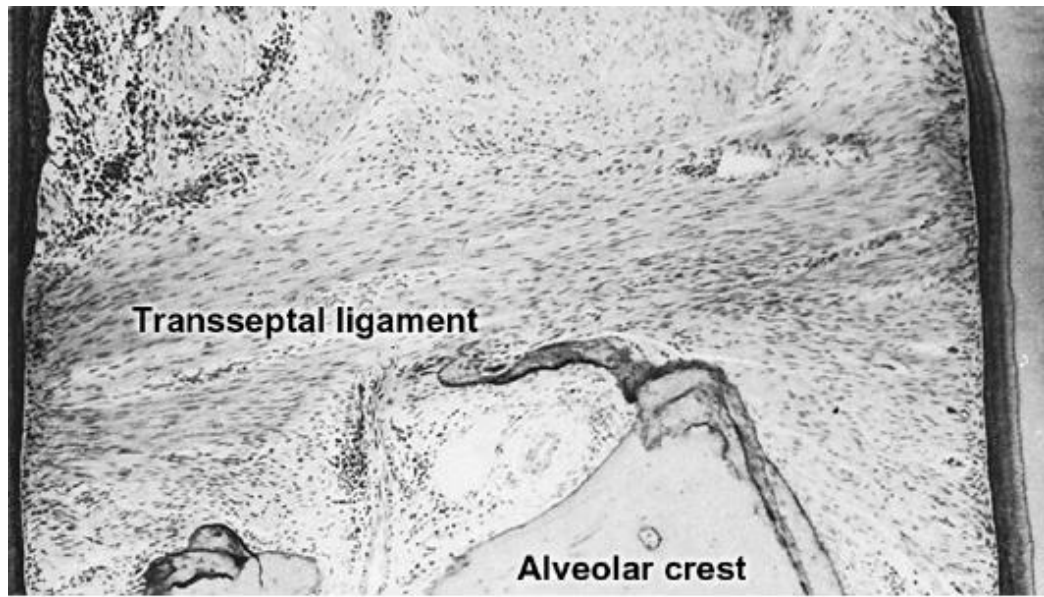
Mesiodistálně nad interalveolárními septy

Zpevňují lineární seřazení zubů v oblouku a tvoří podklad pro interdentální papily

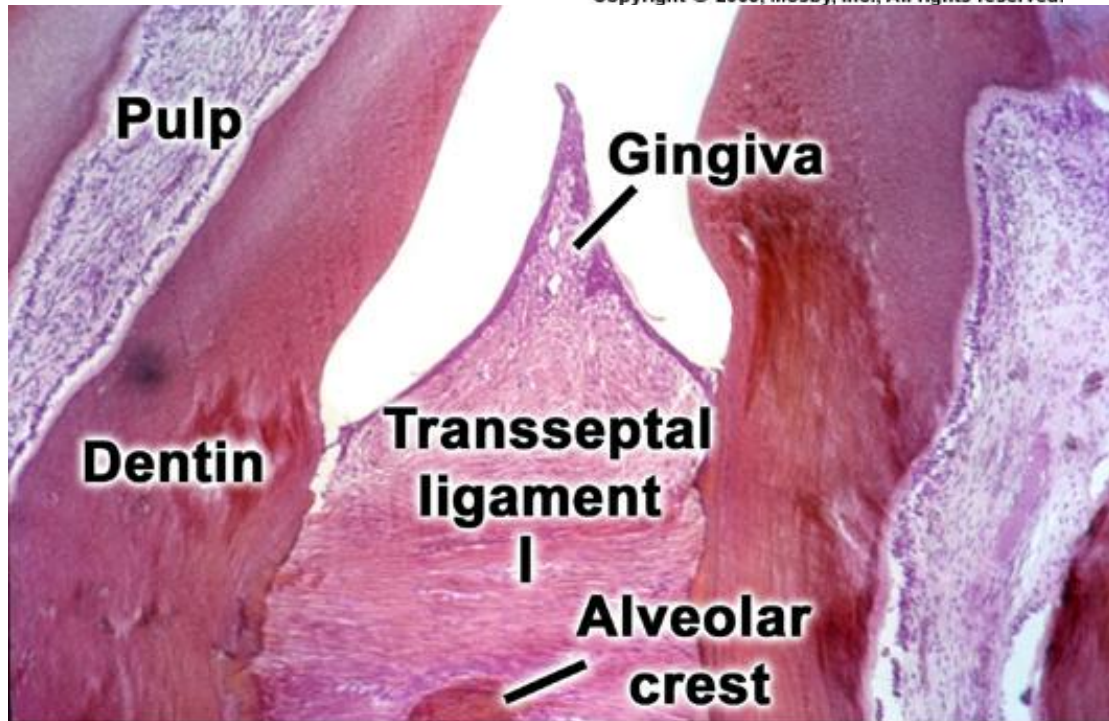
Modelují tvar hřebenů interalveolárních sept

Konfigurace na rtg snímcích (při inklinaci sešikmení septa a deprese)

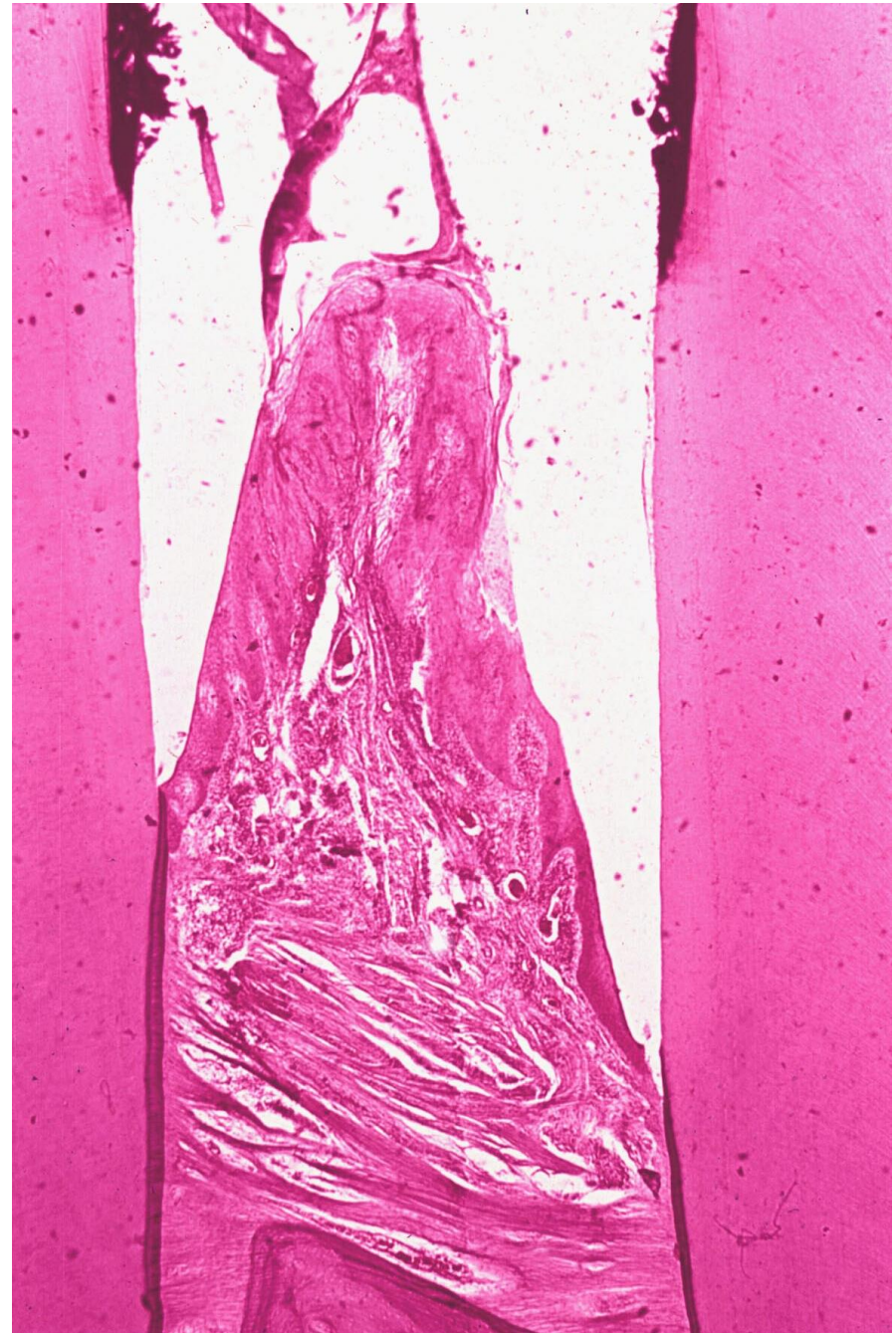



Copyright © 2003, Mosby, Inc., All rights reserved.



Copyright © 2003, Mosby, Inc., All rights reserved.

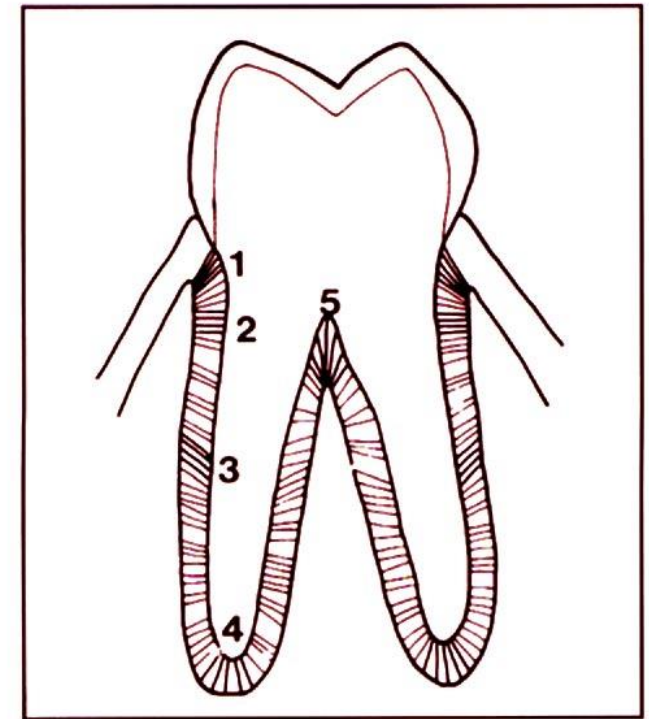
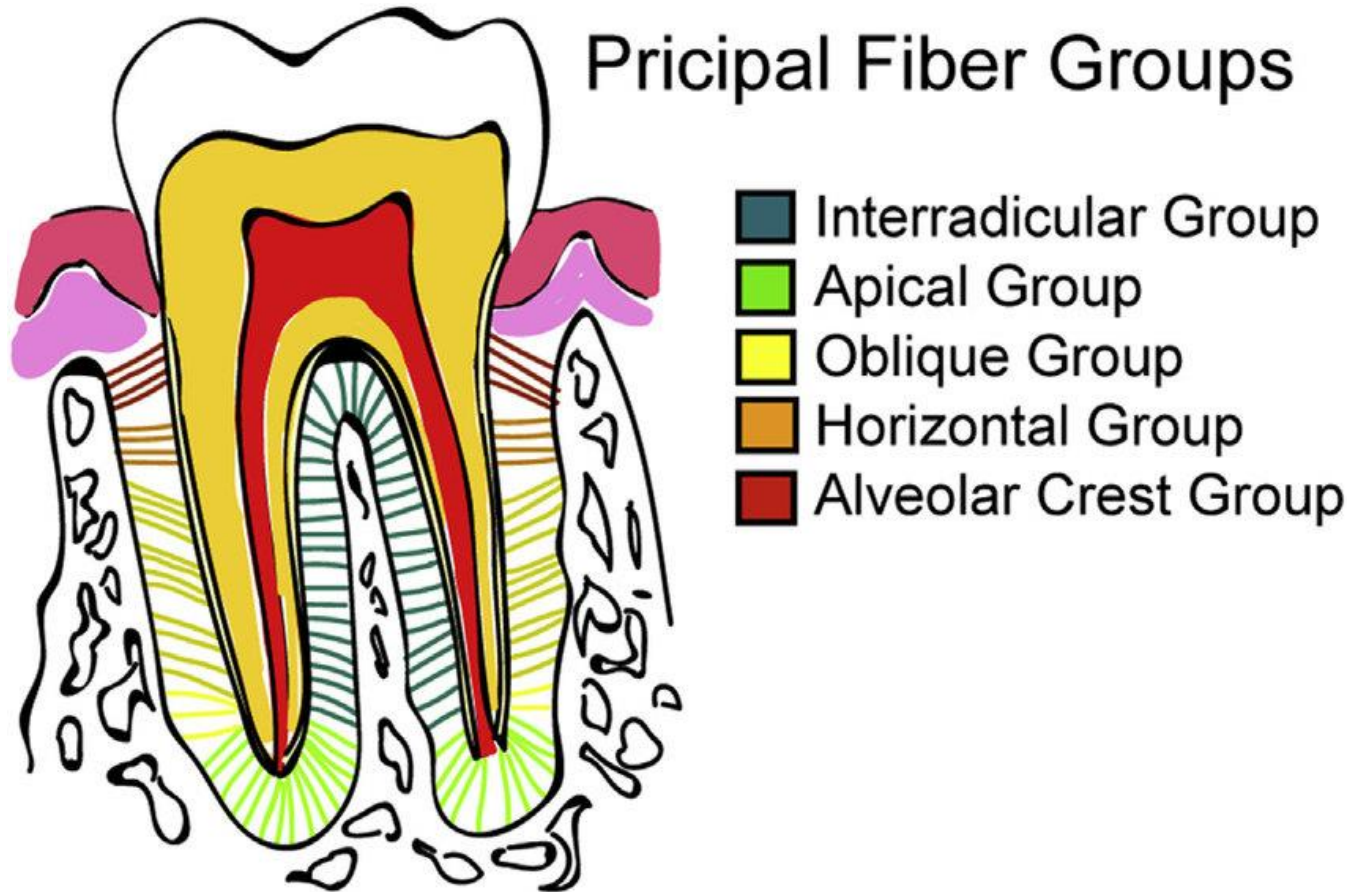


Alveolární vlákna

Mezi kořenem a kribriformní ploténkou zubního lůžka (os alveolare)

Jsou nejpočetnější

Hřebenová, horizontální, šikmá, apikální a interradiální



Alveolární vlákna

1 = hřebenová 2 = horizontální 3 = šikmá
4 = apikální 5 = interradiální

Alveolární vlákna

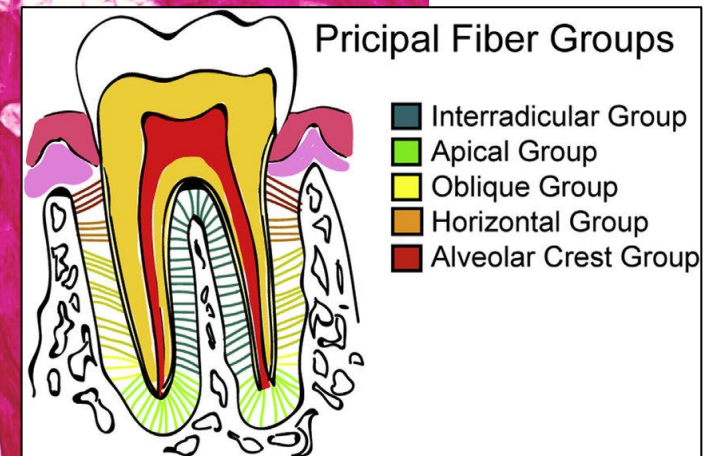
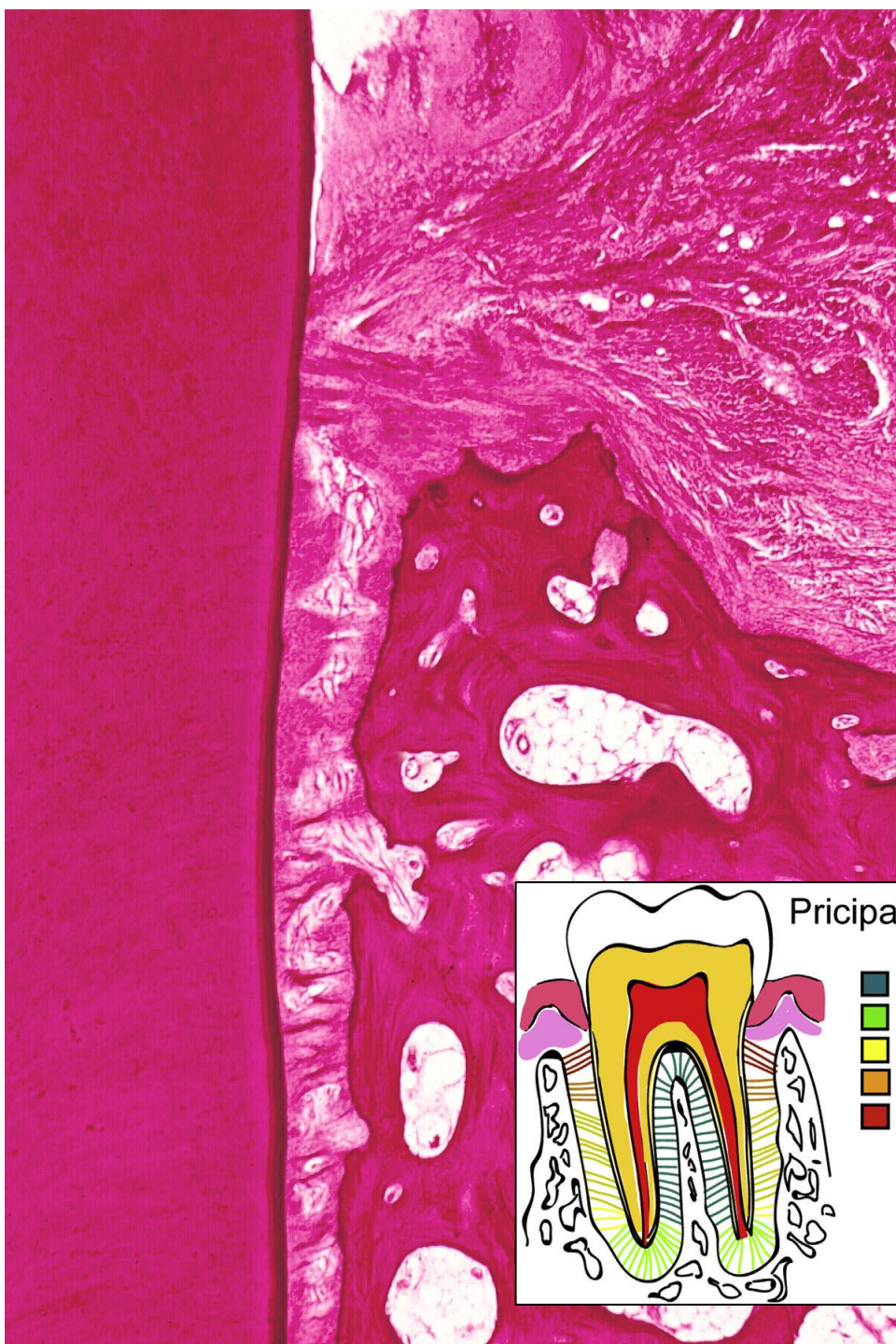Hřebenová – od zubního krčku k periostu interalveolárního septa nebo k periostu koronárního okraje zubního lůžka.

Funkce: **Zabraňují vylézání zubu** (někdy chybějí)

Horizontální - v koronární třetině kořene a zubního lůžka

Jsou postavena kolmo k podélné ose zubu

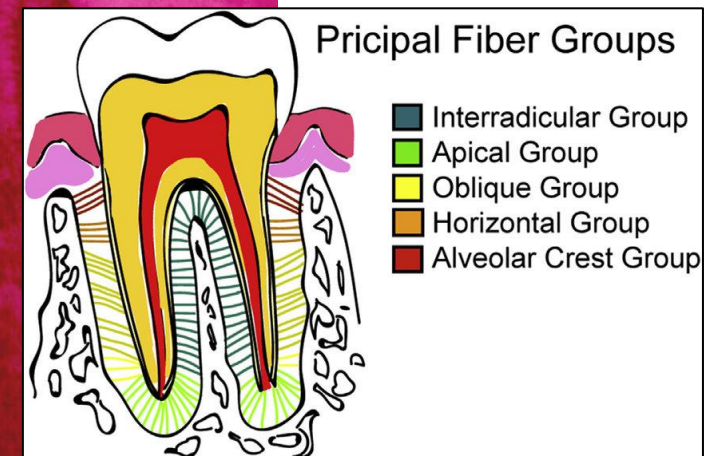
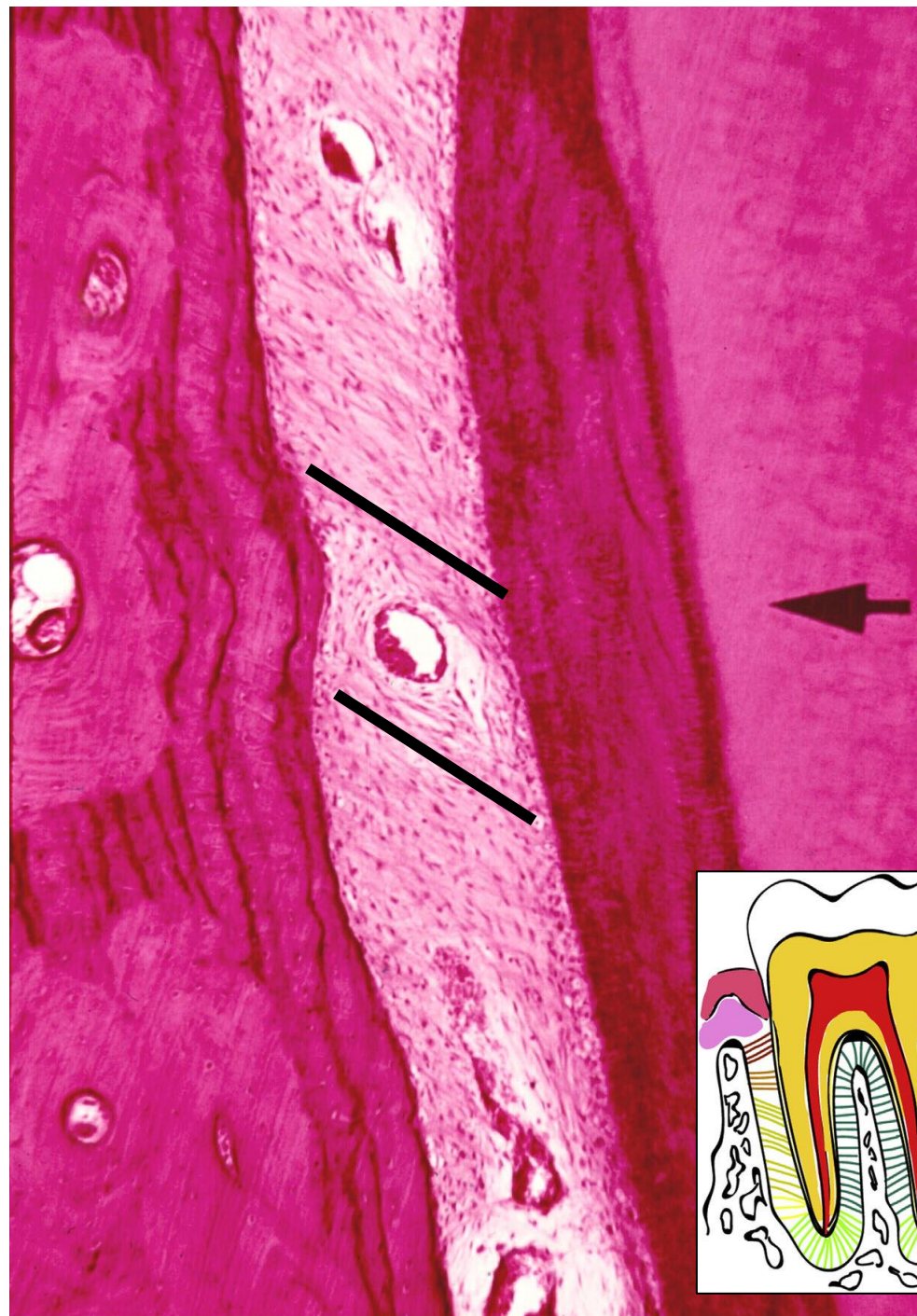
Funkce - **Brání laterálním (horizontální) pohybům zubů**



Šikmá - vyplňují střední a apikální třetinu lůžka

Diagonální průběh – úpony na cementu leží více apikálně než inserce v kribiformní ploténce

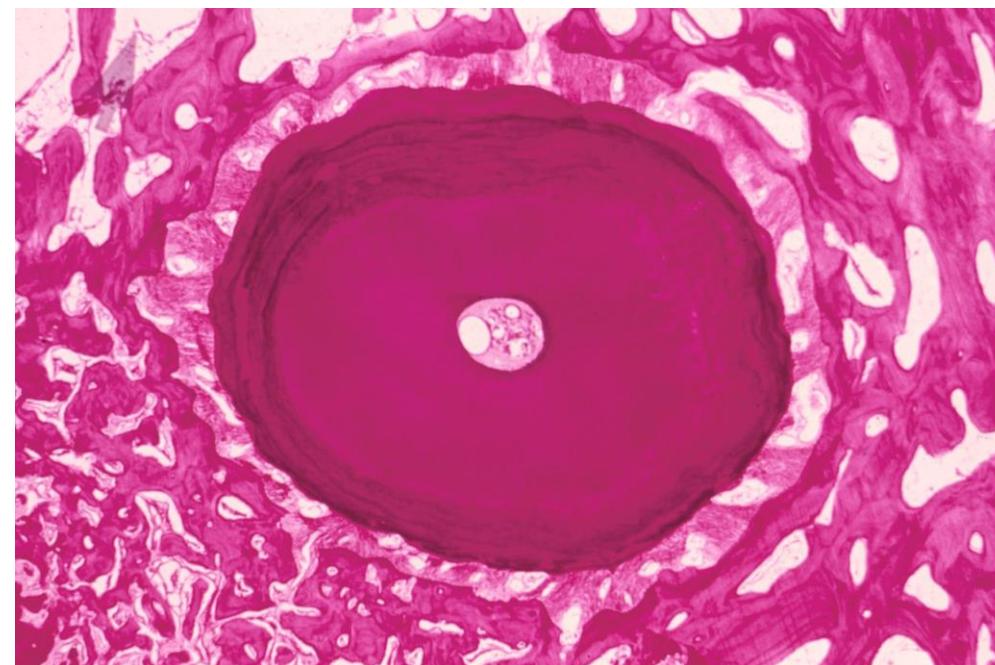
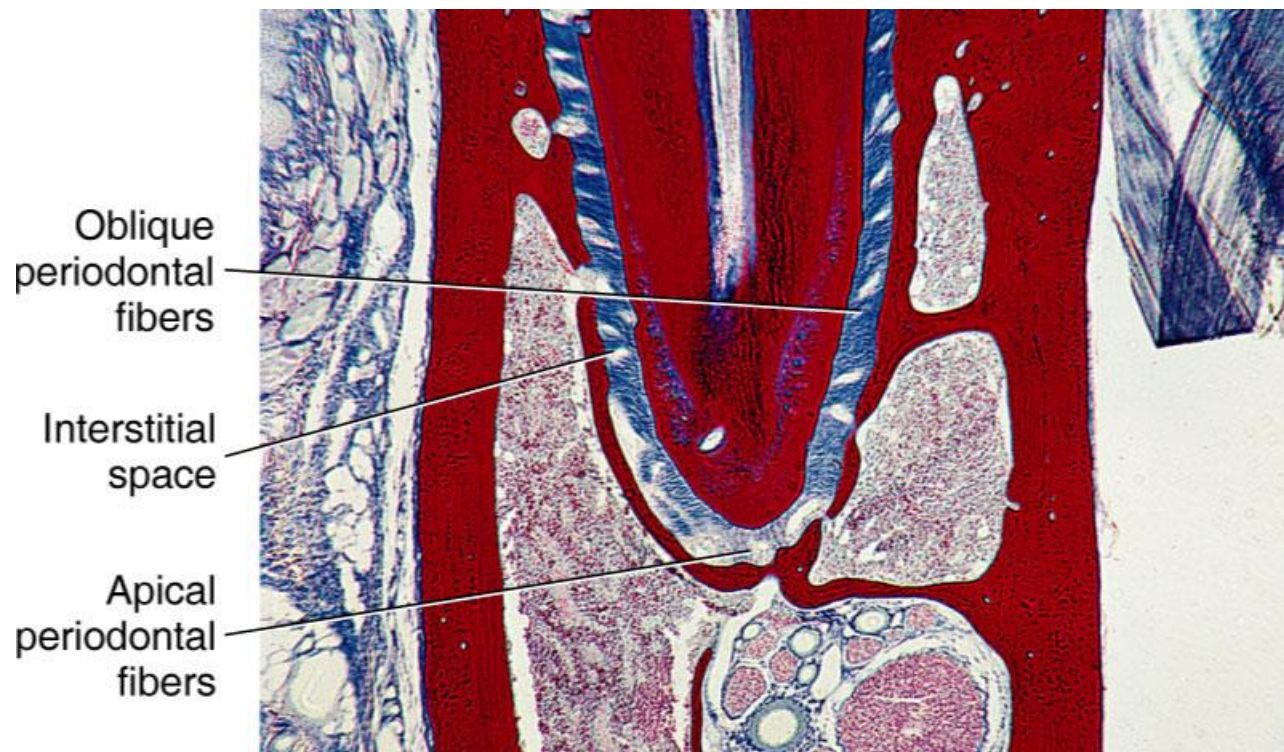
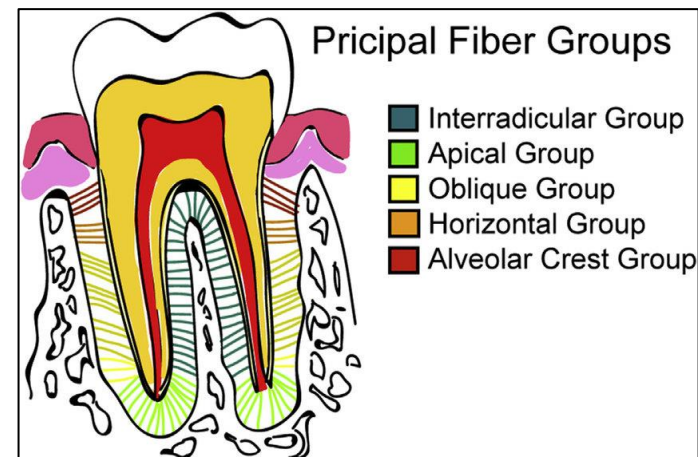
Funkce - **Brání vtlačování kořene do lůžka**



Apikální – od apexu ke dnu zubního lůžka

Radiální průběh

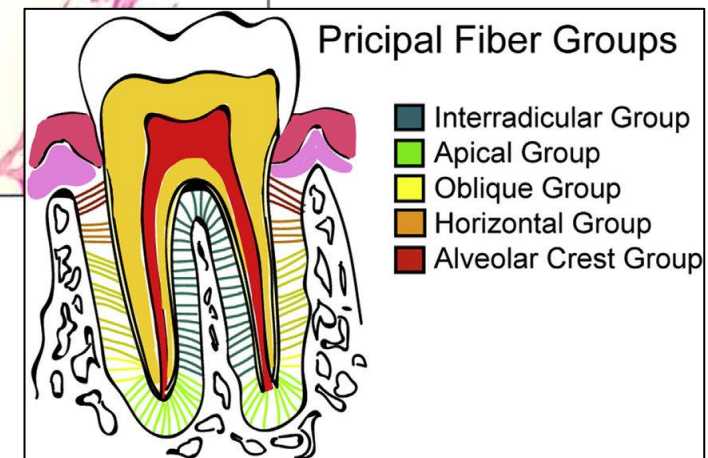
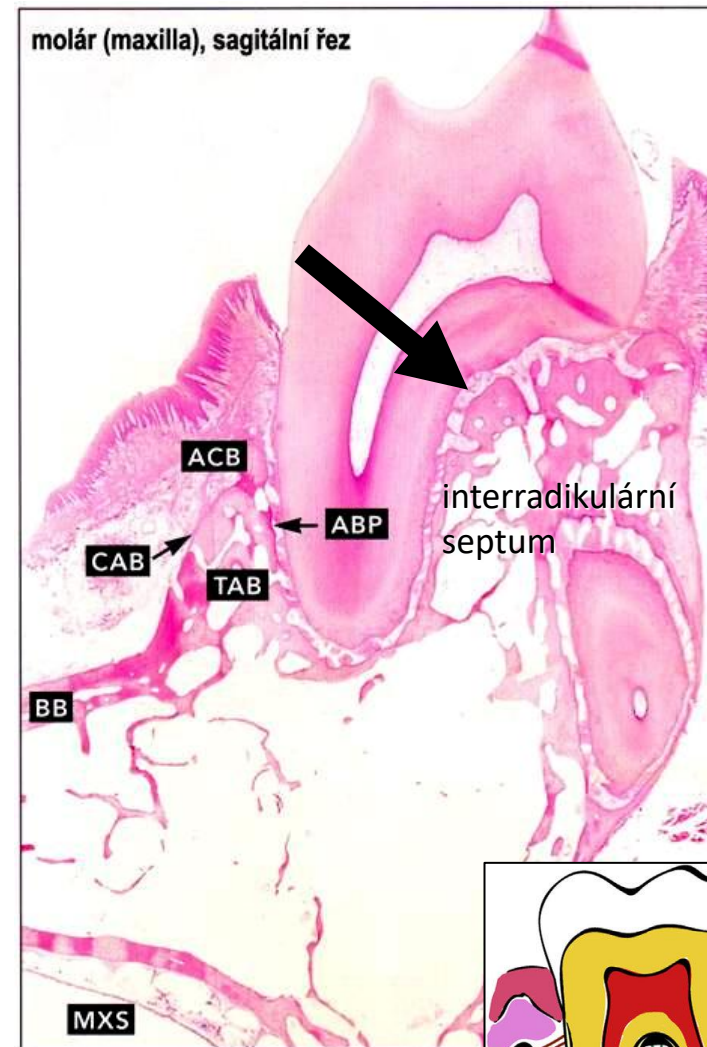
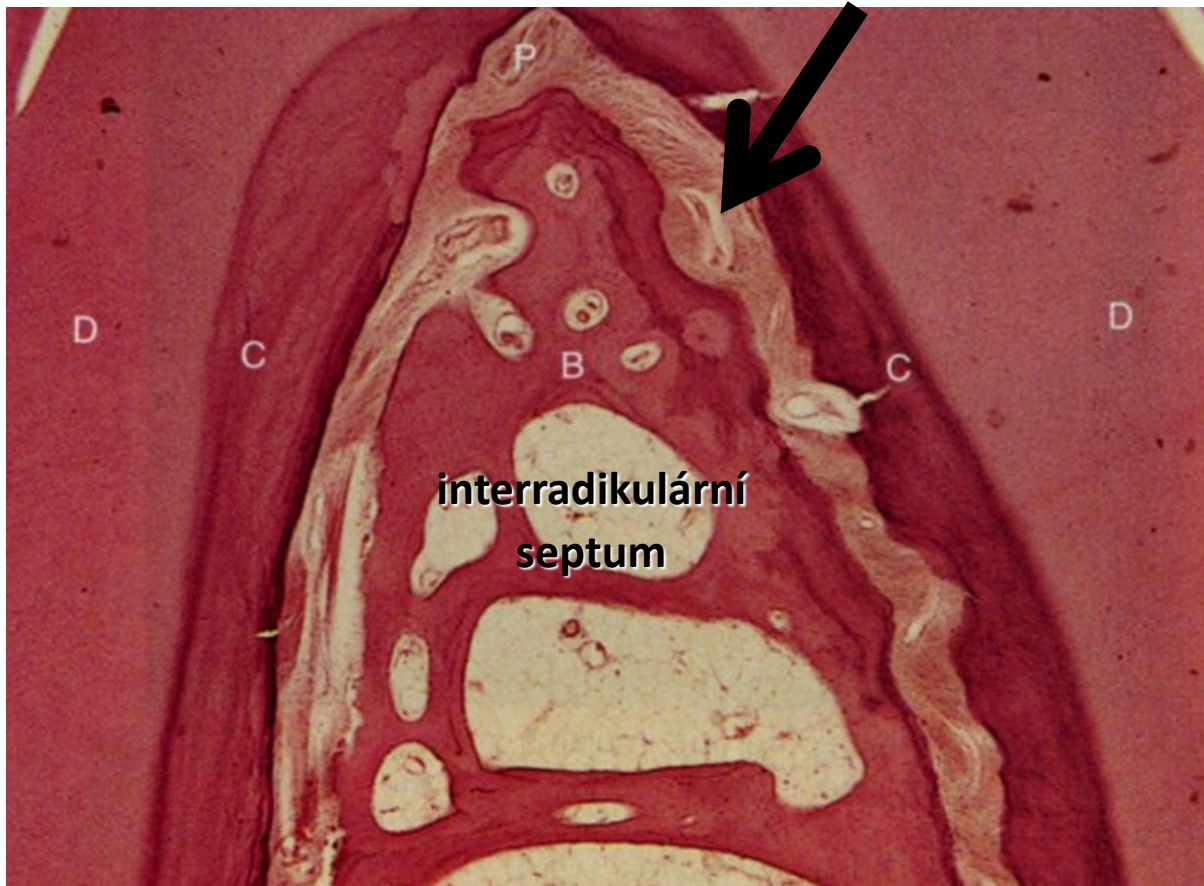
Funkce – **brání vylézání zubu z lůžka**



Interradikulární - pouze u vícekořenových zubů

Odstupují z místa větvení zubu a inzerují na vrcholu mezikořenového kostěného septa

fce - zabraňují vylézání zubu a jeho rotaci

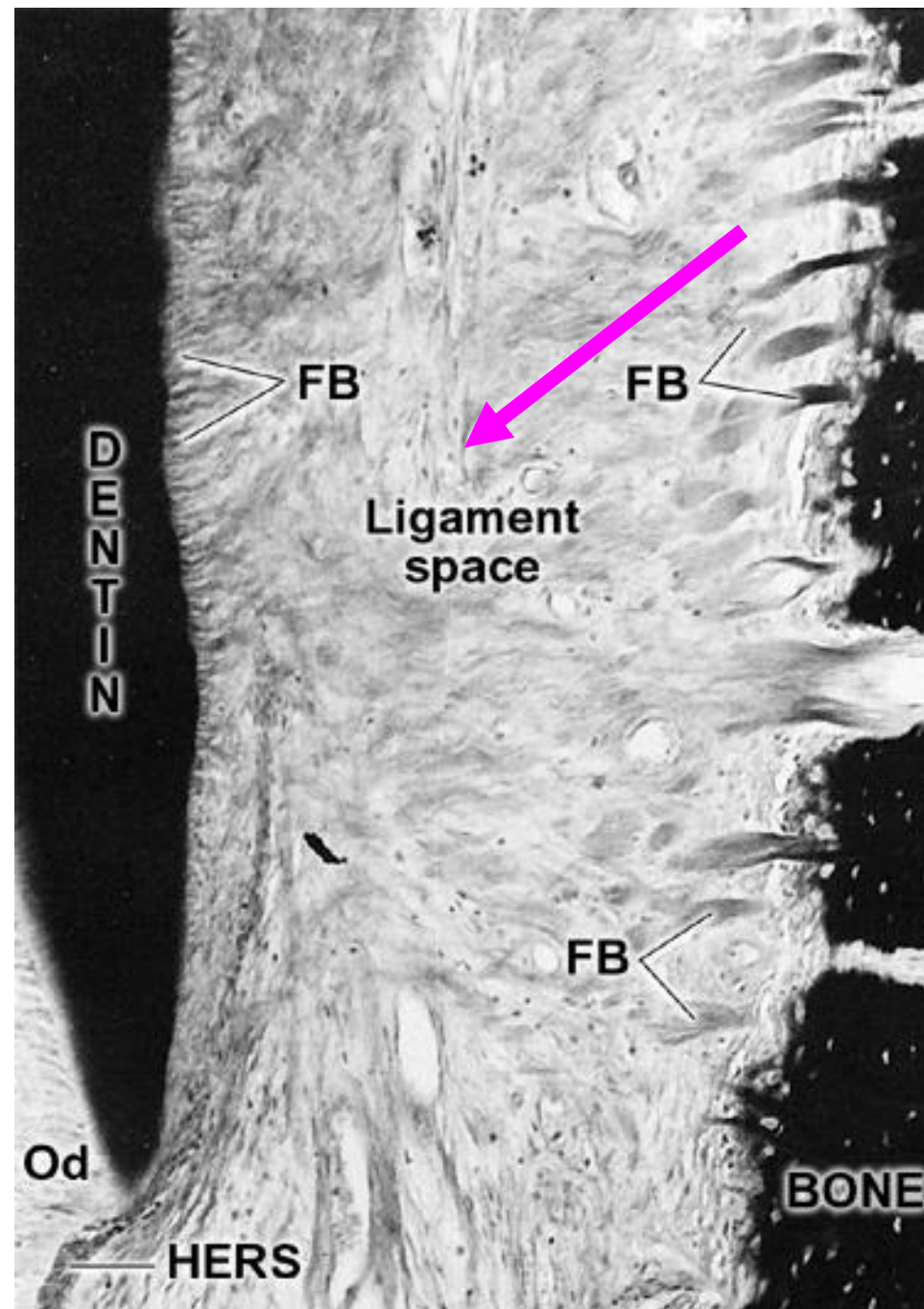


Intermediální pleteň

Část vláken má pouze jeden úpon - buď v cementu nebo na kribriformní ploténce, kdežto druhý konec je volný

Z nich se splétá tzv. **intermediální pleteň:**
plexus intermedius

Slouží jako morfolgická a funkční rezerva pro potenciální přestavbu zubního závěsu

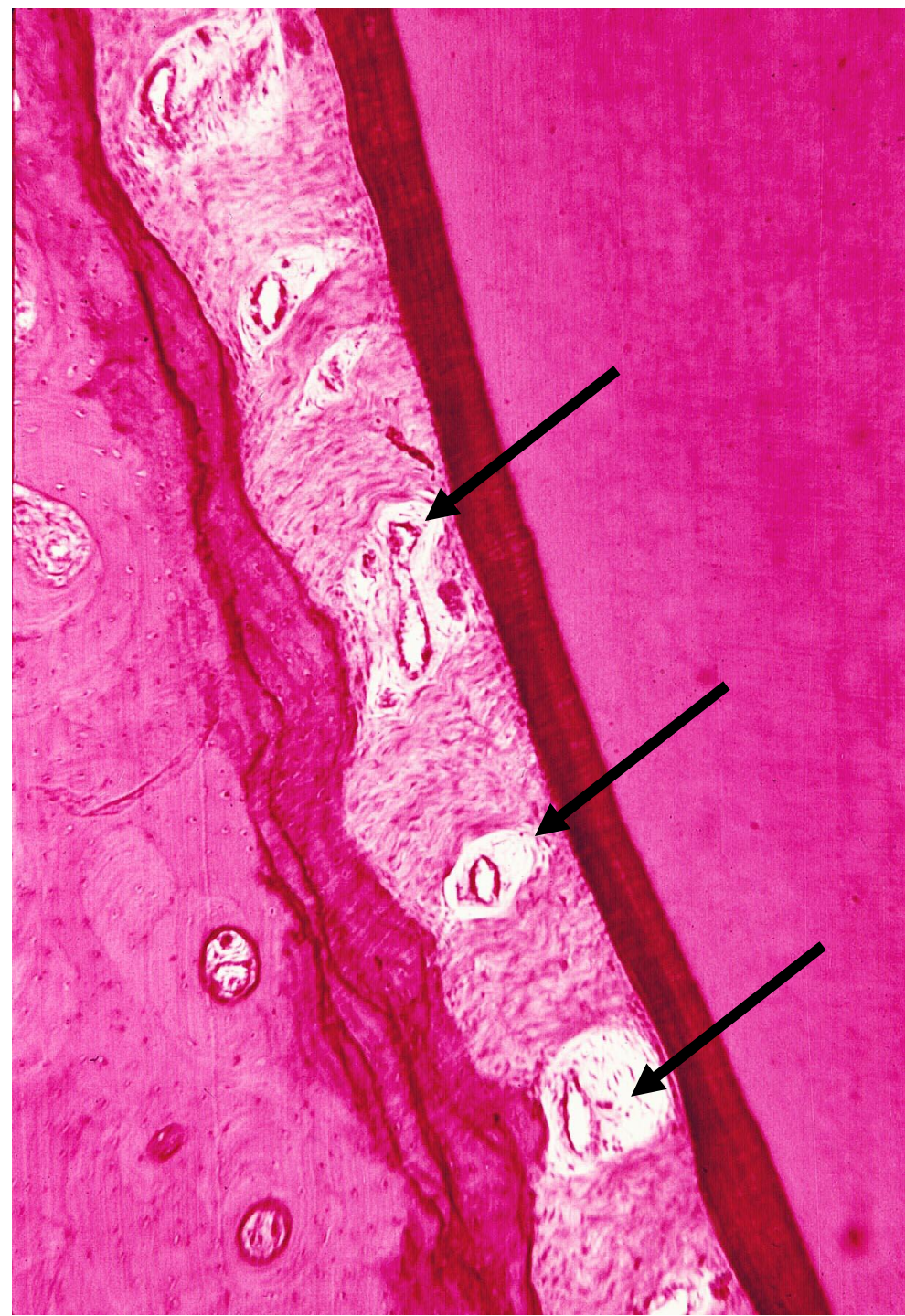


Intersticiální oblasti

Okrsky **řidkého kolagenního vaziva**, oddělují skupiny vláken

Prochází zde cévy a nervy – odpovídají za vitalitu a výživu periodoncia

Na preparátech se jeví jako světlejší buněčná ložiska s hojnými cévami a amorfní základní hmotou



Cévní a nervové zásobení periodontia

Arterioly z **gingiválních, pulpárních a interalveolárních tepen**

V intersticiálních prostorách se rozpadají v kapilární síť, jejíž větve zasahují i mezi vlákna závěsu

Prokázána lymfatická drenáž

PERIODONTAL LIGAMENT 197

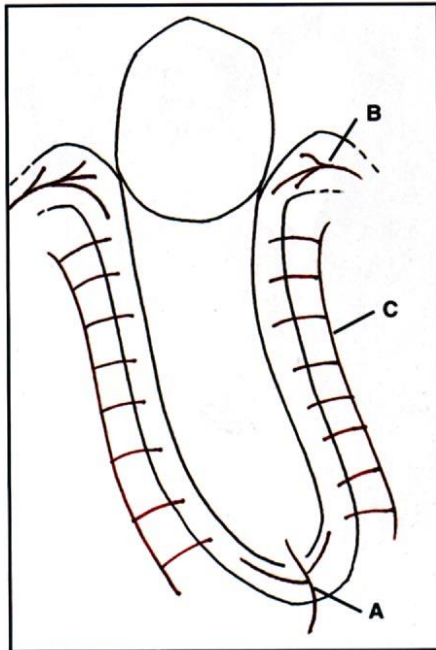
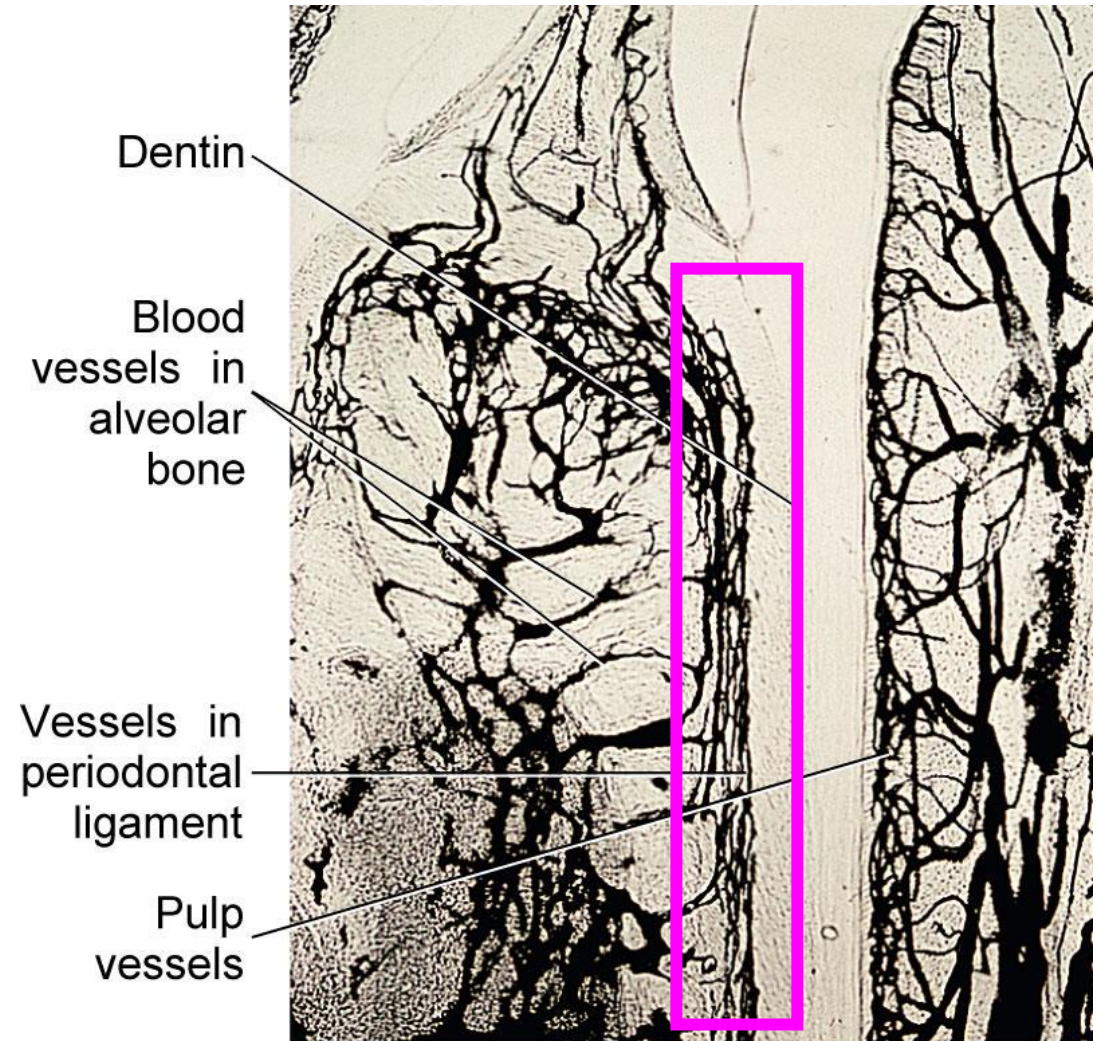


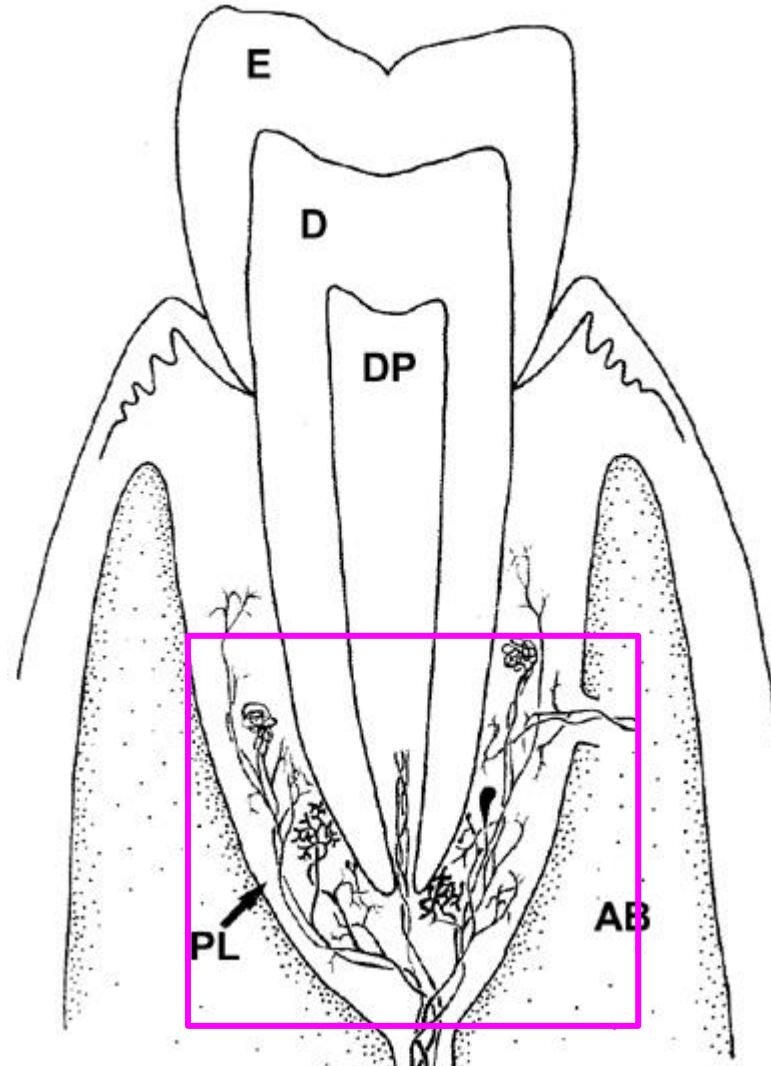
Fig. 12.52 The blood supply to the periodontal ligament. A = Arteries from dental pulp; B = arteries from **gingiva**; C = arteries from alveolar bone.



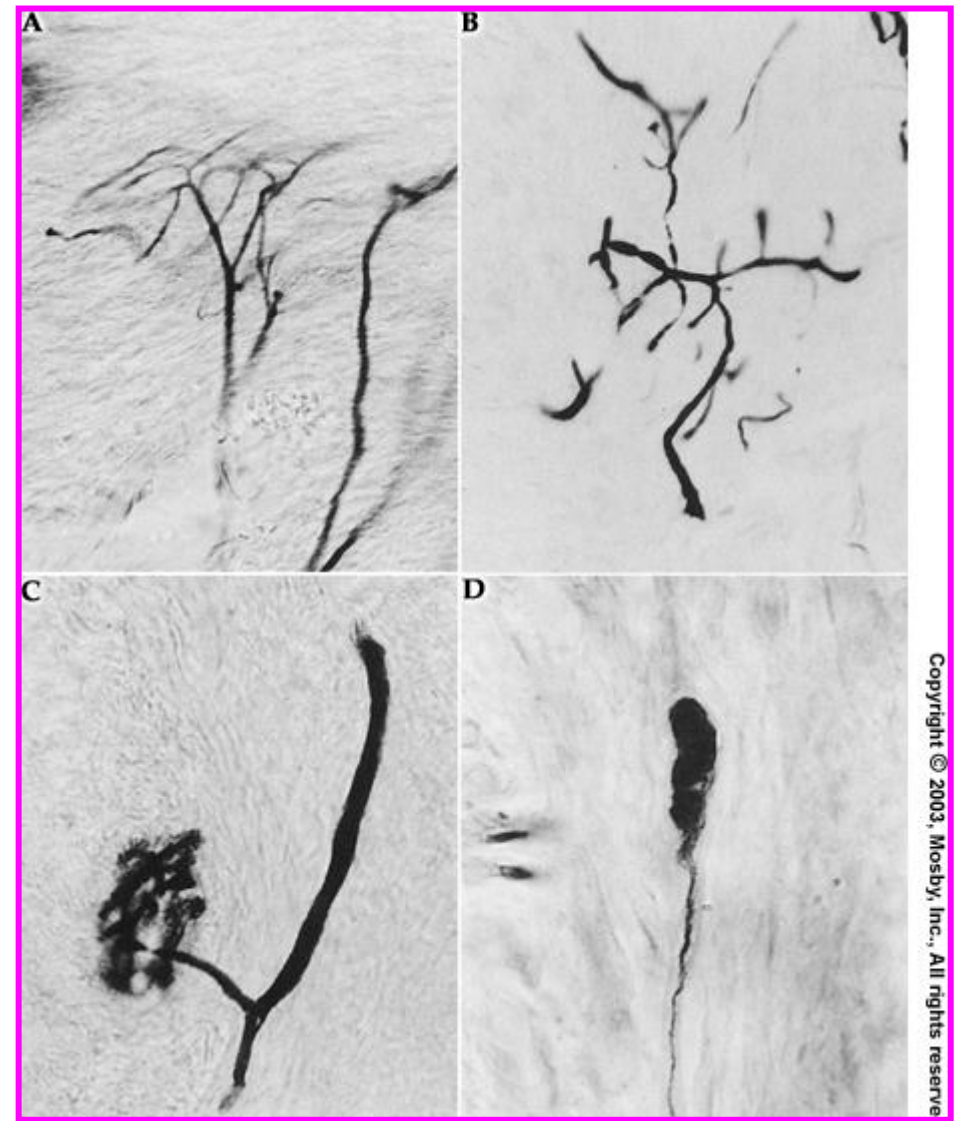
Inervace

Senzitivní zakončení 3 typů:

- Volná (bolest)
- Knoflíkovitá a
- Keříky (taktilní podněty)



Copyright © 2003, Mosby, Inc., All rights reserved.



Copyright © 2003, Mosby, Inc., All rights reserved.

Příležitostné útvary v periodonciu

Ostrůvky epitelových buněk: epitelové perly

Malassezovy ostrůvky (ERM = Epithelial rests of Malassez)

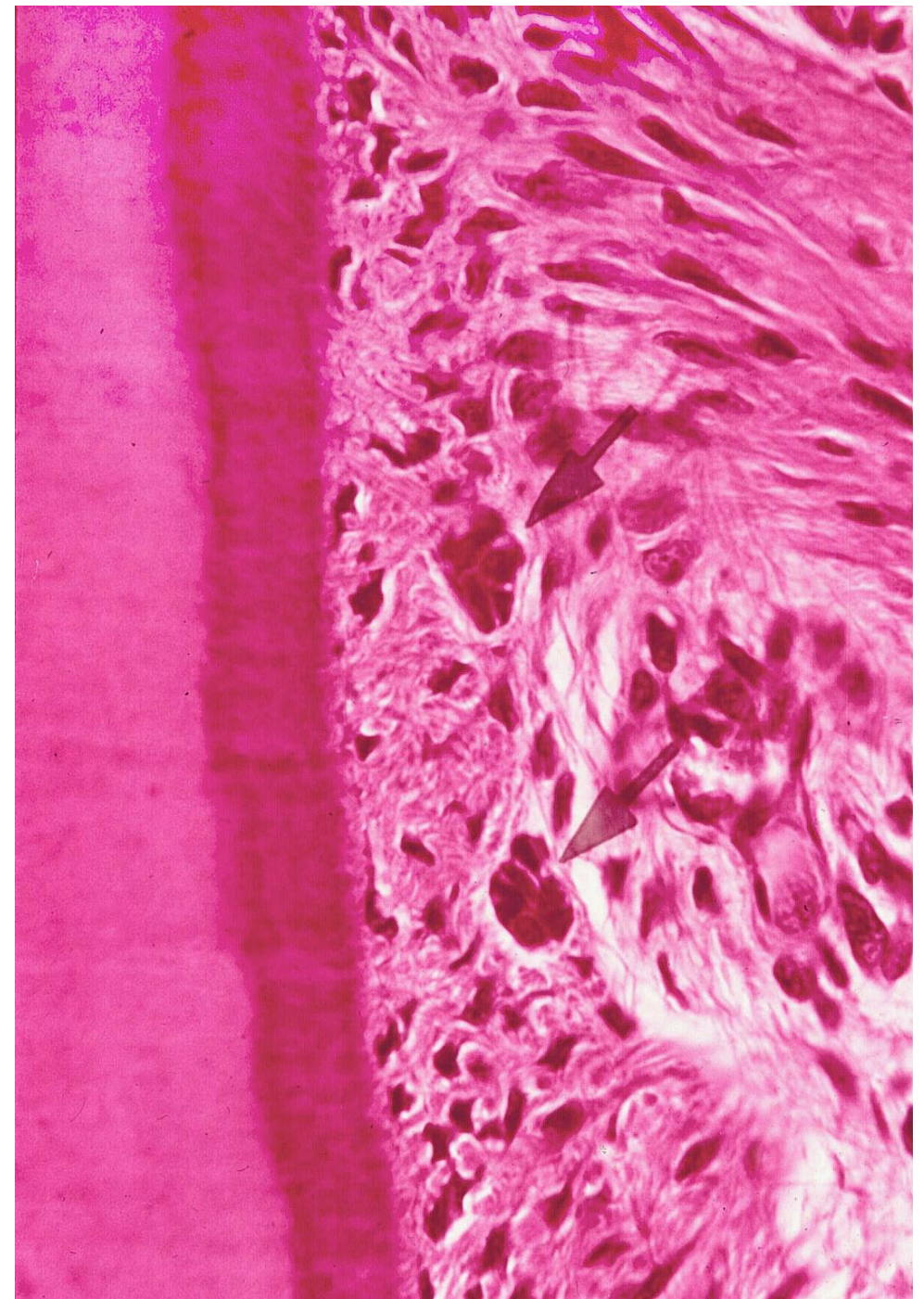
Jedná se o zbytky rozpadlé Hertwigovy epitelové pochvy (**HERS = Hertwig Epithelial Root Sheath**)

Tvoří zásobu kmenových buněk.

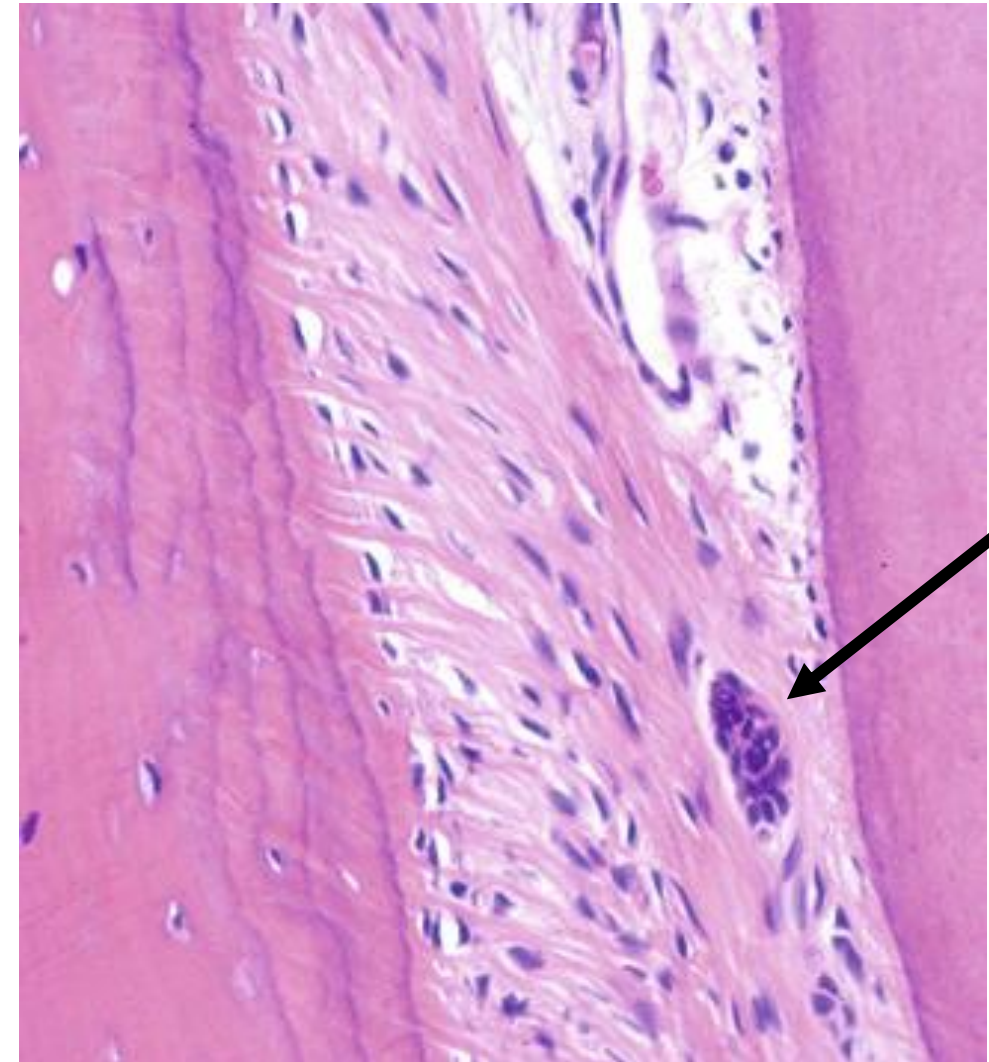
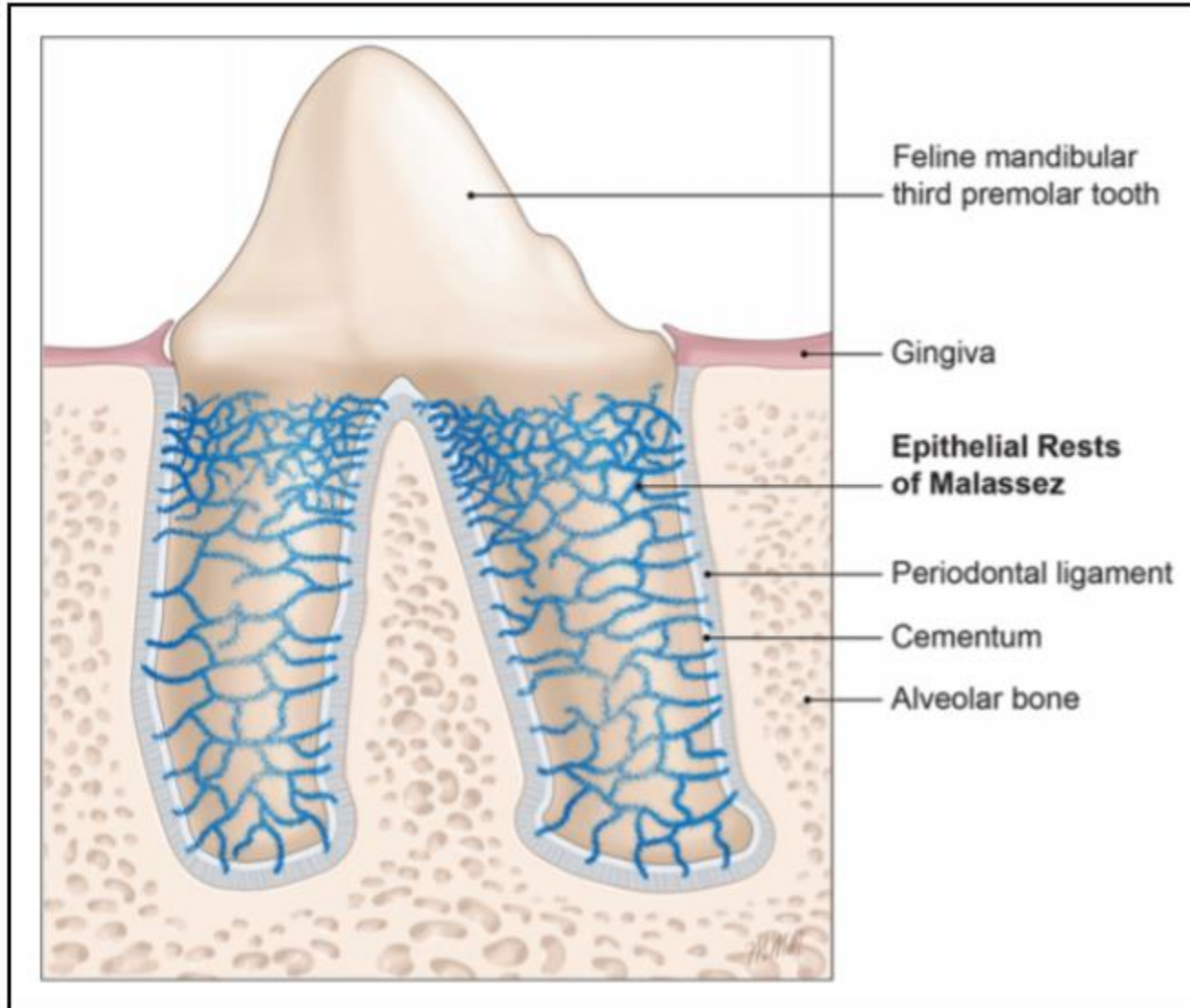
Mohou se podrobovat **EMT (Epithelial to Mesenchymal Transition)**

Granulomy a cysty epitelového původu

Cementikly



ERM = Epithelial rests of Malassez



Změny v periodonciu během života

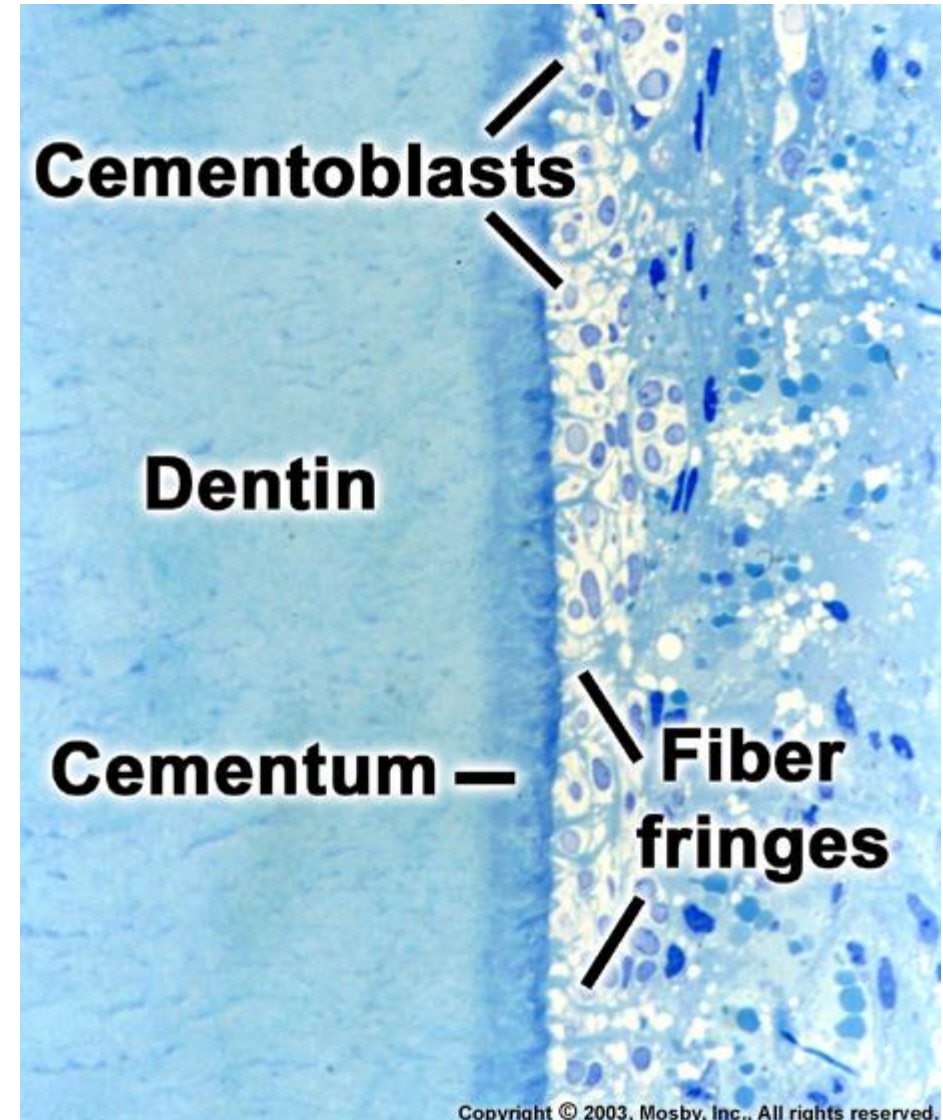
Změny při **ztrátě antagonisty** (nonfunkce):

- Zúžení periodontia
- Prořídnutí a rozvolnění vláken
- Tloustnutí cementu
- Ztenčení kribriformní ploténky

Změny následkem nadměrného zatěžování:

Akutní (trauma) – krevní výrony, ruptura vláken, nekróza a rezorbce, ankylóza

Chronické – hypercementóza



Periodontální vazy (ligamenta) - terminologie

Gingivální vlákna - fibrae gingivales (fibrae gingivodentales, fibrae gingivales circulares)

Transseptální vlákna - fibrae interdentes

Alveolární vlákna - fibrae alveolodentales (fibrae principales)

Hřebenová - lig. dentale superius

Horizontální - fibrae alveolodentales transversae

Šikmé - lig. dentale inferius

Apikální - fibrae apicales

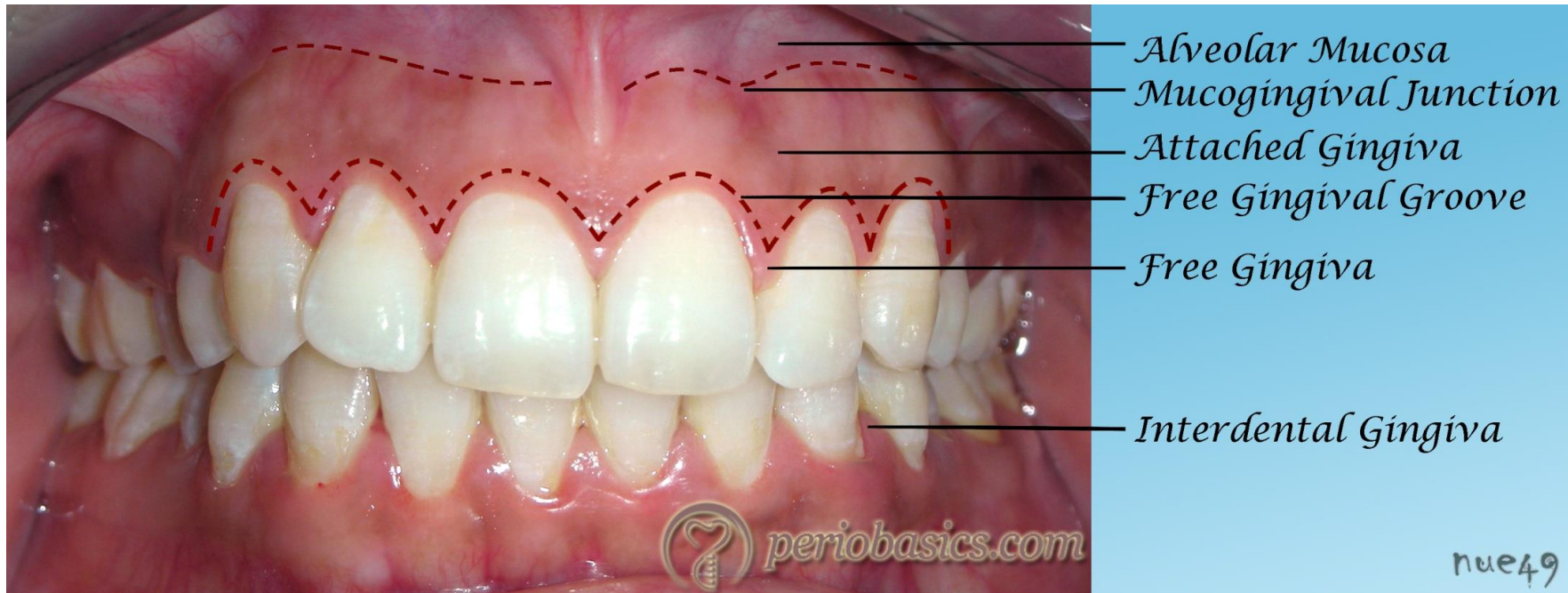
Interradikulární - fibrae interradiculares

Dáseň (gingiva)

- Oddíl **sliznice** dutiny ústní **mastikačního typu**, okolo zubních krčků ke kterým je pevně přirostlá
- Křehká a tuhá, bledě růžová barva, velmi odolná vůči tlaku a tření
- Neposunlivě spojena s podkladem (mukoperiost)

Mukogingivální linie

- Tvoří hranici mezi dásní a sliznicí pokrývající zbytek alveolárního výběžku
- Je patrna na vestibulární straně horní a dolní čelisti a na linguální straně dolní čelisti



Dáseň (gingiva)

Topografie dásně: **2 oddíly**

Gingiva volná – *gingiva libera*

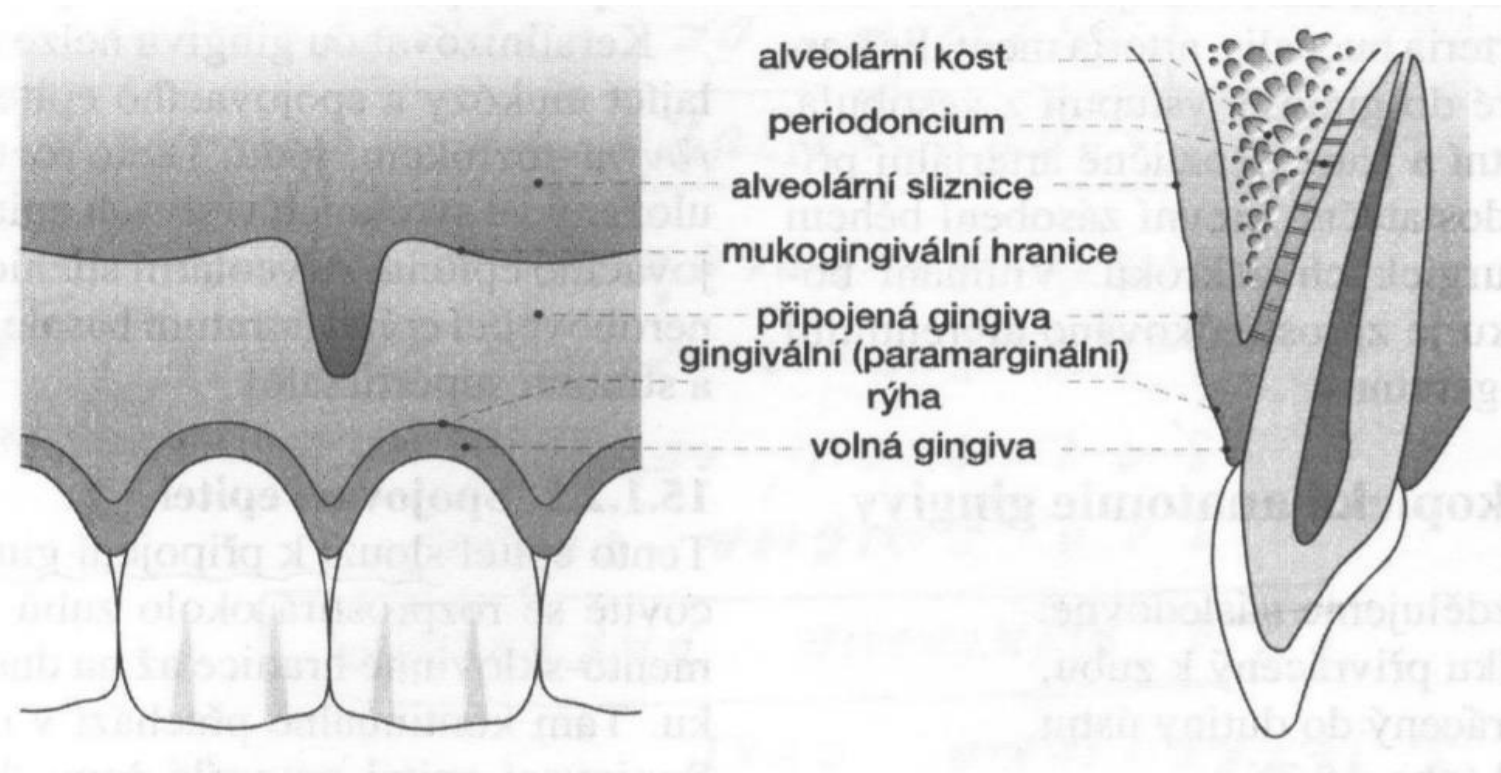
(gingiva supraalveolaris -
nadalveolární dáseň)

Gingiva připoutaná – *gingiva affixa*

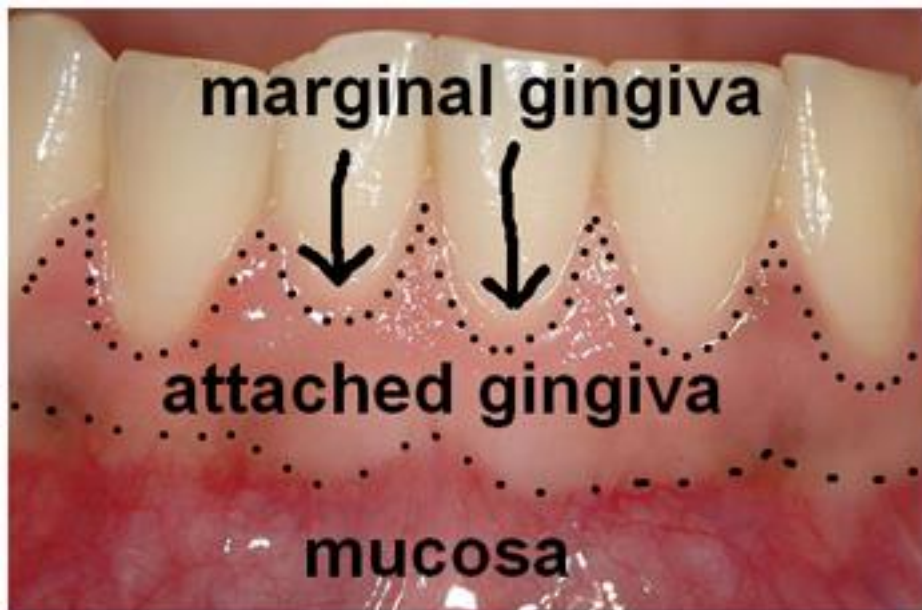(gingiva alveolaris)

Paramarginální rýha

0,5 - 1,5 mm od okraje volné dásně
patrna jen na histologických řezech

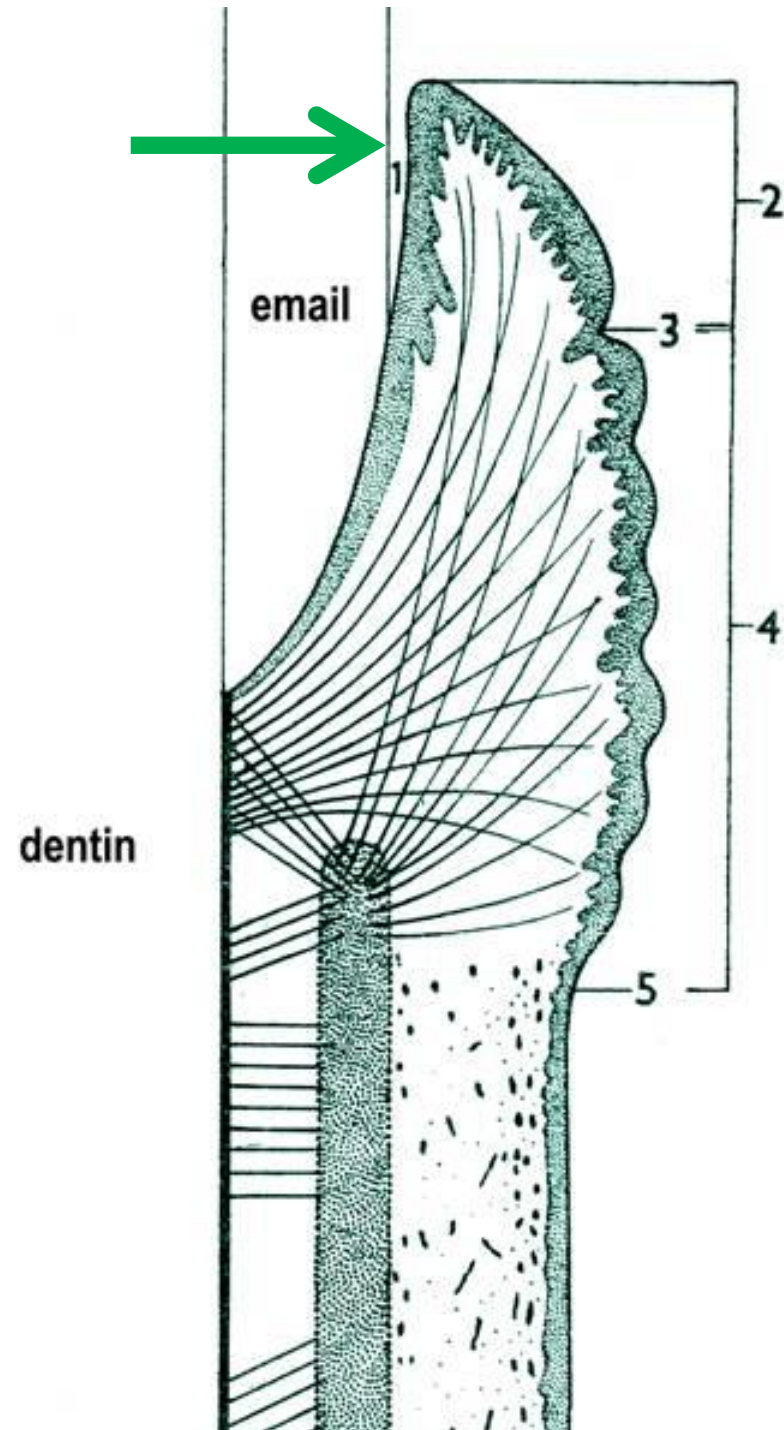


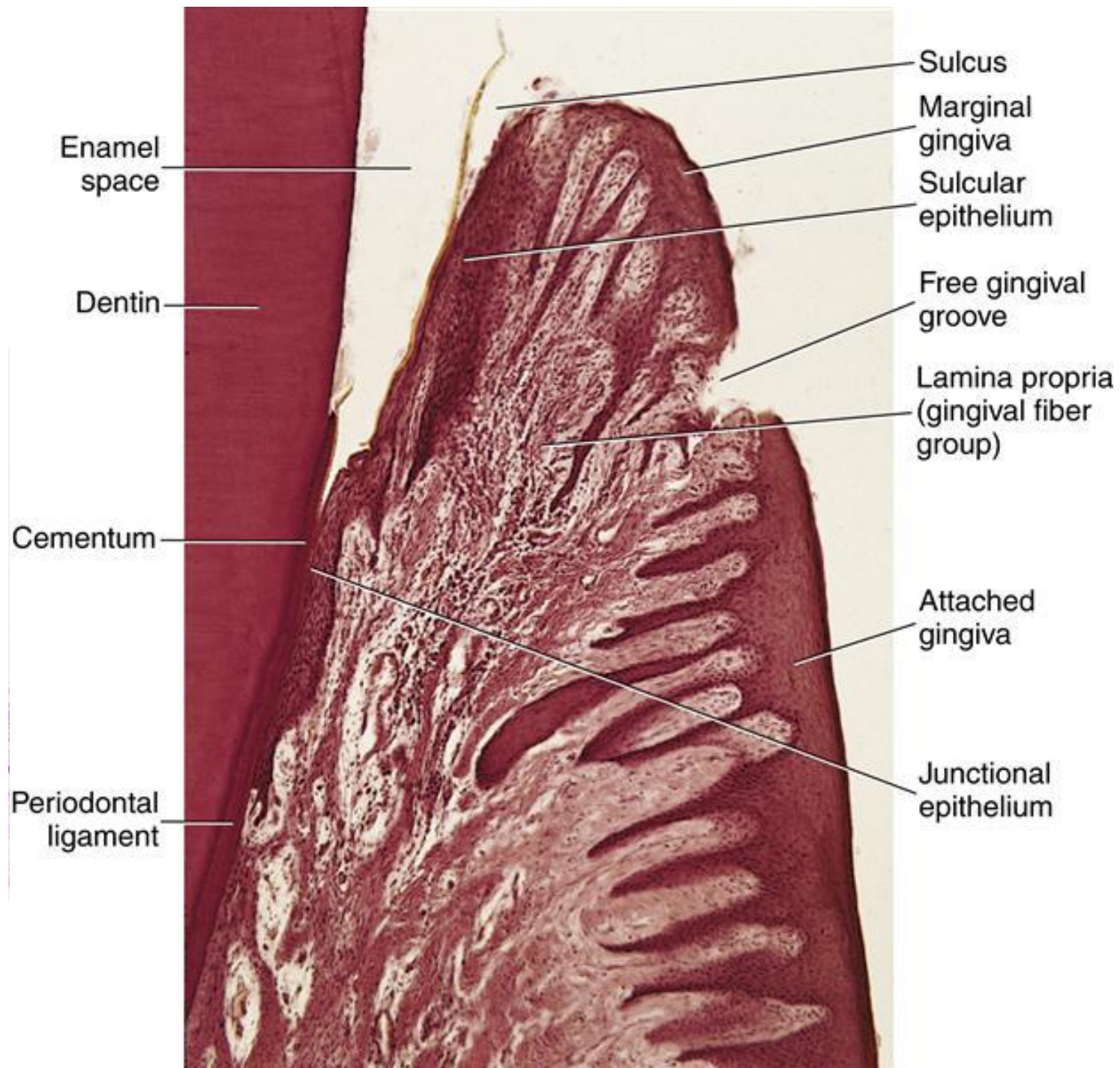
(Záchovná stomatologie a parodontologie, Elmar Hellwig et al.)



Gingiva libera má hladký povrch. Mezi ní zubem je cirkulární brázdíčka – 1-2 mm hluboká – **sulcus gingivalis (fyziologická kapsa)**

Gingiva affixa - hrbolatý povrch – a tvoří pod paramarginální rýhou pruh šířky 4-6 mm



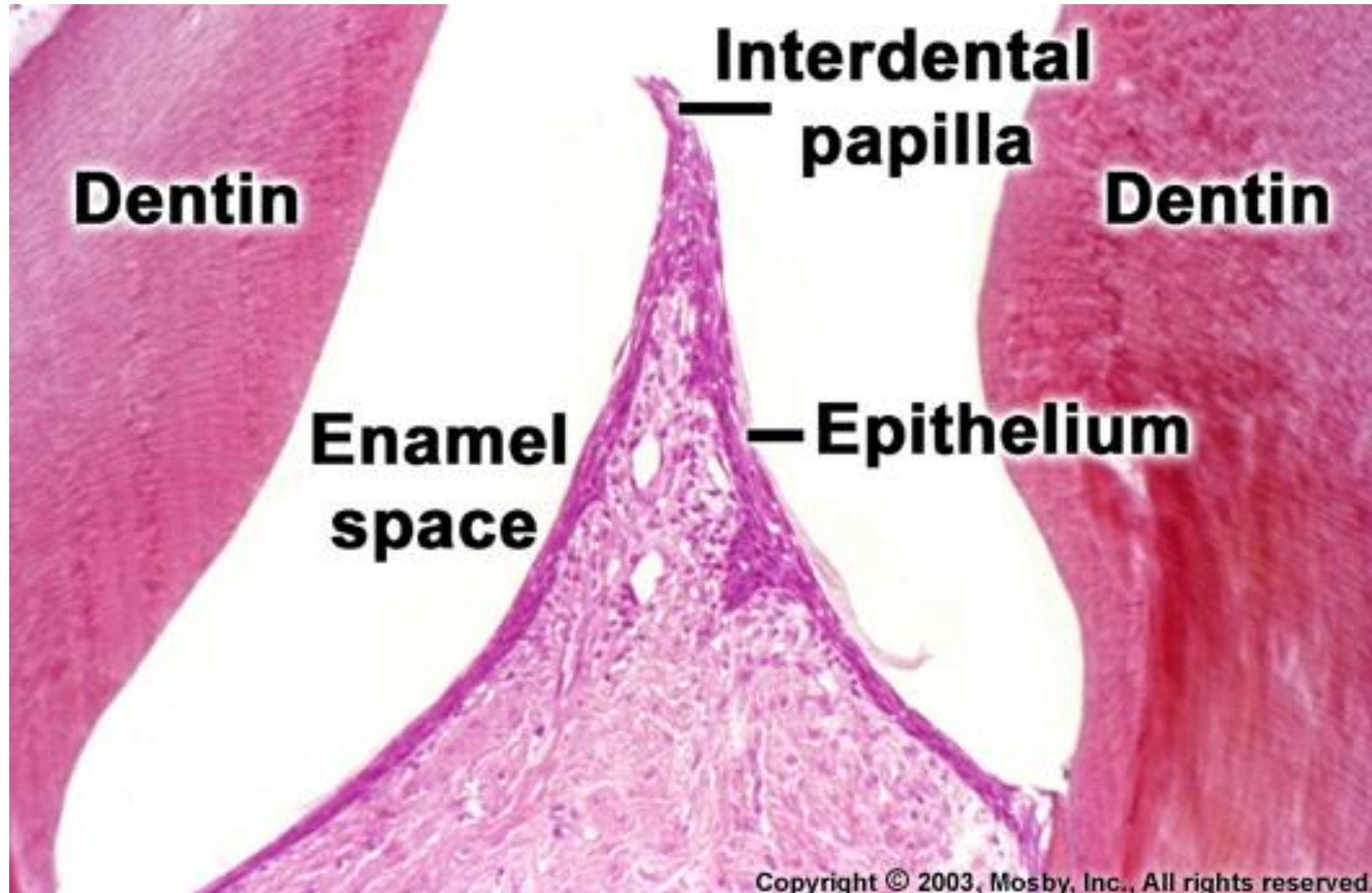
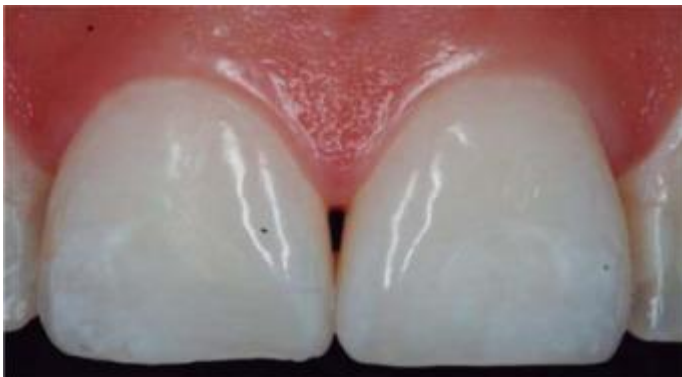

Trigonum interdentale

Mezi sousední zuby volná gingiva vybíhá do **trigonum interdentale** ve výběžky tvaru stříšky

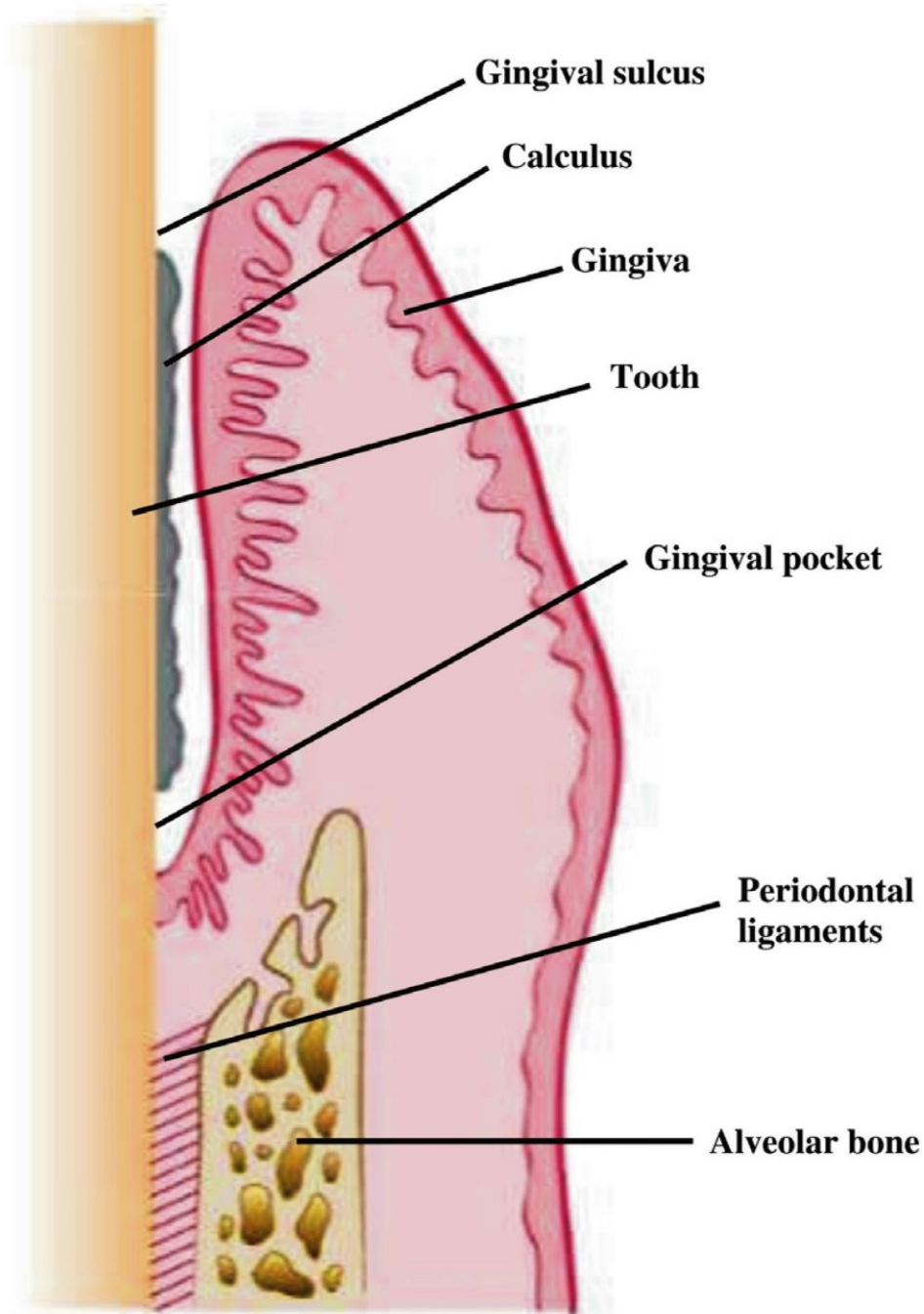
Mezizubní - interdentální papily (papilae gingivales)

Každá má vestibulární a linguální část, spojeny interdentálním sedlem



Sulcus gingivalis

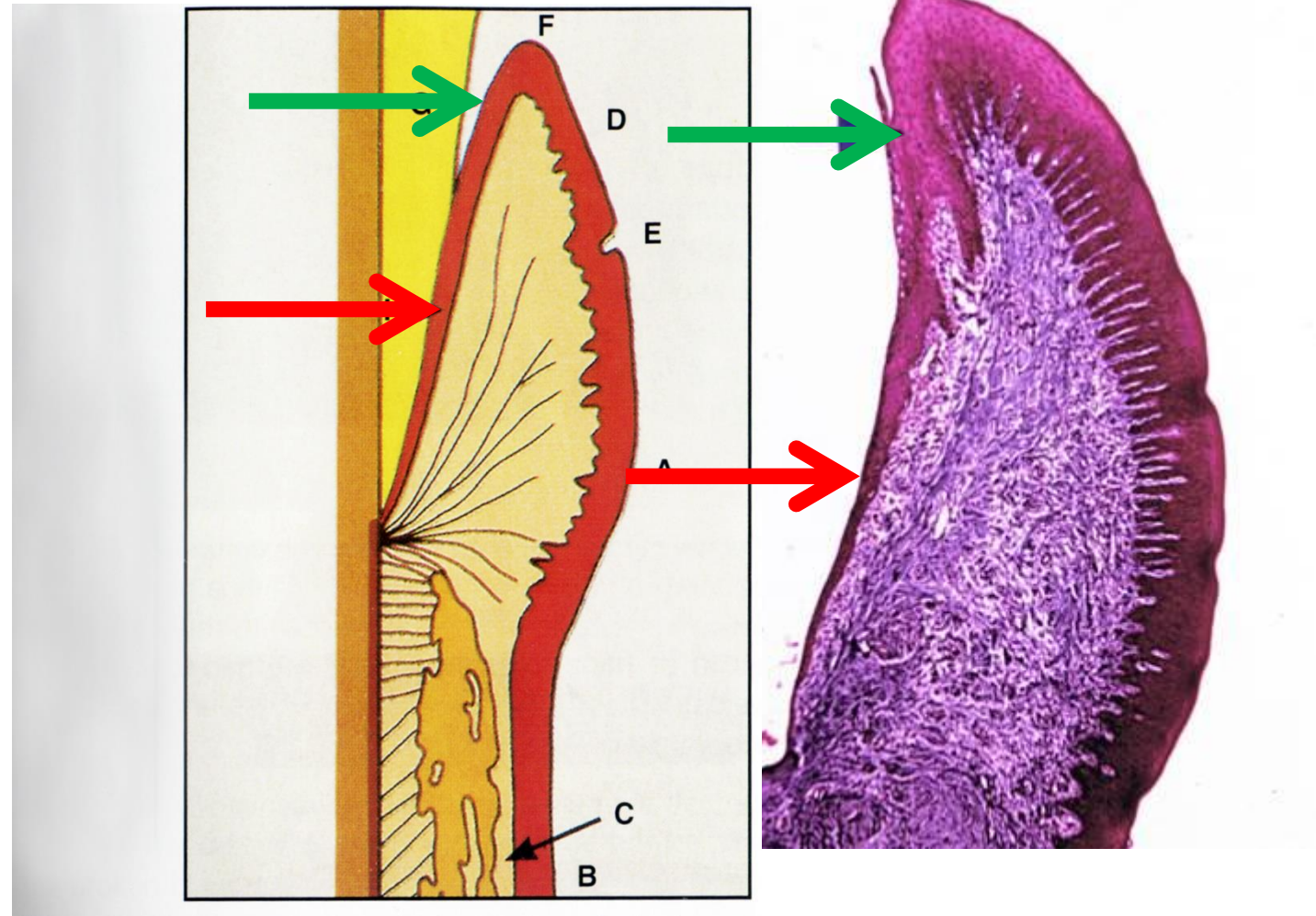
- Cirkulární rýha, žlábek hluboký 1-2 mm
- Na dno žlábků prosakuje z cév v dásni tekutina podobná plazmě - **liquor gingivalis**
- Tekutina má antimikrobiální a protizánětlivé vlastnosti, obsahuje proteiny a sacharidy



Mikroskopická stavba dásně

Mnohovrstevný dlaždicový epitel

- Zrohovatělý
- Na straně přivrácené k zubu nerohovatí - **Sulkulární epitel**
- Zde si uchovává znaky nediferencovaného epitelu, který sroste s tvrdými tkáněmi zubu - epitelový úpon, **Gottliebova manžeta**



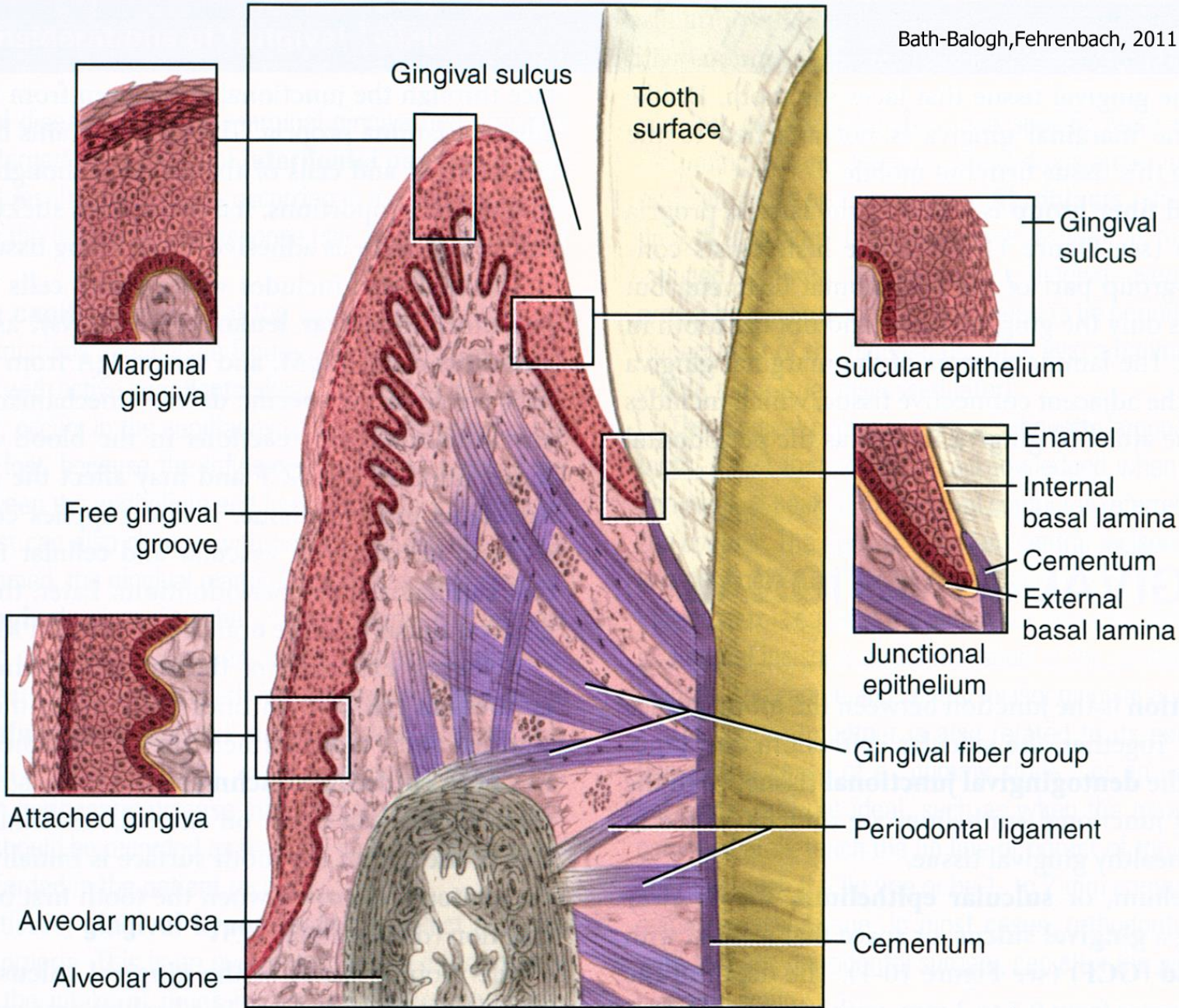


FIGURE 10-1 Gingival and dentogingival junctional tissue: marginal gingiva, attached gingiva, sulcular epithelium, and junctional epithelium.

Gingivodentální uzávěra (junctional epithelium)

Epitelový úpon, těsnicí epitelová manžeta (Gottliebova manžeta)

Brání průniku sliny, bakterií, toxinů a částic potravy ze sulcus gingivalis do periodoncia

Vyznačuje se **srůstem sulkulárního epitelu s tvrdými tkáněmi zubu v oblasti zubního krčku**

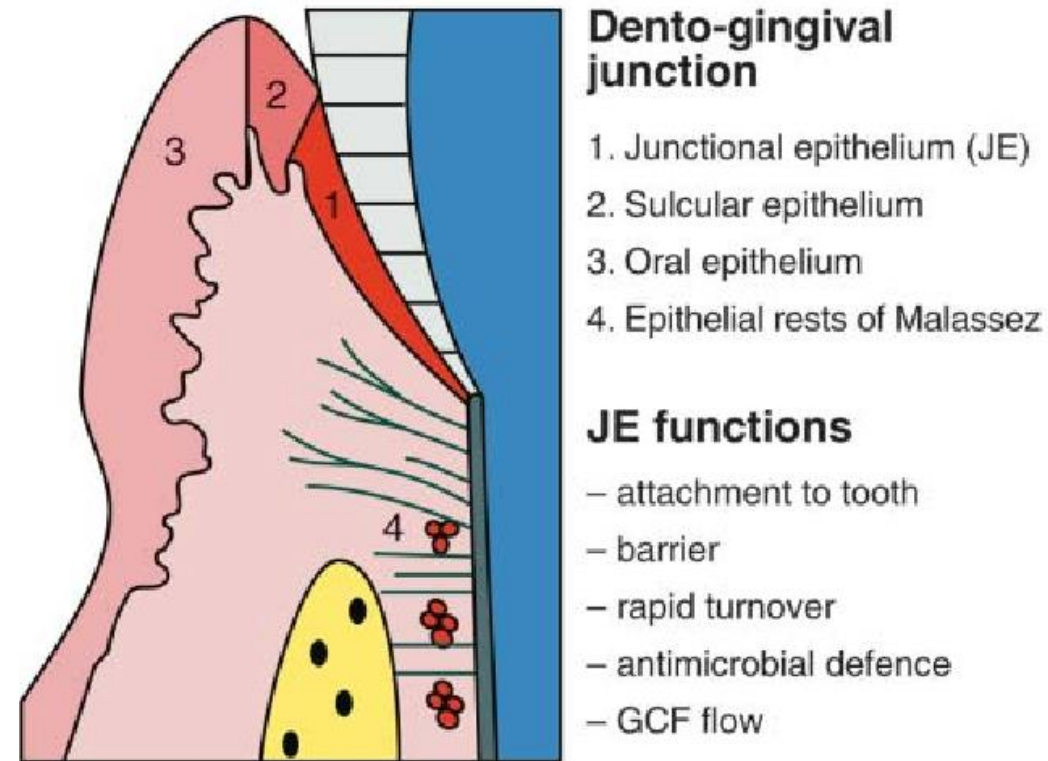
Zóna srůstu leží pod úrovní sulcus gingivalis

Šíře 0,25 - 1 mm

Doba obnovy je **cca 4-6 dnů**: dobře regeneruje po mechanickém poškození

Epitel se neustále aktivně obměňuje. Aktivní kmenové buňky

Buňky manžety jsou v několika vrstvách a jsou orientovány delší osou s povrchem zubu



Sestup manžety = gingivální recese

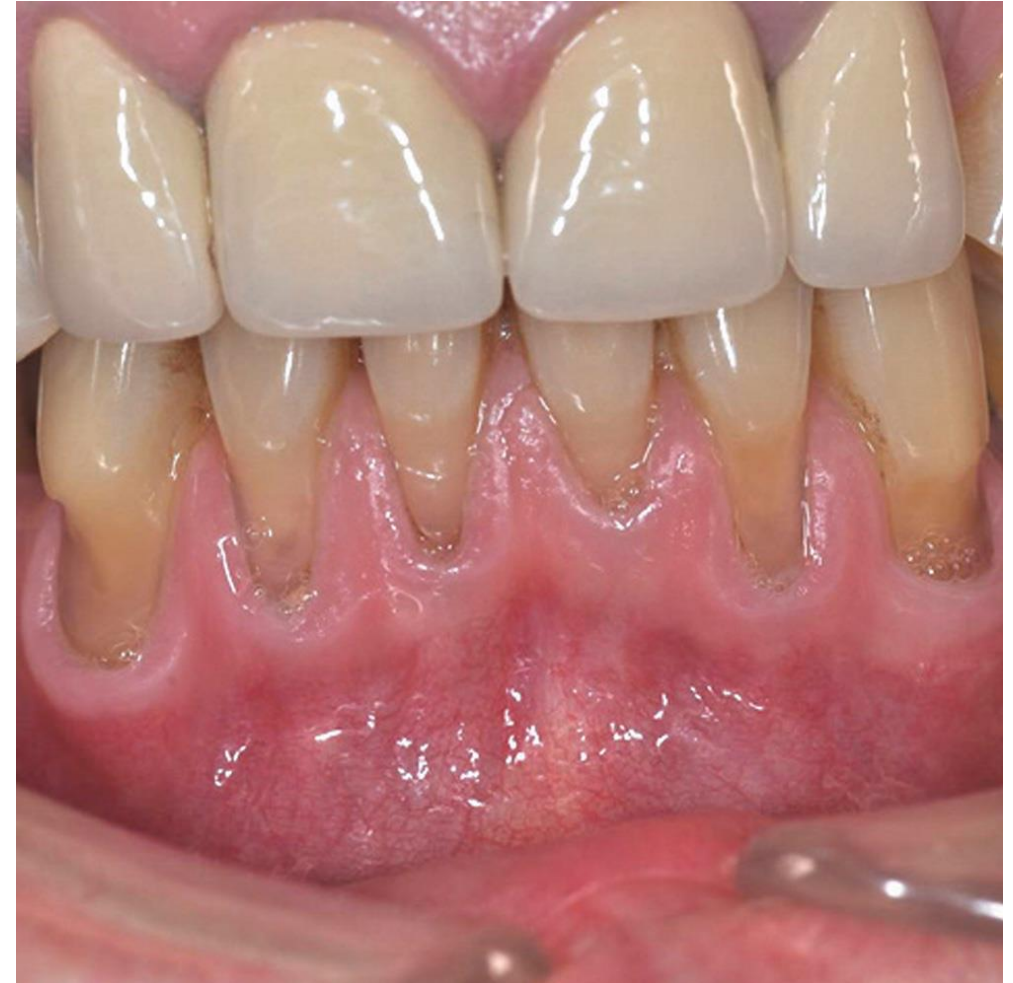Následek: **uvolnění zubu, viklavost, v těžších případech vypadnutí zubu**

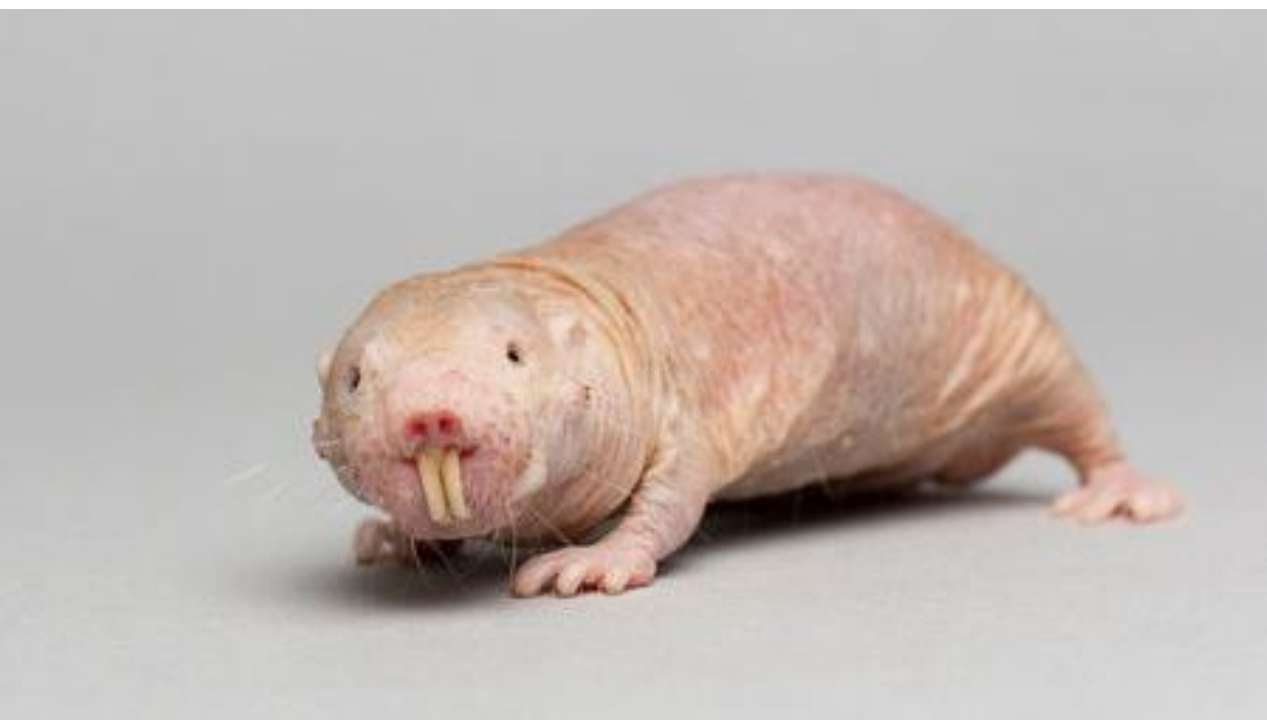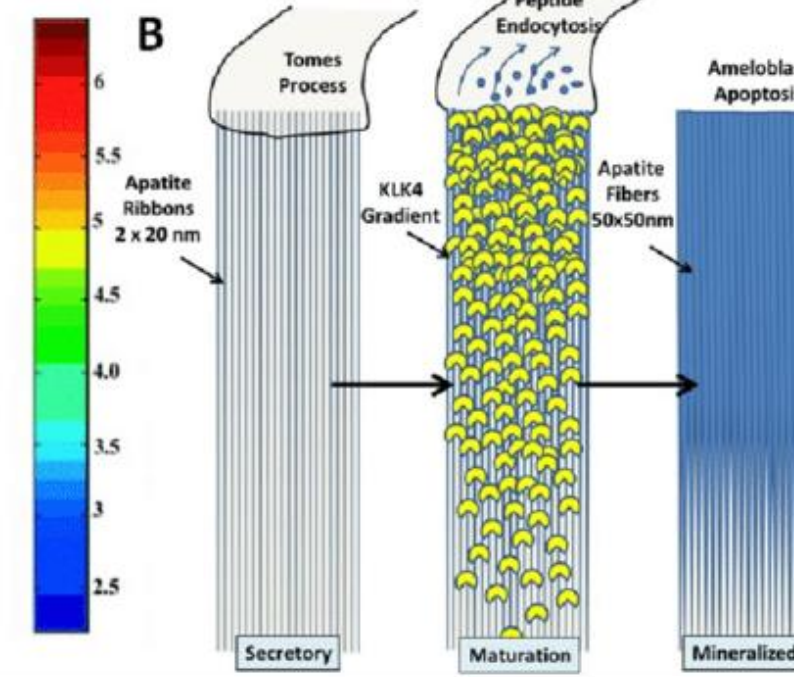
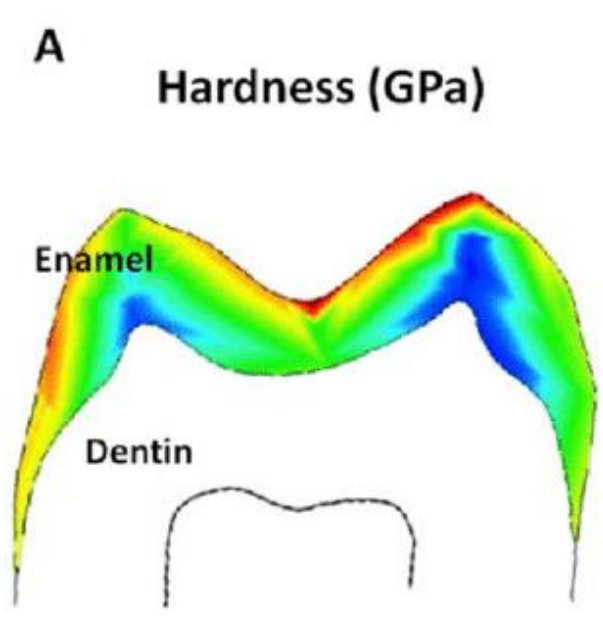
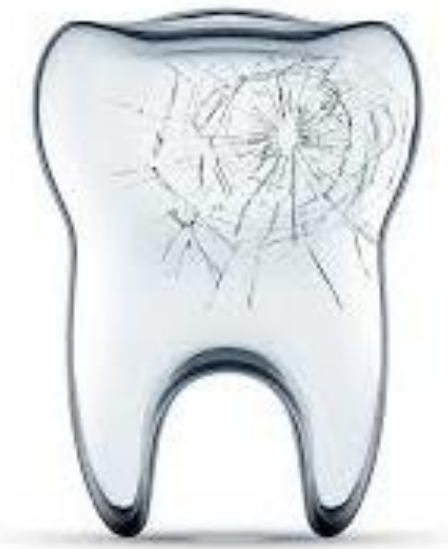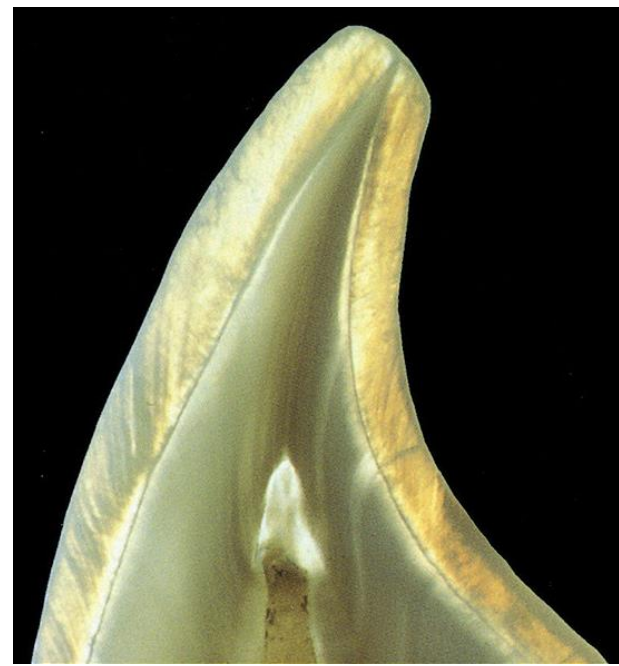
Gingivální recese u paradentózy

Norma: u dočasné dentice a zdravých trvalých zubů do 2-3. decenia - apikální konec manžety v úrovni cementoemailové hranice

S věkem se manžeta přesouvá stále více apikálně, až nakonec se přesune na cement zubního krčku

Ve stáří může dojít i k obnažení cementu a stavu, kdy se klinická korunka stane větší než korunka anatomická





Sklovina

Sklovina

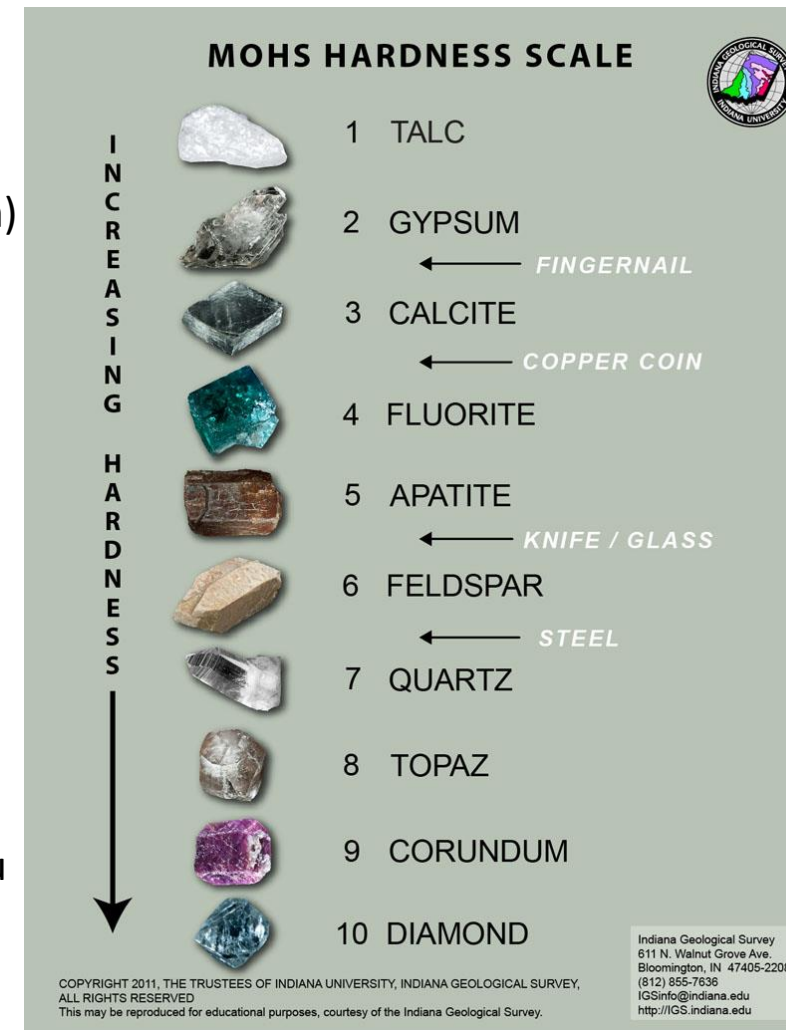(*enamelum, enamel, email, substantia adamantina, s. vitrea*)

- Nebuněčná hmota, která kryje anatomické korunky
- Ektodermálního původu
- Nejtvrdší tkáň (křehká) v těle obratlovců
- Acelulární

Tloušťka: U trvalých zubů +/- 2,5 mm (na řezacích hranách nebo kousacích ploškách)
 U dočasných zubů +/- 1,3 mm
 Na zubním krčku jen +/- 0,1 mm

Fyzikální vlastnosti

- Mohsova stupnice **tvrdost 5** (nejtvrdší tkáň lidského těla)
- Průsvitná, barva - odstíny bílé - závisí na tloušťce a stupni mineralizace
 Šedobílá - na okluzních plochách
 Bílá - ve středním oddílu korunky
 Nažloutlá - poblíž krčku – prosvítá barva dentinu
- Velmi odolná k abrazi
- **Povrchová sklovina** tvrdší, hustší a méně porézní (aprizmatická)
- **Tvrdost se snižuje směrem k dentinosklovinné hranici** a od kousacích plošek ke krčku




Chemické složení

Anorganická část
96 - 97 %

Voda
2 - 3 %

Organická část
1 %

- Hydroxyapatit tvořící hexagonální krystaly
- Fluoroapatit je spíše na povrchu skloviny, je tvrdší
- Hlavní prvky ve sklovině: Vápník, fluor, hořčík, fosfor (a jiné).
- Ukládání dalších látek (např. olovo) vlivem znečištěného prostředí – co se jednou uloží, tak ve sklovině zůstane.



Chemické složení

Anorganická část
96 - 97 %

Voda
2 - 3 %

Organická část
1 %

Proteiny nekolagenové povahy

a) Amelogeniny

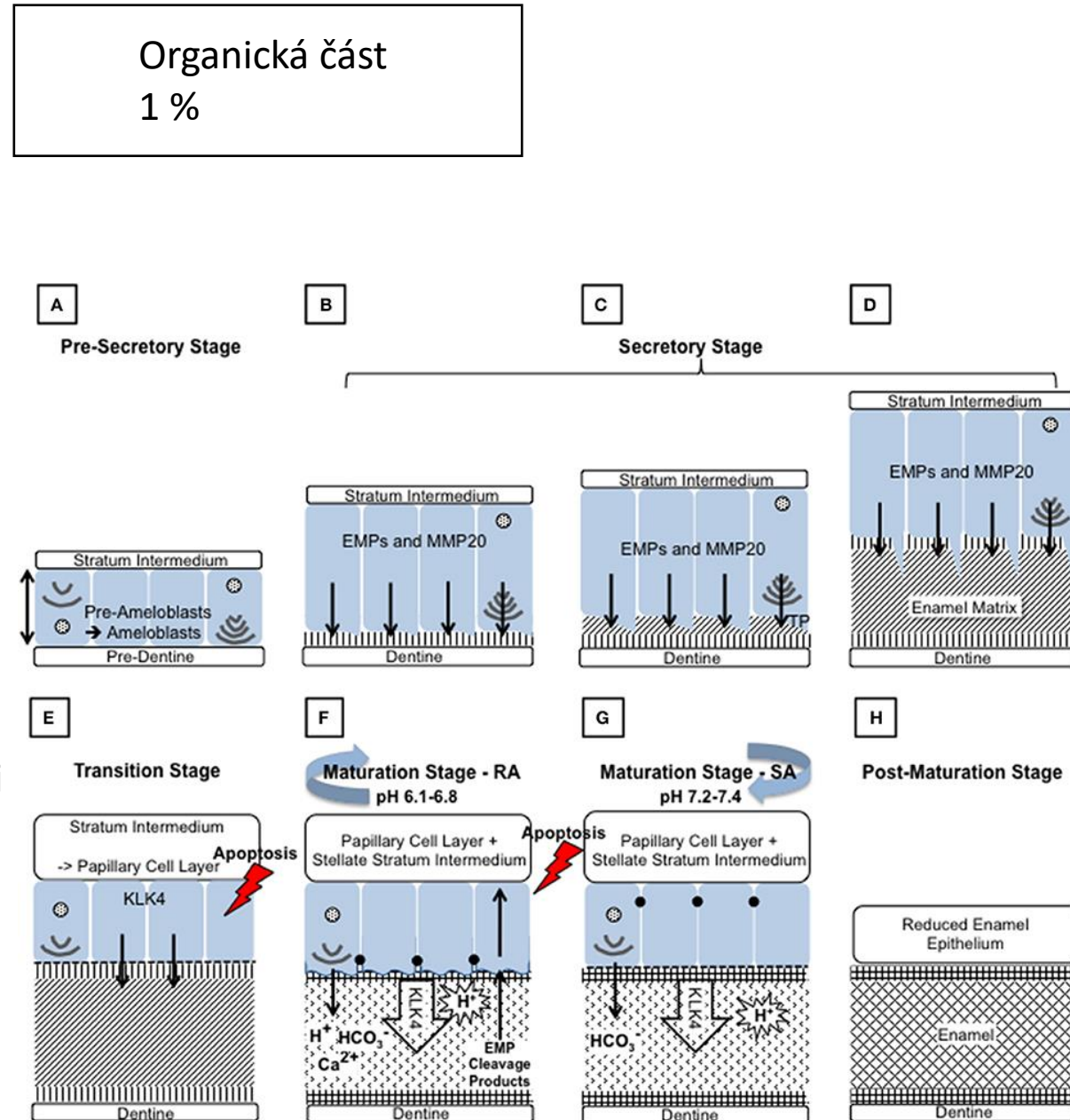
- 90 %
- Hlavní produkt sekretorní fáze ameloblastů
- kulovité polymery, regulace růstu sklovinných hranolů

b) Proteiny ne-amelogeninové povahy :

- Enamelin - Nukleace a usměrnění růstu krystalů
- Ameloblastin – adhezivní molekula
- Kalikrein 4 – Proteasa secernovaná ameloblasty na konci sekretorní fáze
- Tuftelin – stabilizuje spojení s dentinem

c) Enzymatické proteiny

- Metaloproteinázy (MMP20) – degraduje amelogenin
- alkalická a kyselá fosfomonoesteráza a serinproteináza1

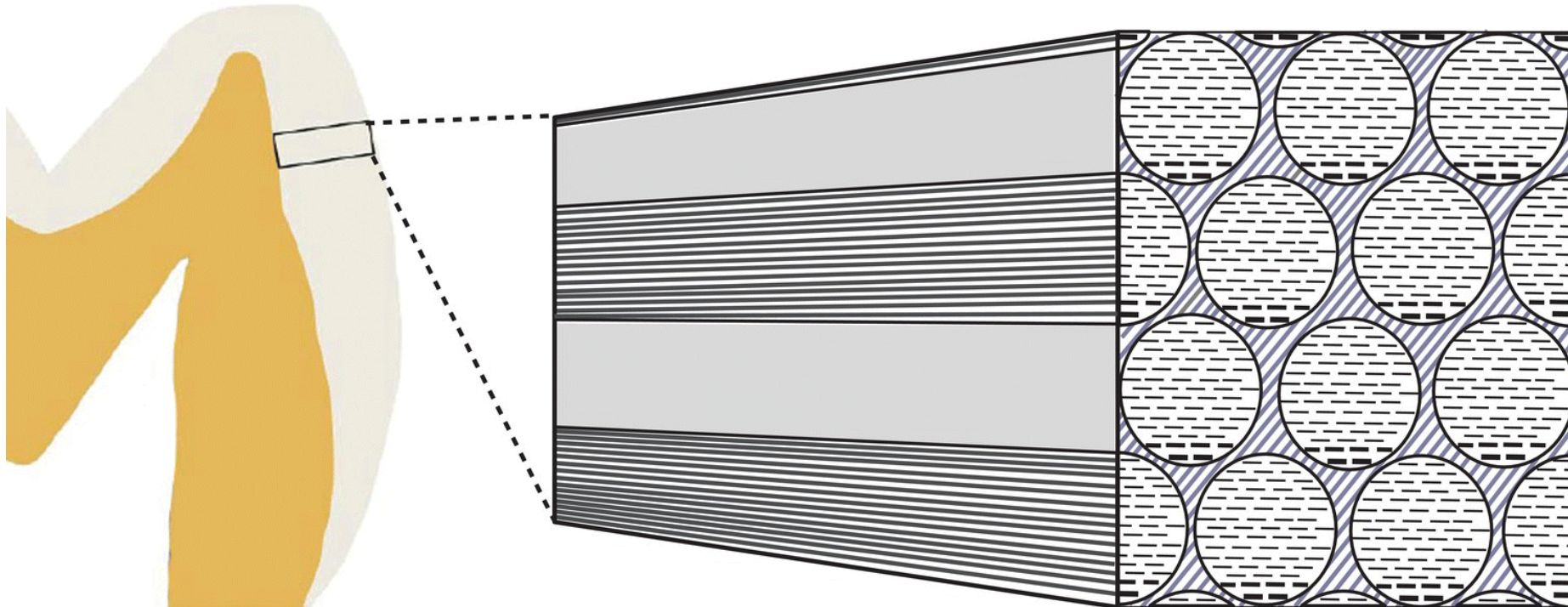


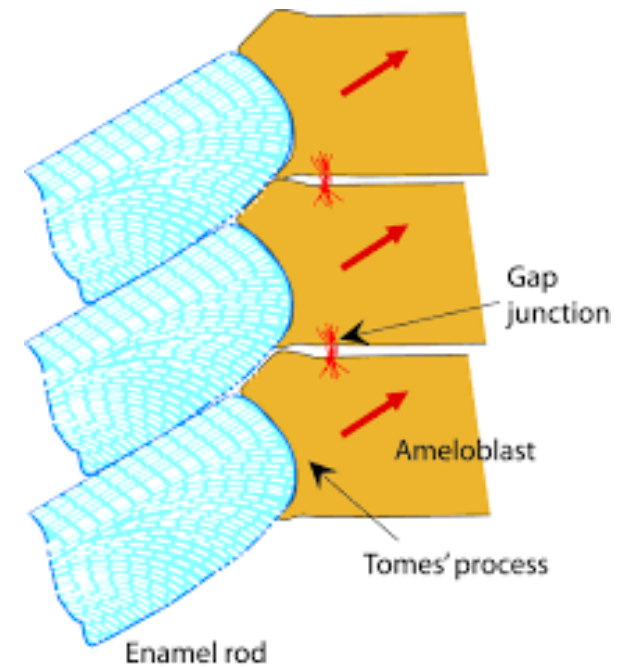
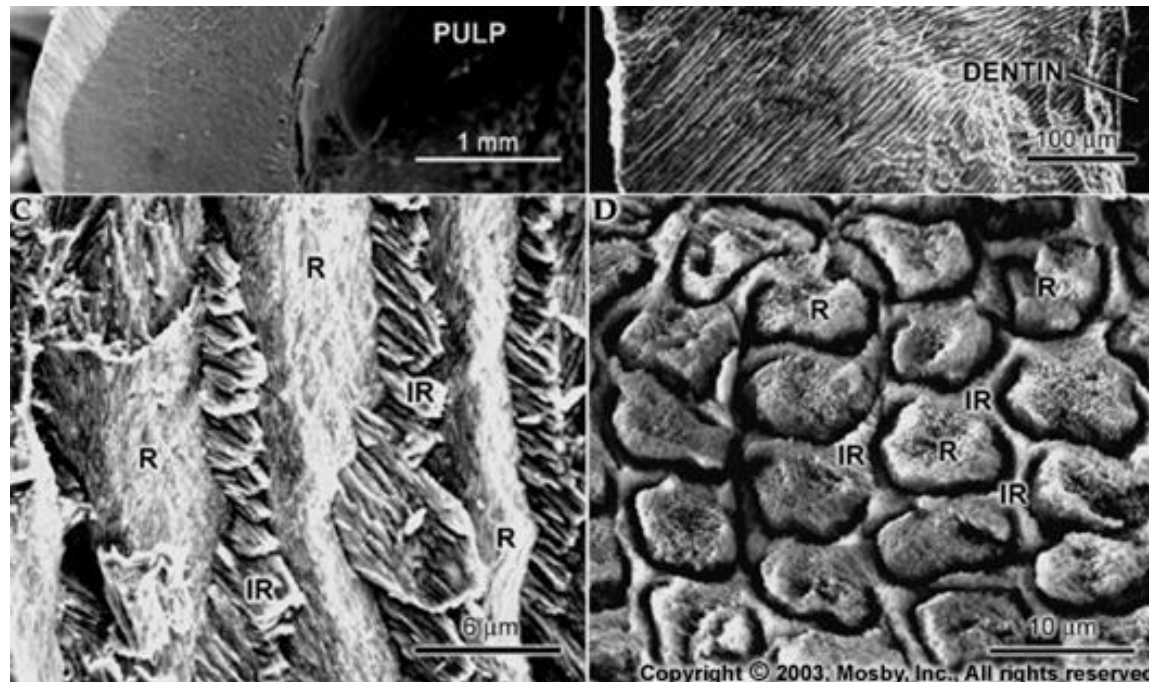
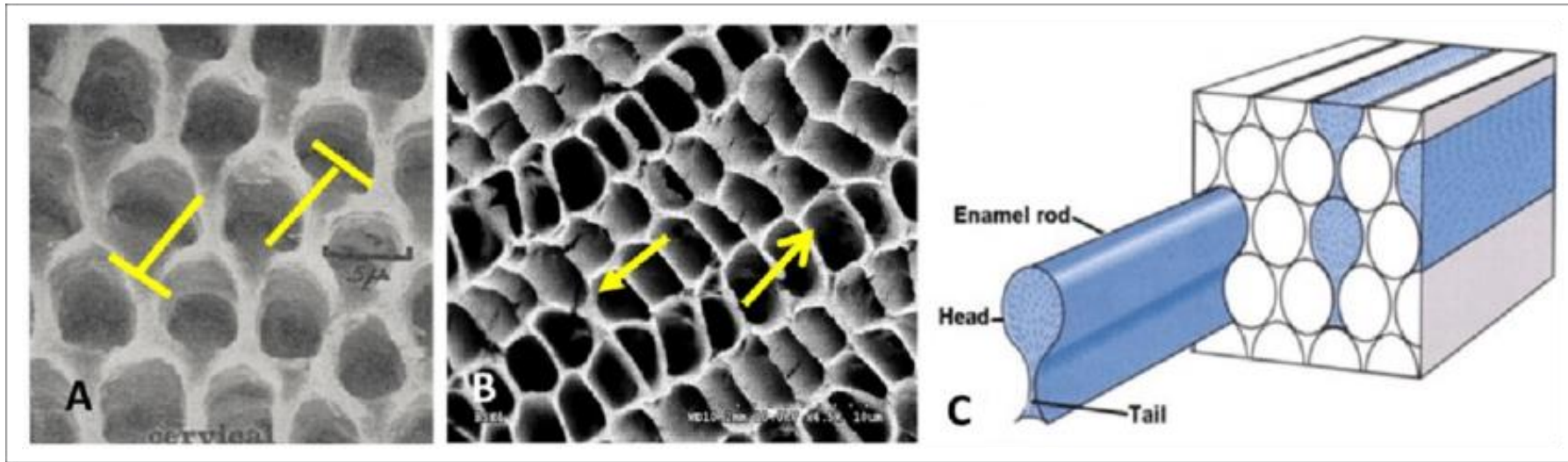
Mikroskopická stavba

Složitá vnitřní, druhově specifická organizace

Sklovinné hranoly – prizmata a interprizmatická hmota

probíhají od dentinosklovinné hranice k povrchu skloviny, asi 8,5 milionu (řezáky)






Ultrastruktura hranolů


Skládají se z podélně řazených krystalků hydroxyapatitu, vložených do proteinové matrix (amelogeniny, Proteiny ne-amelogeninové povahy)

Struktura interprizmatické substance stejná, krystaly postaveny šikmo nebo kolmo na prizmata




Enamel decussation pattern (rodents)

- Very precise and homogeneous organization of enamel microstructure
- Little differences within different species
- Fundamental mechanisms controlling decussation pattern formation are evolutionary conserved



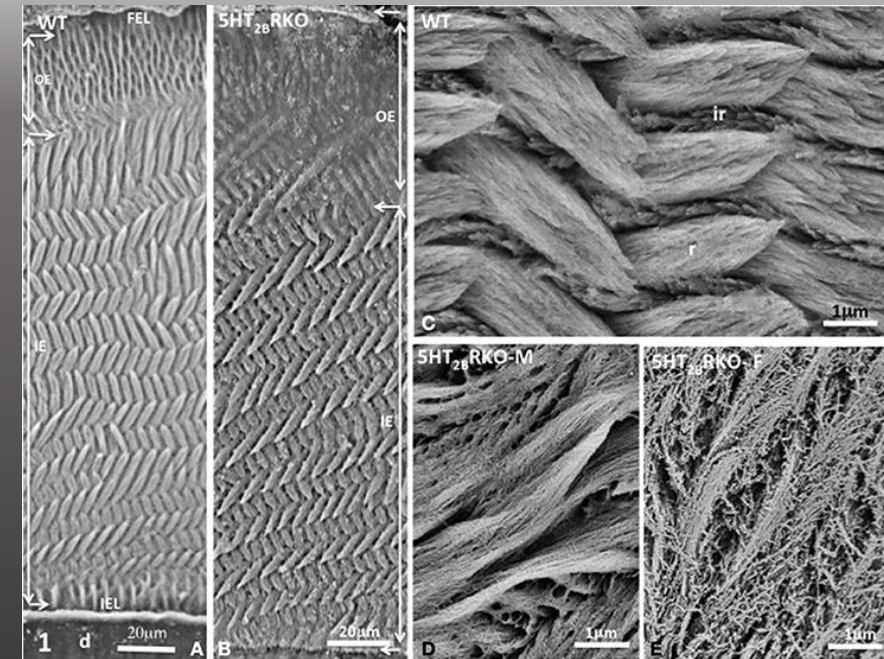
Daniela C. Kalthoff, 2007

Heterosminthus gansus
(late Miocene)





Daniela C. Kalthoff

Wood Mouse (*Apodemus sylvaticus*)

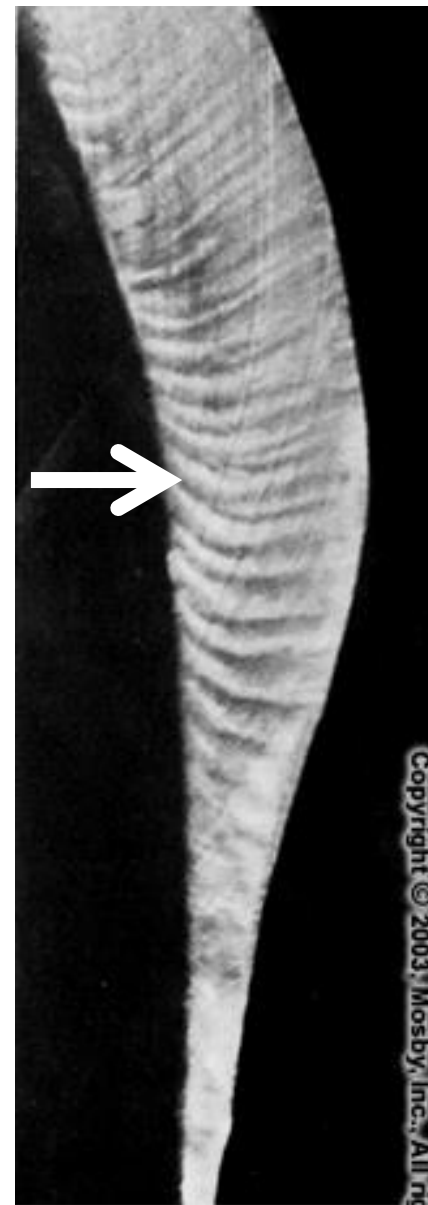
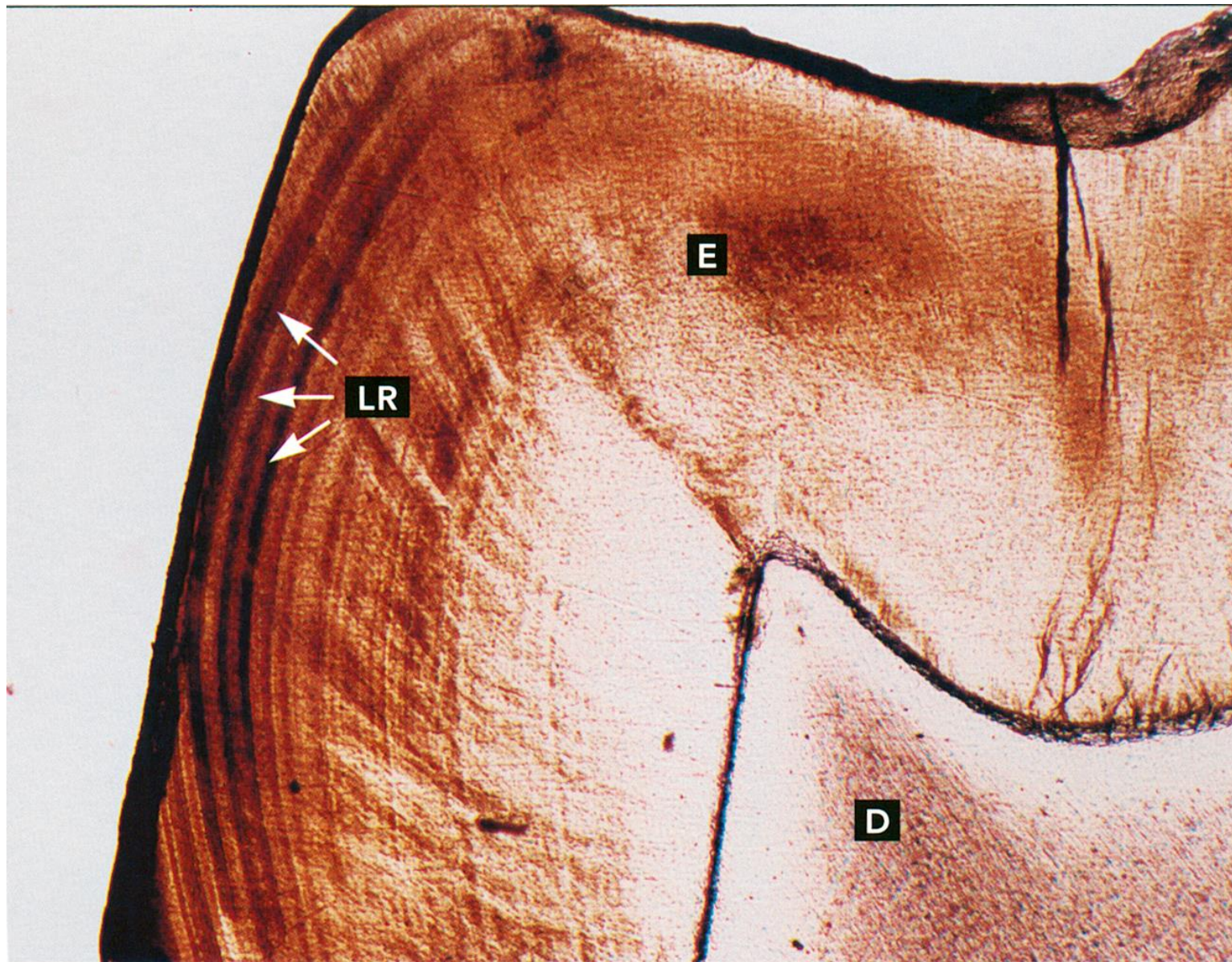


Goldberg et al, 2014

Mus musculus



Vnější znaky skloviny



Vnější znaky skloviny

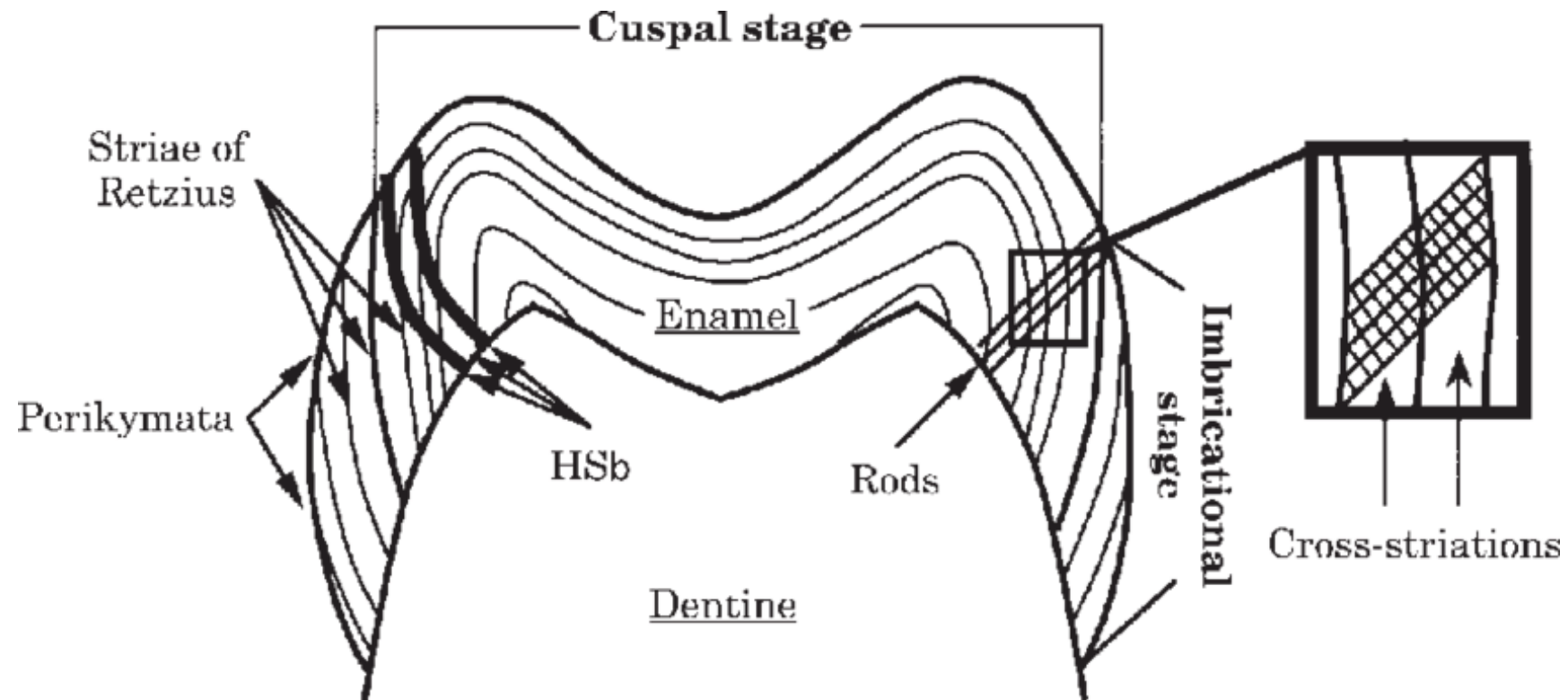
Retziusovy proužky

Perikymata

Hunterovy - Schregerovy proužky

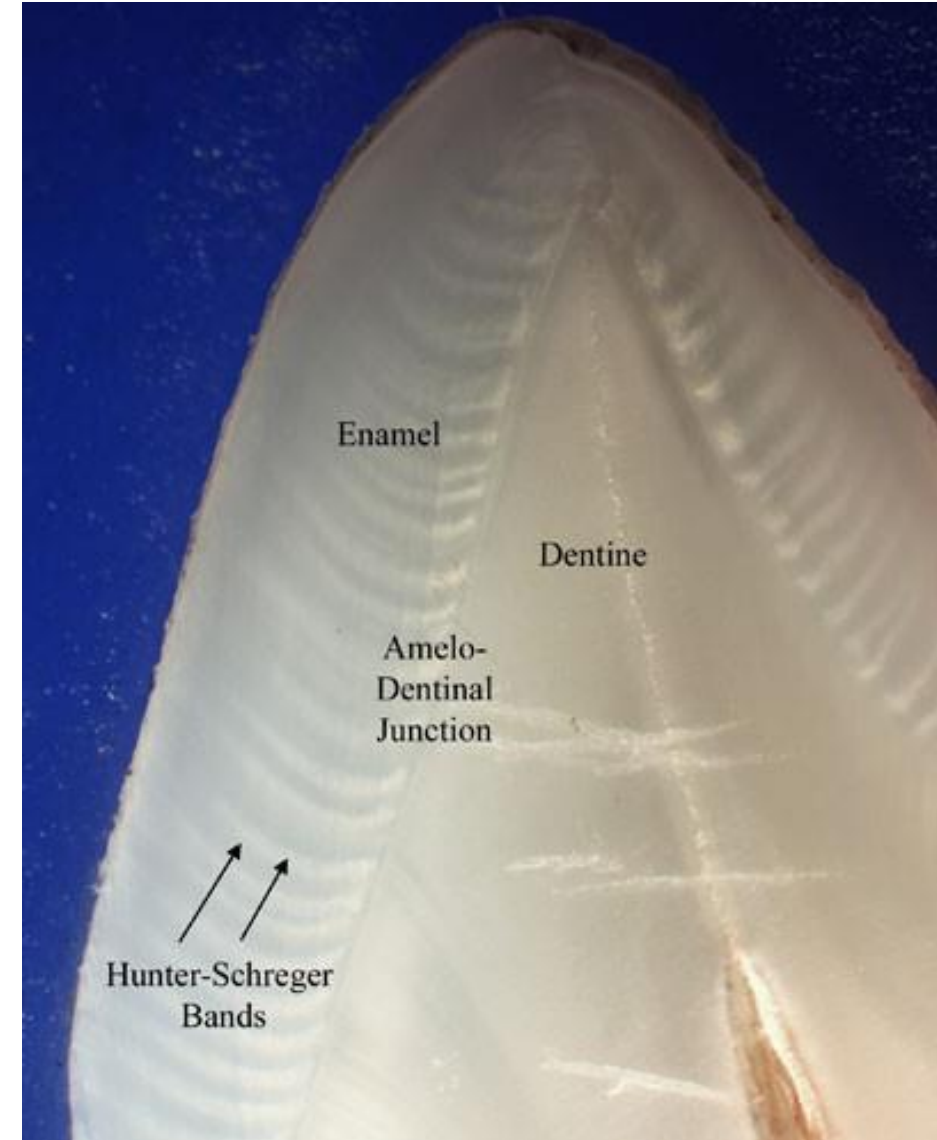
Neonatální linie

Enamel tufts



Hunterovy - Schregerovy proužky

- Důsledek změn směru procházejících sklovinných prismatic
- Průběh sklovinných prismatic se mění ve všech směrech, zejména u premolárů a molárů.
- Opticky se jeví jako střídající se světlé a tmavé proužky



Inkrementální (přírůstkové) linie skloviny

Sklovina přirůstá periodicky: vliv **cirkadiálních rytmů**

Projev periodické aktivity ameloblastů nebo společné mineralizace většího počtu denních přírůstků

Na základě přírůstkových linií rozlišujeme charakteristické proužkování skloviny

a) Denní linie


- Způsobují příčné pruhování prizmat (cross-striation), velmi tenké 2,5 - 6 μm
- Střídání fáze intenzivní sekrece s fází odpočinkovou
- Souvisí s cirkadiálními rytmy

b) Retziusovy linie (sklovinné striae)

- Pozorovatelné v optickém mikroskopu na zubních výbrusech, vzdálenost 25-35 μm
- Od dentinosklovinné hranice k povrchu skloviny
- Tvoří perikymata (labiální plošky předních zubů - incisivi, caninus)

c) Neonatální linie


- Výrazný pruh méně mineralizované skloviny
- Vzniká v důsledku náhle změny příjmu potravy při narození
- U zubů primární dentice a M1
- Patří mezi Retziusovy linie



Denní – cirkadiální přírůstkové linie (krátké šipky) jsou patrné mezi Retziusovými – vícedenními proužky (dlouhé šipky)

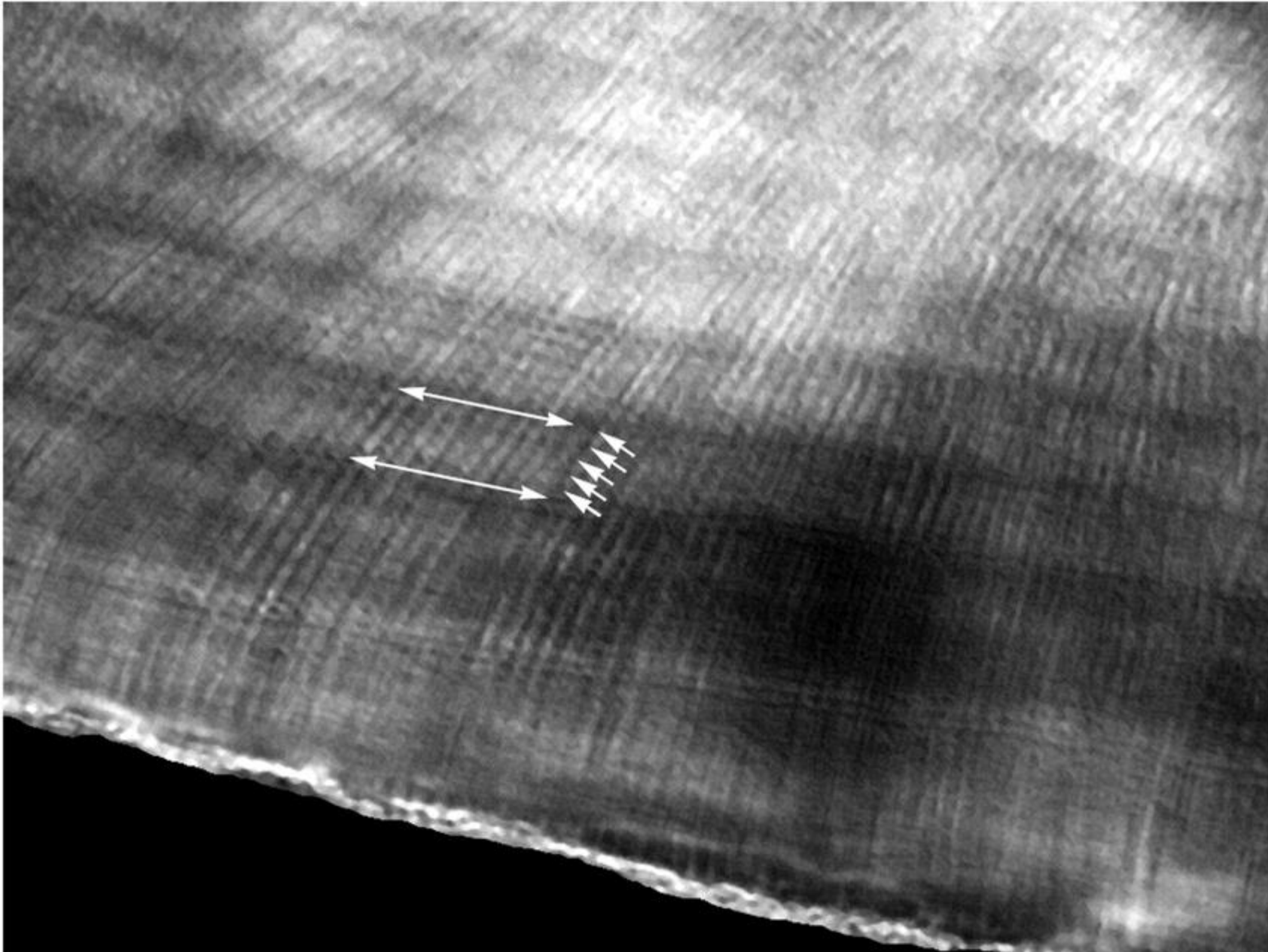
Denní linie

Počet příčných proužků mezi sousedními Retziusovými liniemi se nazývá „repeated period“. U lidského moláru je to 5-10 proužků.



(Timothy G. Bromage et al., 2015, American Journal of Physical Anthropology; Hard Tissue Biology, Metabolomics, and Life History)

Denní linie

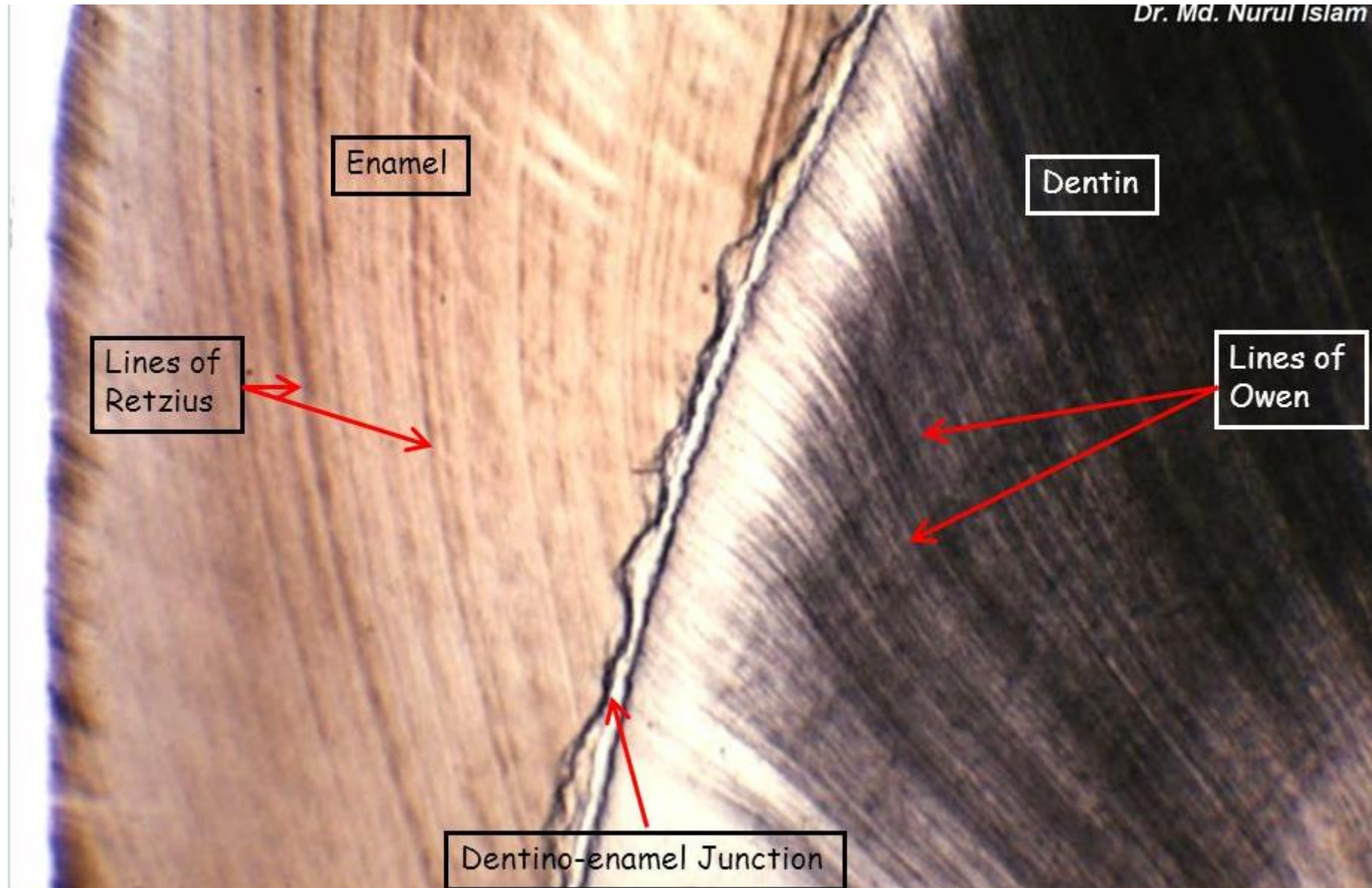


Denní – cirkadiální přírůstkové linie (krátké šipky) jsou patrné mezi Retziusovými – vícedenními proužky (dlouhé šipky)

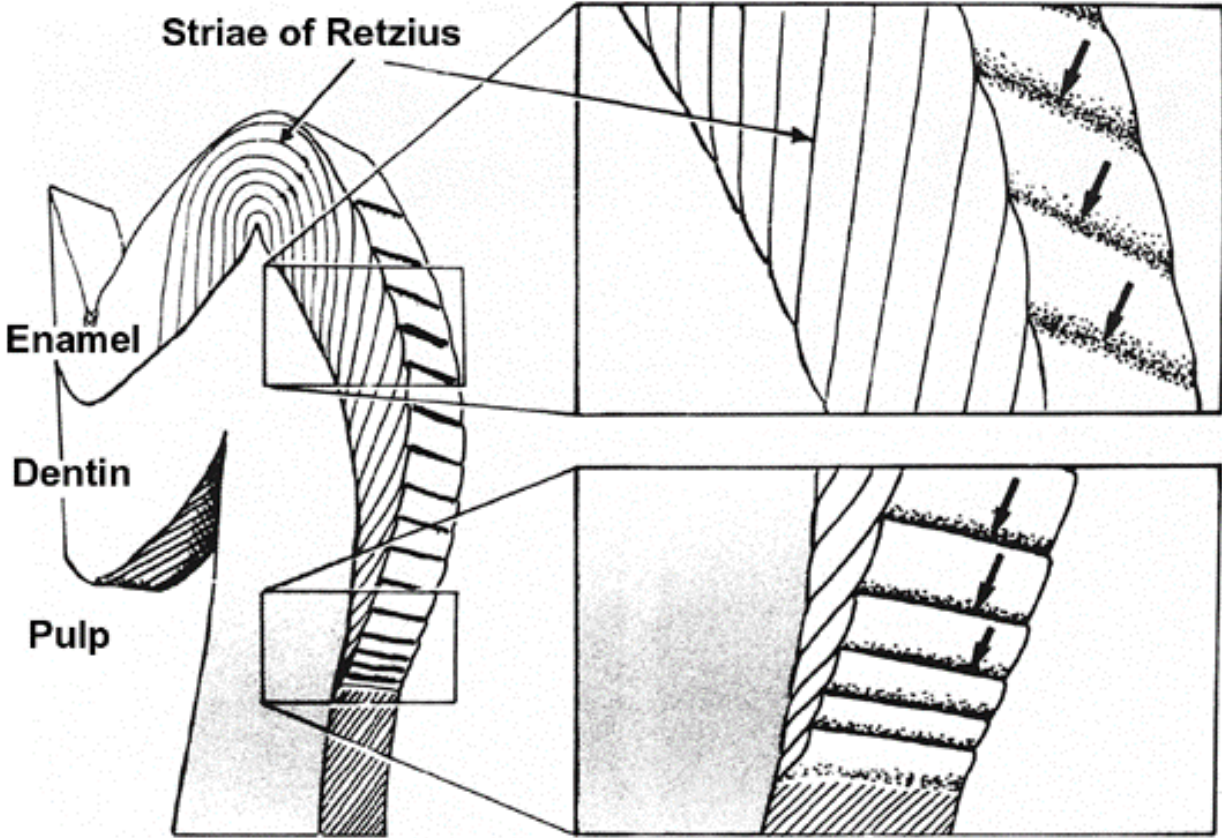
Prasečí sklovina

(Timothy G. Bromage et al., 2015, American Journal of Physical Anthropology; Hard Tissue Biology, Metabolomics, and Life History)

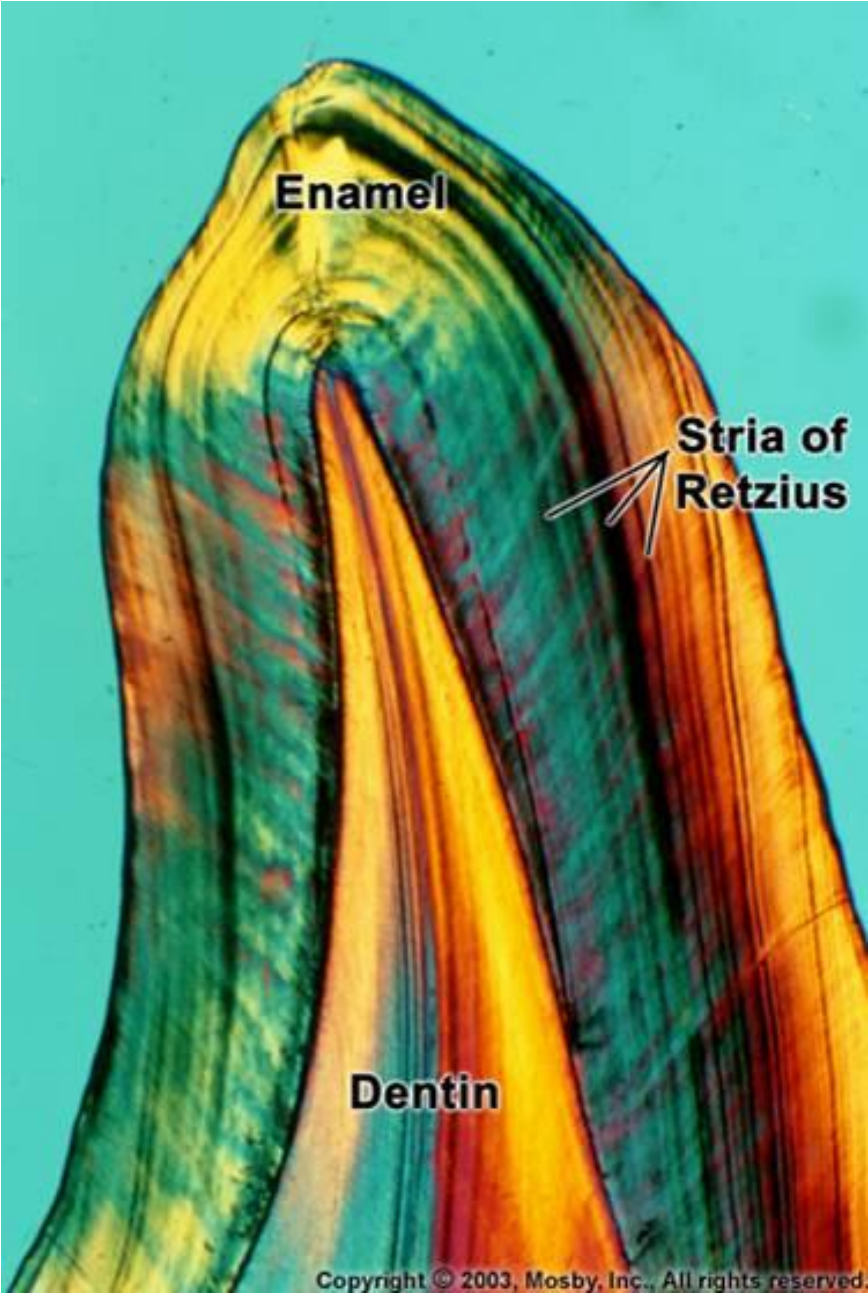Retziusovy linie



Retziusovy linie

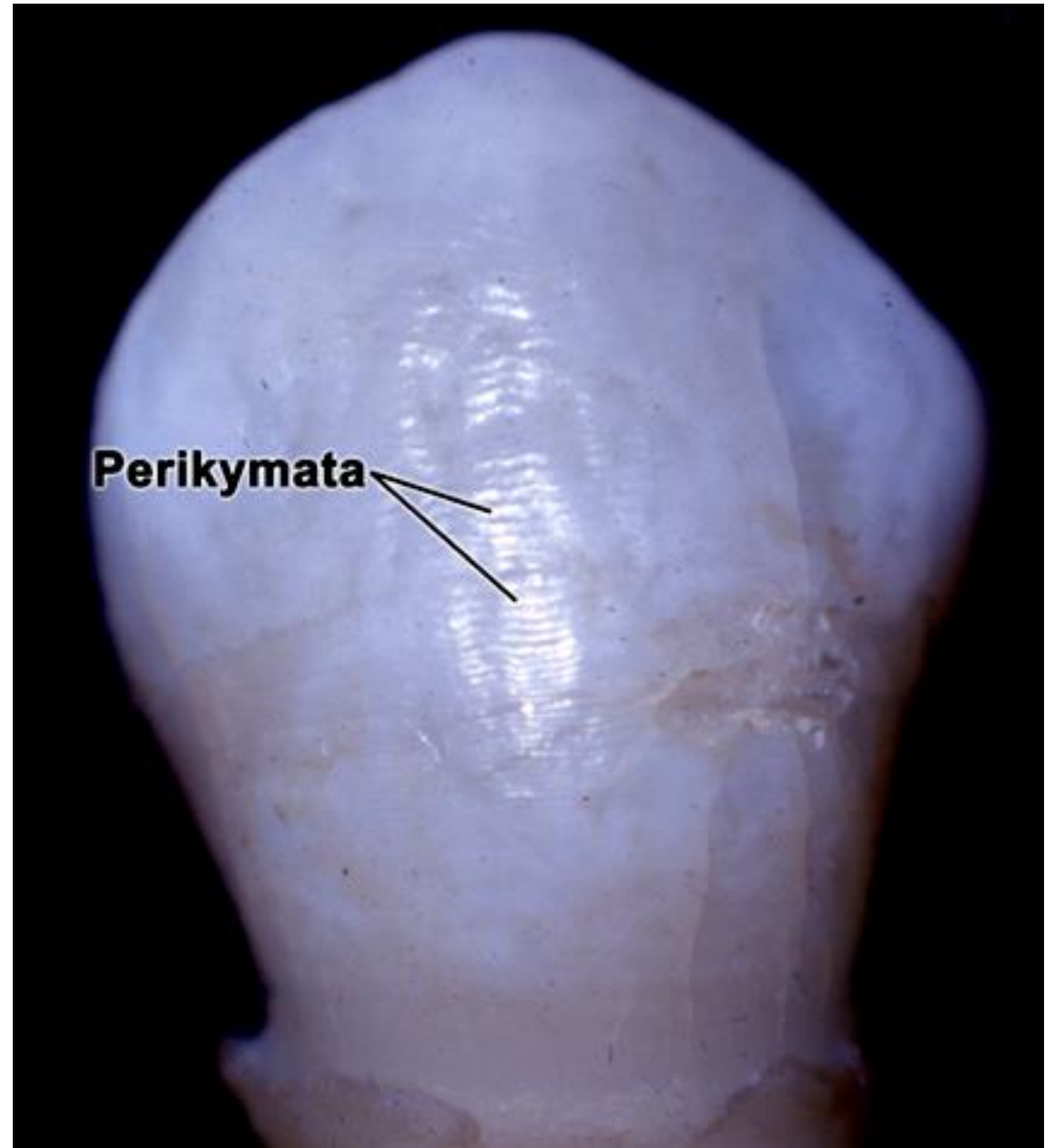



Copyright © 2003, Mosby, Inc., All rights reserved.




Copyright © 2003, Mosby, Inc., All rights reserved.

Perikymata

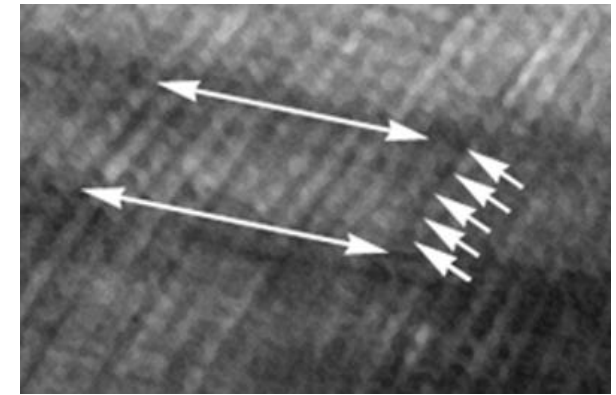


Neonatální linie



Inkrementální (přírůstkové) linie skloviny

projev periodické aktivity ameloblastů nebo společné mineralizace většího počtu denních přírůstků prizmat



a) Denní linie

- Způsobují příčné pruhování prizmat (cross-striation), velmi tenké 2,5 - 6 μm
- Střídání fáze intenzivní sekrece s fází odpočinkovou
- Souvisí s cirkadiálními rytmy

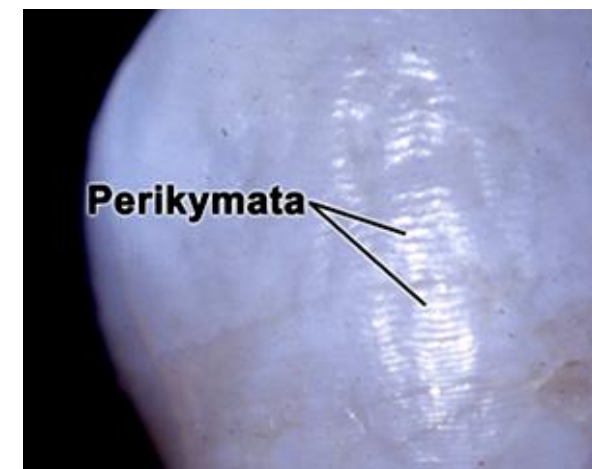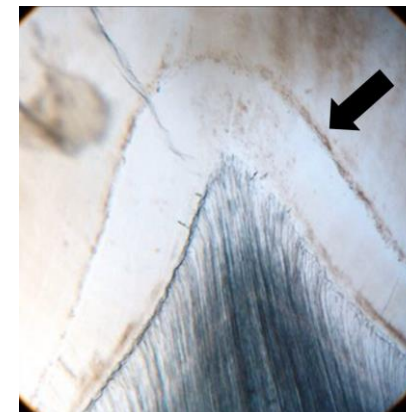
b) Retziusovy linie (sklovinné striae)

- Pozorovatelné v optickém mikroskopu na zubních výbrusech, vzdálenost 25-35 μm
- Od dentinosklovinné hranice k povrchu skloviny
- Tvoří perikymata (labiální plošky předních zubů - incisivi, caninus)




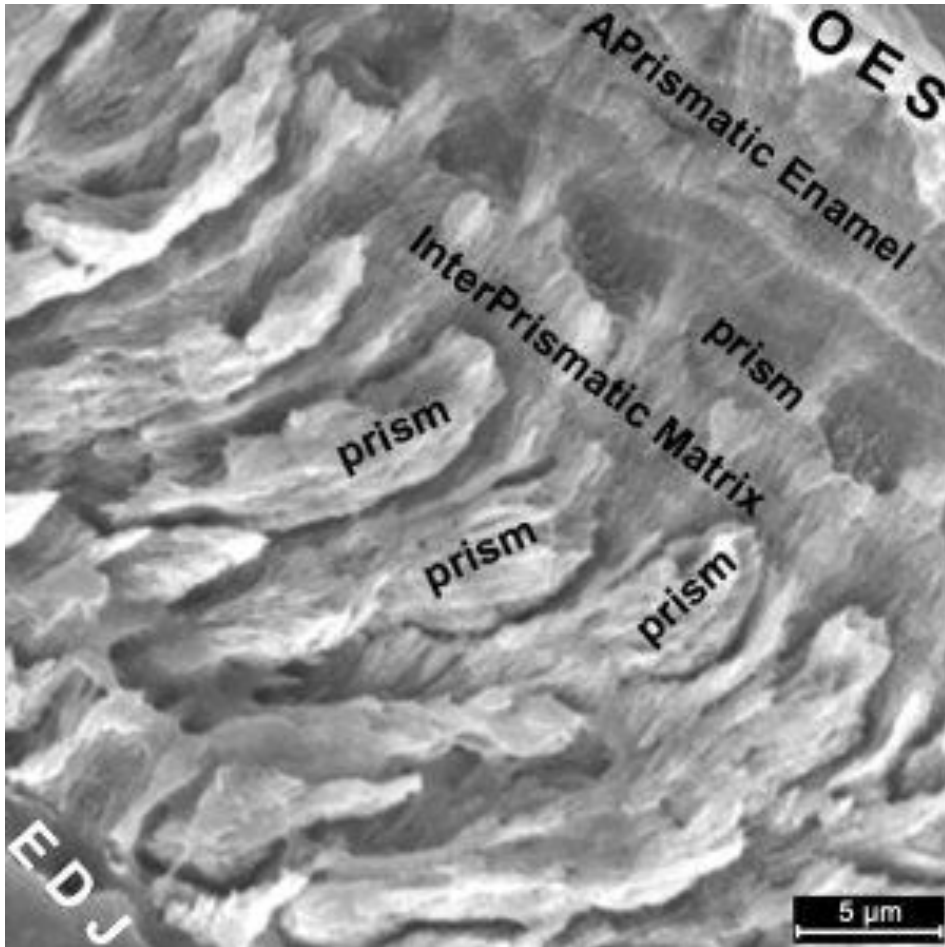
c) Neonatální linie

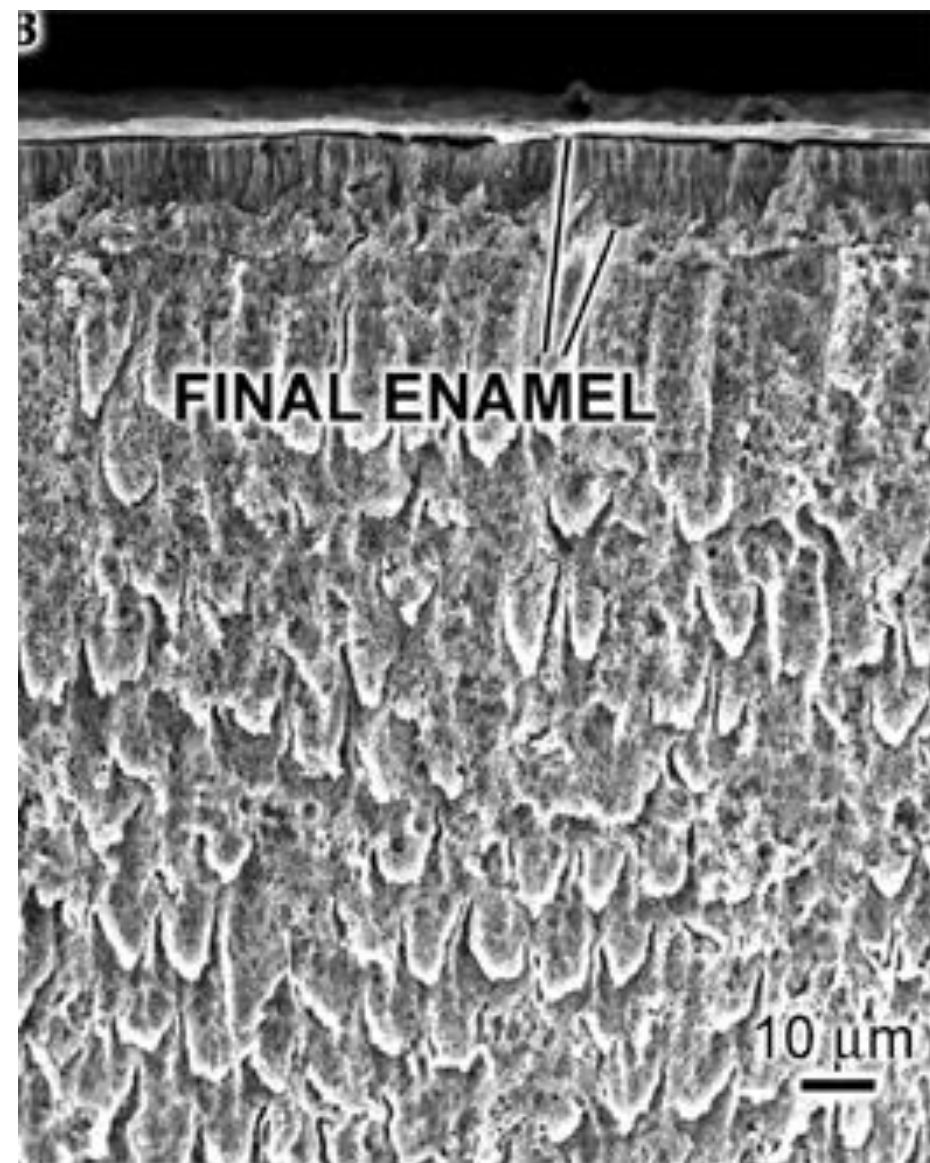
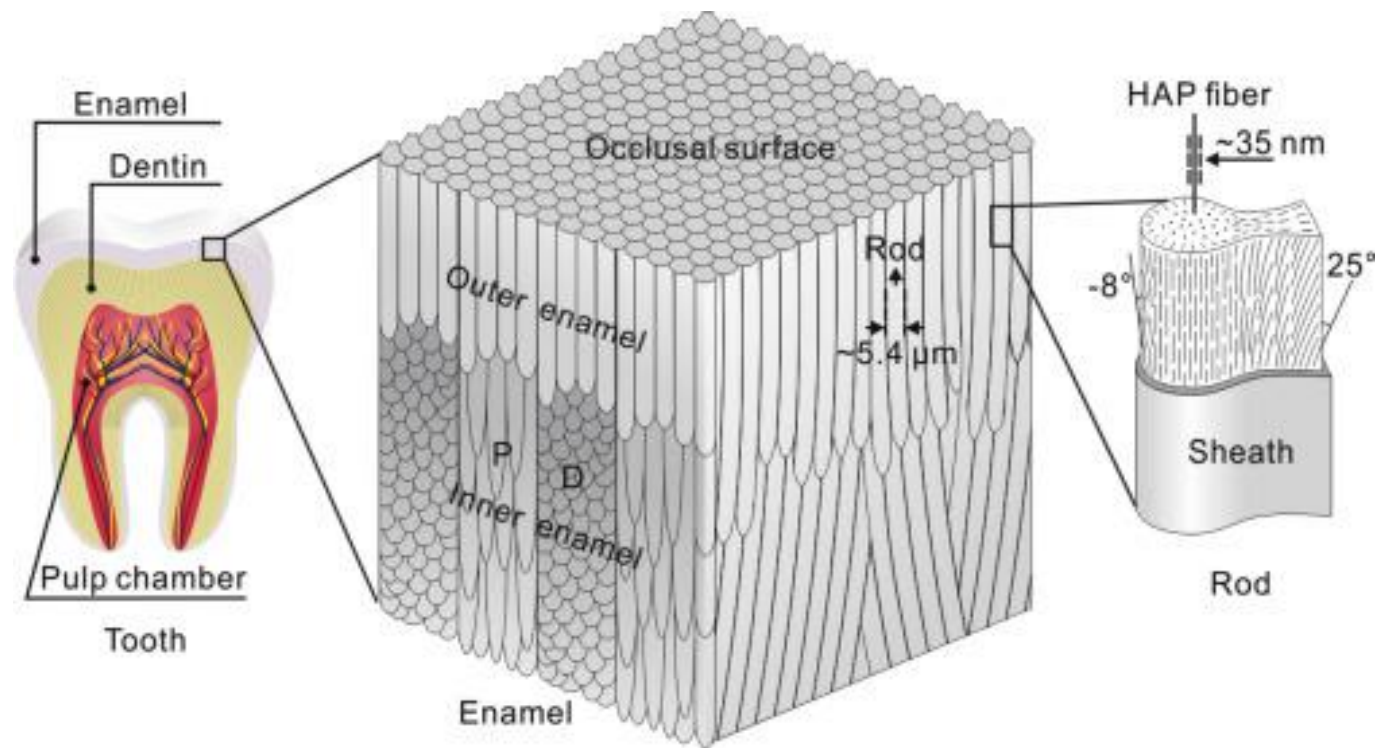
- Výrazný pruh méně mineralizované skloviny
- Vzniká v důsledku náhle změny příjmu potravy při narození
- U zubů primární dentice a M1
- Patří mezi Retziusovy linie



Aprizmatická sklovina

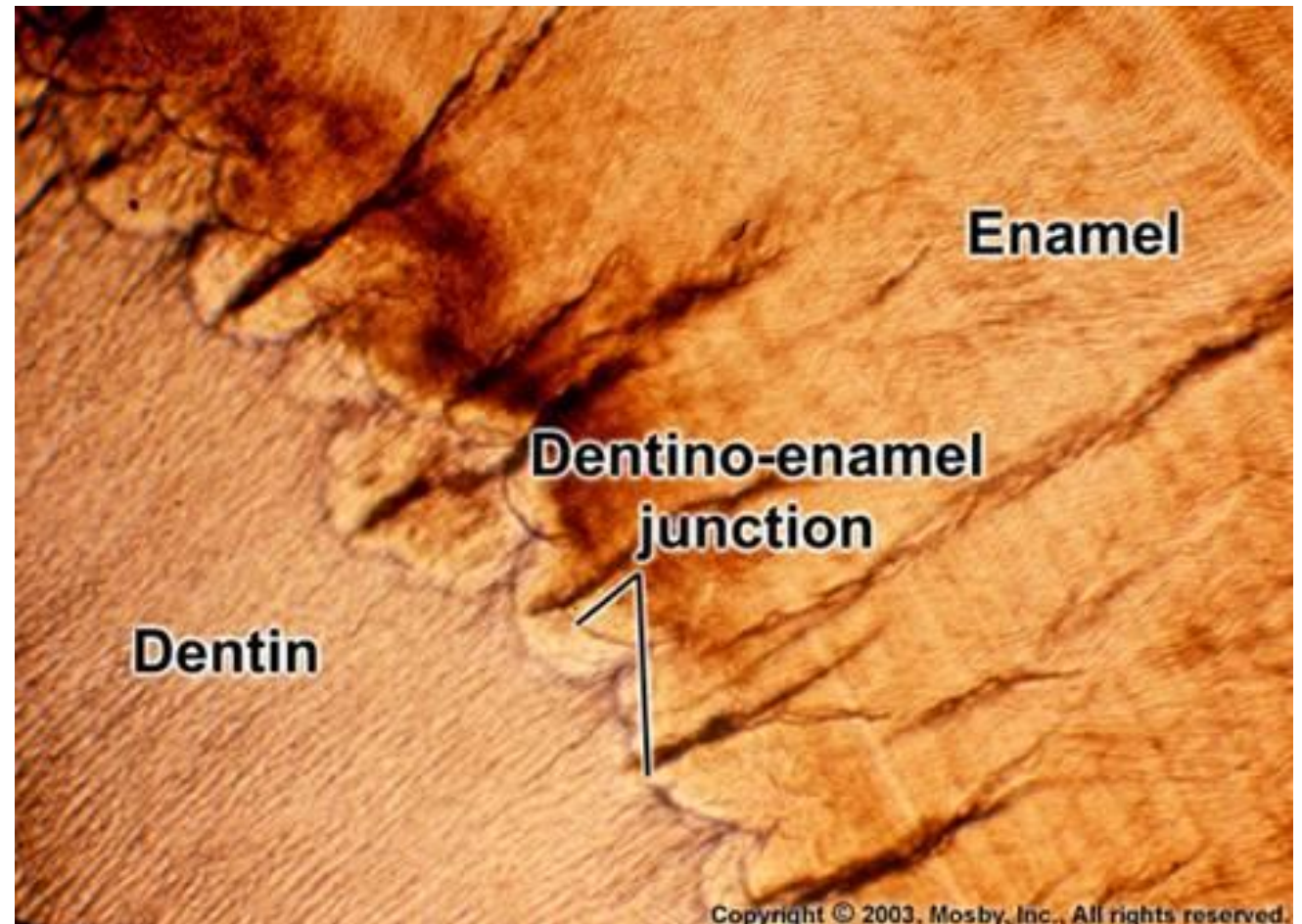
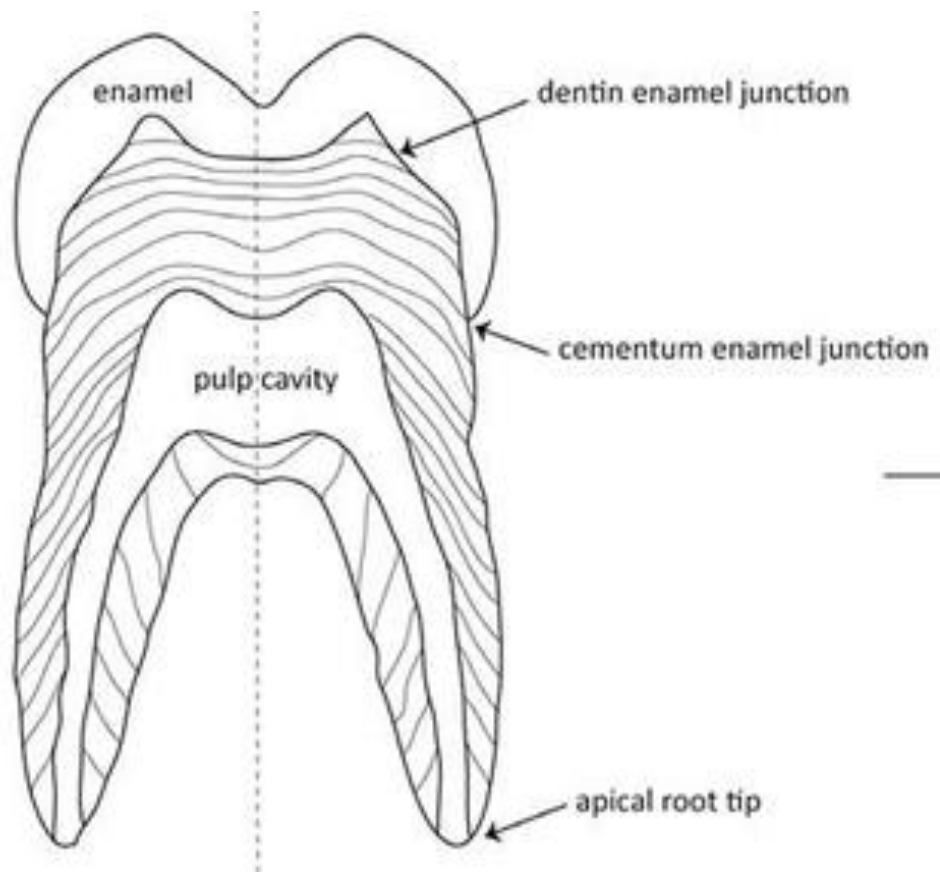
- 20-70 μm tlustá vrstva na povrchu korunky bez prizmat
- Tvrdší a více mineralizovaná, obsahuje více fluoru,
- Tvoří se před ukončením aktivity ameloblastů
- Krystaly hydroxylapatitu uspořádány souběžně a kolmo k povrchu emailu





Dentino-sklovinná hranice

- Hranice mezi sklovinou a dentinem, tvoří funkční napojení těchto dvou tvrdých tkání.
- Vývojově se nachází v místě bývalé bazální membrány ameloblastů
- Na podélných preparátech má vroubkovaný průběh (girlandy)
- Sklovinná prizmata



ENAMEL

**Enamel
spindles**

DENTIN

Sklovinná vřeténka (fusus enameli)

až 100 um dlouhá prodloužení
dentinových tubulů do skloviny

Regenerace skloviny

Sklovina neregeneruje!

Ameloblasty zanikají během erupce



Reparace skloviny

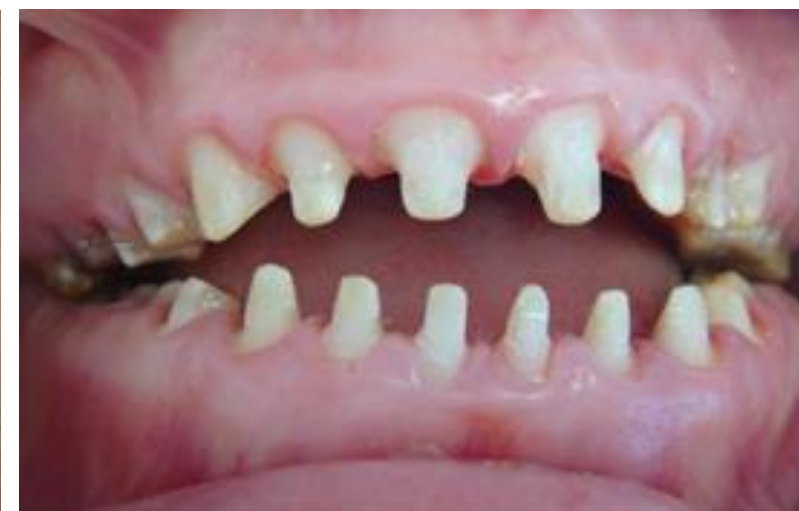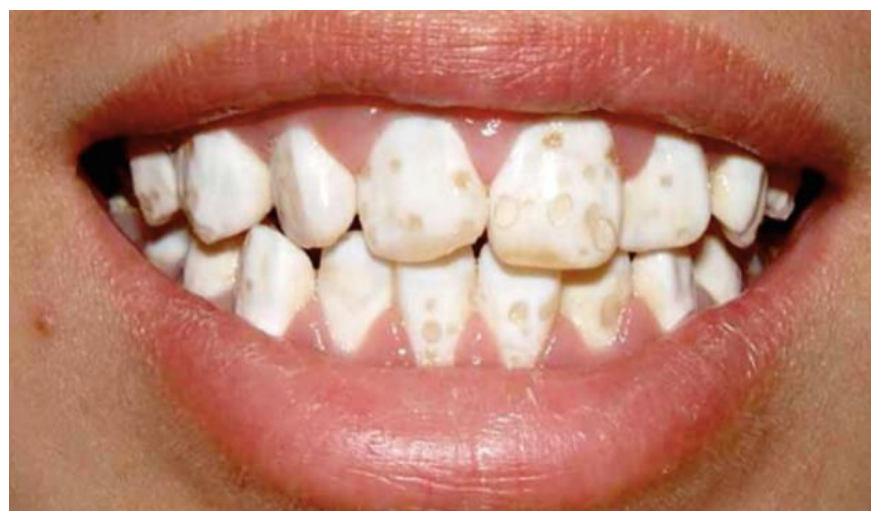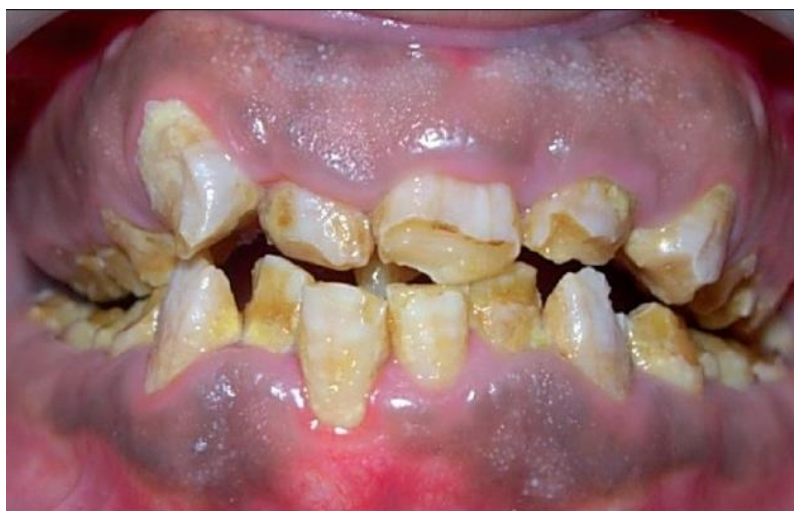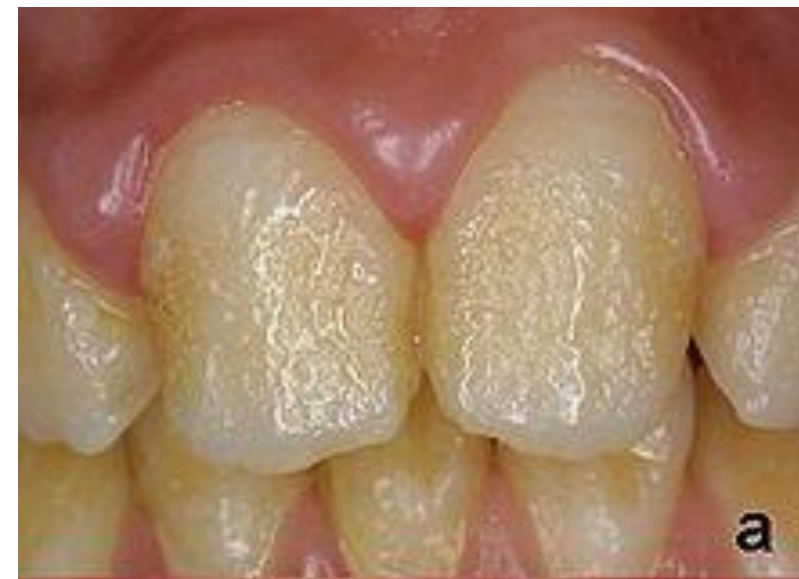Dochází ke zpětné remineralizaci poškozené skloviny působením slin

Hypoplazie skloviny

Sklovina je měkká a drobivá

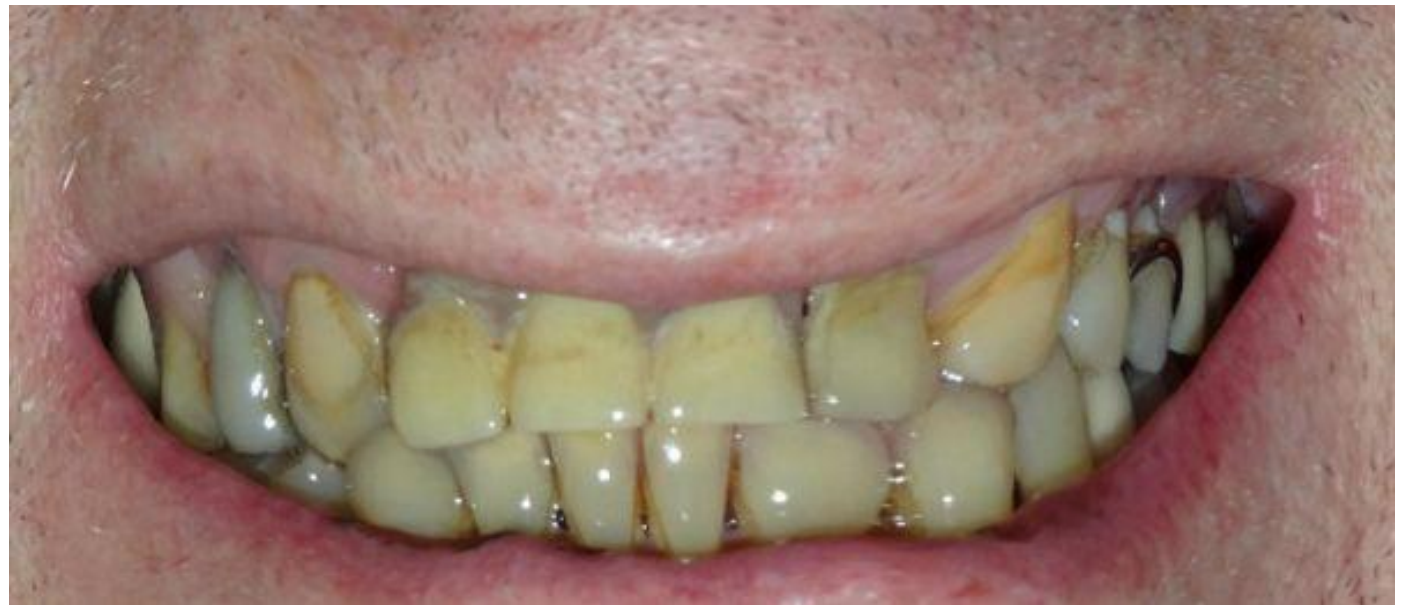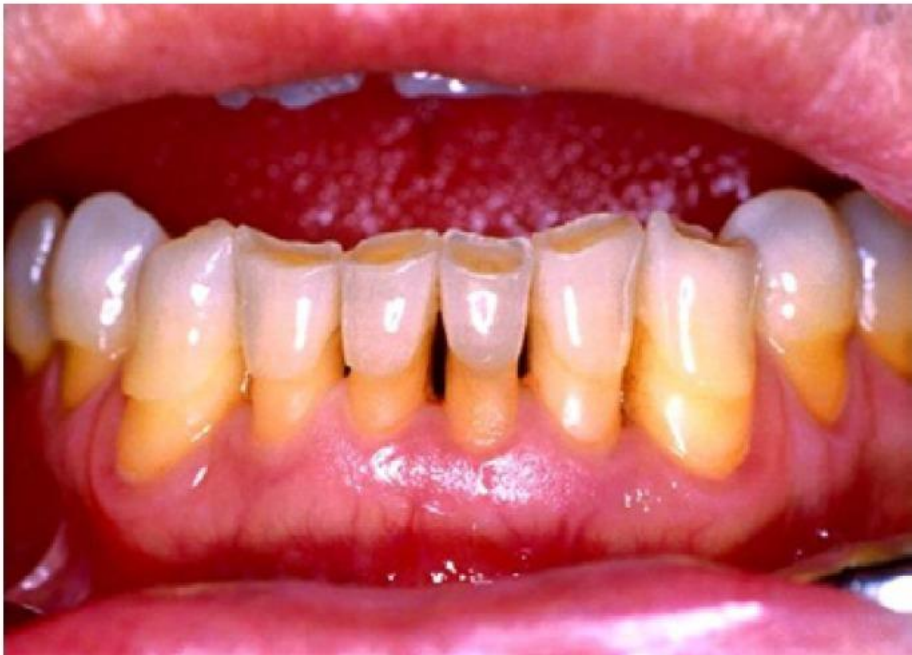etiologie:

- Poškození ameloblastů a předčasné ukončení jejich činnosti
- Genetické příčiny (*amelogenesis imperfecta*)
- Dlouhodobě zvýšený přísun fluoridů (5 násobné zvýšení fluoridů v pitné vodě)
- Tetracyklinová antibiotika - inkorporována do skloviny během kalcifikace
- Horečnaté stavy



Věkové změny skloviny

- **Obrušování** – v pokročilejších stádiích může dojít až k expozici dentinu
- **Změna chemického složení** – zvyšování obsahu fluoridů, snižování obsahu vody a organických sloučenin
- **Změna pigmentace skloviny** – inkorporace organického materiálu do skloviny, tloušťnutím dentinu a jeho tmavnutí
- **Změny permeability** – s věkem se snižuje, krystaly během života rostou a zmenšují se póry mezi nimi



Zubní cement

(cementum, substantia petrosa)

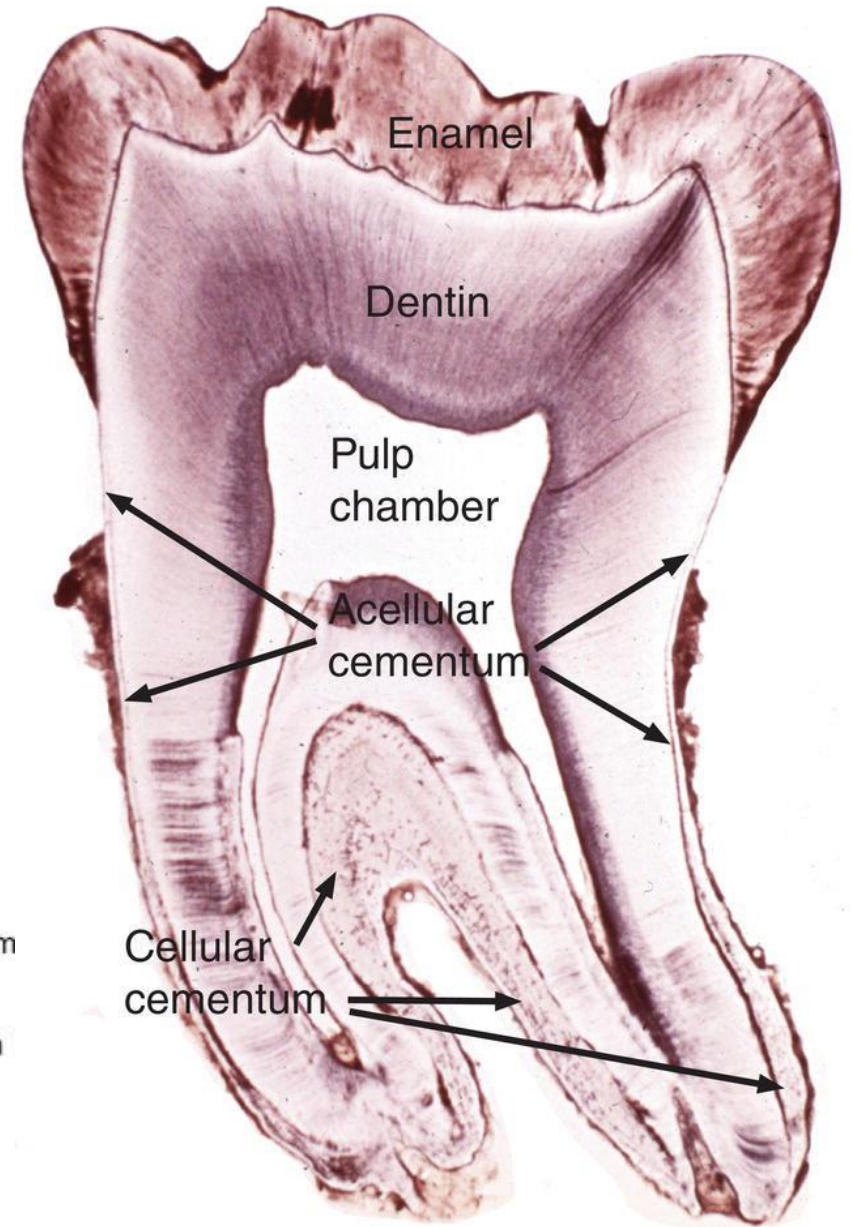
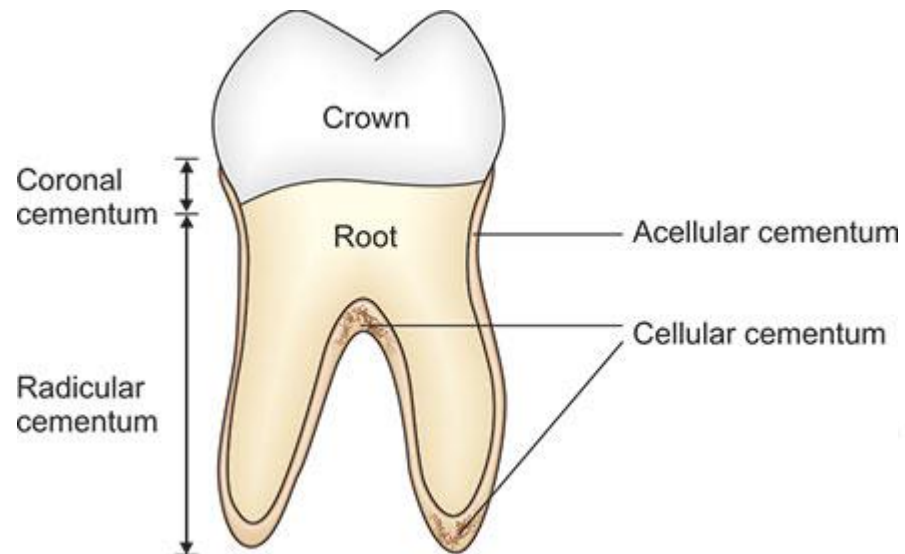


Zubní cement

- Tvrdá, kosti podobná tkáň, kryjící kořen zuby
- Nažloutlá barva
- **Avaskulární hmota**
- **Nedochází v něm k přestavbě** (na rozdíl od kostní tkáně)
- Může být resorbován **cementoklasty** - v období výměny zubů
- Je tvořen stále v průběhu života **apozicí nových vrstev** vitální tkáně. Přirůstání probíhá periodicky – inkrementální linie.
- Vývojově pochází z ektomezenchymu

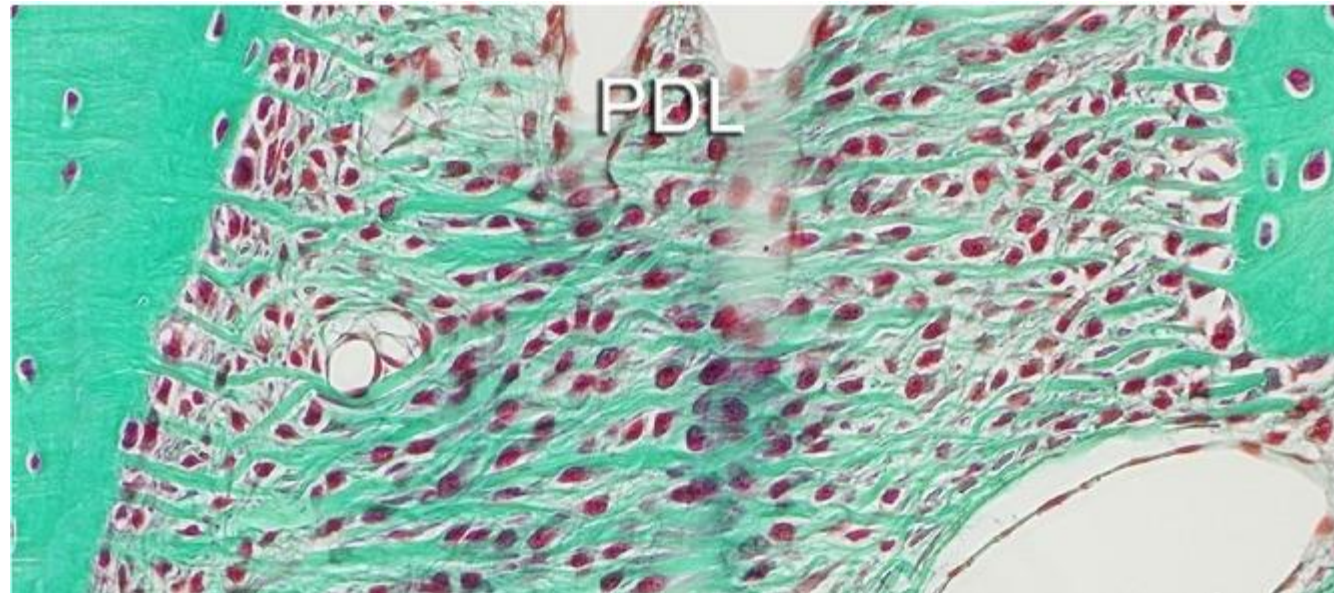
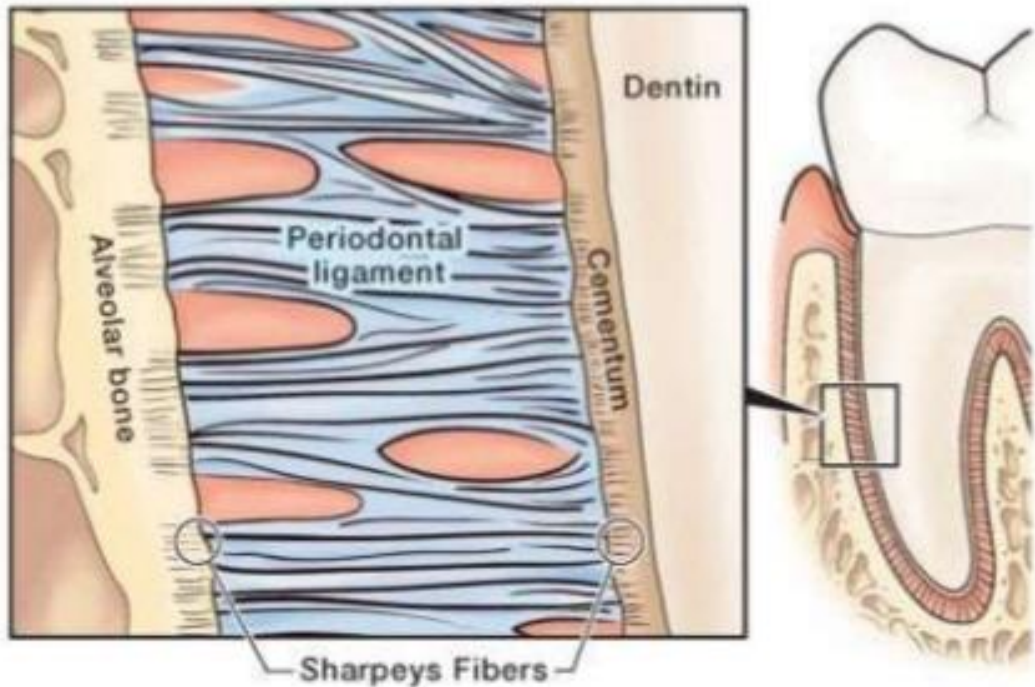
- Tvoří ho:

- Buněčná hmota
- ECM



Sharpeyova vlákna

- Kolagenní vlákna (zejména kolagen 1) periodontálních ligament, která jsou zanořena na jedné straně v cementu a na straně druhé v periostu alveolární kosti
- Tvoří funkční uchycení zubu v zubního alveolu
- Probíhají až do acelulárního cementu, kde plně mineralizují



Mikroskopická stavba cementu

Cementocyty, Cementoblasty, Cementoklasty (výměna zubů)

Mezibuněčná hmota (ECM) = Cement

Acelulární (primární)

Celulární (sekundární)

Podle
typu ECM

Buňky

Cementoblasty

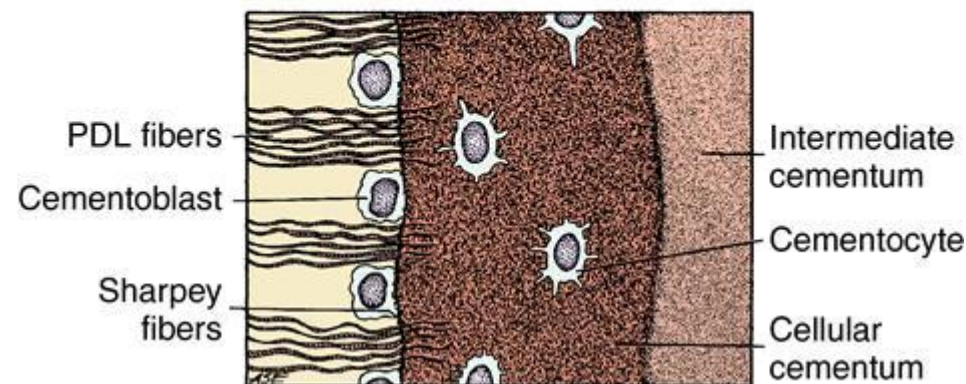
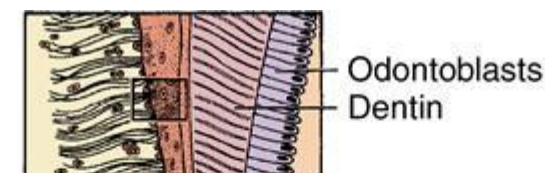
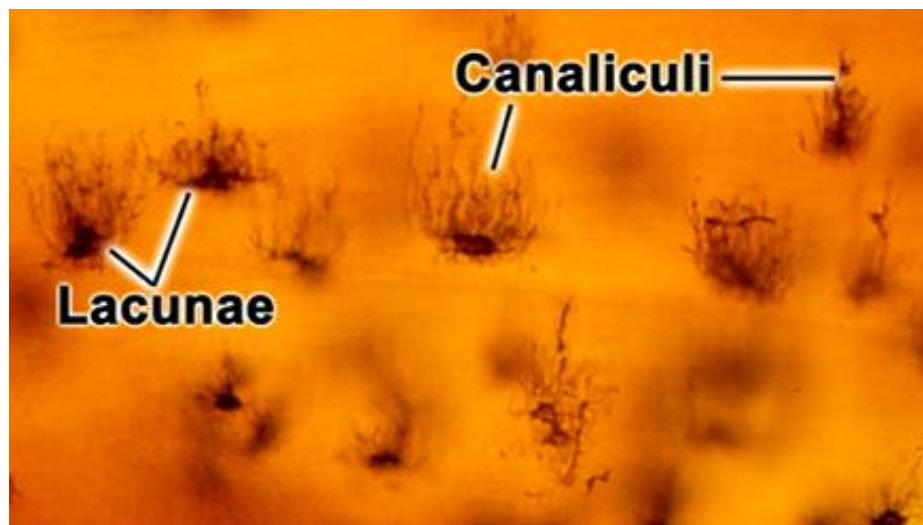
Buňky, které se aktivně podílí na tvorbě ECM

Cementocyty

Buňky obklopené cemenózní tkání, těla uložena v dutinkách (*lacunae*), výběžky v chodbičkách (obdobu osteocytů v kosti) – *canaliculi cementi*

Cementoklasty

Podílí se na resorbci cementu dočasných zubů



Cementová matrix

Tvoří ji kolagenní vlákna a zvápenatělá amorfní extracelulární hmota

Kolagenní vlákna probíhají ve snopečcích jejichž orientaci určují síly, které za zub působí

Cement podle vzniku dělíme na:

Primární (acelulární)

Neobsahuje cementocyty

V rozsahu celého zubního kořene

Nasedá přímo na zubovinu

Tloušťka: **10 do 200 μm**

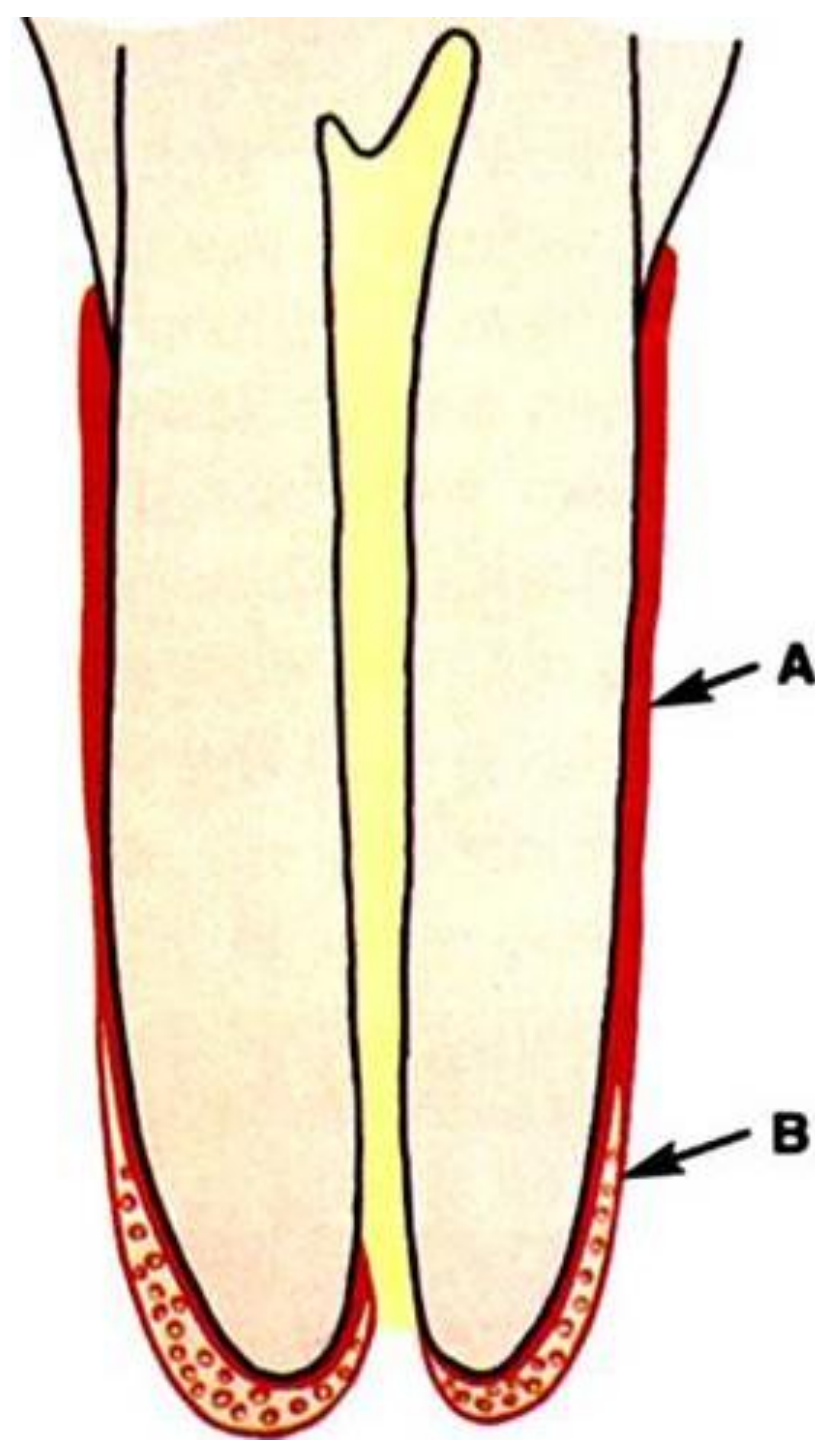
Sekundární (celulární)

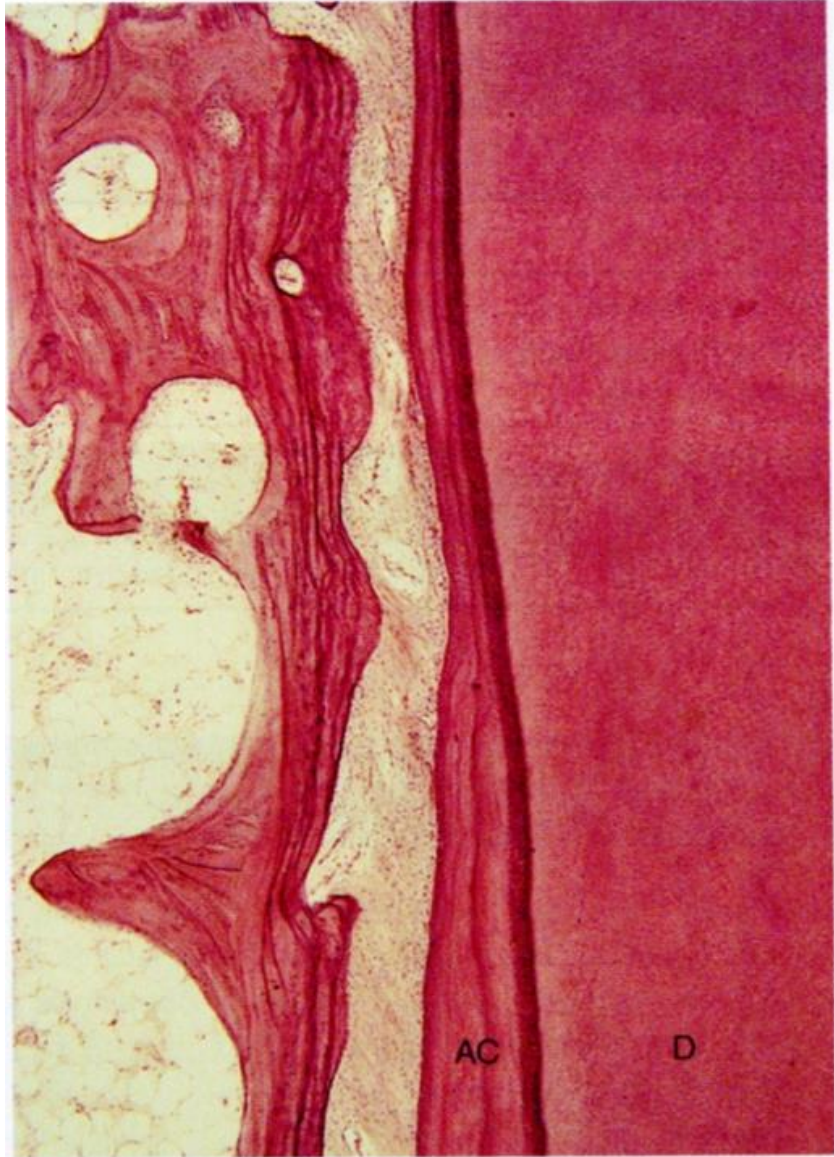Obsahuje cementocyty

V místech zatížení nebo v důsledku stárnutí

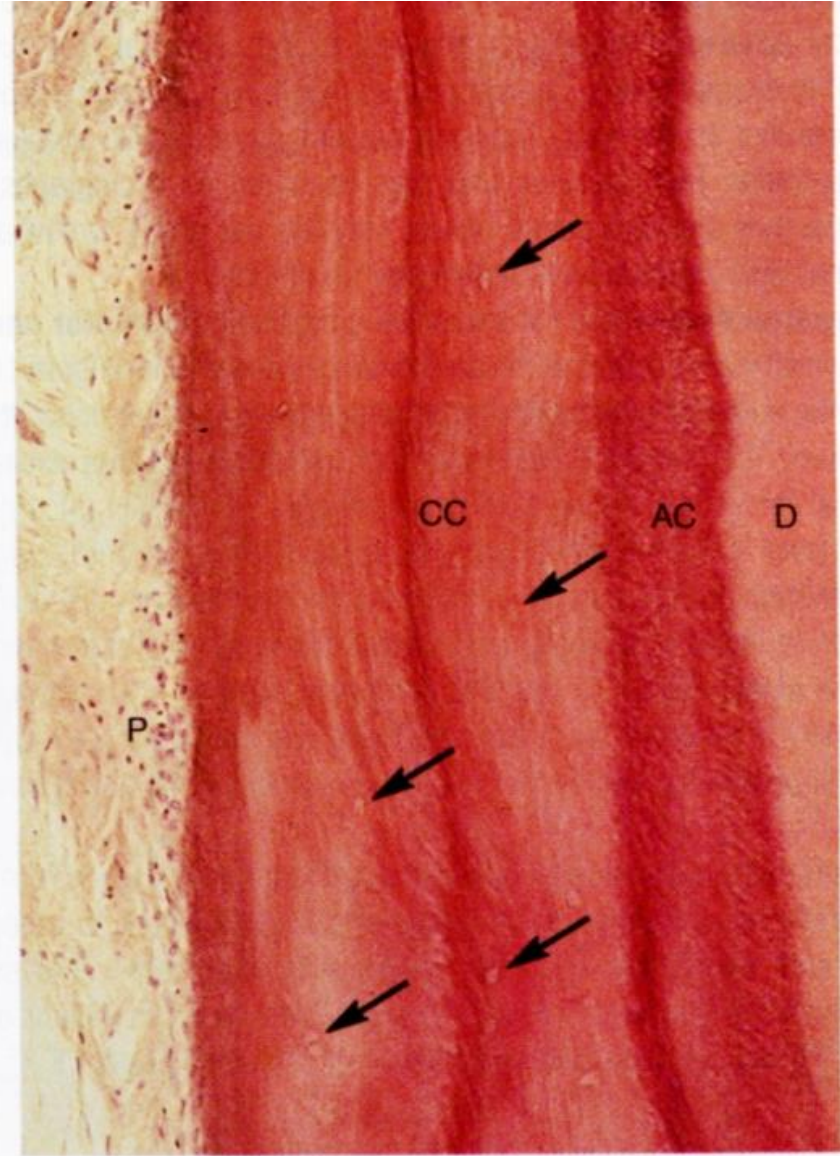
Zejména na zubních apexech

Dorůstá až do tloušťky **500 μm**





A



B

Hyperplasie cementu (hypercementóza)

Abnormální ztlustění cementu

Nejčastější příčinou hypercementózy bývá dlouhodobé a nadměrné zatěžování zubů

Cementikly – v PDL

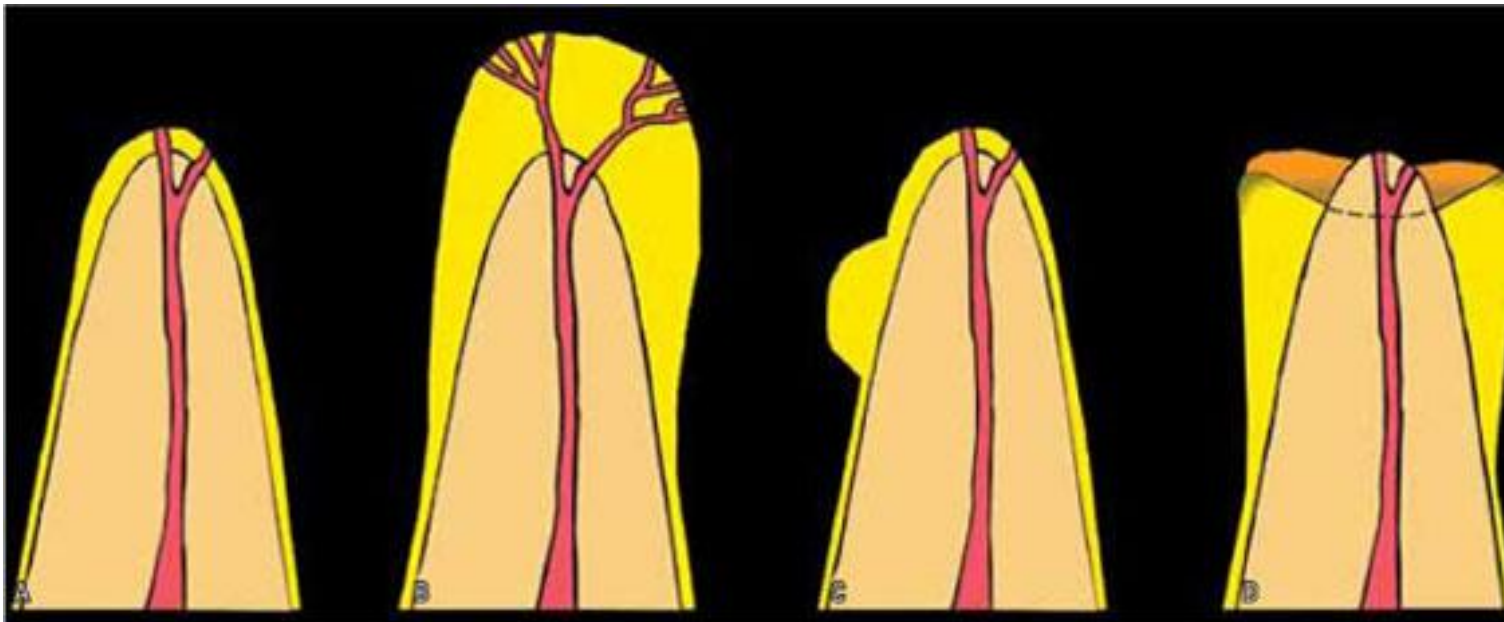
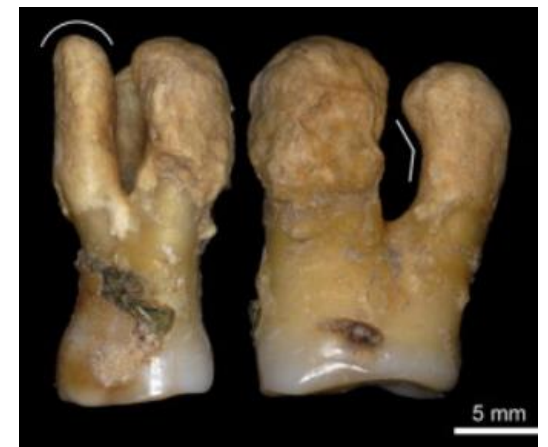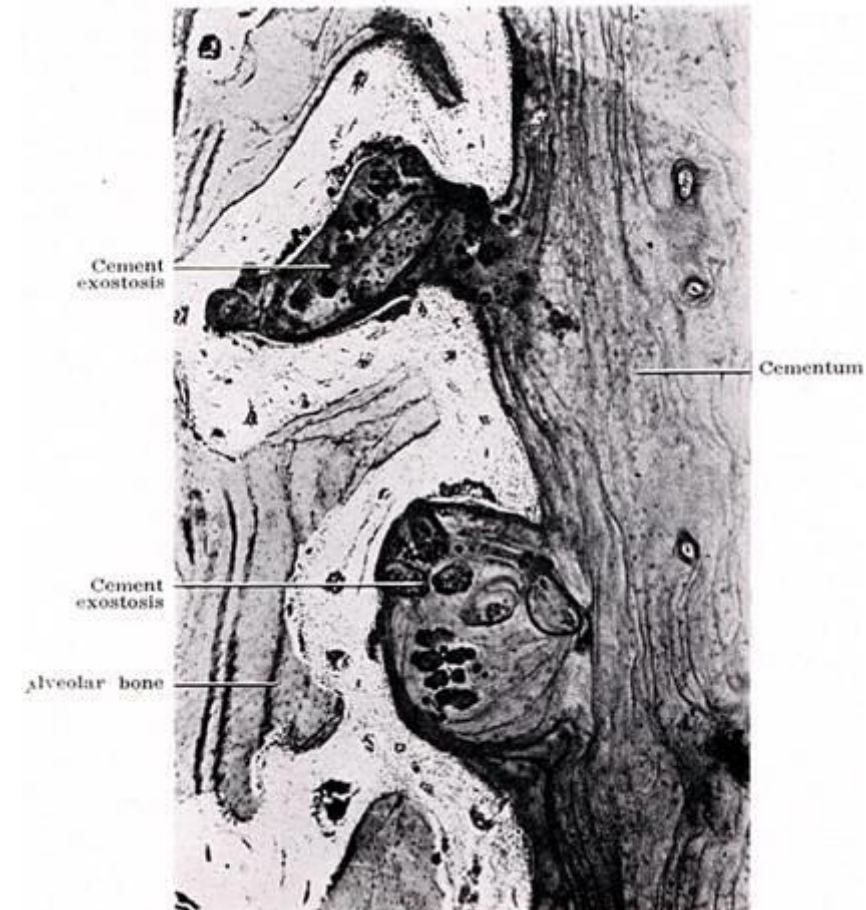


FIGURE 1 - Morphological types of hypercementosis: In (A) the root is normal; in (B) diffuse hypercementosis, when the root assumes a club shape. In (C) focal or localized hypercementosis, which is restricted to an isolated root surface; in (D) hypercementosis in the shape of a shirt sleeve cuff, which does not involve the most apical part and occurs on the periphery, as result of chronic periapical lesion (Source: Pinheiro²⁵).



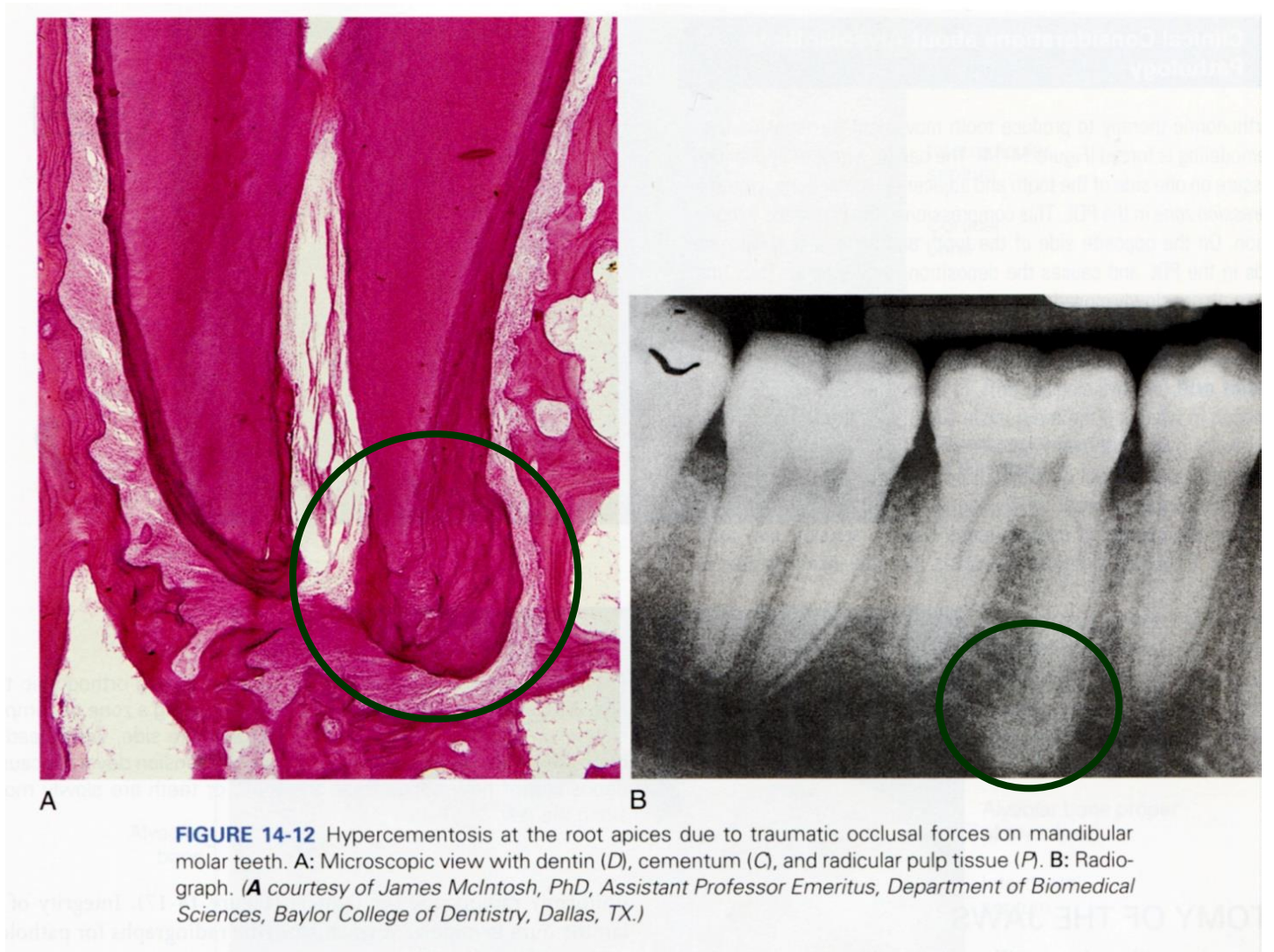
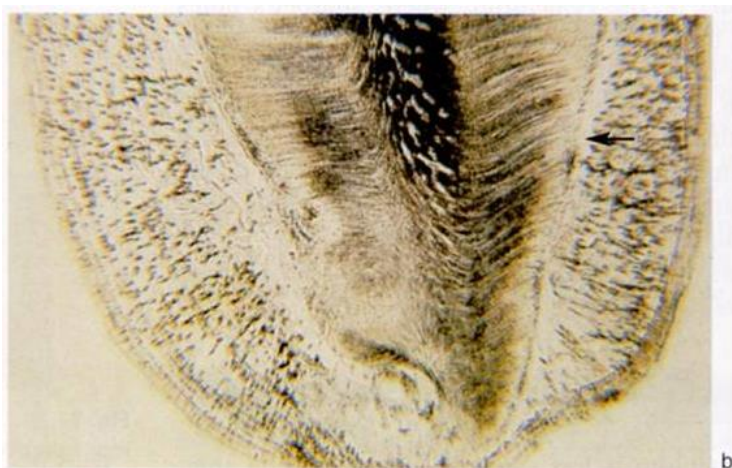
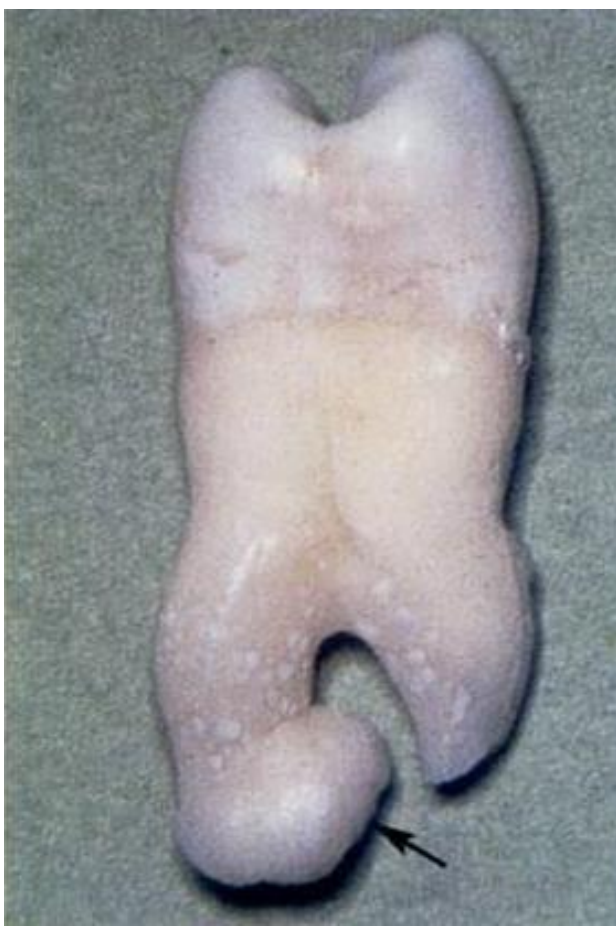
FIGURE 14-12 Hypercementosis at the root apices due to traumatic occlusal forces on mandibular molar teeth. **A:** Microscopic view with dentin (*D*), cementum (*C*), and radicular pulp tissue (*P*). **B:** Radiograph. (**A** courtesy of James McIntosh, PhD, Assistant Professor Emeritus, Department of Biomedical Sciences, Baylor College of Dentistry, Dallas, TX.)

Porovnání tvrdých zubních tkání (a lamelózní kosti)

	sklovina	zubovina	cement	lamelózní kost
barva	bílá (až namodralá)	slonová kost	žlutohnědá	žlutohnědá
anorganická komp. váh. % (obj. %)	96 (86)	70 (45)	61 (33)	45 (23)
organická komp.	1 (2)	20 (30)	27 (31)	30 (37)
H₂O	3 (11)	10 (25)	12 (36)	25 (40)
kolagenní vlákna	nejsou	ano (kolmo na dentinové tubuly)	ano (plst')	ano (v lamele stejná orientace)
buňky	Ameloblasty (v dospělosti chybí)	Odontoblasty (na pulpárním povrchu dentinu)	Cementoblasty (cementocyty)	Osteoblasty osteocyty
krevní cévy	ne	ne	ne	ano (v Haversových kanálcích)
nervy	ne	ano (penetrují do dentinových tubulu)	ne	ano (v Haversových kanálcích)

Postupy užívané ke studiu mikroskopické stavby zubů

ve světelné mikroskopii se užívají 2 způsoby zpracování:

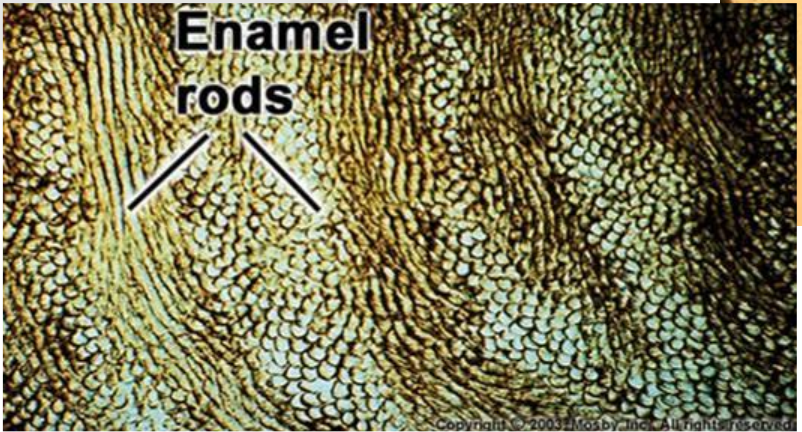
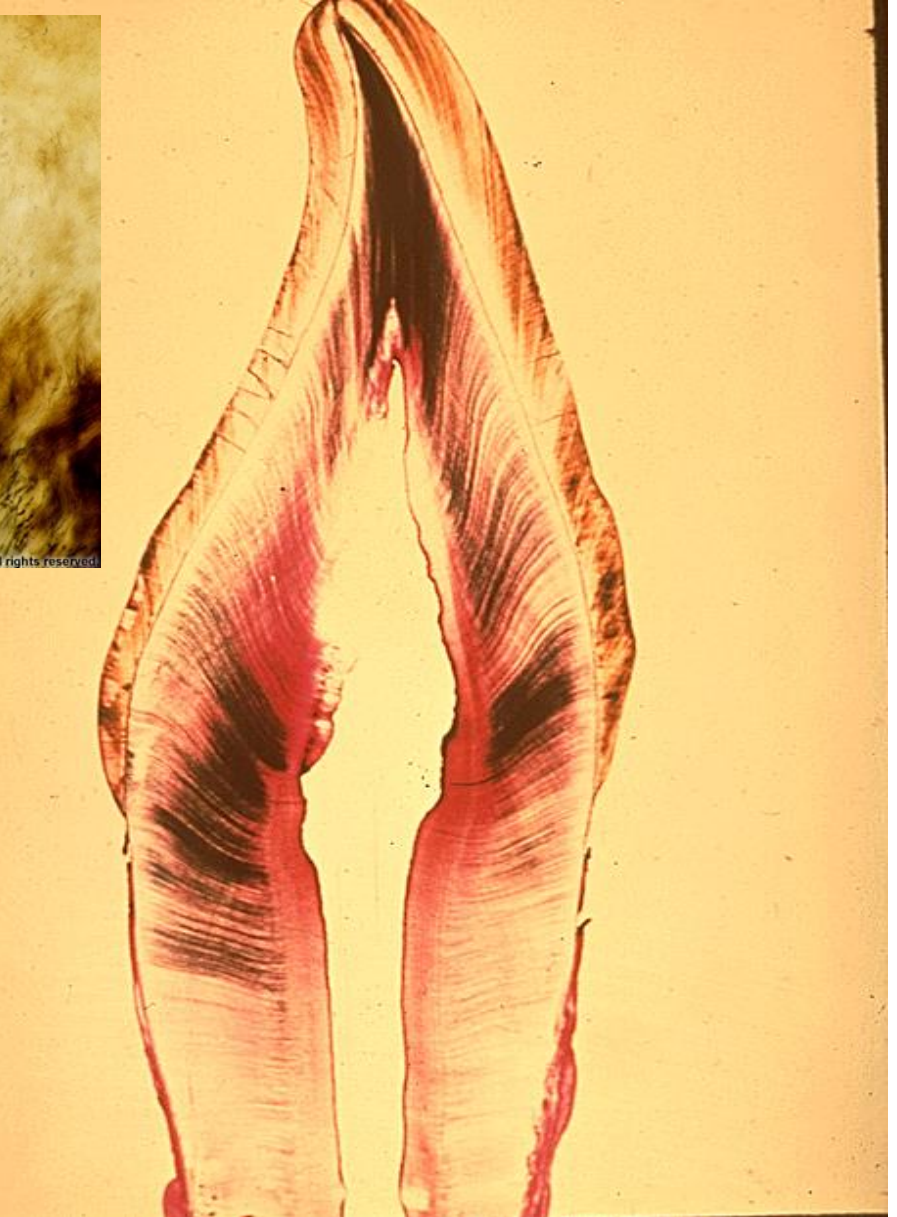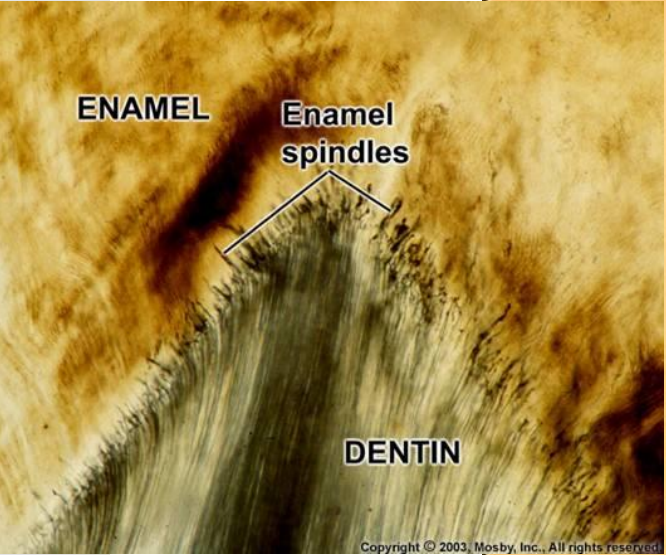
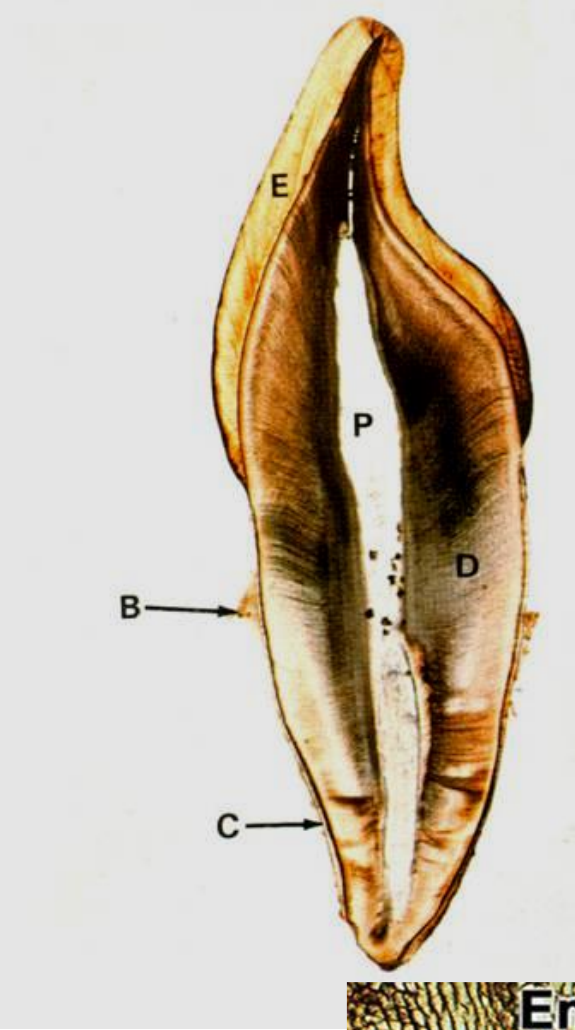
- 1. zubní výbrusy**
- 2. obarvené řezy zhotovené z odvápněného zubu**


1. Zubní výbrusy

50 - 70 μm silné ploténky zhotovené broušením

(Pomůcky: pilka, karborundový kotouček, jemné brousky, brusné prášky a pasty během broušení se musí ploténka svlažovat vodou hotový výbrus se uzavře do kanadského balzámu, který se při montování nad plamenem ohřeje - tak ve výbrusu zůstanou zachovány všechny dutinky a kanálky příprava výbrusu vyžaduje velkou zručnost)







2. Obarvené řezy z odvápněného zubu

příprava zdlouhavá: odvápnění zubu, zalití zubu, zhotovení a obarvení řezů

Odvápnění - dekalifikace zubu: odvápněvací činidla převedou nerozpustné vápenaté soli (fosfát a karbonát) na soli ve vodě rozpustné
doba potřebná k odvápnění závisí na velikosti objektu a na druhu dekalifikační tekutiny a činí několik **dnů, týdnů až měsíců**

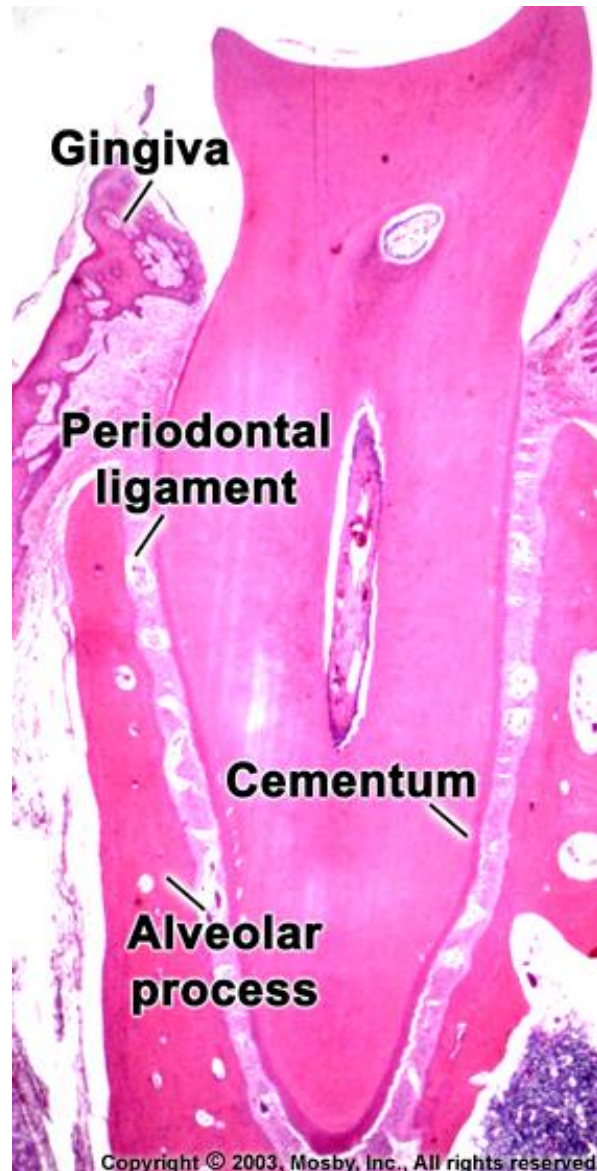
dekalifikační tekutiny:

- **kyseliny** (např. 5 % kyselina dusičná, 5 % kyselina trichlóroctová a 22 - 23 % kyselina mravenčí) - **1 týden**
- **komplexotvorné sloučeniny** - EDTA - etyléndiamintetraoctová kyselina (Chelaton, Komplexon) - 4 týdny – 3 měsíce velmi
dobře zachovávají strukturu tkáně i její barvitelnost

zalití - celoidin nebo celoidin-parafin

krájení - sáňkový mikrotom (odvápněný zub lze zmrazit a krájet na cryotomu); řezy se barví Harrisovým hematoxylinem a eozinem

Obarvený řez z odvápněného
zubu

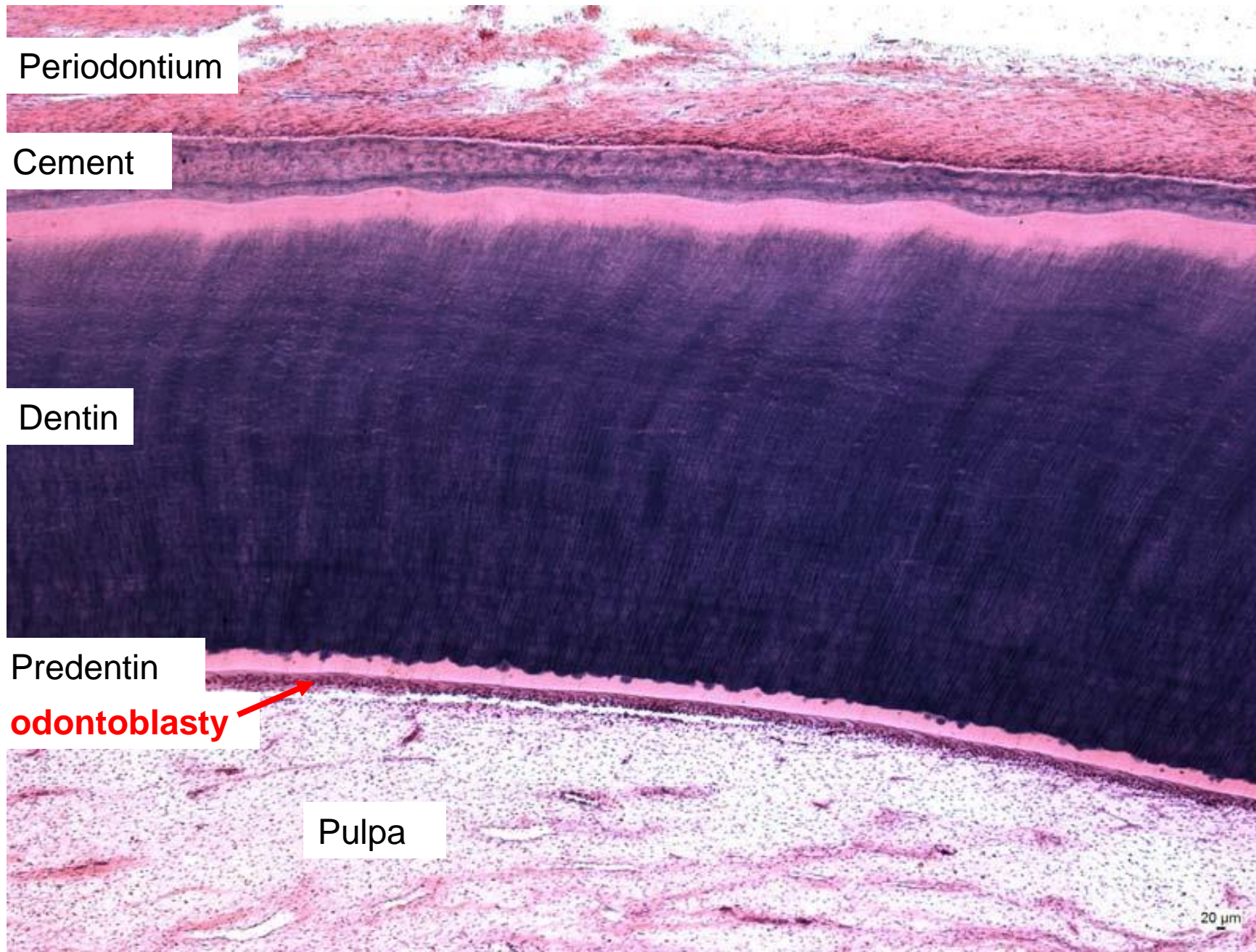


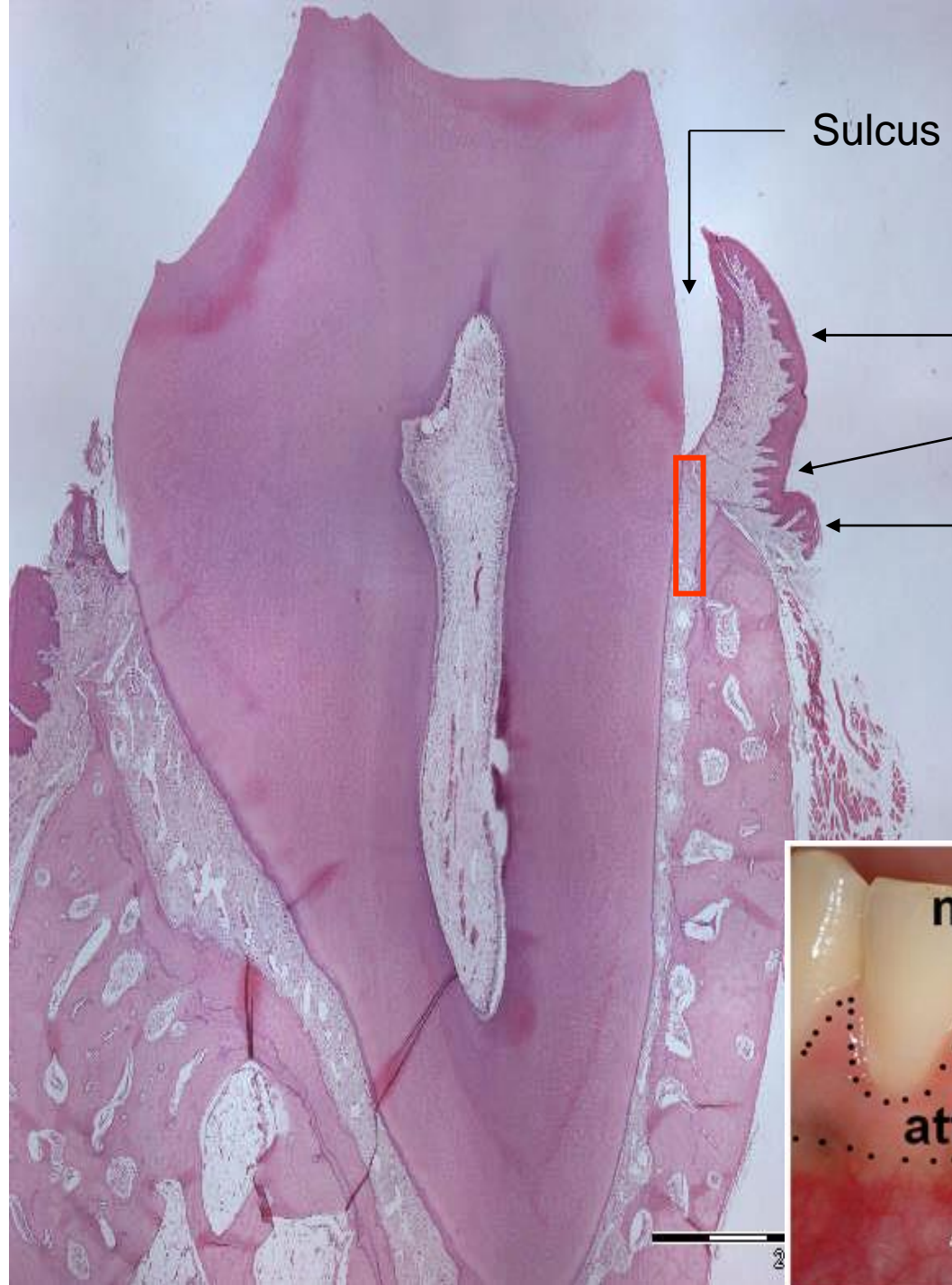!

na výbrusech - nejsou zachovány
měkké tkáně

na odvápněných zubech schází
sklovina

Zub – kořen





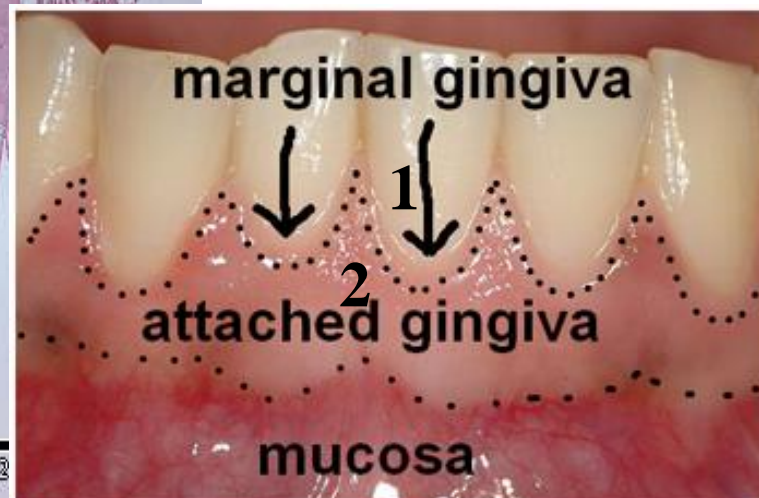Sulcus gingivalis

Gingiva libera (1)

Paramarginální rýha

Gingiva affixa (2)


Gingivodentální uzávěra
(Gottliebova těsnící epitelová
manžeta)




marginal gingiva

attached gingiva

mucosa



Šikmý řez dentinem s dentinovými kanálky. SEM, primární zvětšení 1 500x



Dentin na lomu: vlevo dentinové tubuly podélně, vpravo–dentinové tubuly příčně se i zbytky Tomesových vláken. SEM, primární zvětšení 1 500x

